PATHOLOGISCHE ANATOMIE

EIN LEHRBUCH FÜR STUDIERENDE UND ÄRZTE

BEARBEITET VON

L. ASCHOFF, FREIBURG I. BR.; M. ASKANAZY, GENF; H. BEITZKE, DÜSSELDORF; C. BENDA, BERLIN; M. BORST, MÜNCHEN; A. DIETRICH, KÖLN; P. ERNST, HEIDELBERG; E. v. GIERKE, KARLSRUHE; L. JORES, KIEL; R. KRETZ, WIEN; O. LUBARSCH, BERLIN; O. NAEGELI, TÜ-
BINGEN; R. RÖSSLE, JENA; M. B. SCHMIDT, WÜRZBURG; H. SCHRIDDE,

HERAUSGEGEBEN VON

L. ASCHOFF
FREIBURG I. BR.

VIERTE AUFLAGE

ZWEITER BAND:

SPEZIELLE PATHOLOGISCHE ANATOMIE

MIT 683 GROSSENTEILS MEHRFARBIGEN ABBILDUNGEN IM TEXT
UND 1 LITHOGRAPHISCHEN TAFEL

JENA
VERLAG VON GUSTAV FISCHER
1919

Inhaltsverzeichnis.

Spezieller Teil.

Erklärung der Abkürzungen der Literatur.

Abkürzungsformeln.*)

Abh. = Abhandlungen. — Anat. (An.) = Anatomie. — Ann. = Annalen. — Anz. = Anzeiger. — Arb. = Arbeiten. — Arch. (A.) = Archiv. — Beitr. (B.) = Beiträge. — D. = Deutsch. — Entw. (E.) = Entwicklungsgeschichte. — Entw. Mech. = Ent- [illegible] se. — F. = Fortschritte. — Ges. (G.) = [illegible] ere. — J. = Journal. — Jb. (Jahrb.) = [illegible] lk. (K.) = Kinderheilkunde. — klin. (kl.) [illegible] naladies. — mikr. (m.) = mikroskopisch. [illegible] rbeiten aus dem Pathologischen Institut. [illegible] — Vh. (V.) = Verhandlungen. — Veröff. [illegible] iener, sonst = Wochenschrift. — Zbl.

1. Aerztl. Sachverst. Ztg.	= Aerztliche Sachverständigen-Zeitung.
2. Am. J. of Anat.	= American Journal of Anatomy
3. Am J. of med. Sc.	= American Journal of the medical Sciences.
4. Am. J. of Obst	= American Journal of Obstetrics
5. Am. J of Physiol.	= American Journal of Physiology.
6. Anat. Anz	= Anatomischer Anzeiger.
7. Anat. H.	= Anatomische Hefte.
8. Ann d. derm.	= Annales de dermatologie et de syphilidographie.
9. Ann. d gyn	= Annales de gynécologie et d'obstétrique
10 Ann d mal g. u.	= Annales des maladies des organes génito-urinaires.
11. Ann. d. ost.	= Annali di ostetricia.
12. Arb. Inst. exper. Path. Frankf	= Arbeiten aus dem Institut für experimentelle Pathologie zu Frankfurt a. M
13 Arb Kais Ges. A.	= Arbeiten aus dem Kaiserl. Gesundheitsamt.
14. Arch. d. biol.	= Archives de biologie.
15. Arch d. Hlk.	= Archiv der Heilkunde.
16. Arch d. méd. exp.	= Archives de médecine expérimentale et d'anatomie pathologique.
17. Arch d neur.	= Archives de neurologie.
18 Arch. d. phys.	= Archives de physiologie normale et pathologique.
19. Arch. f. Anat u. Phys.	= Archiv für Anatomie und Physiologie.
20 Arch. f Derm.	= Archiv für Dermatologie und Syphilis.
21. Arch. f. Entw. Mech.	= Archiv für Entwicklungsmechanik der Organismen.
22. Arch. f. exper. Path. u. Pharm.	= Archiv f experimentelle Pathologie u Pharmakologie.
23. Arch. f Gesch. d. M.	= Archiv für Geschichte der Medizin.
24. Arch. f. Gynäk.	= Archiv für Gynäkologie.
25 Arch. f. Hyg.	= Archiv für Hygiene.
26. Arch f. Kindhlk.	= Archiv für Kinderheilkunde.
27. Arch. f. klin Chir.	= Archiv für klinische Chirurgie.
28 Arch. f. klin M.	= Archiv für klinische Medizin
29. Arch. f. Laryng	= Archiv für Laryngologie und Rhinologie.

*) In der neuen Auflage sind die von der Vereinigung der Deutschen Med. Fachpresse vorgeschriebenen Abkürzungen eingeführt worden. Da aus technischen Gründen in einzelnen Verzeichnissen die früheren Abkürzungen stehen bleiben mußten, so sind diese oben noch einmal in Klammern eingefügt.

30. Arch f. mikr. Anat.	= Archiv für mikroskopische Anatomie und Entwicklungsgeschichte
31. Arch f. Ohrhlk	= Archiv für Ohrenheilkunde.
32. Arch. f Ophth	= Archiv für Ophthalmologie (Gräfes Archiv).
33. Arch. f Prot.	= Archiv für Protistenkunde.
34 Arch. f Psych.	= Archiv für Psychiatrie.
35 Arch f Schiffs u Trop Hyg.	= Archiv für Schiffs- und Tropenhygiene.
36. Arch f. Verdauungskr.	= Archiv für Verdauungskrankheiten.
37. Arch. f. Zellforsch.	= Archiv für [illegible]
38. Arch gén. d. méd.	= Archives [illegible]
39. Arch. ital d. biol.	= Archives [illegible]
40. Arch of int Med	= Archives [illegible]
41. Arch. p. l. sc med	= Archivio [illegible]
42. Beitr. z Geburtsh	= Beiträge [illegible]
43. Beitr. z. klin. Chir	= Beiträge [illegible]
44 Beitr z. path Anat	= Beiträge [illegible] allgemeinen [illegible]
45 Beitr z. Path d Verdauungs	= Beiträge zur Pathologie der Verdauungsorgane.
46 Bender Studies	= Studies from the Bender hygienic laboratory Albany.
47 B. kl W	= Berliner klinische Wochenschrift.
48 Bibl med.	= Biblioteca medica.
49. Bioch. Zbl.	= Biochemisches Zentralblatt.
50 Bioch Zschr.	= Biochemische Zeitschrift.
51 Biol. Zbl.	= Biologisches Zentralblatt.
52. Biophysik. Zbl.	= Biophysikalisches Zentralblatt.
53. Bouchard-Roger Tr d. p. g.	= Bouchard et Roger, Traité de pathologie générale.
54. Bouchard Tr d p g	= Bouchard, Traité de pathologie générale.
55 Brit m. J.	= British medical Journal
56. Brüning-Schwalbe, Hdb. d. Kind	= Handbuch der allg. Path. u. path. Anat. des Kindesalters
57. Buffalo University	= University of Buffalo Medical Department.
58. Char. Ann	= Charité-Annalen [illegible]
59. Cornell University	= [illegible] College.
60. D Arch f. klin. M.	= [illegible]
61. D. m. W.	= [illegible]
62. D. Zschr. f. Chir	= Deutsche Zeitschrift für Chirurgie.
63. D. Zschr. f. Nervhlk.	= Deutsche Zeitschrift für Nervenheilkunde.
64. Derm. Stud	= Dermat. Studien.
65 Derm. Zbl.	= Dermatologisches Zentralblatt.
66. Derm. Zschr.	= Dermatologische Zeitschrift.
67. Diss med	= Dissertatio medicinae.
68 Erg. d. allg. Path.	= Ergebnisse der allg. [illegible]
69. Erg. d Anat.	= [illegible]
70. Erg. d. Chir.	= [illegible]
71. Erg d. Gyn	= [illegible]
72 Erg. d inn. M.	= [illegible]
73 Erg. d Neurol. u Psych	= [illegible]
74 Erg d Physiol.	= Ergebnisse der Physiologie.
75 Fol. haemat.	= Folia haematologica.
76. Fol. ser.	= Folia serologica (jetzt Zschr. f. Chemother.).
77 Fol. urol.	= Folia urologica
78. Fortschr. d. M.	= Fortschritte der Medizin.
79. Fortschr. d Röntgenstr.	= Fortschritte auf dem Gebiete der Röntgenstrahlen
80. Frankf. Zschr. f Path.	= Frankfurter Zeitschrift für Pathologie.
81. Friedreichs Bl.	= Friedreichs Blätter [illegible]
82. Hoppe-Seylers Zschr.	[illegible]
83 Hyg Rdsch.	[illegible]
84. Intern. Mschr. f. Anat.	[illegible]
85. Jb. d Staatskr Anst. Hamb.	= Jahrbücher der Hamburger Staatskrankenanstalten.
86. Jb f. Kindhlk.	= Jahrbuch für Kinderheilkunde u physische Erziehung.

87. Jber. Immun. Forsch.	= Jahresbericht über die Ergebnisse der Immunitätsforschung.
88. J de l'anat.	= Journal de l'anatomie et de physiologie.
89. J. Hopk. Hosp. Bull.	= Johns Hopkins Hospital Bulletins.
90. J. Hopk. Hosp. Rep.	= Johns Hopkins Hospital Reports.
91. J. of Anat.	= Journal of Anatomy and Physiology
92. J. of exp. M.	= Journal of experimental Medicine.
93 J. of Hyg	= Journal of Hygiene.
94. J. of m. R.	= Journal of medical Research.
95 J. of Path.	= Journal of Pathology and Bacteriology.
96. J of Physiol	= Journal of Physiology.
97. Klin. Jb.	= Klinisches Jahrbuch.
98. Krehl-Marchand Hdb. d. allg. Path.	= Handbuch der allgemeinen Pathologie.
99. Lancet	= The Lancet.
100 London Hospital	= Archives of the Pathological Institute of the London Hospital.
101. M. Kl	= Medizinische Klinik.
102 M. m. W.	= Münchner medizinische Wochenschrift.
103. M. Rec.	= Medical Record.
104. Massachusetts G Hosp.	= Publications of the Massachusetts General Hospital Boston.
105. Mh. f. Derm.	= Monatshefte für praktische Dermatologie.
106. Michigan University	= Contributions from the Pathological Laboratory University of Michigan.
107. Mitt. Grenzgeb.	= Mitteilungen aus den Grenzgebieten der Medizin und Chirurgie.
108. Mitt. Kais. Ges.	= [illegible] Gesundheitsamte.
109. Morph. Jb.	= [illegible]
110. Mschr. f. Geburtsh	= [illegible] d Gynakologie
111. Mschr. f. Psych.	= [illegible] l Neurologie.
112. Nachr. Ges. Wiss Göttingen	= [illegible]
113. Neurol. Zbl	= [illegible]
114. New York Path. Soc	= Proceedings of the New-York Pathological Society.
115. Nord. M. Ark.	= Nordisk Medicinsk Arkiv.
116 P. I. Berlin	= Arbeiten aus dem pathologischen Institut zu Berlin.
117. P. I. Bologna	= Lavori dell' Istituto di Anatomia Patologica della R. Università di Bologna.
118. P. I. Helsingfors	= Arbeiten aus dem Pathol. Institut der Universität Helsingfors.
119. P. I Lausanne	= Travaux de l'Inst. pathologique de Lausanne.
120. P. I. Leipzig	= Arbeiten aus d. Pathol. Inst. in Leipzig.
121. P. I. Pisa	= Lavori dell' Istituto di Anatomia Patologica della R Università di Pisa.
122 P. I. Siena	= Lavori dell' Istituto di Anatomia Patologica della R. Università di Siena.
123 P. I. Tübingen	= Arbeiten auf dem Gebiete der pathologischen Anatomie und Bakteriologie aus dem Pathologischen Institut zu Tübingen
124. P. I. Turin	= Lavori dell' Istituto di Anat. Patol. dell' Università di Torino
125. Pasteur Ann.	= Annales de l'Institut Pasteur.
126. Pathologica	= Pathologica.
127. Pennsylvania Hospital	= Bulletin of the Ayer Clinical Laboratory of the [illegible] delphia.
128. Petersb m. Zschr.	= [illegible] itschrift.
129. Pflüg. Arch.	= [illegible] des Menschen und [illegible]
130. Pract.	= The Practitioner.
131. Prag. m W.	= Prager medizinische Wochenschrift.
132. R. gén. d'histol	= Revue générale d'histologie.
133. R. m d. l Suisse rom	= Revue médicale de la Suisse romande.
134 Rockefeller Institut	= Studies from the Rockefeller Institute for Medical Research.

135 Schwalbe, Morph d Mißb = Schwalbe, Die Morphologie der Mißbildungen d. Menschen u d. Tiere
136 Schweiz Korr Bl = Korrespondenzblatt für Schweizer Ärzte.
137. Sem. m = Semaine médicale
138 Sitzungsber. Akad. d Wiss. Wien = Sitzungsberichte der k k. Akademie der Wissenschaften. Naturwissenschaftliche Abteilung.
139 Sitzungsber. Erlanger Soz. = Sitzungsber. d. phys.-med. Sozietät in Erlangen.
140 Sitzungsber d Heidelberg Akad d. Wiss. = Sitzungsbericht der Heidelberger Akademie der Wissenschaften.
141 Sitzungsber d Münch. Ges f Morph. = Sitzungsberichte der Gesellschaft für Morphologie und Physiologie in München.
142 Sitzungsber d. Naturforsch. Ges. Rostock = Sitzungsberichte und Abhandlungen der Naturforschenden Gesellschaft zu Rostock.
143 Sitzungsber. d physik med. Ges Würzburg. = Sitzungsberichte der physikalisch-medizinischen Gesellschaft zu Würzburg.
144 Sitzungsber Ges z Beförd d Naturwiss Marburg = Sitzungsbericht der Gesellschaft zur Beförderung der gesamten Naturwissenschaften zu Marburg.
145 Sk Arch f Physiol. = Skandinavisches Archiv für Physiologie
146 Soc anat Paris = Bulletin et mémoires de la Société anatomique de Paris.
147 Soc. of exp. Biol. = Proceedings of the Society for experimental Biology and Medicine.
148 Stud. z. Path. d. Entw. = Studien zur Pathologie der Entwicklung.
149. T Path Soc. London = Transactions of the Pathological Society London.
150. Verh. D. Ges f Chir. = Verhandlungen der Deutsch. Gesellschaft f. Chirurgie.
151 Verh D Ges f Gyn = Verhandlungen der Deutschen Gesellschaft für Gynäkologie.
152 Verh. D. Kongr für inn M. = Verhandlungen des Deutschen Kongresses für innere Medizin.
153. Verh. D path. Ges. = Verhandlungen der Deutschen Pathologischen Gesellschaft.
154. Verh Ges. D. Naturforsch. u. Ae = Verhandlungen der Gesellschaft Deutscher Naturforscher und Ärzte.
155. Verh Ges. f. Geb. Berlin = Verhandlungen der Gesellschaft für Geburtshilfe in Berlin.
156. Verh. intern m Kongr. = Verhandlungen der internationalen medizinischen Kongresse.
157. Verh. physiol Ges. Berlin = Verhandlungen der Physiologischen Gesellschaft zu Berlin
158 Vierordt, Jb = Vierordt, Jahrbücher.
159 Virch. Arch. = Virchows Archiv für pathologische Anatomie und Physiologie.
160 Vöff. Kais Ges. = Veröffentlichungen des Kaiserlichen Gesundheitsamtes.
161. Volkmann, Vortr. = Sammlung klinischer Vorträge.
162. Vrtljschr. f. gerichtl M. = [illegible]
163. W. kl. W. [illegible]
164. W. m Pr [illegible]
165. W. m. W. [illegible]
166. W. klin Rdsch
167. Zbl. f. Bakt. [illegible]
168 Zbl. f. Chir. [illegible]
169. Zbl. f. Gyn. [illegible] für Gynäkologie.
170. Zbl. f. Herzkr. = Zentralblatt für Herz- und Gefäßkrankheiten.
171. Zbl. f. inn M. = Zentralblatt für innere Medizin
172. Zbl. f. m Wiss. = Zentralblatt für die medizinischen Wissenschaften.

173. Zbl. f. Path.	= Zentralblatt für allgemeine Pathologie und pathologische Anatomie.
174 Zbl. f. Physiol.	= Zentralblatt für Physiologie.
175. Zschr. f allg. Physiol.	= Zeitschrift für allgemeine Physiologie.
176. Zschr. f. ärztl Fortb.	= Zeitschrift für ärztliche Fortbildung.
177. Zschr. f. Biol	= Zeitschrift für Biologie.
178. Zschr. f. exper. Path. u. Ther	= Zeitschrift für [illegible]
179. Zschr. f. Geburtsh.	= Zeitschrift für [illegible]
180. Zschr. f ges. exper. M.	= Zeitschrift für [illegible]
181. Zschr. f. Hlk.	= Zeitschrift für Heilkunde.
182. Zschr. f. Hyg.	= Zeitschrift für Hygiene und Infektionskrankheiten.
183 Zschr. f Immun. Forsch.	= Zeitschrift für Immunitätsforschung und experimentelle Therapie.
184. Zschr. f. klin M.	= Zeitschrift für klinische Medizin
185. Zschr f. Krebsforsch.	= Zeitschrift für Krebsforschung.
186. Zschr. f. Morph.	= Zeitschrift für Morphologie und Anthropologie.
187. Zschr. f. Urol.	= Zeitschrift für Urologie.

Erläuterung der Zitiermethode:

Virch. Arch. 210. 1913	= Virchows Archiv, Bd. CCX, Jahr 1913.
Virch. Arch. 210. 1913 S. 22.	= Virchows Archiv, Bd. CCX, Jahr 1913, Seite 22.
Münch. m. W. 1913 S. 33	= Münchner me[illegible]
Münch. m. W. 1913 Nr. 33	= Münch. med. [illegible]
An. A. 1913 H. 3	= Anatomische [illegible]
Krehl-Marchand, H. d allg. P. 1. 1908	= Krehl-Marchand, Handbuch der allgemeinen Pathologie, Bd. I, Jahr 1908.
Krehl-Marchand, H d. allg. P. 2¹. 1912. S. 50	= Krehl-Marchand, Handbuch der allgemeinen Pathologie, Bd. II, Abteilung 1, Jahr 1912, Seite 50.

Spezielle pathologische Anatomie.

I.

Herz und Herzbeutel.

Von

L. ASCHOFF.

Mit 55 Figuren im Text.

A. Herz (Cor, ἡ καρδία).

1. Entwicklungsgeschichtliche und anatomische Vorbemerkungen.

(Kardiogenese, Kardiomorphie.)

Das ursprünglich ein nahezu gerade verlaufendes Rohr darstellende Herz erhält sehr bald eine S-förmige Krümmung (Herzschleife, Ventrikelschleife), durch welche das kaudale Ende nach hinten und oben geschoben wird (s. Fig. 1). Dieses bildet den Vorhof mit einer Aussackung nach beiden Seiten (den späteren Herzohren). In den Vorhof mündet der Sinus reuniens. Derselbe nimmt in sich auf (s. Fig. 2):

1. die beiden **Ductus Cuvieri**, welche das Blut der Venae cardinales anteriores und posteriores zum Herzen leiten. Nur der rechte Ductus bleibt erhalten und wird später zur V. cava sup.

2. die **Venae umbilicales**. Die rechte wird [illegible] dem Endstück der Vena omphalo-mesaraica dextra in den Sinus venosus mündet.

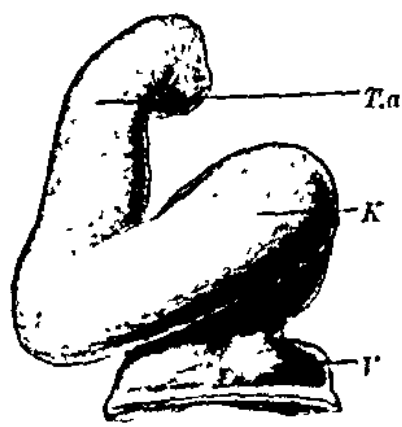

Fig. 1. Herz eines menschlichen Embryo von 2,15 mm Körperlänge (nach His). A Kammer; T.a Truncus arteriosus; V venöses Ende des Herzschlauches

3. die **Venae omphalo-mesaraicae**, welche sich später zur Pfortader umwandeln, indem sie in das Lebergefäßgebiet aufgenommen werden und als Venae hepaticae revehentes mit dem Ductus venosus Arantii zusammen eine gemeinsame Abflußbahn allen Venenblutes, die V. hepatica revehens communis, bilden.

4. die Vena cava inf., welche aus der ursprünglichen V. omphalo-mesaraica dextra, der späteren V. hep. rev. commun., dicht vor der Einmündung in den Sinus venosus abwärts wächst. Die V. hep. rev. commun. wird dadurch zum Endstück der definitiven Vena cava inf.

5. die Lungenvenen.

Von dem Vorhof führt ein enger Spalt: Ohrkanal, Canalis atrioventricularis in den kranialen Abschnitt der Herzschleife (sogenannte Ventrikelschleife), aus welchem die primäre Aorta entspringt. Indem der aufsteigende Schenkel mehr und mehr nach links drängt, geht die Spalte zwischen den beiden Schenkeln verloren (s. Fig. 3). Beide Schenkel verschmelzen zur gemeinsamen Kammerhöhle, aus welcher der Bulbus cordis, der in den Truncus arteriosus übergeht, entspringt. Durch eine von unten her in die Kammer einschneidende, seichte Furche (Interventrikularfurche) werden rechter und linker Kammerbezirk angedeutet (s. Fig. 4). Unterdessen hat sich der Ohrkanal durch Erweiterung des Vorhofs tiefer gesenkt und in einen queren Spalt (Foramen atrioventr. commune) umgewandelt. Der Bulbus cordis verschmilzt linkerseits mit den Wandungen des Canalis auricularis.

Die weiteren Veränderungen, welche das Herz erleidet, bestehen in dem Auftreten von Scheidewänden in dem Vorhofsabschnitt, in der Ventrikelschleife und in dem Truncus. Diese bilden sich folgendermaßen: In dem Vorhof wächst von oben nach hinten eine Falte

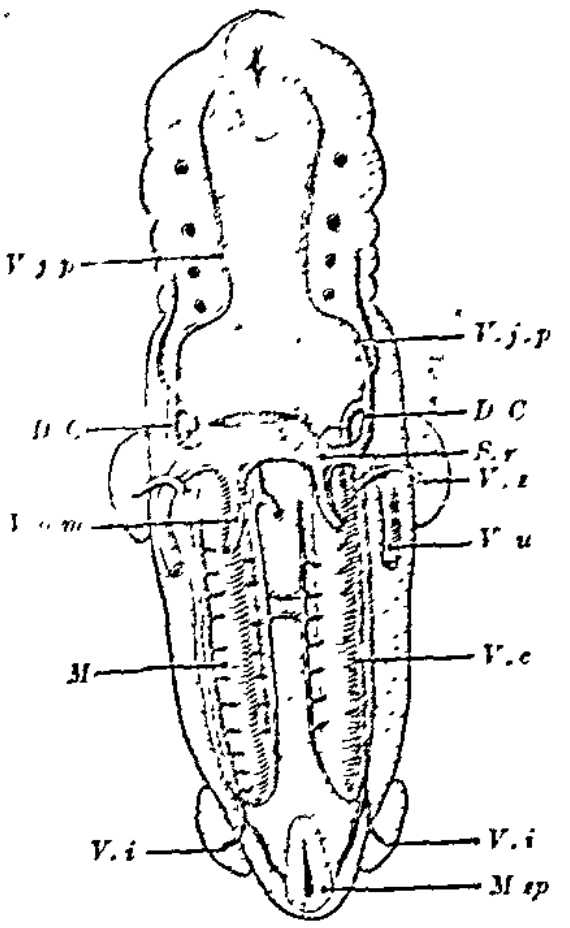

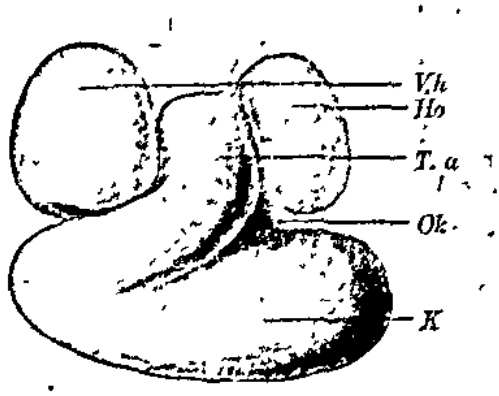

Fig. 3. Herz eines menschlichen Embryo von 4,5 mm Normallänge (nach His). A. Kammer, T. a. Truncus arteriosus, Ok. Ohrkanal, Vh. Vorhof mit den Herzohren Ho.



Fig. 4. Herz eines menschlichen Embryo der fünften Woche (nach His). r. K., l. K. rechte, linke Kammer, S. i. sulcus interventricularis, T. a. Truncus arteriosus, l. Ho., r. Ho. linkes, rechtes Herzohr.

(Septum I) gegen das Foramen atrioventriculare commune herab und verbindet sich schließlich mit den wulstartigen Verdickungen (sogenannten Endothelkissen)

dieses Spaltes (s. Fig. 5). Dadurch wird das gemeinsame Foramen in ein Ostium atrio-ventriculare dextrum und sinistrum zerlegt. Das Septum I erhält während des Wachstums eine mehr nach vorn gelegene Öffnung. Diese Öffnung wird verdeckt durch eine rechts von dem Septum I von vorn nach hinten wachsende neue Falte (Septum II). Letztere wandelt sich zum Limbus Vieussenii um und begrenzt eine hinten gelegene Öffnung, die spätere Fossa ovalis, welche nach links zu von dem Septum I, das sich zur Valvula fossae ovalis umbildet, überdeckt wird. Durch diese Septenbildung wird die Einmündungsstelle der Lungenvenen von derjenigen des Sinus reuniens getrennt. Erstere kommen links, letztere rechts vom Septum zu liegen. Der Sinus stülpt sich in den rechten Vorhof ein und bildet zwei stark vorspringende Lippen (Valvula venosa dextra und sinistra), die nach oben miteinander verschmelzend das Septum spurium bilden (s. Fig. 8). In dem Einmündungsgebiet des Sinus entsteht eine von den verschmolzenen mittleren Endothelkissen aus nach links verlaufende, mehr horizontal gestellte Scheidewand (Sinus septum), durch welche eine obere Einmündungsstelle für das rechte Sinushorn (die beiden definitiven Cavae), und eine untere für das Sinusquerstück (Sinus coronarius cordis) geschaffen wird. Die Valvula venosa dextra wird dadurch in einen oberen und unteren Abschnitt zerlegt, die sich zur Valvula Eustachii bzw. Valvula Thebesii umbilden. Die linke Valvula venosa verschmilzt mit dem Limbus

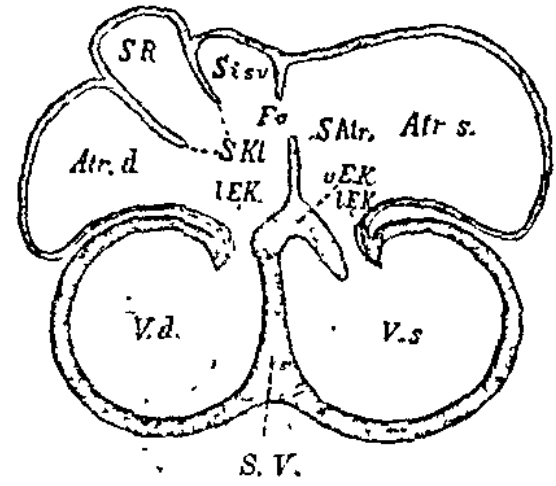

tum atriorum = Septum I.

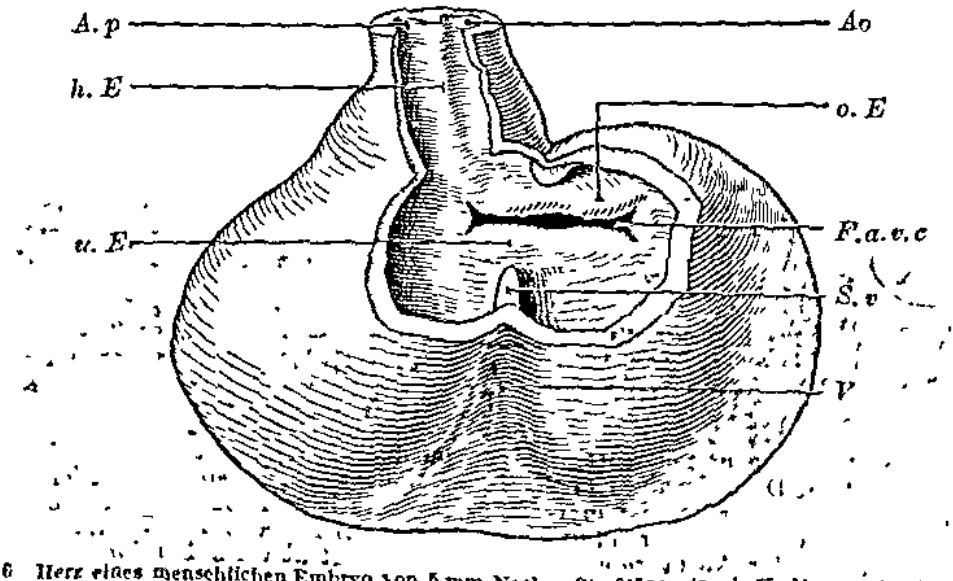

Fig. 6. Herz eines menschlichen Embryo von 5 mm Nacken-Steißlänge (nach Kollmann). *Ao* Aorta, *A p* Arteria pulmonalis, *u., o. E* unteres, oberes Endokardkissen, *h. E* hinterer Endokardwulst, *S v* Septum ventriculorum, *F. a. v c* Foramen atrio-ventriculare commune, *V* Verwachsungsstelle der Ventrikelschleife

Vieussenii. Das Sinusseptum ist in Gestalt eines hellen Endokardstreifens als Verlängerung der Verschmelzungsfalte der V. Eustachii und V. Thebesii auch am Herzen des Erwachsenen sehr wohl kenntlich (*W. Koch*).

Unterdessen entwickelt sich durch zunehmende kaudalwärts gerichtete Ausbuchtung des rechts- und linkseitigen Abschnittes der Ventrikelschleife eine Art Scheidewand, in welcher die ursprüngliche Lichtung der Ventrikelschleife als Foramen interventriculare erhalten bleibt (*Keith. Mall*). Nach hinten zu stößt diese Scheidewand an den rechten Rand der verschmolzenen Endothelkissen und zerlegt diesen Raum in zwei (venöse) Einflußbahnen mit je einem zugehörigen Ostium atrioventriculare (s. Fig. 6), den vorderen Abschnitt in zwei (arterielle) Ausflußbahnen, die gemeinsam in den jetzt stärker nach links verschobenen Truncus aortae übergehen. Unterdessen entwickeln sich im Truncus aortae in der Höhe der Abgangsstellen des ersten Aortenbogens zwei miteinander verschmelzende

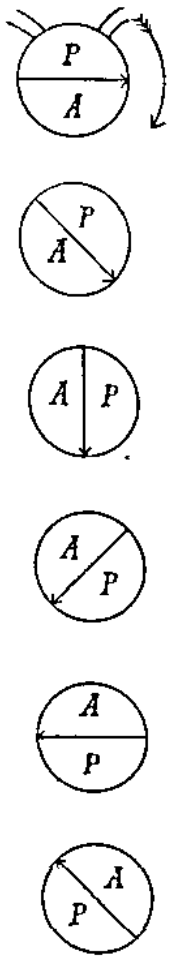

Fig 7. Schema der normalen Drehung des Septum trunci

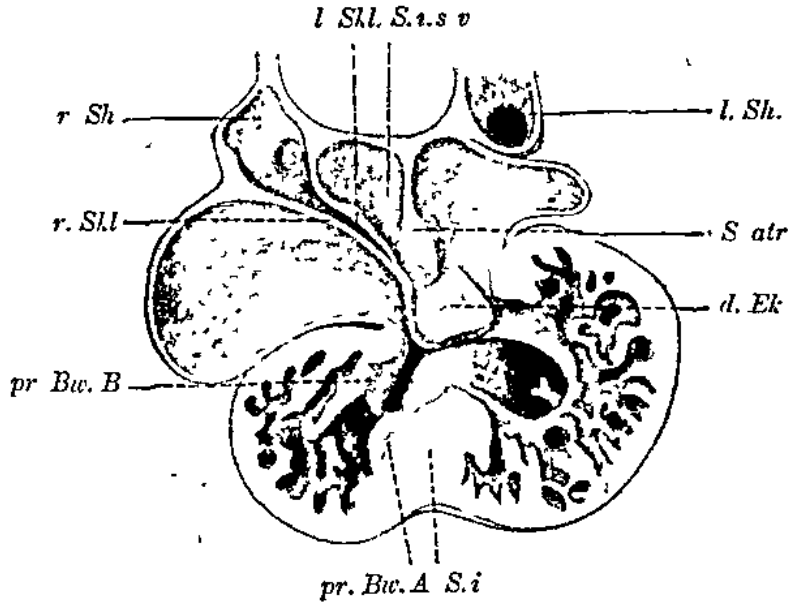

Fig. 8 Durchschnitt durch
länge (nach Born) r.l.Sh r
klappe, pr. Bw A, B proxima
S atr Septum atriorum, S i
ventriculare

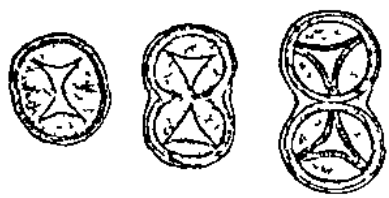

Fig 9 Schematische Darstellung der Scheidung des distalen Bulbusabschnittes in Aorta und Pulmonalis und die Entwicklung der Semilunarklappen (nach Hochstetter)

Wülste, welche den ersten Aortenbogen von dem Trunkus trennen und im Trunkus in spiraliger Drehung abwärts bis zum Bulbus wachsen, so daß der Trunkus in zwei sich umeinander windende Gefäße, die Arteria pulmonalis und die spätere Aorta, zerlegt wird. Die Drehung wird durch das Schema (s. Fig 7) erläutert. Die aufwärts hinter der Aorta gelegene Pulmonalis liegt abwärts bei ihrem Ursprung aus dem Herzen rechts vorn vor der Aorta. Das Septum trunci setzt sich abwärts fort in zwei ähnliche Wülste (s. Fig. 8), welche im Bulbus entstanden sind und zu einem Bulbusseptum verschmelzen. Die beiden Schenkel des Bulbusseptum verschmelzen schließlich mit der [illegible] d der Endokardkissen und bilden d[illegible] ver- bleibende Spaltraum zwischen [illegible] sowie das im Ventrikelseptum selbs[illegible] wird

durch eine häutige Membran (pars membranacea) geschlossen, welche sich durch Wucherungen der rechten medialen Endokardkissen bildet (*Sato*).

Aus den beiden großen Bulbuswülsten und zwei kleinen zwischengelagerten Wülsten des Anfangste[illegible]ing des Bulbusseptums unter dem Ein[illegible]*eneke*) drei vordere und drei hintere [illegible] Aus den Endokardkissen entstehen d[illegible] die Atrioven-[illegible]man mit Mall [illegible] in einen vorderen und hinteren Abschnitt [illegible]vierteilige Anlage der Endokardwülste an[illegible]ösen Klappen linkerseits unter Verschmel[illegible]en angenommenen lateralen Anlagen zum [illegible]hterseits unter Verschmelzung der beiden

wahrend aus den beiden hinteren Anlagen das hintere laterale und das hintere mediale Tricuspidalissegel hervorgehen (*Sato*).

Die ursprünglichen Aortenbögen (s. Fig. 10) gehen zum Teil verloren oder wandeln sich in der Weise um, daß der am meisten kaudal gelegene Bogen zu den beiden Hauptästen der Art. pulmonalis wird. Der distale Abschnitt des linken Bogens bleibt bis zur Geburt erhalten und stellt den Ductus art. Botalli dar. Die übrigen Umformungen zeigt die Fig. 11. In der Aorta thoracica bleibt die Verschmelzungsstelle der beiden Aortenbögen nicht selten als feiner, schräg verlaufender Intimastreifen, der ebenso wie die Narbe des Ductus art. Botalli frühzeitig zu atherosklerotischen Veränderungen neigt, sichtbar (Aortennarbe der Aort. thoracica, *Schridde*).

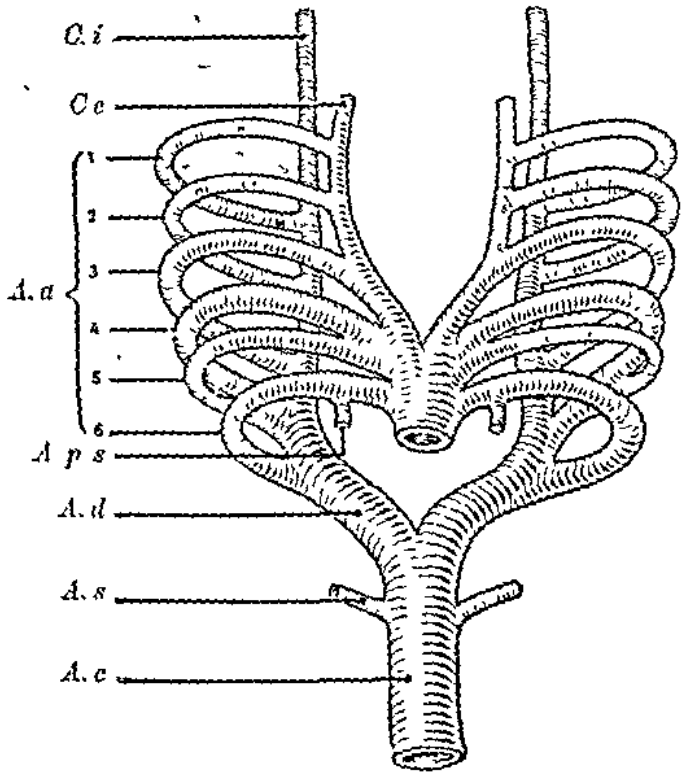

Fig. 10. Aortenbogen des Menschen (Schema nach Kollmann). *C. i* Carotis interna, *C. e* Carotis externa, *A. a* Arcus aortae, *A. p. s* Art. pulm. sin., *A. d* Aorta dors., *A. s* Art. subclavia, *A. c* Aorta communis.

Der fetale Kreislauf gestaltet sich dann folgendermaßen: Das von der Plazenta kommende arterielle Blut wird durch die Vena umbilicalis dem Körper zugeleitet, tritt durch den Ductus ven. Arantii direkt in die Vena cava inf. und von dort in das rechte Herz über, geht durch das Foramen ovale zum linken Vorhof und linken Herzen und in die Aorta, wo es an der Einmündungsstelle des Ductus art. Botalli eine Mischung mit dem aus dem rechten Herzen stammenden Blut erfährt. Ein Teil des gesamten Blutes verläßt mit den aus den Art. hypogastricae entspringenden Art. umbilicales den Körper und geht zur Plazenta. Das aus den Körpervenen in die Cava sich ergießende Blut mischt sich bereits in der Cava inf. oder in der rechten Vorkammer mit dem arteriellen Blut der Vena umbilicalis, strömt zum Teil durch das Foramen ovale in die linke Vorkammer, zum Teil in die rechte Kammer. Von dort aus fließt es durch die Art. pulmonalis zum Teil in die Lungen, zum Teil durch den Ductus art. Botalli direkt in die Aorta. Nach der Geburt obliterieren die Vena umbilicalis, die Art. umbilicales, der Ductus ven. Arantii, der Ductus art. Botalli unter mächtiger Wucherung des elastischen Gewebes der Intima (s. Gefäße).

Das fertige Herz stellt einen konischen, ungefähr der Größe der Faust des Individuums entsprechenden, muskulösen Körper dar, dessen Spitze vom linken Ventrikel gebildet wird. Das Gewicht des Herzens steht in bestimmtem Ver-

hältnis zum Körpergewicht, insbesondere zur Masse der Körpermuskulatur. Dieses Verhältnis unterliegt aber Schwankungen, die wieder von der Größe des Gesamtstoffwechsels abhängig sind (*Kulbs*, *Hasebroek*). Es beträgt durchschnittlich für Männer 300 g, für Weiber 250 g (Lit. *Vierordt*), bei Soldaten 335 g (*Kaufmann*).

Dicke der Wandung des Conus arteriosus dexter ohne Trabekel 2—3 mm, Dicke der Wandung des linken Ventrikels an der Basis ohne Trabekel 7—11 mm, Umfang des Aortenostium dicht oberhalb der Klappen beim 30jährigen Mann ca. 54 mm, des Ostium pulmonale ca. 58 mm.

Die Einteilung des Herzens in eine rechte und linke Hälfte entspricht der Notwendigkeit zweier Motoren, des einen für die Durchblutung der Lungen, des anderen für die Durchblutung des Körpers. Bis zur Geburt ist der rechte Motor, welcher durch den D. art. Botalli sein Blut zum großen Teil direkt in die Aorta ergießt, geräumiger und kräftiger als der linke, nach der Geburt erhält der linke mehr und mehr das Übergewicht. *Die Vorhöfe bestehen aus zwei* Abschnitten, die besonders rechts deutlich abgegrenzt sind, aus dem Sinusteil, welcher in trichterförmigen Ausstülpungen die

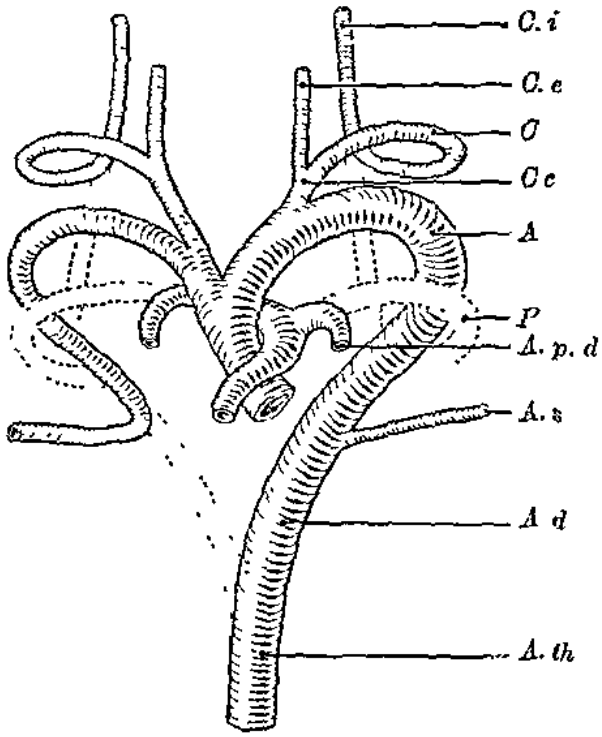

Fig. 11. Umgestaltung der Aortenwurzel und der Aorten-

von abgegrenzten eigentlichen Vorhof mit dem Herzohr. Das in die Vorhöfe aus dem Körper bzw. den Lungen eintretende Blut ergießt sich durch die Ostia venosa in die Kammern. An jeder Kammer ist eine Einflußbahn (P. papillaris s. atrio-ventricularis) und eine Ausflußbahn (P. aortica bzw. Conus pulmona- [illegible] det. An jeder Herzkammer kann man ferner eine trabekuläre Innenschicht und eine zum Teil [illegible] keln, in welche spiralig gedrehte Fasermassen aus der Wand nicht nur der eigenen, sondern auch der anderen Kammer einströmen und deren rechte und linke Systeme dadurch in direkte Beziehung treten (*Mac Callum*, *Mall*). Bei der Kontraktion schieben sich die Trabekel zu Wülsten zusamm[illegible] und besonders am [illegible] Septum, als vorder[illegible] beiden Kammern be[illegible] übrige Wand fort. [illegible] wachsenden Binnen[illegible] mit ihren Schließun[illegible] einander gepreßt. [illegible] rung der Klappen [illegible] abschnitt des Mitralisringes unterstützt [illegible] flußbahn werden durch den Rückfluß [illegible] geschlossen. Dieser Schluß der Klappen [illegible] am Schluß der systolischen Kontraktion [illegible] Nach neueren Annahmen (*Keith*, *v. Spee*) [illegible] llen das der f die dem bahn an- lage- rten-

Herzspitze an ihrem Orte bleibt, und die „Ventilebene" des Herzens gegen die Spitze zu bewegt wird. Dadurch wird das Blut in die arteriellen Gefäße getrieben, und gleichzeitig, wenn die venösen Klappen geschlossen sind, Blut in die Vorhöfe hineingesaugt

Die Wandungen der Kammern und Vorkammern werden gebildet von dem Endokard, dem Myokard und dem Epikard. Das bindegewebige Grenzschicht gegen die Herzhöhle, sitzt eine von elastischen Fasern zusammengewebte Grenzschicht gegen die Herzhöhle. Darunter liegen besonders in der Ausflußbahn schmale Bündel [illegible] Das Myokard stellt sowohl an den Vorhöfen, wie [illegible] Fibrillenverlauf kontinuierlich [illegible] längs- und quergestreiftes, von [illegible] dar, in welcher wohl axial gelegene Zellterritorien abgrenzbar sind. Die Bedeutung der [illegible] Bedingungen gut sichtbar werdenuen sog Kittlinien, welche die Muskelfasern quer

Fig. 12. Linker Hauptschenkel des Reizleitungssystems (nach Tawara, halbschematisch)

durchziehen und z. T. auch heute noch als Zellgrenzen aufgefaßt werden (*Palczewski*), ist noch strittig (Lit. *Thorel*). Am richtigsten sind sie wohl als mechanisch bedingte Abnutzungs- und Alterserscheinungen aufzufassen. Jedenfalls sind sie bereits intra vitam vorhanden und nicht erst durch die Totenstarre bedingt (*Stüber*). Sie finden sich in ähnlicher Weise auch an den Fasern des Reizleitungssystems (*Ogata*). Die Form der Kerne ist die länglicher, mehr oder weniger plattgedrückter Zylinder, welche an der Oberfläche meist Längs- und Querleisten als Folgen eines Kontraktionszustandes erkennen lassen. In der Spalten des längsgerichteten Muskelfasernetzwerkes liegt das ein sehr reichliches Kapillarnetz enthaltende Bindegewebe. Das an und für sich feine Netzwerk elastischer Fasern tritt erst im Alter oder unter pathologischen Verhältnissen deutlich hervor. Zwischen den Muskelfasern verläuft ein geschlossenes Lymphgefäßnetz. Die ursprünglich in Drüsen an der Art. Entwickelung geschlossene Verhältnisse stehenden Lymphknoten in Beziehung stehenden und abführenden Lymphgefäße (*Rainer*) münden in Drüsen an der Art. pulmon. und am Aortenbogen und treten mit den tracheobronchialen Lymphknoten in Verbindung. Das subepikardiale Fettgewebe verbindet das Myokard mit dem bindegewebigen Epikard, welches nach der Oberfläche zu von einer elastischen Faserhaut begrenzt wird und mit einer einfachen Schicht platter Deckzellen bekleidet ist

Die Klappen der venösen Ostien besitzen eine bindegewebige Mittelplatte, welche an der Vorhofseite von einer sehr dicken, an der Kammerseite von einer dünnen Schicht elastischen Gewebes überzogen ist (Lit. *Königer, Sabo*). Das eigent-

liche membranöse Klappengewebe ist unter normalen Verhältnissen frei von Gefäßen. Es enthält eigenartige Systeme glatter Muskelfasern. Die in ähnlicher, aber umgekehrter Schichtenfolge aufgebauten halbmondförmigen Klappen (Lit. *Mönckeberg*) *sind gleichfalls gefäßlos.*

Die Muskulatur der Vorhöfe ist von derjenigen der Kammern durch den beiderseitigen Annulus fibrosus und das Septum fibrosum völlig getrennt. Die Verbindung wird durch ein besonderes, an nervösen Elementen reiches System von Muskelfasern [illegible] welches an der rechten Seite der Vorhofsscheidewa[illegible]onaria beginnt, dicht oberhalb des Septums eine [illegible]t Atrioventrikularknoten, Tawarascher [illegible] unterhalb der

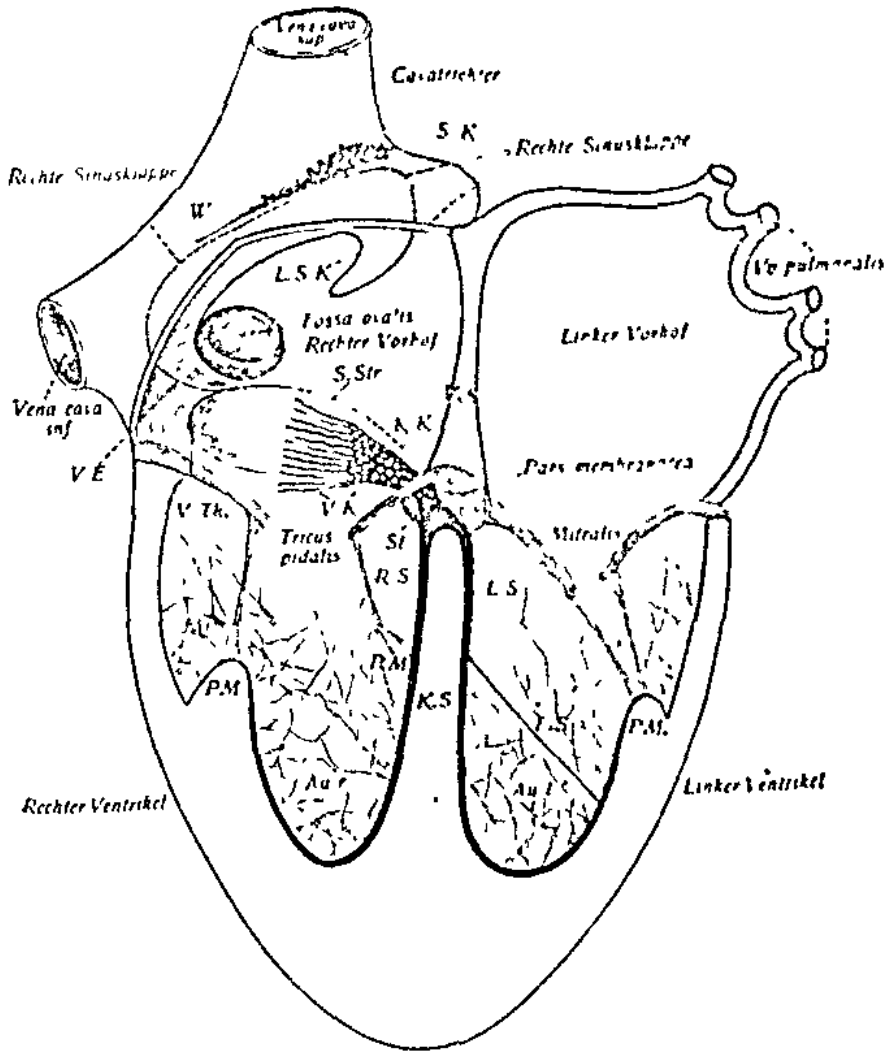

Fig. 13. Schematische Zeichnung der Topographie des Sinusknotens (S. A. grün) und des Atrioventrikularknotens (Vorhofsknoten V. A. blau und Kammerknoten A. A. rot) (nach Koch).

Pars membranacea die Kuppe des Ventrikelseptum erreicht, sich dort in einen rechten und linken Schenkel teilt, welche an dem Septum, d. h. an der Wand der

fasern unterscheidbar. Seine Fasern liegen vorwiegend subendokardial und sind von stärkerem Bindegewebe eingescheidet, die ein eigenes Lymphgefäßnetz besitzen. Ihnen entsprechen bei den Huftieren die Purkinjeschen Fasern. An der vorderen Grenze des oberen Cavatrichters gegen den übrigen Vorhof, welche eine Art Furche darstellt [illegible] ein kleines Gefäßbett von Muskelfasern mit Anglieder[illegible] in den Richtung gegen [illegible] leitungssystems. Ob zwischen d[illegible] bindungen in G[illegible] noch diskutiert [illegible] trikularknoten, [illegible] abgesehen von [illegible] daß sie beide von ungewöhnlich großen Arterienästen (Lit. *Haas*), die aus der rechten Koronararterie stammen, durchsetzt werden und auffallend innige Beziehungen zum Nervensystem des Herzens haben, so daß man neuerdings geneigt ist, in ihnen, und zwar unter normalen Verhältnissen im Sinusknoten, die Ursprungsstätte der Herzbewegungen zu erblick[illegible] Daß [illegible] ono- und dromotrop) hemmende (N. va[illegible] cele- rans) Ein großer Teil derselben enc[illegible] die Herzmuskelfasern frei umspinnende [illegible] sind beim Menschen hauptsächlich in drei [illegible] an- geordnet: 1. am oberen [illegible] den eigentlichen Vorhof, im [illegible] sches G.), 2. an der hint[illegible] stück des Sinus entsprechend, ferner im Septum [illegible] knoten und [illegible] (Ganglion at[illegible] Arterien (Ga[illegible] sonders die P[illegible] im Atrioven[illegible]

2. Leichenveränderungen.

Bei Todesfällen, welc[illegible] zurückzuführen sind, kann derselbe noch [illegible] unter günstigen [illegible] Relativ früh im [illegible] nach dem Tode. [illegible] und zwar zunächst an der linken Kammer, so daß [illegible] die ursprüngliche Stellung des Herzens beim Tode keine sichere Aussage möglich ist (Lit. *Joseph*, *Meltzer*, *Jores* und *Volkhardt*). Durch die Leichenstarre wird der linke Ventrikel fast ganz, der rechte halb blutleer. Nachträgliches Einfließen von abnorm lange flüssig gebliebenem Blut in die wiedererschlafften K[illegible] blut, welches [illegible] der ersten hal[illegible] Gerinnung die [illegible] travitale Bildu[illegible] geschlossen. [illegible] auf besonder[illegible] hin, wie z. B. [illegible] geronnenen o[illegible] schwere intra[illegible] Kammer eine [illegible] der Totenstar[illegible] Herzmuskels [illegible] dann ganz selten. Die gleiche seltene [illegible] Au- lauf der Totenstarre infolge kadaveröse[illegible] mit ist eine Trübung des Herzfleisches verbunden, die auf geringer Gerinnung [illegible] Glas, besonders im rechten Vorhof.

wird durch Ansaugen von Luft durch die angeschnittenen Venae subclaviae beim Abheben des Sternum vorgetäuscht. Zeit des Eintrittes, Dauer und Intensität der Totenstarre wechseln sehr nach der Art der vorangegangenen Erkrankung. Lubarsch glaubt, daß die Totenstarre um so rascher eintritt, je kräftiger das Herz bis zum Augenblick des Todes geschlagen hat. Bei heftiger präagonaler oder agonaler Kontraktion (Verblutungstod, Adrenalin- oder Strophantininjektionen) sieht man quergestellte Furchen an den Papillarmuskeln und Trabekeln, besonders der linken Kammer, und subendokardiale Blutungen.

3. Störungen der Entwicklung.

(Kardiodysplasien.)

Die [illegible] hemmter oder abnormer Entwicklun[illegible] r Septen Angeborene Herzmißbildunger[illegible] Geschlecht (Lit. *Herxheimer*).

1. I[illegible] atriorum. Der häufigste Befund ist das Offenbleiben des Foramen ovale (20—30%) beim Erwachsenen. Die spaltförmige Öffnung kann sehr verschieden groß sein, bedingt gewöhnlich keine

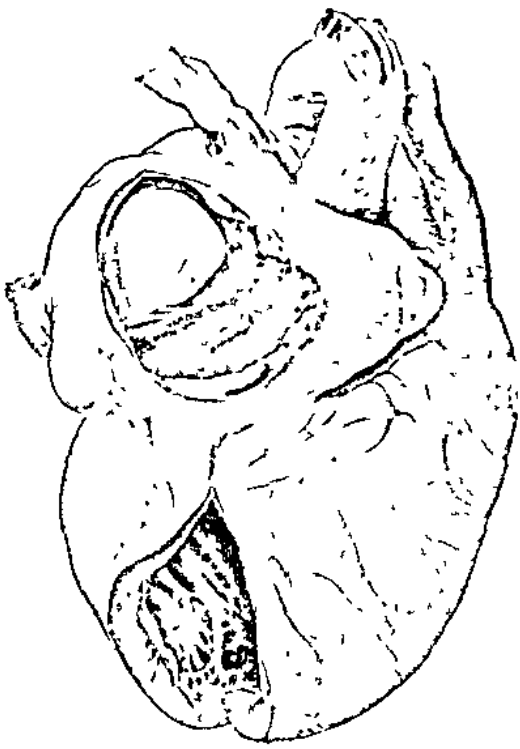

Fig. 14. Großer Defekt im Septum atriorum Cor trilloculare biventriculare

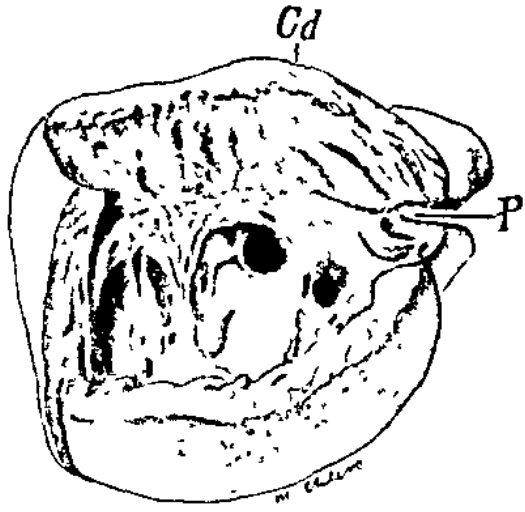

Fig 15 Doppelter Defekt im Septum ventriculorum, der hintere der Pars membranacea entsprechend, der vordere im muskulären Abschnitt *C d* Conus art., *P* Art pulmonalis, *T* Tricuspidalis

Störungen, kann jedoch zur paradoxen Embolie (Transport von Thromben aus den Körpervenen direkt in den großen Kreislauf), sowie zum Auftreten von positivem Jugularvenenpuls bei Mitralfehlern Veranlassung geben. Auch Verstopfungen des offenen Foramen ovale durch große Emboli sind gesehen worden.

Kleinere oder größere Defekte können sich im Septum I und Septum II vor-

[illegible] Septum I und Septum II (Cor triatriatum). So faßt wenigstens

Borst eigentümliche Fälle von horizontaler Diaphragmabildung im linken Vorhof auf, bei denen die Lungenvenen oberhalb des Diaphragma münden (Lit. *de Vries*). Doch kann man auch an eine abnorme Faltenbildung zwischen ursprünglichem Sinus und Ohrkanal denken [illegible] n sind sonst relativ selten. Über einen merkwürdigen [illegible] Lungenvenen durch einen gemeinsamen Stamm in [illegible] linken Vorhof berichtet Ghon (Lit.).

[illegible] um ventriculorum. Die Defekte müss[illegible] geteilt werden: a) in solche ober- halb [illegible] Hier handelt es sich um ein offen gebli[illegible] intraventriculare (Defekt der pars membranacea, oberer Septumdefekt), d. h. um eine zu weite Anlage der Kammerschleife. Wird die pars membranacea von den Endothelwülsten aus teilweise angelegt, so liegt [illegible] gleichzeitiger Aus- kann ein [illegible] zur Bildung einer laufen. [illegible] triatum. Der Verlauf des Reizleitungssystems ist bei der Klärung solcher Fälle besonders zu beachten (*Mönckeberg*); b) in solche unterhalb des Hauptstammes des Reizleitungssystems: Hier handelt es sich um wirkliche Defekte, d. h. Durchbrechungen des zwischen den Kammern durch Ausstülpung der Kammerschleife gebildeten Septums. Hier fehlen die Verschiebungen der Bulbusschenkel.

Unter den Mißbildungen ist die [illegible] Kammer- säcke (abnorme Enge einer Kammer) [illegible] isen der beiden Ventrikelausstülpungen beding [illegible] (Apex bifidus *Mall*).

3 **Größere Defekte im Septum atriorum und Septum ventriculorum** bedingen das Cor biloculare.

[illegible]

[illegible] pulm[illegible] bzw. aller [illegible] Ven- trike[illegible] Fällen von angeborener Pulmonalstenose bzw. Pulmonalatresie kann die Lunge nur durch Offenbleiben des Duct. art. Botalli oder einer anderen kollateralen Bahn (z. B. Art. bronchialis) genügend mit Blut versorgt werden. Das Foramen ovale bleibt offen. Diese Mißbildungen sind lebensfähig. Sehr viel seltener ist die umgekehrte Verschiebung, welche zur Stenose oder zum Verschluß des Ostium aortieum führt. Auch in diesem Falle muß der D. art. Botalli und das Foramen ovale offenbleiben. Der Anfangsteil der Aorta und die Koronargefäße werden rückläufig vom D. art. Botalli aus gefüllt. Oder es muß ein anderer Kollateralkreislauf besonders entwickelt sein. In einem Teil der Fälle ist die Richtung des Septum trunci normal, so daß es mit dem Septum ventriculorum verwächst, aber trotzdem wird das vordere oder hintere Gefäßrohr wegen abnormer Enge oder falscher Stellung der primären Aorta zum Ventrikelseptum zu eng. (Angeborene Stenose ohne Septumdefekte, besonders an der Aorta beobachtet)

[illegible]

Für manche Fälle von angeborener Stenose der Ostien hat man eine fetale Endokarditis (Lit. *Thorel*) verantwortlich gemacht und die häufige rechtseitige Lokalisation mit der stärkeren Arbeit des Herzens erklärt, doch sind die beweisenden

Fälle sehr selten (*Pommer*) und vielfach so aufzufassen, daß die Anomalie der Ostien zur Ansiedlung von Infektionskeimen im fetalen Leben disponierte. Fälle von Endokarditis durch intrauterin übertragene Infektion auch bei sonst normalem Herzen sind bekannt.

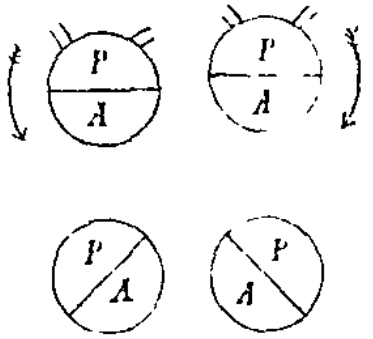

Fig. 16. Schema der Drehung des Septum trunci bei sog. korrigierter Transposition der Gefäße.

Fig. 17. Schema der Drehung des Septum trunci bei wahrer Transposition der Gefäße.

Endlich gibt es Fälle von **muskulärer Konusstenose**, am häufigsten rechts (Lit. *Hart*), sehr selten links (Lit. *Schrinke*), bei welcher eine in ihrer Entstehung unbekannte muskuläre Hypertrophie der Wand zur Stenosierung Veranlassung gibt.

Von besonderem Interesse sind die **abnormen Drehungen des Septum trunci**. Entweder kann die Drehung ganz ausbleiben, oder nach 45° stillstehen (Fig. 17), dann liegt die Pulmonalis hinten und entspringt aus der linken Kammer, die Aorta vorn und entspringt aus der rechten Kammer, wahre Transposition. Das Ausbleiben der Drehung wird von **Robertson** auf eine abnorme Kürze des Truncus arteriosus, auf einen Defekt gerade des mittleren Abschnitts, in welchem sich die spiralige Drehung vollzieht, zurückgeführt. Der Bulbus ist mit seinen Schenkeln normal angelegt, so daß die Aorta aus einem typischen Conus arteriosus dexter entspringt. Nun gibt es aber noch eine ganz ähnliche Form der Transposition der großen Gefäße, bei welcher die Aorta anscheinend doch aus dem linken und die Pulmonalis aus dem rechten Ventrikel entspringt (Fig. 16). **Rokitanski** hat diese Form als Fälle von korrigierter Transposition bezeichnet. In Wirklichkeit

Fig. 18

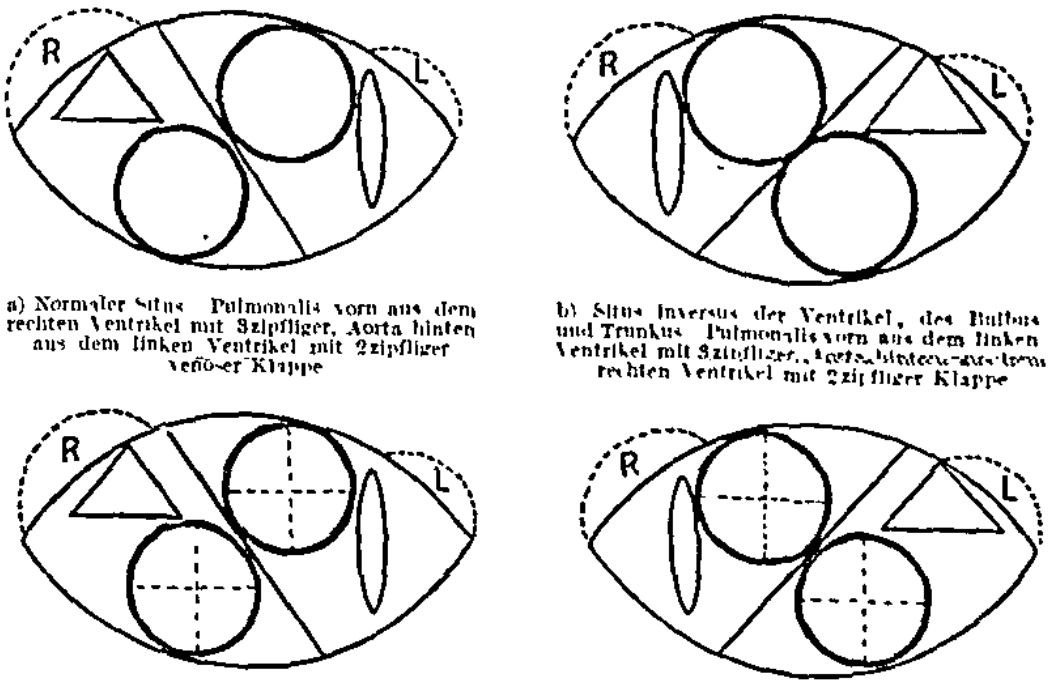

a) Normaler Situs. Pulmonalis vorn aus dem rechten Ventrikel mit 3zipfliger, Aorta hinten aus dem linken Ventrikel mit 2zipfliger venöser Klappe.

b) Situs inversus der Ventrikel, des Bulbus und Truncus. Pulmonalis vorn aus dem linken Ventrikel mit 3zipfliger, Aorta hinten aus dem rechten Ventrikel mit 2zipfliger Klappe.

c) Normaler Situs, aber mit Ausbleiben der

d) Situs inversus der Ventrikel

liegt nur ein Fall von gleichzeitigem Situs inversus zu dem eben erörterten Fall von echter Transposition vor (*Lochte*, Lit. *Robertson*). Beide Herzhälften sind vertauscht, wie man aus der Anordnung der venösen Klappen, vor allem aber aus dem spiegel-

bildlich veränderten Verlauf des linken und rechten Schenkels des Reizleitungssystems erkennen kann. Es liegt also echte Transposition der Gefäße (d. h. Ausbleiben der spiraligen Drehung) bei gleichzeitigem Situs inversus der Kammer-, Bulbus- und Trunkusschleife vor (Lit. *Sato*, Fig. 18).

5. **Anomalien der Klappen** zeigen sich in Verminderung oder Vermehrung der Zahl der Semilunarklappen, Spaltungen, Verwachsungen oder mangelhafter Entwicklung an den Klappenapparaten der venösen Ostien. An der Pulmonalis pflegt die Vermehrung, an der Aorta die Verminderung der Klappen zu überwiegen, ohne daß bisher eine einheitliche Genese (Vermehrung oder Spaltung der Bulbuswülste, abnorme Teilung des Trunkus?) zu erkennen wäre (Lit. *de Vries*). Die Klappenmißbildungen sollen Dispositionen zur leichteren Entstehung endokardialer Thromben (Thromboendocarditis verrucosa) sowie zu atherosklerotischen Veränderungen schaffen. Bei zweizipfliger Aortenklappe sah Babes verschiedentlich Insuffizienz. Sehr selten ist die echte **Verdoppelung der venösen Ostien.** Am Ostium mitrale liegt die zweite Öffnung stets im Aortenzipfel. Es handelt sich um einen primären Bildungsfehler. Störungen in der Entwicklung der Sehnenfäden zeigen sich in Persistenz von Muskelbalken statt der Sehnenfäden, Vorkommen von Muskelresten in dem Klappengewebe (*Hoesslt*).

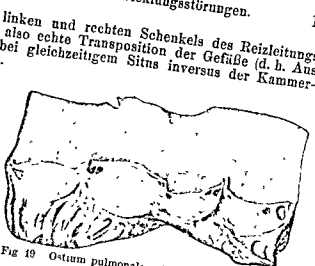

Fig 19 Ostium pulmonale mit 4 Klappen, alle stark gefenstert

Eine wesentlich beim Neugeborenen zu beobachtende Mißbildung sind die an den venösen Klappensegeln, seltener an den arteriellen Klappen auftretenden Klappenhämatome, kleine, kaum stecknadelkopfgroße, blauschwarze Knötchen dicht oberhalb des Schließungsrandes der venösen Klappen oder des Ansatzes der arteriellen Klappen, welche durch Einschließung von Blut in die von Endothel ausgekleideten Spalträume des Klappengewebes zustande gekommen sind (Lit. *Jonson*). Durch Zerfall des Blutes, Organisation desselben und Ablagerung des Blutpigmentes in die Bindegewebszellen der Klappe wandeln sie sich in den ersten Monaten nach der Geburt in feine bräunliche Pünktchen um, die allmählich verschwinden und nur selten noch bei Erwachsenen gefunden werden und hier entweder noch Residuen angeborener Blutzysten darstellen oder auf dem Boden endokarditischer Prozesse durch Entwicklung neuer

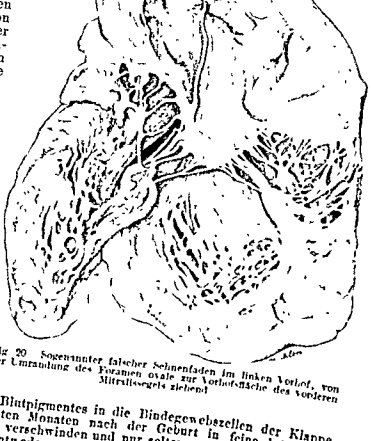

Fig 20 Sogenannter falscher Sehnenfaden im linken Vorhof, von der Umrandung des Foramen ovale zur Vorhof-Fläche des vorderen Mitralissegels ziehend

blutführender Kanäle entstanden sind. Sehr selten sind geschwulstartige Erweiterungen solcher persistierender Blutzysten, aus denen durch Organisation ein Teil der angeblichen Myxome der Klappen entstanden sein kann (*Zurhelle*).

An den arteriellen Klappen finden sich sehr häufig **Fensterungen** in dem zwischen Schließungsrand und freiem Rand gelegenen Klappenabschnitt, die aber für die Schlußfähigkeit der Klappe ohne Belang sind (s. Fig. 19). Sie werden schon bei Neugeborenen beobachtet, entwickeln sich aber nach **Beneke** vorwiegend im extrauterinen Leben als Folge der Abnutzung.

6. Der **Ductus art. Botalli** (fälschlicherweise nach Botallus genannt) zeigt bei verschiedenen Herzmißbildungen (siehe oben), seltener ohne dieselben, eine abnorme Persistenz (Lit. *Stallard*). In letzteren Fällen ist das weibliche Geschlecht bevorzugt. Unter dem Druck des aus der Aorta [illegible] sich an der pulmonalen [illegible] Intima [illegible] sich [illegible] Hämatome [illegible] Die [illegible] werden auf plötzliche Druckerhöhung im Gef[illegible]

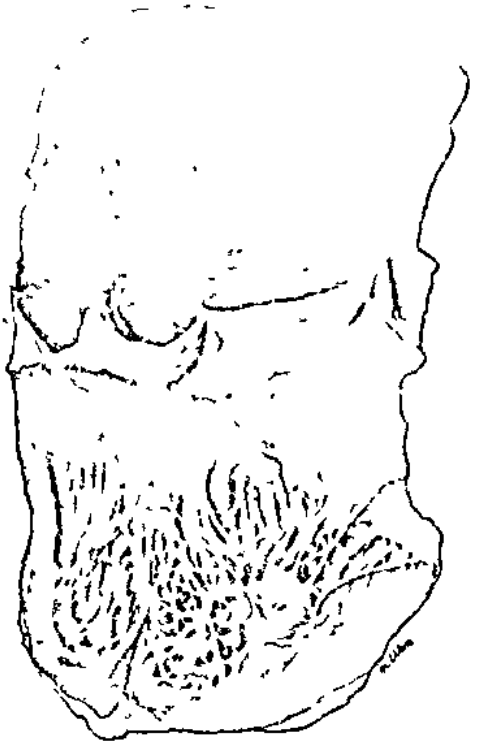

Fig. 21. Sogenannter falscher Sehnenfaden (abnormer Verlauf des hinteren Astes des linken Hauptschenkels des Reizleitungssystems) vom Ventrikelseptum zum Papillarmuskel ziehend. Senile abnorm weite Aorta.

[illegible] Einmündung des Sinus coronarius statt in den rechten in den linken Vorhof. Die Persistenz der linken oberen Hohlvene neben oder an Stelle der rechten, zum Teil mit Umkehr der Stromesrichtung in der an der Mündung verschlossenen Koronarvene oder mit Persistenz der Vena cardinalis inf. sin. ist ebenfalls wiederholt beobachtet.

8. Die normalerweise subendokardial bis zu den Papillarmuskeln verlaufenden, gröberen Zweige des Reizleitungssystems können, ähnlich wie es bei bestimmten Säugetieren (Hund, Rind) die Regel ist, in Form sog. falscher Sehnenfäden im linken Ventrikel (s. Fig. 21) von dem Septum aus direkt zu den Papillarmuskeln oder von dort zur lateralen Wand verlaufen (am häufigsten sichtbar zwischen Septum und vorderem oder hinterem Papillarmuskel) und im rechten Ventrikel zwischen Septum und vorderem [illegible] formhoher [illegible] a) [illegible] eine [illegible], so daß es förmlich zur Orientierung in [illegible] kann. Bemerkenswert ist die gelegentliche [illegible] Verbindungssysteme beischweren Septum- [illegible] rgefäßen (abnorm hoher Ursprung, Vermehrung der Ursprungsstellen, Abgang der rechten oder der linken Kranzader aus der Pulmonalis), **Stenosierungen der Aorta** an der Eintrittsstelle des **D. art. Botalli** (s. Fig. 22) sind in stärkerer Ausbildung selten. Letztere werden als Hemmungsbildungen, in die Aortenwand sich fortsetzenden [illegible] abnormen, in die Aortenwand sich fortsetzenden [illegible] Botalli in Verbindung gebracht. Eine abnormen [illegible] verschiedenen Aortenbögen zur Bildung

der Hauptarterienstämme (Anonyma, Karotis, Subklavia, Arcus aortae, Aorta descendens) führt zu den verschiedensten Variationen in dem Ursprung und dem Verlauf der genannten Gefäße, z. B zum rechtseitigen Verlauf der Aorta mit entsprechender linkseitiger Entwicklung der Anonyma, aber auch zu schwereren Mißbildungen, z. B zum Ursprung der Anonyma, oder zum partiellen Ductus arteriosus Botalli bei rechtseitigem Verlauf der Aorta, oder der Ursprung der Vertebralis aus dem Defekt des Aortenbogens und Ursprung der Aorta descendens aus dem D art Botalli. Auch Defekt der ganzen Aorta ascendens, der wohl auf sekundäre Rückbildung zu eng angelegter Gefäßstrecken zurückzuführen ist, wird beobachtet. Auch dann entspringt das ganze System der großen Arterien aus dem D art. Botalli

Bei Isthmusstenose ist gewöhnlich der Anfangsteil der Aorta bis zur Stenose stark erweitert, die Aortenklappen sind gelegentlich als Folge der Überlastung stark atherosklerotisch. Auch die Aortenklappen sind gelegentlich Ausnahmen (*Kolisko*).

10. Das ganze Herz kann bei Situs inversus eine Spiegelbildlage zeigen *Lochte*. Die Herzschleife ist hier in einer der normalen entgegengesetzten Krümmung angelegt. Die abnorme Krümmung kann den Vorhofsteil- und Kammerabschnitt für sich oder beide gleichsinnig treffen. Die Verlagerung der Kammern wird am

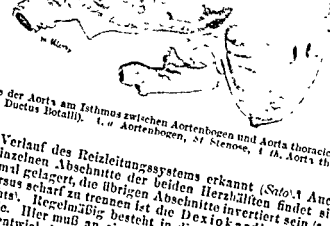

Fig 22 Stenose der Aorta am Isthmus zwischen Aortenbogen und Aorta thoracica (Einmündungsstelle des Ductus Botalli). A. a. Aortenbogen, St Stenose, A th. Aorta thoracica

siehersten am Verlauf des Reizleitungssystems erkannt (*Sato*). Auch partielle Verlagerung der einzelnen Abschnitte der beiden Herzhälften findet sich. So können die Vorhöfe normal gelagert, die übrigen Abschnitte invertiert sein (s Fig. 18c und d). Vom Situs inversus scharf zu trennen ist die Dexiokardie (Verlagerung der Herzspitze nach rechts). Regelmäßig besteht in diesen Fällen Stenose oder Atresie des Ostium pulmonale. Hier muß an eine wohl in normaler Richtung gekrümmte, aber sonst fehlerhaft entwickelte Herzschleife gedacht werden (Lit. *Nagel*). Bei angeborenen Spaltbildungen der vorderen Brustwand kann das Herz von Perikard bedeckt oder frei nach außen gelagert sein (Ectopia cordis). Auch kommen angeborene Hypoplasien und Hypertrophien ohne erkennbare Ursachen vor. Ob dabei eine Hyper- oder Hypotonkion des chromaffinen Systems eine Rolle spielt, ist fraglich. Bei der Chlorose und Phthise soll angeborene Kleinheit des Herzens und der Gefäße eine begleitende oder disponierende Rolle spielen. Ein solches hypoplastisches Herz (Tropfenherz) soll klinisch die Merkmale konstitutioneller Schwäche bieten (*Krenn*). Sehr selten sind angeborene divertikelartige Verlängerungen des linken Ventrikelhöhlenrandes oder Divertikel der rechten Kammer. Völliges Fehlen des Herzens findet sich bei den Acardii.

4. Störungen des Stoffwechsels.

Kardiodystrophien.

Mit zunehmendem Alter, besonders aber unter dem Einfluß stark zehrender Krankheiten (Karzinom), stellt sich eine Braunfärbung des Herzfleisches ein die wegen der meist vorhandenen Verkleinerung des

blutführender Kanäle entstanden sind. Sehr selten sind geschwulstartige Erweiterungen solcher persistierender Blutzysten, aus denen durch Organisation ein Teil der angeblichen Myxome der Klappen entstanden sein kann (*Zurhelle*).

An den arteriellen Klappen finden sich sehr häufig **Fensterungen** in dem zwischen Schließungsrand und freiem Rand gelegenen Klappenabschnitt, die aber für die Schlußfähigkeit der Klappe ohne Belang sind (s. Fig. 19). Sie werden schon bei Neugeborenen beobachtet, entwickeln sich aber nach **Bencke** vorwiegend im extrauterinen Leben als Folge der Abnutzung.

6. Der [illegible] nach Botallus genannt) zeigt bei verschiedene[illegible]ner ohne dieselben, eine abnorme Persistenz (I[illegible] das weibliche Geschlecht bevorzugt. Unter dem Druck des aus der Aorta rückströmenden Blutes entwickelt sich an der pulmonalen Einmündungsstelle eine [illegible] Intima [illegible] sich [illegible] Häma- [illegible] Die- [illegible] werden auf plötzliche Druckerhöhung im Gefäßsystem, besonders bei der Geburt [illegible]

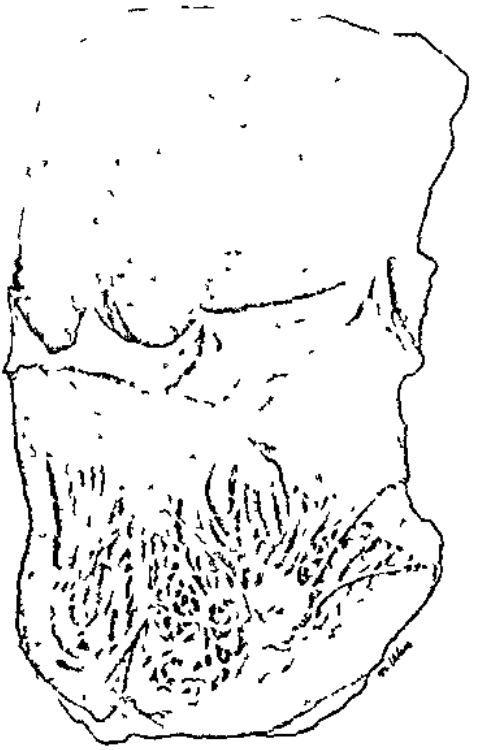

Fig. 21. Sogenannter falscher Sehnenfaden (abnormer Verlauf des hinteren Astes des linken Hauptschenkels des Reizleitungssystems) vom Ventrikelseptum zum Papillarmuskel ziehend. Senile abnorm weite Aorta.

[illegible] eine falsche Einmündung des Sinus coronarius statt in den rechten in den linken Vorhof. Die Persistenz der linken oberen Hohlvene neben oder an Stelle der rechten, zum Teil mit Umkehr der Stromesrichtung in der an der Mündung verschlossenen Koronarvene oder mit Persistenz der Vena cardinalis inf. sin. ist ebenfalls wiederholt beobachtet.

8. Die normalerweise subendokardial bis zu den Papillarmuskeln verlaufenden, gröberen Zweige des Reizleitungssystems können, ähnlich wie es bei bestimmten Säugetieren (Hund, Rind) die Regel ist, in Form sog. falscher Sehnenfäden im linken Ventrikel (s. Fig. 21) von dem Septum aus direkt zu den Papillarmuskeln oder von dort zur lateralen Wand verlaufen (am häufigsten sichtbar zwischen Septum und vorderem oder hinterem Papillarmuskel) und im rechten Ventrikel zwischen Septum und vorderem Papillarmuskel, im letzteren Falle als formlicher [illegible] sehnenfadenartige Gebilde entstehen aus [illegible] zeigt das Reizleitungssystem selbst bei ausg[illegible] Transposition der Gefäße usw. eine auff[illegible] daß es förmlich zur Orientierung in kom[illegible] Bemerkenswert ist die gelegentliche Pers[illegible] [illegible]indungssysteme beischweren Septum-defel[illegible] (*Monckeberg*).

9. **Mißbildungen an den Koronargefäßen** (abnorm hoher Ursprung, Vermehrung der Ursprungsstellen, Abgang der rechten oder der linken Kranzader aus der Pulmonalis), **Stenosierungen der Aorta an der Eintrittsstelle des D. art. Botalli** (s. Fig. 22) sind in stärkerer Ausbildung selten. Letztere werden als Hemmungsbildungen aufgefaßt oder mit abnormen, in die Aortenwand sich fortsetzenden Rückbildungsvorgängen des D. Botalli in Verbindung gebracht. Eine abnorme Entwicklung und Verwendung der verschiedenen Aortenbögen zur Bildung

therie, Influenza, Paratyphus, Sepsis, Typhus) Nekrosen von Muskelfasern beobachtet (s. Myokarditis). Die abgestorbenen Muskelfasern können sich mit Kalk inkrustieren. Beim Kaninchen wird nach Adrenalininjektion ausgedehnte Nekrose beobachtet, welche wohl als Folge der Herzgefäßkontraktionen und Herzüberanstrengungen, nicht als spezifische Giftwirkung anzusehen ist.

Der *pathologische Fettgehalt* der *Herzmuskelfasern* äußert sich makroskopisch in einer diffusen Trübung und mehr lehmgelben Färbung der ganzen Herzmuskulatur (diffuse Verfettung) oder in einer oft sehr zierlichen gelben Tigerung der Papillarmuskeln und der Trabekel. Die



Fig. 21. *Pathologischer Fettgehalt der Herzmuskelfasern.* Die verfetteten Fasern sind mit Sudan rot gefärbt. Flecktörmige Verfettung. Makroskopische Tigerung. (Schwache Vergr.)

Kompakta pflegt an der Verfettung nicht so stark teilzunehmen wie die trabekuläre Schicht. Oft ist der rechte, oft der linke Ventrikel stärker betroffen.

Mikroskopisch finden sich zahlreiche feinere und gröbere glänzende Fettröpfchen in zierlichen Reihen zwischen die Fibrillen eingelagert. Bei makroskopischer Tigerung wechseln fetthaltige und fettfreie Fasersysteme unregelmäßig miteinander ab (s. Fig. 24). Im perinuklearen Sarkoplasma kommen auch größere Fettropfen vor. Zu einer strukturellen Zerstörung der Muskelfasern pflegt die Anhäufung der Fettkörnchen nicht oder nur selten zu führen. Derartige Verfettungen des Herzmuskels finden sich in mäßigem Grade außerordentlich häufig, wobei sich Kammermuskulatur und spezifische Muskelfasern ganz verschieden verhalten können (*Fiegel*), und sind bis zu einem gewissen Grade von dem Ernährungszustande abhängig (*Tierversuche*

Herzens als braune Atrophie (Atrophia fusca) bezeichnet wird. Diese

Verschmälerung der Muskelfasern, Verkleinerung der Fibrillenbündel in den Muskelfasern. Bei der Braunfärbung handelt es sich um das Auftreten kleinster gelber lipoider, eisennegativer Pigmentkörnchen, die an den Polenden der Kerne in das Sarkoplasma eingelagert sind (s. Fig. 23). Die ersten Körnchen treten schon am Ende des ersten Lebensjahrzehntes auf (Lit. *Hotzen*). Sehr selten ist eine Hämosiderose der Herzmuskelfasern (z. B. bei Pigmentzirrhose der großen Unterleibsdrüsen).



Fig. 23. Braune Atrophie des Herzmuskels. Pigmentkörnchen an den Polenden der Kerne im Sarkoplasma. (Alaunkarmin.) (Starke Vergr.)

Ein wirklicher Untergang von Muskelfasern scheint physiologisch in den Spitzen der Papillarmuskeln vorzukommen, welche eine mit dem Alter zunehmende schwielige fibröse Umwandlung erfahren. (Keine Verwechslung mit echten Schwielen!)

Bei Infektionen und Intoxikationen aller Art finden sich **parenchymatöse Trübungen des Herzfleisches**, die freilich sehr schwer von kadaverösen Trübungen zu trennen sind. Es handelt sich in beiden Fällen um das Auftreten feiner, durch Essigsäure zum Verschwinden zu bringender Eiweißkörnchen zwischen den Fibrillen. Das Herzfleisch erscheint makroskopisch undurchsichtiger als normal, zeigt eine fahle Färbung, ist häufig auffallend schlaff und leicht zu zerreißen oder zu zerbrechen.

Nekrosen des Herzmuskels sind am häufigsten die Folge von Zirkulationsstörungen (s. d.), doch werden auch bei den verschiedensten Infektionen (Diph-

gewebsträubchen treten in solchen Fällen als gelbe längsgerichtete Flecke (im Gegensatz zu den quergestellten Verfettungslinien) deutlich hervor. Eine im Verhältnis zur Herzmuskelmasse übermäßige Fettgewebseinlagerung ist weniger als lokaler Faktor von Herzschwäche zu deuten, obwohl das für den rechten Ventrikel und für das Reizleitungssystem im Sinne der Abschwächung der Reizleitung nicht ganz geleugnet werden kann, sondern vielmehr als Zeichen einer allgemeinen Fettsucht, welche an sich schon große Anforderungen an das relativ zu kleine Herz stellt und das leichte Versagen desselben, z. B. bei der Chloroformnarkose, mit verständlich macht.

Vakuoläre Degeneration der Herzmuskelfasern in Gestalt kleinerer und größerer, mit Flüssigkeit gefüllter Höhlen im perinukleären Sarkoplasma kommt besonders bei Herzfehlern mit Stauung vor. Die **hyaline oder wachsige Degeneration** besteht in einer homogenen Verklumpung des Muskelfaserinhaltes mit völliger Vernichtung der Struktur und findet sich am häufigsten bei Infektionskrankheiten, insbesondere bei der Diphtherie, Streptokokken- und Meningokokkeninfektion und beim Typhus. Die wachsig degenerierten und nekrotisierten Muskelfasern können verkalken. **Amyloide Entartung** kommt nicht so selten im intermuskulären Bindegewebe aller Herzabschnitte, an den Herzgefäßen, an dem Endo- und Perikard, seltener an den Klappen vor (Lit. *Stumpf*). Das Amyloid soll dabei in das interfibrilläre Sarkoplasma der Muskelzellen selbst vordringen (*Benecke*).

Isolierte schollige und wachsartige Degeneration der Fasern des Reizleitungssystems soll bei Diphtherie, Eklampsie und Tetanus vorkommen und an dem plötzlichen Versagen des Herzens mitbeteiligt sein (*Röbert*). Ich selbst habe mich, wenigstens für den Tetanus, nicht von der Richtigkeit dieser Angaben überzeugen können.

Eine große Rolle hat früher die **Segmentation und Fragmentation** (Myocardite parenchymateuse segmentaire [*Renaut*]) der Herzmuskelfasern gespielt. Unter Segmentation versteht man die Trennung der Fasern in den sogenannten Kittliniengrenzen, unter Fragmentation den Bruch an beliebigen anderen Stellen der Fasern zwischen zwei Kittlinien. Echte Segmentation ist ein äußerst seltener Vorgang. Praktisch kommt nur die Fragmentation in Betracht. Sie findet sich so gut wie nie bei Kindern in den ersten Lebensjahren, ist bei jugendlichen Personen unter 20 Jahren selten und tritt mit zunehmendem Alter immer häufiger auf, findet sich schließlich in zwei Drittel aller Herzen. Besonders sind Papillarmuskeln (zentrale Abschnitte) und innere Wandschichten betroffen. Bei dem Fehlen aller Reaktionen ist eine vitale Entstehung ausgeschlossen. Eine künstliche postmortale Erzeugung bei sonst gesunden Herzen z. B. der Schlachttiere ist niemals einwandfrei gelungen. Also muß der Herzmuskel, sei es durch das Alter, sei es durch die Art der tödlichen Krankheit zur Brüchigkeit besonders disponiert sein. Das Zerbrechen selbst kann höchstens ein agonaler Vorgang sein, der bei unsanfter Berührung eine postmortale Steigerung erfährt. Unsere Untersuchungen haben gezeigt, daß die Herzmuskelfasern Erwachsener beim Absterben in Territorien stärkerer Dehnung und starkerer Kontraktion zerfallen. Im Bereich der ersteren finden sich die Brüche. Ob nun die Muskelfasern sich selbst an den überdehnten Stellen zerreißen, oder ob z. B. die Papillarmuskeln durch die letzten am Klappenapparat zerrenden Rückstoßwellen des Blutes zerrissen werden, oder ob die Zerreißung erst in der Totenstarre bzw. bei Lösung derselben eintritt, ist noch unentschieden. Alle die Herzmuskelfasern schädigenden (toxischen) oder zu besonders heftigen unregelmäßigen Kontraktionen führenden (nervösen)

von *Wegelin*, *Hotzen*, überreife Neugeborene), in stärkerem Grade werden sie beobachtet bei Infektionskrankheiten (Diphtherie), bei chronischen Anämien, beim Diabetes, bei Vergiftungen mit Phosphor, Arsen usw., weniger oder gar nicht bei Chloroform (*Boch*) und endlich bei Herzfehlern. Die Tigerung hängt mit der Gefäßverteilung (stärkere Anhäufung von Fett in den Sammelgebieten des venösen Blutes [Ribbert]) und Verteilung der Kontraktionszonen zusammen



Fig. 25. Fettdurchwachsung des Herzens (Adipositas cordis) am Conus art. dexter. (Schwache Vergr.)

keit des Herzmuskels, insofern den einzelnen Fasern zu viel Fett zugeführt oder das physiologisch zugeführte Fett nicht genügend verbraucht wird. Bei Klappenfehlern ist die Verfettung der Muskulatur im wesentlichen die Folge der zunehmenden venösen Stauung im Herzfleisch, kündigt also die Herzschwäche an, ist aber nicht die Ursache der [illegible] wie vielfach geglaubt wird. Ebensowenig kann [illegible] isolierter Verfettung des Reizleitungssyste[illegible]rgestellt betrachtet werden (*Engel*). Die nicht [illegible] bei Neugeborenen (in 2% der untersucht[illegible]), ist als Reifmast zu deuten.

Von dem pathologischen Fettgehalt ist die **Fettsucht des Herzens** (Adipositas cordis), welche in einer starken Wucherung des epikardialen Fettgewebes besteht, scharf zu trennen. Das Fettgewebe entwickelt sich auch zwischen den Muskelfasern, wodurch besonders am Konusteil des rechten Ventrikels eine förmliche Aufsplitterung desselben zustande kommt (s. Fig. 25). Auch subendokardial gelegene Fett-

gewebsträubchen treten in solchen Fällen als gelbe längsgerichtete Flecke (im Gegensatz zu den quergestellten Verfettungslinien) deutlich hervor. Eine im Verhältnis zur Herzmuskelmasse übermäßige Fettgewebseinlagerung ist weniger als lokaler Faktor von Herzschwäche zu deuten, obwohl das für den rechten Ventrikel und für das Reizleitungssystem im Sinne der Abschwächung der Reizleitung nicht ganz geleugnet werden kann, sondern vielmehr als Zeichen einer allgemeinen Fettsucht, welche an sich schon große Anforderungen an das relativ zu kleine Herz stellt und das leichte Versagen desselben, z. B. bei der Chloroformnarkose, mit verständlich macht.

Vaknoläre Degeneration der Herzmuskelfasern in Gestalt kleinerer und größerer, mit Flüssigkeit gefüllter Höhlen im perinukleären Sarkoplasma kommt besonders bei Herzfehlern mit Stauung vor. Die **hyaline oder wachsige Degeneration** besteht in einer homogenen Verklumpung des Muskelfaserinhaltes mit völliger Vernichtung der Struktur und findet sich am häufigsten bei Infektionskrankheiten, insbesondere bei der Diphtherie, Streptokokken- und Meningokokkeninfektion und beim Typhus. Die wachsig degenerierten und nekrotisierten Muskelfasern können verkalken.

Amyloide Entartung kommt nicht so selten im intramuskulären Bindegewebe aller Herzabschnitte, an den Herzgefäßen, an dem Endo- und Perikard, seltener an den Klappen vor (*Lit. Stumpf*). Das Amyloid soll dabei in das interfibrilläre Sarkoplasma der Muskelzellen selbst vordringen (*Beneke*).

Isolierte schollige und wachsartige Degeneration der Fasern des Reizleitungssystems soll bei Diphtherie, Eklampsie und Tetanus vorkommen und an dem plötzlichen Versagen des Herzens mitbeteiligt sein (*Ribbert*). Ich selbst habe mich, wenigstens für den Tetanus, nicht von der Richtigkeit dieser Angaben überzeugen können.

Eine große Rolle hat früher die **Segmentation und Fragmentation** (Myocardite parenchymateuse segmentaire [*Renaut*]) der Herzmuskelfasern gespielt. Unter Segmentation versteht man die Teilung der Fasern in den sogenannten Kittlinienzonen, unter Fragmentation den Bruch an beliebigen anderen Stellen der Fasern zwischen zwei Kittlinien. Echte Segmentation ist ein äußerst seltener Vorgang. Praktisch kommt nur die Fragmentation in Betracht. Sie findet sich so gut wie nie bei Kindern in den ersten Lebensjahren, ist bei jugendlichen Personen unter 20 Jahren selten und tritt mit zunehmendem Alter immer häufiger auf, findet sich schließlich in zwei Drittel aller Herzen. Besonders sind Papillarmuskeln (zentrale Abschnitte) und innere Wandschichten betroffen. Bei dem Fehlen aller Reaktionen ist innere Entstehung ausgeschlossen. Eine künstliche postmortale Erzeugung bei sonst gesunden Herzen z. B. der Schlachttiere ist niemals einwandfrei gelungen. Also muß der Herzmuskel, sei es durch das Alter, sei es durch die Art der tödlichen Krankheit zur Brüchigkeit besonders disponiert sein. Das Zerbrechen selbst kann höchstens ein agonaler Vorgang sein, der bei unsanfter Berührung eine postmortale Steigerung erfährt. Unsere Untersuchungen haben gezeigt, daß die Herzmuskelfasern Erwachsener beim Absterben in Territorien stärkerer Dehnung und stärkerer Kontraktion zerfallen. Im Bereich der ersteren finden sich die Brüche. Ob nun die Muskelfasern sich selbst an den überdehnten Stellen zerreißen, oder ob z. B. die Papillarmuskeln durch die letzten am Klappenapparat zerrenden Rückstoßwellen des Blutes zerrissen werden, oder ob die Zerreißung erst in der Totenstarre bzw. bei Lösung derselben eintritt, ist noch unentschieden. Alle die Herzmuskelfasern schädigenden (toxischen) oder zu besonders heftigen unregelmäßigen Kontraktionen führenden (nervösen)

Einflüsse, vor allem aber die Altersabnutzung, begünstigen die Entstehung der Fragmentation (Lit. *Stemer*). Über experimentelle Erzeugung durch körperliche Erschöpfung der Versuchstiere berichtet Cesa-Bianchi. Die Lehre, daß bei Verblutungen, Hinrichtungen usw. die Fragmentation möglicherweise die Todesursache sei, läßt sich nicht aufrecht erhalten. In zahlreichen Fällen von schnellem Tod durch Verblutung, Gehirnschock usw. im Kriege fand sich bei genügend frischer Untersuchung so gut wie gar keine Fragmentation des Herzmuskels (*Stübler*).

[illegible] die Altersfragmentierung im ganzen schwächer auf [illegible] hr hebt sich in alten [illegible] de der größeren Verzweigungen ab. Sehr häufig ist das Reizleitungssystem Sitz ausgedehnter Verfettung bei Freibleiben der übrigen Herzmuskulatur (*Mönckeberg*), ohne daß jedoch daraus, wie es noch häufig geschieht, auf pathologische Schwächezustände des Herzens zu schließen wäre (*Engel*). Sichere Beziehungen dieser Verfettungen zum plötzlichen Herztod bestehen nicht. Auch der **Glykogenreichtum** der *ventrikulären Reizleitungsfasern ist beim Menschen ein besonderes Merkmal* (*Nagayo*). Sehr häufig übertreffen sie darin die übrige Herzmuskulatur. Hier pflegt wiederum in den schwächer arbeitenden Herzohren der Glykogengehalt größer zu sein als in den Kammern (*Berblinger*). Von klinischer Seite glaubt man dem mangelnden Glykogengehalt der Herzmuskulatur *in bestimmten Fällen von Herzschwäche eine besondere Bedeutung* beilegen zu müssen (*Büdinger*).

Verkalkungen der Herzmuskelfasern sind selten. Sie treten in Form weißlich-gelblicher Streifen, besonders in den Papillarmuskeln und den Wandungen der Ventrikel auf (Lit. *Krayn*).

Es handelt sich mikroskopisch um Ablagerung feiner Körnchen aus phosphorsaurem Kalk, die ähnlich wie die Fettröpfchen angeordnet sind und die durch Verschmelzung zu einer totalen Verkalkung der Herzmuskelfasern führen. Die Verkalkungsherde sind vielfach um Arterien mit verkalkter Elastica interna, seltener um verkalkte Venen vorhanden. Anhäufungen leukozytärer und lymphozytärer Wanderzellen, die zur förmlichen Zersprengung der Kalkherde führen, werden beschrieben. Vielfach scheint eine Nekrose der Herzmuskelfasern der Verkalkung vorauszugehen, braucht es aber nicht. Die Verkalkungen finden sich als sogenannte Kalkmetastasen bei osteomalazischen und osteodystrophischen Prozessen, ferner bei Nephrozirrhosen (*M. B. Schmidt*), aber auch als sekundäre Kalkablagerungen in infektiös-, toxisch- oder embolisch-nekrotischen Herden (*Tilp*). Bei der experimentellen Streptokokkenmyokarditis der Kaninchen (siehe Myokarditis) sind Verkalkungen recht häufig. Verkalkungen des Endokards wurden bei Leukämie beobachtet.

Am Klappenapparat *ist vor allem die* **Atherosklerose** zu nennen (Lit. *Dewitzky*). Sie stellt sich schon relativ früh ein und wird in ihren Anfängen schon im ersten Dezennium beobachtet (*Sato, Saltykow*). Sie entwickelt sich in Gestalt weißlich-gelber Flecken an der Kammerseite der Mitralsegel, besonders des Aortenzipf [illegible] der Klappe am Annulus fibrosus und den [illegible] fäden II. und III. Ordnung entsprechend [illegible] zu unregelmäßigen Verdickungen und Verhärtungen des Annulus fibrosus selbst, die langsam auf das eigentliche Klappengewebe fortschreiten. An den Aortenklappen sind es die aortenwärts gerichteten Flächen und die Ansatzstellen, *welche zuerst erkranken und später in höckrige, harte* Gewebsmassen von gelblich-weißer Farbe verwandelt werden (*Mönckeberg*) (s. Fig. 26)

Mikroskopisch handelt es sich um die gleichen Prozesse wie bei der Atherosklerose der Gefäße, um plasmatische und lipoide Infiltrationszustände in den Kittsubstanzen der bindegewebigen und elastischen Gewebe mit Verfettungen der Zellen, um bindegewebige Wucherungen mit hyalinen Verquellungen, um Ablagerungen von Kalksalzen usw. In den verkalkten Bezirken kann es zur Knochen- und Knorpelbildung seitens des umgebenden Bindegewebes kommen. Experimentell sind die atheromatösen Veränderungen der Klappen durch Fütterung mit cholesterinreicher Nahrung erzielt worden (*Anitschkoff*).

An den Schließungsrändern der arteriellen Klappen, besonders an den Noduli Arantii, finden sich nicht selten bei älteren Leuten transenartige Anhänge, die gelegentlich das Bild papillärer Geschwülste annehmen können, aber nichts anderes als ein Produkt mechanischer, vielfach auch thromboendokarditischer Reizung des Klappenapparates sind (Lit. *Koechlin*). Dazu gehören auch die meist an den Noduli Arantii der arteriellen Klappen oder an den Schließungsrändern der venösen Klappen lokalisierten mehr gleichmäßigen gallertigen oder fibrösen Verdickungen, die vorwiegend ein Produkt traumatisch-reparativer, nicht infektiös-defensiver Reaktion sind. (Mikroskopisch finden sich oft die eigenartigen kalkkrustenartig geformten Degenerationsprodukte des Bindegewebes (*Fibrocyten*) u. Wiener Von ihnen sind die seltenen echten Geschwülste der Herzklappen (Fibrome, Myxome, Endotheliome) zu trennen (*Hurd*). An den Rändern der atherosklerotischen Klappen entwickeln sich mit zunehmendem Alter allerlei Deformierungen, besonders taschenartige Ausbuchtungen der zwischen den Ansatzstellen der Sehnenfäden gelegenen Randpartien.

Fig. 2. Atheromatose der Aortenklappen und der Aorta mortis

Die Sklerosierung und Verkalkung der Klappen und des Annulus Ohnedies können starke Erschwerungen der Klappenbewegung, Stenosen und Insuffizienzen erzeugen, da es bei den reaktiven Bindegewebswucherungen auch zu Verwachsungen der Klappen, zu Verkürzungen derselben kommen kann. Schließlich wird eine Klappe, zu Verkürzungen über den später zu erwähnenden endokarditischen Unterbeteiligung gegen der Klappen-Ober, samt eines sich mit dem anderen verbinden kann es der atherosklerotischen Herzfehler (*Lubarsch*). Die Lokalisation der Lebersklerose ist nach dem Lebensalter, bestimmt, es werden auf den den Bindegewebe. Die Lokalisation der Klappen-Ober, samt eines sich mit dem anderen verbinden kann es der atherosklerotischen Herzfehler (*Lubarsch*). Die Lokalisation der Lebersklerose ist nach dem Lebensalter, bestimmt, es werden auf den den Bindegewebe.

[illegible]

[illegible] Herzens [illegible] die Aorta [illegible] plötzliche Tod durch Herzmuskelruptur [illegible] Wandverletzung kommt es nicht [illegible] Verschluß von Gefäßen [illegible] Nekrose der Muskulatur [illegible] Schwielen [illegible] Die [illegible] Zustände, welche [illegible] Durchblutung [illegible] arteriosclerotisch. [illegible] eines Hauptastes wird [illegible] Netzbildung je mehr [illegible] aber [illegible] der Kranzgefäße selbst [illegible] Nikotin [illegible] Triebmuskel, spezifische [illegible]

Degenerative Veränderungen am [illegible] des Herzens sind sehr schwer von kadaverösen Veränderungen zu trennen. Ihre Bedeutung für Störungen der Herztätigkeit [illegible] nicht geklärt. [illegible]

5. Kreislaufstörungen

Kardiopathien

Versorgungsgebiete der Herzgefäße. Die rechte Koronararterie versorgt den rechten Vorhof mit Sinusknoten, die rechte Kammer mit Ausnahme des kleinen medialen Streifens vorn, den hinteren Abschnitt der linken Kammer und mit ihrem Ramus septi anterior auch das Gebiet des A. V. Ka[illegible] und des Hauptstammes des Reizleitungssystems *His*. Die einzigen Abschnitte fallen der linken Koronararterie zu. Der R. circumf. ant. [illegible] mit seinen R. septi restricularum die Schenkel des Reizleitungssystems, den linken vorderen Papillarmuskel allein. Der linke hintere und der rechte vordere Papillarmuskel werden von beiden Koronararterien versorgt, der rechte vordere auch von einem kleinen Ast des R. circ. anterior. R. [illegible] Die Koronararterien besitzen entgegen der früheren Annahme an ihren peripheren Ästen in den subperikardialen und subendokardialen Schichten, sowie an den Papillarmuskeln zahlreiche feinere Anastomosen *Merkel* und *Jamin*, *Eberth* und *Spalteholz*. Gröbere Anastomosen der Hauptstämme, insbesondere zwischen rechter und linker Kranzarterie, bestehen nur an wenigen Stellen, besonders am linken Vorhof, und können sich bei eintretenden Kreislaufstörungen zu stattlichen Gefäßen entwickeln.

Bei akuter allgemeiner Anämie (Verblutung) ist auch das Herzfleisch blaß, von grauer bis gelblicher Farbe, aber nicht trüb, wie bei der Verfettung. Bei chronischen Anämien stellt sich oft Verfettung ein. Lokale Anämien entstehen durch Verstopfung der Koronararterien bzw. ihrer Äste. Wird eine Koronararterie an ihrem Abgang durch einen Embolus oder atheromatöse Prozesse oder syphilitische Aortitis mit Thrombenbildung verlegt, so kann plötzlicher Tod eintreten, wenn keine genügende Anastomose besteht. Sehr viel häufiger sind Verlegungen mittlerer und kleiner Äste. Trotz der vorhanderen feinen Anastomosen kommt es in dem am meisten distal gelegenen Abschnitt des von der verlegten Arterie versorgten Gebietes zur ungenügenden Blutversorgung und damit zu einem Absterben der Muskelfasern, be

größeren Herden auch zum Absterben der Kapillarwandungen und Bindegewebszellen. Der nekrotische Bezirk ist also viel kleiner, als dem Versorgungsgebiet des verstopften Gefäßes entsprechen würde. Die Verlegungsstelle liegt daher außerhalb des Nekroscherdes, mehr oder weniger weit von ihm entfernt. Nur bei gleichzeitiger Verstopfung mehrerer kleinster benachbarter Äste liegen die Verstopfungen an der Grenze oder schließlich im Nekroscherd selbst. Die nekrotischen Herde auch anämische Infarkte genannt, liegen mit Vorliebe in den Papillarmuskeln, in der hinteren oberen und vorderen unteren Wand des linken Ventrikels, seltener im rechten Ventrikel, und zwar stets in den mittleren Muskelschichten, seltener bis zum Endokard oder Epikard vordringend. Sie schwanken sehr in der Größe, haben meist eine zackige Gestalt, der Längsrichtung der entsprechenden Muskelfaserzüge angepaßt. Geeigentlich konfluieren kleinere Herde zu großen zusammenhängenden Infarkten, welche die ganze hintere oder vordere Wand von oben nach unten durchziehen und dann auch die ganze Breite des Myokards durchsetzen können. Sie erscheinen auf dem Durchschnitt als mehr oder weniger trockene, lehmfarbene, blasse Herde von einem feinen gelblichen und breiten rötlichen Saum umgeben.

Mikroskopisch findet man im Zentrum völligen Kernverlust, aber strukturelle Erhaltung des Gewebes. Am Rande besteht leukozytäre Einwanderung starke Verfettung der an das Gewebe angrenzenden Muskelfasern, starke Hyperämie der umgebenden Blutungen. In vorgeschrittenen Fällen gedehnten Bezirke mit mehr oder weniger ausgesunkt der Herd ein und wird grau. Mikroskopisch finden sich die charakteristischen Bilder der Organisation. Eindringen von Fibroblasten, Kapillarsprossen, großen rundkernigen Wanderzellen (Phagozyten) in die abgestorbenen Massen. Nach neueren Untersuchungen sollen sich auch kernhaltige Sarkoplasmen (Myozyten), die aus den zerfallenden Muskelfasern der Randpartien ihren Ursprung nehmen, an der Bildung des Granulationsgewebes beteiligen, ohne jedoch selbst wieder Muskelfasern bilden zu können (*Anitschkoff*). Die Phagozyten wandern in die toten Muskelfasern ein und nehmen das Pigment derselben, falls solches vorhanden, mit in sich auf. Schließlich entwickelt sich aus dem anämischen Infarkt eine derbe weiße Narbe, die sogenannte Herzschwiele (Cicatrix myocardii, s. Fig. 27). Sie besteht aus faserreichem Bindegewebe, welches mit zunehmendem Alter der Schwiele sehr stark von elastischen Fasern durchsetzt ist. Die Gefäße sind spärlich (s. Fig. 28). Vielfach finden sich pigmentierte Zellen im Bindegewebe, die nicht etwa atrophische Muskelfasern, sondern die oben erwähnten pigmentbeladenen Phagozyten bzw. Bindegewebszellen darstellen (s. Fig. 29). Ein Teil des Pigmentes ist auch auf die Blutungen des Randbezirkes zurückzuführen.



Fig. 27. Myokardschwielen (Cicatrice myocardii).

Fast alle makroskopisch sichtbaren Schwielen des Herzmuskels sind als Narben anämischer Infarkte infolge von Gefäßverstopfungen aufzufassen. Diese letzteren kommen durch thrombosierende Prozesse bei schweier Atherosklerose (besonders am R. descend. der Art. cor. sin.) oder häufiger durch embolische Vorgänge bei bestehender Thromboendocarditis verrucosa oder Thrombenbildung in den linksseitigen Herzhöhlen selbst zustande. Die Myokardschwielen bei Herzfehlern sind im wesentlichen embolischen Ursprungs.

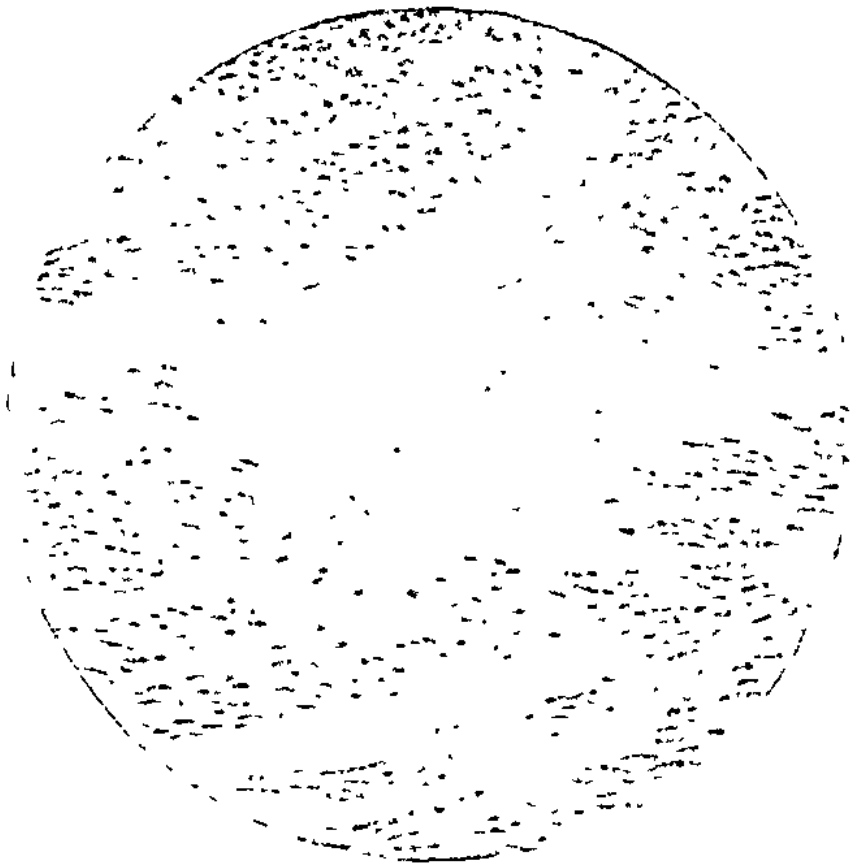

Fig. 28. Alte Herzschwiele (Cicatrix myocardii). Kernarmes faseriges Bindegewebe mit spärlichen kapillaren Gefäßen. (Schwache Vergr.)



Fig. 29. Frische Infarktnarbe des Myokards mit zahlreichen Pigmentzellen (gelb). *a* Infarktstelle, *b* erhaltene Muskulatur (quergetroffen). (Schwache Vergr.)

Die Folgen der Infarkte sind sehr verschieden. Bei relativ großen, die ganze Wand durchsetzenden Herden kann Erweichung (Myomalacia ischaemica) und Zerreißung des morschen Gewebes (Spontanruptur) eintreten. Heilen größere Infarkte aus, so gibt die verdünnte schwielige Wandstelle allmählich nach (Herzaneurysma) und es kann zur Dehnungsruptur kommen, falls nicht thrombotische Auflagerungen die gefährdete Stelle überdecken und durch Organisation verstärken. Kleinere Infarkte heilen meist glatt aus und bewirken selbst in größerer Zahl keine Störungen der Herztätigkeit. Bei plötzlicher starker Inanspruchnahme wird natürlich ein von reichlichen Schwielen durchsetztes Herz leichter versagen als ein gesundes. Von der Größe und der Zahl der Schwielen abgesehen, kann der Sitz derselben insofern bedenklich sein, als bei Infarktbildungen Teile des Reizleitungssystems getroffen, dasselbe unterbrochen werden kann. Man hat geglaubt, solche Unterbrechungen des Hauptstammes durch Schwielen als eine Ursache des Adams-Stokesschen Symptomenkomplexes auffassen zu dürfen (s. S. 44).

Von der Herzschwiele ist die fleckförmige oder diffuse Myokardfibrose, wie sie nach entzündlichen Prozessen zurückbleiben kann, zu trennen (s. später).

Venöse Hyperamie und Ödem finden sich bei allen Erschwerungen des venösen Blutabflusses (linksseitige Herzfehler, besonders der Mitralis, Thromben an der Valvula Thebesii, Erschwerungen des Lungenkreislaufes). Die Folgen sind Vaknolisierungen und Verfettungen der Herzmuskelfasern. Aus kavernösen bluthaltigen Räumen bestehende, als erweiterte Venen gedeutete blaurote Geschwülste finden sich gelegentlich an der Vorhofsscheidewand, besonders rechts am hinteren Rande des Foramen ovale, seltener links, noch seltener an den Papillarmuskeln der Ventrikel. Doch muß man sich vor Verwechslungen mit organisierten Thromben hüten. Blutungen kommen vor im Herzfleisch bei Infarktbildungen, Traumen, Spontanrupturen, Vergiftungen mit Phosphor und verwandten Giften, hämorrhagischer Diathese, Leukämie. Besonders wichtig sind die subendokardialen Blutungen im Bereich des Reizleitungssystems (Fig. 30) zumal des linken Schenkels, welche man bei Infektionskrankheiten (Diphtherie) bei bestimmten Vergiftungen, bei intravenöser Anwendung von Herzmitteln, bei Vagusreizungen aller Art findet und die auf kapillare Zerreißungen in dem besonderen Gefäßsystem des linken Schenkels infolge neurotischer Lähmung oder Blutstauung bei abnormen Kontraktionen der linken Kammer zurückgeführt werden (*Berblinger*). Ich will hier nur betonen, daß die heftigen Kontraktionen nicht die Fasern des Reizleitungssystems, sondern diejenigen der Kammermuskulatur treffen, daß aber diese gerade auf das in sich mehr oder weniger geschlossene und sich mehr

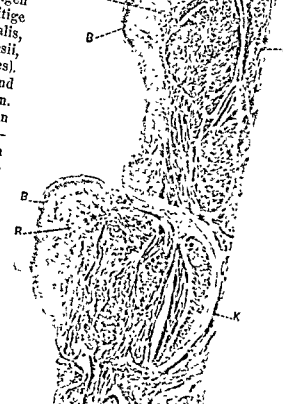

Fig. 30. Subendokardiale Blutungen (B) mit Zerstörungen der Reizleitungsfasern (R) an der Ausflußbahn der Kammer (A) bei Herzfehler (Anwendung von Herzmitteln).

passiv verhaltende Gefäßsystem des Reizleitungssystems einwirken müssen. Wie weit diese Blutungen das Reizleitungssystem schädigen und dadurch klinisch von Bedeutung werden können, wird noch diskutiert.

6. Entzündungen.

(Defensive Karditis)

Wenn auch vielfach die Entzündungen des Myokards, Endokards und Perikards nahe miteinander verknüpft sind, so sind doch bestimmte Formen wegen der histologischen Differenzen der Gewebe so vorwiegend an dem einen oder anderen lokalisiert, daß man sie besser getrennt bespricht:

a) Die Entzündungen des Endokards (Endokarditis).

Je nach dem Sitz der Entzündung spricht man von einer E. valvularis, E. chordalis, E. parietalis, E. trabecularis, E. papillaris. Am häufigsten sind



Fig. 31. Thromboendocarditis superficialis simplex (Thromboendocarditis verrucosa) der Mitralissegel. Warzige Auflagerungen an den Schließungsrändern.

Fig. 32. Thromboendocarditis chordalis recens. Warzige Auflagerungen an den Sehnenfäden der Mitralissegel.

die Klappen befallen. Nach der Häufigkeit der Entzündung der Klappen stellt sich die Reihenfolge so: Mitralis (ca. 60%), Aorta (ca. 10%), Tricuspidalis, Pulmonalis. Sehr häufig sind Entzündungen der Mitralis und der Aortenklappen kombiniert (ca. 20—30%). Seltener verbinden sich Entzündungen der Tricuspidalis mit denjenigen der Mitralis oder der Mitralis und Aorta. Am seltensten sind alle vier Klappenapparate erkrankt (*Romberg*, *Gerhardt*).

1. **Thromboendocarditis** (*Ziegler*) **superficialis s. simplex** (Endocarditis verrucosa recens). Das klassische Bild der Thromboendocarditis simplex oder verrukösen Endokarditis, wie wir es z. B. bei

rheumatischen Infektionen finden, besteht in zahlreichen feinwarzigen Auflagerungen grau-weißlicher Farbe, die einen kontinuierlichen oder unregelmäßig unterbrochenen Saum am Schließungsrand (z. B. der Mitralis) bilden (s. Fig. 31). Sind die Wärzchen an Zahl nur spärlich, so liegen sie gerne an Kontaktstellen der vorderen und hinteren Klappe. Nicht selten zeigen auch die Sehnenfäden einen ganz feinkörnigen, fast sandigen, seltener einen warzigen Überzug (s. Fig. 32). Vielleicht sind die weichen systolischen Geräusche bei frischer Thromboendokarditis als Klappenreibegeräusche aufzufassen. Seltener sind warzige Auflagerungen am Endocardium parietale und finden sich dann besonders an der Aortenausflußbahn dicht unter der Pars membranacea, an der Anschlagsfläche

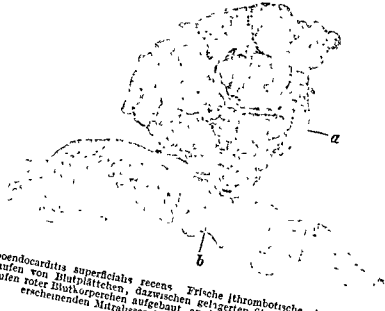

Fig 33 Thromboendocarditis superficialis recens. Frische thrombotische Auflagerungen (a), aus wolkenartigen Haufen von Blutplättchen, dazwischen gelagerten Streifen von Leukozyten und eingeschlossenen Haufen roter Blutkörperchen aufgebaut, an dem Schließungsrand des sonst unverändert erscheinenden Mitralissegels (b). (Lithionkarmin) (Lupe)

des Aortenzipfels der Mitralis. Auch an der arteriellen Klappe sitzen die Wärzchen mit Vorliebe am Schließungsrand. Die Klappen sind im übrigen zart und unverändert. In ganz frischen Fällen sind die Wärzchen noch abstreifbar.

Mikroskopisch stellen die Wärzchen nichts anderes dar als kleinste Thromben, die aus Plättchen, Leukozyten, Erythrozyten und wenig Fibrin aufgebaut sind (s. Fig 33 und 34).

Die Thromben liegen der vom Endothel entblößten, gequollenen, mehr oder weniger homogenisierten, oberflächlichen Schicht des Klappengewebes direkt auf. Schon in frühen Stadien sind die Zellen des angrenzenden Klappenbindegewebes vergrößert, auch vermehrt und schieben sich bald in die Thrombusmassen ein.

Allmählich werden die Warzen derber, sind nicht mehr wegwischbar, verschmelzen mit dem Klappengewebe und bedingen so eine mehr oder weniger deutliche Verdickung des Schließungsrandes. Von solchen echten Verdickungen sind die bei älteren Individuen regelmäßig eintretenden Taschenbildungen zwischen den Ansatzstellen der Sehnenfäden (keine ausgesprochenen Verdickungen, sondern nur Vorbuchtungen) wohl zu trennen. Noch wichtiger als die Verdickung des Schließungsrandes ist die bei entsprechend lokalisierter Entzündung sich einstellende Verwachsung der Sehnenfäden, die Verschmelzung der Klappen untercin-

ander, die Einrollung der Ränder der arteriellen Klappen, die Verkürzung derselben.

Mikroskopisch findet sich als Grundlage dieser Verdickungen, Verwachsungen und narbigen Schrumpfungen ein organisatorischer Prozeß, welcher darin besteht, daß junge Bindegewebszellen in die thrombotischen Massen einwachsen und sie allmählich ganz substituieren (Reparationsstadium). Natürlich bedarf es dazu einer gewissen Blutgefäßversorgung, und deshalb tritt eine von der Basis der Klappe ausgehende Vaskularisation derselben, d. h. ihres endokardialen Überzuges ein, während ein Teil der Kapillaren auch durch direktes Einsprossen des Klappenendothels in Form sogenannter Gefäßkanäle entsteht. Nicht immer wird die ganze Auflagerung bindegewebig umgewandelt. Der nicht organisierte Rest wandelt sich in eine hyaline Masse um, die später Kalksalze in sich aufnehmen kann. Auch das in der Klappe selbst entstandene Granulationsgewebe geht in Narbengewebe über, durch welches der endokardiale Überzug der Klappe auf mehr oder weniger weite Strecken hin verdickt wird. Dieses Narbengewebe kann gleichfalls hyalin entarten und gelegentlich verkalken. Bei der Endocarditis chordalis werden die

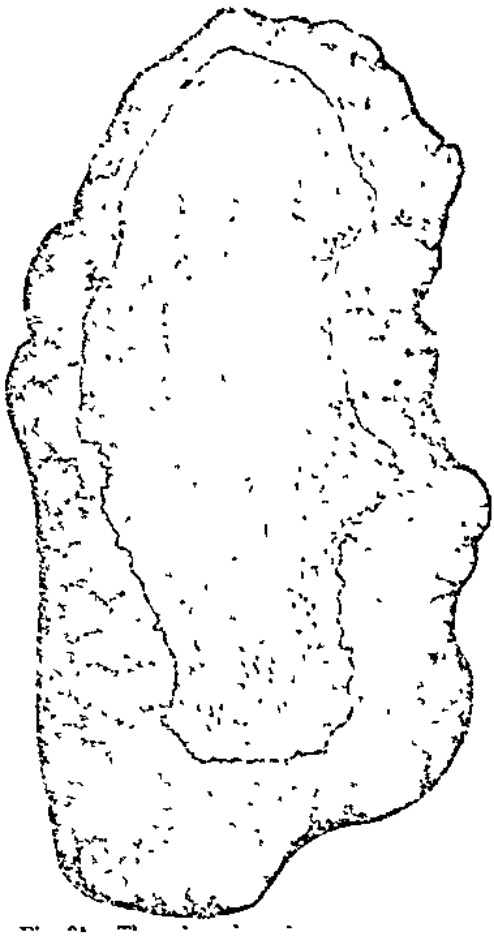

die Bindegewebswucherungen ineinander über. Später wandeln sie sich in ein faserarmes Narbengewebe um (s. Fig. 35). In den Klappen selbst bleibt ein Teil der neugebildeten Gefäße als Zeuge der vorübergegangenen Entzündung bestehen. Nicht selten finden sich grobkörnige Pigmentmassen als Reste vorausgegangener Blutungen aus den zarten Gefäßen (s. Fig. 36). Dieser aus der

bezeichnet.

Sehr häufig bleibt es nicht bei dem einmaligen Infekt, sondern neue frische Attacken treten auf. Dann bilden sich neue Wärzchen (Thromboendocarditis simplex

der ganze Prozeß bis zur

dann immer schwerere

sächlich in schwieligen Umwandlungen der subendokardialen Schicht äußern. Durch die fortschreitende Verwachsung der Sehnenfäden, z. B. der Mitralis, wird der freie Rand der Klappen sozusagen immer mehr kammerwärts geschoben und kann schließlich die Spitze der Papillarmuskeln erreichen. Die natürliche Folge ist eine zunehmende Verengerung des Ostium venosum (valvuläre Stenose, s. Fig. 37). Fast stets ist damit eine schwerere Beweglichkeit der Klappensegel verbunden, die ein exaktes Schließen verhindert, besonders wenn die Randverdickungen so stark sind, daß eine Faltung ausgeschlossen ist (valvu-

läre Insuffizienz, blasende Regurgitierungsgeräusche). Beide Störungen der Klappenfunktion zeigen die verschiedensten Grade der Kombination. An den arteriellen Klappen führen die Verkürzungen der Klappen zur Insuffizienz (s. Fig. 38), die Verwachsung und Verdickungen zur Stenose (s. Fig. 39). Auch hier kommen alle möglichen Kombinationen vor. An den befallen gewesenen Stellen des parietalen Endokards, besonders an der Aortenausflußbahn, an den Papillarmuskeln und benachbarten Wandteilen entwickeln sich flache, oft taschenartige Verdickungen des Endokards von weißlicher Farbe (Endokardschwielen, s. Fig. 37), die besonders schön bei Aorteninsuffizienz in der Aortenausflußbahn zu sehen sind und die Folgen einer durch Kontaktübertragung seitens des miterkrankten Mitralissegels bedingten Wandentzündung dar-

Fig. 37. Abgelaufene Thromboendocarditis chordalis. Zwei verwachsene Sehnenfäden, quer getroffen, von gefäßführender gemeinsamer Bindegewebsscheide eingehüllt (Hämatoxylin.) (Schwache Vergr.

Fig. 38. Thrombus-Endocarditis verrucosa recurrens am Mitralissegel. a frische thrombotische Auflagerungen; b Pigmenthaufen (gelb), c geschädigtes Klappengewebe (Schwache Vergr.)

stellen, deren Produkt durch den Rückstoß der Blutwelle aus der Aorta mechanisch zu taschenförmigen Gebilden umgeformt wird (Lit. *Sotti*). Andere Autoren halten diese taschenförmigen Gebilde für rein mechanisch

entstandene Produkte (*Herxheimer*, Lit. *Rosenbusch*). Seltener sind Fälle von diffuser oder gar allgemeiner schwieliger Verdickung des Endokards eines Ventrikels (s. *Baumler*) ohne Klappen- und Muskelerkrankungen (parietale Endokardfibrose, s. Fig. 40.

Diese aus den rekurrierenden Endokarditiden resultierenden infektiös-entzündlichen Sklerosen bilden die anatomische Unterlage der sogenannten Herzfehler (Cardiopathia chronica inflammatoria), die sich am häufigsten zwischen dem 15. und 30. Jahre einstellen (s. unten). Die Folgen der frischen Endokarditis sind embolische Ver-

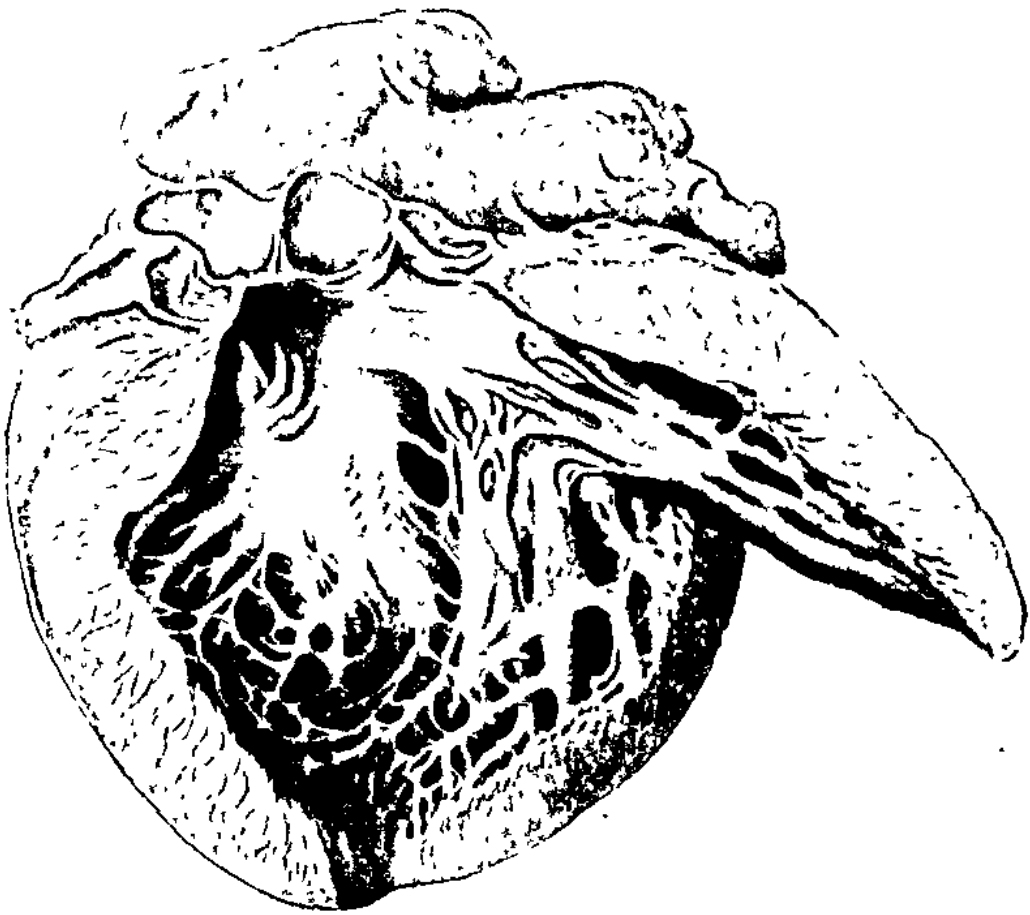

Fig. 37. Mitralis St[illegible]

stopfungen und Infarktbildungen im Gehirn (plötzlicher Tod, Lähmungen), in der Milz, Niere, Darmarterien usw., vor allem aber der Herzgefäße selbst, wodurch es zu den oben näher besprochenen, mehr oder weniger zahlreichen Schwielen in demselben oder bei Verstopfung einer Hauptarterie zum plötzlichen Herzstillstand kommt (s. Fig. 41).

Die Ursachen der Thromboendocard[illegible]
Folgeerscheinungen sind in erster Lini[illegible]
Thromboend[illegible]
tische Infekt[illegible]
Der Gelenkrh[illegible]
Rund 60% al[illegible] Fälle von Klappenfehlern s[illegible]
reger und ihre Gifte wirken, ist noch nicht s[illegible]

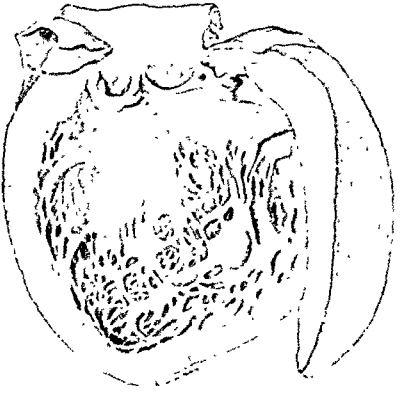

Fig. 20. [illegible] Thrombus [illegible] Herz. Verkalkung [illegible] Hypertrophie des linken Ventrikels [illegible] Herzens bei der Pulsiermaschine. Abflattern der Intima.

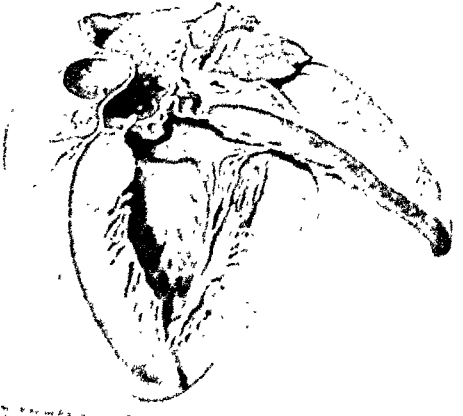

Fig. 21. [illegible]

Anschauung Lit *Kaiser* rufen sie eine ganz oberflächliche, das Endothel und die subendothelale Schicht treffende Schädigung des Klappengewebes hervor, welche ihrerseits die Ablagerung des thrombotischen Materials begünstigt. Bei der rheumatischen Endokarditis sollen die Schädigungen des Klappengewebes die subendothelale Schicht überschreiten, aber nicht so tief gehen wie bei den später zu besprechenden [illegible] Bei experimentellen Versuchen am Kaninchen mit dem in Ge[illegible] hat man ganz ähnliche Bilder [illegible] erzeugt (*Poynton* u. *Paine* Lit *de* [illegible] eger des Gelenk- [illegible] dahin. [illegible] um [illegible] delt, welche die gutartigen [illegible] in chronisch oder akut verlaufende bösartige Formen (s. später) umzuwandeln vermag. Ähnliche verrucöse Formen der Endokarditis finden sich auch gelegentlich bei Nephritis, Anämie, Kachexien (Thromboendocarditis superficialis cachectica s. toxica). Da man nicht weiß, wie oft sekundäre Bluttinfektionen hierbei mitspielen und die Existenz einer rein toxischen Endokarditis auf Grund experimenteller Forschung bestritten wird (*Fulci*), ist eine scharfe Trennung zwischen infektiöser und toxischer Form der Thromboendocarditis superficialis vorläufig nicht möglich. Sehr viel seltener ist eine embo- [illegible] der Klappen, [illegible] Embolien [illegible] von selbständig entwickelten Auflagerungen der Schließungsränder stammen. Eine größere Bedeutung kommt diesen sekundären Klappenerkrankungen nicht zu.

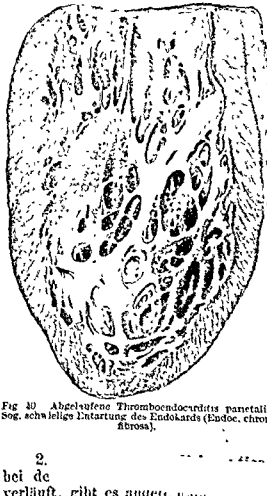

Fig. 40. Abgelaufene Thromboendocarditis parietalis. Sog. schwielige Entartung des Endokards (Endoc. chron. fibrosa).

2. [illegible] ulcerosa. Während in der Regel bei de[illegible] ganze Prozeß oberflächlich verläuft, gibt es andere [illegible] das Klappengewebe selbst. und zwar durch die Einwirkung von Mikroorganismen zerstört wird. Je nach der Giftigkeit der Krankheitserreger gibt es alle möglichen Übergänge zwischen relativ gutartigen und sehr bösartigen Fällen. Bei sehr akut verlaufenden Prozessen finden sich nur kleine undurchsichtige, schmutzig-gelbe Flecke in die Vorhofsschicht der Mitralis oder Kammerschicht der [illegible] eingelagert. Die Flecken grenzen in beiden Fällen an [illegible] aber im Gegensatz zu den gutartigen F[illegible] unregelmäßig weit auf die Klappenfläche über. An den veränderten Stellen sieht die Klappe leicht trocken, etwas rauh aus, wie usuriert (Klappengeschwür). Macht man von denselben ein Abstrichpräparat, so lassen sich unzählige Mikroorganismen (meist Kokken) nachweisen. Gewöhnlich kommt es gleichzeitig zu thrombotischen Auflagerungen, ähnlich wie bei der gewöhnlichen Endokarditis. Nur pflegen dieselben

sehr viel gröber und unregelmäßiger zu werden, so daß z. B. von den Aortenklappen förmliche polypöse Massen bis in die Aortenausflußbahn herabhängen (s. Fig. 42). Durch Kontakt oder kontinuierliche Ausbreitung kommt es auch an dieser zu ähnlichen Wandveränderungen. Alle diese Auflagerungen pflegen einen mehr gelblichen Farbenton und eine mehr schmierige Konsistenz zu besitzen. Doch finden sich alle Übergänge zu dem Typus der Thromboendocarditis simplex. Daß unter den sichtbaren Auflagerungen gleichzeitig zerstörende Prozesse am Klappengewebe und Erweichungen der thrombotischen Massen vor sich gehen, zeigt sich am besten in dem bald hier, bald dort eintretenden Zerfall

Auswüchse, Anschlagsstellen der venösen Klappen oder flottierender Sehnenfäden) fortsetzt, zu geschwürigen Prozessen, besonders häufig am

Fig 42. Thromboendocarditis ulcerosa polyposa aortica

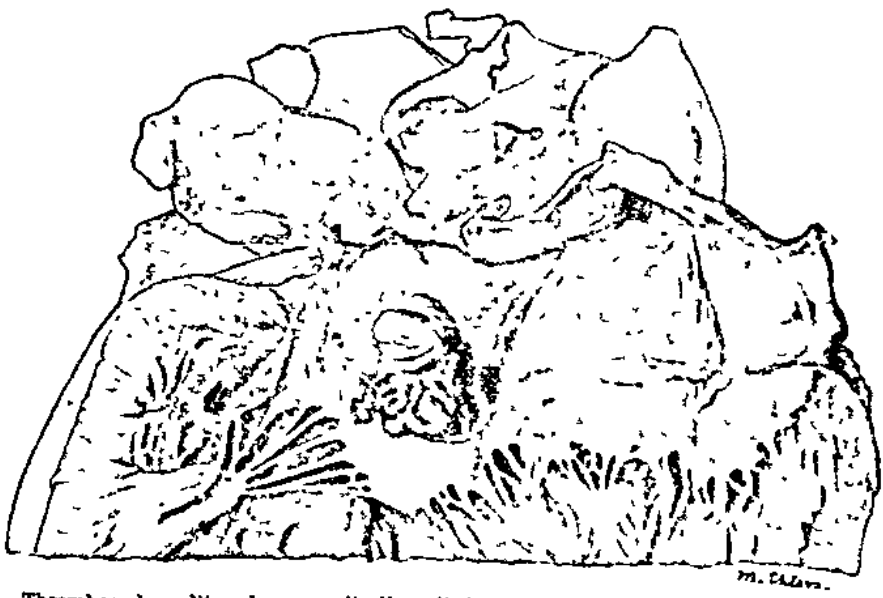

Fig 43 Thromboendocarditis ulcerosa mitralis, mit Aneurysmabildung am Aortenzipfel der Mitralis. Frische Perforation (*l*).

Septum, dicht unterhalb der Pars membranacea, also dort, wo der linke Hauptstamm des Reizleitungssystems verläuft (Wandgeschwüre). Bei sehr starken ulzerösen Wandzerstörungen kann es zum akuten

Herzaneurysma und zur Perforation kommen. Die dicht unterhalb der Klappen entstehenden Aneurysmen können sich auch in die Vorhofsscheidewand einbohren. Durch Kontaktinfektion flottierender Klappenteile und Fortschreiten des geschwürigen Prozesses werden auch die Sinus Valsalvae und untersten Abschnitte der Aorta in Mitleidenschaft gezogen. Auch hier können sich Aneurysmen verschiedenster Größe und Form entwickeln. Bevorzugt ist der rechte Sinus (Lit. *Schwarz*). Höher hinauf in der Aorta ascendens gelegene Aneurysmen sind wohl auf embolische Prozesse zu beziehen.



Mikroskopisch finden sich überall die gleichen Bilder, nur in wechselnder Intensität (s. Fig. 44). An der Oberfläche liegen mit thrombotischem Material gemischt dichte Haufen von Mikroorganismen. Dann folgt eine mehr oder weniger breite Zone nekrotisierten Klappengewebes, in welcher jede Kernfärbung verlorengegangen ist An der Grenze gegen das lebende Gewebe hat sich als dicke Schicht ein breiter Wall von Leukozyten wie eine Schutzmauer angehäuft. Diese Leukozyten entstammen wohl im wesentlichen den basalen Gefäßen der Klappe Mit dem Wachstum der Mikroorganismen schreitet der durch ihre Toxine bedingte Gewebszerfall immer weiter in die Tiefe vor, immer von neuem erhebt sich ein Schutzwall von Leukozyten, um aber mit dem Gewebe dem Untergang zu verfallen. So entstehen die starken Zerstörungen der Klappen, Sehnenfäden, der Kammer- und Vorhofswände. In weniger schweren Fällen (sogenannte chronische ulzeröse Thromboendokarditis) liegen die Mikroorganismen [illegible] Gegensatz [illegible] Infiltration [illegible] Schichten [illegible] Bildern der [illegible] werden und [illegible]

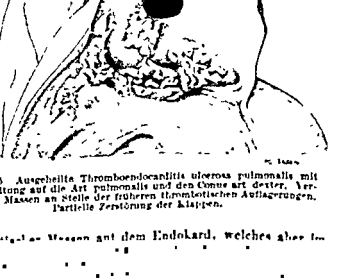

Fig 43 Ausgeheilte Thromboendocarditis ulcerosa pulmonalis mit Fortleitung auf die Art pulmonalis und den Conus art dexter. Verkalkte Massen an Stelle der früheren thrombotischen Auflagerungen. Partielle Zerstörung der Klappen.

[illegible] Massen auf dem Endokard, welches aber [illegible]

Die Folgen der Endocarditis ulcerosa sind bedingt durch die leichte Lösbarkeit des von Mikroorganismen reichlich durchsetzten nekrotischen und thrombotischen Materials. Dasselbe zerstiebt beim Klappenschluß und führt durch arterielle oder kapilläre Verstopfung zur Entwicklung miliarer Abszesse und eiteriger Infarkte in den verschiedensten Organen, besonders Nieren und Milz und im Herzfleisch selbst. Kommt es durch allmählichen Virulenzverlust der Mikroorganismen zum Stillstand des Prozesses, *so stellen sich ganz ähnliche Ausheilungs- und Vernarbungsprozesse* ein wie bei der Thromboendocarditis simplex (*Harbitz, Libman*). Nur sind die definitiven Klappenveränderungen infolge der umfangreicheren Thrombenbildungen und begleitenden Zerstörungen viel erheblicher und bedingen schwerere Insuffizienz- und Stenoseerscheinungen (Fig. 45).

Auch hier gibt es **rekurrierende Formen.**

Als *Erreger der ulzerösen Thromboendokarditis kommen in erster Linie* Streptokokken, ferner Pneumokokken, Meningokokken, Staphylokokken, Influenzabazillen, seltener Gonokokken (*Schlangenhaufer, Huebschmann*), Diphtheriebazillen usw. in Betracht (Thromboendocarditis streptococcica, staphylococcica usw.). Die Eintrittsstellen in das Blut sind erkrankte Tonsillen, Lungen, puerperaler Uterus, [illegible] Haut, [illegible] Gesch[illegible]tsorgane usw. Hoch kommt es nur in [illegible]

funden worde[illegible] sein soll. Histologisch sind [illegible] Auftreten von *Riesenzellen* [illegible]ococcus viridans [illegible]

Unter den spezifischen Defensivprozessen der Klappen ist das Vorkommen phthisischer Prozesse unter dem Bilde gewöhnlicher verruköser Endokarditis zu erwähnen. Das unter dem thrombotischen Material entwickelte Granulationsgewebe enthält typische Riesenzellen, *zeigt Neigung zur Knötchenbildung*, verkäst und enthält wechselnde Mengen von [illegible]bazillen, die in das Blut übertreten und zur Entstehung disseminier[illegible] Tuberkulose Veranlassung geben können (Thromboendocardit[illegible] tuberculosa s. caseosa). Die echte phthisische [illegible] typischen tuberkulösen Eruptionen an den K[illegible] In der Mehrzahl der Fälle stellen die warzig[illegible]sikern

nur eine Thromboendocarditis simplex dar, durch Toxine oder Mischinfektion von den Lungen aus hervorgerufen. In die Warzchen können sekundar Phthisebazillen abgelagert werden. Auch parietale Endokardtuberkulose, z. B. der Vorhöfe, wird gelegentlich beobachtet. Sie stellt dann nicht selten eine vom Perikard bis zum Endokard fortgeleitete Entzundung dar Selten ist eine parietale Endokardtuberkulose der Ventrikel (*Huebschmann*).

Bei kongenitaler Syphilis kommt diffuse schwielige Verdickung des Endokards vor.

b) Myokarditis.

Die bei verschiedenen Infektionen und Intoxikationen zu beobachtende **Myocarditis parenchymatosa** besteht in einer Trübung des Herzfleisches, die sich mikroskopisch in einer körnigen Veränderung des interfibrillären Sarkoplasmas kundgibt. Da postmortal ganz ähnliche Veränderungen entstehen, wird die Häufigkeit des Vorkommens solcher parenchymatösen Myokarditis stark überschätzt. Dagegen sind die be-

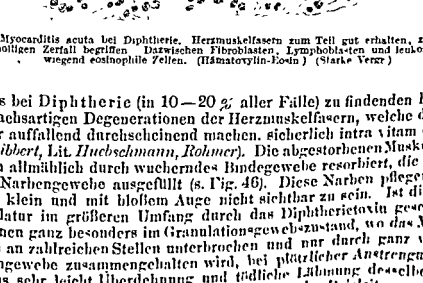

Fig 46 Myocarditis acuta bei Diphtherie. Herzmuskelfasern zum Teil gut erhalten, zum Teil im körnigscholligen Zerfall begriffen Dazwischen Fibroblasten, Lymphoblasten und leukozytäre, vorwiegend eosinophile Zellen. (Hämatoxylin-Eosin) (Starke Vergr)

sonders bei Diphtherie (in 10—20 % aller Fälle) zu findenden hyalinen und wachsartigen Degenerationen der Herzmuskelfasern, welche die Muskulatur auffallend durchscheinend machen. sicherlich intra vitam entstanden (*Ribbert*, Lit. *Huebschmann, Rohmer*). Die abgestorbenen Muskelfasern werden allmählich durch wucherndes Bindegewebe resorbiert, die Lücken durch Narbengewebe ausgefüllt (s. Fig. 46). Diese Narben pflegen meist relativ klein und mit bloßem Auge nicht sichtbar zu sein. Ist die Herzmuskulatur im größeren Umfang durch das Diphtherietoxin geschädigt, so können ganz besonders im Granulationsgewebszustand, wo das Muskelsystem an zahlreichen Stellen unterbrochen und nur durch ganz weiches Narbengewebe zusammengehalten wird, bei plötzlicher Anstrengung des Herzens sehr leicht Überdehnung und tödliche Lähmung desselben eintreten, wobei gleichzeitig stärkere Schädigungen des Reizleitungssystems, die sich schon intra vitam in Überleitungsstörungen bemerkbar machen,

eine Rolle spielen können, aber nicht müssen (*Rohmer*). Im übrigen sind für die Überleitungsstörungen, die nicht so selten bei Diphtherie beobachtet werden, die Veränderungen der Kammermuskulatur selbst als Einstrahlungsgebiet des Reizleitungssystems ebenfalls in Betracht zu ziehen (*Mönckeberg*). Daß das Diphtheriegift die Herzmuskulatur besonders leicht schädigt, geht aus der Tatsache hervor, daß gerade bei Diphtherie, auch bei nicht sehr ausgesprochenen anatomischen Veränderungen, Dilatationen, besonders der linken Kammer gefunden werden, welche ihrerseits wieder zur Bildung parietaler Thromben Veranlassung geben

Derartige primäre bis zur Nekrose führende Schädigungen der Herzmuskelfasern sind bei anderen Infektionskrankheiten selten, kommen aber gelegentlich, z. B. beim Typhus und bei Streptokokkeninfektionen, beim Rind als Folge der Infektion mit Maul- und Klauenseuche vor.

Die **Myocarditis purulenta** findet sich am häufigsten im Anschluß an Thromboendocarditis ulcerosa und zwar vor allem im Conus arteriosus dexter und in den Papillarmuskeln des linken Ventrikels in Gestalt feiner gelber Stippen mit roten Höfen, gelegentlich mit ganz feinem, grauweißem, zentralem Strich. Dem letzteren entspricht mikroskopisch eine Bakterienembolie, die von einem nekrotischen Hof umgeben ist. Dann folgt ein breiter Leukozytenwall und schließlich eine hyperämisch-hämorrhagische Randzone. Gelegentlich treten die Nekrosen stärker hervor und imponieren als einseitige Erkrankung des rechten Ventrikels (*Fulci*). Bei Verstopfung arterieller Gefäßäste kommt es zur Bildung septischer Infarkte mit eitrigen Demarkationsprozessen, besonders in den Wandschichten des linken Ventrikels und der größeren Papillarmuskeln, von denen aus eine Infektion des Perikards oder Einbruch in die Herzhöhle und Bildung eines Herzgeschwürs erfolgen kann. Bei größeren Infarkten kann Herzruptur eintreten.

Die **Myocarditis interstitialis acuta** ist mit bloßem Auge schwer zu erkennen, da es sich meist um sehr kleine Herdbildungen handelt. Sie besteht in einer primären Wucherung der fixen Bindegewebszellen und adventitieller [illegible] großen und klein[illegible] körnten Leukozy[illegible] Bereich solcher W[illegible] riert, nekrotisch. [illegible] fache reaktive Wucherung des Bindegewebes auf primäre parenchymatöse Muskelfaserdegeneration vorliegt In anderen Fällen aber beherrschen die interstitiellen Prozesse allein oder doch in überwiegendem Maße das Feld, so daß der infektiöse Reiz das Gefäßbindegewebe in erster Linie getroffen haben muß (s. Fig. 47). Eine scharfe Trennung ist um so weniger möglich, als mit dem Alter des Prozesses die Bilder sich wesentlich ändern.

Die feinere Histologie der myokarditischen Veränderungen hat man auch experimentell (durch Adrenalininjektionen, durch Fremdkörpereinführung) zu untersuchen Gelegenheit genommen. Hier will man neben den gewöhnlichen Zellen des Granulationsgewebes besondere, von den Muskelfasern abstammende und schon im normalen Herzmuskelbindegewebe vorkommende, durch leistenförmige Anordnung des [illegible] Myozyten reichlich beobachtet habe[illegible] des Wiederaufbaues vom Muskelgew[illegible] ukommt (*Anitschkoff*).

Auch diese Wucherungen führen zur Bildung ganz kleiner, später nur schwer nachweisbarer Schwielen. Am häufigsten, aber doch relativ

selten finden sich solche zerstreuten interstitiellen, oft mit parenchymatösen Degenerationen gemischten Entzündungsherde beim Typhus (*Romberg*), bei Meningokokken- und Streptokokkeninfektionen (Lit. *Gruber, Björkstén*), bei Blastomykose. Recht selten sind ganze diffuse, durch das Vorherrschen eosinophiler Zellen charakterisierte interstitielle Myokarditiden mit vorläufig unbekanntem, wahrscheinlich infektiös-toxischem (diphtheritischem?) Ursprung (*Saltykow*, Lit. *Cohn*). Zu den mehr chronischen Fällen toxisch-entzündlicher Reizung werden die bei Basedowscher Krankheit beobachteten, vorwiegend aus lymphozytären Elementen bestehenden Infiltrate der Herzmuskulatur zu rechnen sein (*Fahr*). Für die

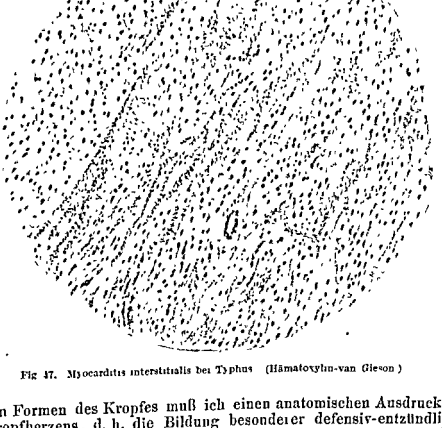

Fig 47. Myocarditis interstitialis bei Typhus (Hämatoxylin-van Gieson)

nodösen Formen des Kropfes muß ich einen anatomischen Ausdruck des sog. Kropfherzens, d. h. die Bildung besonderer defensiv-entzündlicher Reizzustände an der Herzmuskulatur als irgendwie nennenswerten Befund in Abrede stellen.

Unter den spezifischen Formen der Myokarditis steht an erster Stelle die **Myocarditis rheumatica** (Lit. *Fraenkel*). Auch diese Veränderungen sind makroskopisch schwer erkennbar, um so leichter mikroskopisch, insofern es sich um die Bildung ganz eigenartiger, im interstitiellen Gewebe gelegener, submiliarer Knötchen großzelligen Charakters handelt.

Die eigentümlich radiär oder fäch
bindegewebiger Herkunft. Lymphozyte
beigemischt. Besonders wichtig ist d
wobei es zu Zerstörungen zahlreicher
Die Knötchen (Fig 48) finden sich nur

rheumatischer Infektion, sind aber nicht immer nachweisbar, da sie sich bald in kleinste, mikroskopisch kaum erkennbare, meist perivaskulär gelegene Schwielen umwandeln. Gelegentlich sind parenchymatös-interstitielle Herdbildungen neben den spezifischen Knötchenbildungen vorhanden, erreichen aber sehr selten einen nennenswerten Umfang. Mit den in Fällen von rheumatischer Myokarditis gezüchteten Streptokokken lassen sich beim Kaninchen ausgesprochene myokarditische Ver- [illegible] phozytäre [illegible] erzeugen. [illegible] Knötchenbildungen, so daß die ätiologische Bedeutung dieser Streptokokken noch als fraglich bezeichnet werden muß (*Fraenkel*), um so mehr, als es auch gelingt, mit dem sterilen Blut der an Gelenkrheumatismus erkrankten Personen Myokardveränderungen in Form perivaskulärer Herde bei Tieren hervorzurufen (*de Vecchi*).

Fig. 48. Frische rheumatische Myokarditis. Spezifische rheumatische Knötchen im perivaskulären [illegible]

Als Aushellungsstadien der verschiedenen entzündlichen Prozesse des Herzmuskels findet man entweder kleinste disseminierte Schwielen oder eine mehr diffuse schwielige Verdickung der Gerüstsubstanz (entzündliche Myocardfibrose). Durch die Kleinheit und Zerstreutheit der Herde läßt sie sich meist, wenn auch nicht in allen Fällen von der einfachen Infarktschwiele abgrenzen. Kleinste perivaskulär gelegene Schwielen sprechen für abgelaufene rheumatische Myocarditis. Babes glaubt, auch eine mehr diffuse, von den atherosklerotisch erkrankten Arterien (oder phlebitisch erkrankten Venen) [illegible]

zu müssen. Bei [illegible] [illegible] oeard zu rechnen.

Selten ist Phthise des Herzfleisches, am häufigsten bei disseminierter miliarer Tuberkulose beobachtet. Die grauen Knötchen schimmern subendokardial besonders im Conus arteriosus dexter durch. Gelegentlich bilden sich größere käsige Knoten. Außer dem hämatogenen Ursprung kommt auch Fortleitung der phthisischen Prozesse vom Perikard bei tuberkulöser Perikarditis und parietaler Endokardtuberkulose in Betracht. Selbst Fortleitung von Intimatuberkeln der Lungenvenen bis in den linken Vorhof ist beobachtet.

Etwas häufiger ist Syphilis des Herzens, die beim Erwachsenen zur Bildung von Gummata mit dem Lieblingssitz im Vorhof- und Ventrikelseptum (Lit. *Stockmann*), seltener an den großen Venen mit teilweise völligem Verschluß z. B. der Vena cava superior, beim Neugeborenen sowohl zur Gummibildung wie zur Entwicklung einer diffusen interstitiellen Myokarditis mit Riesenzellenbildungen und Verfettungen (Lit. *Herxheimer*, *Berblinger*, *Warthin*) führt. Die Riesenzellen sind zum Teil myoblastischen Ursprungs. Neuerdings neigt man dazu, auch die übrigen Zellen des syphilitischen Granulationsgewebes auf Muskelelemente, die sog. Myozyten zurückzuführen (*Saltykow*).

Die Gummata zerstören infolge ihres Sitzes sehr häufig den Hauptstamm des Reizleitungssystems und rufen das Bild ausgesprochener Dissoziation der Vorhof- und Kammerkontraktionen hervor.

Eine besondere Erkrankung der Herzkranzgefäße ist die Periarteriitis nodosa. Vielfach hat man versucht, den Herztod bei Infektionskrankheiten und Vergiftungen auf Degeneration oder entzündliche Veränderungen der Herzganglien zurückzuführen. Doch sind die Deutungen wegen der Gefahr kadaveröser Beeinflussung der Strukturbilder sehr erschwert. Auch die Ergebnisse der experimentellen Forschung, z. B. über den Einfluß des Alkohols, des Chloroforms auf die Herzganglien sind noch nicht genügend gesichert.

c) Das chronische Herzleiden (Herzfehler). Cardiopathia chronica.

Die aus den akuten oder rekurrierenden Entzündungen der Herzklappen hervorgehenden Narbenzustände derselben werden gewöhnlich als chronische Endokarditis bezeichnet. Da jedoch keine fortschreitende entzündliche Zerstörung derselben vorliegt, sondern nur langsam ausklingende Vernarbungsprozesse oder nur Folgezustände der definitiven Narben, welche die Funktion [illegible] und ein sogenanntes chronisches Herzleiden [illegible] hierfür den Namen **Cardiopathia chronic**[illegible] dings [illegible] nicht jede auf dem Sektionstisch nachweisb[illegible] eine klinisch erkennbare funktionelle [illegible] (*Amster*). Neben den valvulären oder [illegible] des chronischen Herzleidens kann man auch myokarditische unterscheiden, wenn das Myokardium der wesentliche Sitz der Entzündung gewesen ist. Da andererseits Klappen und Herzfleisch auch durch nichtentzündliche Prozesse starken Schaden nehmen können, z. B. durch Atherosklerose, Infarktbildungen usw., so empfiehlt es sich, den chronischen Herzleiden entzündlichen Ursprungs (Cardiopathia chron. inflammatoria, chron. Karditis) diejenigen nichtentzündlichen Ursprungs als Cardiopathia chron. degenerativa (s. circulat[illegible] [illegible] Letztere Gruppe würde die Cardiopathia [illegible] mica, Cardiopathia grav[illegible] Cardiopathia nephrocirrhotica usw. umfassen.

Unter den verschiedenen Formen der Cardiopathia chronica nehmen die sogenannten

Herzklappenfehler

die erste Stelle ein.

Die durch atherosklerotische Prozesse bedingten, vor allem aber die nach rekurrierenden Endokarditiden, meist rheumatischen Ursprungs, zurückbleibenden Sklerosen der Klappen, die zu Stenosierungen der Ostien und Insuffizienz des Klappenschlusses führen, pflegen weitergehende Veränderungen am Herzen je nach Sitz und Schwere der Klappenstörung zu bedingen (Lit. *Stoller*). Bei Verengerung eines Ostium muß der vorliegende Abschnitt erhöhte Arbeit leisten, er hypertrophiert. Damit ist gleichzeitig eine gewisse Vergrößerung der Innenfläche, also eine Dilatation verbunden, die durch passive Dehnung bei gleichzeitig bestehender Insuffizienz des Ostium noch größer werden kann. Bei Insuffizienz eines Ostium erweitert sich der vorliegende Abschnitt im wesentlichen durch passive *Dehnung* und hypertrophiert sekundär, um die durch den Rückfluß vermehrte Blutmenge in genügendem Maße austreiben zu können. Der bei dem Schluß des venösen Ostium mitwirkende muskuläre Apparat, die

Papillarmuskeln und die basalen zirkulären Muskelzüge der Kammern, werden bei vermehrter Inanspruchnahme [illegible] Das dergestalt in bestimmten Abschnitten dil[illegible] vermag dann wieder seine Funktion für der[illegible] falls keine besonderen Anforderungen an [illegible] pensations-stadium. Da das hypertrophische Herz mit wachsender Hypertrophie eine dem Maximum sich nähernde Arbeitsleistung vollbringt, wird seine Reservekraft immer geringer.

Bei den einzelnen Herzklappenfehlern gestalten sich die Veränderungen folgendermaßen:

1. [illegible] die Ausflußbahn bildenden linksseitigen [illegible] insbesondere der Trabekel, Verlängerung [illegible] gebildeten Herzspitze, sekundäre Hypertrophie der Papillarmuskeln (Pars papillaris) durch stärkere Spannung der Mitralissegel infolge des erhöhten Binnendruckes. Mäßige Dilatation des linken Ventrikels, stärkere bei gleichzeitiger Insuffizienz des Ostium. Der rechte Ventrikel erscheint als Anhang des linken, dessen Wand sich förmlich in den rechten vorwölbt (Querschnitt).

2. **Aorteninsuffizienz:** Dilatation der Aortenbahn (Pars aortica) mit starker Ausbuchtung des Spitzenteiles, Abrundung der Herzspitze, Abplattung aller Trabekel und der anscheinend nach oben gerückten Papillarmuskeln. Sekundäre Hypertrophie der Ventrikelmuskulatur, insbesondere auch der Pars papillaris wegen stärkerer Klappenspannung durch Erweiterung des basalen Muskelringes (drohende muskuläre Insuffizienz des Ostiums ven. sin.) Sekundäre Erweiterung und Hypertrophie der Aorta durch Einwurf größerer Blutmassen. Auch hier erscheint in vorgeschrittenen Fällen der rechte Ventrikel als Anhang des linken.

3. **Mitralstenose:** Hypertrophie aller drei vor dem venösen Ostium gelegenen Abschnitte, besonders des rechten Ventrikels, vor allem des Konus, dessen Trabekel als drehrunde kräftige Balken vorspringen. Bei zunehmender Stenose auch entsprechende Dilatation, besonders am linken Vorhof. Linker Ventrikel atrophisch. Nur die Pars papillaris kann primäre Hypertrophie zeigen durch vermehrte Inanspruchnahme bei gleichzeitiger Insuffizienz des venösen Ostium. Der linke Ventrikel erscheint als Anhang des rechten.

4. **Mitralinsuffizienz:** Primäre Dilatation und sekundäre Hypertrophie der drei vor dem Ostium gelegenen Abschnitte. Linker Ventrikel wird durch Einwurf größerer Blutmassen aus dem Vorhof ebenfalls leicht dilatiert und hypertrophiert. Bei nicht zu starren Klappen Hypertrophie der Pars papillaris.

In den Fällen 3. und 4., in denen der rechte Ventrikel eine starke Vergrößerung erleidet, insbesondere bei der Mitralstenose, wird das Herz im Breitendurchmesser vergrößert, die Spitze des Herzens wird vom linken [illegible] rechten Ventrikel gebildet.

Die Hypertrophie der Pars papillaris des [illegible] ist besonders stark bei der muskulären Insuffizienz des Os[illegible] durch [illegible] Kontraktionsfähigkeit des basalen Schließm[illegible] [illegible]ldung in selben), oder bei allgemeiner Erweiterung [illegible] Au[illegible] fizienz, bei welchen Fällen die Mitralissegel [illegible] ja sogar Vergrößerung den drohenden Eintritt der [illegible] [illegible]ere [illegible] gere Zeit verhindern. Eine relative [illegible] [illegible] kleinen Klappenapparat bei erweitertem O[illegible] [illegible]men anatomisch schwer zu beweisen. Auch [illegible] [illegible]enz vorwiegend klinischer Begriff.

5. **Diffuse Schwielenbildung des parietalen Endokards:** Diese am häufigsten am linken Ventrikel zu beobachtende, wahrscheinlich auf diffuse parietale Thromboendokarditis zurückzuführende Veränderung, bei welcher das ganze Ventrikelendokard weißlich verdickt erscheint, führt anscheinend regelmäßig zu einer sehr erheblichen Dilatation und sekundären Hypertrophie des befallenen Ventrikels, ohne daß die Klappen im geringsten verändert sind.

Herzschwäche: Trotz zunehmender Hypertrophie der stärker in Anspruch genommenen Herzabschnitte, welche zunächst ein gesetzmäßiges Arbeiten des Herzens ermöglicht, kann es schließlich doch zu Störungen (Dekompensation oder völligem Versagen der Herztätigkeit kommen. Die Gründe liegen entweder im Herznervensystem, an dessen Ganglien allerdings sichere intravitale Degenerationen nicht einwandfrei nachgewiesen sind, oder im Herzmuskel selbst und sind dann gegeben: 1. [illegible] des Herzfleisches mittels des an den [illegible] rein mechanische Bedingungen oder er [illegible] aterials; 2. durch frische Entzündungen im Herzmuskel bei rekurrierender Myocarditis rheumatica, besonders bei ausgedehnter Zerstörung des Reizleitungssystems.

Oder das Herzfleisch weist, was viel häufiger ist, gar keine Krankheitsprozesse auf, sondern erlahmt schließlich trotz vorh[illegible] im Verhältnis zur vorhandenen Herzkraft zu s[illegible]stände: 1. an den Ostien (durch fortschreitende [illegible] prozesse an den Klappen), 2. im peripheren Gefäßsystem bzw. Lungenkreislauf bei körperlicher Überanstrengung, bei Infektionskrankheiten mit starken vasomotorischen Störungen, bei zunehmender Sklerose der Arterien usw. Sowohl die Reservekraft wie auch die Anpassungsfähigkeit des Herzmuskels sinkt aber mit zunehmender Hypertrophie. Ist daher auch die Ausdauer des hypertrophischen Herzens mit Aorteninsuffizienz ebensogut wie die eines gesunden Herzens, so ist doch die gesamte Leistungsfähigkeit des ersteren Herzens kleiner als die des letzteren, da eben die *Reservekraft und die Anpassungsfähigkeit vermindert sind.* Der zunehmenden Erhöhung der Arbeit oder der Widerstände gegenüber versagt endlich der Muskel (s. a. *Edema*). Chronische entzündliche Prozesse, schleichende Degenerationen der Herzmuskelfasern, Kernveränderungen, denen man früher viel Bedeutung beilegte, spielen keine oder nur eine sehr untergeordnete Rolle (*Stein, Aschoff-Tawara, Schluter*).

Erkrankungen des Endokards und Myokards können auch zu **Unregelmäßigkeiten der Herztätigkeit** führen. Am wichtigsten sind diejenigen Störungen, bei welchen die Kammerkon[illegible] gegenüber den Vorhofkontraktionen an Zahl herabgesetzt sind, meist:

[illegible] eine Kammerkontraktion [illegible]
[illegible]mern nicht nur langsam [illegible]
[illegible] anderen Rhythmus schla[illegible]
[illegible]hofkammerblock). Der [illegible]
[illegible] durch diffuse entzündliche [illegible]
[illegible]kulatur, durch partielle [illegible]
[illegible]erde, kleinere Schwielen [illegible]
[illegible] Zustände der Fasern, Druck eines Aneurysma des Sinus Valsalvae dexter auf den Hauptstamm), durch Giftwirkungen auf das Reizleitungssystem (Digitalis), durch nervöse Einflüsse bedingt sein. Dabei soll es weniger auf die Querschnittsvermi[illegible]derung des Bündels als auf die funktionelle Schädigung der noch erhaltenen Fasern im Sinne herabgesetzter Erholungsfähigkeit ankommen (*v. Krries*). Auch an eine veränderte Reizbarkeit der Kammermuskeln wird in solchen Fällen von Kammersystolenausfall gedacht. Die echte Dissoziation setzt eine völlige Unterbrechung des Reizleitungssystems voraus. Solche Unterbrechungen finden sich am häufigsten am Hauptstamm, durch infolge arteriosklerotischer gummöser Bildungen die nachträglich zu Hauptstämmen [illegible] Schwielen hinterlassen, bei [illegible] verursachen können oder ausgedehnte Schwielen [illegible] durch Aneurysmen des rechten Sinus Valsalvae, Tumoren, [illegible] an den Hauptstämmen oder an den Verzweigungen des Reizleitungssystems in die Kammermuskulatur wie z. B. bei [illegible] Myokarditis bzw. -schwielen [illegible]. Im [illegible] Fällen [illegible] Dissoziation [illegible] oder kürzer dauernde [illegible] Hauptstämmen oder der Hauptzweige gedacht werden. [illegible] des Hauptstammes [illegible] Hauptstämmen [illegible] sehlagt zwar langsamer, aber doch in [illegible]

Papillarmuskeln und die basalen zirkulären Muskelzüge der Kammern, werden bei vermehrter Inanspruchnahme ebenfalls hypertrophisch. Das dergestalt in bestimmten Abschnitten dilatierte und hypertrophierte Herz vermag dann wieder seine Funktion für den Gesamtorganismus zu erfüllen, falls keine besonderen Anforderungen an dasselbe gestellt werden (Kompensationsstadium). Da das hypertrophische Herz mit wachsender Hypertrophie eine dem Maximum sich nähernde Arbeitsleistung vollbringt, wird seine Reservekraft immer geringer.

Bei den einzelnen Herzklappenfehlern gestalten sich die Veränderungen folgendermaßen:

1. **Aortenstenose:** Hypertrophie der die Ausflußbahn bildenden linksseitigen Ventrikelmuskulatur (Pars aortica), insbesondere der Trabekel, Verlängerung der massiven, vom linken Ventrikel gebildeten Herzspitze, sekundäre Hypertrophie der Papillarmuskeln (Pars papillaris) durch stärkere Spannung der Mitralissegel infolge des erhöhten Binnendruckes. Mäßige Dilatation des linken Ventrikels, stärkere bei gleichzeitiger Insuffizienz des Ostium. Der rechte Ventrikel erscheint als Anhang des linken, dessen Wand sich förmlich in den rechten vorwölbt (Querschnitt).

2. **Aorteninsuffizienz:** Dilatation der Aortenbahn (Pars aortica) mit starker Ausbuchtung des Spitzenteiles, Abrundung der Herzspitze, Abplattung aller Trabekel und der anscheinend nach oben gerückten Papillarmuskeln. Sekundäre Hypertrophie der Ventrikelmuskulatur, insbesondere auch der Pars papillaris wegen stärkerer Klappenspannung durch Erweiterung des basalen Muskelringes (drohende muskuläre Insuffizienz des Ostiums ven. sin.). Sekundäre Erweiterung und Hypertrophie der Aorta durch Einwurf größerer Blutmassen. Auch hier erscheint in vorgeschrittenen Fällen der rechte Ventrikel als Anhang des linken.

3. **Mitralstenose:** Hypertrophie aller drei vor dem venösen Ostium gelegenen Abschnitte, besonders des rechten Ventrikels, vor *allem* des Konus, dessen Trabekel als drehrunde kräftige Balken vorspringen. Bei zunehmender Stenose auch entsprechende Dilatation, besonders am *linken Vorhof*. Linker Ventrikel atrophisch. Nur die Pars papillaris kann *primäre* Hypertrophie zeigen durch vermehrte Inanspruchnahme bei gleichzeitiger Insuffizienz des venösen Ostium. Der linke Ventrikel erscheint als Anhang des rechten.

4. **Mitralinsuffizienz:** Primäre Dilatation und sekundäre *Hypertrophie* der drei vor dem Ostium gelegenen Abschnitte. Linker Ventrikel wird durch Einwurf großerer Blutmassen aus dem Vorhof ebenfalls leicht dilatiert und hypertrophiert. Bei nicht zu starren Klappen Hypertrophie der Pars papillaris.

In den Fällen 3. und 4., in denen der rechte Ventrikel eine starke Vergrößerung erleidet, insbesondere bei der Mitralstenose, wird das Herz im Breitendurchmesser vergrößert, die Spitze des Herzens wird vom linken und rechten Ventrikel gebildet.

Die Hypertrophie der Pars papillaris des linken Ventrikels ist besonders *stark* bei der muskulären Insuffizienz des Ostium mitrale durch mangelhafte Kontraktionsfähigkeit des basalen Schließmuskels (Schwielenbildung *in demselben*), oder bei allgemeiner Erweiterung des Ventrikels durch Aorteninsuffizienz, *bei welchen Fällen die Mitralissegel intakt bleiben*, ja sogar durch Vergrößerung den drohenden Eintritt der Insuffizienz für kürzere oder längere Zeit *verhindern*. Eine relative Insuffizienz, welche durch einen zu kleinen Klappenapparat bei erweitertem Ostium zustande kommen soll, ist anatomisch schwer zu beweisen. Auch die muskuläre Insuffizienz ist ein vorwiegend klinischer Begriff.

7. Ausheilungs- und Anpassungsvorgänge.

(Restituierende Karditis.)

Bei Verletzungen des Herzfleisches (z. B. Messerstich, Schußverletzung) oder Untergang von Muskelgewebe (Infarktbildungen) kommt es nicht zum Wiederersatz der Muskulatur, sondern zur Bildung einer bindegewebigen Narbe (s. S. 23). Dieser narbige Verschluß vollzieht sich ziemlich schnell, meist in wenigen Tagen. Nach schweren Schädigungen der Herzmuskulatur (z. B. infolge von Diphtherie) soll eine Wiederbildung von Herzmuskelfasern vorkommen können, in gewissem Umfange auch im Narbengewebe (*Heller*, Lit. *Frenzel*), was jedoch von der Mehrzahl der Autoren bestritten wird (*Anitschkoff*).

Die Hypertrophie des Herzmuskels ist eine Anpassungserscheinung bei jeder erhöhten Arbeit desselben, solange nicht das Optimum überschritten wird. Unter erhöhter Arbeit ist die Überwindung eines größeren Widerstandes in der Zeiteinheit, nicht aber die Vermehrungen der Kontraktionen überhaupt in der Zeiteinheit zu verstehen. Erstere bedingt die Herzhypertrophie, letztere hat nur Einfluß auf die Unermüdbarkeit, die auch beim Herzmuskel Schwankungen aufweist (*Edens*, *W. F. Lange*). Normalerweise besteht ein bestimmtes Verhältnis des Herzmuskelgewichtes zum Gewicht der Skelettmuskulatur. Erhöhte Inanspruchnahme der letzteren wirkt auf die erstere zurück (*Hirsch*, Lit. *Grober*), ohne daß aber ein ausschließliches Abhängigkeitsverhältnis bestände (*Kulbs*). Die Verdickung kann sehr erhebliche Grade erreichen, so daß die Wandungen auf das Doppelte verdickt sind. Die genaue Abschätzung der Herzmuskelhypertrophie einzelner Herzabschnitte begegnet großen Schwierigkeiten, da die Dicke der Herzmuskulatur ganz von dem Grade der Leichenstarre abhängt. Ohne Berücksichtigung derselben sind solche Messungen für vergleichende Betrachtungen wertlos. Am besten geschieht die Messung nach dem Gewichte der einzelnen Teile (*W. Müller*). Ferner muß zwischen eigentlicher Wand, trabekulärer Innenschicht und Papillarmuskeln unterschieden werden. Ihre Veränderungen gehen nicht immer Hand in Hand, da ihnen verschiedene Funktionen zukommen. Man kann nun durch Wägungen der einzelnen Herzabschnitte die Hypertrophie derselben feststellen, aber eine exakte Trennung der Vorhofs- und Kammerhälften ist nicht leicht. Bei jeder Art von Messung wird man mit gewissen Fehlerquellen rechnen müssen. Bei allgemeiner Hypertrophie einer Herzhöhle springen die Trabekel und Papillarmuskeln als kräftige drei- und halbrunde Balken und Zapfen in das Lumen vor. Bei gleichzeitig bestehender stärkerer passiver Dilatation sind die hypertrophischen Trabekel und Papillarmuskeln gegen das Lumen der arteriellen Ausflußbahnen zu deutlich abgeplattet.

Mikroskopisch handelt es sic[illegible]

[illegible] sehr selten. Am [illegible]skulärer Schwielen

[illegible] kels im Verhältnis [illegible] sich am linken Ventrikel bei Klappen- [illegible] druckes im arteriellen Kreislauf, Schwanger- [illegible] ge, bei Aneurysma der Aorta ascendens,

hältnis zu den Vorhofskontraktionen, so daß einfacher Kammersystolenausfall zu bestehen scheint. Anstrengung des Herzens läßt die echte Dissoziation erst hervortreten. Die echte Dissoziation bildet einen wesentlichen Bestandteil des Adams-Stokesschen Symptomenkomplexes (Lit. *Nagayo, Moenckeberg*). Liegt die Ursache für die Automatie der Kammer im Herzen selbst, so spricht man von einer kardialen Form (Adams-Stokesscher Typus und zwar je nachdem von einem Reizleitungstypus (Unterbrechung des Reizleitungssystems) oder von einem muskulären Typus (diffuse Erkrankung des Herzmuskels), liegt die Ursache im zentralen oder peripheren Teil des Herznervenapparates, so spricht man von einer neurogenen Form Morgagnischer Typus).

Erhöhte Reizbarkeit des Reizleitungssystems (bei Entzündungen usw.) soll das Auftreten von Extrasystolen begünstigen (P. bigeminus, gewisse Fälle von Tachykardie, Kammerflimmern). Die Tatsache, daß unter gewissen Umständen die pathologischen Veränderungen auf das Reizleitungssystem beschränkt sind, läßt die Annahme einer besonderen Pathologie desselben berechtigt erscheinen (*Aschoff* und *Tawara, Moenckeberg*).

Veränderungen des Sinusknotens und seiner Umgebung sind in neuerer Zeit für weitere Unregelmäßigkeiten der Herztätigkeit verantwortlich gemacht worden. Man muß dabei die völlige Ausschaltung des Sinusknotens einerseits, die erhöhte oder veränderte Reizbildung in demselben andererseits unterscheiden. Eine Ausschaltung ist bisher nur im Experiment sicher beobachtet worden. Dann springen andere Teile der spezifischen Muskelsysteme, besonders der Vorhofsteil des Reizleitungssystems für ihn ein. Der Rhythmus kann erhalten bleiben. Es ändert sich nur das sogenannte A—V-Intervall. Ferner kommt hier eine ähnliche Überleitungsstörung zwischen Sinus und Vorhof in Betracht, wie zwischen Vorhof und Kammer (Sinus-Vorhofblock). Es fällt dann regelmäßig jeder zweite (dritte usw.) Venenpuls, der die Tätigkeit des Vorhofs anzeigt, aus. Indes fehlt zwischen Sinusknoten und Vorhof eine solche scharf umgrenzte Leitungsbahn, wie zwischen Vorhof und Kammer, auf deren Schädigung eine derartige Leitungsstörung zurückgeführt werden könnte. Daher muß man eher an einen Ausfall der Reizbildung im Sinusknoten oder an eine nach jeder Kontraktion eintretende Erschöpfung der Reizbarkeit des Vorhofes (bei gleichbleibender oder gar erhöhter aber gleichmäßiger Reizbildung im Sinusknoten) denken (*Straub*).

Sonstige Unregelmäßigkeiten des Herzschlages (paroxysmale Tachykardie, Bradykardie, P. irregularis perpetuus) werden auf abnorme Reizbildung im Sinusknoten zurückgeführt. Für den P. irregularis perpetuus kommen allerdings auch eine Erschöpfung des Sinusknotens durch Überdehnung des rechten Vorhofs mit Einspringen anderer Wandteile oder entzündliche Prozesse in der Wand des Vorhofs selbst (*Jarisch*) als Ursache abnormer Ursprungsreize in Betracht (Vorhofflattern, Vorhofflimmern).

Viel bedenklicher ist das Kammerflimmern (*Hering*). Hier handelt es sich um das Auftreten heterogener, d. h. außerhalb des Reizleitungssystems in der Kammermuskulatur gebildeter abnormer Ursprungsreize. Kehrt die Kammer nicht sehr bald zum regelmäßigen Schlagen zurück, so muß der Tod eintreten (Sekundenherztod, *Hering*). Kammerflimmern wird bei Fällen plötzlichen Todes ohne sonstige nachweisbare anatomische Unterlage (Kranzaderverschluß oder Herzrupturen) als Todesursache betrachtet werden müssen. Als auslösende Faktoren kommen vor allem der elektrische Strom (auch sinuidale Ströme), mechanische Einflüsse (Herzmassage), starke Anhäufung von Kohlensäure, Vagus- und Akzeleranzreizung, für die linke Kammer rasche Drucksteigerung im Aortensystem (Adrenalintod), für die rechte Kammer Embolie der Lungenarterien in Betracht. Diese auslösenden Faktoren brauchen bei besonderer Disposition (Status thymo-lymphaticus, Erschöpfung des Adrenalinsystems?, Erkrankung des Herzmuskels selbst, Überdehnung desselben bei Herzklappenfehlern usw.) nur gering zu sein.

Verlangsamung der Schlagfolge des Gesamtherzens (Bradykardie) beruht meist auf Reizung im Vagusgebiet. Neben der Vagusbradykardie gibt es aber auch angeborene konstitutionelle und toxisch-myopathische Bradykardien. Von diesen echten Bradykardien des ganzen Herzens sind die obengenannten Fälle von Kammersystolenausfall als falsche Bradykardien abzutrennen.

Auf asystolische und hyposystolische Kontraktionsschwäche ist der Pulsus alternans zurückzuführen. Er kommt besonders in Fällen von hohem Blutdruck (bei arteriolosklerotischer Schrumpfniere) zur Beobachtung.

Über die Folgen der experimentell gesetzten Zerstörung eines oder des anderen Hauptschenkels des Reizleitungssystems s. *Rothberger* u. *Winterberg*.

7. Ausheilungs- und Anpassungsvorgänge.

(Restituierende Karditis.)

Bei Verletzungen des Herzfleisches (z. B. Messerstich, Schußverletzung) oder Untergang von Muskelgewebe (Infarktbildungen) kommt es nicht zum Wiederersatz der Muskulatur, sondern zur Bildung einer bindegewebigen Narbe (s. S. 23). Dieser narbige Verschluß vollzieht sich ziemlich schnell, meist in wenigen Tagen. Nach schweren Schädigungen der Herzmuskulatur (z. B. infolge von Diphtherie) soll eine Wiederbildung von Herzmuskelfasern vorkommen können, in gewissem Umfange auch im Narbengewebe (*Heller*, Lit. *Frenzel*), was jedoch von der Mehrzahl der Autoren bestritten wird (*Anitschkoff*).

Die Hypertrophie des Herzmuskels ist eine Anpassungserscheinung bei jeder erhöhten Arbeit desselben, solange nicht das Optimum überschritten wird. Unter erhöhter Arbeit ist die Überwindung eines größeren Widerstandes in der Zeiteinheit, nicht aber die Vermehrungen der Kontraktionen überhaupt in der Zeiteinheit zu verstehen. Erstere bedingt die Herzhypertrophie, letztere hat nur Einfluß auf die Unermüdbarkeit, die auch beim Herzmuskel Schwankungen aufweist (*Edens*, *W. K. Lange*). Normalerweise besteht ein bestimmtes Verhältnis des Herzmuskelgewichtes zum Gewicht der Skelettmuskulatur. Erhöhte Inanspruchnahme der letzteren wirkt auf die erstere zurück (*Hirsch*, Lit. *Grober*), ohne daß aber ein ausschließliches Abhängigkeitsverhältnis bestände (*Kulbs*). Die Verdickung kann sehr erhebliche Grade erreichen, so daß die Wandungen auf das Doppelte verdickt sind. Die genaue Abschätzung de [illegible] einzelner Herzabschnitte begegnet großen [illegible] der Herzmuskulatur ganz von dem Grade der i[illegible] erücksichtigung derselben sind solche Messungen für vergleichende Betrachtungen wertlos. Am besten geschieht die Messung nach dem Gewichte der einzelnen Teile (*W. Muller*). Ferner muß zwischen eigentlicher Wand, trabekulärer Innenschicht und Papillarmuskeln unterschieden werden. Ihre Veränderungen gehen nicht immer Hand in Hand, da ihnen verschiedene Funktionen zukommen. Man kann nun durch Wägungen der einzelnen Herzabschnitte die Hypertrophie derselben feststellen, aber eine exakte Trennung der Vorhofs- und Kammerhälften ist nicht leicht. Bei jeder Art von Messung wird man mit gewissen Fehlerquellen rechnen müssen. Bei allgemeiner Hypertrophie einer Herzhöhle springen die Trabekel und Papillarmuskeln als kräftige drch- und halbrunde Balken und Zapfen in das Lumen vor. Bei gleichzeitig bestehender stärkerer passiver Dilatation sind die hypertrophischen Trabekel und Papillarmuskeln gegen das Lumen der arteriellen Ausflußbahnen zu deutlich abgeplattet.

zumal wenn der Klappenapparat mitergriffen ist, bei sogenannter Plethora vera, bei Arteriosklerose, besonders der Niere, doch nicht bei gewöhnlicher Arteriosklerose, am rechten Ventrikel bei Klappenfehlern (s. oben), bei Emphysem, ausgedehnten Pleuraverwachsungen, Kyphoskoliose, chronischer Bronchitis, Keuchhusten, bei obliterierender Endarteritis der kleinsten Pulmonalarterienäste (nach abgelaufenen Bronchopneumonien, aber auch ohne erkennbare Ursachen). Bei dem sogenannten Kropfherz soll es schon beim Tragen eines Stützkorsetts. Bei dem sogenannten Kropfherz soll es sich um eine vorwiegend den rechten Ventrikel betreffende Erweiterung handeln, die zum Teil auf die durch Tracheastenose bedingte Zirkulationserschwerung in den Lungen (Stoeckel), zum Teil auf thyreotoxische Einflüsse zurückgeführt wird. Primäre Erkrankungen des Vasomotorenapparates als Ursache der Herzhypertrophie konnten bis jetzt nicht nachgewiesen werden.

Die Herzhypertrophie ist eine exzentrische, wenn gleichzeitig Dilatation besteht, oder eine konzentrische bei fehlender Erweiterung. Erstere finden sich vorwiegend bei Klappenfehlern mit gleichzeitiger Insuffizienz der Klappen und ist durch die stärkere diastolische Füllung mitbedingt, die letztere bei den Nephrocirrhosen. Die Hypertrophien der Herzfehlern werden als kompensatorische Einrichtungen angesehen, wobei allerdings die sonstigen Veränderungen der Blutmenge, passungsgeschwindigkeit, Vermehrung der Blutviscosität und ihrer Veränderung seiner Viskosität) nicht übersehen werden dürfen. Wie die Hypertrophie des Herzens bei der sekundären Schrumpfniere zustande kommt, ist nicht genau bekannt. Je größer die Zerstörung des Nierenfilters (Glomerulusapparates) wird, um so stärker muß die Durchblutung des Nierenfilters durch die verbleibenden Nierenarterien hat ihre bestimmte Grenze. Darüber hinaus kann die vermehrte Durchblutung nur durch Erhöhung des Blutdruckes erzielt werden. Die Erhöhung des Blutdruckes nur durch Einengung des peripheren Gefäßgebietes und Spannungserhöhung in der Aorta und durch entsprechend stärkere Arbeit des Spannungserhöhung in der Aorta führen zur Hypertrophie. Bei der genuinen Schrumpfniere wurde bisher die primäre erhöhte Inanspruchnahme des Herzens und die Spannungserhöhung in der Aorta als Ursache der Hypertrophie angesehen. Die Veränderung an den kleinsten Arterien, die nicht nur in den Nieren, sondern auch in den anderen Organen gefunden wird, als Ursache der primären Hypertrophie aus unbekannter Ursache und Stimmen, welche eine primäre Herzhypertrophie angesehen. Doch mehren sich die Stimmen, welche eine primäre Herzhypertrophie angesehen. Man die Veränderung im Blut, im Sinne einer geschwerten Durchströmbarkeit des Kapillargebietes, so muß gerade die Niere, ähnlich wie bei der Durchblutung Schrumpfniere ihre Wirkung auf dem ganzen Kreislauf ausüben. Die von Schur und Wiesel behauptete Hypertrophie des Nebennierenmarkes als Ursache der Herzhypertrophie bei Nierenschrumpfungen ist in ihrer ätiologischen Bedeutung zweifelhaft, überdies kein konstanter Befund. Von anderen Autoren werden Beziehungen zur Nebennierenrinde behauptet (Lit. *Thomas*).

Von idiopathischen Herzhypertrophien spricht man, wenn keine Ursachen für dieselben gefunden werden. Derartige Fälle kommen schon im frühesten Kindesalter vor (s. B. bei Thymushyperplasie, bei welcher das Nebennierenmark vergrößert sein soll).

8. Veränderungen der Lage und Gestalt.

(Kardiodystopien, Kardiodysmorphien.)

Die normale Lage des Herzens, welche schon physiologisch leichte Schwankungen je nach der Körperlage aufweist, kann Verschiebungen erleiden durch größere Exsudate im Herzbeutel, durch Verwachsungen des Herzbeutels, durch pleuritische Exsudate, Geschwülste im Mediastinum, Schrumpfungsprozesse an den Pleuren und Lungen, abnorme Hochdrängung des Zwerchfelles, physiologisch bereits in der Schwangerschaft durch Meteorismus der Därme, Tumoren usw. Ein von lokalen pathologischen Veränderungen unabhängiger Tiefstand des Herzens wird als Kardioptose (Bathykardie) bezeichnet, analog der Enteroptose, der Senkung der Bauheingeweide. Eine abnorme Beweglichkeit des Herzens (Wanderherz, cor mobile) wird auf eine angeborene oder erworbene Schlaffheit der Aufhänge-

apparate des Herzens zurückgeführt. Die Gestalt des Herzens ist abhängig von den Veränderungen der einzelnen Herzabschnitte, insbesondere von Dilatationen und Hypertrophien, wie sie bei den Herzfehlern beobachtet werden. Veränderungen der linken Kammer, insbesondere die Hypertrophie, führt zu einer Verlängerung, Hypertrophie der rechten Kammer zu einer Verbreiterung des Herzens. Demgemäß wird auch der Spitzenstoß weiter abwärts bzw. auswärts fühlbar.

Abgesehen von den Erweiterungen des Lumens bei Herzklappenfehlern findet sich auch partielle Erweiterung auf dem Boden schwieliger oder geschwürliger Veränderungen (chronisches und akutes Herzaneurysma). Dasselbe hat besonders häufig am linken Ventrikel (vordere Wand und Spitze oder hintere Wand nahe der Basis) seinen Sitz. Das Herzaneurysma kann ruptuieren. Seltener sind aneurysmatische Ausweitungen der Pars membranacea sowie aneurysmatische, auf ulzerös-endokarditischer oder syphilitischer Basis beruhende Bildungen an den Sinus Valsalvae der Aorta, besonders des rechten, die sich in den Herzmuskel eingraben und nach dem rechten oder linken Ventrikel in den Herzbeutel, Lunge, Pulmonalis, Cava durchbrechen, einen Druck auf den Stamm des Reizleitungssystems ausüben können. Ursächlich kommen atheroskleotische Überdehnungen, Syphilis, fortgeleitete ulzeröse Thromboendokarditis in Betracht. Sonstige Spontanrupturen sind zu beobachten bei sehr stark fettdurchwachsenem, braunem atrophischem Herzfleisch unter starker plötzlicher Drucksteigerung. Ferner bei frischen gutartigen oder septisch-embolischen Infarkten (Myomalacia cordis).

Ob es akute Erweiterungen der Herzkammern durch Überanstrengungen bei Ungeübten gibt, wird noch diskutiert. Jedenfalls reagiert das geübte Herzgefäßsystem des Laufers mit systolischer Verkleinerung des Herzens und starkerer Spannung im peripheren System d. h. mit Blutdruckerhöhung.

Unter den Verletzungen des Herzens sind die Schuß- und Stichverletzungen die wichtigsten. Die Folgen sind je nach Sitz, Größe und Richtung der Stichöffnung sehr verschieden, keinesfalls immer tödlich. Bei stumpfen Gewalteinwirkungen, gelegentlich auch bei plötzlichen Blutdrucksteigerungen kann es zu Zerreißungen von Papillarmuskeln, Sehnenfaden und Klappensegeln und Insuffizienzerscheinungen an den Klappen (traumatische Herzfehler), zu Blutungen und degenerativen Veränderungen in der Muskulatur, zu queer Durchreißung der Schenkel des Reizleitungssystems, zum Abreißen einzelner Teile des Herzens oder des ganzen Herzens (besonders bei Fliegerabstürzen) kommen. Die äußeren Verletzungen der Brustwand sind dabei oft sehr gering oder fehlen ganz (Lit *Külbs*). Explosionsartige Wirkungen mit völliger Zerfetzung des Herzens werden bei Nahschüssen beobachtet. Umgekehrt sind mir Fälle bekannt, wo das Herz nach Eindringen von Minensplittern mit vielfacher Zerstreuung der Teilstücke und Einkeilung in die Kammermuskulatur keine [illegible] *Kienböck*) und erst später, anscheinend durch [illegible] Reizleitungssystems oder durch Eintritt von [illegible] Tätigkeit aussetzte.

Auch die transdiaphragmatische Massage des Herzens soll zu degenerativen Veränderungen der Herzmuskulatur Veranlassung geben.

9. Fremdkörper, Parasiten.

Der häufigste Fremdkörper, wenn man diesen Ausdruck gebrauchen darf, ist der Thrombus. Er bildet sich mit Vorliebe in den Herzohren. Weitere Prädilektionsstellen sind die Klappenreste im Vorhofsgebiet (Valvula Thebesii rechts, Valvula for. ovalis links). Die Vorhofs- und Herzohrthromben können

stark wachsen und schließlich den ganzen Vorhof ausfüllen. Gelegentlich kommt es, besonders bei Mitralstenosen, zu Lösungen größerer Thrombenteile von mehr oder weniger rundlicher Form, welche das Ostium venosum nicht passieren können und frei im Vorhof liegen. Sie sitzen nur mit einem dünnen Stiel an der Wand fest oder sind ganz frei (freie Kugelthromben). Endlich finden sich Thromben zwischen den Trabekeln der Kammern, besonders der rechten, ferner in aneurysmatischen Ausbuchtungen der Herzwand (Parietalthromben siehe Fig. 49). Die Parietalthromben springen wie kleine weiße, mehr oder weniger glatte oder gerippte Kegel aus den Nischen der Herzwand hervor und zeigen fast regelmäßig eine derbere Außenschicht und einen weichen puriformen Inhalt. Es handelt sich um autolytische Erweichung der Plättchenmassen, die in den zentralen Abschnitten nicht genügend von fibrinogenführendem Plasma durchtränkt werden konnten, weshalb die Gerinnung hier ausblieb. Selten sind ausgedehnte, fast völlige Thrombosen der Ventrikel. Die Thromben der Herzohren und der Vorhöfe sind meist durch die stark ausgesprochene Riffelung der Oberfläche und rotweiße Schichtung der Bruchfläche ausgezeichnet. Dadurch, sowie durch ihre relative Trockenheit und Brüchigkeit und ihr festes Haften an der Wand lassen sie sich gut von den postmortalen Gerinnseln unterscheiden, die feucht, dehnbar, von roter oder weißer Farbe und leicht abziehbar sind, soweit nicht eine Verfilzung zwischen den Trabekeln das Abziehen erschwert.

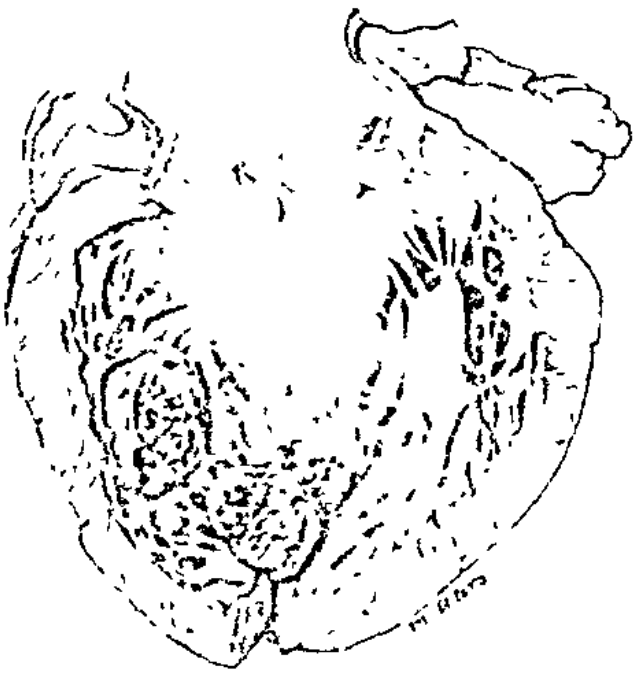

Fig. 49. Parietalthromben im linken Ventrikel bei akuter Dilatation (Diphtherieherz).

Ursächlich kommen Verlangsamung und Störungen des Blutstromes, insbesondere bei Klappenfehlern mit Erweiterung der Herzhöhle, bei Myomalazie, durch Fremdkörper, ferner Veränderungen des Blutes selbst (chronische Infektionen, Krebsleiden, Anämien), endlich entzündlich-toxische Schädigungen des parietalen Endokards in Betracht. Letztere Formen stehen, wie oben gesagt, in nächster Beziehung zu den valvulären Endokarditisformen.

Die Folgen der Herzthromben sind, falls sie bei der Kontraktion abbröckeln oder in toto losgelöst werden, die gleichen wie die bei der Endocarditis verrucosa, die ja nur eine besondere Form der Thrombenbildung darstellt. Nur werden durchschnittlich größere Gefäßäste verstopft, die Folgen dementsprechend schwerere werden.

Von außen stammende, im Herzen gefundene Fremdkörper sind nicht so selten (Nadeln, Kugeln, Granatsplitter, Schrotkörner, abgebrochene Degen-, Feilen-, Pfriemen- und Messerspitzen, Fischgräten, Holzsplitter usw. Auch mehrfache Bruchstücke von Nadeln sind gefunden). Ein Teil dieser F[illegible] körper gelangt durch die Bronchien, den Ösophagus oder Magen in die [illegible]beutelhöhle und das Herz. Die Reaktionserscheinungen [illegible] gewöh[illegible]

gering, ebenso gering oder ganz fehlend die klinischen Symptome, so daß es sich meist um zufällige Sektionsbefunde handelt. Selbst völlige Durchwanderung des Herzens und der großen Gefäße ist beobachtet.

Unter den Parasiten sind zu nennen der Echinokokkus mit dem Lieblingssitz im rechten Ventrikel (plötzlicher Tod beim Platzen durch Embolie der Lungenarterie), Cysticercus cellulosae, Pentastomum denticulatum.

10. Geschwülste.

(Kardioblastome.)

Unter den Geschwulstbildungen des Herzens (kasuistische Lit. *Thorel*) sind primäre und sekundäre zu unterscheiden. Zu den ersteren gehören Fibrome, Myxome, Myxofibroelastome, Lipome, Lymphangiome, kavernose Myome, Rhabdomyome. Mehrere dieser Geschwülste sind auch angeboren beobachtet worden. Die Rhabdomyome bilden

Fig. 50 Melanommetastasen im rechten Vorhof.

in den Kammerwandungen multiple kleinere und größere Knoten, welche aus Fasern aufgebaut sein können, die ganz den Fasern des Reizleitungssystems gleichen. Sehr merkwürdig ist die in solchen Fällen mehrfach beobachtete gleichzeitige tuberöse Sklerose der Gehirnrinde und Mißbildung der Nieren (Lit. *W. Fischer, Rheder*). Die übrigen Geschwülste bevorzugen die Vorhöfe, besonders den linken, und die Scheidewand. Bei den Fibromen und Myxomen muß man sich vor Verwechslung mit organisierten Thromben hüten. Doch kommen zweifellos echte Geschwülste vor (*Bergstrand*). An den Herzklappen sind ebenfalls myxomatöse Bildungen beschrieben, die von manchen Autoren als thrombo-endokarditischen Ursprungs aufgefaßt werden. Über die sogenannten Papillome der Herzklappen s. S. 21. Variköse Bildungen sind besonders in der Umgebung der Fossa ovalis am rechten Vorhof, selten im linken oder an den venösen Klappen, noch seltener an anderen

Stellen beobachtet. [illegible] sollen sich aus den Venae minimae der Vorhofscheidewand entwickeln. Auch primäre Sarkome sind beschrieben. Metastatisch verbreitet oder direkt durch die Vena cava inf. fortgeleitet finden sich [illegible] der Nieren, Melanome (s. Fig. 50), Chondrome, [illegible] Schilddrüsentumoren, Knochensarkome, [illegible] besonders des Ösophagus). Miliare Krebszellenknötchen können [illegible] Nekrosen des Herzfleisches erzeugen. Direkt durch den Herzbeutel auf das Herz fortgeleitet finden sich Geschwulstbildungen bei Sarkomen des [illegible], Krebs des Ösophagus, Krebs der Lungen. Auch leukämische Infiltrate können im Herzmuskel gefunden werden. Im [illegible] und [illegible] spielen die Geschwulstbildungen des Herzens, soweit sie nicht durch ihre Größe oder Topographie Störungen setzen, keine große Rolle. [illegible] des Hauptstammes des Reizleitungssystems durch Geschwulstbildung im Septum kann den Adams-Stokesschen Symptomenkomplex mit Dissociation der Vorhöfe und Ventrikel auslösen.

B. Herzbeutel (*τὸ περικάρδιον*).

[illegible] und histologische Vorbemerkungen.

[illegible] der Herzbeutelhöhle gegen die Pleurahöhlen geschieht durch eine [illegible] der beiden an der Brustwand abwärts und durch das Zwerchfell zum Sinus verlaufenden Ductus Cuvieri. Dieselben rücken nach [illegible] zu und heben dabei rechts und links eine Falte der [illegible] ab. Durch Verschmelzung der Falte mit dem hinteren [illegible] kommt der Abschluß der Herzbeutelhöhle zustande. Mit den [illegible] wandern in diesen Falten auch die N. phrenici nach hinten. [illegible] nicht einfach in den Herzbeutel eingestülpt, sondern durch ihn hindurchgestülpt, der Übergang des parietalen Blattes in das viscerale erfolgt somit [illegible] der getrennten Pforten [illegible] gt der Herzbeutel den [illegible] l parietales Blatt. [illegible] von elastischen Fäser- [illegible] ne aufgebaut. Das elastische Gewebe ver- [illegible] n zu einer festgewebten Grenzhaut, die von [illegible] (Serosaepithelien) bekleidet ist.

[illegible] ist eine klare, schwach gelb gefärbte seröse [illegible]

insbe[illegible]
lazie, [illegible]
Infektion[illegible]
des pariet[illegible]
gesagt, in [illegible]

Die Fo[illegible]
abbröckeln od[illegible]
carditis verruco[illegible]
darstellt. Nur [illegible]
gen dementsprech[illegible]

Von außen st[illegible]
selten (Nadeln, Kug[illegible]
Feilen-, Pfriemen- u[illegible]
mehrfache Bruchstücke [illegible]
körper gelangt durch di[illegible]
beutelhöhle [illegible] das Herz [illegible]

[illegible]eichenerscheinungen.

[illegible] Veränderung ist die Mazera- [illegible] Beutelflüssigkeit schwach getrübt [illegible] enthalten kann. Seltener [illegible] ostmortale Aus- [illegible] durch dieselben [illegible]).

[illegible] des Herzens. Dop[illegible] Wand, durch Ausbl[illegible] ductus Cuvieri b[illegible] (Lit. *Plaut, Cameron* [illegible] vorderen Brustwand [illegible] ben.

4. Stoffwechselstörungen.

(Dystrophien d. Perikardium.)

Die am *häufigsten, besonders* bei kachektischen Personen (*Karzinomkranken, Phthisikern*) *und alten Leuten zu beobachtende Veränderung* ist die gallertige Atrophie des epikardialen Fettgewebes. Das sonst schön hellgelb gefärbte derbe Fettpolster, welches über den Anschlagstellen des Herzens an die knöchern-knorpeligen Teile der Brustwand, vor allem über der rechten Kammer, bei jugendlichen Personen kräftig entwickelt zu sein pflegt, zeigt eine gallertige durchsichtige Beschaffenheit und rot-bräunliche Farbentöne.

Mikroskopisch handelt es sich um starke Verkleinerung der in spindelige oder sternförmige Elemente verwandelten Fettzellen, die kleinere, z. T. gelblich [illegible]

zustande.

5. Kreislaufstörungen.

Besondere Blässe des Herzbeutels, zumal des an und für sich stärker blutgefüllten Epikards, findet sich bei den verschiedenen Formen allgemeiner Anämie.

Arterielle Hyperämie begleitet die frischen Entzündungen und gibt dem Herzbeutel eine rosarote sammetartige Färbung. Die venösen Hyperämien sind Folgen erschwerten Abflusses des Koronarvenenblutes bei Herzklappenfehlern, bei Erschwerung des Lungenkreislaufes, bei Thrombose des Venenostiums an der Valvula Thebesii. Die Venen sind sehr stark gefüllt und geschlängelt.

Hämorrhagien sind ein sehr häufiger Befund bei Neugeborenen, die an Erstickung gestorben sind. Sie treten in Gestalt unregelmäßiger, eben sichtbarer, bis überlinsengroßer schwarzroter Flecken auf, deren Lieblingssitz die hintere Koronarfurche ist. Bei der Größenbeurteilung muß man die *postmortale* Vergrößerung der Flecke durch die Senkung des Blutes an die Rückfläche des Herzens berücksichtigen. Der Zusammenhang mit Erstickung ist so gut wie sicher, wenn ähnliche Blutungen auch an den Pleuren und im Thymus, aber nicht in den Bauchorganen gefunden werden. Ob diese Blutungen durch Ansaugen des Blutes bei verschlossenen Luftwegen zustande kommen oder auf anderem Wege, ist noch unentschieden. Auch bei Erwachsenen finden sich diese Blutungen bei Erstickung. Doch müssen andere Ursachen, insbesondere Sepsis, Vergiftung mit Phosphor und ähnlichen Giften, Leukämie, hämorrhagische Diathesen, Eklampsie, perniziöse Anämie, die gleichfalls zu Blutungen führen, ausgeschlossen werden. Gewisse Entzündungen, insbesondere die phthisischen, können hämorrhagischen Charakter haben.

6. Entzündungen.

(Defensive Perikarditis.)

Die akuten Formen der Entzündungen (Perikarditis) werden *am besten nach der Art ihres Exsudates getrennt, denn diese bedingen* die verschiedenen klinischen Symptome.

Die Perikarditis fibrinosa (P. sicca) ist die häufigste Form. Die ersten Anfänge zeigen sich in einem Trockenwerden des Epikards beim

Darüberstreichen mit dem Messer. Derartige ganz geringe, bald wieder abklingende Formen sind gewiß häufiger, als man klinisch und pathologisch-anatomisch annimmt, weil sie spurlos verschwinden. Bei stärkeren Entzündungsgraden kommt es zu sichtbaren Auflagerungen, die sich leicht entfernen lassen und unter welchen das glänzende oder getrübte Epikard zum Vorschein kommt. Die Auflagerungen sind weich, von grauweißer bis graugelber, gelegentlich mehr rötlicher Farbe. Je reicher die Auflagerungen werden, um so mehr zeigen sich an ihnen die Wirkungen der Herzrotationen bei den Kontraktionen desselben. Durch die gegenseitige Verschiebung der beiden Perikardblätter wird das Fibrin zu kammförmigen Leisten oder zierlichen Zotten zusammengepreßt und auseinandergezerrt Besonders schön treten diese zottigen und leistenförmigen Figuren am linken Herzrand zutage (Cor villosum, s. Fig. 51).

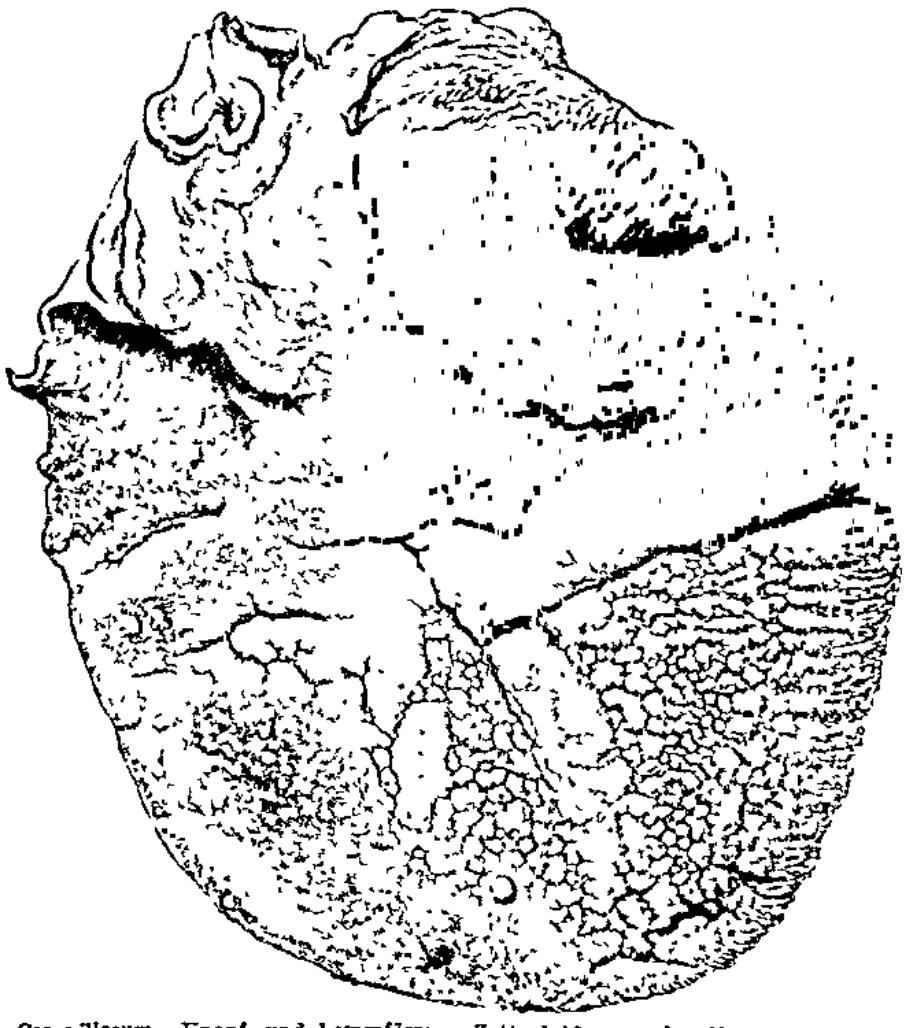

Fig 51. Cor villosum. Knopf- und kammförmige Zottenbildungen der fibrinösen Auflagerungen an der Rückfläche des Herzens.

Bei mikroskopischer Untersuchung stellen sich die ganz frischen Stadien als Ein- und Auflagerung feinster Fibrinfaden zwischen und über den gequollenen Deckzellen, die epithelartige kubische Formen annehmen, dar. Der Exsudatstrom, welcher aus den Gefäßen des Epikards stammt und bei seinem Wege durch die Epitheldecke das Fibrin ausfallen läßt, reißt diese Decke allmählich entzwei, und die abgestoßenen Epithelien mischen sich samt ausgewanderten Leukozyten dem Fibrin bei. So wächst die zellig-fibrinöse Auflagerung durch neue Fibrinausscheidung immer weiter, liegt aber stets oberhalb der elastischen Grenzhaut. Nur feine

ist eine zuckergußähnliche Verdickung der ganzen Perikardoberfläche. Dort, wo unter dem Reiz der mechanischen Druckwirkungen beim Anschlag des Herzens an die vordere Brustwand die stärksten Läsionen entstehen, nämlich über der Vorderfläche des rechten Ventrikels und der Spitze des linken sowie an der Rückwand des rechten, entwickeln sich auch am häufigsten die Sehnenflecke. Wie weit solche Sehnenflecke sowie kleine zottige Auswüchse, besonders über dem rechten Herzohr, und kleine knötchenförmige Schwielen über den absteigenden Ästen der Koronargefäße stets als Reste umschriebener Perikarditis oder als Folgen rein mechanischer Wirkungen (Druckschwielen durch Anschlagen des sich kontrahierenden Herzens am Sternum) aufzufassen sind, entzieht sich noch der sicheren Beurteilung (Lit. *Herxheimer*, *Tsunoda*).

Mikroskopisch ist die Umwandlung des die Fibrinschicht ersetzenden Granulationsgewebes in ein derbfaseriges Narbengewebe mit zunehmendem Alter des Prozesses in zunehmender Stärke nachweisbar. Die ganze fibröse Platte liegt natürlich über der alten elastischen Grenzschicht, die auch jetzt noch die frühere Oberfläche anzeigt. Nicht selten sieht man an der Grenze zwischen altem und neuem Gewebe drüsenförmige epithelbekleidete Spalträume (s. Fig. 53). Das sind

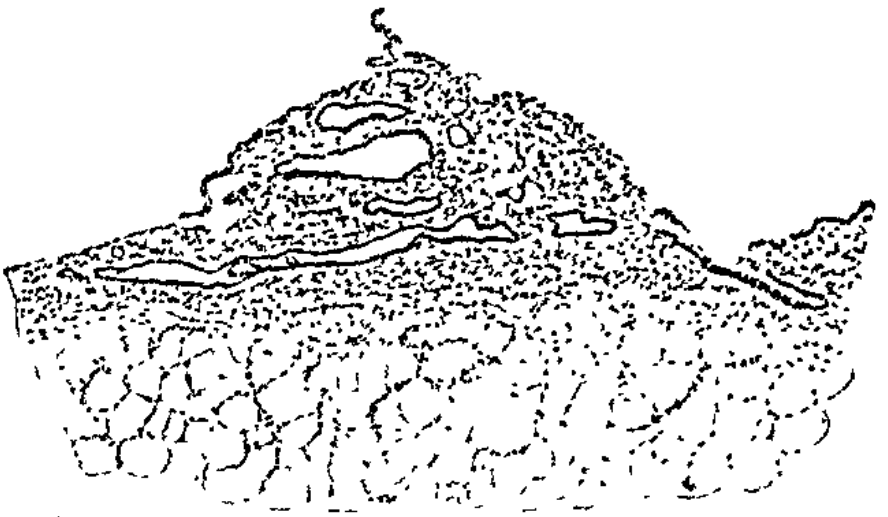

Fig. 53. Abgelaufene Perikarditis. Epithelbekleidete, drüsenförmige Spalträume innerhalb der Verdickungen des Epikards. (Mittlere Vergr.)

Inseln stehengebliebener Deckzellen, die, vom Fibrinstrom überschwemmt, unter [illegible] gewebe sich erhalten und die Decke der [illegible] et haben. Die diffuse oder mehr oder [illegible] ds ist also ein Ausheilungsprodukt, ein [illegible] den man früher als Pericarditis fibrosa

Etwas anders gestaltet sich der Verlauf, wenn die Fibrinschichten beider Perikardblätter sehr mächtig sind und bei fehlendem Flüssigkeitserguß durch die Kontraktionen des Herzens nicht voneinander gerissen werden. Dann wachsen die beiderseitigen Granulationsgewebsschichten auf den zahlreich bestehenden Fibrinbrücken hinüber und herüber und bedingen bei den schließlichen Umwandlungen derselben in Narbengewebe ganz feste Verwachsungen (perikardiale Adhäsionen). Dieselben können strangförmig sein (besonders an der Herzspitze durch nachträgliche Dehnung) oder flächenhaft (besonders über dem rechten Ventrikel) oder das ganze Herz umgeben (totale Synechie, Obliteratio, Concretio pericardii).

Mikroskopisch findet man in den bindegewebigen Adhäsionen nicht selten Reste hyalinisierten Fibrins, welche der Resorption entgangen sind oder nur sehr

langsam resorbiert wurden. Bleiben bei besonders reichlicher Fibrinausscheidung größere Fibrinmassen zwischen den Adhäsionen unresorbiert liegen, so lagern sich nachträglich Kalksalze in ihnen ab. Es bilden sich dann deutlich fühlbare harte Spieße und Platten, die zu förmlichen, d[illegible]
panzern zusammenfließen können (*Diemer*)
tione) Auch das neugebildete Bindegewe[illegible]
können Seltener ist sekundäre Knochenbi[illegible]
karditis soll nach Kußmaul den Pulsus paradoxus erzeugen, doch kommt derselbe auch aus anderen Gründen zustande (*Wenckebach, Ehrenfried Albrecht, Semoran*).

Daß die Herztätigkeit durch ausgedehnte Verwachsungen beeinflußt wird, erscheint natürlich. Lösung der Verwachsungen (Kardiolyse) bringt Erleichterung. Wie die Verwachsungen auf den Herzmuskel wirken, ist noch unentschieden. Die Entzündung greift im großen und ganzen nicht viel in die Tiefe und läßt an sich den Herzmuskel unverändert. Dagegen soll die vermehrte Arbeit des Herzens Hypertrophie desselben erzeugen. Das trifft nicht für alle Fälle zu. Die Gründe des verschiedenen Verhaltens müssen noch geklärt werden. Durch stenosierende Prozesse an dem Foramen venae cavae inf. sollen venöse Stauungen der Unterleibsorgane und Aszites, Verdickung der serösen Überzüge der Organe, besonders der Leber (Zuckergußleber, Picks Pseudolebercirrhose) ausgelöst werden

Die **Pericarditis serosa** verläuft mit Bildung eines starken serösen Ergusses in den Herzbeutel. Fast regelmäßig bestehen gleichzeitig fibrinöse Ausschwitzungen, so daß von einer Pericarditis serofibrinosa gesprochen wird. Das Exsudat ist durch die Beimischung zahlreicher kleiner und großer Fibrinflocken, abgestoßener Epithelien und Leukozyten getrübt. Gelegentlich trägt das Exsudat einen hämorrhagischen Charakter durch die Beimischung zahlreicher roter Blutkörperchen (Pericarditis sero-fibrinosa haemorrhagica). Die Flüssigkeit drängt die Perikardblätter voneinander und verhindert oder erschwert die Verwachsung derselben. Wird die Flüssigkeit schnell resorbiert, so werden die jetzt zur Berührung kommenden Perikardblätter, falls noch das [illegible]
später). In solchen Fällen findet sich gelegentlich ausgedehnte Verfettung der äußeren Herzmuskelschichten. Selten ist Drucklähmung des N. recurrens.

Ätiologisch steht für die fibrinösen und serös-fibrinösen Formen der Perikarditis die rheumatische Infektion oben an. In geringerem oder stärkerem Grade begleitet eine solche sehr viele Fälle rheumatischer Endo- und Myokarditis Ob es sich nun um direkt fort[illegible]
die einzelnen Fälle verschieden[illegible]
später.

Die **Pericarditis purulenta** ist charakterisiert durch ein reines oder vorwiegend eitriges Exsudat, welches als dünnflüssige oder dicke

schmierige Schicht das Herz überzieht. In anderen Fällen besteht gleichzeitig ein stärkeres seröses Exsudat (*Pericarditis sero-purulenta*) oder Fibrinbeimischung wechselnden Grades (Pericarditis fibrinoso-purulenta). Die Perikardblätter sind lebhaft gerötet und zeigen mikroskopisch das Bild lebhaftester leukozytärer Emigration aus den Gefäßen und Durchwanderung der Oberflächenschichten mit Abstoßung des Epithels und Auflagerung von Leukozyten.

Die Resorption des eitrigen Exsudates erfolgt durchschnittlich langsamer als die des serösen. Wird dasselbe nicht völlig resorbiert, so kann es sich

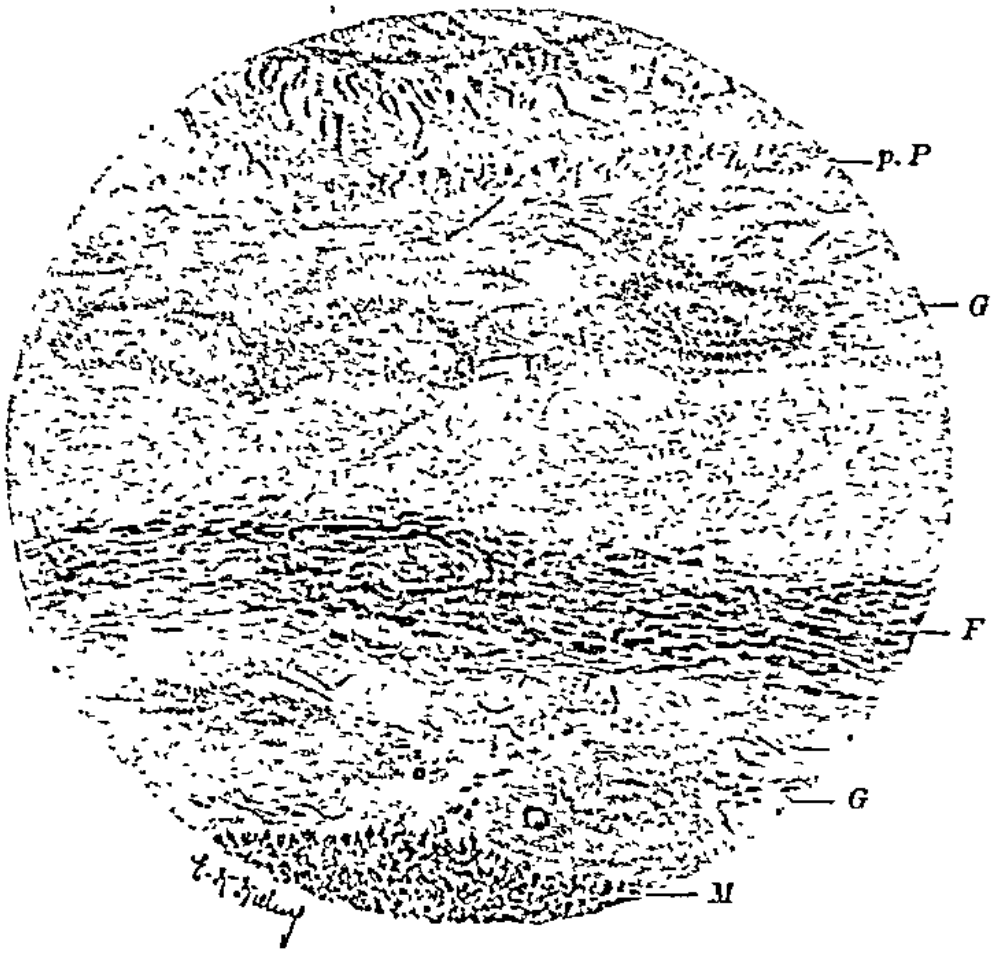

Fig. 54. Phthisische perikardiale Adhäsionen. Die von Tuberkeln durchsetzten Granulationsgewebsschichten (*G*) beider Perikardblätter sind durch organisierte Fibrinmassen (*F*) innig miteinander verbunden. *M* Myokard; *p P* parietales Perikard. (Lupe.)

zum Teil unter Gerinnungsvorgängen eindicken, durch Organisationsgewebe ersetzt werden und so Verwachsungen bedingen. Die nicht organisierten in den Verwachsungen abgesackten Eitermassen können verkalken. Das Endresultat ist dann für die verschiedenen Formen der akuten Perikarditis das gleiche, partielle oder totale Obliteration mit gelegentlichen Spangen- und Panzerbildungen aus Kalk.

Für die vorwiegend eitrigen Formen der Perikarditis kommen als hämatogene Infektionen besonders die mit Staphylokokken, z. B. bei einer Osteomyelitis, oder Streptokokken, z. B. bei puerperaler Sepsis, in

prävertebralen Abszessen und Perforation einfacher oder karzinomatöser Ösophagus- oder Magenulzera in das Perikard. Endlich kann der Herzbeutel direkt von außen durch ein Trauma (Stich) oder von der Speiseröhre her durch einen perforierenden Fremdkörper infiziert werden

Ähnlich wie bei dem Endokard kommen auch am Perikard rekurrierende Entzündungen vor, die zu einer immer stärkeren Verzögerung des Heilungsprozesses und durch weitergehende Zersetzungen des Exsudats zu wirklichen chronischen Reizzuständen des Perikards (Pericarditis chronica) führen.

Als Subperikarditis beschreibt Babes einen auf die tieferen Lagen des Perikards beschränkten chronisch-entzündlichen Prozeß, bei welchem die Oberfläche des Perikards glatt bleiben soll und welchen er besonders bei chronischem Emphysem, chronischer Bronchitis, Nephrocirrhosen gefunden haben will.

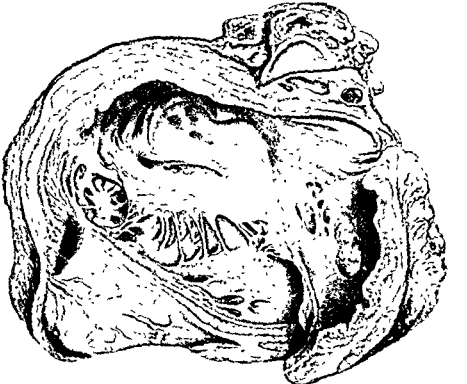

Fig 55 Pericarditis caseosa Einbruch des tuberkulös-käsigen Prozesses in den rechten Vorhof.

Unter den spezifischen Entzündungen steht an erster Stelle die Phthise. Sie tritt in verschiedener Form auf. Die häufigste, die sehr leicht in ihrer spezifischen Genese verkannt und mit gewöhnlicher Perikarditis verwechselt wird, ist die tuberkulös-fibrinöse Form, die häufig, aber durchaus nicht immer, einen hämorrhagischen Charakter annimmt. Das makroskopische Bild gleicht in den frischen Fällen durchaus der Pericarditis fibrinosa mit reichlicher Fibrinausscheidung. Schabt man die Fibrinauflagerungen fort, so kann man in dem sehr lebhaft geröteten Epikard feinste, eben sichtbare graue Knötchen erkennen, die nur dort, wo der Fibrinschleier sehr dünn ist, direkt zutage treten. In anderen Fällen deckt erst das Mikroskop den phthisischen Charakter der Entzündung auf.

Es finden sich [illegible]
der Organisation, nu[illegible]
z T. bereits verläst[illegible]
Epikard unter der [illegible]

gefunden werden. In anderen Fällen fehlen die knötchenartigen Bildungen, aber das ganze Granulationsgewebe zeigt durch Beimischung von Riesenzellen und Neigung zur Verkäsung die phthisische Natur an. Die phthisische Perikarditis trägt nicht selten einen hämorrhag[illegible] hämorrhagischer Diathese, wie z. B [illegible] gehoben, daß der Skorbut allein nur [illegible] des Herzbeutels bedingt [illegible]

In ganz seltenen Fällen fehlt dem Granulationsgewebe so gut wie ganz der spezifische Charakter und doch kann man als Erreger massenhaft Phthisebazillen in dem fibrinösen Exsudat nachweisen (*Fromberg*).

In vorgeschrittenen Fällen finden sich ausgedehnte Verkäsungen zwischen den durch Fibrinmassen verklebten Perikardblättern (**Pericarditis phthisica caseosa**, s Fig. 55), die bei etwaiger Virulenzabschwächung der Phthisebazillen oder Absterben derselben einer mehr oder weniger weitgehenden Resorption anheimfallen. Indessen ist diesen käsigen Massen gegenüber die Resorptions- und Organisationskraft des sich entwickelnden Keimgewebes noch geringer als bei der eitrigen Perikarditis, und so kommt es gerade hier zu ausgedehnten **Kalkablagerungen**, die mit dem käsigen Material mehr weiche, kreidige oder mörtelartige Massen bilden.

Eine weniger stürmisch verlaufende Form der phthisischen Infektion ist das Aufsprießen miliarer Tuberkel an mehr oder weniger umschriebenen Stellen des parietalen, seltener des viszeralen Perikards. (**Lokale Tuberkulose d. P.**)

Gerade diese letzte Form wird wohl am häufigsten durch lymphogene Infektion von der Nachbarschaft (phthisische Pleuritis, Peritonitis, Lymphadenitis) aus erzeugt. Gelangen auf diesem Wege oder durch direkten Einbruch eines verkästen bronchialen oder mediastinalen oder perikardialen Lymphknotens oder vom Blutwege aus größere Bazillenmengen mit genügender Virulenz in die Perikardhöhle, so entwickeln sich die erstgeschilderten Formen.

Sehr selten sind **syphilitische** und **aktinomykotische** Erkrankungen des Perikards. Letztere können wegen der Ähnlichkeit des Eiters mit phthisisch-käsigen Entzündungen verwechselt werden.

7. Regeneration und Hypertrophie.

Unter den hypertrophischen Prozessen ist vor allem die Vermehrung des Fettgewebes (**Obesitas cordis**) zu nennen, deren Folgen für die Herzmuskulatur oben (S. 18) geschildert sind. Wie weit kleinere Knötchen im Verlauf der Hauptgefäße und kleine Zotten über den Herzohren als reine hypertrophische Schwielenbildungen des Perikards oder Folgen einer Entzündung aufzufassen sind (sogenannte Pericarditis nodosa), ist noch strittig. Reparative entzündliche Prozesse werden nach stumpfem Trauma beobachtet (**traumatische Perikarditis**). Durch sekundäres Eindringen von Organismen aus der Blutbahn her kann sich daraus eine defensive Entzündung entwickeln.

8. Veränderungen der Gestalt.

Von den durch Verwachsungen der Pleurablatter einerseits, durch Verzerrungen des Herzbeutels bei mediastinalen und pleuralen Schwielenbildungen andererseits erzeugten **Gestaltsveränderungen** abgesehen, ist die wichtigste die Ansammlung besonders großer Flüssigkeitsmengen, deren wechselnder Charakter durch die Namen **Hydroperikard**, **Pyoperikard**, **Hämatoperikard** wiedergegeben wird. Bei dem **Hydroperikard** handelt es sich um die Anhäufung einer klaren serösen Flüssigkeit im Herzbeutel, die bis zu 2 l ansteigen kann. Unter normalen Verhältnissen kann man nur 180—200 ccm Flüssigkeit in den Herzbeutel ohne besondere Druckwirkung auf die Wandung ein-

bringen. Bei den serösen Ergüssen pflegt sich die Flüssigkeit für gewöhnlich in der Umgebung der großen Gefäße und an der linken Seitenfläche (linker Rezessus), zum Teil auch im Herzleberwinkel zu sammeln. Ein Untersinken des Herzens in der Flüssigkeit findet nicht oder nur bei größeren Ergüssen statt (Lit. *Romberg*). Bei aufrechter Haltung wird das Herz durch den Erguß nach vorn gedreht. Nicht selten treten in dieser Flüssigkeit postmortale, ganz locker zusammenhängende gallertige Gerinnsel auf, welche nicht ohne weiteres als Beweis einer entzündlichen Genese angesehen werden dürfen. Vielmehr kommen solche Flüssigkeitsansammlungen, falls sie nur geringe Vermehrung gegenüber der Norm zeigen, auch bei Atrophie des Herzens und äußerer Schrumpfung des Herzbeutels als ein Hydrops ex vacuo zustande. Bei größeren Mengen kann allgemeine Stauung (Herzklappenfehler) oder Nephritis oder eine Stoffwechselstörung (Ödemkrankheit, Skorbut) (dyshämisches bzw. dystrophisches Hydroperikard) die Ursache sein. Endlich handelt es sich wirklich um die Folgen einer serösen Perikarditis, deren Exsudat nicht genügend resorbiert wird (reaktives Hydroperikard). Sehr viel seltener ist ein Pyoperikard als Folge eitriger Entzündung. Das Hämatoperikard entsteht meist akut durch spontane Ruptur des Herzens, traumatische Verletzung desselben, Platzen eines Koronararterien-Aneurysma, Ruptur der Aorta im intraperikardialen Verlauf seltener durch eine hämorrhagische Entzündung oder ohne nachweisbare, Ursache.

Die Folgen dieser Flüssigkeitsansammlungen sind für das Herz verschieden, je nach der Schnelligkeit, mit welcher der Erguß entsteht. So steigt bei starker Blutung in den Herzbeutel der Druck in demselben bald so stark, daß die Diastole des Herzens nicht mehr zustande kommen kann (Tamponade des Herzbeutels). Ob in anderen Fällen Reizungen des Depressors, Kompression der Koronararterien bei Abschälung des Perikards nach Aortenruptur die letzte tödliche Ursache sind und ob die Kompression des Herzens durch den Bluterguß allein zur Erzeugung eines plötzlichen Herztodes genügt, ist noch unentschieden. Bei langsamer Entwicklung der Ergüsse und gleichzeitiger Dehnung des Herzbeutels ist das Verhalten des Herzens, je nach der Art des Ergusses und der Größe desselben sehr verschieden, meist aber seine Funktion auffallend wenig beeinflußt. Selten sind Fälle von chronischer Herztamponade durch Nachblutungen aus verletztem Gefäß (*B. Fischer*).

Selten ist ferner die Anfüllung des Herzbeutels mit Luft (bei äußerer Verletzung) oder Gas (Einbruch eines Pneumothorax, einer Lungenkaverne, eines Magen- oder Ösophagusulcus in den Herzbeutel, faulige Zersetzung eines perikarditischen Exsudates usw., Pneumatoperikard).

9. Fremdkörper.

Neben seltenen von außen oder von der Speiseröhre her eingedrungenen Fremdkörpern (z. B. Nadeln) finden sich besonders kleinere oder größere, mit höckrigen oder geglätteten Oberflächen versehene Corpora libera, die nichts anderes als hyalinisierte, durch die Herzbewegungen geformte und geglättete Fibrinklumpen oder abgerissene aus organisierten Fibrinmassen entstandene polypöse Auswüchse des Herzbeutels darstellen. Gelegentlich ist das Corpus liberum verkalkt.

Parasiten (Echinokokken, Cysticerken) sind sehr selten.

10. Geschwülste.

Primäre Geschwülste sind sehr selten (gestielte Lipome, Sarkome, papilläre Karzinome [Lit. *Dietrich*]). Häufiger sind dagegen fortgeleitete

(Lymphosarkome des Mediastinum, Karzinome des Ösophagus, der Bronchien und der Lungen) oder metastatische Geschwulstbildungen, die entweder disseminiert in Knötchen- und Knotenform oder in Gestalt schwieliger, fast zuckergußähnlicher Verdickungen auftreten. Die karzinomatösen Wucherungen können zu stärkeren entzündlichen Reizungen des Perikards mit Bildung häufig blutig gefärbter Ergüsse führen (Pericarditis carcinom. haemorrhagica). In anderen Fällen entstehen flächenhafte perikardiale Verwachsungen, die mit den eingestreuten, zum Teil nekrotischen Krebsmassen eine phthisisch-käsige Entzündung vortäuschen können.

Literatur.

Entwicklungsgeschichte. Born, Arch f. mikr. Anat 23 1889. — Hochstetter, Hertwigs Hdb d. Entw. — Kollmann, Lehrb d. Entw. — Mall, Am. J. of Anat 13 1912

Normale [illegible] Albrecht, *Herzmuskel*, 1903 — J Broman [illegible] *Herzchfelle*, Erg. d. Anat. 20, 1911 I — A D [illegible] — E Gaupp (*Pericardium*), Anat Anz 43 [illegible] Heidenhain, Anat Anz. 20, 1901 — Ders, *Plasma und Zelle*, Hdb. d. Anat. 5 — M. Heitler (*Innenfläche der rechten Herzkammer*), W. kl. W. 1917. Nr. 8. — Jamin und Merkel, *Koronararterien* Jena 1907. — A. Keith, J. of Anat 37. 1903 u. Lancet 1904, 27. Febr. — Koelliker, Hdb. d. Gewebel — J. B. Mac Callum, J. Hopk. Hosp. Rep. 9. 1900 [illegible]
des
Arch
Rer
klin
Men
Date

Physiologie. [illegible] *Atmungsfunktion des Herzens*. Jena 1910 — Hoffmann, Nagels Hdb. d. Phys I. — Krehl, *Path. Physiologie*. — Cesaris- [illegible] n 1911. — Lewis, *Mechanismus* [illegible] *mik des Säugetierherzens*), Pflüg. *Herzens*), Zschr. f. wiss. Zool. 99, [illegible] ankheiten v. Jagić, Wien 1913. [illegible] Jagić, Hdb. d Herz- u. Gefäß- [illegible] — R. Lewis, *Klinik d unregel-* [illegible] nzie, *Diseases of the heart*, 1908, [illegible] 17. intern. med. Kongr. London [illegible] *und der Gefäße* — Vierordt, *Geschichte der Herzkrankheiten*, Neuberger u. Pagel, Hdb. d. Geschichte d. Med — Wenckebach, *Die unregelmäß Herztätigkeit u. ihre klin. Bedeutung* Leipzig 1914.

Referate. Münckeberg, Erg. d allg. Path. 14. 1910. — Thorel, Erg d allg. Path. 9. 1903 und 11. 1907, 14. 1910 und 17. 1915 — Lubarsch, Über f. ärztl Fortbild 1911.

Pathologie. [illegible] Amster (*Funktionell* [illegible] Anitschkow (*Myo-* [illegible] [illegible] d. Med 103. 1911. — [illegible] n W. 1915. — Ders [illegible] Bünning, Beitr. z. [illegible] ers. (*Glykogengehalt*), [illegible] *ystem*), Zbl. f. Herzkr. — Bock (*Chloroform-Klappen*), Padua, P. I [illegible] *Ernährungsstörungen* [illegible] Chicago Path. Soc,

June 1914. — Cesa-Bianchi, Folia clin. chim. et micr. 3. 1911. — Chiari, Beitr. z. path. Anat 22. 1897. — Cohn, (*Diffuse Myocarditis*), Diss. med. Heidelberg 1914. — Dewitzky (*Atherosklerose der Klappen*), Virch. Arch. 199. 1910. — Diemer (*Concretio pericardii*), Zschr. f. Hlk. 20. 1899. — Dietrich, Verh. D. Path Ges. 10 1906. — Ders. (*Vena cava sin.*), Virch. Arch. 212. 1913. — Edens (*Herzklappertrophie*), D. Arch. f. klin. M. 111. 1913. — Engel (*Pathologie d. Reizleitungssystems, Verfettung d. Herzmuskels*), Beitr. z. path. Anatomie 48. 1910 — Eyselin (*Verfettung*) Virch-Arch. 218. 1914. — Felsenreich u. Wiesner (*Klappenverändernngen*), Virch. Arch. 222. 1916. Zbl f. Path. 28. 1917. — B. Fischer (*Herztamponade*), Frankf. Zschr. f. Path 4. 1910. — Ders. (*fetale Endokarditis*), Frankf. Zschr. f. Path 7. 1911. — W. Fischer (*Rhabdomyome*), Beitr. z. path Anat. 60. 1911. — Forel, Lausanne P. I. 1910. [illegible] Beitr. z. path. Anat. 52. 1912. — C. Fr [illegible] 1913, Nr. 32. — Ders. (*D. a. Botall* [illegible] Pato-logica 2. 1910. — Ders. (*E* [illegible] Glass (*Intramurale Aneurysmen*), F [illegible] Erg. d. inn. M. 3 1910. — Gruber [illegible] at. 61. 1916. Erg d inn. M. 15. 1 [illegible] 99. — Hasebroek, Zbl. f Herzkr [illegible] Anat. 57. 1914. — H G. Hering, [illegible] *unden-*

[illegible] (*Myocy. perpetuus*), D. Arch f. klin. Med. 110 1914. — Jochkl. W. 1912. — Jonsson (*Blutsystem d. Herzklap-* Joseph u. Meltzer, J. of exp. M. 11. 1909. — Pflüg. Arch. 163. 1916. — Kämmerer u. Wegner Nr. 11. — Kienböck (*Minensplitter im Herzen*), [illegible] — W. Koch, M. Kl. 1911. — Ders. (*Orte der Reiz-*[illegible] *und Reizleitung im menschlichen Herzen*) Zschr. f. ärztl. Bildg. u. Therap. 10 1914 — Kaschin, Frankf. Zschr. f. Path

— Kulbs (*Herzverletzung*), Mitt Grenzgr [illegible] *wegung*), D. m. W. 1912. Nr. 41 u. M m. [illegible] *tionelle Anpassung*, Berlin 1917. — Libman (*Subakute bakterielle Endokarditis*). Am J. of med. Sc. 144. 1912. — Lochte, Beitr. z. path. Anat. 24. 1898. — Löhlein (*Endocarditis ulcerosa u. Herzneuraltrit*), M Kl 1910, Nr. 10. — Mall (*Bifid apex*), Anat Record 6. 1912. — Mönckeberg (*Klappensklerose*). Virch. Arch. 176 1904 — [illegible] *Herz* [illegible] ers. [illegible] er, [illegible] lin. [illegible] *des* [illegible] *ngs-* [illegible] ath. [illegible] *na* [illegible] *lei* [illegible] 'fin- [illegible] er 47. [illegible] W. [illegible] —

[illegible] (*Lipomatie*), Zbl f Herzkr. 9. 1917. — Rokitansky, *Die Defekte der Scheidewände des Herzens*, 1875. — Romberg, D Arch. f. klin Med 48 1891. — Rosenbach [illegible] r f. Path. 14. 1913 — Rothberger u. [illegible] chr f. ges. exper. M. 5. 1917. — Saltykow [illegible] *rp. Endokarditis*). Virch. Arch. 209. 1912 — [illegible] D. path Ges. 17. 1914. — Ders. (*Atherosl.* [illegible] Sato (*Atherosklerose*. Virch. Arch. 211 191. [illegible] *Klappenentwicklung, Herzmißbildungen*), Anat. H. 50. 1914 — Schlagenhaufer (*Endocarditis gonorrhoica*) in Hdb. d. Geschlechtskrankh. Wien

1910. — Schlüter, *Erlahmung des hypertrophischen Herzmuskels*, 1906. — M. B. Schmidt (*Verkalkung*). D. m. W. 1913, Nr 2 — Schmincke *Konusstenose*), D. m. W. 1907, Nr 50 — Schottmuller (*Thromboendocarditis lenta*), M. m. W. 12 1910. — Schridde (*Aortennarbe*, D. m. W. 1909, Nr 33 — Schur u. Wiesel (*Nebenniere u. Herzhypertrophie*, Verh. D. pathol. Ges. 11 1908 — F. Schwarz, (*Aneurysma d. recht. Sinus Valsalvae*, Diss. med. Erlangen 1912 — Semoran (*Pulsus paradoxus*), D. Arch. f. klin. Med. 115 1914 — Sommer, Frankf. Zschr. f. Path. 5. 1910. — Sotti (*Pseudoaurikulare Bildungen des Endokards*), Arch. p. l. sc. med. 36 1912. — Spalteholz, Anat. Ges. 21 1907. — Stadler (*Herzklappenfehler*), Erg. d. inn. M. 5 1910 — Ders. *Herzhypertrophie*), D. Arch. f. klin. M. 91 1907. — Stamer (*Fragmentation*). Beitr. z. path. Anat. 42 1907. — Stein, Nord. M. Ark. 1903 — C. Sternberg (*Cor bilocularium*, Verh. D. path. Ges. 16. 1913. — J. Sternberg, Diss. med., Marburg 1887 — Stockmann, *Gummiknoten im Herzfleisch Erwachsener*, 1904. — Stoddard (*D. Bulbi*, Arch. of int. Med. 16. 1915 — Stölting (*Aortenaneurysmen u. Endokarditis*, Diss. med. Greifswald 1909 — H. Straub (*Sinusvorhofbl.*), D. m. W. 1917 44 — Ströbel (*Herzvergrößerung bei Trachealstenose*), Zschr. f. ges. exper. M. 1 1913 — Stumpf (*Amyloid*), Zbl. f. Herzkr. 5 1913. — Stüber (*Kittlinien*), Diss. med. Freiburg 1917 — Tanaka (*Diphtherie*, Virch. Arch. 207. 1912. — Tawara (*Schnenfaden*), Beitr. z. path. Anat. 30 1906 — Thomas (*Nebenniere u. Herzhypertrophie*, Beitr. z. path. Anat. 49. 1910. — Tilp (*Verkalkung*), Verh. D. path. Ges. 15 1912 — Tsunoda (*Perikardflecke*), Frankf. Zschr. f. Path. 3. 1909. — de Vecchi (*Myocarditis rhumatismale*), Arch. d. méd. exp. 24 1912 — Volkhardt (*Totenstarre*), Beitr. z. path. Anat. 62 1916. — de Vries, Tijdsch. v. Gen. 1912 2, Nr 20. — Ders. (*Semilunarklappen*), Beitr. z. path. Anat. 64. 1917. — Warthin (*Syphilis*), J. of the Am. med. Ass. 58 1912 — Wegelin (*Blutknötchen*), Frankf. Zschr. f. Path. 1911. — Ders. (*Alimentäre Verfettung*), B. klin. W. 1913, Nr. 46 u. 47. — Wenckebach (*Pulsus paradoxus*), Zschr. f. klin. M. 71. 1911 — Wilke, D. Arch. f. klin. M. *Massenverhältnisse des Herzens*, Christiania 1911. — Wideroe, Kongr. f. inn. M. 44 1888. — 99 1910 — Ziegler (*Herzklappenentzündung*), Verh. D. Arch. 225 1918. E. Zurhelle (*persistierendes Blutknötchen*, Frankf. Zschr. f. Path. 20. 1917. — Ziegler (*Tr. art. communis*), Virch. Arch. 225 1918.

Nachtrag. Hülse (*Tr. art. communis*), Frankf. Zschr. f. Path. 20. 1917.

Spezielle Zeitschriften. Archives des maladies du cœur, des vaisseaux et du sang. Paris. — Zentralbl. f. Herz- u. Gefäßkrankheiten. Wien — Heart. London.

II.

Die Gefäße

(vasa τὰ ἀγγεῖα).

Von

C. BENDA.

Mit 38 Figuren im Text.

A. Allgemeiner Teil.

1. Anatomie, Entwicklungsgeschichte, Histologie.

Die Gefäße zerfallen in B[illegible] ystem
g[illegible]
H[illegible]
V[illegible]
u[illegible]
s[illegible]

(A. coeliaca, mesenterica superior, inferior) gehen durch Kapillaren innerhalb der Baucheingeweide in die Pfortaderwurzeln über, die sich durch die Venae mesentericae und lienalis in dem Pfortaderstamm sammeln und nunmehr in der Leber verzweigen. Die [illegible]
sich in der Vena [illegible]
eine größere An[illegible]
wurzeln und den [illegible] venösen Geweben des
Beckens zur Vena [illegible] h die Oesophagusvenen
zur Vena hemiazyge [illegible] suspensorium hepatis
und Ligamentum te[illegible] rt verlaufenden Vena
epigastrica superior bzw. der Vena mammaria interna [illegible] e. Die Gefäße des kleinen
Kreislaufes entspringen als Arteria pulmonalis im rechten Herzventrikel, verzweigen
sich in den Lungen und gehen durch Kapillaren in die Lungenvenen über. Letztere
münden zu viert in den linken Vorhof.

Das [illegible] der Organe
[illegible] Lymph-
[illegible] gleichen
[illegible] rechten
[illegible] lympha-
[illegible] Ductus
münden in die Venae subclaviae.

Die erste Anlage des Gefäßsystems wird zurzeit aus dem Mesenchym des
[illegible]

2. Leicheneerscheinungen.

Die Gefäße sind gegen die Fäulnis ziemlich resistent. Zu beachten ist die bei einigen bakteriellen Bluterkrankungen besonders rasch einsetzende Diffusion des Blutfarbstoffes in die elastischen Schichten, die von Unerfahrenen leicht für entzündlich gehalten wird. An den großen Gefäßen tritt ferner bisweilen eine Mazeration und Ablösung der bindegewebigen Intimaein. Mikroskopisch ist die sehr schnell nach dem Tode auftretende Abschilferung des Endothels zu beachten, dessen Fehlen am Leichenmaterial geradezu typisch ist.

3. Störungen der Entwicklung.

Das Gefäßsystem ist reich an Variationen, die auf entwicklungsgeschichtlicher Grundlage beruhen, aber keine pathologische Bedeutung besitzen. Schwere Entwicklungsstörungen an den großen Arterienstämmen wie Septumdefekt zwischen Aorta und Arteria pulmonalis, Stenose der Aorta ascendens und des Arcus aortae, Persistenz und Aneurysma des Ductus Botalli sind meist mit Mißbildungen des Herzens oder allgemeinen Mißbildungen verbunden und dort besprochen. Der Situs inversus der großen Gefäße ist gleichfalls stets mit dem des Herzens und der anderen Eingeweide verbunden, die Umlagerung der Aorta allein auf die rechte Seite ist lediglich als Varietät aufzuzählen.

Eine wichtige Entwicklungsstörung stellt die Hypoplasie der Aorta dar, die im allgemeinen mit einer Hypoplasie der Herzens vereinigt ist, aber auch mit Hypertrophie des linken Ventrikels verbunden sein kann und zweifellos die Genese „spontaner" Herzhypertrophien eine gewisse Bedeutung besitzt. Sie wurde von Virchow auch mit der Chlorose in Zusammenhang gebracht. Die Aorta, die normalerweise beim Erwachsenen im aufsteigenden Teil eine Breite von 6—8 cm im absteigenden 4—5 cm, im abdominalen Teil noch 3—4 cm, besitzt, kann bis auf den dritten Teil dieser Größen reduziert sein. Dabei ist die Wand bis zum Durchscheinen verdünnt, äußerst elastisch. Sie ist für degenerative Prozesse (Intimaverfettung) prädisponiert. Diese Entwicklungsstörung setzt wahrscheinlich erst bei der Pubertät ein.

Durch neuere Untersuchungen (*Scheel, J. Straßburger*) wird der Begriff der „Aorta angusta" erheblich eingeschränkt, indem mit Recht darauf Gewicht gelegt wird, daß nicht der alleinige Leichenbefund einer geringeren Weite des Aortenrohrs für die Annahme einer funktionellen Minderwertigkeit maßgeblich sein darf, sondern die Prüfung der Weitbarkeit, d. h. der Dehnbarkeit der Wand, ausschlaggebend sein sollte. Es ist nicht zu bezweifeln, daß sich bei dieser Betrachtungsweise die Häufigkeit einer pathologischen „Aorta angusta" wesentlich vermindern wird.

4. Regeneration.

Die formative Fähigkeit des gesamten Gefäßsystems ist eine ganz ungeheuere. Physiologisch und pathologisch sehen wir in kürzester Zeit völlig neue Gefäßbahnen entstehen und vergehen, kleine ungenügende Gefäßbahnen für neue Inanspruchnahmen sich umformen, unterbrochene Gefäßstrecken sich aufs neue dem Kreislauf anschließen, überflüssig gewordene sich zurückbilden, traumatische und pathologische Zerstörungen der Gefäßwand heilen.

Während ein Teil der genannten Vorgänge teils in der allgemeinen Pathologie seine Besprechung gefunden hat, teils in folgenden Kapiteln vorkommen wird, haben wir hier den Regenerationsvorgängen der Gefäßwand nach Kontinuitätstrennungen unsere Aufmerksamkeit zuzuwenden, weil sie auch für viele Reaktionen der Gefäßwand auf pathologische Schädlichkeiten vorbildlich sind. Die Gelegenheit, sie zu beobachten, ergibt sich nicht nur beim Tierexperiment, sondern auch bei den häufigen zufälligen und operativen Gefäßtraumen des Menschen, und ihr Studium hat gerade jetzt durch die neuerdings ausgebildete Gefäßchirurgie (*Carrel*) eine aktuelle Bedeutung erlangt.

Die Kontinuitätstrennungen der Gefäßwand haben eine ausgesprochene Heilungstendenz und Heilbarkeit, sobald die Ränder

der Unterbrechung durch Gewebsreste oder durch Kunsthilfe (Nähte) in Verbindung bleiben. Falls das Gefäßlumen eröffnet ist, deckt sich zunächst die Unterbrechung durch Blutgerinnsel, besonders Blutplättchenthromben ab. Alsdann überzieht eine von dem Endothel der Wundränder ausgehende Endothelwucherung den Defekt. Die eigentliche Ausfüllung desselben geschieht durch eine Wucherung zellreichen unreifen Bindegewebes, den sog. **Gefäßcallus.**

Die Herkunft dieser Bindegewebswucherung, welcher wir bei allen möglichen Gefäßveränderungen wieder begegnen, ist vielfach, so auch neuerdings von Borst, auf das Endothel bezogen worden. Diese Auffassung ist aber von anderer Seite energisch bekämpft worden, so von Marchand. Der Gefäßcallus, der mit den wesentlich gleichen Charakteren auch dann entsteht, wenn der Defekt nicht bis an das Endothel reicht, ist wohl richtiger von dem autochthonen Bindegewebe der Intima oder der anderen Schichten der Gefäßwand abzuleiten. Es ist aber nicht zu bezweifeln, daß dieser Organisationsprozeß am lebhaftesten in der Intima, also in der Nachbarschaft des Endothels vor sich geht (*Manz*, *Stich* und *Zoeppritz*).

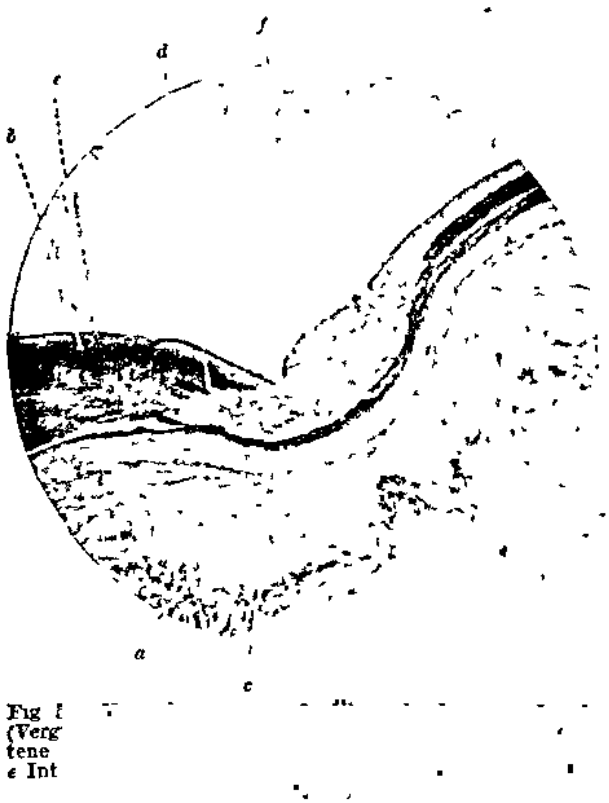

Fig. 5
(Verg
tene
e Int

Durch Organisation des Callus kann eine der normalen Gefäßstruktur ähnliche Bildung erreicht werden; es entstehen elastische Fasern und sicher auch einzelne zusammenhängende, feinfaserig gewebte elastische Systeme, ebenfalls wieder vorwiegend in der Nähe des Endothels (Fig. 56 u. 57). Eine Neubildung von geschichteten elastischen Lamellen, wie sie der normalen Media zukommen, scheint ebenso, wie die der Muskelzellen, allerdings in der Gefäßnarbe auszubleiben; daher weisen die Befunde geschichteter Lamellen innerhalb von Narben stets auf die erhaltenen Reste der alten Gefäßwand hin.

Auf diese Weise heilen Gefaßwunden. Selbst implantierte Arterienstücke und Venen, die in Arterien implantiert sind, heilen lückenlos ein, aber wie Enderlen und Borst nachgewiesen haben, unter Resorption des implantierten Gewebes, welches durch Wucherung des autochthonen ersetzt wird. Gefäßrupturen können, falls die Rißenden keine erhebliche Verlagerung erfahren haben, so weit ausheilen, daß die Unterbrechung der Schichten nur noch mikroskopisch nachweisbar ist. Namentlich findet man bei sorgfältiger Untersuchung der Gefäße bei perfekten Spontanrupturen noch mehrfache Narben kleinerer geheilter Rupturen als Zeichen einer pathologischen Brüchigkeit des Gefäßes (*Moriani*, siehe unten bei Aortenruptur). Selbst bei großen

intra- und extramuralen Hamatomen werden die Wände so weit organisiert, daß eine in gewissem Grade funktionsfähige Gefäßwand entsteht. Aus den intramuralen Hamatomen gehen auf diese Weise echte dissezierende Aneurysmen, aus den extramuralen sackförmige Aneurysmen hervor (siehe daselbst).

Das makroskopische Bild einer Narbe, wie es besonders in der Aorta bisweilen beobachtet wird, bietet im allgemeinen eine Vertiefung der Oberfläche, die von der Retraktion des Narbengewebes herrührt. Durch das gewöhnliche Hinzutreten kompensatorischer Intimaproliferationen kann aber gerade das Narbengebiet eine Hervorragung zeigen. Die häufig ausgesprochene Voraussetzung, daß durch Dehnung des Narbengewebes Aneurysmen entstehen, ist wohl meist dahin zu korrigieren, daß das Aneurysma während des der Narbenbildung zugrunde liegenden veränderten Zustandes des Gefäßes entstanden ist.

Fig. 67. Vernarbter Aortenriß mit kleinem geheiltem Aneurysma dissecans. *a* Intima und innere Medialamellen, quergerissen mit Einrollung des Rißendes, *b* erhaltene äußere Medialamellen; *c* Adventitia; *d* neugebildete Intima (Callus); *e* Rißstücke zwischen äußeren und inneren Medialamellen (Aneurysma dissecans), mit Callus ausgefüllt (Färbung: Orcein-Hämatoxylin) (Vergr. 30:1)

B. Krankheiten der Arterien.

1. Hypertrophie.

Eine **Hypertrophie** kann ganze Gefäße und Gefäßgebiete oder einzelne Wandschichten und Gewebe der Gefäßwand betreffen. Bei dem erstgenannten Vorgang handelt es sich eigentlich nur um ein Wachstum der Gefäße, welches sich dadurch von dem physiologischen unterscheidet, daß es ohne Beziehung zum allgemeinen Körperwachstum in Erscheinung tritt. Wie labil aber hier die Grenzen zwischen Physiologie und Pathologie sind, erhellt daraus, daß auch unter bestimmten physiologischen Umständen ein gleichartiges lokales Wachstum der Gefäße eintritt, nämlich bei der Graviditätsentwicklung des Uterus und

der Mamma. Unter pathologischen Verhältnissen haben wir den genannten Vorgang bei der Entwicklung von Kollateralkreisläufen wieder, z. T. Gefäße neugebildet werden, zum Teil aber kleine bereits bestehende Gefäße durch exzessives Wachstum einer vermehrten funktionellen Inanspruchnahme angepaßt werden. So ist bei Verschluß der Aorta thoracica die Überleitung der gesamten Blutzufuhr für die untere Körperhälfte in die mächtig vergrößerten Arteriae mammariae internae beobachtet worden. Ähnliche Hypertrophien können die Blutgefäße in Neubildungen, z. B. in Strumen, in großen Lipomen erfahren. Derar-

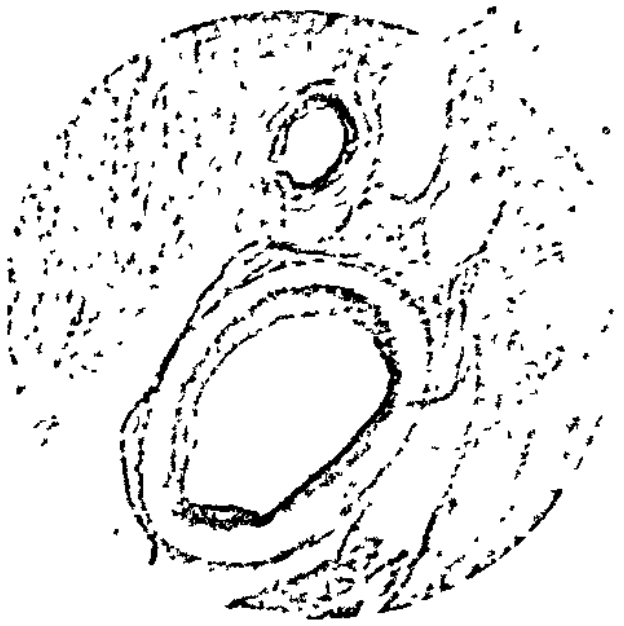

Fig. 68. Hypertrophie der Elastica der Nierenarterien bei Nierenschrumpfung. Vergr. 70:1. *a* Membrana elastica externa, *b* Media, *c* vervielfältigte Lamellen der Elastica interna. (Färbung Orcein-Hämatoxylin.)

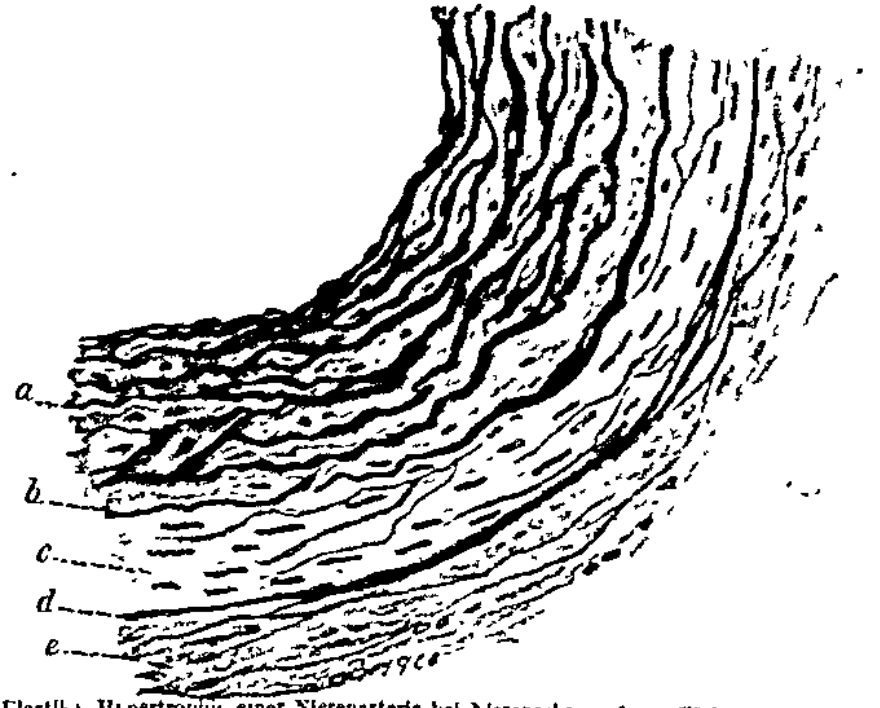

Fig. 69. Elastika-Hypertrophie einer Nierenarterie bei Nierenschrumpfung (Färbung mit Weigerts Elastikafärbung, Hämatoxylin, van Gieson). (Vergr. 250:1.) *a* Neugebildete Elastikastreifen; *b* neugebildete Bindegewebsstreifen, *c* Muscularis mediae mit vermehrten elastischen Fasern; *d* Lamina elastica externa; *e* Adventitia.

tige Hypertrophien der Arterien können einen Teil des nicht einheitlichen Formenkreises der Arteriektasie ausmachen. Als Hypertrophie einzelner Wandschichten ist die bei chronischer Erhöhung

des Blutdrucks beobachtete Hypertrophie der Muskularis zu nennen. Eine Neubildung elastischer Fasern, die häufig hypertrophischen Charakter annimmt, zeigt sich bei allen möglichen Vernarbungs- und sklerotischen Prozessen, sobald diese stationär geworden sind.

Hiervon unterscheidet sich scharf eine rein funktionelle Elastika-Hypertrophie, die wir in den mittleren und kleinen Nierenarterien bei Nierenschrumpfung regelmäßig beobachten (*Friedemann*) (Fig. 58 u. 59), während die kleinsten, besonders die präglomerulären Arteriolen atherosklerotische Veränderungen (s. u.) aufweisen.

Wir finden hier Verdoppelung und selbst Vervielfältigung der inneren elastischen Systeme. Dieselbe kann ohne eigentliche Intimasklerose oder obliterierende Intimaproliferation, besonders ohne jede Verfettung verlaufen. Das Lumen des Gefäßes ist nicht wesentlich verengt. Außerhalb des Endothels liegt eine Reihe derber, leicht gewellter Elastika-Membranen, die durch Bindegewebslamellen getrennt sind. Letztere enthalten spärliche Zellen. Die eigentliche Muskularis ist nach außen gedrängt, oft auffällig verschmälert. Die elastischen Schichten scheinen sich danach auf Kosten der Media zu entwickeln.

Eine hervorragende pathologische Bedeutung kommt der hypertrophischen Entwicklung des Bindegewebes innerhalb der Gefäßwand zu. Ein geringer Grad von Bindegewebsbildung in der Intima ist, wie die Untersuchungen Thoma's und seiner Schüler ergeben haben, physiologisch. Wir erkennen in [illegible]
welches bei dem fetalen Gefäß [illegible]
bereits von der Kindheit an [illegible]
zellreiches Bindegewebe abgehoben wird, welches aber zunächst keine Neigung zur Bildung sklerotischer Lamellen besitzt. Wir haben ferner die Bindegewebswucherung als eine regeneratorische beim Ersatz von Kontinuitätstrennungen der Gefäßwand kennen gelernt. Wir finden sie in gleicher Bedeutung als Narbenbildung eines Erkrankungsherdes bei fast allen zu dauernder oder vorübergehender Heilung geneigten Prozessen der Gefäßwand. Wir erkennen aber auch, daß sie sich in einer gewissen lokalen Unabhängigkeit von dem eigentlichen Erkrankungsherd bei fast allen Erkrankungen irgendeiner Schicht der Gefäßwand der Grunderkrankung als eine besondere Reaktion in der subendothelialen Intima zugesellt und hier bereits in frühen Stadien der Erkrankung mit einer so wunderbaren Promptheit erscheint, daß man sie häufig für die Haupterkrankung gehalten und die letztere übersehen hat. Wir dürfen die Bindegewebswucherung hier als kompensatorisch bezeichnen. Schließlich finden wir die Bindegewebswucherung, besonders die der Intima, noch in einer Anzahl von Fällen, ohne eine der genannten Ursachen erkennen zu können, also scheinbar als selbständige Erkrankung (Fig. 60).

Die Entstehung des Bindegewebes ist, soweit der Vorgang zu verfolgen ist, stets die gleiche. Das Erscheinen der Bindegewebszellen zwischen Endothel und Elastika hat auch hier Laufs zu der Anschauung Anlaß gegeben, daß die Wucherung vom Endothel ausgeht. Es ist aber nicht zu bezweifeln, daß die Fibroblasten von den tieferen Wandschichten her die Elastika durchdringen, die ja keine solide, sondern eine gefensterte Membran ist. Die zelligen Wucherungen bestehen zuerst aus sternförmigen, [illegible] durch Ausläufer verbundenen Elementen. Das anfänglich lockere Bindegewebe verdichtet sich lamellenartig. Falls es nicht, wie wir das Laufs sehen

werden, das neue Gewebe an den regressiven oder entzündlichen Grunderkrankungen beteiligt, erlangt es hohe Grade der Organisation. Besonders tritt reichliche Bildung elastischer Fasern und selbst elastischer Systeme ein. Namentlich läßt sich bei stationär gewordenen Bindegewebswucherungen eine vollständige Neubildung einer inneren elastischen streifigen Grenzmembran unter dem Endothel erkennen.

Bei diesen Prozessen wird teils als Ersatz, teils als Verstärkung der eigentlichen funktionierenden Abschnitte der Gefäßwand, der elastischen und muskulösen Schichten, ein Gewebe gebildet, welches zwar auch in der nor-

Fig. 60. Obliterierende Intimaproliferation (Endarteritis obliterans) der Arteria renalis. *a* Media; *b* Lamina elastica interna, *c* Lamina elastica externa; *d* bindegewebige Proliferation der Intima, z. T. vaskularisiert. (Färbung Orcein-Hämatoxylin.) (Mittlere Vergr.)

malen Gefäßwand, besonders in der Adventitia, reichlich vorhanden ist, und hier, wie ich es in Beziehung auf die Aneurysmenentstehung als erster betont habe und Aschoff dann auf Grund der Triepelschen Arbeiten für die gesamten Wachstumsvorgänge im Gefäßsystem weiter ausgeführt hat, als hauptsächlichster Faktor des Dehnungswiderstandes eine wichtige Funktion erfüllt. Es besitzt aber bei exzessiver Bildung nur den einseitigen Wert, den Dehnungswiderstand des Gefäßes zu verstärken, und ist nicht geeignet, sich den wechselnden Dehnungsverhältnissen des Gefäßes anzupassen, so daß es ein schweres Hindernis für die Zirkulation bildet. Die exzessive Bindegewebsentwicklung führt also in jedem Falle zu einer Sklerose des Gefäßes,

dazu kommt noch häufig, besonders in kleinen Gefäßen, eine beträchtliche Verengerung des Lumens durch die sog. obliterierende Endarteriitis. Trotz dieser Gemeinsamkeit des Ergebnisses läßt die große Mannigfaltigkeit der Bedingungen, unter denen die Bindegewebswucherung auftritt, es als ausgeschlossen erscheinen, die Sklerose und ebenso die obliterierende Wucherung, wie es früher geschah, als eine einheitliche Erkrankung, etwa als eine produktive Entzündung, aufzufassen, Es ist vielmehr in neuerer Zeit, besonders durch Jores' Arbeiten das Bestreben durchgedrungen, die Angiosklerose als den Ausgang ganz verschiedenartiger Prozesse zu analysieren, bei denen das Hauptgewicht auf die Grunderkrankung gelegt werden muß. Es bleibt nur eine verhältnismäßig kleine Anzahl von Fällen übrig, wo man, wenigstens vorläufig, aus Unkenntnis der Grunderkrankung auf die produktive Entzündung zurückgreifen darf (siehe Entzündungen). Wir werden die verschiedenen Formen der Sklerose bei den entsprechenden Grunderkrankungen besprechen.

2. Atrophie und regressive Metamorphosen.

a) Als **Atrophien** der Gefäße sind eine Anzahl gewöhnlich unter andere Gruppen eingeordneter Veränderungen zu rubrizieren, bei denen, häufig als senile Erscheinung, ein spontaner Schwund der eigentlichen funktionierenden Wandelelemente, der elastischen Fasern und der Muskelzellen und ein Ersatz durch Bindegewebe eintritt. Der gleiche Vorgang hat sehr verschiedene Ergebnisse, je nachdem er sich mit einem Aufhören oder einem Fortbestand der Zirkulation verbindet. Die reinsten und interessantesten Fälle der ersteren Kategorie sind die physiologischen Atrophien, von denen die ausgeschalteten Arterien des fetalen Kreislaufes — der Ductus arteriosus Botalli und die Nabelarterien — nach der Geburt betroffen werden. Während sich das Lumen der Gefäße und zwar meist ohne Dazukommen von Thrombosen durch Kollaps verengert und durch Intimawucherung verschlossen wird, erleidet die übrige Wand die erwähnte Atrophie und bindegewebige Metamorphose. Im späteren Leben tritt die entsprechende Ausschaltung eines Gefäßes nur bei benigner Thrombose des Inhalts ein. Während der Thrombus die später zu besprechenden Umwandlungen durch Organisation erfährt, geht die ursprüngliche Gefäßwand atrophisch zugrunde und wird durch Bindegewebe ersetzt. Die stärkeren elastischen Lagen, besonders die Membrana elastica interna, leisten am längsten Widerstand und bezeichnen noch weiter die ursprüngliche Umgrenzung der desorganisierten Gefäßwand.

Bei erhaltener Zirkulation finden sich einigermaßen ähnliche Verhältnisse bei der Rückbildung des graviden Uterus, wo die während der Gravidität vergrößerten Gefäße eine Atrophie erfahren. Dieselbe setzt mit einer Verringerung der Längsausdehnung der Gefäße ein, durch welche verwickelte Faltungen der Wandschichten bedingt werden. Das Muskelgewebe der Arterienmedia verschwindet durch fettigen Zerfall und hyaline Entartung; es wird durch mächtige Lagen von elastischem Gewebe ersetzt, welches wieder seinerseits zu scholligem Zerfall neigt. Das Lumen wird durch eine erhebliche Intimaproliferation verengt, letztere organisiert sich durch Einlagerung elastischer Systeme und scheint sogar durch Neubildung einer Muskelschicht eine völlig neue Gefäßwand im Innern des im normalen Verlauf allmählich verschwindenden alten Gefäßrohres zu formen. Bei wiederholten Graviditäten erhalten die Uterusarterien durch unvollkommene Rückbildung und ausgedehnte

Verkalkungen der alten Gefäßhäute im höheren Alter eine sehr bizarre Konfiguration ihrer Wandschichten.

Mit einigem Vorbehalt möchten wir endlich noch einen Teil der diffusen Sklerosen der Gruppe der Atrophien zurechnen. Es sind das die diffusen senilen Sklerosen der Arterien, [illegible] tasien verbunden sind. Wenn auch hierbei [illegible] Verfettung und Verkalkung nebenher laufen [illegible] von der Atherosklerose auf Schwierigkeiten stößt, dürften doch die mikroskopischen Bilder mit großer Wahrscheinlichkeit den Schluß zulassen, daß hier einfache Atrophien der funktionswichtigen Elemente der Media, nämlich der elastischen Lamellen und der Muskelzellen, das Primäre sind. Die Verdünnung der elastischen Systeme (Lamellen der Media und faserig gestreifte Membranen der Intima) in der senilen



Fig. 61. Mediaverkalkung der Arteria femoralis. a Media, b Verkalkungsherd; c frische Thrombose. (Färbung: Weigerts Elastika, Hämatoxylin, van Gieson.) (Schwache Vergr.)

Aorta ist äußerst auffällig. Die Stelle der Muskelplatten wird von Bindegewebslamellen eingenommen, denen ebenso wie den sklerotischen Intimawucherungen eine kompensatorische Bedeutung zugeschrieben werden muß.

Über das Verhalten der elastischen Fasern haben neue Untersuchungen (*Foster*) ergeben, daß bis zum 35. Lebensjahr ein Wachstum stattfindet, dann ein 15jähriger Stillstand eintritt, und im 50. Lebensjahr die Atrophie beginnt.

b) Nekrose wird als begleitende [illegible] neben fettigen Degenerationen und [illegible] Als spezifische Nekrose, wahrschein[illegible] eine Nekrose der Media der Milzart[illegible] der Haut dar (*L. Perewalowa*). A[illegible] sie nach neueren Beobachtungen ([illegible]

von Infektionskrankheiten, besonders Typhus, Diphtherie, Skarlatina, ziemlich regelmäßig in der Arterienmedia, zumal der Koronararterien, gefunden werden. Eine herdförmige Medianekrose mit Kernschwund der Muskeln und Verquellung der elastischen Lamellen findet sich in der Aorta Syphilitischer innerhalb der sog. miliaren Gummiknoten, vielleicht als Folge syphilitischer Veränderungen der Vasa vasorum.

c) **Verkalkung** (Petrifikation) findet sich als sekundäre Veränderung in der atherosklerotischen Intima. Primäre Verkalkung der Media ist ein häufiger Befund in den großen Arterien der unteren Körperhälfte bei alten Individuen. Sie ist in zirkulären Bändern von weißer Farbe, harter Konsistenz, zumal nach Entfernung der Adventitia erkennbar. Mikroskopisch finden sich Einlagerungen von Kalksalzen in scharf abgegrenzten Herden (Fig. 61). Zu den größten Seltenheiten gehört der Befund ausgedehnter Mediaverkalkungen im ganzen Arteriensystem, wie er neuerdings von Sorbeck bei einem zwei Tage alten Kinde, also als kongenitale Erkrankung beschrieben wurde.

Fig. 62 Fleck- und streifenförmige Intimaverfettungen der Aorta (1/2 nat. Größe.)

d) **Amyloid**, als Teilerscheinung allgemeiner oder lokaler Amyloidose, zeigt sich innerhalb amyloider Organe in der Media kleiner Arterien. Es ist besonders schön an Nierenarterien und den Arterien der Submukosa des Darms zu beobachten.

e) **Hyaline Degeneration** findet sich in der Intima kleiner Arterien bei verschiedenen schweren Erkrankungen des Gefäßsystems. Als selbständige Erkrankung der Media und Adventitia kleiner Arterien wurde die hyaline Degeneration in mehreren Fällen beobachtet, in denen ausgebreitete Verhärtungen und geschwulstartige Schwellungen vieler Organe, besonders der Zunge, ein eigenartiges Krankheitsbild bedingten (*Ritter*).

f) Die wichtigste Rolle unter den regressiven Metamorphosen kommt der **fettigen Degeneration** zu. Dieselbe betrifft Intima und Media

Sie zeigt sich in reinster Form in kleinsten Herden der Arterienintima, besonders in der Aorta descendens. Makroskopisch erkennt man an der Innenoberfläche gelbweiße, opake, leicht erhabene Fleckchen von rundlicher oder unregelmäßig eckiger Gestalt, die bisweilen durch feine gleichbeschaffene Linien netzartig verbunden sind (Fig. 66). Häufig erscheinen die Oberflächen sammetartig oder leicht rauh, wie erodiert, als fettige Usuren nach Virchow.

Mikroskopisch finden sich diese Fleckchen auf Flächenbildern aus spindel- und sternförmigen vielfach anastomosierenden Figuren zusammengesetzt, die durch dicht [illegible] Fettkörnchen gebildet werden. Diese entsprechen nach Virchow

kontinuierliche kernhaltige Schicht. Der

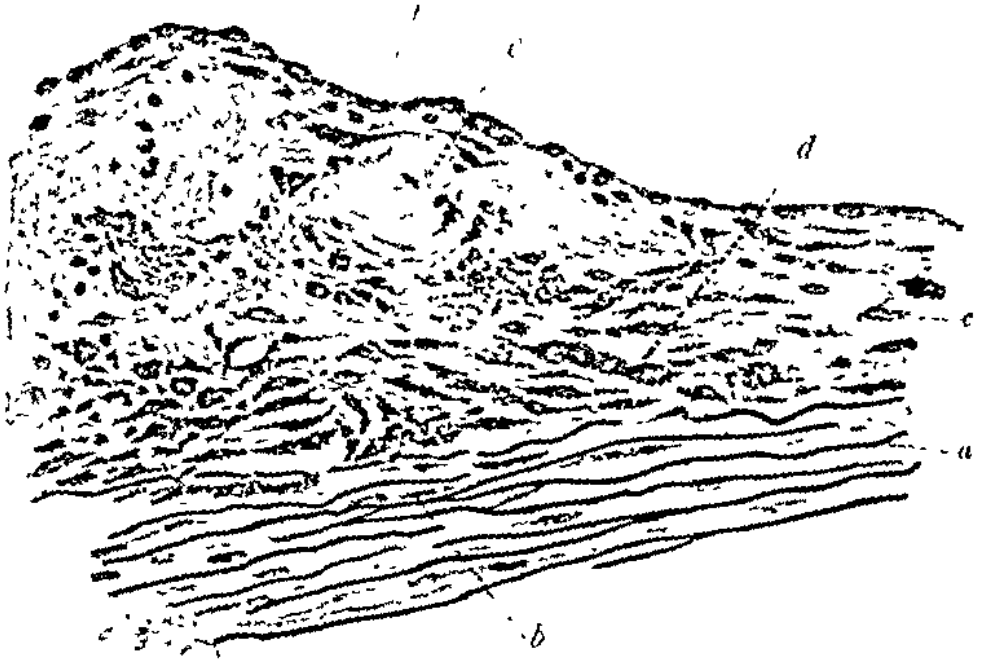

Fig. 63. Intimaverfettung der Aorta, beginnendes Atherom (Orcein-, Sudan-, Hämatoxylinfärbung) (Vergr. 300:1). *a* muskulös-elastische Schicht, *b* verfettete Muskelzellen; *c* Intima, *d* verfettete Intimazellen, darunter leukozytäre Körnchenkugeln, *e* kleine Detritusherde, *f* Endothel, z. T. mit Verfettung.

gewebigen Intima-
deren Zellen z. T.
gefüllt sind; nach
in den Zellen der

stischen Fasern und Lamellen, die
frischesten Herde in Abrede gestel
sehr kleinen Herden Fettröpfchen
deren Beziehung zu Zellen nicht na
die fixen Gewebszellen ganz fehlen
neben fein emulgierten Fett Fettsäu
kommen mit Fettropfen beladene R
ihre Kernbeschaffenheit als Leukozyten ausweisen. Diese Höhlen dürfen als mikroskopische Atheromherde bezeichnet werden (Fig. 63). Die größeren Fettropfen zeigen Doppelbrechung, ausnahmsweise sah ich auch große geblähte Zellen mit

Lipoidtropfen gefüllt (sog. Xanthomzellen). Derartige Lipoidzellen treten bei Retinitis albuminurica in der Intima der Aderhautarterien in großer Menge auf (*Ginsberg*).

Die typischen **Atheromherde** liegen scheinbar in einer anderen Schicht als die eben beschriebenen Veränderungen. Sie sind nämlich gewöhnlich von einer makroskopisch präparierbaren, d. h. von dem Verfettungsherd abziehbaren Bindegewebsschicht gegen das Lumen abgedeckt, bisweilen erreicht diese Schicht über Millimeterdicke. Der Herd selbst ist von gelbweißer Farbe, entweder derb und trocken oder aber breiig. Mikroskopisch zeigt er Fettdetritus mit Cholestearin, vereinzelt Körnchenkugeln. Die Ränder enthalten nekrotisches Gewebe oder verfettete Zellen. Stets greift die Veränderung auf die obersten Medialagen über, wo zunächst auch die Zellen der Hauptsitz der Veränderung sind (Fig. 64). Erst später erkennt man Beziehungen zu den elastischen

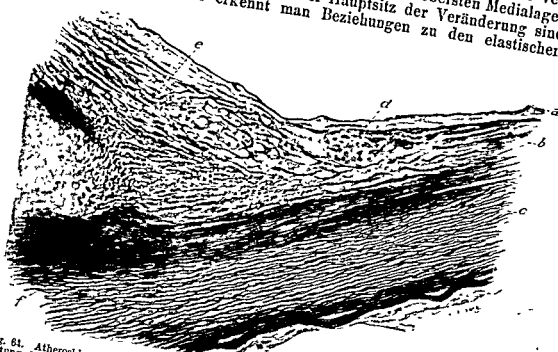

Fig. 64. Atherosklerose der Aorta. *a* Endothel; *b* sklerotische Intimaproliferation; *c* Media; *d* Verfettung der unteren Intima; *e* großer erweichter und verfetteter Nekroseherd; *f* Medialverfettungen (Färbung: Weigerts Elastica, Hämatoxylin, Sudan) (schwache Vergr.)

Fasern, die aber auch nur als ein fettiger Zerfall ihrer Kittmasse (*Torhorst*) zu deuten sind. Ein fettiger Zerfall der elastischen Elemente selbst ist in Abrede zu stellen. Durch den Zerfall der Kittsubstanz lockern sich die Fasern der feingewebten langsgestreiften Membran, so daß auf Gefäßquerschnitten ein körniger Zerfall der elastischen Systeme vorgetäuscht wird. Des weiteren kommt es zu schweren Schädigungen der elastischen Lamellen. Besonders an den kleineren Arterien ist die Elastica interna häufig entweder quer durchbrochen oder in mehrere Lamellen aufgespalten (Fig. 65).

Virchow unterschied streng zwischen den beiden beschriebenen degenerativen Prozessen, indem er den ersteren als eine primäre fettige Degeneration der oberflächlichen Intimazellen, den zweiten als Ergebnis einer chronischen Entzündung der tiefen Intimaschichten ansprach. Diese Unterscheidung ist nach neueren Untersuchungen, um die sich namentlich

Jores verdient gemacht hat, nicht aufrecht zu erhalten. Auch Lubarsch hat sich neuerdings dieser Auffassung angeschlossen und darauf hingewiesen, daß reine Intimaverfettungen fast nie vorkommen, sondern in den gelben Streifen und Flecken stets eine Verbindung von Intimawucherung und Lipoidablagerung zu erkennen ist. Ich selbst bin schon in allen früheren Auflagen des vorliegenden Werkes in gleichem Sinne für die Gleichstellung beider Krankheitsvorgänge eingetreten. Wenn wir nicht die Gefäßoberfläche, sondern die Mediagrenze zum Ausgang der Ortsbestimmung nehmen, ergibt sich, daß die

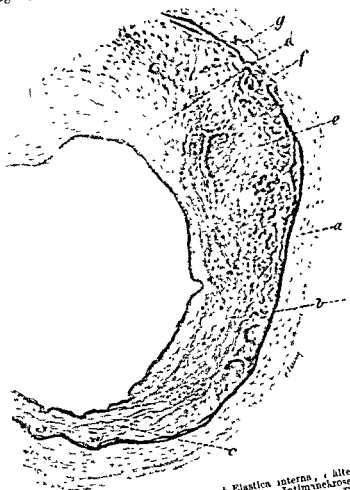

Fig. 63. Atherosklrose einer Hirnarterie. *a* Media, *b* Elastica interna, *c* ältere Intimaproliferation mit neugebildeter Elastika, *d* frischere Intimaproliferation, *e* Intimanekrosen und Verfettungen, *f* Querriesse der Elastica interna, *g* Verfettungen der Media (Weigerts Elastica Hämatoxylin, Sudan) (schwache Vergr.)

Lage des Krankheitsherdes in beiden Fällen wesentlich identisch ist. Das zweite Bild unterscheidet sich von dem ersten nur dadurch, daß sich über dem Degenerationsherd gegen das Lumen hin die der Intima eigene Bindegewebswucherung als regenerativ-kompensatorische Reaktion eingestellt hat. Wenn wir andererseits die der Wucherung zugehörigen Symptome in Abrechnung bringen, bleibt die Degeneration als Grundvorgang auch in dem zweiten Bilde übrig. Dieselbe hat sich nicht in einer anderen Schicht entwickelt, sondern ist durch die Bindegewebswucherung von der Oberfläche abgedrängt worden. Die Degeneration ist der primäre, die sklerosierende Bindegewebsneubildung der sekundäre Vorgang. Die Frage, ob Entzündung, ob Degene-

ration, ist noch keineswegs spruchreif, obgleich zurzeit die zweite Ansicht allgemeine Geltung besitzt.

Beide Vorgänge, aufs innigste gepaart, haben in hervorragendem Grade die Tendenz zum Weiterschreiten und bilden so das gewöhnlichste und formenreichste Krankheitsbild des Gefäßsystems, besonders der Arterien (Fig. 66). Nachdem früher teils die Degeneration, teils die produktiven Vorgänge einseitig für die Namengebung verwandt worden waren, suchte Virchow durch die Bezeichnung der **Endarteriitis chronica deformans** dem ganzen Formenkreis gerecht zu werden. Da die Symptome aber nicht mehr dem modernen Entzündungsbegriff entsprechen sollen, zieht man neuerdings den von Marchand vorgeschlagenen Namen **Atherosklerose** vor. Leider geht bei diesem Namen die wichtige Kennzeichnung der Lokalisation in der Intima verloren, die gerade zur Unterscheidung von anderen Erkrankungen, die in ihren Endergebnissen oft der Atherosklerose ähneln, sich aber durch den primären Sitz prinzipiell unterscheiden, nicht zu entbehren ist. Es empfiehlt sich danach der neuerdings von Lubarsch angenommenen Bezeichnung Endarteriopathia chron. deformans et nodosa zur Einbürgerung zu verhelfen.

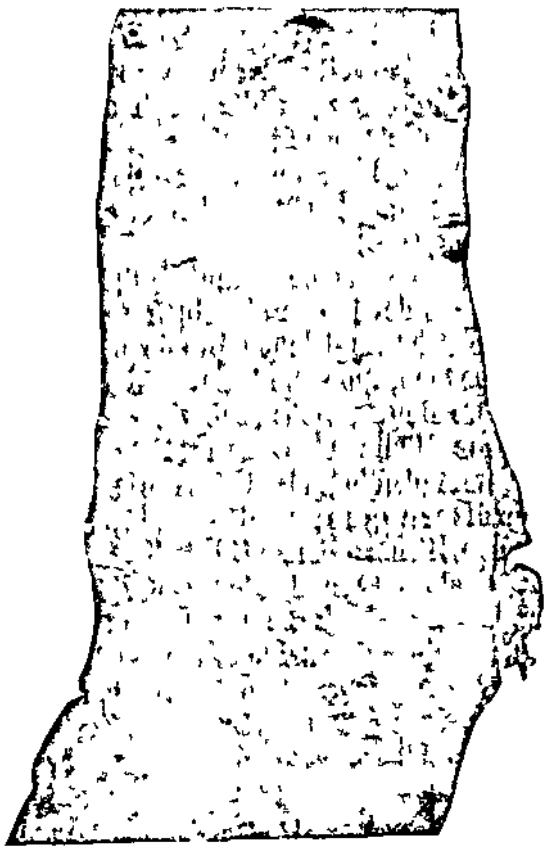

Fig 66 Atherosklerose der Aorta descendens mäßigen Grades (½ nat Größe)

Die Erkrankung gehört vorwiegend dem höheren Lebensalter an. Wenigstens erhält sie hier ihre Bedeutung als Todesursache. Nach einer neueren Statistik (*William H. Smith*) fuhrt der kardiorenale Typus durchschnittlich im 55., der zerebrale durchschnittlich im 60. Jahre zum Tode. Es ist aber auch hierbei zu berücksichtigen, daß Todesfalle an Koronarsklerose nicht selten in der zweiten Hälfte des 5. Jahrzehnts vorkommen, und daß bei dem zerebralen Typus der Tod durch Ruptur der atheromatösen Arterien, die eigentliche Apoplexia cerebri, wohl 10 Jahre früher einzutreten pflegt, als die anämische Enzephalomalazie, die Folge des Verschlusses der sklerotischen Arterien. Die Anfänge der Erkrankung reichen aber erheblich weiter zurück. Das Initialstadium der Intimaverfettung wird nicht selten sogar in frühester Kindheit beobachtet. Das ungeheuere Beobachtungsmaterial von Leichenbefunden jugendlicher und im kräftigsten Mannesalter Verstorbener, zu dem der Weltkrieg Gelegenheit gegeben hat, hat den Erfahrungen über die große Ausbreitung der Erkrankung bei Männern im 2. und 3. Lebensjahrzehnt eine breite Grundlage gegeben, über die von mehreren Seiten (*Mönckeberg, Lubarsch*) berichtet worden ist. Die Ausbreitung der Erkrankung ist äußerst wechselvoll. Bald bleibt sie herdförmig, bald ergreift sie große Gefäßstrecken, bald ist es vorwiegend die Aorta, bald das peripherische Arteriensystem, bald

sind es einzelne Arteriengebiete, wie Hirn- oder Koronararterien, die ihr anheimfallen, bald ist fast das ganze Arteriensystem in Mitleidenschaft gezogen. An der Aorta ist meist die Aorta descendens stärker als die ascendens befallen und die abdominalis stärker als die thoracica. Die ausschließliche Erkrankung der A. ascendens gilt als Symptom der syphilitischen Aortitis, doch ist das unzutreffend, da auch zweifellos reine Formen der Atherosklerose in der Aorta ascendens lokalisiert sein können. Auf interessante Verhältnisse der Lokalisation atherosklerotischer Prozesse in den peripherischen Arterien lenkt neuerdings Oberndorfer die Aufmerksamkeit. Nach seinen Beobachtungen, die allerdings zu manchen bisherigen Annahmen im Gegensatz stehen, sind gerade die Gefäßabschnitte, welche bei den Bewegungen der Skeletteile die größten Bewegungen mitzumachen gezwungen sind, der Erkrankung weniger ausgesetzt als die fixierten, so daß die „Massage", der die Gefäßwand an jenen Stellen ausgesetzt ist, ihr Schutz gegen die Erkrankung verleihen würde.

Die ungemeine Mannigfaltigkeit im Verlauf der Erkrankung ergibt sich ferner aus der in den einzelnen Fällen und selbst an den einzelnen Erkrankungsstätten sehr ungleichen proportionalen Beteiligung der beiden Hauptfaktoren, der Degeneration und der sklerotischen Wucherung. Bisweilen bleibt eine stärkere Bindegewebswucherung ganz aus und die Degenerationen greifen tief auf die Media über. Die Folge ist dann eine erhebliche Schwächung der Widerstandsfähigkeit der Arterie gegen den Blutdruck, die sich in diffusen Erweiterungen, totalen und partiellen Rupturen ausspricht, so namentlich an den Hirnarterien. Oder die Intimawucherungen treten zwar auf, verfallen aber selbst schnell wieder der Degeneration, so daß der Prozeß gegen das Lumen fortschreitet und alsdann hierhin durchbricht. Hierbei entstehen zunächst die ausgedehnten Erweichungshohlen, die dem Prozeß den Namen Atherom eingebracht haben, alsdann die atheromatösen Geschwüre, die sich breit gegen das Lumen öffnen und entweder direkt zu Embolien ihres Inhaltes führen oder sich mit gefährlichen Thrombusmassen bedecken. Auch das atheromatose Geschwür ist zu Rupturen disponiert, die hier mit Vorliebe die Form von sogenannten dissezierenden Aneurysmen, d. h. von intramuralen Blutergüssen annehmen. Derartige Bilder sind in der Aorta, den abdominalen Arterien, den Hirnarterien nicht selten.

Dieser malignneren Form steht die mit vorwiegender Bindegewebsproliferation verlaufende Sklerose als entschieden gutartiger gegenüber. Bei letzterer werden die Degenerationsherde von dicken Schwielen abgedeckt; in der Tiefe derselben schwindet der Verfettungsherd bisweilen makroskopisch ganz, ist allerdings meist noch mikroskopisch nachweisbar. Es ist aber nicht ausgeschlossen, daß auch atheromatose Herde durch Schwielenbildung vollkommen ausheilen können, wobei manche Schwielen durch Einziehungen direkt das Bild von Narben bieten. Ich habe solche Fälle „schwieliger Aortitis", die zunächst den Verdacht der später zu besprechenden syphilitischen erweckten, untersucht und eine so ausschließliche Beteiligung der Intima gefunden, daß es sich hier zweifellos nur um ungewöhnliche Ausgänge der Atherosklerose und nicht um Syphilis handelte. In solchen Schwielen kann durch ausgiebige Elastikaneubildung eine funktionelle Anpassung erfolgen; meist bleibt aber das Bindegewebe sklerotisch, zeigt Verkalkungen und sogar Verknöcherung In den großen Gefäßen bedingt diese sklerotische Form verhältnismäßig geringe Schädigungen. Diese betreffen zunächst die benachbarten weniger veränderten Wandabschnitte, die nunmehr unter abnormem Druck stehen (siehe Aortenrupturen), dann in zweiter Linie das Herz, dem die aus der geringen Elastizität des Röhrensystems resultierende Arbeitsvermehrung

zur Last fällt, und welches zuerst mit Hypertrophie und dann häufig mit Insuffizienz reagiert. In dieser Weise bewirkt eine frühzeitig auftretende und diffuse Sklerose der Arterien des großen Kreislaufs eine Hypertrophie des linken Ventrikels; für eine Anzahl von Fällen von Hypertrophie des rechten Ventrikels ist die Sklerose der Pulmonalarterie als Ursache zu erkennen. In den kleinen Arterien stellt die produktive Form der Atherosklerose das gewöhnlichste Bild der sogenannten obliterierenden Endarteriitis dar. In Verbindung mit Verkalkung der Intimaschwielen und der Media verengt sie das Lumen des völlig starren Rohres bis auf das äußerste. Dazu gesellen sich Embolien oder lokale Thrombosen (siehe unten Fig. 79). Die Erkrankung bedingt hier die schwersten Störungen in der Blutversorgung der zugehörigen Organe, sie hat in den Extremitäten Gangrän, im Gehirn anämische Erweichungen, im Herzen Myomalazie mit folgender Herzruptur oder umfangreiche Degenerationen oder Schwielenbildungen mit schließlicher Insuffizienz des Herzmuskels zur Folge. Eine hervorragende Rolle spielt die Atherosklerose in der Pathologie der Niere; die Erkrankung der größeren, mittleren und kleinen Arterien führt zur narbigen Nierenschrumpfung, diejenige der kleinsten (praglomerulären) und der glomerulären Arteriolen wird als die wesentliche Grundlage der „genuinen Schrumpfniere" jetzt allseitig anerkannt (*Jores*, *Lohlein*, *Fahr*).

In den vorgeschrittenen Fällen bieten die Gefäße ein kaum analysierbares Gemisch der verschiedensten Formen und Stadien der Erkrankung dar, welches oft noch durch Aneurysmen kompliziert wird (*Fig. 67*).

Fig. 67. Schwere Atherosklerose der Aorta descendens mit diffusem spindelförmigem und zirkumskriptem kahnförmigem Aneurysma. (½ nat. Größe.)

Trotz der eingehenden Kenntnis der Pathologie und Pathogenese des Prozesses ist sein eigentliches Wesen wegen der Unklarheit der Ätiologie noch immer dunkel. Die mechanische Theorie Thoma's setzt die Bindegewebswucherung als primär voraus; sie ist durch die Erkenntnis der primären Bedeutung der [illegible]

[illegible] genügt es nicht als Stütze dieser Auffassung, daß tatsächlich gewisse der größten mechanischen Inanspruchnahme ausgesetzte Stellen gewöhnlich am frühesten und intensivsten erkranken, sondern es wäre zu beachten, daß jeder atheromatöse Fleck einer wesentlich anderen Abnutzung ausgesetzt ist, oder mechanisch ausgesetzt sein könnte, als seine normale Nachbarschaft. Dagegen darf nicht in Abrede gestellt werden, daß Abnutzung und mechanische Schädigungen eine wichtige Rolle für die Lokalisation der Einwirkung jener noch unbekannten oder strittigen Noxe, die die Atherosklerose erzeugt, spielen, so wie wir das auch bei anderen Erkrankungen, z. B. der Endokarditis, wissen.

Die alte Lehre Koesters, die den Prozeß auf Erkrankungen der Vasa vasorum zurückführte, baute sich auf Beobachtungen von Mediaveränderungen auf,

die offenbar dem Formenkreis der Aortensyphilis näher standen als dem der Atherosklerose. Sie ist nichtsdestoweniger von **Aufrecht** neu belebt worden, der entzündliche Prozesse an den Adventitiagefäßen erkannte. Aber auch hier ist nicht der Nachweis ihrer primären Bedeutung gelungen; sie bedeuten vielmehr Reaktionen auf die Veränderungen der von ihnen versorgten Gefäßwand ebenso wie es die Gefäßerkrankungen an der Basis der Herzklappen bei krankhaften Prozessen dieser Organe oder die der Konjunktivagefäße bei Erkrankungen der Hornhaut tun.

Die größte Beachtung hat die Frage nach dem Einfluß toxischer Schädlichkeiten gefunden, die in den letzten Jahren Gegenstand eingehender experimenteller Erforschung geworden ist. Nach dem Vorgange **Josués** ist es vielerseits gelungen mit Adrenalin, Hydrastin und zahlreichen anderen Giften beim Kaninchen degenerative Aortenveränderungen zu erzeugen, die teils auf die Blutdrucksteigerung, teils auf die direkte Einwirkung des Giftes auf die Gefäßwand, teils endlich auf die gleichzeitige Wirkung des Giftes und der Blutdrucksteigerung bezogen werden. Neben jenen eigentlichen Giften sind von **Lubarsch** einerseits, andrerseits von russischen Autoren, zuerst von **Starokadomski** und **Szobolew**, dann von **Ignatowsky**, **Stuckey**, neuerdings von **Anitschkow** und **Chalatow** die Beein-
flussu
verfol
beim
aber
in de
sklero
den Mediaanekrosen mit Verkalkungen, die allerdings auch kompensatorische Intimawucherungen im Gefolge haben können. Immerhin werden ja auch diese von hervorragenden Autoren (*Marchand*, *Adami*) zur Verwandtschaft der Atherosklerose gerechnet.

ibrigen
wie die (Chlo-
(Blei, Ni in der
einheitliche Auffassung gewinnen.

3. Zirkulationsstörungen.

Über die Bedeutung der Zirkulationsstörungen für die Pathologie der Blutgefäße fehlen sichere Beobachtungen. Der Umstand, daß große Abschnitte der Gefäßwand einer Blutgefäßversorgung entbehren, würde noch nicht ausschließen, daß auch die Ernährung dieser Abschnitte durch Zirkulationsstörungen in den Vasa vasorum schwere Schädigung erfährt, zumal wir wissen, daß die Ernährung der Gefäßwand durchaus von den Vasa vasorum und nicht vom Lumen des Gefäßes aus stattfindet. Nichtsdestoweniger hat die besonders von **Koester** und seiner Schule vertretene Ansicht, die einen großen Teil der degenerativen Erkrankungen auf die Vasa vasorum bezieht, wenig Anhänger gefunden. Das typische Bild der von Zirkulationsstörungen abhängigen Nekrosen, Infarzierungen, Erweichungen, welches wir von anderen Organen her kennen, kommt an den Gefäßen nicht vor. Es bleiben also in diesem Kapitel nur die **Blutungen** übrig, die sich bei anämischen Zuständen gelegentlich auch in der Arterienadventitia finden.

4. Entzündungen und infektiöse Granulationsgeschwülste.

a) Akute Entzündungen.

Akute Entzündungen der Arterien finden sich in zwei Formen.

α) Das eine Mal, bei der akuten **Periarteriitis**, greifen Eiterinfektionen, erregt durch die verschiedenen Kokkenarten, von Abszessen oder infizierten Wunden auf die Arterienwand von der Adventitia aus über, indem phlegmonöse Infiltrate in die Wand eindringen und die Gewebe einschmelzen. Sie erreichen die Innenoberfläche, nachdem sie meist schon vorher Intimaproliferationen und Thrombusauflagerungen bewirkt haben. Bisweilen wölben sie auch in großen Gefäßen die Intima pustelartig vor und brechen dann plötzlich in das Lumen durch. Die Folge ist eine profuse, bisweilen tödliche Blutung, meist ohne vorherige Entstehung eines Aneurysmas. Dieses Ereignis beobachten wir an der Arteria iliaca bei Psoasabszessen, an der Aorta descendens bei Vereiterung mediastinaler Lymphknoten.

β) Die zweite Form, die mykotische **Thrombo-Endarteriitis** oder **Arteriitis ulcerosa** entsteht autochthon nur an den größten Arterien, Aorta und A. pulmonalis, indem bisweilen eine Thromboendokarditis mycotica auf die anstoßenden Arterienabschnitte übergreift. In den meisten Fällen ist die Thromboendarteriitis metastatischer Natur und wird durch Festsetzung eines infizierten Embolus bewirkt. Die von der Intima nach außen vordringende phlegmonöse oder abszedierende Entzündung geht meist mit einer Aneurysmenbildung vor sich, indem die erweichte Gefäßwand durch den Blutdruck ausgebuchtet oder eingerissen wird (*Eppinger*) (siehe auch Aneurysma).

Ein sehr charakteristischer Fall dieser Form ist vor einiger Zeit von Vanzetti beschrieben worden, wo sich vier große nekrotisierende Entzündungsherde in der Brustaorta mit Aneurysmenbildung vorfanden; als Ätiologie wurde der Fränkelsche Diplokokkus festgestellt. Als Komplikation einer Handphlegmone beschreibt Koritschoner eine metastatische Streptokokkenaortitis, die durch Ruptur eines akuten Aneurysma am Arcus aortae zum Tode führte. Hier sowohl wie in den eingehenden mikroskopischen Untersuchungen, die die Arbeiten von W. Unger und H. Hamburger erbracht haben, wird im wesentlichen die oben gegebene Darstellung bestätigt, wobei besonders hervorgehoben werden muß, daß die Bilder Hamburgers aufs schönste die stets auch von mir betonte Tatsache belegen, daß die Einschmelzung die bindegewebig-muskulösen Schichten betrifft, während die des Halts beraubten elastischen Schichten Rupturen erleiden.

b) Chronische Entzündungen.

Nachdem wir bereits die regeneratorischen und kompensatorischen Bindegewebsproliferationen, die erstens bei Kontinuitätstrennungen, zweitens bei Atrophien und Degenerationen der Gefäßwand auftreten, von dem Begriff einer „produktiven Arteriitis" geschieden haben, ist der Formenkreis einer entzündlichen Entstehung des Bindegewebes erheblich eingeschränkt. Aber auch für diese übrigbleibende Gruppe dürfen wir daran festhalten, daß die Bindegewebsbildung den gleichen regeneratorischen und kompensatorischen Charakter wie in jenen Fällen zeigt; nur die Grunderkrankung ist eine entzündliche, die Bindegewebsbildung ist die Folge von zeitigem oder dauerndem Krankheitsstillstand und provisorischen oder definitiven Heilungsvorgängen, sie ist also auf

jeden Fall das Symptom eines mehr chronischen oder rezidivierenden Charakters der Entzündung. Den Hauptanteil an diesen chronischen produktiven Arteritiden trägt die Syphilis, indessen kennen wir einige ähnliche Krankheitsbilder, die sicher nichts mit der Syphilis zu tun haben, von dunkler Ätiologie.

α) Als **Endarteriitis obliterans** kommt neben den zahlreichen fälschlich so bezeichneten Prozessen eine vielleicht essentielle Form vor, die als Grunderkrankung der spontanen Gangrän der Extremitäten und des intermittierenden Hinkens gefunden wird. Sie zeigt sich in beträchtlichen Verdickungen der Intima und Thrombosen, ohne typische Veränderungen der äußeren Häute, von denen allerdings in vielen Fällen auch die Media schwer verändert ist, indem sie Verkalkung und besonders auch Verknöcherung zeigt.

Die Pathogenese der Intimawucherung ist nicht sichergestellt; nach Buerger handelt es sich um eine primäre Thrombose und dieser Autor bezeichnet die Erkrankung als Thromboarteriitis, während die neueste Untersuchung (*Todyo*) wieder der simultanen Beteiligung von Intimawucherung und Thrombose zuneigt. Als Ätiologie kommt neben Diabetes nach neueren Mit- [illegible] Zigarettenraucher, in Betracht [illegible] ch eine Form der sogenannten [illegible] pulmonalis in ihren größeren Verzweigungen zwar etwas seltener als die anderen Arterien, aber doch ganz einwandfrei an der gewöhnlichen Atherosklerose beteiligt, kommt an den kleineren Ästen eine produktive Thromboendarteriitis vor, von der mehrfache Beobachtungen (*Torhorst*, neuerdings *Tugendreich*) vorliegen, die ohne Verfettungen einhergeht und daher vielleicht von der Atherosklerose abzutrennen ist.

β) Eine viel umstrittene entzündliche Erkrankung ist die **Periarteriitis** : [illegible] entsprechend der sehr abweichend [illegible] dene Namen, zuletzt Mesoperiart [illegible] id Sie kennzeichnet sich durch [illegible] entzündliche (leukozytäre) Infiltrate aller drei Schichten, zu denen sich regelmäßig umfangreiche Thrombosen des Lumens und Rupturaneurysmen gesellen, Veränderungen, die in zahlreicher [illegible] Die einzelnen Herde neigen zur [illegible] narbung der Wandzerstörungen, [illegible] Form der Endarteriitis obliterans[1]) und mit Thrombenorganisation einhergeht (Fig. 68; s. auch Fig. 76).

In Anbetracht der vielen Meinungsverschiedenheiten über Ätiologie und Pathogenese des Prozesses hatte ich den Namen „multiples Aneurysma" nach dem sinnfälligsten makroskopischen Merkmal als vorläufiges, unverbindliches Kennwort vorgeschlagen, welchen ich, durch das Epitheton entzündlich ergänzt, auch jetzt noch aufrecht halten möchte. Wenn auch die Bedeutung der Initialveränderungen noch verschieden aufzufassen ist, so sind doch die meisten neueren Autoren, so auch letzthin Gruber, darin einig, daß dieselben in der Media auftreten; nur Veszprémy vertritt wieder auf Grund eines recht zweifelhaften Falles die Entstehung aus der Adventitia. Die weiteren Entzündungserscheinungen, die sich dann einstellen, erfahren naturgemäß in der Adventitia, der Verzweigungsstätte der Wandgefäße, ihre größte Entwicklung, erstrecken sich aber auf alle Schichten. Die Rupturen sind an der Elastica interna und Media am auffälligsten, reichen aber bisweilen bis

in die Adventitia. Selten kommt es zu größeren Blutungen durch Arterienrupturen. Größere Bedeutung für die weitere Entwicklung des Prozesses haben die sich hieran knüpfenden, oft obturierenden Thrombosen, die zu schweren Zirkulationsstörungen der versorgten Organe, namentlich fast regelmäßig zu Niereninfarkten führten. Die Krankheit betrifft ausschließlich Arterien vom muskulären Typus, die größten betroffenen haben das Kaliber der Leberarterie, bis zu mikroskopischen Ästen abwärts. Die Zahl der betroffenen Arterien ist sehr variabel. In einzelnen Fällen (*Benda*) sind es nur einzelne abdominale Verzweigungen, meistens aber sehr zahlreiche Arterien (so besonders die abdominalen Arterien, Koronararterien, Extremitätenarterien, selten Lungen- und

Fig. 68. Frische sog. Periart ... einer Arteria gastroepiploica. *a* leukozytenhaltige Thrombenmassen des Lumens, *b* Lamina elastica interna mit mehrfachen Unterbrechungen; *c* Media, *d* frischer Degenerationsherd derselben; *e* größerer Degenerationsherd derselben; *f* entzündliche Infiltrate der Media; *g* Lamina elastica externa mit mehrfachen Unterbrechungen; *h* Adventitia mit leukozytärem Infiltrat (Mittlere Vergr.) (Färbung: Orcein-Toluidinblau.)

Hirnarterien); die Zahl der Herde kann ganz kolossal sein. Als Ätiologie ist die Syphilis vielfach beschuldigt worden, aber sicherlich mit Unrecht. Neuerdings sind einige Beobachtungen für bakterielle (Staphylokokken) Infektionen gedeutet worden, doch spricht vieles gegen eine eigentliche Infektionskrankheit und macht lediglich toxische Schädigungen, vielleicht auch solche bakterieller Natur, wahrscheinlich.

c) Spezifische Arterienentzündungen.

α) Die Tuberkulose der Arterien schließt sich in vielen Richtungen den anderen mykotischen Erkrankungen an. Wir finden sie als Periarteritis und Endarteritis tuberculosa. Die erstere befällt die Arterien innerhalb jedes tuberkulösen Herdes. Infolge ihres langsamen Vordringens bewirkt sie meist eine starke Proliferation der Intima, die zur Verengerung und Hand in Hand mit einer Thrombose zum Verschluß

des Lumens führt, so daß, wenn die tuberkulöse Entzündung selbst durch die Schichten bis zur Intima vorgedrungen ist und hier leukozytäre und lymphozytäre Infiltrate erzeugt, der Prozeß nicht anders als bei jeder fortschreitenden Bindegewebstuberkulose verläuft.

Die Arterien werden so meist zu soliden Strängen umgewandelt, die den tuberkulösen Erweichungen lange Widerstand bieten und so besonders in den Lungenkavernen das bekannte Bild von Trabekeln abgeben. Wenn es sich um Endarterien handelt, bedingen die Thrombosen Ernährungsstörungen der versorgten Organe So kommen im Gehirn anämische Erweichungsherde als Folge tuberkulöser Periarteriitis vor. Nur seltener, nämlich wenn der tuber-

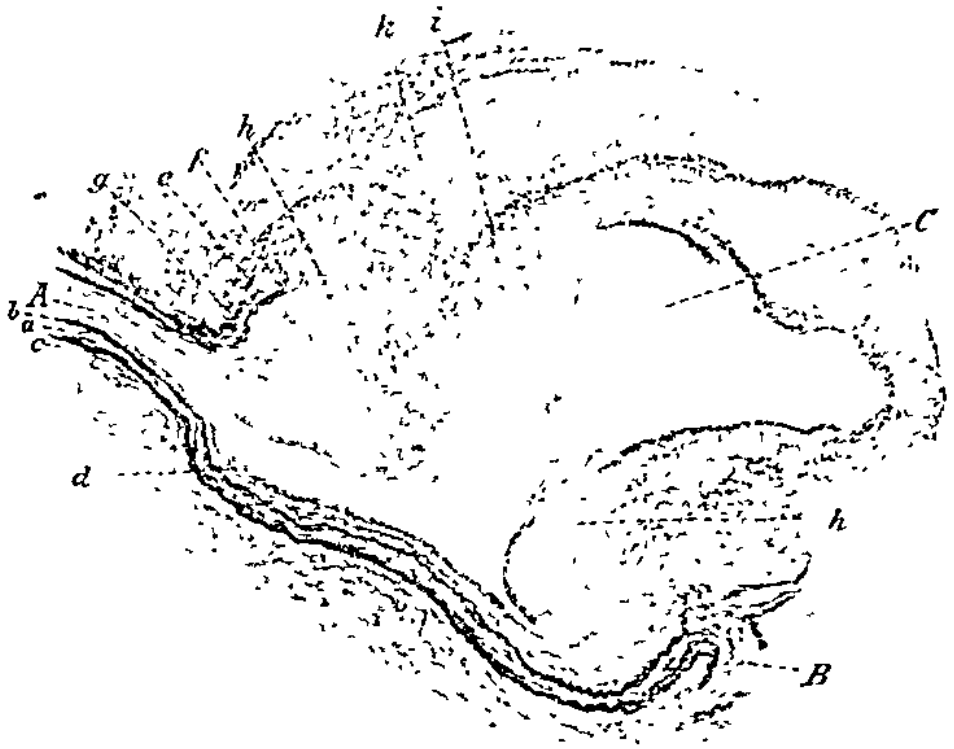

kulöse Prozeß große Gefäße nur einseitig angreift, kann die tuberkulöse Periangitis bis zum Lumen des Gefäßes vordringen. Der Durchbruch der Periarteriitis in das Lumen noch durchströmter Arterien bewirkt ausnahmsweise ebenfalls lokale oder allgemeine Bazillendisseminationen, z. B. in der Niere (*Nasse*). In den meisten Fällen folgt der tuberkulösen Arrosion einer durchströmten Arterie eine hyaline Entartung der inneren Schichten, eine Ausbuchtung durch den Blutdruck, die zur Bildung eines Aneurysmas führt und fast stets in Perforation endigt. Die *profusen Lungenblutungen* zeigen diesen Vorgang als anatomisches Substrat (Fig. 69). Auch an der Aorta sind mehrere Fälle von Aneurysmen auf tuberkulöser Grundlage, meist durch Arrosion von seiten tuberkulöser Lymphdrüsen, so zuerst von Hanau und Sigg, Kamen u. a., neuerdings einer von Edenhuizen beschrieben worden. Ich selbst habe letzthin kurz hintereinander zwei derartige Fälle bei Kriegsteilnehmern seziert.

Die zweite Form, die tuberkulöse Endarteriitis, ist ziemlich selten Sie findet sich als solitärer oder mehrfacher polypöser Tuberkel in der Aorta und den größten Arterien entweder auf der glatten Intima oder auf einem atheromatösen Herd. Die Wucherung besteht oberflächlich aus nekrotischen und thrombotischen Massen, darunter befindet sich im Niveau der Intima tuberkulöses Granulationsgewebe mit Riesenzellen und Bazillen. Die Veränderung klingt sowohl gegen die Nachbarschaft wie gegen die Média hin schnell ab, und nur schmale Leukozytenstraßen lassen sich durch die Gefäßwand nach außen verfolgen. Intimatuberkel der Arterien kommen nur ausnahmsweise als Ausgangsstelle einer Bazilleneinschwemmung der Blutbahn in Betracht.

β) Die **Syphilis** der Arterien trägt im wesentlichen den Charakter der Tertiärerkrankung, wenn sie auch ausnahmsweise schon im Sekundärstadium an kleinen Arterien gefunden wurde. Von den Franzosen sind Erkrankungen an Arteriitis syphilitica der Hirnarterien schon im Laufe des ersten halben Jahres nach der Infektion beobachtet worden. Unter meinem eigenen Material liegt der früheste Fall dieser Affektion fünf Vierteljahre nach der Infektion. Die syphilitischen Erkrankungen der Aorta gehören indes stets dem Spätstadium an. Bruhns, v. Wiesner und letzthin Rebaudi beschrieben endlich auch Veränderungen der Aorta auf kongenitaler syphilitischer Grundlage.

Fig. 70. Syphilis kleiner Vasa vasorum bei gummöser Aortitis.

und d
kleine
einer
Ernäh-
eine
völlig
Leuk
wird
bleibe

stelle der Syphilis *(Heubner)*. Die
abgerundet, von derber Konsisten
oder gelblich weißen Farbe, „ähn

Der Unterschied gegen die
von Verkalkungen und makroskopischen Nekrosen, oder, wo letztere vorhanden, durch deren Lage in der äußersten Schicht, wie leicht durch Einschnitte festzustellen. Das wichtigste Kriterium liegt in der bei frischer Syphilis stets erkennbaren entzündlichen Verdickung und Verklebung der der erkrankten Arterie an-

liegenden Arachnoidea. Die [illegible] bei frischen und leichteren Fällen, daß sich d[illegible] die Adventitia beschränkt. I[illegible] zytären Infiltraten, die sich [illegible] filtrate enthalten auch Leukoz[illegible] kleine Nekrosen eingeschlossen, [illegible] Die Media durchwandern nur [illegible] intensiv erkrankt. Wir sehe[illegible] die sie gerade über den gummösen Herden zeigt, in diesen Fällen nur aus unreifem Bindegewebe besteht, also eine regenerativ-kompensatorische Proliferation darstellt, in die sich selten einzelne Leukozyten verirren (Fig. 71). Durch umfangreiche Thrombosen kann schon in diesem Stadium der Tod die Folge der Erkrankung

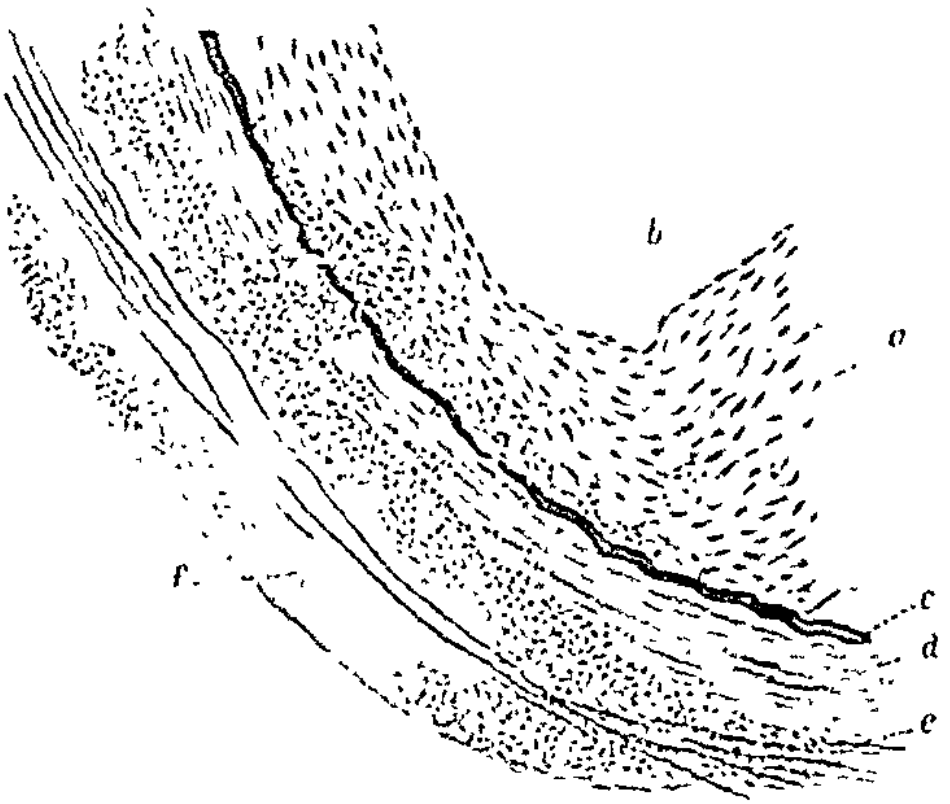

Fig. 71. Periarteriitis gummosa recens cerebralis. (Orcein-Toluidinblau.) (Vergr. 30:1.) a Intimaproliferation. b vordringende entzündliche Infiltrate im Außenrande der Intima mit einer Riesenzelle. c elastische Grenzlamelle, stellenweise durch Leukozyten unterbrochen. d Media mit kleinen Leukozytenherden. e Adventitia mit großen gummösen Infiltraten, bei f Nekrosen.

sein, [illegible]
führ[illegible]
In e[illegible]
gefu[illegible]
nb.[illegible]
klei[illegible]
zirk[illegible]
standsfähig und ist bisweilen noch in einiger Ausdehnung frei, wenn die Intima schon leukozytäre od[illegible] Lumen ist teils durch die Intimawucherung, teils [illegible] Bei der gummösen Infiltration der Intima kommt es [illegible] ser Aufspaltung der Elastika, die hier also nicht [illegible] sondern einer passiven Zerstörung ist (Fig. 72).

Bei der Heilung dieses Prozesses verschwinden die kleinzelligen Infiltrate in Adventitia und Media, die Intimawucherung wird bindegewebig organisiert, und es erfolgt eine reichliche Neubildung elastischer Fasern, besonders auch die Neubildung

rhose auch die Entwicklung der Gewebsveränderungen verschieden sein, d. h. bald die Zelldegeneration den primären Vorgang darstellen, bald die entzündliche Bindegewebswucherung primär oder gleichzeitig mit der Zelldegeneration auftreten.

Durch den mit dem Zugrundegehen von Lobuli verbundenen Ausfall von Zentralvenen, wohl auch durch Obliteration von Pfortaderästen im interlobulären Bindegewebe wird jene schwere, die atrophische Zirrhose fast regelmäßig begleitende Zirkulationsstörung und Blutstauung bedingt, welche zu Stauungserscheinungen in den Bauchorganen und zu mächtigem Aszites führt. Die Stauung im Bereich der Pfortader wird häufig durch Erweiterung anderer Venen, namentlich jener des Magens und Ösophagus, ferner durch das Retziussche System (Anastomosen zwischen Pfortader- und Hohlvenensystem) kompensiert. Die betreffenden Venen sind unter Umständen beträchtlich erweitert und geschlängelt und zeigen in ihrem Verlaufe varikose Anschwellungen, welche bisweilen rupturieren und zu schweren manchmal tödlichen Blutungen (meist in den Magen-Darmkanal) führen.

Als **biliäre Zirrhose** wird eine Veränderung der Leber bezeichnet, welche im Anschluß an lange dauernde Entzündungen der Gallenwege und chronische Gallenstauung auftritt, wie sie durch Verschluß der Gallenwege, z. B. durch Steine oder durch Tumoren, gegeben wird. Auch intrahepatische Gallensteine (Lebersteine, vgl. S. 997) können biliäre Leberzirrhose im Gefolge haben (*Fischer*). Beide Momente, chronische Entzündungsprozesse sowohl als der Reiz der gestauten Galle, führen zu einer von der Umgebung der Gallenwege ausgehenden, meist sehr ausgedehnten, inter- und intralobu[illegible] daduich zu einer beträchtlichen [illegible] Leber. Dieselbe besitzt in diesen F[illegible] fläche und Schnittfläche und durch [illegible] pigment eine braune oder durch die starke Gallenstauung eine dunkelgrüne (serpentingrüne) Farbe; häufig sieht man bereits mit freiem Auge die erweiterten und prall gefüllten Gallengänge als ein zierliches Netz dunkelgrüner Streifen. Bei längerem Bestande der Veränderung können solche Lebern auch schrumpfen und weisen dann bisweilen eine unebene, grobhöckerige Oberfläche auf.

Eine selten vorkommende Form der Zirrhose bildet die **hypertrophische Zirrhose** (Hanot), bei welcher die Leber beträchtlich vergrößert, sehr schwer und hart, ihre Oberfläche glatt, blaßrot oder gelbrötlich gefärbt ist. Die Schnittfläche ist gleichfalls glatt, gelbrötlich gefleckt und läßt keine Läppchenzeichnung erkennen. Mikroskopisch finden wir eine beträchtliche interlobuläre und intralobuläre Bindegewebswucherung, durch welche die Struktur der Läppchen vollständig aufgehoben ist

Ein ähnliches Bild bieten Lebern dar, die gleichfalls eine vollkommen glatte Oberfläche und Schnittfläche aufweisen, die aber in ihrer Größe nur wenig oder gar nicht verändert sind. Man bezeichnet diesen Prozeß als glatte zirrhotische Atrophie.

Als zufälligen Nebenbefund bei Obduktionen findet man gelegentlich Lebern, welche mehr oder weniger verkleinert, geschrumpft sind und an der Oberfläche wie am Durchschnitte allenthalben oder bloß in größeren Anteilen eine gleichmäßige, meist grobe Körnung und Felderung darbieten. Durch ziemlich breite, derbe Bindegewebszüge werden kleinere und größere, bis kirschkern- oder haselnußgroße, teils fettiggelbe, teils gelbgrünliche oder grüne

oft schon mit freiem Auge sichtbare, grauweiße Knötchen, die sogenannten typhösen Lymphome (Fig. 634), die im interlobulären Gewebe liegen und wohl teilweise aus den bereits normalerweise in der Leber vorhandenen lymphatischen Anhäufungen hervorgegangen sind; ähnliche Bildungen kommen bisweilen auch bei der Diphtherie und den akuten Exanthemen, namentlich bei dem Scharlach, vor. Neben diesen Lymphomen finden sich beim Typhus auch innerhalb der Lobuli gelegene, kleine, nekrotische, von Leukozyten durchsetzte Herde (Fig. 635), die neueren Untersuchungen zufolge ursprünglich aus epitheloiden Zellen bestehen sollen und für welche die Bezeichnung toxische Pseudotuberkel vorgeschlagen wurde (*M. B. Schmidt*).

Dieselben Veränderungen wie bei Typhus finden sich in der Leber auch bei Paratyphus A und B, wie die im Kriege gemachten Erfahrungen



Fig. 635. Toxischer Pseudotuberkel der Leber.

dartun. (*Joest* fand die gleichen Pseudotuberkel in der Leber von Kalbern, die an Infektionen mit dem *B. Gaertner* litten.)

Beim Rotz und bei der Lepra treten in einzelnen Fällen in der Leber kleine, knotchenförmige Herde auf, die denselben Aufbau zeigen wie die Rotz- bzw. Lepraknötchen in anderen Organen.

Auch bei der Pest finden sich in der Leber ab und zu kleinere Herde („miliare Pestknötchen") oder größere Knoten, die abszedieren, und in welchen man reichlich Pestbazillen nachweisen kann.

Auf Grund der in jüngster Zeit erhobenen Befunde sind hier auch die Veränderungen der Leber bei Weilscher Krankheit (Icterus infectiosus) anzuführen, wenngleich dieselben, soweit wenigstens bisher bekannt ist, nicht spezifisch sind. Die Untersuchungen japanischer Autoren, sowie die von Huebener und Reiter sowie von Uhlenhuth zeigten, daß die Weilsche Krankheit durch Blutimpfung auf Meerschweinchen übertragbar ist und daß

Inseln von Lebergewebe umscheidet, die flach über das Niveau hervortreten. Wie die histologische Untersuchung zeigt, handelt es sich hierbei um eine [illegible] rstitielle Hepatitis, möglicherweise um Aus- [illegible] der sich im Anschlusse an eine Cholangitis [illegible], zum Teil vielleicht auch um ausgeheilte Phosphorvergiftungen; in manchen Fällen, besonders bei jugendlichen Individuen, dürfte Syphilis, namentlich kongenitale Syphilis Ursache dieser Veränderung sein, doch ist in der Regel die Ätiologie derselben nicht mehr mit Sicherheit feststellbar.

Nicht selten findet sich in zirrhotischen Lebern eine **Hämosiderinpigmentierung** (Lit. *Kretz*) und zwar sieht man sowohl in den Leberzellen — in den peripheren Anteilen der Lobuli reichlicher als in den zentralen — als auch im interlobulären Gewebe ein fein- oder grobkörniges Pigment, das Eisenreaktion gibt; in den Leberzellen liegt dasselbe gewöhnlich in der Umgebung des Kernes.

Diese Hämosiderinpigmentierung bei Leberzirrhose ist in den Fällen von sogenanntem *Bronzediabetes (Diabète bronzé)* (Lit. *Rößle, Ungeheuer*) besonders stark entwickelt. Es handelt sich hier um Fälle von Leberzirrhose (meist der hypertrophischen Form) und Diabetes mit gleichzeitiger allgemeiner Hämochromatose, also mit ausgedehnter Ablagerung von Blutpigment in der Haut und in den inneren Organen. Die Beziehungen zwischen der Hämochromatose und der Leberzirrhose sind noch nicht völlig geklärt; während in einzelnen Fällen beide Prozesse unabhängig voneinander entstehen dürften, ergeben sich in anderen Fällen Anhaltspunkte dafür, daß die Symptomentrias: Hämochromatose, Leberzirrhose und Diabetes (allenfalls mit Veränderungen des Pankreas) koordiniert und auf dieselbe Schädlichkeit zurückzuführen ist (Stoffwechselstörungen usw.), welche zu einem ausgedehnten Untergange von roten Blutkörperchen führt.

Was die **Ursachen der Leberzirrhose** anlangt, so wurde eine derselben, die Erkrankung der Gallenwege, bereits erwähnt. Als häufigste Ursache, insbesondere der atrophischen Leberzirrhose Laënnecs, wird gewöhnlich übermäßiger Alkoholgenuß, namentlich Schnapsgenuß betrachtet, wenngleich diesbezüglich keineswegs völlige Übereinstimmung herrscht und ein exakter Beweis für diese Anschauung bisher noch nicht erbracht wurde (*vgl. später*).

Eine wesentliche pathogenetische Bedeutung scheinen Autointoxikationen, d. h. die Resorption enterogener Gifte, zu besitzen, doch haben die zahlreichen *physiologischen, chemischen und experimentellen Untersuchungen aus* neuerer Zeit uns noch keine genauere Kenntnis derselben geliefert.

Auch nach verschiedenen Intoxikationen sowie nach manchen *Infektionskrankheiten* kann eine Leberzirrhose entstehen; so wurde eine besondere Form der Zirrhose als Cirrhose paludienne beschrieben, die sich im *Anschlusse* an Malaria entwickelt. Mehrfach wird ein Zusammenhang zwischen Tuberkulose und Leberzirrhose angenommen, doch ist derselbe einstweilen *noch* unerwiesen. *Das gleichzeitige Vorkommen von* Leberzirrhose und Tuberkulose, insbesondere des Peritoneums, ist allerdings relativ *häufig, auch findet man* nicht selten bei mikroskopischer Untersuchung zirrhotischer Lebern in denselben rezente Miliartuberkel, doch handelt es sich hier *offenbar um terminale* Ausbreitung einer Tuberkulose wie sie bei allgemeinen Ernährungsstörungen und schweren Kachexien auch anderweitig beobachtet wird. Tierversuche können die ätiologische Bedeutung der Tuberkulose für das Zustandekommen der Leberzirrhose beim Menschen nur schwer klarstellen; *eingehende* Unter-

dann in der Leber dieser Tiere Spirochaten nachweisbar sind. Seither ist es wiederholt geglückt, auch in der Leber von an Weilscher Krankheit verstorbenen Menschen die Spirochaten nachzuweisen (*Uhlenhuth, Beitzke, Herxheimer*). In der Mehrzahl der bisher untersuchten Fälle war die Leber stark ikterisch, von fester Konsistenz und glatter Oberfläche, unter welcher braunrote Pünktchen durchschimmerten. (Der übrige Obduktionsbefund ergab im wesentlichen allgemeinen Ikterus, Blutungen der Haut, serösen Häute und Schleimhäute, Milztumor, trübe Schwellung der Nieren.) Bei histologischer Untersuchung fanden sich Ödem der Leber, Quellung oder ballonartige Degeneration, auch Zerfall von Leberzellen, Verfettung der Kupfferschen Sternzellen und Infiltrate im interlobulären Gewebe. In einzelnen Fällen wurden jedoch weitergehende Befunde wie bei akuter, bzw. subakuter Leberatrophie erhoben, vgl. S. 963 (*Pick, Hart*).

Bei der Lymphogranulomatose, einer chronisch-entzündlichen Affektion der lymphatischen Organe (*Sternberg*), die vielfach noch als Hodgkinsche Krankheit im engeren Sinne bezeichnet wird, ist die Leber in der Regel miterkrankt. Sie ist vergrößert, plump und enthält allenthalben an der Oberfläche wie auf dem Durchschnitt weiße bis weißlichgelbe, oft flach vorspringende Knötchen, die häufig unscharf begrenzt sind, und grauweiße, verzweigte Streifen. Histologisch bestehen diese Herde aus demselben durch eigenartige große Zellen charakterisierten, teilweise nekrobiotischen Granulationsgewebe, das die Herde in den Lymphdrüsen und der Milz bildet.

8. Ausheilungs- und Anpassungsvorgänge (Hypertrophie und Regeneration).

Hypertrophie der ganzen Leber wird in vereinzelten Fällen beobachtet, ist aber jedenfalls ein seltenes Vorkommnis (*Roßle*).

Partielle Hypertrophie einzelner Anteile der Leber oder eines Lappens sieht man relativ nicht selten, wenn größere Leberanteile aus irgendwelchen Ursachen (Syphilis, Tumoren, Zysten, Echinokokken, Abszesse, Gefäßerkrankungen usw.) atrophieren. So kann z. B. bei weitgehender Atrophie und Schwund des rechten Lappens der linke Lappen so beträchtlich hypertrophieren, daß er den Umfang eines rechten Lappens erreicht, umgekehrt kann nach Untergang des linken Lappens der rechte derart an Größe zunehmen, daß er fast bis an den Darmbeinteller reicht. (Kompensatorische oder vikariierende Hypertrophie) (Lit. *Kretz*).

Den Versuchen Ponficks zufolge ist noch der vierte Teil der Kaninchenleber imstande, sich auf das Dreifache und mehr zu vergrößern und so mindestens vier Fünftel des ursprünglichen Lebervolumens zu erreichen.

Regeneration von Leberzellen tritt im Anschlusse an Verletzungen (*Podwyssotzki, Ponfick*) und degenerative Veränderungen der Leber auf, findet sich also vorwiegend bei den verschiedenen Arten von Atrophien, [illegible] Leberatrophie (*Marchand, Stroebe*), nach Ver- [illegible] usw., ferner namentlich bei den ver- [illegible] (*Kretz*).

Die neugebildeten Leberzellen sind meist auffallend groß und besitzen einen plumpen, gewöhnlich intensiv färbbaren Kern. Sie finden sich teils innerhalb bestehender Lobuli, teils setzen sie selbständig ganze Läppchen zusammen, die größer als gewöhnliche Leberläppchen sind und sich meist auch in ihrem Aufbau von denselben dadurch unterscheiden, daß die Zellbalken

suchungen am Meerschweinchen (*Stoerk*) ergaben, daß Infektion mit vollvirulenten ebenso wie mit abgeschwachten Tuberkelbazillen bei dieser Tierart regelmäßig Leberveränderungen im Gefolge hat, die in ihren späteren Stadien in vieler Beziehung einer Zirrhose entsprechen, von mehreren Untersuchern auch in diesem Sinne gedeutet werden. Im allgemeinen wird aber heute die Anschauung vertreten, daß die Laenneccsche Zirrhose in der Regel nicht auf Tuberkulose zurückzuführen ist; es ist jedoch möglich, daß bisweilen Tuberkulose in der Leber Veränderungen hervorrufen kann, die in ihrem Endausgang einer Zirrhose gleichen (*Kern* und *Gold*).

Vielfach wurde versucht, auf experimentellem Wege Leberzirrhose zu erzeugen (Lit. bei *Ioannovics*, *R. M. Pearce*). Unterbindung der Arteria hepatica oder der Vena portae bzw. ihrer Äste blieb erfolglos. Bei Unterbindung des Ductus choledochus (Lit. *Ogata*, *Ssobolew*) kommen zwar Veränderungen zustande, die einer beginnenden biliären Zirrhose entsprechen, doch verhalten sich verschiedene Tierarten in dieser Richtung verschieden. Durch Injektion von Giften in den Ductus choledochus oder in das Leberparenchym ist es nicht gelungen, Leberzirrhosen zu erzeugen, ebenso blieb im allgemeinen Einverleibung von Alkohol (Lit. *Klopstock*, *Saltykow*) oder der durch Destillation von Branntwein gewonnenen Nebenprodukte ohne Erfolg, wenngleich hierbei gelegentlich Veränderungen im Sinne einer Vermehrung der Gitterfasern (*Schafir*) und Degeneration der Leberzellen sowie Bindegewebsproliferation (*Grover*) beobachtet wurden. Nur durch Inhalation von Alkohol gelang es in den spärlichen einschlägigen Versuchen (*Mertens*), zirrhotische Veränderungen der Leber hervorzurufen. Gerade diese Versuchsergebnisse führten zu der Annahme, daß nicht der Alkohol selbst die Leberzirrhose verursache, sondern daß die infolge übermäßigen [illegible] Erkrankung des Magens bzw. die hierdurch [illegible] ir Resorption von giftig wirkenden Substanzen [illegible] die Entwicklung von Leberzirrhosen zurückgeführt werden konnte. Diese Auffassung würde eine Stütze in den Versuchen Lissauers finden, der durch intravenöse Einverleibung von Fäulnisprodukten beim Kaninchen chronische interstitielle Prozesse in der Leber erzeugte und daher die wichtigste Quelle für zirrhotische Leberveränderungen in den einverleibten Ptomainen erblickt. Er glaubt auch durch intravenöse Injektion von Alkohol beim Kaninchen Leberzirrhose erzeugt zu haben; hierbei darf nicht unerwähnt bleiben, daß beim Kaninchen bisweilen spontane Leberzirrhose beobachtet wurde (*Beitzke*).

Von Interesse sind die Versuche Chalatows, der nach Verfütterung von Cholesterin Infiltration der Organe, namentlich der Leber, mit anisotropen Fetten und hochgradige zirrhotische Veränderungen beobachtete.

Auch die Einwirkung der verschiedenartigsten giftig wirkenden Substanzen auf die Leber wurde im Tierversuch studiert. Während viele derselben nur degenerative Veränderungen und Nekrosen im Leberparenchym bewirkten, gelang es mit einigen solchen Giften, Zirrhose zu erzeugen. Hier wäre z. B. das Chloroform zu nennen; sowohl subkutane Injektion von Chloroform (besser Chloroform-Paraffinöl behufs langsamerer Resorption), als wiederholte und lange fortgesetzte Inhalation von Chloroform bewirkten in einzelnen Versuchen zirrhotische Veränderungen, während solche in anderen Versuchen nicht festgestellt werden konnten. Ein positives Resultat ergaben ferner Verabreichung von karbaminsaurem und kohlensaurem Ammonium sowie chronische Vergiftung mit Toluylendiamin oder mit Ikterogen, so daß anscheinend nur jene Eingriffe Zirrhose erzeugen, bei welchen in verschiedenen Etappen Degenerationen von Leberparenchym zustande kommen und Wucherungen des interlobulären Gewebes mit Regeneration von Leberparenchym sich etablieren.

häufig nicht eine radiäre Anordnung aufweisen und daß eine Zentralvene ganz fehlt oder exzentrisch gelagert ist.

Die Neubildung von Leberzellen geht sowohl von erhalten gebliebenen Leberzellen als namentlich von gewucherten Gallengängen aus, deren Epithelien sich allmählich zu Leberzellen umwandeln (Lit. *Hess*), während Umwandlung von Leberzellen in Gallengänge wenig wahrscheinlich ist (*Klotz*).

In einzelnen Fällen tritt das neugebildete Lebergewebe in Form von kleineren oder größeren bis haselnußgroßen, scharf umschriebenen, durch Bindegewebe umgrenzten Knoten auf, welche auf der Oberfläche und auf dem Durchschnitt deutlich vorragen, und sich meist auch durch ihre hellere Farbe von der Umgebung unterscheiden. Solche Knoten finden sich entweder vereinzelt oder in großer Zahl, bisweilen ist die ganze Leber mehr oder weniger gleichmäßig von denselben durchsetzt. Fast stets sieht man daneben auch größere, unregelmäßig begrenzte, *streifen- oder fleckförmige*, über die Umgebung vorragende Herde, in



Fig. 636. Adenomatöse Hyperplasie.

deren Bereich das Lebergewebe die gleiche Beschaffenheit darbietet wie in den einzelnen Knoten (Fig. 636). Letztere sind oft von Adenomen schwer zu unterscheiden, werden auch vielfach denselben zugezählt.

Man bezeichnet diese Veränderung als knotige oder adenomatöse Hyperplasie (*Marchand*). Sie entwickelt sich im Anschluß an die früher aufgezählten Veränderungen (vgl. S. 980 und 989).

Ein eigenartiges, in seinem Wesen noch nicht aufgeklärtes Krankheitsbild stellt eine Kombination der knotigen Hyperplasie der Leber mit Veränderungen in der Rinde des Stirnhirnes und vor allem der Linsenkerne dar. Dieses Krankheitsbild wird gewöhnlich als Wilsonsche Krankheit bzw. als progressive Linsenkerndegeneration bezeichnet. An den genannten Stellen des Gehirns besteht Schwund der Nervenfasern und Ersatz durch Gliawucherung, anscheinend meist umschrieben, doch bisweilen auch diffus entwickelt (*Josselin de Jong* und *W. van Woerkom*). In einzelnen dieser Fälle handelt es sich nicht um knotige Hyperplasie der Leber (*Yokoyama* und *Fischer*), sondern um Veränderungen nach Art der Zirrhose oder um herdförmige Leberzelldegenerationen mit starker Regeneration. Als Ursache der Hirn- und Lebererkrankung wird von einzelnen Untersuchern Syphilis vermutet (*Kubitz* und *Staemmler*).

Eine gewisse Ähnlichkeit mit zirrhotischen Prozessen haben jene Veränderungen der Leber, die sich unter der Einwirkung zytotoxischer Sera (Hämolysine, speziell Hepatotoxine) entwickeln, doch handelt es sich hierbei nicht um wirkliche Zirrhose (*Ioannovics*).

Von den durch Syphilis bedingten Leberveränderungen, die teilweise in das Gebiet der Zirrhose gehören, soll später im Zusammenhang die Rede sein.

In einzelnen Fällen von Leberzirrhose erreicht der Milztumor, der bei dieser Erkrankung fast stets vorhanden ist, eine besondere Größe, auch besteht gleichzeitig eine schwere allgemeine Anämie neben Ikterus und Aszites. Dieser Komplex von Veränderungen charakterisiert die sogenannte **Bantische Krankheit** (Splenomegalie und Aszites) (Lit. *Banti*, *Paulicek*), bei welcher zunächst ein mächtiger Milztumor und Anämie vorhanden sind (erstes Stadium), später, oft erst nach Jahren, Aszites und Leberzirrhose hinzutreten (letztes Stadium), doch liegt kein Grund vor, von einer besonderen Form der Leberzirrhose als Bantischer Zirrhose zu sprechen, wie es von manchen Seiten versucht wurde.

Fig 627. Perihepatitis chronica hyperplastica (Zuckergußleber)

Überhaupt muß es einstweilen dahingestellt bleiben, ob die Aufstellung einer selbständigen Bantischen Krankheit berechtigt ist oder ob es sich hierbei nicht vielmehr um einen Symptomenkomplex handelt, der durch verschiedene pathologisch-anatomische Prozesse ausgelost werden kann. So scheinen nach den bisher vorliegenden Befunden in einzelnen einschlägigen Fallen die Veränderungen auf Syphilis zu beziehen zu sein; in anderen Fällen, die offenbar in das Gebiet der Systemerkrankungen des [illegible] Apparates gehören, bestand keine wirkliche Zirrhose, sonder [illegible] vorzugsweise bedingt durch reichliches [illegible]
Auch durch Entwicklung reichlichen Granulationsgewebes, namentlich tuberkulöser Natur, in der Milz können in selteneren Fällen machtige Splenomegalien zustande kommen, die klinisch unter dem Bild der Bantischen Krankheit verlaufen. In einzelnen Beobachtungen lagen diesem Symptomenkomplex Bildungsanomalien, totale Persistenz der Vena umbilicalis mit Hemmung des Leberwachstums, beziehungsweise einer durch Zirkulationsstorungen bedingten Atrophie zugrunde (*v. Baumgarten*, Lit. *Benque*).

Bisweilen erscheint die Serosa auf der Leberoberfläche mächtig verdickt und bildet einen gleichmäßigen oder stellenweise unterbrochenen oder auch auf einzelne Anteile der Leberoberfläche beschränkten, knorpelähnlichen, derben, schwer schneidbaren, sehnig weißen Überzug (Fig. 627); es handelt sich hierbei um den Ausgang einer chronischen Perihepatitis (Perihepatitis chronica hyperplastica); für diese Veränderung der Leber ist auch der Ausdruck Zuckergußleber gebräuchlich. In der Regel findet sich dieselbe

Analog wie bei der Wilsonschen Krankheit finden sich auch bei der Westphal-Strümpellschen Pseudosklerose Leberveränderungen (Zirrhose?) (*Kleiber*).

9. Parasiten, Fremdkörper.

Am häufigsten kommt in der Leber der Echinokokkus, die blasige Jugendform der Taenia echinococcus, vor; man unterscheidet drei Formen: den (beim Menschen selten vorkommenden) Echinococcus simplex s. granulosus, den gewöhnlichen Echinococcus hydatidosus und den Echinococcus multilocularis. (S. auch Allgemeine Ätiologie II, 9.)

Der Echinococcus granulosus tritt solitär in der Leber auf und bildet eine bisweilen faust- oder orangegroße Blase, die gegen das umliegende Lebergewebe durch eine Bindegewebskapsel abgegrenzt erscheint. Ihre Innenfläche ist durch zahlreiche Brutkapseln, die durch das Blasenparenchym als kleine, weißliche Pünktchen durchschimmern, fein gekörnt.

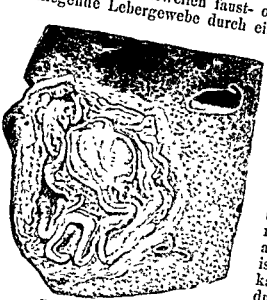

Fig. 657. Echinokokkus

Weitaus häufiger findet sich in der Leber des Menschen der Echinococcus hydatidosus. Derselbe tritt in Form einer oder mehrerer, verschieden großer, oft sehr umfänglicher, häufiger im rechten Lappen gelegener Blasen auf. Die Zahl der Tochterblasen ist oft sehr beträchtlich; bisweilen kann die Wand der Mutterblase durch den Druck der Tochterblasen ganz zugrunde gehen. Stirbt der Echinokokkus ab, so wird zunächst der [illegible] r

Blase resorbiert, die streifige Membr[illegible] im Innern der Blase [illegible] Brei, in dem m[illegible] es oft zur Verk[illegible] können die Ech[illegible] stehen, in welchen noch allenfalls Stückchen der Membran und gewöhnlich auch vereinzelte Haken zu finden sind. Bisweilen bricht der Echinokokkus in die umliegenden Organe durch, so in die Bauchhöhle oder nach Verwachsung mit dem Zwerchfell in die Brusthöhle, selbst in die Lunge bzw. einen Bronchus, andererseits in den Magendarmkanal, in die Niere, Hohlvene usw. Das Gewebe in der Umgebung des Echinokokkus zeigt je nach seiner Größe verschieden starke Kompression, Verfettung und Atrophie. [illegible] kokkus. Unter Umständen [illegible] auch vereitern, so daß Abszesse ent-

Der Echinococcus multilocularis, der namentlich in bestimmten Gegenden häufiger beobachtet wird, tritt in Form umfangreicher, geschwulstähnlicher, einem Gallertkrebs gleichender Bildungen auf, welche aus einem groben Maschenwerk eines derben fibrösen Bindegewebes bestehen, in welchem kleine, bis höchstens kirschkerngroße, gallertartige oder kolloide Massen eingeschlossen sind; dieselben erweisen sich bei

Veränderung, die bei chronischer Stauung, namentlich bei obliterierender Perikarditis auftritt, gleichzeitig auch auf der Milzoberfläche, auf welcher sie im allgemeinen häufiger als auf der Leberoberfläche anzutreffen ist; manchmal ist auch das übrige Peritoneum in größerer oder geringerer Ausdehnung in gleicher Weise verändert. Als Perihepatitis nodosa werden kleine, knötchenförmige Bildungen auf der Leberoberfläche beschrieben.

c) Spezifische Entzündungen.

α) Tuberkulose.

Dissemination kleinster, submiliarer oder miliarer Tuberkel in der Leber, die mit freiem Auge nicht sichtbar sind, sondern erst durch die mikroskopische Untersuchung aufgedeckt werden, ist, wie bereits früher erwähnt, ein häufiger Befund. Miliare Tuberkel finden sich in der Leber sowohl als Teilerscheinung einer allgemeinen Miliartuberkulose als auch bei chronischer Tuberkulose anderer Organe (z. B. der Lungen usw.). Sie erscheinen als kleinste, graue Pünktchen oder als hirsekorngroße, grauweiße, bisweilen im Zentrum auch gelbliche Fleckchen, die allenthalben durch die Kapsel durchschimmern. Namentlich an den fettarmen Lebern von Kindern oder jüngeren Individuen ist diese Veränderung deutlich ausgeprägt und recht charakteristisch, die Knötchen sind oft durchscheinend, bläschenförmig (Fig. 628). Die miliaren Tuberkel sitzen vorwiegend im interlobulären Gewebe der Leber, doch auch im Innern der Leberläppchen.

Fig. 628. Miliare Tuberkulose.

Seltener finden sich in der Leber multiple, größere, im Zentrum meist ikterisch, gelbgrün gefärbte Knoten, welche bisweilen Kirschkern- oder Haselnußgröße erreichen (knotige Tuberkulose, Fig. 629) und von der Wand von Gallengängen ihren Ausgang nehmen (sogenannte Gallengangstuberkel). Sie zeigen häufig ausgedehnte Verkäsung und können dann zentral zerfallen und kleine tuberkulöse Kavernen im Lebergewebe bilden [illegible] aber aus; derartige in [illegible] schieden große, von eine[illegible] kalkten Detritus einschlie[illegible] tuberkel durch Übergreif[illegible] ganges und Durchbruch in dessen Lumen oder umgekehrt durch Ausscheidung der Tuberkelbazillen in die Galle und in weiterer Folge primär durch Infektion der Gallengangswand entstehen, ist noch nicht

mikroskopischer Untersuchung durch die eigenartige Streifung als Echinokokkusmembranen und enthalten bisweilen auch Skolizes oder Haken: sie entsprechen also Echinokokkusblasen. Gewöhnlich sind dieselben aber steril. In dem zwischen ihnen gelegenen derben Bindegewebe finden sich reichlich Gallengangswucherungen, daneben auch Riesenzellen.

Auch andere Parasiten werden gelegentlich in der Leber angetroffen. (Lit. *Konjetzny*), so Zystizerken (die Finnen der Taenia solium). In manchen Gegenden bildet das Pentastomum denticulatum einen haufigen Befund in der Leber. Dasselbe stellt die Jugendform des Pentastomum taenioides, auch Linguatula rhinaria Pilgeri genannt, dar. Das Pentastomum denticulatum bildet kleine, meist verkalkte, von einer Bindegewebskapsel umgebene Knotchen, welche oft oberflachlich in der Leber liegen und durch die Kapsel durchschimmern (*M. Koch*).

Sehr seltene Befunde bilden die Distomen, so das Distomum hepaticum, lanceolatum, felineum (sonst nur in den Gallenwegen von Hunden und Katzen vorhanden), spathulatum. Diese Parasiten vermogen entzundliche Veränderungen der Gallengangsschleimhaut, bisweilen betrachtliche Erweiterung der Gallenwege mit Bildung von Gallenzysten und Abszessen hervorzurufen, woran sich in der Leber Veranderungen nach Art der biliaren Zirrhose (*Entz*, *Friedrich*), unter Umstanden auch Affektionen des Pankreas anschließen können. (S. Allgem. Ätiologie II, 9. Parasiten.)

Einen ebenfalls seltenen Befund bildet das Eindringen von Askariden aus dem Darm in die großen Gallengänge, ja selbst in die Äste des Ductus hepaticus bis $1^1/_2$ cm unter die Leberoberflache, wodurch zur Entstehung von Leberabszessen Gelegenheit gegeben sein kann

In sehr seltenen Fällen wurden Kokzidien (Coccidium oviforme) in der Leber des Menschen gefunden. In einer Beobachtung wurde das Paramaecium coli in einer kleinen Zyste am Leberhilus angetroffen. Das Vorkommen von Dysenterieamöben in Leberabszessen wurde bereits erwahnt.

Genaueres über die Parasiten s. Allgemeine Ätiologie.

Fremdkörper gelangen bisweilen von außen bei Verletzungen oder direkt aus der Umgebung (Magen, Darmkanal, Herzbeutel) in die Leber; hier wären Projektile, Kleidungsstücke, Holzstücke, Nagel, vor allem Nadeln zu nennen Einen anscheinend relativ seltenen Befund bilden intrahepatal gelegene Gallen- [illegible] (Lit. *Hoffmann*); so bildeten solche in einem Falle eigener [illegible] verästelte Ausgüsse fast sämtlicher größerer [illegible] inken Leberlappens.

10. Geschwülste.

a) Bindesubstanzgeschwülste.

α) Relativ häufig findet man in der Leber namentlich älterer Individuen **Kavernome**. Dieselben treten einzeln oder multipel auf, sind im allgemeinen klein, können aber bisweilen eine recht beträchtliche Größe erreichen. Sie liegen fast stets im Niveau des übrigen Lebergewebes und prominieren dann weder an der Oberfläche noch auf der Schnittfläche über die Umgebung; vereinzelt wurden jedoch gestielte, mächtige, überkindskopf- oder mannskopfgroße, vom Leberrand ausgehende Kavernome beschrieben (*Richter*, *Fleischmann*). Die gewöhnlich zur Beobachtung gelangenden Kavernome sitzen meist in den oberflächlichen Anteilen der Leber und schimmern dann als blaurote Flecke durch die

entschieden (*Simmonds, Lichtenstein*). Sehr selten sind mächtige, tumorähnliche Solitärtuberkel bzw. Konglomerattuberkel in der Leber, welche unter Umständen die Größe einer Mannesfaust oder einer Niere erreichen (Lit. *Krause, Lotheissen*); in der Regel finden sich in der Umgebung solcher Bildungen auch miliare Tuberkel. Über die Beziehungen der Tuberkulose zur Zirrhose vgl. S. 984.

Als Pseudotuberkulose (Pseudotuberculosis streptobacillosa) wurde eine Veränderung beschrieben (*Aschoff*), die in ganz vereinzelten Fällen in der Leber von Neugeborenen angetroffen wurde. Dieselbe war von zahlreichen, kleinen, tuberkelahnlichen Knötchen durchsetzt, welche auch eine Ähnlichkeit mit Rotzknötchen besaßen, aus Rundzellen und Leukozyten bestanden und häufig zentral eine Koagulationsnekrose aufwiesen. Als Erreger konnte in einem Falle ein Bazillus aus der Gruppe der Bazillen der Pseudotuberkulose der Nager nachgewiesen werden.

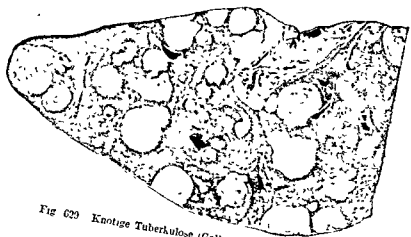

Fig. 629. Knotige Tuberkulose (Gallengangstuberkulose).

β) Syphilis.

Von den inneren Organen zeigt am häufigsten die Leber syphilitische Veränderungen. Es empfiehlt sich hierbei die durch die kongenitale bzw. hereditäre Syphilis und die durch die erworbene Syphilis hervorgerufenen Veränderungen getrennt zu betrachten.

Bei ersterer treten interstitielle Entzündungsprozesse diffus in der ganzen Leber auf. Das Organ ist vergrößert, hart, die Oberfläche im allgemeinen glatt, ebenso wie die Schnittfläche dunkelrotbraun oder auch hellgelbbraun, zuweilen eigentümlich gefleckt (Feuersteinleber). Auf der Schnittfläche ist die lobuläre Zeichnung nicht erkennbar, da, wie die mikroskopische Untersuchung lehrt, allenthalben zwischen den Lobulis und namentlich auch innerhalb derselben ein kernreiches, streifiges Bindegewebe entwickelt ist, welches einerseits die Gefäße umscheidet, andererseits aber die Leberzellen auseinanderdrängt, so daß nur mehr vereinzelte zusammenhängende Zellreihen zu sehen sind; auch eine Vermehrung der Gitterfasern durch Neubildung ist oft nachweisbar. Seltener ist die Bindegewebsentwicklung nicht diffus über die ganze Leber verbreitet, sondern mehr in Form einzelner Züge und Streifen entwickelt.

Teils neben den geschilderten Veränderungen, teils ohne dieselben in mikroskopisch wenig veränderten Lebern finden wir sehr oft eine starke Er-

Kapsel durch. Sie stellen umschriebene, dunkelrote Knoten dar, welche am Durchschnitt ein deutliches Maschenwerk erkennen lassen, das mit dunklem Blut gefüllt ist (Fig. 638). Oft findet man in der Umgebung des Kavernoms eine Bindegewebskapsel, manchmal aber geht das Kavernom ohne scharfe Grenze in das umgebende Lebergewebe über (Fig. 638). Die angrenzenden Leberzellbalken zeigen bisweilen leichte Kompressionserscheinungen und Verfettung.

Die Kavernome sind als Gewebsmißbildungen (Hamartome) aufzufassen, wurden auch schon bei neugeborenen Kindern gleichzeitig mit multiplen Tumoren der Milz und Haut gefunden (*Falkowski*), doch können auch echte

Fig. 638. Kavernom

[illegible] (kombiniert mit Angiomen der Haut) vorkommen (*Roggenbau*);

[illegible] ülste.

[illegible] in den Hohlräumen des Kavernoms,

[illegible] dig obsolesziert und einen soliden

[illegible] weilen als Fibrom bezeichnet wird

Echte Fibrome scheinen, wenn überhaupt, nur äußerst selten in der Leber vorzukommen (Neurofibrome).

Vereinzelt wird in jenen seltenen Fällen, in welchen an Stelle der Pfortader ein kavernöses Gewebe angetroffen wurde (vgl S. 974), ein primäres kavernöses Hamangiom der Wand des Pfortaderstammes angenommen (*Pick*)

Im Gegensatze zu den kavernösen Hamangiomen sind kavernöse Lymphangiome in der Leber äußerst selten In einem Falle bildete

weiterung der Leberkapillaren und innerhalb derselben allenthalben sehr reichlich ein- und mehrkernige Leukozyten, darunter auch Myelozyten, Erythroblasten und Knochenmarksriesenzellen. Oft bilden diese Elemente kleine Zellhaufen, teils innerhalb der Lobuli, teils im interlobulären Gewebe. Diese knötchenförmigen Zellanhäufungen, die als Herde fetaler Blutbildung gedeutet werden und auch in Lebern nicht syphilitischer Neugeborener, wenn auch nicht so reichlich, zu finden sind, scheinen häufig Anlaß zur Verwechslung mit den gleich zu besprechenden miliaren Gummen gegeben zu haben. Die Unterscheidung ist auf Grund des histologischen Befundes, der Zusammensetzung der Knötchen und des Fehlens von Nekrosen in den Blutbildungsherden meist unschwer zu treffen.

Bleiben die Kinder am Leben, so macht die Leber späterhin weitere Veränderungen durch. Das Bindegewebe schrumpft, die Leberoberfläche und -schnittfläche werden uneben, höckerig; es entstehen so Bilder, welche manchen Formen der großknotigen Zirrhose gleichen (z. B. den S. 984 erwähnten Leberveränderungen).

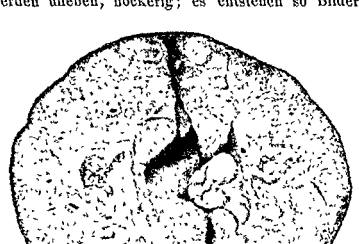

Fig. 630. Multiple Gummata bei kongenitaler Syphilis.

Neben den interstitiellen Veränderungen finden sich in der Leber bei hereditärer Syphilis auch *Gummen*. Sie treten meist in Form kleinster submiliarer oder hirsekorngroßer, knötchenförmiger Herde auf, sogenannte miliare Gummen (Literatur s. *Wendt*), die bei mikroskopischer Untersuchung entweder aus einem Granulationsgewebe bestehen, das von [illegible] veränderten, [illegible] durchsetzt ist, [illegible] nekrotisch erscheint und an der Peripherie häufig von einem Kranz von Lymphozyten umgeben wird, oder dieselbe Zusammensetzung zeigen wie analoge Bildungen, die sich bei der kongenitalen Syphilis in den Nebennieren, Lungen, Nabelschnur, Hypophyse finden und aus Detritus und polynukleären Leukozyten bestehen und bisweilen abszeßähnliche Bilder darbieten (*Aschoff*). Weitaus seltener entstehen bei der kongenitalen Syphilis in der Leber Neugeborener *größere Syphilome*; dieselben gleichen dann vollkommen den gleich zu beschreibenden Gummen Erwachsener und treten auch multipel auf (Fig. 630). Manchmal sind die Pfortader und ihre Verzweigungen sowie die Gallengänge von unregelmäßig breiten Zügen eines schwielig-fibrösen Gewebes umscheidet, welches das Lumen der Gefäße ziemlich beträchtlich verengern kann. Diese Züge und Stränge dringen vom Leberhilus aus in das Gewebe ein und

ein Lymphangiom am unteren Rande des rechten Leberlappens einen umfangreichen, zystischen Tumor, der am Durchschnitt zahlreiche glattwandige, mit klarer Flüssigkeit gefüllte Hohlräume einschloß (Lit. *Maresch*).

β) Primäre Sarkome der Leber bilden einen seltenen Befund. Soweit bisher Beobachtungen vorliegen, wurden Angiosarkome und Rundzellensarkome beschrieben, die zu sehr umfangreichen Geschwülsten heranwachsen können und sich durch einen eigenartigen streifigen oder radiaren Aufbau charakterisieren (Fig. 639) (Lit. *Costantini*).

Metastasen von Sarkomen anderer Organe treten oft in der Leber auf.

Ganz besonders gilt dies bezüglich der Melanosarkome, die sehr häufig in der Leber metastasieren und hier bisweilen überaus zahlreiche, verschieden große, teils dunkle, schwarze, teils lichtere, rauchgraue, scharf

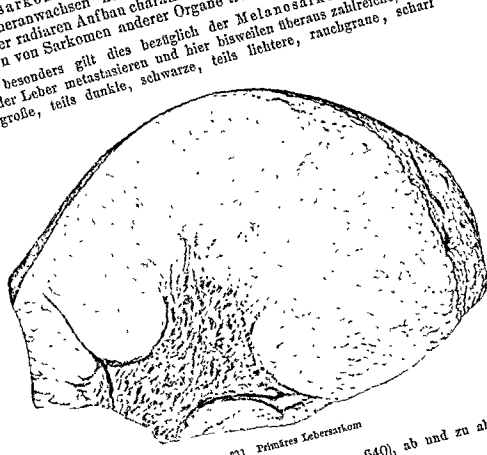

Fig 639 Primäres Lebersarkom

umschriebene Knötchen und Knoten bilden (Fig 640), ab und zu aber auch ein diffus infiltrierendes Wachstum aufweisen.

Durch metastatische Tumoren wird die Leber oft enorm vergrößert und erlangt ein sehr beträchtliches Gewicht; da sich die eingelagerten Knoten auch vielfach über die Oberfläche vorwölben, wird dieselbe meist unregelmäßig, buckelig.

γ) Von den Sarkomen sind nach ihrer Histogenese jene seltenen Tumoren der Leber zu trennen, welche als Hämangioendotheliome bezeichnet werden (*B. Fischer*, *Löhlein*).

Auch Chorionepitheliome, die makroskopisch und mikroskopisch den bekannten typischen Befund dieser Geschwulstart darbieten, kommen „primär", d. h ohne daß im Uterus oder in der Vagina eine analoge Geschwulst zu finden wäre, in der Leber vor (*B. Fischer*, *Pallauf*) und sind zweifellos auf die Verschleppung von Chorionzotten in die Leber zurückzuführen; dabei kann die betreffende Schwangerschaft viele Jahre zurückliegen. — Metastasen von

breiten sich, nach der Peripherie des Organes sich immer mehr verjüngend, „wie die Wurzeln eines Baumes" im Gewebe aus, Peripylephlebitis, bzw. Pericholangitis gummosa (Fig. 631).

In einzelnen Fällen findet man umschriebene Herde in der Leber, die makroskopisch Gummen vortäuschen können, ihrer histologischen Zusammensetzung nach aber offenbar durch lokale Entwicklungshemmungen zu erklären sind.

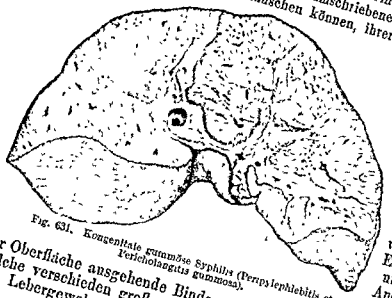

Fig. 631. Kongenitale gummöse Syphilis (Peripylephlebitis et Pericholangitis gummosa).

Bei der erworbenen Syphilis sind die interstitiellen Veränderungen in der Regel herdweise entwickelt. Es finden sich in unregelmäßiger Anordnung und Verteilung mächtige, derbe, von der Oberfläche ausgehende Bindegewebszüge im Leberparenchym, durch welche verschieden große, oft recht umfangreiche Knollen und Lappen von Lebergewebe abgeschnürt werden, die sich durch tiefe Furchen

Fig 632. Hepar lobatum.

gegen die Umgebung absetzen (Hepar lobatum, Fig. 632). Häufig finden sich im Grunde der narbigen Einziehungen käsige Einschlüsse, d. h. Reste von Gummen, so daß die Vorstellung oft nicht von der

Chorionepitheliomen des weiblichen Genitales bzw. ähnlich gebauten Tumoren der Hoden sind in der Leber häufig.

Bisweilen finden sich in der Leber kleine Knötchen, die aus versprengtem Nebennierengewebe bestehen und unter Umständen zu größeren Geschwülsten heranwachsen können (Hypernephrome *Hirschler*). Aus solchen verlagerten Nebennierenkeimen scheinen auch maligne Hypernephrome entstehen zu können, die sich dann also primär in der Leber entwickeln.

b) Zysten.

Abgesehen von Lymphzysten, die ab und zu in der Leber vorkommen, finden sich in derselben Retentionszysten, die durch Abschnürung von Gallengängen [illegible] sie besitzen eine glatte Wand und gewöhnli[illegible] *[illegible]blich gefärbten* Inhalt. Als G[illegible] n beobachteten, mächtigen (übermannskopfgroßen) Zysten aufzufassen, die sich vom Hilus der Leber her entwickeln und durch Druck große Anteile des Parenchyms

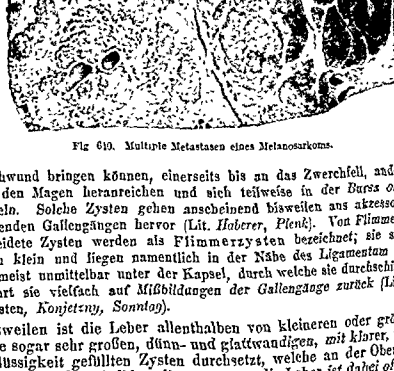

Fig 640. Multiple Metastasen eines Melanosarkoms.

zum Schwund bringen können, einerseits bis an das Zwerchfell, andererseits bis an den Magen heranreichen und sich teilweise in der *Bursa omentalis* entwickeln. Solche Zysten gehen anscheinend bisweilen aus akzessorischen, aberrierenden Gallengängen hervor (Lit. *Haberer, Plenk*). Von *Flimmerepithel* ausgekleidete Zysten werden als Flimmerzysten bezeichnet; sie sind gewöhnlich klein und liegen namentlich in der Nähe des *Ligamentum suspensorium* meist unmittelbar unter der Kapsel, durch welche sie durchschimmern; man führt sie vielfach auf *Mißbildungen der Gallengänge* zurück (Lit. über Leberzysten, *Konjetzny, Sonntag*).

Bisweilen ist die Leber allenthalben von kleineren oder größeren, teilweise sogar sehr großen, dünn- und glattwandigen, mit klarer, wässeriger Flüssigkeit gefüllten Zysten durchsetzt, welche an der Oberfläche und an den Rändern halbkugelig vorragen; die Leber ist dabei oft ganz enorm vergrößert. Diese Veränderung wird als zystische Degeneration oder als Zystenleber, Hepar cysticum, bezeichnet (Fig. 641); sie kann bereits kongenital auftreten.

Hand zu weisen ist, daß das Hepar lobatum durch Ausheilung von Gummen zustande kommt. Bisweilen findet sich bei akquirierter Syphilis eine auffällige Schrumpfung eines ganzen Lappens, seltener des rechten, häufiger des linken, der dann bisweilen nur einen kleinen Anhang bildet.

Bei mikroskopischer Untersuchung finden wir im Lebergewebe unregelmäßige, breite, bisweilen sehr mächtige Schwielen, die aus einem derben, kernarmen Bindegewebe bestehen und oft sehr reichliche Gallengangswucherungen sowie Pigment einschließen. Findet sich die geschilderte Veränderung, das Hepar lobatum, auch relativ häufig bei der akquirierten Syphilis, so berechtigt dennoch dieser Befund allein (falls nicht Reste von Gummen in den Furchen gefunden werden) noch nicht zur Diagnose der Syphilis, da analoge Leberveränderungen möglicherweise auch durch andere Prozesse hervorgerufen werden können und die Wassermannsche Reaktion bisweilen in den Fällen von Hepar lobatum negativ ist.

Fig 633 Gummi (Randpartie) (Schwache Vergr.)

Gummen treten bei der erworbenen Syphilis vereinzelt oder multipel auf und sitzen im allgemeinen näher der Leberoberfläche, namentlich relativ häufig in der Nähe des Ligamentum suspensorium, kommen aber auch an anderen Stellen der Leber vor. Sie bilden verschieden große, oft recht umfangreiche, z. B. kleinapfelgroße, kugelige oder unregelmäßig gestaltete, meist ziemlich derbe, bisweilen über die Leberoberfläche prominierende oder durch die Kapsel durchschimmernde Knoten, welche peripher aus einem grauweißen, in jüngeren Stadien weißrötlichen Gewebe bestehen, im Zentrum aber durchwegs oder in einzelnen Herden von einem trockenen, gelben, wie verkästen Gewebe gebildet werden. Bei älteren Gummen findet sich in ihrer Peripherie an der Grenze gegen das umgebende Lebergewebe eine fibröse Bindegewebsschwiele.

Bei mikroskopischer Untersuchung können wir denselben Befund erheben wie an Gummen in anderen Organen. Peripher findet sich eine verschieden breite Zone aus kernarmem oder (je nach dem Alter) kernreicherem Bindegewebe, innerhalb welcher und in deren Umgebung sich in wechselnder Menge Rundzellen, vorwiegend Lymphozyten, weniger Plasmazellen, und nicht selten Riesenzellen finden (Fig. 633). Der größere Anteil des Gummis wird gewöhnlich von nekrotischem, verkästem Gewebe gebildet.

Sowohl bei der erworbenen als bei der kongenitalen Syphilis treten meist interstitielle Veränderungen und Gummen gleichzeitig in der Leber auf. Ferner zeigt die Leber (ebenso wie die übrigen Organe) sehr häufig eine mehr oder minder weit vorgeschrittene amyloide Degeneration.

Bei der kongenitalen Syphilis kann man in der Leber fast regelmäßig die Spirochaete pallida, meist sogar in enormen Mengen nachweisen.

Die zystische Degeneration der Leber tritt wohl regelmäßig kombiniert mit einer analogen Veränderung der Nieren auf. Über die Entstehung der Zystenleber gehen die Anschauungen zurzeit noch auseinander. Während

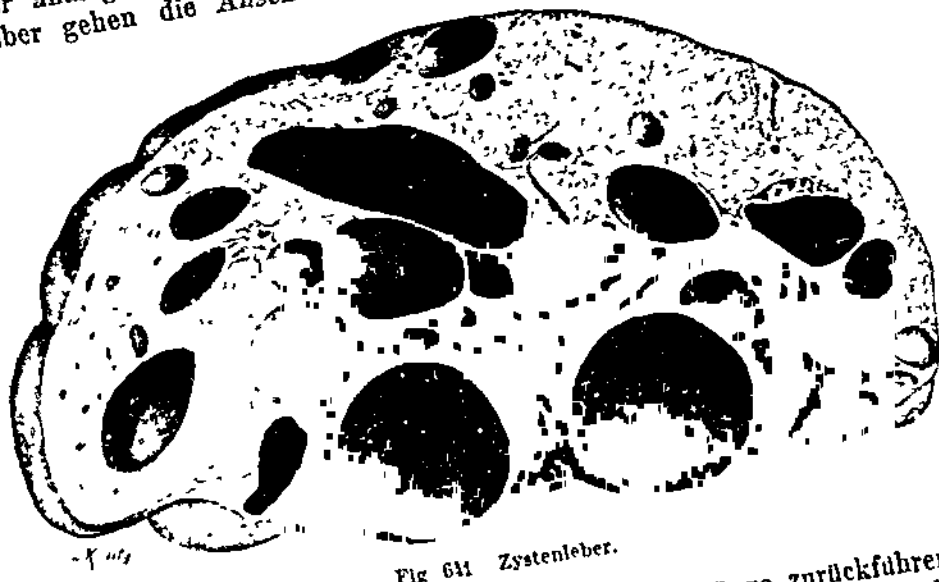

Fig. 641. Zystenleber.

manche Autoren sie auf eine Mißbildung der Gallengänge zurückführen, betrachten andere Untersucher die zystische Degeneration als eine Geschwulstbildung und fassen die Zysten als Adenokystome der Gallengänge auf.

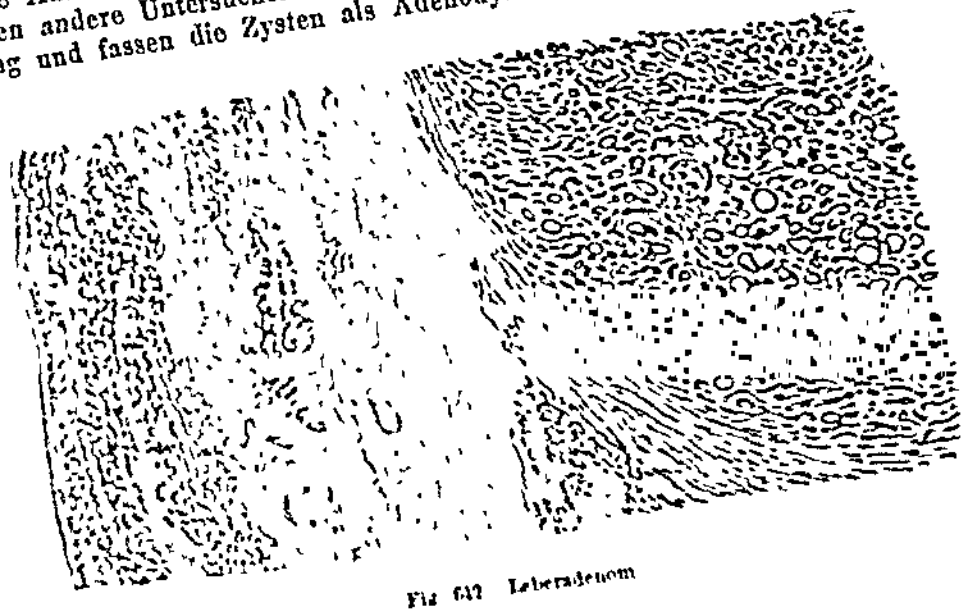

Fig. 642. Leberadenom.

c) Epitheliale Geschwülste.

a) Die Adenome der Leber (Lit. *Wegelin*) stellen kleinere oder größere, umschriebene, abgekapselte, gelbbraune oder gelbrötliche, weiche, leicht über die Schnittfläche prominierende, bisweilen langgestielte, pendelnde (*Ochlecker*) Knoten von dem Aussehen von Lebergewebe dar und treten sowohl solitär als multipel auf.

Nach ihrem histologischen Aufbau unterscheidet man vielfach von den Leberzellen und von den Gallengängen ausgehende Adenome, wenn-

In der Regel findet sie sich vorzugsweise in jenen Teilen des Organs, die histologische Veränderungen darbieten, häufig aber auch an Stellen, die anscheinend unverändert sind.

γ) Sonstige spezifische Entzündungen.

Bei Aktinomykose der Leber kommt es zur Bildung solitärer oder multipler, verschieden großer, bisweilen sehr umfangreicher, selbst [illegible] wulstförmiger Knoten, die, [illegible] weichen, mit Granulations- [illegible] hsetzt sind; im Eiter findet



Fig. 634. Typhöses Lymphom.

man die bekannten gelben Körner (Pilzdrusen). In seltenen Fällen allgemeiner, disseminierter Aktinomykose finden sich auch in der Leber zahlreiche, kleine, oft zu Gruppen angeordnete Abszesse, die pylephlebitischen oder cholangitischen Abszessen gleichen.

Die Aktinomykose der Leber tritt meist im Anschluß an aktinomykotische Veränderungen der umliegenden Organe auf, wobei sich dann auf der Außenfläche der Leber derbe Verwachsungen, Schwielen und Fistelgänge finden, doch kann die Affektion der Leber auch metastatisch bei Aktinomykose eines anderen Organes auftreten. In seltenen Fällen wurde die Aktinomykose ausschließlich in der Leber gefunden (primäre Aktinomykose der Leber).

Bei verschiedenen akuten und chronischen Infektionskrankheiten zeigt die Leber, wie bereits erwähnt, gleichfalls Veränderungen. Bei dem Abdominaltyphus findet man mitunter in der Leber zahlreiche kleinste,

gleich diese Trennung nicht immer streng durchführbar ist. Die Leberzelladenome (Rokitanskysche Adenome) setzen sich mikroskopisch aus denselben Zellreihen zusammen wie ein normaler Lobulus, doch ist meist die Anordnung der Zellen, ihre Gruppierung um eine Zentralvene, weniger regelmäßig, auch sind die einzelnen Zellen ebenso wie die Lobuli größer als normal.

Die Gallengangsadenome (Fig. 642) bestehen aus vielfach sich durchflechtenden, drüsenschlauchähnlichen Gebilden, welche Gallengängen gleichen (tubulöse Adenome).

Oft ist die Unterscheidung zwischen multiplen Leberadenomen und der früher beschriebenen knotigen oder adenomatösen Hyperplasie (Fig. 636) der Leber schwierig, so daß von manchen Autoren die Grenze zwischen beiden Prozessen fallen gelassen wird. Jedenfalls muß man aber von echten Adenomen in jenen Fällen sprechen, in welchen alle jene Veränderungen fehlen, die zur Regeneration bzw. knotigen Hyperplasie Veranlassung geben können.

Fig 643 Massiver Leberkrebs (Cancer massif).

β) Primäre Karzinome der Leber sind verhältnismäßig seltene Geschwülste (Lit. *Eggel*, *Löhlein*, *Winternitz*). Sowohl nach dem makroskopischen als auch nach dem mikroskopischen Verhalten werden vielfach verschiedene Formen der Leberkrebse unterschieden. Makroskopisch kommen namentlich zwei Formen in Betracht: In einer Reihe von Fällen findet sich ein umfangreicher, manchmal beinahe einen ganzen (fast stets den rechten) Lappen substituierender Knoten, welcher aus einem derberen oder markigen, grauweißen Gewebe besteht und im Zentrum meist in größerer oder geringerer Ausdehnung nekrotisch ist. Gewöhnlich entstehen in der Umgebung dieses Knotens kleinere metastatische Geschwulstknoten (Fig. 643), bisweilen erfolgt Einbruch in die Äste der Pfortader. Diese Form des Leberkrebses wird als massiver Krebs (Cancer massif) bezeichnet.

In anderen Fällen ist die Leber vergrößert und mehr oder weniger gleichmäßig von zahlreichen kleineren oder größeren, durchschnittlich kirschkerngroßen, grauweißen, hellgelbbraunen, gelbgrünen oder gelbrötlichen, gut begrenzten Knoten durchsetzt, die sowohl an der Oberfläche als auf dem Durchschnitt prominieren; häufig sind größere oder kleinere Pfortaderäste, manchmal auch Lebervenen durch Geschwulstgewebe verstopft (knotiger Krebs, Fig. 645). Bisweilen ist die Leber gleichmäßig von kleinen zahllosen Geschwulstknoten durchsetzt (diffuse Form) und täuscht so sehr das Bild einer Zirrhose mit knotiger Hyperplasie vor, daß eine Diagnose mit freiem Auge nicht möglich ist und

einer gefalteten elastischen Grenzmembran um das verengte neue Lumen. Die vermehrten, bisweilen drei- oder vierfachen elastischen Lamellen der Intima haben also eine doppelte Entstehung: die mehrfachen äußeren sind die Residuen der passiven Zerspaltung der alten Elastica während des entzündlichen Stadiums, die ein-

Fig 73 Gummöse Aortitis, dens mit kleinem frischen Ri (etwas eingerollt infolge der Querschnitt der stark verdi

fache innere das Produkt einer echten regenerativen Neubildung. Dieser Vorgang ist also strengstens gegen die oben besprochene Hypertrophie der Elastika bei Nierenschrumpfung zu unterscheiden.

In der Aorta sind die Adventitia und Media der Ausgangspunkt und Hauptsitz der syphilitischen Erkrankungen (*Doehle*); die Intima beteiligt sich zunächst

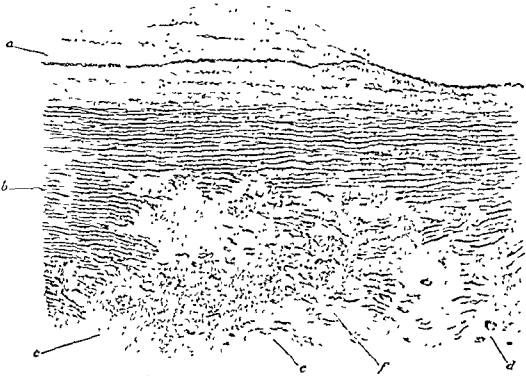

Fig. 71. Gummöse Aortitis (Verge 100:1.) (Wandquerschnitt von Präparat 71.) *a* sklerotische Intimaproliferation mit geringer Entzündung; *b* Elastikalamellen der Media; *c* gummöse kleinzellige Infiltrate; *d* Riesenzelle; *e* Nekrosen, *f* Bruchstücke der Elastikalamellen

nur durch kompensatorische Proliferation und nur in schweren Graden greifen die spezifischen Entzündungen und Nekrosen auch auf sie über. Die Prädilektionsstelle ist die Aorta ascendens. Die Diagnose kann bei frischen Fällen durch den Befund von echten Gummositäten, der bei sorgfältiger Untersuchung keineswegs so selten

die krebsige Natur der Veränderung erst durch die mikroskopische Untersuchung erkannt wird. Diese Form des diffusen Leberkrebses

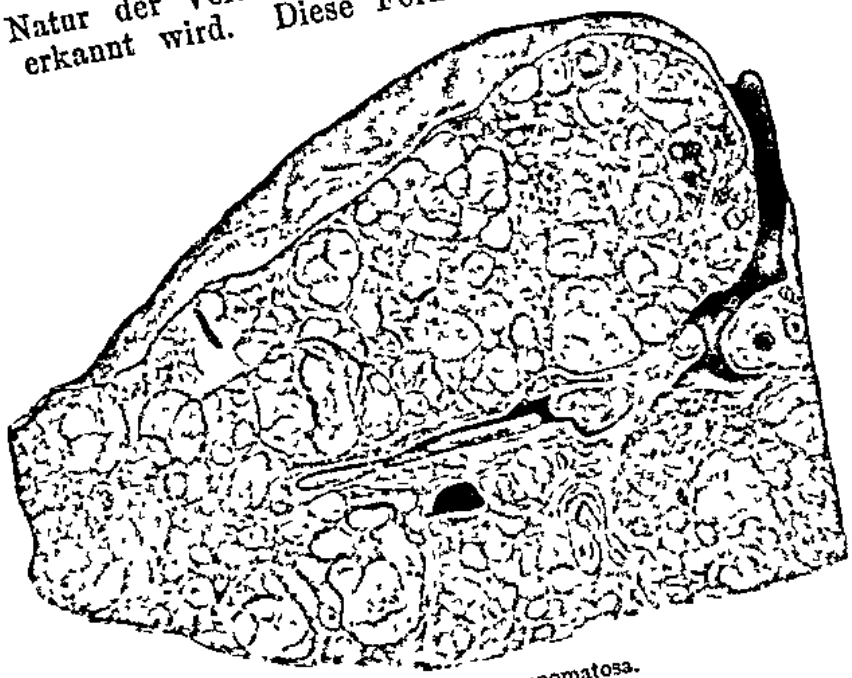

Fig. 644. Cirrhosis carcinomatosa.

wird auch als Cirrhosis carcinomatosa, Cancer avec cirrhose oder als malignes Adenom im engeren Sinne (*Ribbert*) (Fig. 644) bezeichnet; auch diese Krebse dürften unizentrisch entstehen, die schein-

Fig. 645. Knotiger Leberkrebs

6. Seltene Befunde, wie z. B. größtenteils aus Kalkkarbonaten bestehende Konkremente, usw.

Salkowski fand in menschlichen Gallensteinen steinsäurehaltige Palmitinsäure in geringer Menge; das Vorkommen des Kalziumsalzes ist nicht sicher erwiesen.

Bei Auflösung der Gallensteine durch entsprechende Reagentien bleibt ein organisches Stroma, ein Gerüst zurück, durch welches die kristallinischen Bestandteile zusammengehalten werden.

Die Konkremente der Gallenwege finden sich im allgemeinen erst im mittleren oder namentlich höheren Lebensalter, während sie bei jugendlichen Personen selten sind. Das Schnüren bzw. die hierdurch hervorgerufene Gallenstauung scheint die Entstehung von Gallensteinen zu begünstigen; hierdurch könnte der Umstand erklärt werden, daß sie bei Frauen häufiger als bei Männern (etwa doppelt so häufig?) angetroffen werden sollen.

Entstehung der Gallensteine. Daß chemische Veränderungen der Galle sowie Entzundungsprozesse der Gallenblasenwand bei der Bildung der Gallensteine eine wichtige Rolle spielen, ist seit langem bekannt. Große Bedeutung wurde auch stets der Gallenstagnation beigemessen, indem dieselbe einerseits zur Eindickung der Galle, andererseits zur Entzündung der Gallenblase und Gallenwege führt. Aus steriler, filtrierter, bei Körpertemperatur aufbewahrter Galle können größere Mengen von Cholesterin ausfallen (*Aschoff-Bacmeister*); der Ausfall wird durch die Anwesenheit protoplasmatischer Substanzen beschleunigt und intensiver gestaltet. Andererseits zeigten Versuche, daß durch das Wachstum bestimmter Bakterien in Galle eine Zersetzung gallensaurer Salze bewirkt wird und infolgedessen Substanzen ausfallen, welche Bestandteile der Gallensteine bilden (*Exner* und *Heyrovsky*). In der Tat spielen jene Bakterien, welche am meisten gallensaure Salze zu zersetzen vermögen, anscheinend auch in der Ätiologie der Cholelithiasis eine Rolle (z. B. Proteus, vielleicht auch Typhusbazillen, nicht aber Streptokokken). So wurde bei Kaninchen, welchen drei Wochen nach beendigter Typhusschutzimpfung Typhusbazillen in die Gallenblase injiziert worden waren, bei der Obduktion eine schwere Cholezystitis und Cholelithiasis gefunden (*Emmerich* und *Wagner*).

Mit den Ergebnissen der experimentellen Untersuchungen stehen auch die am Menschen gewonnenen Erfahrungen im Einklang. Radiäre Cholesterinsteine finden sich in Gallenblasen, die keine entzündlichen Veränderungen darbieten und deren Inhalt völlig steril ist, während die kalkhaltigen Steine in chronisch entzündeten Gallenblasen angetroffen werden. Die Grundursache der Gallensteinbildung ist offenbar die Gallenstauung, die zur Entstehung eines radiären Cholesterinsteines Gelegenheit gibt. Man könnte sich den Vorgang etwa so vorstellen (*Aschoff*), daß durch Verarmung der Galle an Neutralfetten (infolge gesteigerter Resorption des Fettes seitens der Epithelien und Lymphgefäße der Gallenblasenschleimhaut) das Cholesterin ausgefällt wird. Eine unterstützende Rolle spielt auch die vermehrte Ausscheidung des Cholesterins mit der Galle bei Cholesterinamie z. B. in der Schwangerschaft. (Eine Sekretion des Cholesterins durch die Gallenblasen- oder Gallengangsepithelien findet nicht statt.) Der so gebildete Cholesterinstein, der fast nur als Solitärstein vorkommt, wird häufig durch Einkeilung im Blasenhals zum Verschlußstein und begünstigt nun die Infektion der Gallenblase. Während, wie erwähnt (vgl. S. 1007), die normale Gallenblase nur im Halsteil, nicht aber im Fundus echte Schleimdrüsen enthält, entwickeln sich dieselben in chronisch entzündeten Gallenblasen in großer Zahl (vgl. später). Es wird nun angenommen, daß das Sekret dieser Drüsen den Gehalt der Galle

bare Multiplizität erklärt sich durch den Einbruch und die Propagation der Geschwulst in den *Pfortaderästen*.

Eine selten vorkommende Form des primären Leberkrebses stellen Zylinderzellkrebse dar, die von den großen Gallengängen ausgehen und den Verzweigungen der Glissonschen Kapsel folgend sich im Pfortadergebiet verbreiten; gleichzeitig mit der Krebsentwicklung geht in diesen Fällen eine mächtige Bindegewebswucherung einher, die zur Schrumpfung und Induration des Gewebes führt.



Fig. 646. Leberzellkrebs

Mikroskopisch wird gewöhnlich zwischen Leberzellen- (Fig. 646) und Gallengangskarzinomen (Fig. 647) unterschieden, wenngleich eine Trennung häufig nicht möglich ist. Sowohl das Leberzellen- als das Gallengangskarzinom können in der Form des Carcinoma solidum (Zusammensetzung aus soliden Zellzapfen) als auch des Carcinoma adenomatosum (Zusammensetzung aus vielfach sich durchflechtenden, schlauchförmigen Gebilden) auftreten.

Fig. 647. Gallengangskrebs

Nach Ribbert sind die Leberzellkrebse als maligne Adenome zu bezeichnen und von den eigentlichen Karzinomen scharf zu trennen; diese sind Zylinderzellenkrebse (Adenokarzinome) und gehen stets von dem Epithel der Gallengänge aus. Bei dem malignen Adenom (Leberzellkrebs der Autoren) findet man fast stets Gallensekretion innerhalb der Tumorzellen.

Relativ häufig, nach Eggel in 85,4% der Fälle, entwickeln sich primäre Leberkarzinome in zirrhotischen Lebern; in solchen Fällen liegt es nahe, einen genetischen Zusammenhang zwischen der Zirrhose und der Karzinomentwicklung anzunehmen. Man könnte sich denselben etwa in der Art vorstellen, daß andauernde Regeneration von Lebergewebe schließlich zu atypischem Wachstum, zur Entstehung von Karzinomen führt.

Bei längerer Dauer der Entzündung (chronische Cholezystitis) (Fig. 649) entwickelt sich eine zunehmende Verdickung besonders der Tunica fibrosa und narbige Umwandlung der Gallenblasenwand, auch der Schleimhaut, welche dann eine sehnig glänzende, albugineaähnliche,

Fig. 649 Ausgeheilte ulceröse Cholezystitis mit Narbenbildung

glatte oder mit verzweigten, leistenartigen Vorragungen versehene Oberfläche aufweist (Fig. 650).

Dabei wird die Gallenblase oft kleiner und kann schließlich — namentlich als Ausgang von Eiterungsprozessen — bis auf einen oft kaum kirschkerngroßen, derben, fibrösen, nicht selten auch verkalkten, in Pseudomembranen eingeschlossenen Körper zusammenschrumpfen, über welchem der Leberrand eingekerbt erscheint (Fig. 651).

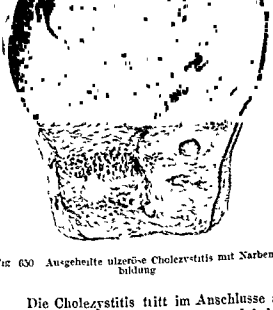

Fig. 650 Ausgeheilte ulceröse Cholezystitis mit Narbenbildung

Ihr Lumen ist in solchen Fällen völlig aufgehoben, obliteriert oder noch als schmaler Spalt erkennbar, in dem sich eingedickte, mörtelig-kreidige oder verkalkte Massen finden. Enthielt die Gallenblase Konkremente, so sind dieselben allseits dicht von dem fibrösen Gewebe umschlossen. In der Regel spielt sich gleichzeitig ein chronischer Entzündungsprozeß in der Umgebung der Gallenblase ab und es führt zu einer schwieligen Pericholezystitis und zu derben, schwartigen Verwachsungen mit den angrenzenden Organen.

Die Cholezystitis tritt im Anschlusse an Darmerkrankungen, ferner metastatisch bei Infektionskrankheiten und bei Konkrementbildung auf. Als Er-

Von Interesse ist das Vorkommen von primärem Leberkrebs bei zwei Schwestern (*Hedinger*). — Auch im frühesten Kindesalter wurde bereits das Auftreten eines primären Leberkrebses beobachtet (*Idzumi* bei einem 7 Monate alten Kinde).

Die Leberkrebse brechen, wie erwähnt, häufig in die Blutgefäße der Leber ein, setzen aber im allgemeinen nur selten Metastasen in anderen Organen. Relativ am häufigsten kommen Metastasen in den Lungen zur Beobachtung; auch diese sekundären Geschwulstknoten können in einzelnen Fällen Gallensekretion aufweisen.

Sind primäre Karzinome der Leber relativ selten, so finden sich in ihr andererseits häufig aus der Umgebung fortgeleitete Karzinome und namentlich Metastasen von Krebsen anderer Organe, so besonders des Magen-Darmkanales.

Dabei ist die Leber oft von zahllosen, verschieden großen, bisweilen mächtigen, im Zentrum eine Delle aufweisenden Knoten dicht durchsetzt, betrachtlich vergrößert und sehr schwer, ihre Oberfläche uneben, buckelig; der primäre Tumor stellt dabei oft nur eine kleine Geschwulst dar. Das Lebergewebe in der Umgebung der Metastasen zeigt Kompressionserscheinungen, Atrophie und Verfettung. Manchmal erfolgt ein Einbruch in die Pfortader oder ihre Äste (Fig. 619) bzw. in die Lebervenen, wodurch das betreffende Gefäß vollständig verstopft werden kann und die entsprechenden Veränderungen im zugehörigen Lebergewebe hervorgerufen werden (vgl Zirkulationsstörungen, S. 973). Durch Geschwulstembolie und Ausbreitung innerhalb der Gefäße kommt es in seltenen Fällen nicht zur Ausbildung umschriebener Knoten, sondern zu einem infiltrierenden Wachstum der Metastasen, so daß die Leber in größerer Ausdehnung allenthalben von Krebssträngen und -nestern durchsetzt ist.

d) Mischgeschwülste.

Ganz vereinzelte Beobachtungen berichten über das Vorkommen von Mischgeschwülsten in der Leber; so bestand in einem Falle (*Hippel*) der Tumor aus adenomatösen Anteilen, Knorpelgewebe und verhornenden Plattenepithelinseln.

Literatur.

Physiologie, Chemie und Klinik. Ewald, *Leberkrankheiten* 1913 — Fischler, *Physiologie und Pathologie der Leber.* 1916. — Frerichs, *Klinik der Leberkrankheiten.* 1858 — Hammarsten, Physiol. Chemie 1904 — Krehl, Pathol Physiol. 1918 — Langenbuch, D. Zschr. f. Chir Lfg. 45 e I u II. — Pel, *Leberkrankheiten* 1909. — Quincke u Hoppe-Seyler, Nothnagels H XVIII I Teil. — Thüle, *Chirurgie der Lebergeschwülste.* 1913 — Ders., *Verletzungen der Leber und Gallenwege.* 1912. — Weinland, Nagels H d Phys. II. 424

Anatomie und Histologie. Bartels, Bardelebens H d An Lfg. 17. — Ebner, Kölliikers H. d. Gewebslehre; III. 212.

Referate. Fischler, Erg. d. M. u K 3, S. 240. 1909 — Kretz, Erg d Path. 8, II S. 473 — Paltauf, Erg d. Path. 1, III S 301

Pathologie. Aschenheim, Münch. m. W. 1910, S 1282 — Aschoff (*Pseudotuberkulose*), P G. 4, S 178 — Ders. (*Syphilis*), P. G. 6, S. 205 1903. — Askanazy, R m d l. Suisse rom. 35, Nr. 10. — Banti, Fol. h. 10, S 33 — Baruch. Beitr. z klin Chir 95, S 502 — Beitzke (*Zirrhose*), Zbl f Path 25, S 625. — Benque, *Krankheit*), B kl W 1916, S. 188 — Bendig, M. m. W D Arch f kl M. 90, S 300. W. kl W 1912, S 1249 — Bickhardt u. Schümann, D Arch f kl M. 90, S 784. — Cecien, Virch Arch. 201, S 861. — Chalatow, Beitr. z path Anat 57, S 85 — — Brötz, Frankf Zschr. f. Path 3, S. 931 — Browicz, W. kl W. 1900, S 106. Chiari (*D renos Arantii*), Zbl. f Path. 26, S 1. — Ders (*Furchen*), P. G. 2. S. 106. 1899 — Ders (*Phlebitis*), Beitr. z. path. Anat. 26 1899 — Ders (*Infarkte*), Zschr. f Hlk 19, S. 475 1898 — Chilaiditi, Fortschr d. Röntgenstr. 16, S 173. 1910. — Chvostek, W. kl W 1910, S. 1636. — Costantini, Bullettino delle scienze mediche di Bologna 1909 — Curschmann, M m W. 1915, S. 1783. — Eggel,

reger der eitrigen Cholezystitis kommen verschiedene Bakterien, namentlich die Eiterkokken, in einzelnen Fällen der B. Friedländer, der Typhusbazillus, der Paratyphusbazillus A und B und der Influenzabazillus in Betracht. Die Bakterien gelangen entweder aus dem Darmkanal, wobei namentlich Stagnation der Galle das Eindringen der Mikroorganismen begünstigt, oder auf dem Wege der Blutbahn in die Gallenblase. In einzelnen Fällen gibt das Eindringen von Würmern, namentlich Askariden, Gelegenheit zur Entstehung einer eitrigen Cholezystitis. Während vielfach die durch den Typhusbazillus hervorgerufene Cholezystitis (Cholecystitis typhosa) für häufig angesehen wird, haben eingehende Untersuchungen von E Fraenkel gezeigt, daß entzündliche Affektionen der Gallenblase im Verlaufe eines Typhus zu den Seltenheiten gehören. Wohl lassen sich bei Typhusleichen nahezu stets Typhusbazillen in der Gallenblase nachweisen, doch sind hierbei meist weder makroskopisch noch mikroskopisch entzündliche Veränderungen dieses Organes

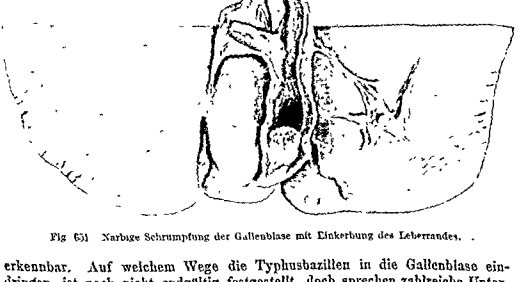

Fig 651 Narbige Schrumpfung der Gallenblase mit Einkerbung des Leberrandes.

erkennbar. Auf welchem Wege die Typhusbazillen in die Gallenblase eindringen, ist noch nicht endgültig festgestellt, doch sprechen zahlreiche Untersuchungen dafür, daß sie teils durch Vermittlung der Gallenblasengefäße, teils von der Leber aus mit der Galle in dieses Organ eingeschwemmt werden, vielleicht aber doch auch vom Darm aus durch den Ductus choledochus dahin gelangen. Sie können noch lange Zeit nach Ablauf eines Typhus in der Gallenblase nachweisbar sein, ohne daß in der Wand derselben anatomische Veränderungen zu finden wären. Diese Tatsache hat epidemiologisch die größte Bedeutung, da auf diese Weise durch gesunde Personen („Bazillenträger", „Dauerausscheider") der Typhus verbreitet werden kann. Was bezüglich des Vorkommens von Typhusbazillen in der Gallenblase gesagt wurde, gilt auch für die Paratyphusbazillen A und B.

Tuberkulose der Gallenblase oder Gallengänge bildet keinen häufigen Befund. Im allgemeinen lassen sich zwei Formen der Gallenblasentuberkulose unterscheiden (*Simmonds*), eine chronische, die durch Verdickung der Gallenblasenwand und ausgedehnte tuberkulöse Geschwüre charakterisiert ist (chronisch-ulzeröse tuberkulöse Cholezystitis), und eine akute Form, bei welcher man multiple, kleinste, umschriebene, oberflächlich gallig-imbibierte Nekrosen der Schleimhaut findet, in welchen sich Tuberkelbazillen nachweisen lassen

Orig. 77, S. 301. — Guizetti,
1909, S. 1788. — Hagiwara,
Nr. 21. — Hart, M. m W. 1917
Nr. 21. — Ders (*Karzinom*), Zi
1913, S. 2283 und Zschr. f. klin.
— Hoß, Beitr. z. path. Anat.
Hirschler, Frankf. Zschr. f. Ps
Huebener u Reiter, D. m. W
S. 20. — Hymans van den
Idzumi, Arch f. klin Chir. 100, S 1180. — Ioannovics (*Experimentelle Zirrhose*),
W. kl. W. 1901, Nr. 27. — Ders. (*Hepatotoxin*), W. kl. W. 1907, Nr. 7. — Issel,
Zbl. f. Phys. u. Path. des Stoffwechsels 1907. — Jenny, Virch. Arch 213, S 1. —
Joest, Verh. D. path. Ges. 1914, S. 238 — Josselin de Jong, Mitt. Grenzg 24,
S 160 — Kern und Gold, Virch Arch. 222, S 78. — Kleiber, Diss. Breslau 1914
— Klopstock, B kl. W. 1910, S 1532. — Klotz, Diss. Basel 1914. — Koch, M,
P. G. 10, S. 265 721. — Krause, B
kl. W. 1912, S. 12 und P. G 1904,
S. 54. — Ders. 06. — Ders. (*Ikterus*),
Krehl-Marchand, *phie*), W. kl. W. 1894,
Nr. 20. — Kubi S. 76 — Lepehne,
Beitr z path Anat 64, S 55 Lenget, Inaug.-Diss. Bordeaux 1904 — Lichten-
W 1909 Nr 23
ch
z
of
—
n),
h
Arch. 214 1903. — Mich l,
Arch f. D S 447. — Narath,
Albert, Chir. 135, S 305
— Oehle *se*), Beitr z path
Anat. 55, S 236. — Ders. (*septischer Ikterus*), Beitr. z path Anat 55, S 315 —
Opie, Soc f. exp Biol 7, S. 57. 1910 — Orth, P. G. 3, S 82 1900 — Paltauf
(*Ductus venosus Arantii*), W. kl W. 1888, Nr 7. — Ders (*Leberatrophie*), P. G 5
1902. — Ders. (*Chorionepitheliom*), W. kl W. 1913 — Paulicek, Fol h 9, S 475
1910. — Pearce, J. of exp. M. 8 1906. — Perutz, Zbl Grenzgeb 1903, S 651
— Pick (*Pfortader*), Virch. Arch. 197, S. *Krankheit* B kl.
itr
W. 1917, S 451. — Plenk, Virch Arch 38
z. path. Anat. 1, S 259. — Ponfick, hr
Suppl 81. — Reichmann, Virch. Arch. yn
f Path. 13, S. 103. — Ribbert, D. m. W *s*),
1917, S. 221. — Risel (*Pfortader*), D. m. W. n-
Zbl f. Path. 20, S 673. — Rocha-Lima, Verh. D path Ges 1912, S. 165 — Rogge-
bau, Beitr. z path Anat 49, S 313. — Rollet, Frankf Zschr. f Path. 3, S 775
— Rüssle 157 — Ders (*Bronzediabetes*), Beitr z
path. Anat. G. 12, S 249 1908. — Rothschild,
Beitr. z pa Zbl f. Path 22 Nr 19. — Schafir,
Virch. Arch. 2 *nbre*) Zbl f Path. 18, S 593 1907 —
Schmincke, Zbl f
Ders (*Kupffer* mmonds, Bl kl W
Path. 25, S 49) - Sonntag, Beitr
1909, S. 531. — 3, S 278. — Stadel-
z klin. Chir 80 — Sternberg, P G
mann, *Ikterus* *matopoetischen Appa-*
1906, S 131. — 3, Nr. 50 — Steyrer,
rates. J. F Bei - Strassburg, Beitr.
M Kl. 1913, S. 297. — Stoerk, W. kl W 1904, Nr. 34 u 35

7. Gallensteine, Fremdkörper, Parasiten.

Überaus häufig finden sich in der Gallenblase und den Gallengängen Konkremente, **Gallensteine** (Lit. *Naunyn, Aschoff* u. *Bacmeister, Kretz*); die in den intrahepatalen Gallengängen gelegene Gallensteine werden auch als **Lebersteine** bezeichnet (vgl. S. 997). Zahl, Größe, Gestalt, Zusammensetzung und Farbe der Gallensteine sind in den einzelnen Fällen sehr verschieden. Während man oft nur einen oder wenige Gallensteine in einer Gallenblase findet, sind sie in anderen Fällen in überaus großer Anzahl vorhanden; einige hundert Gallensteine *in einer Gallenblase sind kein seltener Befund*, in einzelnen Fällen wurden sogar einige tausend Konkremente gezählt. Wenn sie solitär oder in geringerer Anzahl vorhanden sind, sind sie gewöhnlich relativ ziemlich groß, z. B. 14 cm lang, und können sogar ein Gewicht von 200 g (*Ach*) erreichen, während es sich in jenen Fällen, in welchen größere Mengen von Steinen in der Gallenblase liegen, um kleinere, bisweilen um kleinste, körnige, sandartige Konkremente handelt. Meist sind gleichzeitig Steine verschiedener Größe in derselben Gallenblase vorhanden. Ihre Form ist sehr verschieden; bald sind sie kugelig, bald zylindrisch oder eiförmig; mitunter bi[illegible] Ausguß der Gallenblase. Entstehen [illegible] in einer Gallenblase, so können sie [illegible] nehmen und würfelförmige, pyramidenförmige oder auch unregelmäßig *vieleckige Steine bilden*, indem sich das Wachstum nach dem vorhandenen Raum richtet und die einzelnen Konkremente mit glatten oder konkaven bzw. konvexen Flächen aneinanderpassen (*facettierte Steine*). Ältere Steine weisen oft eine unebene, unregelmäßige, höckerige Oberfläche auf, werden rissig oder zerbröckeln (*kariöse Steine*). *Auch* Farbe, Konsistenz und Gewicht der Steine sind sehr verschieden und richten sich im allgemeinen nach ihrer chemischen *Zusammensetzung*.

Der Zusammensetzung nach unterscheidet man (*Aschoff-Bacmeister*):

1. **Radiäre Cholesterinsteine.** Sie bilden meist kugelige, grauweiße, durchscheinende Konkremente mit einer unregelmäßigen höckerigen, mattglänzenden Oberfläche und einer strahligen, glänzenden Bruchfläche, sind sehr leicht und *verhältnismäßig weich*. Sie bestehen fast nur aus Cholesterin.

2. **Geschichtete Cholesterinkalksteine**, die aus feinkristallinischen, kalkhaltigen Lagen aufgebaut sind, eine glatte Oberfläche und eine mattweiße bis schwefelgelbe Farbe besitzen.

3. ***Cholesterin-Pigment-Kalksteine***, die häufigste Art der Gallensteine. Sie bestehen aus Cholesterin, Pigment und Kalk. Form, Größe und Farbe wechseln sehr beträchtlich; bald sind sie lichtbraun oder gelb, bald dunkelbraun bis schwarz. Ihre Oberfläche ist glatt oder uneben. Am Durchschnitte lassen sie meist eine konzentrische Schichtung erkennen, wobei Zahl und Farbe der einzelnen Schichten je nach ihrer Zusammensetzung wechseln. Man kann einen Kern und eine mehrfach geschichtete Schale an ihnen unterscheiden.

[illegible] Steine (radiäre *Cholesterinsteine* mit geschich-
tetem [illegible] einzeln, seltener zu zweien
oder [illegible] *in der* Gallenblase vor,
sind meist oval mit glatter, bisweilen facettierter Oberfläche.

5. **Bilirubinkalksteine**, die aus an organische *Substanzen* gebundenem Kalk bestehen und hauptsächlich in den Gallengängen der Leber, doch auch in der Gallenblase vorkommen.

path. Anat. 59, S. 615. — Stroebe, Beitr. z. path. Anat. 21, S. 270. 1897. — Uhlen-
— Unge-
n, Inaug.-
it, Frankf.
2. 1909. —
), S. 239. —
194, S. 63.

B. Gallenblase (Vesica fellea, ἡ κύστις χοληδόχος) und Gallenwege (Viae biliferae).

1. Entwicklungsgeschichte, normale Anatomie, Histologie.

Über die Entwicklung der Gallenblase und der Gallenwege vgl. S. 951. Die Gallenblase liegt an der hinteren Fläche der Leber, mit einem Teil ihrer Zirkumferenz in den unteren Anteil der rechten Längsfurche derart eingebettet, daß ihre Kuppe in der Regel etwas über den vorderen Leberrand vorragt. Mit ihrem anderen schmäleren Ende (Gallenblasenhals) reicht sie bis an den Leberhilus und geht hier in den Ductus cysticus über. Dieser vereinigt sich spitzwinkelig mit dem etwas stärkeren Ductus hepaticus zum Ductus choledochus, der im Ligamentum hepato-duodenale gegen das Duodenum hinzieht und gemeinsam mit dem Ductus pancreaticus am Diverticulum Vateri in den Darm einmündet.

An der Gallenblasenwand lassen sich fünf Schichten unterscheiden (*Aschoff*): Tunica mucosa, Tunica muscularis, Tunica fibrosa (welche drei Schichten die eigentliche Blasenwand bilden), ferner Tunica subserosa und Tunica serosa. Die Schleimhaut der Gallenblase ist zierlich gefältelt; im Fundus sind die Falten höher, im Hals niedriger und bilden hier ein engmaschiges Netz; durch gleichzeitige spiralige Drehung der Falten entsteht im Gallenblasenhals und im Ductus cysticus eine Klappe, die Valvula Heisteri.

Die Gallenblase und die großen Gallenwege besitzen ein Zylinderepithel, welches sich in der Gallenblase häufig in Gefäßlücken der Muskularis einsenkt und so bis an die Grenze der Tunica fibrosa reichende Gange bildet, die sogenannten Luschkaschen Gänge, die oft mit Drüsen verwechselt werden. Wirkliche Schleimdrüsen finden sich im allgemeinen nicht im Körper der Gallenblase, sondern nur im Hals derselben, in der Nähe des Ductus cysticus.

2. Leichenerscheinungen.

Die Wand der Gallenblase und der Gallengänge ist häufig ebenso wie das umgebende Lebergewebe, der anliegende Darm, der obere Pol der rechten Niere usw. durch Imbibition mit Galle braungelb oder hellgrün verfärbt.

Ist bereits Fäulnis eingetreten, so ist der Inhalt der Gallenblase und Gallengänge oft von Gasblasen durchsetzt, schaumig.

3. Störungen der Entwicklung, Lage und Form.

Die Verbindung der Gallenblase mit der Leber ist in den einzelnen Fällen sehr verschieden: während die Gallenblase manchmal fast allseits von Lebergewebe umgeben wird, ist sie bisweilen völlig frei und hängt an dem Ductus cysticus wie an einem Stiel (pendelnde Gallenblase, Wandergallenblase). In anderen Fällen setzt sich der freie Rand des Ligamentum hepato-duodenale bis an die Gallenblase und das Colon transversum fort, so daß diese Organe durch eine breite Peritonealduplikatur, Ligamentum hepato-colicum, verbunden sind (*Schlecht*). Dieser Befund kann in etwa 15—20% der Neugeborenen erhoben werden (*Konjetzny*). In solchen Fällen ist die Gallenblase oft auch bandartig wie durch ein Mesenteriolum an die Leber angeheftet.

6. Seltene Befunde, wie z. B. größtenteils aus Kalkkarbonaten bestehende Konkremente, usw.

Salkowski fand in menschlichen Gallensteinen stearinsäurehaltige Palmitinsäure in geringer Menge; das Vorkommen des Kalziumsalzes ist nicht sicher erwiesen.

Bei Auflösung der Gallensteine durch entsprechende Reagentien bleibt ein organisches Stroma, ein Gerüst zurück, durch welches die kristallinischen Bestandteile zusammengehalten werden.

Die Konkremente der Gallenwege finden sich im allgemeinen erst im mittleren oder namentlich höheren Lebensalter, während sie bei jugendlichen Personen selten sind. Das Schmuren bzw. die hierdurch hervorgerufene Gallenstauung scheint die Entstehung von Gallensteinen zu begünstigen; hierdurch könnte der Umstand erklärt werden, daß sie bei Frauen häufiger als bei Männern (etwa doppelt so häufig?) angetroffen werden sollen.

Entstehung der Gallensteine. Daß chemische Veränderungen der Galle sowie Entzündungsprozesse der Gallenblasenwand bei der Bildung der Gallensteine eine wichtige Rolle spielen, ist seit langem bekannt. Große Bedeutung wurde auch stets der Gallenstagnation beigemessen, indem dieselbe einerseits zur Eindickung der Galle, andererseits zur Entzündung der Gallenblase und Gallenwege führt. Aus steriler, filtrierter, bei Körpertemperatur aufbewahrter Galle können größere Mengen von Cholesterin ausfallen (*Aschoff-Baemeister*), der Ausfall wird durch die Anwesenheit protoplasmatischer Substanzen beschleunigt und intensiver gestaltet. Andererseits zeigten Versuche, daß durch das Wachstum bestimmter Bakterien in Galle eine Zersetzung gallensaurer Salze bewirkt wird und infolgedessen Substanzen ausfallen, welche Bestandteile der Gallensteine bilden (*Exner* und *Heyrovsky*). In der Tat spielen jene Bakterien, welche am meisten gallensaure Salze zu zersetzen vermögen, anscheinend auch in der Ätiologie der Cholelithiasis eine Rolle (z. B. Proteus, vielleicht auch Typhusbazillen, nicht aber Streptokokken). So wurde bei Kaninchen, welchen drei Wochen nach beendigter Typhusschutzimpfung Typhusbazillen in die Gallenblase injiziert worden waren, bei der Obduktion eine schwere Cholezystitis und Cholelithiasis gefunden (*Emmerich* und *Wagner*).

Mit den Ergebnissen der experimentellen Untersuchungen stehen auch die am Menschen gewonnenen Erfahrungen im Einklang. Radiäre Cholesterinsteine finden sich in Gallenblasen, die keine entzündlichen Veränderungen darbieten und deren Inhalt völlig steril ist, während die kalkhaltigen Steine in chronisch entzundeten Gallenblasen angetroffen werden. Die Grundursache der Gallensteinbildung ist offenbar die Gallenstauung, die zur Entstehung eines radiären Cholesterinsteines Gelegenheit gibt. Man könnte sich den Vorgang etwa so vorstellen (*Aschoff*), daß durch Verarmung der Galle an Neutralfetten (infolge gesteigerter Resorption des Fettes seitens der Epithelien und Lymphgefäße der Gallenblasenschleimhaut) das Cholesterin ausgefällt wird. Eine unterstutzende Rolle spielt auch die vermehrte Ausscheidung des Cholesterins mit der Galle bei Cholesterinamie z. B. in der Schwangerschaft. (Eine Sekretion des Cholesterins durch die Gallenblasen- oder Gallengangsepithelien findet nicht statt.) Der so gebildete Cholesterinstein, der fast nur als Solitärstein vorkommt, wird häufig durch Einkeilung im Blasenhals zum Verschlußstein und begunstigt nun die Infektion der Gallenblase. Während, wie erwähnt (vgl S. 1007), die normale Gallenblase nur im Halsteil, nicht aber im Fundus echte Schleimdrüsen enthält, entwickeln sich dieselben in chronisch entzündeten Gallenblasen in großer Zahl (vgl. später). Es wird nun angenommen, daß das Sekret dieser Drüsen den Gehalt der Galle

In seltenen Fällen wird eine Verlagerung der Gallenblase an die hintere Fläche der Leber, mehrfach ein kongenitaler Defekt der Blase oder der großen Gallenwege beobachtet (*Elperin*). Bisweilen findet sich eine kongenitale Verengerung oder teilweise oder vollständige Obliteration der Gallengänge (Lit. *Frensdorf*), als deren Folge sich meist eine biliäre Leberzirrhose, bisweilen (je nach dem Sitz der Atresie) eine zystische Erweiterung des Ductus choledochus, cysticus oder hepaticus entwickelt. Ob der Verschluß der großen Gallenwege durch mangelhafte oder ganz unterbliebene Lösung der „physiologischen Epithelokklusion" der Gallengänge zu erklären ist (*Bazil*), bleibe einstweilen dahingestellt. Andere Beobachtungen betreffen Verdoppelung oder abnorme Ausmündung des Ductus choledochus, Verdoppelung des Ductus cysticus, wobei beide Gänge getrennt in die Gallenblase münden, sich aber vor der Einmündung in den Ductus choledochus vereinigen (Lit. über kongenitale Anomalien und Defekte *Konjetzny, Böhm*). — Auch Sanduhrform der Gallenblase wurde als seltene angeborene Anomalie beschrieben (*Toida*).

Vereinzelt wurde eine idiopathische Dilatation des Ductus choledochus beobachtet, die auf einer [illegible] *Weiß*) beruhen soll. Die [illegible] *an der Ausmündung des* [illegible] und in weiterer Folge die Erweiterung des Ductus noch wesentlich gesteigert wird („idiopathische Choledochuszyste", Lit. *Konjetzny*). Seeliger erklärt dieselbe durch abnormen Verlauf des untersten Teiles des Ductus choledochus und abnorme Enge seiner Durchtrittstelle.

4. Störungen des Stoffwechsels.

Atrophie der Gallenblase tritt häufig, wie später ausgeführt werden soll, als Ausgang chronischer Entzündungsprozesse auf.

5. Störungen des Kreislaufes.

Bei allgemeiner Stauung kann auch ein Ödem der Gallenblasenwand auftreten; nicht selten findet man kleine Blutungen in der Schleimhaut oder in den übrigen Wandschichten der Gallenblase und Gallengänge. *In den seltenen Fällen* von Wandergallenblase kann eine Drehung (Volvulus) derselben (um den Ductus cysticus als Stiel) erfolgen, wodurch es zu hämorrhagischer Infarzierung der Wand kommt (*A. Fischer, Kubig*). Letztere tritt mitunter, namentlich in den äußeren Wandschichten, bei den gleich zu besprechenden Entzündungsprozessen auf.

6. Entzündung.

Relativ häufig spielen *sich in der Gallenblase* bzw. in den Gallengängen akute Entzündungsprozesse ab. Wir können je nach der Art der Entzündung eine Cholecystitis bzw. Cholangitis[1]) catarrhalis, purulenta, pseudomembranosa, ichorosa und gangraen- [illegible] Die hierbei zu beobachtenden Veränderungen der [illegible] die gleichen, wie sie andere [illegible] ien der Entzündung darbieten. [illegible] hwellung und Blutüberfüllung der Schleimhaut oft sehr beträchtlich, die dabei auch von reichlichen Blutungen durchsetzt ist („Cholecystitis haemorrhagica acu-

1) ἡ χολή die Galle, τὸ ἀγγεῖον das Gefäß.

an Kalk steigert und sich nunmehr multiple Cholesterinsteine entwickeln können. So erklärt es sich, daß reine Cholesterinsteine aus gestauter, übersättigter Galle allmählich auskristallisieren, während Cholesterinkalksteine in einer infizierten Galle bei chronischer Entzündung der Gallenblasenwand entstehen. Allerdings war bei den Untersuchungen von *Lichtwitz* und *Bock* ein wesentliches, gesetzmäßiges Ansteigen des Kalkgehaltes in der Galle einer entzündlich veränderten Gallenblase nicht nachweisbar; der Kalkgehalt der normalen menschlichen Galle schwankt nach diesen Untersuchungen zwischen 85 und 352 mg pro 1000 g Galle. Nach *Kretz* bilden weder die Gallenstauung noch der Katarrh der Gallenblase oder die Infektion als solche die Ursache der Gallensteinbildung. Er glaubt vielmehr dieselbe durch kolloid-chemische Vorgänge, Durchdringung eines flüssigen, erst in der Gallenblase gerinnenden Kolloids mit kristalloiden Körpern, erklären zu können. — In seltenen Fällen gibt die Anwesenheit von Fremdkörpern in der Gallenblase die Ursache für die Konkrementbildung ab (vgl. S. 1016). Inwieweit Bakterien (abgesehen von der durch sie hervorgerufenen Entzündung) bei der Entstehung von Gallensteinen eine Rolle spielen bzw. die Grundlage derselben bilden, ist noch nicht genügend klargestellt. Es wurden des öfteren im Innern von Gallensteinen Bakterien nachgewiesen, doch besteht die Möglichkeit, daß sie erst sekundär in die Steine eingewandert sind oder bei der Steinbildung mit eingeschlossen wurden, namentlich ist dies bezüglich des Befundes von Typhusbazillen innerhalb von Gallensteinen zu berücksichtigen.

Fig. 652. Chronische Cholezystitis.

Kleinere Steine können durch die Gallenwege in den Darm durchtreten. Größere Konkremente bleiben in den Gallenwegen, und zwar vornehmlich an der Einmündungsstelle des Ductus choledochus in das Duodenum stecken und führen so zu komplettem Verschluß des Gallenganges (*Lit Eklin*) und damit zu einer beträchtlichen Gallenstauung und *Ikterus*. Kann der Gallenstein infolge seiner Größe nicht durch das Divertikel durchtreten, so bewirkt er eine Drucknekrose der Wand der Gallenblase oder des Gallenganges und eine Perforation derselben, welche selten in die freie Bauchhöhle, vielmehr in der Regel, da sich vorher Verlötungen mit dem Magen oder häufiger Duodenum gebildet haben, dorthin erfolgt. Es kann eine bleibende Fistel zwischen Gallenblase bzw. Gallengang (in der Regel Ductus choledochus) und Magen oder Duodenum sich entwickeln, doch kann das Loch, durch welches der

tissima"). Katarrhalische Entzündung des Ductus choledochus führt durch Schwellung seiner Schleimhaut oder durch Verlegung seines Lumens an seiner Ausmündungsstelle in den Darmkanal durch einen Schleimpfropf [illegible] Eitrige Cholezystitis [illegible] einher (Cholecystitis [illegible] ne mehr oder minder aus[illegible] und des umgebenden Zellgewebes, besonders von den Luschkaschen Gängen ausgehend, anschließt (Cholecystitis phlegmonosa).

Namentlich im Gefolge der pseudomembranösen Cholezystitis treten oft umfangreiche Ulzerationen in der Wand der Gallenblase auf, die unter Umständen zur Arrosion eines Gefäßes mit schwerer, tödlicher Blutung führen können (*Schnyder*) Greift der Geschwürsprozeß in die Tiefe, so wird die Wand immer dünner, und schließlich kann

Fig 648. Ulzerös phlegmonöse Cholezystitis

Perforation der Gallenblase eintreten („Cholecystitis gangraenosa perforativa sine concremento", *Riedel*). Seltener erfolgt dieselbe in die freie Bauchhöhle und führt dann zu diffuser, eitriger Peritonitis, wobei das Exsudat durch reichliche Beimengung der Galle gelbbraun gefärbt ist; in der Regel bilden sich vorher Verklebungen oder Verwachsungen zwischen der Gallenblase und der Umgebung, so daß infolge der Perforation ein [illegible] steht, der abgeschlossen bleiben [illegible] Eiterung auf die Umgebung zu ei[illegible] branen und des Zellgewebes und in weiterer Folge auch zu einer eitrigen Peritonitis, bei vorheriger Verlötung mit der Bauchwand zu einer ausgedehnten gallig-eitrigen Infiltration derselben, bzw. zu einer retroperitonealen Phlegmone führen kann; auch Durchbruch nach außen oder in den Darm kommt vor.

Ist bei eitriger Cholezystitis der Ductus cysticus verschlossen, so wird das eitrige Exsudat in der Gallenblase abgesackt, es entsteht das Empyem der Gallenblase, wobei dieselbe oft sehr beträchtlich erweitert ist. Auch in der Wand der großen Gallenwege kann es zur Geschwürsbildung und Perforation kommen.

Stein durchgetreten ist, auch durch eine Narbe verschlossen werden. Bisweilen finden sich mehrere solche Narben bzw. Fistelgänge. Auf diese Weise können so umfangreiche Steine in den Darm übertreten, daß sie in seltenen Fällen im Dunndarm stecken bleiben (durch spastische Kontraktion des Darmes) und zur Verlegung des Darmlumens führen können (Gallensteinileus). Besteht eine direkte Verbindung zwischen Gallenblase bzw. Gallengang und dem betreffenden Organ, in welches der Stein perforiert ist, so spricht man von einer direkten Fistel, liegt zwischen beiden ein kleinerer oder größerer Gallenabszeß bzw. Fistelgang, so spricht man von einer indirekten Fistel.

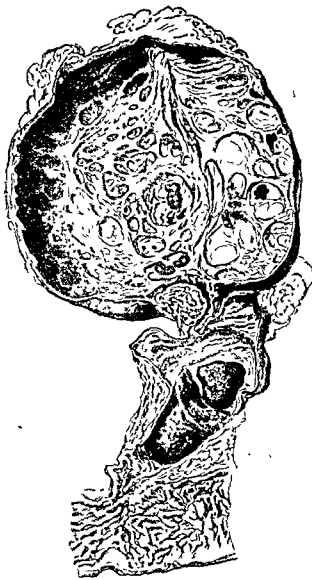

Fig. 653. Chronische ulzeröse Cholezystitis mit Steinen im Ductus choledochus.

Experimentell gelingt die Auflösung menschlicher Gallensteine in tierischer Galle, z. B. in der Gallenblase des Hundes (*v. Hansemann*), nicht aber in menschlicher Galle (*Aoyama*); ob sich daher Gallensteine innerhalb der Gallenblase des Menschen wieder auflösen können, wie behauptet wurde, erscheint höchst fraglich.

Während in vielen Fällen die Gallensteine keine nennenswerten anatomischen Veränderungen der Gallenblase bzw. der Gallengänge hervorrufen, erleiden in anderen Fällen die genannten Organe bei der Gallensteinkrankheit, **Cholelithiasis** (Lit. *Aschoff* und *Baemeister*), mannigfache Veränderungen oft sehr schwerer Art. Sehr häufig bewirken die Gallensteine eine katarrhalische Entzündung der Gallenblase und Gallengänge, an welche sich, wenn Bakterien in die Gallenwege eindringen, die verschiedenen früher aufgezählten Formen der Entzündung und deren Folgezustände anschließen können. Der Reichtum der Gallenblasenwand an Luschkaschen Gängen und Schleimdrüsen (Fig. 652) wird gleichfalls als Folge der Cholelithiasis, und zwar des erhöhten Druckes in der Gallenblase aufgefaßt. Nicht selten bewirken die Gallensteine an der Stelle, an welcher sie der Wand der Gallenblase

Bei längerer Dauer der Entzündung (chronische Cholezystitis) (Fig. 649) entwickelt sich eine zunehmende Verdickung besonders der Tunica fibrosa und narbige Umwandlung der Gallenblasenwand, auch der Schleimhaut, welche dann eine sehnig glänzende, albugineaähnliche,

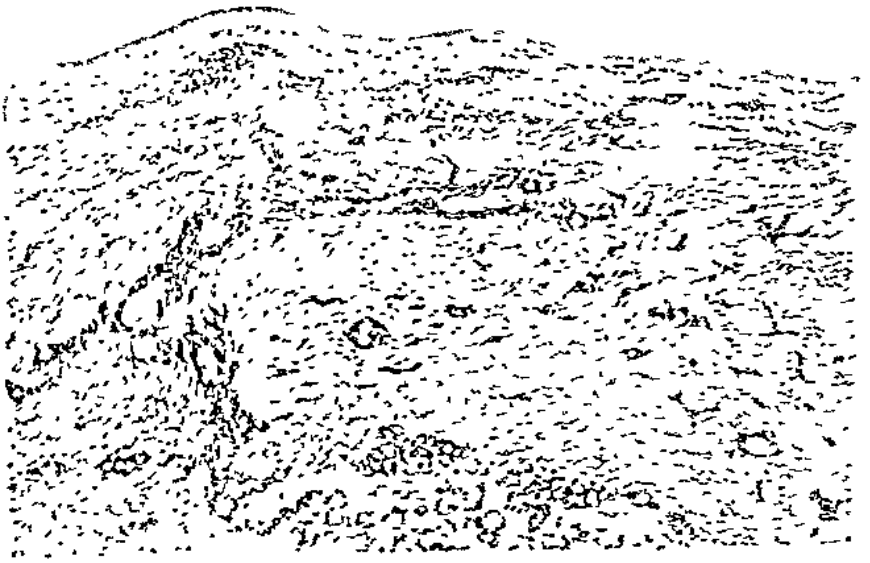

Fig. 649. Ausgeheilte ulzeröse Cholezystitis mit Narbenbildung.

glatte oder mit verzweigten, leistenartigen Vorragungen versehene Oberfläche aufweist (Fig. 650).

Dabei wird die Gallenblase oft kleiner und kann schließlich — namentlich als Ausgang von Eiterungsprozessen — bis auf einen oft kaum kirschkerngroßen, derben, fibrösen, nicht selten auch verkalkten, in Pseudomembranen eingeschlossenen Körper zusammenschrumpfen, über welchem der Leberrand eingekerbt erscheint (Fig. 651).

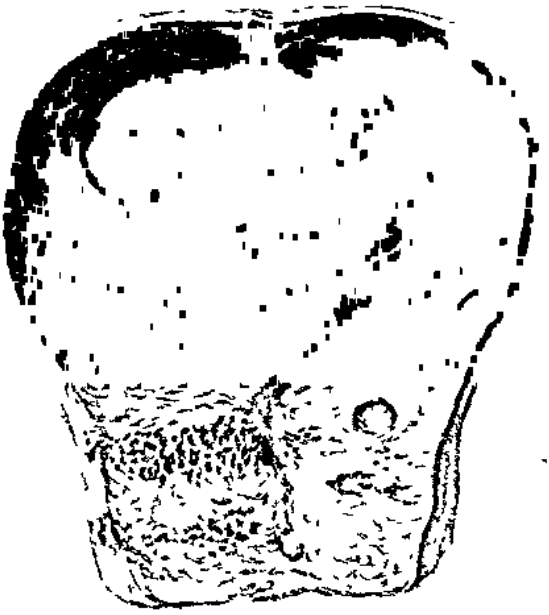

Fig. 650. Ausgeheilte ulzeröse Cholezystitis mit Narbenbildung.

Ihr Lumen ist in solchen Fällen völlig aufgehoben, obliteriert oder noch als schmaler Spalt erkennbar, in dem sich eingedickte mörtelig-kreidige oder verkalkte Massen finden. Enthielt die Gallenblase Konkremente, so sind dieselben allseits dicht von dem fibrösen Gewebe umschlossen. In der Regel spielt sich gleichzeitig ein chronischer Entzündungsprozeß in der Umgebung der Gallenblase ab und es führt zu einer schwieligen Pericholezystitis und zu derben, schwartigen Verwachsungen mit den angrenzenden Organen.

Die Cholezystitis tritt im Anschlusse an Darmerkrankungen, ferner metastatisch bei Infektionskrankheiten und bei Konkrementbildung auf. Als Er-

oder Gallengänge (namentlich des Ductus choledochus) anliegen, eine lokale Atrophie und bindegewebige Umwandlung der Muskularis oder führen durch Nekrose zu vereinzelten oder multiplen Geschwüren, wel' entweder nach außen perforieren oder mit tief eingezogenen strahligen Narben ausheilen (Fig. 653). Je nach der Lage und Ausdehnung der Narben wird das Lumen der Gallenblase in verschiedener Weise verändert. Bisweilen verlaufen die Narben zirkulär und nehmen einen größeren Abschnitt der Zirkumferenz der Gallenblase ein, wodurch zwerchsackartige, sanduhrförmige Einschnürungen oder beträchtliche Stenosen der Gallenblase bzw. Gallengänge entstehen. Bisweilen werden die Steine durch derbe, strahlige Narben in divertikelartigen Ausbuchtungen der Gallenblase eingeschlossen, so daß sie allenthalben von der Wand derselben umschlossen sind und innerhalb ihrer Wand, nicht in ihrem Lumen, zu liegen scheinen, eingewachsene Steine. Durch Perforation der Geschwüre können die Steine aus der Gallenblase hinausgelangen, seltener in die freie Bauchhöhle, meist erfolgt der Durchbruch, da sich inzwischen Verwachsungen und Verlötungen mit der Umgebung gebildet haben, in einen pericholezystitischen Abszeß oder in eines der angrenzenden Organe, namentlich in den Darm, doch auch in den Magen oder in die Harnblase (vgl. auch S. 1014). Während an der Stelle der Steinbildung die Wand der Gallenblase häufig die Zeichen der Atrophie bzw. der Nekrose darbietet, kommt es in den entfernten Anteilen oft zu einer Verdickung der Schleimhaut mit Ausbildung papillärer Exkreszenzen und zu einer Hypertrophie der Muskularis.

Gelegentlich gelangen Fremdkörper, wie z. B. Fruchtkerne, Seidenfäden (von Nähten), Nadeln usw. aus dem Darm in die großen Gallengänge und selbst in die Gallenblase und können hier die Grundlage für die Gallensteinbildung abgeben, doch ist dieser Befund nicht häufig. Ebenso findet man bisweilen auch Parasiten, wie Echinokokkusblasen, Würmer (Askariden Lit. *Pflugradt*), Distomen (vgl. S. 997), in den Gallenwegen. Vereinzelte Beobachtungen berichten über das Hineinreichen einer Tänie aus dem Darm durch das Diverticulum Vateri in die großen Gallenwege.

Als Kuriosität sei ein Befund Neugebauers erwähnt, der in dem eitrigen Inhalt einer Gallenblase zwischen den Steinen eine 8 mm lange Larve von Forficula auricularia (*Ohrwurm*) fand.

8. Störungen des Lumens und der Kontinuität.

Verlegung oder Verschluß des Ductus choledochus durch einen Stein, durch Fremdkörper, Parasiten, Narben, namentlich auch durch Tumoren führt zu einer beträchtlichen, bisweilen zystischen Erweiterung der Gallengänge (vgl. auch Klappenbildung, S. 1008), ebenso hat Verlegung des Ductus cysticus oft eine ganz enorme Erweiterung der Gallenblase zur Folge. Verschluß des Ductus choledochus und Ductus hepaticus führt zu mächtiger Gallenstauung und schwerem allgemeinem Ikterus.

Auch die Gallengangäste innerhalb der Leber sind in solchen Fällen (namentlich bei Verschluß durch Tumoren) erweitert, oft sogar so beträchtlich, daß zystische, prall gefüllte Räume innerhalb der Leber zustande kommen, deren Inhalt ebenso wie jener der großen Gallengänge häufig nicht mehr Galle, sondern eine wässerige klare oder leicht getrübte Flüssigkeit, „weiße Galle", bildet, Hydrops vierum bili-

reger der eitrigen Cholezystitis kommen verschiedene Bakterien, namentlich die Eiterkokken, in einzelnen Fällen der B. Friedländer, der Typhusbazillus, der Paratyphusbazillus A und B und der Influenzabazillus in Betracht. Die Bakterien gelangen entweder aus dem Darmkanal, wobei namentlich Stagnation der Galle das Eindringen der Mikroorganismen begünstigt, oder auf dem Wege der Blutbahn in die Gallenblase. In einzelnen Fällen gibt das Eindringen von Würmern, namentlich Askariden, Gelegenheit zur Entstehung einer eitrigen Cholezystitis. Während vielfach die durch den Typhusbazillus hervorgerufene Cholezystitis (Cholecystitis typhosa) für häufig angesehen wird, haben eingehende Untersuchungen von E. Fraenkel gezeigt, daß entzündliche Affektionen der Gallenblase im Verlaufe eines Typhus zu den Seltenheiten gehören. Wohl lassen sich bei Typhusleichen nahezu stets Typhusbazillen in der Gallenblase nachweisen, doch sind hierbei meist weder makroskopisch noch mikroskopisch entzündliche Veränderungen dieses Organes

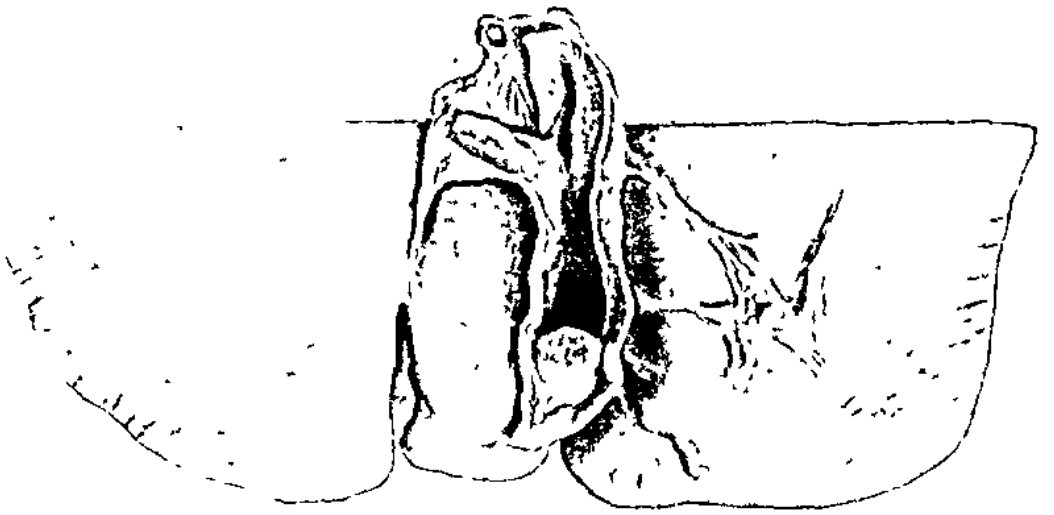

Fig. 651. Narbige Schrumpfung der Gallenblase mit Einkerbung des Leberrandes.

erkennbar. Auf welchem Wege die Typhusbazillen in die Gallenblase eindringen, ist noch nicht endgültig festgestellt, doch sprechen zahlreiche Untersuchungen dafür, daß sie teils durch Vermittlung der Gallenblasengefäße, teils von der Leber aus mit der Galle in dieses Organ eingeschwemmt werden, vielleicht aber doch auch vom Darm aus durch den Ductus choledochus dahin gelangen. Sie können noch lange Zeit nach Ablauf eines Typhus in der Gallenblase nachweisbar sein, ohne daß in der Wand derselben anatomische Veränderungen zu finden wären. Diese Tatsache hat epidemiologisch die größte Bedeutung, da auf diese Weise durch gesunde Personen („Bazillenträger", „Dauerausscheider") der Typhus verbreitet werden kann. Was bezüglich des Vorkommens von Typhusbazillen in der Gallenblase gesagt wurde, gilt auch für die Paratyphusbazillen A und B.

Tuberkulose der Gallenblase oder Gallengänge bildet keinen häufigen Befund. Im allgemeinen lassen sich zwei Formen der Gallenblasentuberkulose unterscheiden (*Simmonds*), eine chronische, die durch Verdickung der Gallenblasenwand und ausgedehnte tuberkulöse Geschwüre charakterisiert ist (chronisch-ulzerose tuberkulöse Cholezystitis), und eine akute Form, bei welcher man multiple, kleinste, umschriebene, oberflächlich gallig-imbibierte Nekrosen der Schleimhaut findet, in welchen sich Tuberkelbazillen nachweisen lassen

ferarum. Die Galle wird nämlich bei lange andauerndem Verschluß der abführenden Wege resorbiert, während gleichzeitig infolge des Überdruckes in den erweiterten Gallenwegen die in der Leber produzierte Galle nicht in dieselben übertreten kann und ihr Lumen sich mit dem Sekret der Schleimhaut füllt (Lit. *Bertog*). Eine analoge Veränderung — **Hydrops cystidis fellcae** (Fig. 654) — findet sich bei länger dauerndem Verschluß des Ductus cysticus in der Gallenblase, die in solchen Fällen oft ganz enorm vergrößert und erweitert und deren Wand dabei häufig verdickt ist; ihren Inhalt bildet gleichfalls eine wasserklare oder leicht getrübte Flüssigkeit. Verschluß der Gallengänge führt durch starke Erweiterung der Gallenblase und Gallengänge in seltenen Fällen zu Spontanruptur derselben.

Traumatische Zerreißungen der Gallenblase oder Gallenwege (Lit. *Thole*) bilden in Anbetracht der relativ geschützten Lage dieser Organe im allgemeinen eine seltenere Verletzung; bisweilen kommen subkutane Rupturen der Gallenblase (ohne äußere Verletzung) zur Beobachtung (*Siegel*).

Von Interesse und von praktisch-chirurgischer Wichtigkeit ist die Tatsache, daß sich die Gallenblase nach operativer Entfernung, falls der Ductus cysticus erhalten geblieben ist, wieder regenerieren kann. Es ist dies sowohl experimentell (*Clairmont* und *Haberer*) als durch Beobachtung am Menschen (*Floreken*) erwiesen.

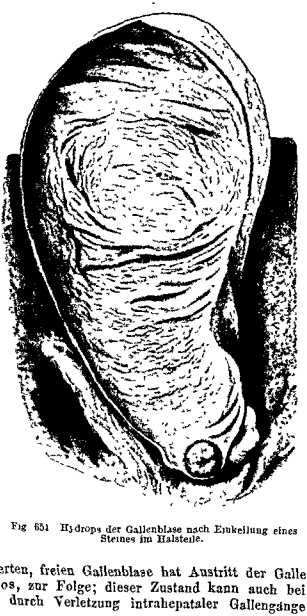

Fig. 651. Hydrops der Gallenblase nach Einkeilung eines Steines im Halsteile.

Zerreißung der unveränderten, freien Gallenblase hat Austritt der Galle in die Bauchhöhle, Cholaskos, zur Folge; dieser Zustand kann auch bei Schußverletzungen der Leber durch Verletzung intrahepataler Gallengänge eintreten.

Abgesackte Ansammlung von Galle [illegible] in die freie Bauchhöhle, meist als [illegible] von Galle [illegible]chnet, soll, wie Clairmont und Haberer durc[illegible] versuche zeigen zu können glaubten, auch ohne Perforation der Gallenblase und Tier- oder der Gallenwege, also durch Diffusion der Galle entstehen können. Nauwerck bezweifelt jedoch diese Angabe und meint, daß die Perforationsstelle

7. Gallensteine, Fremdkörper, Parasiten.

Überaus häufig finden sich in der Gallenblase und den Gallengängen Konkremente, **Gallensteine** (Lit. *Naunyn*, *Aschoff* u. *Bacmeister*, *Kretz*); die in den intrahepatalen Gallengängen gelegene Gallensteine werden auch als Lebersteine bezeichnet (vgl. S. 997). Zahl, Größe, Gestalt, Zusammensetzung und Farbe der Gallensteine sind in den einzelnen Fällen sehr verschieden. Während man oft nur einen oder wenige Gallensteine in einer Gallenblase findet, sind sie in anderen Fällen in überaus großer Anzahl vorhanden; einige hundert Gallensteine in einer Gallenblase sind kein seltener Befund, in einzelnen Fallen wurden sogar einige tausend Konkremente gezählt. Wenn sie solitär oder in geringerer Anzahl vorhanden sind, sind sie gewöhnlich relativ ziemlich groß, z. B. 14 cm lang, und können sogar ein Gewicht von 200 g (*Ach*) erreichen, während es sich in jenen Fällen, in welchen größere Mengen von Steinen in der Gallenblase liegen, um kleinere, bisweilen um kleinste, körnige, sandartige Konkremente handelt. Meist sind gleichzeitig Steine verschiedener Größe in derselben Gallenblase vorhanden. Ihre Form ist sehr verschieden; bald sind sie kugelig, bald zylindrisch oder eiförmig; mitunter bilden einzelne Steine förmlich einen Ausguß der Gallenblase. Entstehen gleichzeitig mehrere Konkremente in einer Gallenblase, so können sie die allerverschiedenste Form annehmen und würfelförmige, pyramidenförmige oder auch unregelmäßig vieleckige Steine bilden, indem sich das Wachstum nach dem vorhandenen Raum richtet und die einzelnen Konkremente mit glatten oder konkaven bzw. konvexen Flächen aneinanderpassen (facettierte Steine). Ältere Steine weisen oft eine unebene, unregelmäßige, höckerige Oberfläche auf, werden rissig oder zerbröckeln (kariöse Steine). Auch Farbe, Konsistenz und Gewicht der Steine sind sehr verschieden und richten sich im allgemeinen nach ihrer chemischen Zusammensetzung.

Der Zusammensetzung nach unterscheidet man (*Aschoff-Bacmeister*):

1. **Radiäre Cholesterinsteine.** Sie bilden meist kugelige, grauweiße, durchscheinende Konkremente mit einer unregelmäßigen höckerigen, mattglänzenden Oberfläche und einer strahligen, glänzenden Bruchfläche, sind sehr leicht u[illegible] aus Cholesterin

2. [illegible] s feinkristallinischen, kalkhalti[illegible] und eine mattweiße bis schwefelgelbe Farbe besitzen.

3. **Cholesterin-Pigment-Kalksteine**, die häufigste Art der Gallensteine. Sie bestehen aus Cholesterin, Pigment und Kalk. Form, Größe und Farbe wechseln sehr beträchtlich; bald sind sie lichtbraun oder gelb, bald dunkelbraun bis schwarz. Ihre Oberfläche ist glatt oder uneben. Am Durchschnitte lassen sie meist eine konzentrische Schichtung erkennen, wobei Zahl und Farbe der einzelnen Schichten je nach ihrer Zusammensetzung wechseln. Man kann einen Kern und eine mehrfach geschichtete Schale an ihnen unterscheiden.

4. **Zusammengesetzte Steine** (radiare Cholesterinsteine mit geschichtetem Cholesterinkalkmantel). Sie kommen meist einzeln, seltener zu zweien oder gleichzeitig mit Cholesterinpigmentkalksteinen in der Gallenblase vor, sind meist oval mit glatter, bisweilen facettierter Oberfläche.

5. **Bilirubinkalksteine**, die aus an organische Substanzen gebundenem Kalk bestehen und hauptsächlich in den Gallengängen der Leber, doch auch in der Gallenblase vorkommen.

gelingen dürfte, wie meist behauptet wird, sichergestellt werden. Ich selbst besitze bereits acht einschlägige Fälle. Man erkennt hier [illegible] auch beträchlich größeren, zackigen, strohgelben [illegible] gelblichen Knötchen [illegible] 1 un[illegible] von [illegible] er sind die miliaren, besser gesagt mikroskopischen Gummiknötchen der Media makroskopisch zu diagnostizieren. Dieselben machen sich durch kleine Unebenheiten der Intima, die wie

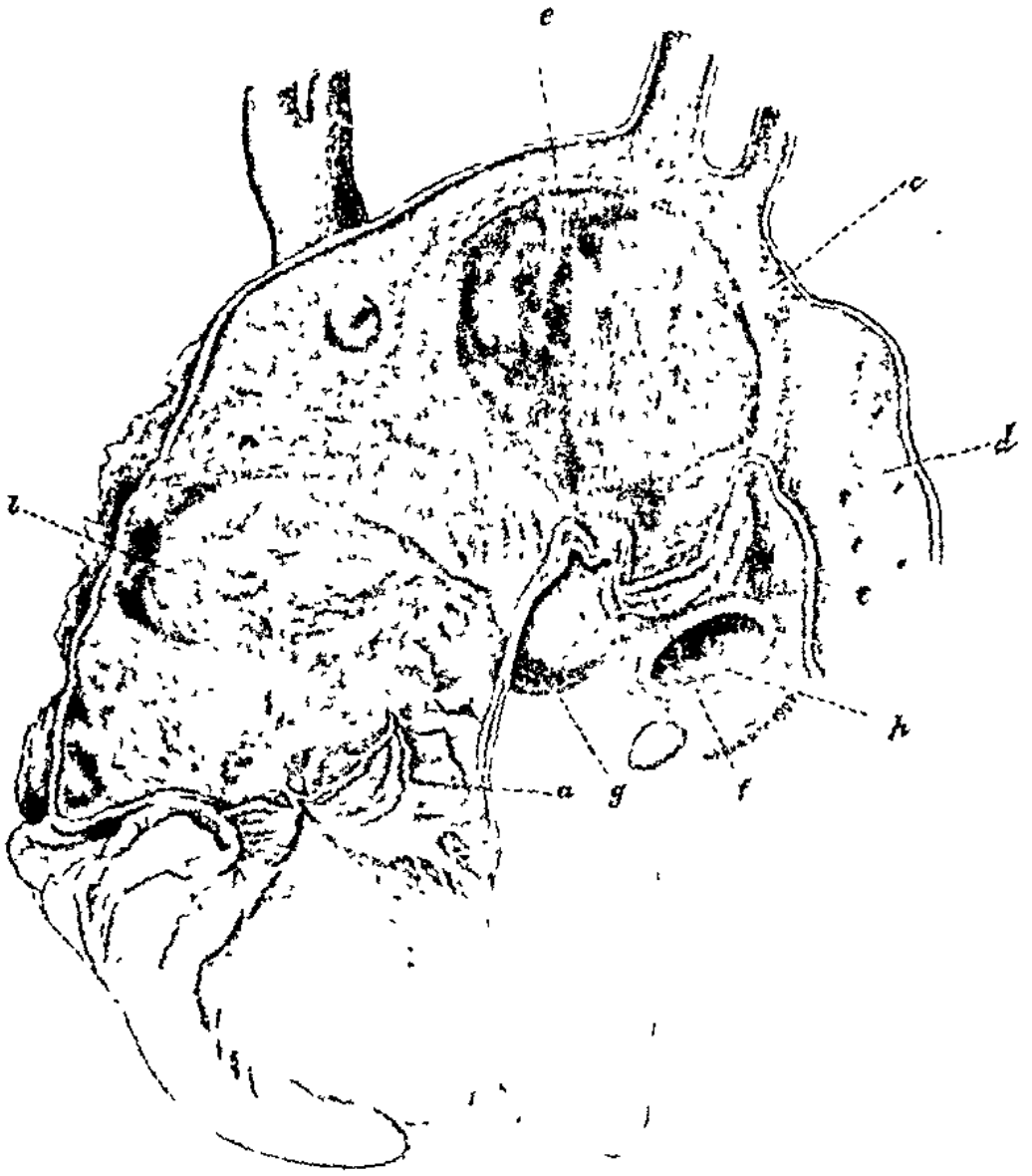

Fig. 7[illegible] [illegible] Wandaus-
punzur[illegible] [illegible] b Aorta
ascend[illegible] [illegible] aortae
mit ge[illegible] [illegible] Parietal-

die Oberfläche geronnener Milch aussieht, bemerkbar und erscheinen auf dem Querschnitt als kleinste Vertiefungen und Lücken der Media. Sehr schwierig und [illegible] ist die makroskopische Diagnose [illegible]

besondere Erkrankung jedem Anfänger auffallen muß. Auch das Übergreifen der

[illegible]

auch die Atherosklerose eine „schwielige" Form zeigen kann, daß auch bei der Atherosklerose durch partielle Rupturen echte Medianarben entstehen können, daß endlich sich zweifellose Syphilis der Aorta auch mit Atherosklerose verbindet, so ergibt sich leicht, daß Fälle vorkommen, wo die Differentialdiagnose makroskopisch unmöglich ist.

Mikroskopisch ist allein der Befund gummöser Herde, nämlich kleinzelliger Infiltrate mit Nekrosen und Riesenzellen innerhalb der äußeren Häute (Media und Adventitia) für die Diagnose absolut beweisend (Fig. 74). So beschreibt sie in Übereinstimmung mit Fabris und meinen Befunden, die er indes nicht kennt, neuerdings auch Steinmeier. Ohne diese ist bei einer vorwiegenden Beteiligung der Media und Adventitia durch entzündliche Infiltrationen und Narben. Ja vielleicht bei reichlichen echten Entzündungsherden überhaupt (Aortitis productiva, *Chiari*) der Verdacht auf syphilitische Aortitis begründet, aber es ist nicht auszuschließen, daß andere Infektionen ähnliche Veränderungen hervorrufen mögen.

Die zuerst in einzelnen Fällen von Reuter und Schmorl erhobenen Befunde von Spirochaeta pallida bei dieser nicht gummösen Form der Mesaortitis productiva sind neuerdings durch fünf positive Fälle von Wright und Richardson erweitert worden, so daß vielleicht auf diesem Wege der Beweis der syphilitischen Natur erbracht werden kann. Bei der gummösen Form habe ich bisher vergeblich nach Spirochäten gesucht. Jedenfalls ist vorläufig keine Aussicht vorhanden, den Spirochätennachweis für die Differentialdiagnose verwenden zu können. Auch die Bedeutung der Wassermannschen Reaktion, die neuere Untersucher (*Pick*, *Fisch*) zu letzterem Zweck verwenden, wird meines Erachtens in dieser Richtung überschätzt, da sie schließlich höchstens die syphilitische Anamnese vervollständigen oder selbst ersetzen, aber nicht über die Ätiologie jeder einzelnen, einen Syphilitiker betreffenden Erkrankung Aufklärung verschaffen kann.

Bei der Vernarbung der syphilitischen Aortitis entstehen Schwielen in Adventitia und Media, letztere durch die Unterbrechungen der elastischen Lamellen ausgezeichnet. Die Intima zeigt Bindegewebsproduktion mit reichlicher Elastikanenbildung (Fig. 75). Das häufige Hinzutreten stationärer und progressiver Aneurysmen (siehe unten) vervollständigt das Bild der syphilitischen Aortensklerose. Gewöhnliche atherosklerotische Herde finden sich, wie erwähnt, meistens mit der syphilitischen Sklerose kombiniert (Fig. 76).

5. Störungen der Kontinuität und des Inhaltes, Aneurysmen.

a) Die durch direktes Trauma hervorgebrachten Kontinuitätstrennungen der Gefäße haben ein geringeres pathologisch-anatomisches als klinisches Interesse, da sich ihre Eigenschaften aus der Art, Intensität und Richtung der Gewalteinwirkung ohne weiteres ergeben. Die Verwundung kann eine Streifverletzung sein, d. h. nur die äußeren Gefäßhäute betreffen, oder bis ins Lumen perforieren. Im letzteren Falle ergeben sich wieder Unterschiede, je nachdem die Kontinuität des Gefäßes ganz unterbrochen oder ein Teil der Wand in Verbindung geblieben ist. Bei völliger Unterbrechung ist an den Arterien eine weite Zurückziehung der Enden durch Kontraktion der glatten Muskulatur erkennbar, die gleichzeitig einen spontanen Verschluß des Lumens bewirken kann. Bei partieller perforierender Wandverletzung bewirkt dasselbe Moment ein Klaffen der Wundränder. Die Blutungshöhlen können, sofern sie nicht mit der Außenfläche oder einer Körperhöhle kommunizieren, durch Zu-

Literatur.

(Vgl. auch Abschnitt Leber.)

Ach, M. m. W. 1917, S. 1105. — Aoyama, Beitr. z. path. Anat. 57, S. 168. — Aschoff, Path G. 1905. — Aschoff u Bacmeister, *Cholelithiasis*, 1909. — Askananazy, B. kl. W. 1913, Nr. 36 — Bertog, Mitt. Grenzg 26, S. 49. — Böhm, Zschr. f. angew. Anat. u Konstit 1, S 105. — Buzik, Arch. f. Verdauungskr. 22, S 370. — Clairmont u. Haberer, Mitt. Grenzg. 22, S. 154. — Dominici, Arch. f. klin. Chir. 96, S. 486. — Ecklin, Ann Suisses d. scienc. méd. 4. 1896 — Elperin, Frankf. Zschr. f. Path. 12, S. 25. — Emmerich u. Wagner, Zbl. f. Chir. 27, S. 433. — Ermer, W. kl. W. 1915, S 1378 — Exner u Heyrovsky, Arch. f. klin Chir. 86. H. 3. — Fischer, A., B kl W 1910, Nr 39 — Flörcken, Zschr f. Chir. 113, S. 601. — Fraenkel, Mitt. Grenzg 20, S. 898 1909. — Frensdorf, Frankf. Zschr. f. Path. 9, S 381. — Hansemann, Virch Arch 212, S 139. — Hugel, Beitr z. klin Chir. 83, S. 623 — Iwasaki. Arch. f klin. Chir. 104 H. 1. — Konjetzny, Erg. d. Path 14, II S. 714. — Kretz, Krehl-Marchand, H d. allg. Path. 2, II S. 493. — Kubig, M. m. W. 1912, S. 1998. — Lichtwitz u Bock, D m W. 1915, S. 1215 — McNee (*Cholesteringehalt d. Gall*[illegible] 21. — Mölle, Beitr. z klin. Chir. 99, S. [illegible] 1892; M m W. 1898, Nr. 40; Mitt. Grenz[illegible] 1916, S. 491. — Pflugradt, D. m W. 1[illegible] S. 195 1909 — Salkowski, Zschr. f. ph[illegible] hweiz. Korr. Bl 1914, Nr. 13 — Schlecht, M. m W. 1916, S 1353. — Schnyder, Zbl f. Path. Bd. 26. S 361 — Schoenlank, Frankf Zsch f Path 15, S 307. — Seeliger, Beitr. z. klin. Chir. 99, S. 158 — Siegel, M m W 1909, S 341 — Simmonds, Path. G. 1910. — Ders. (*Mischkrebs*), Zbl. f Path. 22, S 577 — Thöle, Neue d. Chir. Stuttgart, F. Enke, 1912. — Toida, Arch. f klin. Chir. 100, S 1188 — Vogel, W. kl. W. 1913, S. 1153 — Weiss, B kl. W. 1909, S. 1843

C. Bauchspeicheldrüse, Pankreas (*τὸ πάγκρεας*).

I. Entwicklungsgeschichte, normale Anatomie, Histologie.

Das Pankreas entsteht aus drei Ausstülpungen des Duodenums, welche in das dorsale Mesenterium und Mesogastrium hineinwachsen. Es liegt hinter dem Magen und vor der Bauchaorta. Sein rechter, starkerer Anteil wird als Kopf, das verschmälerte linke Ende, das an die Milz angrenzt, als Schwanz bezeichnet. Es besteht aus zahlreichen Lappen und Läppchen, deren Ausführungsgänge seitlich in einen in der Längsachse des Pankreas verlaufenden Hauptausführungsgang, den Ductus pancreaticus s. Wirsungianus, einmünden. Dieser mündet gemeinsam mit dem Ductus choledochus am Diverticulum Vateri in das Duodenum, häufig besitzt ein aus dem Kopf des Pankreas kommender Ausführungsgang eine selbstständige Ausmündung in das Duodenum, Ductus pancreaticus accessorius Santorini. (Die Umgebung des D. Santorini wird auch als Lobus anterior, jene des D. Wirsungianus als Lobus posterior des Pankreaskopfes bezeichnet.) Histologisch sind die Epithelzellen des Pankreas dadurch ausgezeichnet, daß die nicht sezernierenden Zellen in ihrem dem Lumen der Läppchen zugewendeten Anteile stark lichtbrechende Körnchen, die sogenannten Zymogenkörnchen, enthalten. Als Langerhanssche Inseln werden verschieden große, meist kleine, in wechselnder Menge im normalen Pankreas enthaltene, runde oder ovale, von zahlreichen weiten Kapillaren durchzogene Zellhaufen bezeichnet, die keine Zymogenkörnchen enthalten. Oft sind sie mehr oder weniger durch Bindegewebe von dem übrigen Parenchym abgegrenzt; ob sie aber durchweg eine eigene Kapsel haben, ist noch strittig. Nach einzelnen Angaben sollen sich die Langerhansschen Inseln im Pankreasschwanz reichlicher als im Kopf finden. Heiberg zählt bei normalen Menschen im Pankreasschwanz ca. 130 Inseln pro 50 qmm, nach Tokumitsu ist ihre Zahl in den einzelnen Abschnitten des Pankreas und je nach dem Alter des Individuums verschieden; im Kindesalter nimmt sie

B. kl. W. 1916, S. 614. — Lissauer, D. m. W. 1912, S. 1972. — Martius, Frankf. Zschr. f. Path. 17, S. 276. — Massaglia, Frankf. Zschr. f. Path. 16, S. 216. — Mu- [illegible] Zschr. f. Chir. 110, S. 91. — Nordmann, M. m. W. 1913, S. 1116. — Opie, [illegible] Mitt. Grenzgeb. 24, S 1. — Prosorowsky, [illegible] mann, Zschr. f. Hlk. 26. 1905. — Rollett, [illegible] ian, Virch. Arch 209, S. 234. — Saenger, [illegible] Verh. D. path. G. 1914, S. 543. — Sim- [illegible] olew, Beitr. z. path. Anat. 47, S 399. — [illegible] — Tancré, Dies. Königsberg 1916 — [illegible] Wien. Akademie, Bd. 117. 3. Abs. 1908. — Ders. [illegible] — Ders. (*Alkoholismus*), W. kl. W. 1912, S. 63. [illegible] rch. f. mikr. Anat. 74, S. 223 1909. — Weishaupt, [illegible] Zbl. f. Grenzgeb. 1903, S. 801.

allmählich zu, während des jugendlichen Alters wird sie kleiner und vergrößert sich im Greisenalter. Ihre Entstehung *sowie ihre Beziehung* zum übrigen Pankreasgewebe ist noch nicht sichergestellt. Einige Autoren (Lit. *Weichselbaum* und *Kyrle*) fassen sie auf Grund von Untersuchungen am Menschen und Tiere als selbständige Gebilde auf, die durch Wucherung der Epithelien der Ausführungsgänge oder (bei Regeneration [*Weichselbaum Kyrle*]) auch aus sich selbst hervorgehen. Diesen Autoren *zufolge* findet keine Umwandlung von Tubuli in Inseln oder umgekehrt statt. Für die Selbstständigkeit der Inseln würde eine Beobachtung *Apolants bei drei Mäusen* sprechen: Das Pankreasgewebe war nahezu vollständig verfettet, nur spärliche Parenchymreste waren erhalten, die Inseln aber *waren normal*. Andere Untersucher erblicken in dem Langerhansschen Inseln variable Gebilde und lassen Inseln und Drüsenparenchym ineinander übergehen, entweder in der Weise, daß die Inseln aus dem Drüsengewebe (*Herxheimer*) hervorgehen und im wesentlichen rückgebildete, nicht funktionierende Parenchymteile darstellen (*Koch*), oder umgekehrt *die Inseln* sich zu Drüsenparenchym umbilden (*Karakascheff*); einzelne Untersucher geben auch beide Möglichkeiten zu (*v. Hansemann*).

Das Gewicht des normalen Pankreas schwankt zwischen 90 und 100 g.

2. Leichenerscheinungen.

Bei beginnender Fäulnis zeigt das Pankreas eine diffuse, rötliche Imbibition; bei fortschreitender Fäulnis wird es weich, mißfarbig.

Sehr häufig, einer Angabe zufolge in der Hälfte aller Fälle, findet sich eine postmortale oder agonale Autodigestion des Pankreas, hervorgerufen durch das Pankreassekret.

3. Störungen der Entwickelung.

Mangel des Pankreas ist sehr selten und wurde bisher nur gleichzeitig mit anderen schweren Mißbildungen beobachtet: Heiberg beschreibt bei einem 72jährigen Mann einen Defekt des Pankreasschwanzes, den er als Mißbildung auffaßt. *Ghon* und *Roman* fanden bei einem 14jährigen Knaben einen Defekt des größten Teiles des Pankreas, nur ein scheibenförmiger Rest des Kopfes war erhalten. Eine angeborene Lageveränderung des Pankreas findet sich beim Situs viscerum inversus (entsprechend der Lageveränderung der übrigen Organe).

Größe und Form des Pankreas sind in den einzelnen Fällen sehr verschieden. Bisweilen ist der Kopf des Pankreas von der übrigen Drüse mehr oder weniger vollständig geschieden. In seltenen Fällen umgreift das Pankreas mit einer schmalen Parenchymbrücke ringförmig das Duodenum, wodurch das Darmlumen stenosiert werden kann, Pankreas annulare (*Lecco*). Auch eine Teilung des Pankreas in zwei gleich große oder ungleich große Stücke wurde in einzelnen Fällen beobachtet (Pancreas divisum). Ebenso zeigt der Ductus pancreaticus bisweilen abnorme Teilungen. In einzelnen Fällen finden sich kleine, aus Pankreasgewebe bestehende Knoten (Nebenpankreas oder akzessorisches Pankreas) (Lit *Heinrich*) innerhalb der Darmwand, namentlich in der Wand des Jejunum, doch auch in der des Duodenum (häufiger an der ventralen, seltener an der dorsalen Seite, Lit *Weishaupt*) oder des Magens. Sie liegen teils in der Submukosa, teils in der Muskularis; manchmal finden sie sich an der Spitze eines Meckelschen Divertikels oder im Mesenterium, die Arteria und Vena mesenterica superior an ihrer Wurzel umschnürend, in einem Falle wurde ein Nebenpankreas in

XIV.

Drüsen mit innerer Sekretion.

Von

E. v. GIERKE.

Mit 9 Figuren im Text.

A. Allgemeines über die innere Sekretion.

In gewissem Sinne haben alle lebenden Körperzellen eine innere Sekretion, indem sie an Blut und Lymphe chemische Stoffe abgeben. Vielfach sind dies nur Endprodukte oder Schlacken des Stoffwechsels, deren sich der Körper durch die Exkretionsorgane, vor allem durch Nieren, Lungen, Hautdrüsen, Darmkanal usw. entledigt. Es gelangen aber auch [illegible] den Kreislauf, die vor ihrer Ausscheidung er[illegible]rgiegehalt ausgenutzt oder durch verschiede[illegible] Spaltung, Synthese, Paarung) ihrer für die [illegible]rperzellen [illegible]

wesentlich in Steigerung oder Hemmung der Funktion, Nutrition oder Formbildung [illegible] als Ver[illegible] werden [illegible]ize) be[illegible] n einem [illegible] Grü[illegible] Spuren [illegible] tun[illegible] handensein [illegible] biologische [illegible] so [illegible] noch unse[illegible] minimalen [illegible] daß sie zur [illegible] niemals zu [illegible]

eine ganze Reihe von Gewebs[illegible] ist weder an den morphologischen [illegible] Neben echten [illegible] und Epithel[illegible] chromaffinen [illegible] echte innere

Epithelien (z. [illegible] abkömmlingen [illegible] Elemente und Sekretion auf

Der fetale Zellenstaat und die Plazenta übt durch Hormone eine Beeinflussung des mütterlichen Organismus aus, die u. a. auch in dem Wachstum der Milchdrüse und der Laktation ihren Ausdruck findet.

der Nabelgegend gefunden. Solche akzessorische Bauchspeicheldrüsen kommen in der Regel in der Einzahl, bisweilen auch in der Mehrzahl (zwei bis drei) vor. In einzelnen Fällen schließt das Pankreas eine kleine Nebenmilz ein.

4. Störungen des Stoffwechsels.

Atrophie des Pankreas, wie sie als Teilerscheinung eines allgemeinen Marasmus (im höheren Alter, bei kachektischen Zuständen usw.) sich entwickeln kann, äußert sich in einer oft sehr beträchtlichen Verkleinerung der Drüse, die dann meist eine walzenförmige Gestalt, ziemlich derbe Konsistenz und oft eine dunklere, bräunliche Farbe aufweist. Mikroskopisch findet sich eine Verkleinerung der Acini und ebenso auch eine Verkleinerung der Drüsenzellen, welche keine besondere Pigmentierung zeigen.

Mehrfach wurde eine Atrophie des Pankreas bei Diabetes gefunden. Soweit es sich um einfache Atrophie in bindegewebsfreien Drüsen handelt, wird dieselbe mit dem Wasserverlust im Koma in Zusammenhang gebracht (*Heiberg*). In der Mehrzahl der einschlägigen Fälle ist das Pankreas wesentlich verkleinert, platt, dunkel gefärbt; bisweilen erreicht der Schwund des Parenchyms einen besonders hohen Grad, wobei dasselbe durch Bindegewebe ersetzt wird. Bei histologischer Untersuchung zeigt sich, daß die Atrophie in diesen Fällen (Granularatrophie, v. Hansemann) mit chronischen interstitiellen Entzündungsprozessen vorgesellschaftet ist, eine Veränderung, die auch als Pankreaszirrhose (*Reitmann*) bezeichnet wird (vgl. später).

Während manche Autoren dieselbe als Ursache des Diabetes auffassen (Lit. *Sauerbeck*, *Herxheimer*, *M. Fraenkel*, *Biedl*), legen andere das Schwergewicht auf Veränderungen in den Langerhansschen Inseln (Lit. *Weichselbaum*). In manchen Fällen von Diabetes wurde nämlich eine beträchtliche Verminderung der Zahl namentlich in der Cauda (Heiberg 30—40 Inseln statt 130 pro 50 qmm, Weichselbaum), doch auch im Pankreaskopf, oder sogar ein völliges Fehlen der Langerhansschen Inseln, in anderen Fällen eine Verkleinerung, häufig hydropische oder hyaline Degeneration, Sklerosierung und Verkalkung der Inseln gefunden (von Weichselbaum in 53%, bzw. in 28%, bzw. in 43% der untersuchten 183 Fälle), doch sind diese Befunde anderen Untersuchern zufolge nicht konstant. In manchen Fällen von Diabetes ist die Zahl und Größe der Langerhansschen Inseln völlig normal, aber auch Vermehrung und Vergrößerung der Inseln bei Diabetes wurden beschrieben; endlich gibt es auch Fälle von Diabetes, in welchen weder makroskopisch noch mikroskopisch Pankreasveränderungen nachzuweisen sind; im allgemeinen dürften aber solche, und zwar besonders Veränderungen an den Langerhansschen Inseln, bei dem Diabetes jugendlicher Individuen ziemlich regelmäßig angetroffen werden. Es ist aber noch nicht entschieden, ob der Diabetes direkt durch [illegible] rufen wird oder ob diese eine Störung in [illegible] Sekretion verursacht und erst hierdurch [illegible]

Bei der sogenannten fettigen Degeneration oder richtiger degenerativen Verfettung des Pankreas finden sich reichliche kleine Fetttröpfchen in den Zellen der Acini. Diese Veränderung findet sich z. B. bei schweren Infektionskrankheiten und bei manchen Vergiftungen.

Häufig ist die Fettinfiltration oder Lipomatose, die auch als Teilerscheinung allgemeiner Fettleibigkeit auftritt. Sie besteht in einer beträchtlichen Vermehrung des interstiellen Fettgewebes, die mit einem

Die Mehrzahl dieser hormonbildenden Organe zeigt eine augenfällige Beziehung zu anderen Organsystemen oder neben der inneren Sekretion noch eine weitere deutliche Funktion.

So sind Milz und Lymphdrüsen auch Brut- und Grabstätten für morphologische Blutelemente. Vor allem aber haben viele Drüsen, denen wir nach unseren heutigen Kenntnissen eine innere Sekretion zuschreiben müssen, eine weit leichter erkennbare und länger bekannte äußere Sekretion oder Exkretion, die ihnen eine natürliche Zugehörigkeit zu bestimmten Organsystemen verleihen. So ist die Leber durch ihre Gallensekretion, das Pankreas durch [illegible] dem Darm zugeführten Verdauungssaft dem Intestinal[illegible] die Nieren dem Uro- genital[illegible] r in ihrem natürlichen [illegible] erkrankung häufig mit [illegible] enhängen.

[illegible] keinen Ausführungs- [illegible] und denen demnach eine äußere [illegible] schließlich innerer Sekretion" [illegible] als „endokrine Organe" [illegible]

[illegible] auch als „Blutdrüsen" bez[illegible] geführt werden k[illegible]

[illegible] geschrieben [illegible] bei genugen [illegible] Entgiftung [illegible] Niere die li[illegible] in der Leber [illegible] man [illegible] und [illegible] Fäller [illegible] oder [illegible] Intoxikationen aufgefaßten Erscheinungen der inneren Drüsen auftretenden, früher als endogene Entgiftung, sondern in dem Fortfall hemmender Hormone finden. Doch wäre es verfrüht, den innersekretorischen Drüsen ausschließlich eine Hormonproduktion zuschreiben und jede entgiftende Tätigkeit abstreiten zu wollen.

Jedenfalls aber können die Hormone in zwei verschiedenen Richtungen wirksam sein, indem sie fördernde oder hemmende Wirkungen auslösen. Man kann sie gemäß den sonstigen Gesetzen des Stoffwechsels in assimilatorische und dissimilatorische Hormone einteilen. Die assimilatorischen fördern den Aufbau der Zellsubstanz und hemmen den Abbau. Sie werden also einen Wachstumsreiz und in Drüsen eine Hemmung der Sekretion hervorrufen. Umgekehrt werden dissimilatorische Hormone eine Wachstumshemmung und eine Förderung der Sekretionsvorgänge auslösen.

Unsere Kenntnis dieser Wirkungen stammt zunächst aus der klinischen Pathologie, indem die Beobachtung gewisse Folgeerscheinungen mit dem Verluste der Geschlechtsdrüsen, mit der operativen Entfernung der Schilddrüse, mit Erkrankungen von Schilddrüse, Nebennieren, Hypophyse usw. verknüpft sah. Hier setzte dann einerseits die therapeutische Forschung, andererseits die experimentelle Pathologie ein. Man untersuchte an Tieren die Folgen operativer völliger oder teilweiser Entfernung solcher innersekretorischer Drüsen, ihrer Schilddrüse, Epithelkörperchen, Nebennieren und stellte absolute Lebenswichtigkeit von Schilddrüse, Epithelkörperchen und Nebennieren fest, während z. B. Verlust der Geschlechtsdrüsen der Lebenstätigkeit nicht schadet. Man suchte durch chemische und experimentelle Erforschung von Extrakten der Physiologie und Pathologie dieser Organe näher zu kommen. Und schließlich strebte man bei Tier und Mensch die Folgeerscheinungen zu bekämpfen. Verfütterung normaler Organe (Organtherapie), ihrer Preßsäfte oder aus ihnen gewonnener, chemisch teils bekannter, teils unbekannter Substanzen, sowie erfolgreiche Transplantationen können die durch Exstirpation oder Funktionsverluste verursachten Ausfallserscheinungen mehr oder weniger vollständig kompensieren.

Diese in den letzten Jahren außerordentlich geförderten Untersuchungen lassen uns viele vorher ungeahnte Zusammenhänge im normalen und pathologischen

allmählich zunehmenden Schwund der Acini einhergeht (Fig. 655). In hohen Graden dieser Veränderung ist das ganze Pankreas in einen schlaffen Fettlappen umgewandelt, in dem bisweilen kaum mehr kleine Reste von Drüsengewebe nachweisbar sind.

Amyloid [illegible] Pankreas relativ häufig bei ausgedehnter [illegible] auf. Das Amyloid findet sich hierbei in der Wand der kleinen Gefäße, sowohl im Drüsenparenchym als in den Langerhansschen Inseln (*Butterfield*).

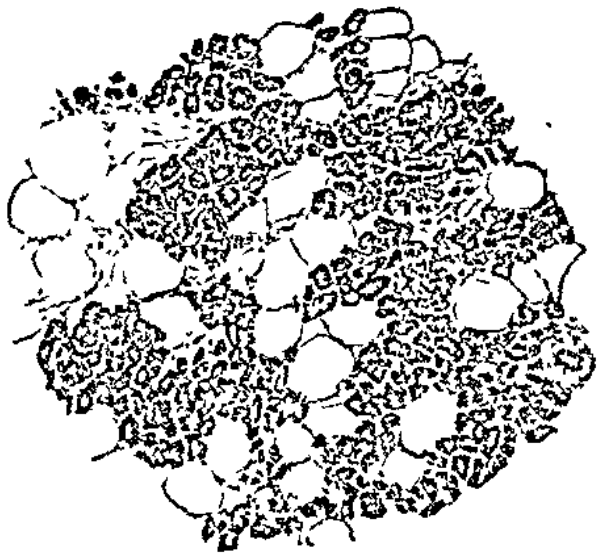

Fig. 655. Lipomatose.

Eine wichtige Veränderung des Pankreas bildet die Fettgewebsnekrose, oft auch Fettnekrose genannt. Bei derselben finden sich im Pankreas verstreut, und zwar namentlich im mittleren Stücke und im Schwanzanteil teils kleinste, bis hanfkorngroße, teils größere, unregelmäßig, landkartenartig begrenzte, grauweiße oder gelblichweiße trockene, opake, bisweilen von einem roten Hof umgebene Herde (Fig. 656).

Vereinzelte kleine derartige Herdchen findet man relativ nicht selten als zufälligen Nebenbefund im Pankreas. Bei größerer Ausbreitung des Prozesses treten im Pankreas sowie meist auch im Fett-

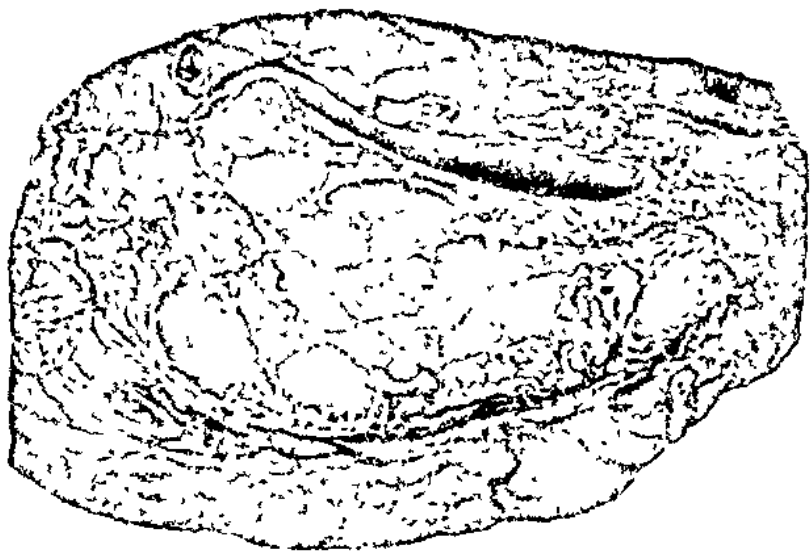

Fig. 656. Fettgewebsnekrose

gewebe der Umgebung, also des Netzes und Mesenteriums, sowie im retroperitonealen Fettgewebe sehr zahlreiche gleich beschaffene Herde auf; in seltenen Fällen ist die Affektion auch im Fettgewebe der Brusthöhle und im subkutanen Fette, namentlich der Bauchdecken, nach-

Lebensablauf erkennen. Sehr vieles daran ist allerdings noch hypothetisch oder völlig ungeklärt.

Inwieweit die innersekretorischen Drüsen schon intrauterin funktionieren ist ungewiß; z. T. dürften die mütterlichen Organe den Fetus beeinflussen. Im extrauterinen Leben regulieren sie jedenfalls das normale Wachstum und den Stoffwechsel. [illegible] und Regenerat[illegible] eild-drüsenfütt[illegible] Ver-fassung d[illegible] Er-worbene [illegible] Auch an ihren [illegible] man *gedacht. In der pathologischen Physiologie der innersekretorischen Organe lassen* sich 4 Grade der Störung denken, denen zum Teil wirklich umschriebene Krankheitsbilder entsprechen (vgl. Bd. I, Autointoxikationen):

1. Zustand der Afunktion. Die Organtätigkeit fehlt vollkommen infolge angeborenen Defektes, Zerstörung oder Exstirpation des Organs [illegible]

2. Zustand der Hypofunktion. Die Or[illegible] Hypoplasie oder Erkrankung des Organs. Auc[illegible] Überschuß an hemmenden Hormonen anderer [illegible]

3. Zustand der Hyperfunktion. Die [illegible]

[illegible] den vorherigen quantitativen [illegible]störung anzunehmen. Es bilden [illegible]ustand ist bisher mit Sicherheit nicht nachgewiesen. [illegible] Hypo-[illegible]n ver-[illegible]r [illegible]r [illegible]n [illegible]schmu-[illegible]ischen [illegible]hymus [illegible]fenden [illegible]schten [illegible]altigen [illegible]erden. Falls [illegible]gegen-[illegible]steme [illegible] Um-[illegible]stems zu erwarten sein.

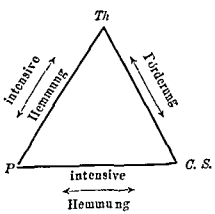

weisbar; bisweilen sind einzelne der kleinen Nekroseherdchen auch verkalkt.

Bei histologischer Untersuchung des Pankreas zeigt sich, daß es sich um kleine Nekrosen im Fettgewebe zwischen den Drüsenläppchen handelt, in deren Bereich die Fettzellen abgestorben sind; an ihrer Stelle findet sich ein koniger Detritus, der häufig auch Fettkristalle enthält (Fig. 657). Meist bleibt aber die Veränderung nicht auf das Fettgewebe beschränkt, vielmehr finden sich auch im Drüsengewebe des Pankreas kleine Nekrosen.

In relativ seltenen Fällen [illegible] sehr hohen Grad und führt zu [illegible] und Sequestration des Pank[illegible] eine umfangreiche mit trüber oder — infolge von Blutungen — bräunlicher Flüssigkeit erfüllte, ungefähr der Bursa omentalis entsprechende Höhle, in welcher die Reste des völlig abgestorbenen Pankreas sowie



Fig 657. Fettgewebsnekrose.

die beschriebenen gelblichweißen Bröckel und Krümel schwimmen; durch Infektion vom Darme aus kann es auch zur Verjauchung des Inhaltes dieses Hohlraumes und zu einer diffusen eitrigen Peritonitis kommen; in vereinzelten Fällen bricht der Hohlraum in den Darm durch, so daß das abgestorbene, verjauchte Pankreas nach außen entleert wird (Lit. *Chiari*). Erwähnt sei, daß bei kleineren Nekroseherden sich anscheinend innerhalb derselben sowie in ihrer Umgebung auch Ausheilungsvorgänge abspielen können.

Die Fettgewebsnekrose des Pankreas (Lit. *Katz* und *Winkler*, *H. Eppinger*, *Lattes*) tritt am häufigsten bei fettleibigen und an Gallensteinen leidenden Personen auf, wie überhaupt Affektionen des Pankreas bei Gallensteinkranken relativ häufig sind; so fand Kehr unter 520 Laparotomien wegen Gallensteinleiden 129 mal Affektionen des Pankreas. Die Fettgewebsnekrose kann sich im Anschluß an verschiedene Veränderungen des Pankreas, so nach schweren Verletzungen (auch durch ein Geburtstrauma [*Saenger*]), Zerreißung der Drüse, bei Verengerung oder Verschluß des Ausführungsganges durch Kompression oder Verlegung des Lumens (z. B. durch Gallensteine), sowie im Verein mit

zwischen Thymus und chromaffinem System hemmende Beziehungen zu herrschen. Dies ließe die Thymushyperplasie bei Morbus Basedowii (Hyperthyreosis) und Morbus Addisonii (Hypofunktion des chromaffinen Systems) erklären.

Doch sind die genauen Verhältnisse dieser Wechselbeziehungen noch nicht einwandfrei sichergestellt, vielfach fehlen noch die experimentellen Stützen für diese Hypothesen.

Diese Wechselbeziehungen machen es verständlich, daß Erkrankungen eines Organes auch Veränderungen in anderen zur Folge haben können. Außerdem hat man aber in jüngster Zeit auch scheinbar koordinierte Erkrankungen mehrerer [illegible]

[illegible]

B. Schilddrüse.

1. Normale Anatomie.

Die Schilddrüse, Glandula thyreoidea, entsteht durch Verschmelzung einer unpaaren, medialen Anlage (Fig. 659*a*) mit zwei lateralen Gebilden (Fig. 659*b*). Erstere (*a*) ist die eigentliche Bildnerin des normalen Schilddrüsengewebes. Sie entspringt aus der ventralen Schlundwand zwischen den beiden ersten Schlund-

[illegible]

Abnliche Zysten fand Erdheim bei normalen Feten neben dem oberen Epithelkörperchen und am Zungengrunde, die später völlig verschwinden. Die Schilddrüsenanlage läßt ihr Epithel zu verzweigten Gebilden aussprossen, die sich untereinander in netzförmige Verbindung setzen und durch gefäßführendes embryonales Bindegewebe getrennt werden. In einem weiteren Stadium trennt das Bindegewebe von diesen netzförmigen Strängen rundliche Epithelballen ab. In ihnen entwickelt sich durch Sekretion ein Hohlraum, um den sich die Epithelien in einfacher Lage gruppieren. So besteht die fertige Schilddrüse aus allseitig abge-

[illegible]

[illegible] ngens superior,
teils [illegible] er Bindegewebs-
kapsel [illegible] an dem oberen
Teile [illegible] Mittelstück, den Isthmus, vor dem zweiten oder dritten Knorpelring miteinander in Verbindung stehen. Die Verbindung mit dem Schlundwandepithel ist an allen drei Anlagen völlig verschwunden, so daß

hämorrhagischer Pankreatitis entwickeln. Die Ursache der Fettgewebsnekrose ist noch nicht völlig geklärt. Zweifellos ist ihre Entstehung auf die Wirkung des Pankreasfermentes (Spaltung und Verseifung des in *der Bauchhöhle* vorhandenen Neutralfettes durch den Pankreassaft) zurückzuführen, doch ist noch nicht mit Sicherheit entschieden, ob die Nekrose des Pankreasdrüsengewebes Ursache oder Folge der Fettgewebsnekrose ist. Von mancher *Seite* wird die Anschauung vertreten, daß der primäre Vorgang die Nekrose des Drüsengewebes sei, die unter bestimmten Bedingungen (Zirkulationsstörungen, Arteriosklerose) durch das Trypsin hervorgerufen wird (intravitale Autodigestion *Chiari*), und daß erst hierdurch dem Pankreassaft die Möglichkeit gegeben werde, aus den Drusenläppchen auszutreten und durch sein lipolytisches Ferment die Fettgewebsnekrose zu erzeugen; jedenfalls dürfte die Bedeutung des Trypsins wesentlich hinter jener des Steapsins zurückstehen. Auch muß es einstweilen noch dahingestellt bleiben, ob lediglich der Austritt unveränderten Pankreassaftes in das Gewebe (sei es bei schweren Verletzungen, sei es infolge von Sekretstauung und dadurch bedingter Erweiterung und Dehiszenz der Ausführungsgänge) hinreicht, um Fettgewebsnekrose hervorzurufen, oder ob nicht vielmehr, wie experimentelle Untersuchungen dartun, das Pankreassekret, bzw. dessen „Profermente", vorher in bestimmter Weise verändert, durch verschiedene Substanzen „aktiviert" werden oder vielleicht richtiger die Steapsinwirkung des Pankreassaftes durch Zusammentreffen mit Fett (z. B. auf der Höhe der Verdauung nach fetthaltiger Mahlzeit) verstärkt werden muß. Bakteriellen Infektionen scheint entgegen einzelnen Angaben keine wesentliche ätiologische Bedeutung für die Entstehung der Fettgewebsnekrose, wohl aber für ihre Folgezustände (Vereiterung und Verjauchung des Pankreas) zugeschrieben werden zu können; Polya glaubt allerdings experimentell zeigen zu können, daß Bakterien namentlich bei Gegenwart von Galle das Pankreassekret zu aktivieren und so die Selbstverdauung der Drüse hervorzurufen vermögen. Auch Nordmann erzeugte durch gleichzeitigen und vollkommenen Abschluß des Pankreassaftes und der Galle vom Duodenum bei Anwesenheit infektiösen Materiales in der Gallenblase Pankreasnekrose.

Kleine Herdchen von Fettgewebsnekrose können auch postmortal durch Autodigestion (vgl. S. 1020) entstehen bzw. bereits bestehende Herde postmortal sich vergrößern.

5. Störungen des Kreislaufes.

Bei allgemeiner Stauung ist das Pankreas oft größer als normal und auffallend derb. Kleinere, oft r[illegible] kommen häufig bei verschiedenen Prozessen im Panl[illegible] zur Zerstörung umschriebener Ant[illegible] Fällen kommt es zu einer blutigen Infarzierung des ganzen Pankreas (Pankreasapoplexie), wobei auch Durchbruch und starke Blutung in die Bursa omentalis erfolgen kann.

Diese Veränderung, die sich namentlich bei fettleibigen Personen entwickelt und deren Ursache wohl in Gefäßveränderungen zu suchen ist, kann die Ursache eines plötzlichen Todes bilden; derselbe wird auf den Druck des infarzierten und dadurch vergrößerten Pankreas auf das Ganglion coeliacum und den Plexus solaris bezogen. Eine andere Erklärung ist die Annahme einer „Pankreasvergiftung", die durch Steigerung der proteolytischen Kraft des Pankreassekretes zustande kommt. Dieselbe hänge von einer genügenden Ausbreitung und dem raschen Auftreten der Nekrose des Pankreas ab, bei dessen Autolyse sich eine das Sekret aktivierende Substanz bilde (*Lattes*).

die Schilddrüse keinen Ausführungsgang besitzt. Von der unpaaren Anlage erhält sich gelegentlich noch ein Kanal, der vom Foramen coecum nach dem Zungenbein zu zieht (Ductus lingualis, thyreoglossus), sowie ein vom Isthmus oder einem der Seitenlappen median emporstrebender Fortsatz aus Schilddrüsengewebe (Processus pyramidalis), der bis zur vorderen Inzisur des Schildknorpels oder bis zum Zungenbein verlaufen kann (Fig. 660).

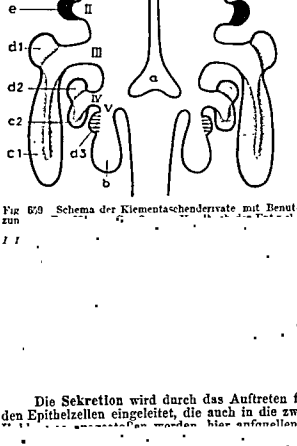

Fig. 659. Schema der Kiementaschenderivate mit Benutzung [illegible]

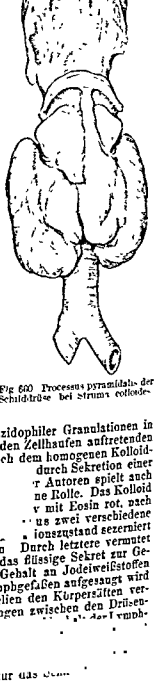

Fig. 660. Processus pyramidalis der Schilddrüse bei Strumen colloide[illegible]

Die Sekretion wird durch das Auftreten feiner, azidophiler Granulationen in den Epithelzellen eingeleitet, die auch in die zwischen den Zellhaufen auftretenden [illegible] werden, hier anfänglich und sich dem homogenen Kolloid- [illegible] durch Sekretion einer [illegible] Autoren spielt auch [illegible] ne Rolle. Das Kolloid [illegible] mit Eosin rot, nach [illegible] us zwei verschiedene [illegible] ionszustand sezerniert [illegible] Durch letztere vermutet [illegible] es das flüssige Sekret zur Ge- [illegible] charakterisiert. Ob das Kolloid von den Blut- oder Lymphgefäßen aufgesaugt wird [illegible] oder durch eine Rückresorption von seiten der Epithelien den Körpersäften ver- [illegible] mittelt wird, ist nicht ganz sicher. Direkte Verbindungen zwischen den Drüsen- [illegible] räumen und den Lymphgefäßen bestehen nicht. [illegible] oder Blutgefäße sind mit großer Vorsicht z [illegible] des Kolloids [illegible] kroskopisch [illegible] oder Mikroreaktion für das [illegible]

Arten von [illegible] und durch [illegible] Guillebea [illegible] rinnung bringt. [illegible]

[illegible] ment [illegible]

[illegible] Arten von [illegible] und durch [illegible] Guillebea [illegible] rinnung bringt. Chemisch ist das Kolloid durch den Gehalt an Jodeiweißstoffen [illegible]

[illegible] Lymph- [illegible]

[illegible] Kolloids [illegible]

[illegible] für das [illegible]

[illegible] leiter

6. Entzündung.

a) Akute Entzündungen des Pankreas sind im allgemeinen ziemlich selten.

Bei der akuten hämorrhagischen Pankreatitis, die gewöhnlich mit Fettgewebsnekrose einhergeht, ist die Drüse zunächst vergrößert und härter, an der Oberfläche und auf dem Durchschnitt dunkelrot, oft herdweise in größerer Ausdehnung oder allenthalben gleichmäßig hämorrhagisch infarziert, so daß ihre Struktur vollständig verwischt ist. Später mit zunehmender Entwicklung der nekrotischen Herde wird sie schlaff und kann auch vereitern oder verjauchen (vgl. S. 1023). Häufig ist die hämorrhagische Pankreatitis mit Cholelithiasis kombiniert (*Opie*), wobei die Einmündungsstelle des Ductus choledochus und Ductus Wirsungianus am Diverticulum Vateri durch einen Gallenstein verschlossen ist.

Eitrige Entzündung des Pankreas entsteht entweder durch Übergreifen von Eiterungen aus der Umgebung oder metastatisch durch Einschwemmung von Eitererregern auf dem Wege der Blutbahn oder durch Eindringen derselben aus dem Darm durch den Ductus Wirsungianus; sie führt zu eitriger Infiltration des Pankreas und zur Ausbildung kleinerer oder großerer, solitärer oder multipler Abszesse, die bisweilen in die Umgebung durchbrechen.

Auf diese Weise können Anteile des Pankreas, ja selbst die ganze Drüse vollständig nekrotisch und sequestriert, bisweilen sogar durch den Darm entleert werden.

b) Die chronische produktive Pankreatitis ist durch mehr oder minder reichliche Wucherung des interazinösen Bindegewebes charakterisiert (fibröse interstielle Pankreatitis). Dieselbe führt zu einer beträchtlichen Verhärtung (indurierende oder sklerosierende Pankreatitis) und entweder zu einer Vergrößerung oder, je nach dem [illegible] ,ewebes, auch zu einer oft sehr wes[illegible] es. Mit der Zunahme des Bindegew[illegible] einer fortschreitenden Atrophie, die [illegible] , höckerig (Granularatrophie). Häufig ist diese Veränderung auch mit einer Neubildung von Langerhansschen Inseln und mit einer Regeneration des Drüsengewebes, die mit Wucherung der Ausführungsgänge und Entwicklung adenomartiger Bildungen einhergeht, vergesellschaftet, Veränderungen, die sich in eine gewisse Analogie mit dem Umbau der Leberläppchen bei der Zirrhose bringen lassen und daher zu der Bezeichnung des Prozesses als Pankreaszirrhose (vgl. S. 1021) Veranlassung gegeben haben.

Nach Weichselbaum, Lissauer u. a. bildet die chronische interstitielle Pankreatitis und Verfettung des Parenchyms einen ziemlich häufigen Befund bei chronischem Alkoholismus.

Über den Zusammenhang von Granularatrophie bzw. Pankreaszirrhose mit Diabetes vgl. S. 1021. Als Pigmentzirrhose wird (in analoger Weise wie bei der Leberzirrhose) eine Veränderung des Pankreas bezeichnet, bei welcher dasselbe neben den Zeichen der chronischen, interstitiellen Entzündung auch eine auffallende, rotbraune oder ockerfarbene Pigmentierung durch Hämosiderineinlagerung in das interazinöse Gewebe und in die Drüsenzellen darbietet. Diese Veränderung findet sich namentlich in Fällen von Diabetes,

Die Kolloidsekretion setzt schon im fetalen Leben ein. Vom 4. Fetalmonat ab findet man runde Bläschen mit hohem Zylinderepithel und kolloidem Inhalt. [illegible] wenig färbbarer Inhalt vorhanden. Die Bedeutung dieser Erscheinung ist unklar.

[illegible]

Epithels und neue Kolloidsekretion in die kleiner gewordenen Follikel, gleichzeitig verliert das ganze Organ etwas an Gewicht.

Die Höhe des Epithels ist im ganzen umgekehrt, wie der Kolloidgehalt der Follikel. Schon bei Neugeborenen können spärliche feine Fettkörnchen in den Epithelien gefunden werden, die im weiteren Leben an Zahl und Größe zunehmen und später oft in kuligen Gruppen angeordnet sind. Vom 4. Jahrzehnt ab gesellen sich häufig Körner von Abnutzungspigment hinzu. Meist handelt es sich um Neutralfett; im Alter können auch lipoide [illegible] auftreten (*Haeberli*). Besonders in der Jugend kö[illegible] Fett enthalten. Der Ernährungszustand ist ohn[illegible]

Besonders in den Schilddrüsen v[illegible]nden sich nicht selten am Rande des Präparates [illegible] als traumatische Kunstprodukte erkannt und [illegible]em zarten Gewebe auch willkürlich hervorgerufen werden konnten.

Mit dem höheren Alter stellen sich atrophische Vorgänge ein, die Follikel [illegible]

[illegible] jährigen Kinde 2,3—4 g und steigt bis zum dritten Jahrzehnt auf 30—50 g. Das [illegible] in Kropfgegenden 50—100%. Höher [illegible]senen etwa 5—7 cm hoch, 3—4 cm

2. Chemie, Physiologie und pathologische Physiologie.

Durch Baumann wurde 1895 in der Schilddrüse Jod in organischer Bindung festgestellt; er stellte einen jodhaltigen Eiweißkörper (Jodothyrin) dar. Dieses ist in dem Jodthyreoglobulin enthalten, das nach Oswald, mit einem jodfreien Nukleoproteid gemischt, das Schilddrüsenkolloid darstellt. Der Jodgehalt der Schilddrüse ist bedeutend größer als der aller sonstigen Organe. Er fehlt bei Feten und Neugeborenen und wird aus der Nahrung in der Schilddrüse aufgespeichert. Der Jodgehalt normaler Schilddrüsen beträgt 0,3—0,9 mg auf 1 g Trockensubstanz, für die ganze Drüse etwa 2—9 mg. Durch stärkere Jodzufuhr kann beträchtliche Jodanreicherung erzielt werden.

Über die normale Funktion der Schilddrüse können wir im wesentlichen nur Schlüsse aus der klinischen und experimentellen Pathologie ziehen. Man denkt entweder an eine Entgiftung intermediärer Stoffwechselprodukte, sei es, daß diese durch Giftverankerung in der Schilddrüse selbst oder durch Giftbindung seitens eines inneren Sekretes in der Blutbahn oder anderen Organen stattfinden soll. Da aber weder ein direkter Beweis für eine giftbindende Fähigkeit der Schilddrüse geführt werden konnte, noch Giftstoffe im Blute schilddrüsenloser Tiere gefunden worden sind, neigt man zurzeit mehr einer anderen Vorstellung zu, welche die Schilddrüsenfunktion in der inneren Sekretion eines Hormons (S. 1030) erblickt. Das Schilddrüsenhormon scheint dissimilatorisch auf den Stoffwechsel, auf Hypophyse und Nebennieren, assimilatorisch auf das Knochenwachstum, die Keimdrüsen und das Pankreas zu wirken. Da außerdem eine erregende Wirkung des Schild-

die mit allgemeiner Hämochromatose und meist auch mit Leberzirrhose einhergehen (Bronzediabetes, vgl. S. 981).

c) Spezifische Entzündungen. — Tuberkulose des Pankreas ist, sofern es sich nicht um ein Übergreifen der Erkrankung von regionären Lymphdrüsen handelt, im allgemeinen ziemlich selten und geht mit Entwicklung zahlreicher kleiner, miliarer oder auch größerer Tuberkel (knotige Tuberkulose) einher.

Syphilis führt häufig zu einer interstitiellen Entzündung und Induration des Organes; auch Gummen werden bisweilen im Pankreas angetroffen (Lit. *Koch*). Die interstitielle Pankreatitis findet sich häufiger bei der kongenitalen (Lit. *Stoerk*) als bei der erworbenen Syphilis und scheint durch frühzeitig im intrauterinen Leben einsetzende Entwicklung reichlicher Bindegewebsmassen zu einer Entwicklungshemmung oder Reifungsverzögerung des Pankreas zu führen, die sich [illegible] ßenparenchyms äußert. [illegible] in großer Zahl vorhanden und stehen durchweg im Zusammenhang mit den Drüsenkanälchen. Bisweilen findet man bei der kongenitalen Syphilis auch miliare Gummen (vgl. S. 989) im Pankreas.

7. Fremdkörper und Parasiten.

In den Ausführungsgängen des Pankreas können sich Steine bilden (Sialolithi pancreatici) (Lit. *Einhorn, Zesas*). Sie sind in der Regel klein, [illegible] saurem oder phosphorsaurem Kalk. Kleinere Konkremente werden oft folgenlos ertragen, größere führen bisweilen zur Verlegung des Ausführungsganges (vgl unten.)

Bisweilen gelangen Gallensteine aus dem Darm in den Ductus pancreaticus.

Parasiten sind im Pankreas sehr selten. Gelegentlich wurde ein Echinokokkus im Pankreas angetroffen, vereinzelt das Eindringen von Askariden in den Ductus pancreaticus beobachtet (Simmonds, es bestand gleichzeitig Fettgewebsnekrose), Muroya sah in einem Pankreas zahlreiche Fremdkörpertuberkel, die sich in der Umgebung von Askarideneiern gebildet hatten. In einer Beobachtung fanden sich in den stark erweiterten und entzündlich veränderten Ästen des Ductus pancreaticus sehr reichlich Distomen (Distomum felineum), in einem anderen Falle hatte eine Taenia mediocanellata die Darmwand und das Pankreas perforiert.

8. Störungen des Lumens und der Kontinuität.

Verengerung oder Verschluß des Ductus pancreaticus durch Gallensteine oder Pankreassteine, durch Tumoren, Narben, ebenso wie Kompression von der Umgebung führen zu Sekretstauung und damit zur Erweiterung des ganzen Ausführungsganges oder einzelner Abschnitte desselben (Fig. 658). Die Erweiterung des Ductus pancreaticus ist selten in seiner ganzen Ausdehnung gleichmäßig entwickelt, meist bilden sich zahlreiche sackförmige oder auch zystische, rosenkranzartig aneinander gereihte Ausbuchtungen. Infolge des Druckes, den der erweiterte Ausführungsgang auf die Umgebung ausübt, kann es allmählich zu einem

drüsenhormons auf das sympathische und das autonome Nervensystem vorhanden zu sein scheint, die wahrscheinlich in einer Sensibilisierung der Adrenalinangriffspunkte besteht, ist im Einzelfalle sehr schwer zu entscheiden, ob ein direkter, ein durch die Wechselwirkung der innersekretorischen Drüsen (S. 1030) oder ein durch das Nervensystem vermittelter Einfluß vorliegt. *Wechselbeziehungen bestehen besonders mit dem chromaffinen System*, mit der Hypophyse, dem Thymus und dem Pankreas. In der Schwangerschaft ist häufig eine Volumzunahme mit Vermehrung des sezernierenden Parenchyms vorhanden.

Beim Fetus scheint der Schilddrüse, entsprechend dem fehlenden Jodgehalt, *noch keine Funktion für das Wachstum zuzukommen*. Insbesondere ist bei den fetalen Knochenwachstumsstörungen (Nanosomie, Chondrodystrophie usw.) bisher eine Schilddrüsenerkrankung nicht gefunden worden. Wahrscheinlich werden mütterliche Schilddrüsenstoffe *dem Fetus auf plazentarem Wege zugeführt. Eine Aplasie* der Schilddrüse entfaltet meist erst im extrauterinen Leben ihren schädlichen Einfluß, daraus darf man schließen, daß die kindliche Schilddrüse zum mindesten den Hauptteil ihrer Funktion erst nach der Geburt aufnimmt. Ausnahmsweise sind aber auch schon beim Neugeborenen myxödematöse Veränderungen beobachtet (*Zuckermann*).

a) Störungen durch mangelhafte Funktion der Schilddrüse.

Die am Menschen vor Kenntnis der schädlichen Folgen gewonnenen Erfahrungen über totale Exstirpation der Schilddrüse, die Tierexperimente und die Beobachtungen bei angeborenen Defekten der Schilddrüse haben unzweifelhaft dargetan, daß ohne Schilddrüsenfunktion der Ablauf der normalen Lebensvorgänge in schwerer und charakteristischer Weise gestört ist.

Die Folgen der operativen Athyreosis durch totale Thyreoidektomie sind in ihren reinen Formen erst durch die Kenntnisse über die funktionelle Sonderstellung der Epithelkörperchen (S. 1052) und ihre operative Schonung festgestellt worden. Es kann jetzt als sicher gelten, daß tetanische Erscheinungen bei Thyreoidektomie auf Mitentfernung der Epithelkörperchen, ihrer mechanischen Verletzung oder Störung ihrer Blutversorgung beruhen. Auch die schwere und meistens rasch tödliche Wirkung der totalen Schilddrüsenexstirpation bei Fleischfressern (Hunden, Katzen) ist durch die Mitentfernung der hier in innigster anatomischer Beziehung zur Schilddrüse stehenden Epithelkörperchen zu erklären, während bei Pflanzenfressern eine räumliche Trennung und das häufige Vorhandensein akzessorischer Epithelkörperchen ihre unbewußte operative Schonung erklärt. Bei beiden Tiergattungen ruft die Entfernung der Epithelkörperchen Tetanie hervor, während Thyreoidektomie mit Schonung der Epithelkörperchen den tetanieheilen Symptomenkomplex der Cachexia thyreopriva erzeugt. Diese besteht in einer langsam fortschreitenden Allgemeinstörung, die sich besonders auffällig an wachsenden Tieren äußert. Durch Verzögerung der Ossifikation bleiben besonders die langen Röhrenknochen im Wachstum zurück; es treten trophische Störungen im Haarwuchs, bei Schafen und Ziegen in der Hornbildung, Entwicklungshemmung der Keimdrüsen, Persistenz des Thymus, Hypertrophie der Hypophyse, manchmal auch Apathie und Intelligenzstörung auf. Bei erwachsenen Tieren folgt eine Verminderung der Freßlust, träge Verdauungstätigkeit und eine bis zum Tode fortschreitende Abmagerung. Die Stoffwechselstörung äußert sich in einer Verminderung des Eiweiß-, Fett- und Salzstoffwechsels und einer Beeinflussung des Zuckerumsatzes, indem die Assimilationsgrenze für Zucker erhöht ist und auch durch Adrenalininjektion keine Glykosurie erzeugt wird. Ob letztere, dem Epithelkörperausfall antagonistische Wirkung indirekt durch

Schwund des Pankreasparenchyms kommen, welcher unter Umständen bis zur völligen Verödung und durch Bindegewebswucherung zur Sklerosierung des Pankreas, zur Pankreaszirrhose, führt (*Dorner*). Analoge Veränderungen lassen sich auch experimentell durch Unterbindung, bzw. Durchschneidung des Ductus Wirsungianus erzeugen (*Massaglia*).

Ist bloß der unmittelbar hinter der verschlossenen Stelle gelegene Teil des Ductus Wirsungianus erweitert, so wird die Veränderung als Ranula pancreatica bezeichnet. Sind neben dem Hauptausführungsgange auch zahlreiche Äste desselben dilatiert, so kann das Pankreas unter Umständen von vielen kleineren oder größeren Zysten durchsetzt sein, zwischen welchen nur spärliche Reste von Drüsenparenchym erhalten sind (zystische Degeneration).

Der Inhalt der Zysten ist meist eine klare, wässerige Flüssigkeit, bisweilen ist er aber auch infolge von Blutungen bräunlich oder rotbraun gefärbt. In kleinen Zysten findet sich oft ein dicker, fettiger, mörtelartiger oder verkalkter Inhalt (Akne des Pankreas).

Im Schwanzteile, seltener in anderen Abschnitten des Pankreas kommen auch kugelige Zysten zur Beobachtung, welche die Bursa omentalis in sich begreifen, bisweilen eine sehr beträchtliche Größe erreichen und einen klaren, wässerigen oder schokoladenbraunen Inhalt aufweisen.

Fig. 638. Konkremente in Ausführungsgängen.

Die Entstehung dieser Zysten, die klinisch eine große Bedeutung besitzen, ist noch nicht klargestellt, indem entweder primäre Blutungen in unverändertes Gewebe (apoplektische Zysten) oder sekundäre Blutungen in vorher durch Trypsinwirkung verändertes Drüsenparenchym als Ursache dieses Zustandes angeführt werden.

Verletzungen des Pankreas sind nicht häufig; namentlich sind isolierte Zerreißungen des Pankreas selten (*Guéde*), gewöhnlich liegen gleichzeitig Verletzungen anderer Bauchorgane vor. Die Zerreißung des Pankreas erfolgt meist in der Mitte des Drüsenkörpers vor der Wirbelsäule, dabei kommt es auch bisweilen zu einer Blutung in die Bursa omentalis. Im Gefolge von [illegible] sich Fettgewebsnekrosen entwickeln. Über [illegible] bluß an Pankreasverletzungen vgl. S. 1021 [illegible] des Pankreas, *Lazarus*.)

9. Geschwülste.

Autonome Neubildungen kommen im Pankreas im allgemeinen nicht häufig zur Beobachtung. Gutartige Tumoren sind überaus selten; unter denselben finden sich noch relativ am häufigsten Adenome,

Steigerung der Pankreastätigkeit hervorgerufen ist, läßt sich noch nicht sicher beurteilen. Ferner soll die Thyreoidektomie bei Versuchstieren (Kaninchen) einen verlangsamenden Einfluß auf den Ablauf von Frakturheilungen äußern, der andererseits durch Schilddrusenpräparate auch an normalen Tieren beschleunigt werden kann.

Diesen experimentellen Erfahrungen entsprechen im ganzen auch die Beobachtungen bei **menschlicher Athyreosis.** Durch Totalexstirpation kropfiger Schilddrüsen entsteht das Krankheitsbild der **Cachexia strumipriva** (Myxœdème postopératoire). In der Wachstumsperiode bleibt infolge Störung der endochondralen Ossifikation das Längenwachstum stark zurück, die Geschlechtsorgane entwickeln sich mangelhaft, das psychische Verhalten erscheint durch Apathie unh Intelligenzverminderung gestört. Beim Erwachsenen entwickelt sich langsam Abnahme der Intelligenz mit motorischer Schwäche und Sensibilitätsstörungen. Dabei stellen sich auch Ernahrungsstörungen an der Haut ein, die mit dem spontan vorkommenden Myxödem große Ähnlichkeit haben. Spontane Besserungen beruhen auf Hyperplasien zurückgelassener Reste oder akzessorischer Schilddrüsen. Anderenfalls schreitet die Kachexie bis zum Tode fort, worüber bis zu 7 Jahre vergehen können. Zur Vermeidung dieser Ausfallserscheinungen muß deshalb bei Kropfoperationen stets eine genügende Menge funktionierenden Schilddrüsengewebes (etwa ein Viertel) zurückgelassen werden.

Spontane (**nichtoperative**) **Athyreosis.** Außerordentlich ähnlich den Folgen der Thyreoidektomie sind die Krankheitserscheinungen bei Myxödem. Man unterscheidet das **kongenitale** und das erworbene Myxödem. Ersteres ist außer den Hauterscheinungen durch ausgesprochenen Zwergwuchs und schwere Idiotie charakterisiert und beruht auf einem Fehlen der Schilddrüsenanlage (Thyreoaplasie, S. 1040). Die Epithelkörperchen sind normal entwickelt, der Thymus meist hypoplastisch. Die Erscheinungen treten meist erst nach der Geburt auf (S 1036). Bei dem **erworbenen** Myxoedema infantum und adultorum, das auf Atrophie der normal angelegten Schilddrüse beruht, erscheint das Drüsenparenchym verödet und das Bindegewebe vermehrt. Die Ursache ist unbekannt. Die infantile Form führt auch hier zu Wachstumsstörungen des Knochensystems und stellt mit dem kongenitalen Myxödem zusammen die Fälle dar, die vielfach als **sporadischer Kretinismus** dem endemischen gegenübergestellt werden.

Endemischer Kretinismus. Diese Erkrankung ist durch das gehäufte Vorkommen an gewissen Orten gekennzeichnet. Regelmäßig findet sich eine Erkrankung der Schilddrüse, meist eine kropfige Entartung (über den Bau s. S. 1017), seltener eine einfache oder entzündliche Atrophie. Außer der Schilddrüsenveränderung zeigt der Kretin Wachstumsstörung der Knochen, die durch Stillstand des Längenwachstums mit erhaltenen Epiphysenlinien und durch frühzeitigen Wachstumsstillstand der Schädelbasis eine [illegible] charakteristische Verunstaltung bedingt; letztere äußert sich durch eine [illegible] Nasenwurzel. Ferner findet man Zurückbleiben der [illegible] Tantum[illegible] der Genitalausbildung, häufig Tantum[illegible] Myxödem erinnern le trophische Hautstörungen.

Das Vorkommen des endemischen Kretinismus stimmt im ganzen mit den Kropfgegenden (S. 1018) überein. Obwohl demnach sicher Beziehungen zwischen endemischem Kretinismus und Schilddrüsenerkrankung vorhanden sind, so

die mit allgemeiner Hämochromatose und meist auch mit Leberzirrhose einhergehen (Bronzediabetes, vgl. S. 981).

c) Spezifische Entzündungen. — Tuberkulose des Pankreas ist, sofern es sich nicht um ein *Übergreifen der Erkrankung von regionären* Lymphdrüsen handelt, im allgemeinen ziemlich selten und geht mit Entwicklung zahlreicher kleiner, miliarer oder auch größerer Tuberkel (knotige Tuberkulose) einher.

Syphilis *führt häufig zu einer interstitiellen Entzündung und Induration* des Organes; auch Gummen werden bisweilen im Pankreas angetroffen (Lit *Koch*). Die interstitielle Pankreatitis findet sich häufiger bei der kongenitalen (Lit. *Stoerk*) als bei der erworbenen Syphilis und scheint durch frühzeitig im intrauterinen Leben *einsetzende Entwicklung reichlicher Bindegewebsmassen* zu einer Entwicklungshemmung oder „Reifungsverzögerung" des Pankreas zu führen, die sich in einem völligen Mangel des sekretorischen Drüsenparenchyms äußert. Langerhanssche Zellinseln sind in solchen Fällen in großer Zahl vorhanden und stehen durchweg *im Zusammenhang mit den Drüsen*kanälchen. Bisweilen findet man bei der kongenitalen Syphilis auch miliare Gummen (vgl. S. 989) im Pankreas.

7. Fremdkörper und Parasiten.

In den Ausführungsgängen des Pankreas können sich Steine bilden

dunkel, braun oder schwarz. Sie bestehen vorwiegend aus [illegible]saurem oder phosphorsaurem Kalk. Kleinere Konkremente werden oft folgenlos ertragen, größere führen bisweilen zur Verlegung des Ausführungsganges (vgl. unten.)

Bisweilen gelangen Gallensteine aus dem Darm in den Ductus pancreaticus.

Parasiten sind im Pankreas sehr selten. Gelegentlich wurde ein *Echinokokkus* im Pankreas angetroffen, vereinzelt das Eindringen von Askariden in den Ductus pancreaticus beobachtet (Simmonds, es bestand gleichzeitig Fettgewebsnekrose); Muroya sah in einem Pankreas zahlreiche Fremdkörpertuberkel, die sich in der Umgebung von Askarideneiern gebildet hatten. In einer Beobachtung fanden sich in den stark erweiterten und entzündlich veränderten Ästen des Ductus pancreaticus sehr reichlich Distomen (Distomum felineum), in einem anderen Falle hatte eine Taenia mediocanellata die Darmwand und das Pankreas perforiert.

8. Störungen des Lumens und der Kontinuität.

Verengerung oder Verschluß des Ductus pancreaticus durch Gallensteine oder Pankreassteine, durch Tumoren, Narben, ebenso wie Kompression von der Umgebung führen zu Sekretstauung und damit zur Erweiterung des ganzen Ausführungsganges oder einzelner Abschnitte *desselben (Fig. 658)*. Die Erweiterung des Ductus pancreaticus ist selten in seiner ganzen Ausdehnung gleichmäßig entwickelt, meist *bilden sich* zahlreiche sackförmige oder auch zystische, rosenkranzartig aneinander gereihte Ausbuchtungen. Infolge des Druckes, den der erweiterte Ausführungsgang auf die Umgebung ausübt, kann es allmählich zu einem

läßt sich zurzeit doch nicht einwandfrei entscheiden, ob die Schilddrüsenerkrankung die direkte Ursache ist, oder ob Kretinismus und Kropf koordinierte Störungen infolge einer gemeinsamen Schädlichkeit sind. Letzteres ist nach E. Bircher der Fall, indem Kropf, Kretinismus und angeborene Taubstummheit koordinierte Äußerungen einer „kretinistischen Degeneration" seien. Andererseits ist nicht zu verkennen, daß viele oben erwähnten Ausfallserscheinungen große Ähnlichkeit mit kretinistischen Symptomen haben. Vor allem stimmen auch die histologischen Bilder der Wachstumsstörung im Knochen bei Kretinismus und Athyreosis im Prinzipe überein. Das Wichtigste dabei sieht Wegelin in der Insuffizienz des Knochenmarks, genügend knorpelresorbierende primäre Markräume zu bilden. Interessanterweise scheint in Kropfgegenden häufig das Auftreten des Knochenkernes in der unteren Femurepiphyse verzögert zu sein.

Die Symptome der Athyreosis oder Hypothyreosis können durch eine Substitutionstherapie bekämpft werden [illegible] gleichen Schilddrüsengewebes erfolge [illegible] peripher erhaltenen Follikeln aus sich [illegible] kann. Die Transplantation kann subk[illegible] Knochenmark er[illegible] t zugrunde, kann aber durch Resorption der [illegible] ise nützen. Es genügt aber auch Verfüttern [illegible] oder von Thyreoglobulin, die natürlich b[illegible] rnd erfolgen muß. Hiermit sind Erfolge bei Cachexia strumipriva, Myxödem, zum Teil auch beim Kretinismus erzielt worden.

b) Störungen durch gesteigerte Schilddrüsenfunktion = Hyperthyreoidismus.

Die Wirkung der Schilddrüsenextrakte bedingt beim Tiere eine Blutdrucksenkung, oft mit Beschleunigung der Herzaktion; es ist fraglich, ob es sich hierbei um spezifische Wirkungen handelt. Konstant ist Beeinflussung des Stoffwechsels, die in Erhöhung des Eiweißzerfalles, Steigerung der Fettzersetzung, Vermehrung der Kalk- und Phosphorausscheidung ihren Ausdruck findet. Durch fortgesetzte Zufuhr von Schilddrüsenpräparaten kann es zu thyreotoxischen Symptomen kommen, die der Basedowschen Krankheit ähneln, und die auch beim Menschen infolge übermäßiger Schilddrüsenzufuhr beobachtet worden sind.

Morbus Basedowii. Der 1840 von K. v. Basedow zusammengefaßte, in seiner typischen Form durch die Trias: Struma, Exophthalmus, Tachykardie charakterisierte Symptomenkomplex steht zweifellos mit einer Erkrankung der Schilddrüse im Zusammenhang, der auch durch die Erfolge der operativen Behandlung deutlich zutage tritt. Es findet sich ein ausgesprochener Antagonismus der Symptome zu der Athyreosis, so daß die Auffassung des Morbus Basedowii als Hyperthyreosis gut begründet erscheint. Vielleicht spielt aber auch eine qualitative Änderung der Schilddrüsenfunktion (Dysthyreosis) eine Rolle. Über die Histologie der Basedowstruma s. S. 1046. Nach Kocher läßt sich stets eine vermehrte Resorption de [illegible] Ent- terung mit Schilddrüsen- oder [illegible] heit, können sie sogar auslöse[illegible] stimmt mit den Befunden bei [illegible] ein. Im Blute findet sich ein [illegible] (Lymphozytose).*) Neuerdings trennt man die Basedowsymptome in solche, die auf Reizerscheinungen des sympathischen Nervensystems, und andere, die auf Reizung des autonomen Nervensystems, insbesondere des Vagus

*) degenerative Blutbild (J. Bauer)

sammenschiebung des adventitiellen oder periarteriellen Bindegewebes abgegrenzt werden.

Größeres Interesse beanspruchen die durch indirektes Trauma hervorgerufenen Verletzungen, soweit es sich hier nicht nur um ein Eindringen von Fremdkörpern (Knochenfragmenten) handelt, sondern die äußere Gewalt durch Erschütterung, Zerrung oder Quetschung auf das Gefäß eingewirkt hat. Es ist hierbei nämlich zu beachten, daß das Blutgefäßsystem durch die in seiner Funktion gelegene mechanische Inanspruchnahme auch ohne Beteiligung äußerer Gewalt lediglich durch abnorme Steigerung des Blutdruckes ähnlichen mechanischen Insulten ausgesetzt sein kann, wie beim indirekten Trauma, zumal letzteres höchstwahrscheinlich meist wesentlich durch eine lokale abnorme Steigerung des Blutdruckes wirkt. Die Ähnlichkeit der Gefäßveränderungen, die einerseits durch einen inneren funktionellen und andererseits durch einen äußeren traumatischen Mechanismus hervorgerufen werden, steigert sich, wenn das betroffene Gefäß kein normales, sondern ein bereits pathologisch verändertes war, derart, daß in solchen Fällen meist keine sichere Entscheidung möglich ist, ob die Gefäßruptur eine durch innere Ursachen bedingte, spontane oder eine traumatische gewesen ist. Diese Tatsache ist in Hinsicht auf die gutachtliche Tätigkeit des Arztes, die für solche Erkrankungen sowohl im forensischen wie im sozialhygienischen Interesse häufig in Anspruch genommen wird, wohl im Auge zu behalten.

Von Gefäßrupturen sind als traumatischen Ursprungs die Intimazerreißungen der Karotis beim Erhängen bekannt. Als spontane sind im allgemeinen die Rupturen der Gehirnarterien zu betrachten, die sich meist an atheromatösen oder aneurysmatischen Stellen, aber unter abnormer Steigerung des Blutdruckes bei Nephritikern und Herzleidenden zweifellos auch an Gefäßen ohne gröbere Veränderungen ereignen. Auch bei Eclampsia puerperalis fand Wegelin mehrfache Spontanrupturen an Hirn- und Schilddrüsenarterien.

Am merkwürdigsten sind die keineswegs ganz seltenen Rupturen der Aorta ascendens, die sich am häufigsten in dem innerhalb des Herzbeutels verlaufenden Abschnitt meist ca. 1 cm oberhalb der Klappen ereignen und stets ungefähr quer verlaufen. Die zerrissene Wandstelle zeigt meist keine gröberen Veränderungen, die als prädisponierend betrachtet werden können. Nur mikroskopisch sollen sich nach neueren Angaben (*Moriani*, *Babes* und *Mironescu*) Veränderungen vorfinden, die ersterer als degenerative Vorgänge im Bindegewebe, letztere als dissezierende Entzündungen beschreiben. Zweifellos, so meint auch neuerdings P. Fränkel, sind aber Sklerosen und angeborene Stenosen im Arcus aortae von Bedeutung, da sie wahrscheinlich die Ursache einer abnormen Drucksteigerung abgeben, der jener unter besonders ungünstigen mechanischen Verhältnissen stehende Wandabschnitt erliegt (vgl. Fig. 77).

Die Aortenrupturen sind meist zweifellose Spontanrupturen, in einem mir vorliegenden Falle gab Arbeiten in gebückter Stellung die Gelegenheitsursache, ebenso wie das in anderen Fällen von Gefäßrupturen die Defäkation (durch Anspannen der Bauchpresse) tut. Die inneren Häute sind in größerem Umfange betroffen als die äußeren, und so zeigen jene Fälle neben der Hauptrißstelle häufig noch eine Anzahl kleiner vernarbter Risse, die nur die Intima und die oberflächlichen Medialamellen betreffen; hierbei ist bisweilen der dem

Blutstrom entgegengesetzte Rißrand abgehoben und umgerollt. Die großen Risse sind zunächst auch immer partiell und durchdringen Intima und Media bis auf einige äußerste Lamellen der letzteren, die, gestützt durch das Bindegewebe der Adventitia, einen stärkeren Widerstand leisten. Die inneren Häute behalten dann im Groben ihre normale Lagerung und Struktur, werden aber durch das eindringende Blut von der Adventitia abgehoben und, wenn diese Widerstand leistet, oft auf außerordentlich große Strecken unterwühlt, so bisweilen von der Aorta ascendens an bis in die Aorta abdominalis oder gar bis in die Art. iliacae. Diese Veränderung, die gewöhnlich als Aneurysma dissecans bezeichnet wird, ist richtiger intramurales Hämatom zu benennen. In einigen Fällen wird der ganze innere Zylinder losgerissen und als Embolus weitergeschleppt, so in einem Falle Chiaris in eine Karotis. Meist zerreißt über kurz oder lang auch das äußere, widerstandsfähigere Rohr und es erfolgt dann eine tödliche Blutung, so bei den genannten Spontanrupturen der Aorta mit Vorliebe in den Herzbeutel. In manchen Fällen zeigt sich an einer anderen Stelle ein kleinerer Einriß der inneren Häute, durch den die intramurale Blutung wieder in das eigentliche Gefäßlumen zurückgelenkt wird (siehe unten bei Aneurysma dissecans), wobei sich weitgehende Organisationen und Vernarbungen einstellen.

Fig. 77. Spontane Ruptur der Aorta ascendens, intramurales Hämatom, Atherosklerose der Aorta descendens und des Arcus aortae. (1/2 nat. Größe.)

b) In erster Linie bei Kontinuitätstrennungen der Gefäße, besonders der Intima, kommt es, wie erwähnt, regelmäßig zum Festwerden des Inhalts, Thrombosen (s. Allgem. Path., III, 2c): das gleiche erfolgt bei Ligatur der Gefäße und bei Eindringen von Fremdkörpern. Ferner gesellt sich die Thrombose zu degenerativen und besonders zu allerlei entzündlichen Störungen der Gefäßwand hinzu, sobald die Intima intensiver mitbeteiligt ist. Schließlich kennen wir noch Thrombosen ohne nachweisbare Veränderungen der Gefäßwand, bei denen höchstwahrscheinlich wenigstens das Endothel alteriert sein muß.

Der ganze Vorgang und seine Bedeutung für das Gefäßsystem ist in allen diesen Fällen ganz gleichartig, wie bei der traumatischen Thrombose, und kann hierbei am reinsten beobachtet werden. Der frische Thrombus unterscheidet sich oft makroskopisch kaum von extravasculären Blutgerinnseln, in vielen Fällen gibt die Erschlaffung der Gefäßwand, die Abglättung der dem Blutstrom zugekehrten Oberfläche des Gerinnsels Anhaltspunkte, um den im

beruhen. Als sympathikotonische Symptome sind vor allem die Tachykardie, die vasomotorische Erregbarkeit, die gesteigerte Schweißsekretion, als vagotonische die Erweiterung der Lidspalte, das Gräfesche Symptom, die Störungen der Atemrhythmik und die Diarrhöen zu rechnen. Es gibt Basedowfälle mit Überwiegen der einen oder anderen Symptome, aber auch gemischte Formen. Bei leichten und atypischen Fällen spricht man von Formes frustes, von Basedowoid und von Thyreotoxikosen.

Pathologisch-anatomisch findet sich neben der Struma meist eine Hypertrophie des linken Herzens, wohl eine Folge der Tachykardie, eine Lipomatose der Körpermuskeln, und vor allem, wie es scheint, sehr häufig eine Thymuspersistenz und -hypertrophie, gelegentlich verbunden mit Status lymphaticus, besonders Lymphdrüsenschwellungen am Halse Die Bedeutung der Thymushypertrophie ist noch völlig unklar; es ist nicht von der Hand zu weisen, daß hier eine Wechselwirkung zwischen innersekretorischen Drüsen vorliegt, die mit dem Morbus Basedowii, vor allem den schweren Fällen, in einem pathogenetischen Zusammenhang steht.

Die Experimente von Klose, Lampé und Liesegang sprechen für eine

ausscheidung, Blutdrucksenkung, Zittern, Exophthalmus. Derselbe Symptomen-
n die Tatsache, daß gelegentlich
ist leichter durch eine Dysthy-
als keineswegs gelöst angesehen

verschieden angegeben. Die neuerdings vertretene Ansicht, daß die Lymphozytose durch die Thymushyperplasie bedingt ist, kann noch nicht als bewiesen gelten. Ich habe einen thymuslosen Fall seziert, der intra vitam 36—38% Lymphozyten
a
F
n
I
er Heilung fortzubestehen.
Gefrierpunktserniedrigung
Adrenalinvermehrung im
Sympathikus wirkenden
Substanzen erst bei der Gerinnung auftreten, im Plasma noch nicht nachweisbar sind (Gottlieb). Der Nachweis von Schilddrüsenhormonen im
indirekte
hemmen
die wie
die erst
drüsenfil
eine Ver
blut zu
Die Thymushormone
Den
Schil

sind für die Kropfursache eine große Zahl von Verdächtigungen angesprochen worden, die aber alle unbewiesen sind. Die einen nehmen spezifische oder unspezifische Mikroorganismen an, die im Wasser oder im Darme Gifte erzeugen und die Schilddrüse direkt oder indirekt beeinflussen, andere Faktoren der Ernährungsweise oder Stoffwechselstörungen, wieder andere Jodarmut der Nahrung. Letzteres könnte dadurch gestützt werden, daß der Rattenkropf schon durch sehr geringe Jodzufuhr verhütet werden kann, und daß auch die diffusen Anfangsstadien des Menschenkropfes auf Jod mit Verkleinerung reagieren.

Eine andere Ursache hat sicherlich die Basedowstruma, deren Vorkommen nicht an Kropfgegenden gebunden ist, sich aber auf einen bestehenden Kropf auf-

[illegible]

[illegible]

lingt nicht.

9. Echte Geschwülste.

a) Bindesubstanzgeschwülste.

Einfachere Formen, wie Fibrome, Osteochondrome sind selten. Etwas häufiger werden Sarkome beobachtet (Struma sarcomatosa) und zwar rundzellige, spindelzellige, polymorphzellige, auch riesenzellenhaltige Sarkome, sowie Blutgefäßendotheliome. Auch Angiosarkome und Osteochondrosarkome sind beschrieben. Die Sarkome entstehen oft in präexistierenden Strumen, können aber im Wachstum und Aussehen so verschiedene Bilder darbieten, daß eine allgemeingültige Beschreibung nicht möglich ist. Kompression und Einbruch in benachbarte Organe, Metastasenbildung auf dem Blut- und Lymphwege erfolgt in ähnlicher Weise wie bei den Karzinomen.

b) Epitheliale Geschwülste.

Die im vorigen Abschnitte beschriebenen abgegrenzten Strumaknoten müssen als gutartige epitheliale Geschwülste, als Adenome bezeichnet werden. Nicht selten sind ferner bösartige epitheliale Geschwülste, die auch mit den Sarkomen zusammen oft Strumae malignae genannt werden. Die Entwicklung der bösartigen epithelialen Geschwülste geht am häufigsten in schon bestehenden Kröpfen vor sich. Ein Teil entspricht ohne weiteres den strengen Definitionen eines Krebses, indem der histologische Aufbau solide Zellzapfen und -haufen in mehr oder weniger reichlich entwickeltem Stroma aufweist (Carcinoma solidum, Struma carcinomatosa). Die übrigen Zeichen der Malignität, das destruierende Wachstum, die Neigung zu rezidivieren, und die Metastasenbildung gesellen sich in wechselndem Maße hinzu. Auch in diesen typischen Karzinomen tritt oft stellenweise ein Sekretionsvorgang zwischen

vermuten sie in einer durch [illegible]
Ovarien, deren Wechselbezie [illegible]
Hart findet sich am häufigst [illegible]
früherer Involution, so daß eine primäre Thymushyperplasie angenommen werden muß, zu der erst später die Schilddrüsenschwellung und die [illegible]

3. Entwicklungsstörungen

können in Form mangelhafter oder fehlender Anlage der ganzen Schilddrüse oder einzelner Teile bestehen. Bei völliger Aplasie (Thyreoaplasie) wird eine kretinistische Veränderung bemerkt, die nicht an endemische Kropf- oder Kretingegenden gebunden ist und deshalb als angeborener Kretinismus [illegible]

nur links beobachteten), natürlich nicht zu Ausfallserscheinungen führenden Schilddrüsenaplasie auf der Seite des Defektes gefunden, sowie manchmal auch bei den atrophischen Schilddrüsen der Kretinen (S. 1047).

Auch bei sonst normal angelegter Schilddrüse können auf der Strecke, die dem entwicklungsgeschichtlichen V[illegible] entspricht also vom Isthmus bis zum Foramen [illegible]
Solche kommen auch seitlich von [illegible]
Sternum bis zum Aortenbogen vor. [illegible] diese auf
und können dieselben strumösen und [illegible]
weisen Vom Ductus thyreoglosus (lin[illegible]
Strecken erhalten bleiben, gelegentlich [illegible]
gang dienen.

Im Schilddrüsengewebe können parathyreoidale Zellhaufen (S. 1052) und besonders an den unteren Polen, Thymusinseln eingeschlossen sein.

4. Störungen des Stoffwechsels.

[illegible] oder sich ohne bekannte [illegible] Myxödem.

[illegible]

[illegible]tiösen Er-[illegible]

[illegible] Epithelkörper-[illegible]t bei Blut-[illegible] Epithelen [illegible] Befund er-[illegible]llgemeiner [illegible] strumösen [illegible]ert. Nach [illegible] Zentrum,

den Epithelien ein, wodurch eine dem normalen Schilddrüsenkolloid ähnliche Masse gebildet wird. Tritt noch eine entsprechende Gruppierung der Zellen und Abteilung durch Bindegewebe im Follikel hinzu (wuchernde Struma, Langhans), so kann das Bild sofort an Schilddrüsengewebe, besonders an strumöse Wucherungen erinnern. Speziell in den Metastasen (Lungen, Knochen) ist dies manchmal der Fall; das dabei entstehende Kolloid ist auch chemisch als jodhaltig nachgewiesen worden. In manchen Fällen zeigen die Epithelien eine hochzylindrische Form. Dann sind die Drüsenlumina eng, oft verzweigt, Kolloid fehlt. Alle diese Formen mit drüsenartigen Hohlräumen kann man als Adenokarzinome (kubozelluläre oder zylindrozelluläre) bezeichnen. Bei Erweiterung der Drüsenräume und Papillenbildung entsteht die seltene Form des Cystocarcinoma papilliferum. Außerdem aber kommen Geschwülste vor, die nirgends in ihrem histologischen Baue vom Bilde der parenchymatösen oder k[illegible] doch biologische Kriterien de[illegible] tener in lokalem destruieren[illegible] die ebenfalls vollkommen d[illegible] Geschwülste sind mehrfach als metastasierende Gallertkröpfe beschrieben worden; besser werden sie als maligne Adenome oder Struma colloides maligna bezeichnet. Die Malignität ist bei ihnen nicht aus dem histologischen Bau, sondern nur aus dem biologischen Verhalten abzulesen. Selten sind Plattenepithelkrebse, die wahrscheinlich aus Resten des Ductus thyreoglossus ausgehen. Besondere Formen großzelliger, kleinalveolärer Geschwülste werden von Resten des postbranchialen Körpers (S. 1033) hergeleitet (Struma postbranchialis, *Getzowa*), während Tumoren mit lappigem Bau, die mit ihren großen, vielkantigen, hellen, glykogenhaltigen Zellen an die Glandulae parathyreoideae erinnern, auf intrathyreoideale Zellgruppen derselben bezogen werden (Parastruma). Diese beiden letzteren Formen können durch infiltrierendes Wachstum und Metastasierung Malignität beweisen.

Die Konsistenz der bösartigen Schilddrüsentumoren ist meist weich, der Bindegewebsgehalt gering, die Farbe je nach dem Blutreichtum markig-weiß, graurot bis dunkelrot. Degenerationen und Hämorrhagien stellen sich häufig ein. Im Gegensatz zu den benignen Formen wird die Kapsel nicht respektiert und die epithelialen Zellproliferationen können in die Nachbarschaft eindringen und durch die Haut oder Trachea wuchern. Besonders häufig wird die Venenwand durchwachsen, und so geraten die Epithelmassen in die Venae thyreoideae oder ihre Äste, Gelegenheit zu hämatogener Verschleppung und Metastasierung erhaltend. Auch Zerstörung der Jugularis und Bildung von zapfenartigen Geschwulstthromben kommt [illegible] terien und Nerven nicht ha[illegible] barschaft sind die bösartige[illegible] leichter zu Kompression vor[illegible] sich die Tumoren verschieden[illegible] der primäre Knoten in der [illegible] langen Bestandes nicht durchbrochen wird.

Bei der aus dem vorher Gesagten hervorgehenden Schwierigkeit, die bösartige Wucherung in manchen Fällen von wachsendem Strumagewebe histologisch zu unterscheiden und bei manchen Adenomknoten die Malignität aus dem histologischen Bilde sicher zu beweisen oder auszuschließen, leuchtet es ein, daß gelegentlich der Nachweis des Primärtumors nicht leicht sein kann.

um die Bläschen und Kapillaren. Überhaupt neigen die Adenomknoten am meisten zu Degenerationen (S. 1045).

5. Störungen des Kreislaufes.

Lokale und allgemeine venöse Störungen können zu Vergrößerung der Schilddrüse führen Wesentlich durch kongestive Hyperämien sind die transitorischen in der Gravidität und während der Menstruat
lungen bedingt. Die Gefäßerweiterungen un
dauernd werden, und zwar können sowohl
Venen oder beide durch starke Schlängelung und Erweiterung eine beträchtliche Volumzunahme der Schilddrüse verursachen Doch ist diese Struma vasculosa meist mit anderen Strumaformen, die durch Drüsenwucherung bedingt sind, kombiniert Blutungen sind häufig, besonders in Strumen Als Überreste sieht man oft Hämosideringranula in den wandständigen und desquamierten Epithelien.

6. Entzündungen.

Thyreoiditis, bei bestehendem Kropf **Strumitis** genannt, findet sich nach Influenza, Gelenkrheumatismus, Angina, Sepsis, Malaria und anderen Infektionskrankheiten, gelegentlich auch ohne nachweisbare anderweitige Krankheit (sogenannte primäre Thyreoiditis). Die akute nichteitrige Entzündung (Thyreoiditis simplex) ist histologisch charakterisiert durch degenerative und desquamative Vorgänge am Epithel, sowie flüssige und zellige Exsudationen im Bindegewebe. Bevorzugt ist das weibliche Geschlecl
Greise sind verschont Als
doch kann auch Jod ähnlic
reoiditis). Eitrige Entzündı
Thyreoiditis) sind selten, kon
bis zu großen Abszessen vor. Bei mikroskopischer Untersuchung fand Simmonds ziemlich häufig kleinste metastatische Herdchen bei Streptokokken-, Typhusbazillen- und am häufigsten bei Staphylokokkenpyämie. Es handelt sich um
zündung, die bald in die Folli
selten. Sie können von de
sein,
z. B. durch äußere Wunden oder vom Kehlkopf und der Trachea, oder sie treten als hämatogene Infektionen, z. B. bei Pyämie und Typhus auf. Abszesse können nach außen oder in die Trachea durchbrechen. Bei
Ausheilung
eranlassung
der Schilddrüse oder Struma anschließen.

Experimentell erzeugte Mori durch Injektion von Paraffin oder Chlorkalziumlösung in die Schilddrüse eine interstitielle und parenchymatöse Thyreoiditis mit Epitheldesquamation, Verdünnung und Schwund des Kolloids aus den komprimierten Follikeln und beobachtete dabei thyreotoxische Symptome.

Eine Immunität der Schilddrüse gegen **Tuberkulose** besteht im Gegensatz zu früheren Ansichten weder beim Menschen, noch im Tierexperiment. Bei allgemeiner Miliartuberkulose finden sich häufig miliare Tuberkel in der Schilddrüse oder Struma; sie nehmen im interfollikulären Bindegewebe ihre Entwicklung und können die Adenomknoten bevorzugen. Die chronische Tuberkulose der Thyreoidea oder Struma ist selten; sie entsteht überwiegend hämatogen, kann aber auch von tuberkulösen Prozessen der Nachbarschaft, z. B. verkästen Lymphdrüsen, fortgeleitet sein. Ist die Vergrößerung der Schilddrüse ganz oder

Die Metastasenbildung erfolgt manchmal auf dem Lymphwege; man sieht dann regelmäßig die benachbarten und regionären Lymphdrüsen zuerst erkranken. Häufiger aber wird der Blutweg eingeschlagen, besonders bei Einbruch des Tumors in das Venensystem. Es werden dann vor allem die Lungen von metastatischen Geschwulstknoten durchsetzt; seltener werden die anderen inneren Organe ergriffen. Dagegen ist das Knochensystem ein ganz besonders bevorzugter Sitz von Metastasen bei epithelialen Schilddrüsentumoren, indem manchmal fast das ganze Skelettsystem durchsetzt werden kann, während sich in anderen Fällen nur einige Knochenmetastasen entwickeln. Wir müssen eine besondere Affinität zum Knochenmark annehmen, in dem die Metastasen sich zuerst ansiedeln. Sie zerstören dann den Knochen gleich primären zentralen Knochensarkomen; da sie keine osteoplastische Tendenz haben, kann es zum Einsinken (Kompressionsmyelitis) oder zu Spontanfrakturen der befallenen Knochen kommen. Oft ist erst durch Untersuchung eines Knochentumors der Verdacht auf eine primäre Neubildung der Schilddrüse gelenkt worden, was dadurch erleichtert wird, daß gerade die Knochenmetastasen oft besonders deutlich den einer Kolloidstruma ähnlichen Bau aufweisen.

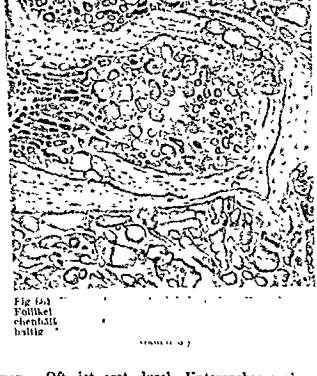

Fig. 664. Follikel eisenhaltig haltig.

Seltene Fälle von isolierten Knochentumoren mit Schilddrüsenbau und jodhaltigem Kolloid bei ganz unverdächtig erscheinenden Strumen oder auch bei ganz normalen Schilddrüsen lassen an die Möglichkeit denken, daß auch verschleppte Zellen gewöhnlicher Strumen oder Schilddrüsen ausnahmsweise im Knochen ein bösartiges Wachstum annehmen können (s. Fig. 664).

c) Mischgeschwülste.

Es kommen in der Schilddrüse Geschwülste vor, die karzinomatöse und sarkomatöse Charaktere gemischt enthalten, und deren Metastasen von einem oder beiden Anteilen ausgehen können (Karzino Sarkome).

Sehr selten sind teratoide Mischgeschwülste der Schilddrüse mit Abkömmlingen von zwei oder allen drei Keimblättern, Muskelfasern, Knorpeln, Knochen, Plattenepithel, Hirngewebe, Glia, Drüsengewebe usw. Von ihnen können bösartige Geschwülste, Sarkome und Karzinome ausgehen.

10. Tierische Parasiten.

In seltenen Fällen sind Echinokokken der Schilddrüse beobachtet. Sie können in die Luftröhre durchbrechen.

wesentlich den tuberkulösen Veränderungen zuzuschreiben, so spricht man von einer Struma tuberculosa. Makroskopisch finden sich tuberkulöse *Granulationen*, Verkäsungen und Abszeßbildungen; letztere können in die Nachbarschaft, z. B. den Ösophagus durchbrechen. Im ganzen hat die Schilddrüsentuberkulose *Tendenz zu Heilungsvorgängen* (*Hedinger*). Histologisch können bei der chronischen Form die Tuberkel sowohl im interfollikulären Bindegewebe als auch *intrafollikulär entstehen*, wobei das Follikelepithel epitheloide Zellen [illegible] bilden kann. Bei der Bewertung der [illegible] da nach Verlust des Epithels sich [illegible] Kolloidschollen anlagern können (*Wilke*).

Die Syphilis der Schilddrüse ist selten, wird aber bei Neugeborenen, [illegible] ntlich in Form von syphilitischen [illegible] ummata beobachtet. Noch seltener [illegible] syphilitica.

7. Regenerationserscheinungen.

sind bei der Schilddrüse wohl nur sehr gering ausgeprägt und wesentlich an die nähere Umgebung eines Defektes gebunden. Eine eigentliche kompensatorische Hypertrophie des bei Operationen zurückgelassenen Drüsenrestes ist nicht sicher beobachtet; eintretende Vergrößerungen beruhen wohl auf strumöser Entartung.

8. Hypertrophien.

Als solche kann man den **Kropf** (Struma) bezeichnen, obwohl speziell seine zirkumskripten Formen keine scharfe Grenze gegen Geschwulstbildungen erkennen lassen.

1. **Struma diffusa.** Hierbei handelt es sich um eine gleichmäßige Vergrößerung der Schilddrüse, wobei zwar oft der eine Lappen stärker wie der andere ergriffen ist, sich aber keine zirkumskripten Knoten eingelagert finden. Man beobachtet aber auch oft in derselben Schilddrüse diffuse Gewebszunahme, kombiniert mit *abgegrenzten* Knoten. Die Massenzunahme wird durch zwei Vorgänge bewirkt, nach deren *Überwiegen man zwei Formen unterscheiden kann.*

a) Struma colloides. Hierbei nimmt vor allem die Kolloidsubstanz an Masse zu, oft mit Veränderung, indem sie dünnflüssiger und schlechter färbbar oder körnig erscheint. Durch die Kolloidvermehrung werden die Follikel mehr oder weniger stark ausgedehnt, das Epithel flachkubisch oder zu niedrigem Belag abgeplattet. *Bei stärkerem* Innendruck können die Septen zwischen benachbarten Follikeln atrophieren und resorbiert werden; man sieht dann *am Rande* häufig die Reste als spornartige Vorsprünge. Durch Konfluenz und Dilatation können ganz *beträchtliche kolloidgefüllte Zysten* resultieren (Struma [illegible] ist makroskopisch leicht erkennbar, in- [illegible] ien glasige, [illegible] des Binde- [illegible] i auch ent- [illegible] en Knoten wickeln, sind aber nicht so häufig, wie bei den [illegible]

Die Kolloidsekretion erfolgt dabei größtenteils in derselben Weise wie in der normalen Schilddrüse. *Außerdem findet* sich auch häufiger Desquamation von Zellen, die teilweise vorher kolloid degeneriert sind

C. Epithelkörperchen.

1. Anatomie und Histologie.

Diese kleinen Drüsen werden auch als Glandulae parathyreoideae bezeichnet. Sie nehmen ihren Ursprung vom Epithel der dritten und vierten Schlundtasche (Fig. 659). Das Epithelkörnchen III wandert mit dem Thymus nach unten bis in die Gegend des unteren Schilddrüsenpoles. Dadurch kommt es weiter kaudalwärts als das Epithelkörperchen IV zu liegen und wird zum unteren Epithelkörperchen. Das von der vierten Schlundtasche entspringende obere Epithelkörperchen IV wird bei der
drüsenanlage
nur manchmal
deshalb auch

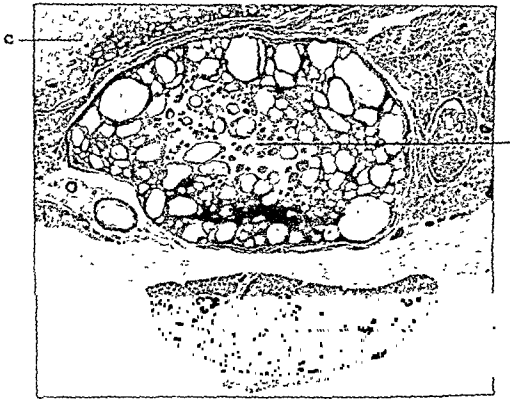

Fig. 665. *a* Glandula parathyreoidea, *b* Kolloidknoten der Schilddrüse, *c* Hyaline Entartung der Schilddrüse. (Schwache Vergr.)

unterschieden. Die Epithelkörperchen lösen sich völlig von ihrem Ursprungsorte ab, so daß sie ebenfalls Drüsen ohne Ausführungsgang darstellen. Sie behalten nahe räumliche Beziehungen zu
Fig. 665). Ihre Zahl ist u
zwei, die dicht über und
in die Schilddrüse geleger
ebenso ihre Zahl, indem di

b) **Struma parenchymatosa.** Die Hauptmasse wird von vermehrtem Drüsenparenchym gebildet, das in Neubildung begriffen ist. Dabei entwickeln sich ähnlich wie in der fetalen Schilddrüse zunächst solide Zellstränge und Zellhaufen, die durch Bindegewebe in drüsige Follikel abgeteilt werden. Kolloid kann vorhanden sein oder ist spärlich oder kann ganz fehlen. Gelegentlich verlieren dabei die Epithelien ihre normale Form, sie können höher werden bis zu zylindrischen Gebilden und papillenartige Vorsprünge in das Lumen treiben (s. Struma bei Morbus Basedowii). Je nach der Kolloidarmut und dem Blutgefäßreichtum können solche Strumen eine mehr braunrote, graurote oder grauweiße Farbe aufweisen; sie lassen meist die körnige Beschaffenheit der normalen Schilddrüsenschnittfläche vermissen.

Die Neubildung von Schilddrüsengewebe kann dabei auf zwei Arten erfolgen. Entweder entstehen vom Epithel durch Zellvermehrung Haufen und Sprossen, die zunächst solide den Follikeln angelagert sind. Durch Zwischenwachsen von Bindegewebe werden die Epithelhaufen abgetrennt und können durch Sekretionsvorgänge zu kolloidhaltigen Drüsenbläschen ausgebildet werden. Oder es erheben sich papilläre Epithelsprossen und Leisten in das Lumen und teilen durch Verwachsung mit gleichartigen gegenüberliegenden Gebilden die Drüsenräume in mehrere selbständig werdende Abschnitte.

2. Die **Struma nodosa** ist durch das Auftreten zirkumskripter Knoten charakterisiert, die oft in großer Zahl in die Schilddrüsen eingelagert sind. Sie kommen von eben erkennbaren bis zu kopfgroßen Knoten vor. Das dazwischen liegende Schilddrüsengewebe kann sich verschieden verhalten. Es kann normal sein oder es zeigt sich besonders bei großen Knoten komprimiert und atrophisch. Manchmal zeigt es auch diffuse hypertrophische Vorgänge, so daß Kombinationen einer Struma diffusa und nodosa vorliegen. Die Knoten müssen als Adenome aufgefaßt werden. Auch die kleinsten makroskopisch erkennbaren Knötchen zeigen meist se[illegible] durch Bindegewebe. Als Anfangsstadien [illegible] h vom Schilddrüsengewebe Schläuche n[illegible] entwickeln, das sich durch zylindrische [illegible], intensive Kernfärbung und dichtgedrängte Zellanordnung von den normalen Follikeln unterscheidet. Diese Schläuche treiben Ausläufer, von denen durch Sprossung oder Abschnürung bläschenförmige Gebilde entstehen. Wenn diese Bildungen bis an die bindegewe[illegible] erdickt sich diese zu e[illegible] stum des Knotens von [illegible] Ob die Schläuche sich aus vorher normalen Follikeln entwickeln (*Virchow, Michaud, Vogel*), oder von vornherein auf [illegible] bedingten Gewebsmißbildungen beruhen [illegible] tzt nicht sicher entschieden. Embryonale [illegible] wie sie von Wölfler als Ausgangspunkt der [illegible] le Adenome" abgegrenzten Knoten angesehen wurden, dürften auf Verwechslungen mit verschiedenen, jetzt bekannten Zelleinlagerungen (parathyreoidale, branchioge[illegible] Lymphkötchen) beruhen und stimmen d[illegible] nicht mit den Adenomknoten überein. [illegible] t in kindlichen Schilddrüsen solide, runde und verzweigte Epithelkeime, die mehr oder weniger bindegewebig abgegrenzt sind und von ihm als ausgeschaltete Keime und embryonale Anlage der Adenome angesehen werden.

das untere Körperchen kann ganz in die Thymusdrüse eingelagert sein. Die Drüsen sind klein (etwa 3—15 mm im größten Durchmesser), haben oft eine rötlichbraune oder gelbbraune Farbe und liegen nicht selten in Fettgewebe eingebettet. Histologisch findet man entweder ungegliederte Epithelmassen, oder letztere sind netzförmig oder lobulär angeordnet, bei weiten und zahlreichen Kapillaren resultiert ein spongiöser Bau. Im Stroma kommt es oft zu Entwicklung von Fettzellen. Die Epithelien haben ein verschiedenes Aussehen. Man unterscheidet erstens Haupt-

Zellen, deren größere eosinophile Granulationen und deren kleinere ein homogenes, intensiv eosinfärbbares Protoplasma haben. Die oxyphilen Zellen liegen häufig in Gruppen zusammen. Auch synzytiale Hauptzellgruppen ohne erkennbare Zellgrenzen kommen vor. Vermutlich handelt es sich nur um eine einzige Zellart, die je nach dem Alter und Funktion verschieden aussehen kann. Die oxyphilen Zellen fehlen bei jüngeren Kindern fast völlig; demnach erscheint es nicht angängig, in ihnen die Hauptträger der Funktion zu erblicken, da die Epithelkörperchen gerade im Wachstumsalter eine besonders wichtige Rolle spielen. Die Epithelien enthalten vielfach Glykogen, besonders die wasserhellen, und mit dem Alter an Zahl und Größe zu-

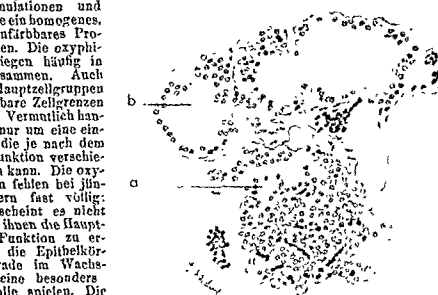

Fig. 666. Glandula parathyreoidea. a Helle blasige Zellen, b Kolloidhaltige Follikel (starke Vergr.)

größerung des Organs keinen sicheren histologischen Anhalt

2. Pathologische Physiologie.

[illegible] nüber der Schilddrüse geht, [illegible] en hervor. Ihre Anlage und [illegible] hilddrüse in normaler Weise. [illegible] darin, daß sie bei Fehlen nicht kompensieren können [illegible] rversuche. Sicher bestehen

aber [illegible]
die [illegible]
sollen [illegible]
an [illegible]
tomie [illegible]
Autor[illegible]
Die [illegible]
sahl [illegible]
allen [illegible] es einstweilen nicht zweifelhaft, daß die beim Menschen nach Strumektomie gelegentlich beobachteten tetanischen Zustände auf Mitentfernung oder Schädigung der Epithelkörperchen beruhen. Entfernung sämtlicher Epithelkörperchen führt bei allen Tieren zum Tode.

Die Knoten fehlen bei Neugeborenen, sind bei Kindern spärlich und entwickeln sich mit dem Alter in zunehmender Anzahl und Größe. Die Knoten entwickeln sich zuerst in der Nähe des unteren Poles. Sie finden sich sowohl in den Schilddrüsen der kropffreien Tiefebenen, wenn auch spärlicher (40—47%), als auch in den Schilddrüsen der kropferzeugenden Gebirgsländer (72%) (*Klocppel*). Dagegen ist in letzteren Gegenden die weitere Entwicklung der Knoten infolge stärkeren Wachstums und der einsetzenden Degenerationen eine andere.

Auch an den Knoten kann man, wie bei der Struma diffusa, einen kolloiden und einen parenchymatösen Typus unterscheiden, obwohl auch Mischungen häufig sind. Die kolloiden Knoten (Fig. 661) zeigen

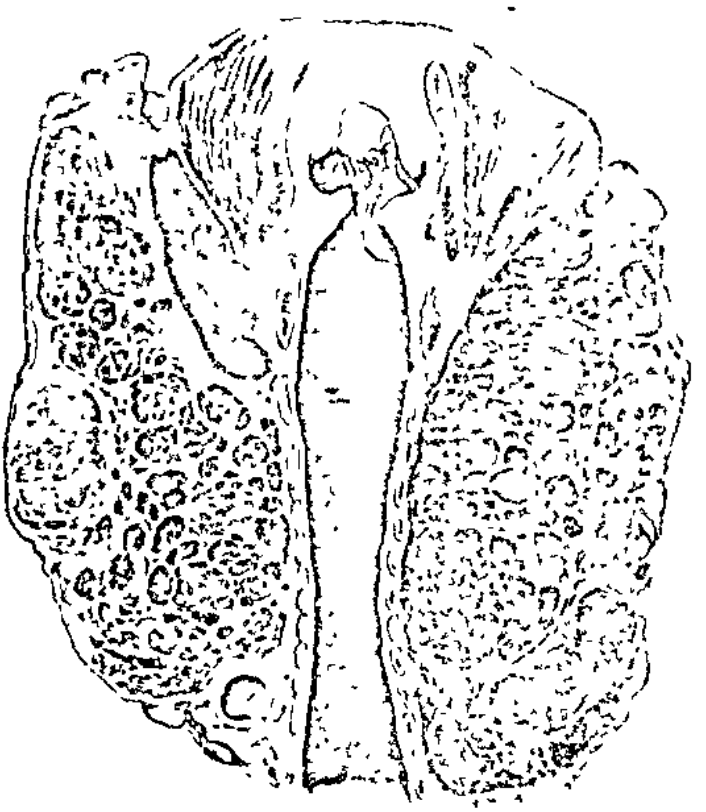

Fig 661 Struma colloides mit seitlicher Kompression der Trachea Frontalschnitt, von hinten gesehen

ähnliche Bilder wie die diffuse Kolloidstruma, nur daß häufig die Deformierung der Follikel und die Abplattung der Epithelien stärker ist. Durch Konfluenz kann der ganze Knoten in eine ein- oder mehrkammerige Kolloidzyste umgewandelt werden, wobei das Bindegewebe häufig aufquillt oder hyalin entartet. Die parenchymatösen Knoten zeigen häufig eine radiäre Anordnung der soliden oder kolloidhaltigen Epithelstränge, zwischen denen die Kapillaren verlaufen. Die Knoten machen außerordentlich häufig und bei beträchtlicher Größe fast regelmäßig regressive Veränderungen durch, wodurch der Durchschnitt einer solchen *Struma nodosa* ein sehr buntes Bild darbieten kann.

Die selbständige Sonderstellung der Knoten als Adenome ergibt sich aus verschiedenen Tatsachen. Ihr Wachstum folgt aus sich heraus. Daraus läßt sich verstehen, daß die Blutgefäße nur an wenigen *Stellen* in den

bei den einzelnen Tierarten allerdings nach verschieden langer Zeit. Abweichende Resultate beruhen auf akzessorischen Epithelkörperchen, z. B. im Thymus. Bei [illegible] (S. 1052) läßt sich einerseits die vollmindesten partieller Entfernung der die Thyreoidektomie bei ihnen stets [illegible]

drei Epithelkörperchen kann es [illegible]
Abklingen eine latente Tetanie [illegible]
vidität, Gifte) zum Ausbruch ko[illegible]

spätere Überführung des Knorpel[illegible]
entstehen, die an den rhachitischen und osteomalazischen Kanus erinnern. Dagegen [illegible]

Kindern fand Yanase, falls sie noch kein Jahr alt waren, regelmäßig Blutungen [illegible]

Knoten eintreten (Gefäßwurzeln), die Lymphgefäße im Inneren fehlen und nur mangelhafte Verbindungen der Lymphspalten vorhanden sind (*Monogenow*). Das die Schilddrüse reichlich durchsetzende elastische Gewebe macht an der Kapsel halt. Im Innern der Adenome findet sich elastisches Gewebe nur in den Gefäßwandungen. Sie führen auch einen selbständigen Entwicklungsgang. Die Degenerationen setzen bei ihnen in jedem Lebensalter ein, während die senile Atrophie, die sich am Drüsenparenchym deutlich äußert, keinen Einfluß auf die Knoten hat.

Die regressiven Veränderungen beginnen im Zentrum. Durch Kompression der Venen des Gefäßstieles erfolgt häufig Ödem, sowie Stauung und Erweiterung der Kapillaren bis zu kavernösen Bildungen. Später setzt häufig eine fibröse Umwandlung ein, indem das Bindegewebe sklerosiert oder hyalin wird; auch die Kapillarwandungen werden hyalin, das drüsige Gewebe geht durch Atrophie zugrunde. Solche Knoten können eine zentrale strahlige Narbenbildung erkennen lassen (Adenoma cicatricans). Die Veränderung kann bis an die Peripherie fortschreiten und den ganzen Knoten in ein hyalinfibröses Gebilde umwandeln (Adenoma fibrosum). In dem hyalinen und fibrösen Gewebe stellen sich häufig Verkalkungen, stellenweise auch echte Verknöcherungen ein (Adenoma calcificans, petrificatum, osseum). Auch die Kapsel kann verkalken, so daß dann der Knoten von einer Kalkschale umgeben ist. Infolge der mangelhaften Ernährung kommt es auch zu Nekrosen in den Knoten, die sich durch ihr trübes gelbweißes Aussehen zu erkennen geben.

Sehr häufig sind Hämorrhagien, sowohl in kolloiden Knoten, wie besonders in parenchymatösen Knoten mit eigenartigen Rückbildungsvorgängen, die mit einer zentralen Wucherung der Kapillaren einsetzen; die Gefäße degenerieren und obliterieren, wobei häufig Zerreißungen auftreten. Das Blut kann sich in die präexistenten Follikel ergießen, die Bindegewebsspalten diffus durchsetzen oder zu größeren Blutzysten mit Gewebszertrümmerung konfluieren. Frischere Blutzysten haben einen rotbraunen, ältere einen schokoladenfarbenen oder rostbraunen Inhalt. Aus größeren Blutungen entstehen oft braunrote, hyaline, zähe Massen, die *Langhans* Kautschukkolloid genannt hat; sie sind jodfrei und als hämatogenes Hyalin zu deuten, das aus zusammengesinterten roten Blutkörperchen (*Wiget*) oder hyaliner Umwandlung von Fibrin (v. *Sinner*) entsteht

Die Epithelien der Adenomknoten enthalten ebenfalls Fettröpfchen (vgl. S. 1035), aber meist etwas spärlicher und kleiner als die Zellen der normalen oder strumösen Schilddrüse desselben Falles. Offenbar hängt dies mit dem geringeren Alter der erst später auftretenden Adenome zusammen.

In den Degenerationszysten findet man verfettete Epithelien und Leukozyten, bei Blutungen außerdem in denselben Zellen siderofere Granula, die auch in den Epithelien vorhanden sein können. In alten Zysten findet man Detritus und oft Cholesterinkristalle.

Alle geschilderten Veränderungen können sich auch an akzessorischen Schilddrüsen (s. S. 1010) entwickeln. Besonders intrathorakale Strumen (Struma substernalis) können durch Behinderung der Zirkulation, noch mehr aber durch Kompression der Trachea gefährlich werden. Desgleichen führen Strumen zwischen Trachea und Oesophagus (Struma retrotrachealis) leicht zu Kompressionserscheinungen. Auch bei den Strumen am normalen Sitze sind die Folgen wesentlich mechanischer Natur. Die Formen, die sich nach vorn entwickeln, können die Haut vorwölben und als lange, eventuell gestielte Anhänge herausragen. Bei Entwicklung nach der Seite werden die großen Halsgefäße

Zusammenhang mit Knochenveränderungen zu haben. Tomaczewski glaubt bei ausgebreiteten Verkalkungen histologische Zeichen gesteigerter Funktion gefunden zu haben; doch ist oben darauf hingewiesen, wie unsicher diese in der Bewertung sind. Bei Rhachitis sind charakteristische Befunde an den Epithelkörperchen nicht bekannt. Die bei rhachitischen Kindern häufig zu beobachtenden Zahnveränderungen stimmen in Vermehrung des unverkalkten Dentins und Schmelzhypoplasien mit den Zähnen parathyreopriver Ratten überein und sind als Folgen von früherer Tetanie, nicht von Rhachitis aufzufassen (*Fleischmann*).

Die Auffassung der Myotonia congenita und Paralysis agitans als Hypoparathyreoidismus, der Myasthenia gravis pseudoparalytica als Hyperparathyreoidismus sind vorläufig reine Hypothesen.

3. Pathologische Anatomie.

a) Entwicklungsstörungen.

Außer den S. 1052 erwähnten Anomalien in Zahl und Lage sind angeborene Veränderungen wenig bekannt. Bemerkenswert ist, daß auch bei völliger Aplasie der Schilddrüse (S. 1040) die Epithelkörperchen ihre normale Entwicklung durchmachen. Als bisher vereinzelten Befund sah Askanazy Einschluß eines Epithelkörperchens in den Nervus phrenicus. An den Epithelkörperchen, besonders den unteren kommen periphere Zysten mit glatter Epithelauskleidung vor, die wahrscheinlich von Kiementaschenmaterial bei der Abschnürung herstammen.

b) Stoffwechselstörungen.

Mit dem Alter vermehren sich die oxyphilen Zellen, sowie der Fettgehalt der Epithelien. Ferner tritt häufig interstitielles Fettgewebe auf, das schließlich fast das ganze Drüsengewebe ersetzen kann. Druckatrophie kann die Folge größerer Strumen sein, besonders wenn die Epithelkörperchen der Strumakapsel fest verbunden sind. Bei allgemeiner Amyloidose können die kleinen Arterien und Kapillarwände im Epithelkörperchen amyloid erkranken. Die Epithelzellen selbst können Atrophie oder hydropische Degeneration erfahren. Bei konnenitaler Syphilis ist Kleinheit der Epithelkörperchen beobachtet (*Haberfeld*).

c) Kreislaufstörungen.

Die wichtigste und häufigste Erkrankung der Epithelkörperchen sind Blutungen. Diese scheinen besonders bei der Geburt durch Trauma und Stauung ausgelöst zu werden, vielleicht begünstigt bei Fehlen der meist vorhandenen Venenklappen. Das Blut ergießt sich zuerst mehr oder weniger reichlich in diffuser Weise zwischen das Drüsengewebe. Bei über 14 Tage alten Kindern erfolgt eine Abkapselung zu ein oder mehreren zystischen Bluthohlen, die in charakteristischer Weise sehr langsame Veränderungen durchmachen. Bald findet man hämosiderinhaltige Wanderzellen und Ablagerung von eisenhaltigem Blutpigment in das Bindegewebe. Das Blut wird mehr und mehr resorbiert und schließlich zeigt nur noch die Pigmentablagerung bei völligem Fehlen einer Narbenbildung die frühere Hämorrhagie an. Auch das Pigment schwindet vollkommen, und nach dem 1. Lebensjahre sind nur ausnahmsweise Residuen der Blutungen nachweisbar. Nach Haberfeld wird aber das weitere Wachstum der Epithelkörperchen, das hauptsächlich von der Randzone erfolgen soll, durch die Blutungen gehemmt. Die Drüsen bleiben klein und funktionell minderwertig (s. Tetanie, S. 1054).

meist nur verdrängt, nicht komprimiert. Dagegen kann die Trachea seitlich eingeengt werden und Säbelscheidenform annehmen (s. Fig. 661). Bei langem Bestande können die Trachealknorpel atrophieren und erweichen. Dann besteht durch Zusammenklappen der Trachealwände Erstickungsgefahr.

Daß sich auch im Kropf Entzündungserscheinungen entwickeln können (Strumitis), ist früher schon erwähnt worden (S. 1041); ebenso eine Bevorzugung der Adenomknoten bei der Lokalisation des Amyloids (S. 1440) und der Miliartuberkel (S. 1041).

Besondere Strumaformen.

a) **Struma bei Morbus Basedowii.** Die bei dieser Erkrankung [illegible] ogische Physiologie und sonst [illegible] sind, regelmäßig vorhandene [illegible]

Fig. 662. Struma bei Morbus Basedow (Mittlere Vergr.)

[illegible] ist von derber [illegible] reichtum vorhanden, der sich im Leben durch Pulsation verraten kann. Die Blutfüllung am operierten Material ist aber von der Art der Behandlung bei der Operation abhängig. Der Grad der Vergrößerung kann sehr verschieden sein. Wahrscheinlich tritt die Erkrankung meist in bereits vorher veränderten Schilddrüsen auf und kann daher auch kolloide und adenomatöse Strumen befallen [illegible] men erkennen lassen. Die im Grade wechselnde Vermehrung und Vergrößerung [illegible] stand vorhandenen Kolloids [illegible]

Ausdruck in Faltungen, einfachen u[illegible] schichtigkeit des Epithels finden. [illegible] Epithel- [illegible] darmat [illegible] Fällen [illegible]

dem Verhalten der Schilddrüse der Erkrankung, sowie indi[illegible] das histologische Bild. Bei [illegible] Kolloids und einer Abnahme [illegible]

Gelegentlich kann auch in einer älteren Blutzyste eine frische Nachblutung erfolgen.

Bei Leukämie kann es zu zelligen Infiltraten kommen, die eine Vergrößerung der Epithelkörperchen bedingen können.

d) Entzündungen.

Bei Pyämie sind Bakterienembolien mit Bildung metastatischer Abzesse, bei disseminierter Tuberkulose Tuberkelbildung in den Epithelkörperchen beobachtet. Entzündungsherde können mit Narbenbildungen ausheilen.

e) Hypertrophien und Geschwulstbildungen.

Die Hypertrophie der Epithelkörperchen nach experimenteller Schilddrüsenexstirpation ist S. 1053 erwähnt. Hypertrophische und hyperplastische Vergrößerungen, manchmal nur auf einzelne beschränkt, sind bei Osteomalazie und anderen Knochenkrankheiten (S. 1054) gefunden. Aus jungen Zellen bestehende Wucherungsherde enthalten weniger Fetttröpfchen in den Epithelien und heben sich an osmierten Präparaten hell hervor. Die Adenome bestehen vorwiegend aus vielfach glykogenhaltigen, den Hauptzellen ähnlichen Elementen. In ihnen kann es zu Blutungen und Degenerationszysten kommen. Über Geschwülste von Parathyreoideagewebe in der Schilddrüse (Parastruma) s. S. 1050.

D. Hirnanhang. Hypophysis. Glandula pituitaria.

1. Entwicklung. Normale Anatomie. Histologie.

Der Hirnanhang besteht aus zwei genetisch, morphologisch und funktionell völlig verschiedenen Abschnitten, die sich zu einem Organ zusammenlagern. Der vordere drüsige Abschnitt nimmt seine Entwicklung vom Epithel der ektodermalen Mundbucht, das eine tie [illegible] (Rathkesche Tasche) bildet. [illegible] der ursprünglich hohle Stiel [illegible] soliden Zellstrange wird. Vor [illegible] ein solider Fortsatz nach vorn, in den sich das Lumen etwas ausstülpt. Vorderwand und [illegible] solider Epithelhaufen das [illegible] *and die Pars* intermedia [illegible] s Vorderhirnbläschens d [illegible] dem hinteren Teile des [illegible] elegt (Neurohypophyse) [illegible] in der Regel vollkommen [illegible] schräg nach hinten durchziehender, in der Sella turcica mündender Canalis craniopharyngeus [illegible] hat Erdheim [illegible] an der Ober- [illegible] für bösartige [illegible] en, vor allem [illegible] Hypophysen- [illegible] feld ist diese [illegible] s ins Greisen- [illegible] ie von Tieren [illegible] dianlinie von [illegible] hinten oben [illegible] einer Länge [illegible] ier sich meist noch vor der Geburt zu einem alveolären Organ entwickeln. Das Gebilde ist an [illegible] unterworfen (*Christeller*). [illegible] auf dem ganzen [illegible] *wulstartige Um-*

Heilungen ganz zurückl
daß das gespeicherte,
Jodarm ist Der Gesamtjodgehalt kann
in normalen Schilddrüsen vorhandene Proportionalität zwischen Jodgehalt
Kolloidreichtum fehlt Für die Pathogenese der Krankheit schließt Kocher, daß
mehr oder
ähnliche rasche oder plötzliche Ab

ten zu müssen.
finden sich, besonders subkapsulär
ell mit keimzentrenhaltigen Lymph-

sie in
strumen, aber auch in 15% anderer Strumen ohne Beziehungen zu einem Status lymphaticus. Auch in unvergrößerten Schilddrüsen treten sie gelegentlich auf, besonders beim weiblichen Geschlecht, nach der Pubertät, mit zunehmendem Alter häufiger werdend Bei der Basedowstruma sind sie wahrscheinlich als Reaktion auf das veränderte Sekret aufzufassen, vielleicht stehen sie zum Teil auch in Beziehung zu einer Jodbehandlung. Kocher fand solche lymphatischen Herde auch im perithyreoidalen Gewebe Die regionären Lymphdrüsen sind bei Basedow häufig hyperplastisch.

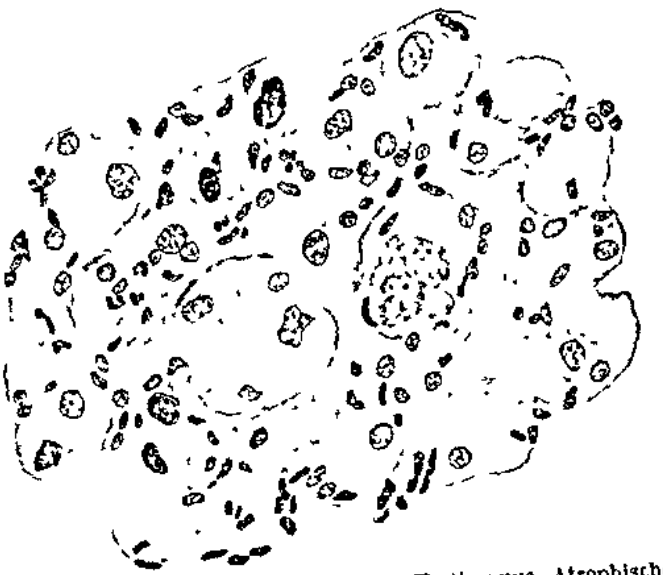

Fig 663 Schilddrüse bei endemischem Kretinismus Atrophische Follikel mit Resten von Epithel und Kolloid (Starke Vergr)

b) **Struma bei endemischem Kretinismus.** Bei dieser Erkrankung, deren Symptome S. 1037 skizziert sind, ist der Kropf fast stets eine Struma nodosa mit all ihren oben geschilderten Veränderungen. Das eigentliche Schilddrüsengewebe ist stets verringert, komprimiert und atrophisch, oder kann auch ganz vermißt werden In diesen Schilddrüsenresten ist das Kolloid spärlich, das Epithel degeneriert, die konfluiert (s. Fig. 663). Ferner werden häufig buchtige Zysten und
Reste des postbranchialen Körpers
finden sich auch bei
findet sich aber bei
d-
en
pf-
allen Kretinen
drüsengewebe,
Veränderunger
gegenden gebunden u
opfgegenden
Neugeborenen
Berlin 5,7 g,
c) **Struma conge**
beobachtet. Dort ist
etwa doppelt so groß als in
Stärkere Grade können Respirationshindernisse be-
handelt lassen sich bei

wandlung erfahren; sie sind gelegentlich am Rachendach, im Keilbeinkörper und an der Sella turcica gefunden.

Die ausgebildete Hypophyse liegt in der Sella turcica, die sie als Diaphragma (= Operculum) sellae turcicae überkleidende Dura hat in der Mitte ein Loch, durch welches das Infundibulum die Verbindung zwischen dem Boden des III Ventrikels und dem Hinterlappen der Hypophyse vermittelt. Seitlich grenzt der Sinus cavernosus an. Um das Infundibulum bilden kleine Venen den Sinus circularis Ridleyi, der das venöse Blut der Hypophyse aufnimmt, während ihre Arterien aus der Carotis interna stammen, jederseits verläuft ein kleines Arterienstehen von unten in den Vorderlappen, sowie eines am Hypophysenstiel abwärts, letzteres versorgt wahrscheinlich die Pars intermedia

Die Hypophyse bildet einen von vorn n[illegible] Körper, der nach *Erdheim* und *Stumme* beim [illegible] Durchschnittsgewicht von 0,66–0,64 g mit dem [illegible] aufweist, während in der Schwangerschaft eine [illegible] tritt, die sich nicht ganz zurückbildet und mit jeder folgenden Schwangerschaft eine Steigerung erfährt So zeigten Primiparae am Tage der Geburt ein Durchschnittsgewicht von 0,817, Multiparae von 1,06 g. Dasselbe Verhalten kommt in den Größenmaßen zum Ausdruck, wobei zu bemerken ist, daß die knöcherne Begrenzung des Türkensattels einer antero-posterioren Vergrößerung den meisten Widerstand entgegensetzt. Beim Manne und der Nullipara betragen die Durchschnittsmaße des Quer-, Dicken- und Höhendurchmessers 14 4 11,6 · 5 5 mm, bei der Primipara am Tage der Geburt 15,6 11,0 . 7,5 mm und bei der Multipara 17,5 : 11 . 8,4 mm

Schon mit bloßem Auge kann man am Hypophysendurchschnitt einen nach hinten konkaven graugelben oder graurot marmorierten Vorderlappen und einen weicheren, kleineren weißen Hinterlappen unterscheiden

Histologie. Di[illegible] he oder ovale, meist solide [illegible] gegrenzt werden Die Zellen [illegible] geteilt, in die chromophobe [illegible] sei ausdrücklich darauf hin [illegible] bstoffen bedeuten, während [illegible] lzen bezeichnet wird) Die [illegible] irbbaren Kern und ein kaum darstellbares, granulafreies Protoplasma und lassen keine Zellgrenzen erkennen. Bei den chromophilen Zellen lassen sich azidophile-eosinophile Elemente mit dunklem [illegible] Eosin intensiv rot farb [illegible] rem Kern und groben, [illegible] Die eosinophilen und [illegible] finden sich manchmal zwei oder mehr Kerne.

Weitere färberische Differenzen bestehen darin, daß die eosinophilen Granula sich nach **Mallory** fuchsinrot, nach **Heidenhain** schwarz färben, und mit Kresofuchsin ungefärbt bleiben, während die basophilen Granula nach **Mallory** rein blau, nach **Heidenhain** ungefärbt, mit Kresofuchsin schwarz erscheinen.

Diese verschiedenen Zellen werden von manchen Autoren für verschiedene [illegible] gehalten (*Benda*). Nach **Kraus** entstehen die [illegible] Hauptzellen, wobei die [illegible] m, hellem, amphophilen, [illegible] Beide chromophile Zell- [illegible] zu Hauptzellen werden. [illegible] für reife Granula. Nach [illegible] aber um bleibende Unterschiede infolge verschiedener Differenzierung mit gesonderter Funktion; dafür spricht eine gewisse gesetzmäßige Verteilung; Anhäufungen eosinophiler Zellen finden sich besonders im hinteren Teil des Vorderlappens, wo sie schon für das bloße Auge wahrnehmbare opakweiße Fleckchen bedingen können, während die basophilen Zellen in den vorderen Teilen reichlicher sind. Die Hauptzellen nehmen besonders das Zentrum der Alveolen und Zellbalken ein. Ferner wird das Vorkommen von Adenomen mit ausschließlich einem Zelltypus dafür verwertet.

Besonderes Interesse verdienen die histologischen Veränderungen der Hypophyse bei Graviditat, deren Gesetzmäßigkeit von **Erdheim** und **Stumme** genauer festgelegt ist, und die Grundlage für die früher erwähnte Vergrößerung der Hypophyse in der Schwangerschaft ist. Während beim Manne und der Nullipara die eosinophilen der Zahl nach an erster, die basophilen an zweiter und die Hauptzellen an dritter Stelle stehen, spielen sich hier in der Schwangerschaft Verschie-

Feten sehr selten. Nach Behrens haben 20,5% aller Neugeborenen in Freiburg, das [illegible] pfgegenden bezieht, einen angeborenen Kropf ohne [illegible] Diese stammen in 93% von kropftragenden Mütte[illegible] phyxie oder *Dyspnöe hervor und ist in 0,7%* Todes[illegible] t eine Thymushyperplasie beigesellt.

Verbreitung und Ursache des Kropfes.

Der Kropf zeigt eine ausgesprochen endemische Verbreitung. Der endemische Kretinismus ist an Kropfgegenden gebunden. Solche sind im allgemeinen die gebirgigen Länder, z. T. bis zu solchen Graden, daß dort kaum ganz *normale* Schilddrüsen gefunden werden, aber auch dort herrschen örtliche Verschiedenheiten. Dagegen sind die Tiefebene und die Küstengegend kropfarm. Völlig kropffrei scheinen aber keine Gegenden Deutschlands zu sein. Berlin kann jedenfalls als kropfarm gelten und doch fand Staemmler in den Protokollen von 13426 Sektionen der *Charité 527 mal = 4% Angaben über Kropf. Von etwa 40% derselben ist die* Entstehung in Berlin oder der Provinz Brandenburg anzunehmen. Unter den Kröpfigen waren [illegible]
häufiger auf, [illegible]
diffuse, meist [illegible]
war Basedow- [illegible]
war bösartigk [illegible]
chenen Kropfgegend, unter 1000 Sektionen [illegible]
517 knotige, 206 diffuse und 91 gemischte F[illegible]
(von 1—15 Jahr) mit 92 Strumen = 72%, fa[illegible]
Bei den Erwachsenen war in 86% Kropf [illegible]
Antagonismus zu progredienter Tuberkulos[illegible]
dowfälle wurden in demselben Zeitraum seziert.

Die endemische Verbreitung des Kropfes spricht eindringlich für ein Agens der Außenwelt als ätiologischen Faktor. Hereditäre Einflüsse reichen zur Erklärung [illegible]

die als fermentatives Gift, womit die Vernichtung bei [illegible] übereinstimmen [illegible] auf die *Schilddrüse proliferationsanregend und sekretionsbefördernd* wirken. Der erzeugte Rattenkropf wies eine knotige Hyperplasie von teils adenomatösem teils kavernösem Bau, teils diffuse Hyperplasie auf. Doch haben spätere Versuche abweichende Ergebnisse gehabt, die zum mindesten die alleinige Rolle des Trinkwassers zweifelhaft machen. Er zeigte sich, daß Ratten in Kropfgegenden auch bei destilliertem und gekochtem Wasser Kropf bekamen, während *sie in kropffreien* Gegenden trotz Tränkung mit [illegible] scheint demnach sehr [illegible]

an Kern, Protoplasma un[illegible]
hinzu. Im Prinzip also eine histologische Übereinstimmung [illegible]

bungen ab, bei welchen den Hauptzellen die aktive Rolle zufällt. Diese gehen in Gebilde mit
plasma über
lich zu, daß
Sie liegen ge
in den Seite
an Größe und Zahl zurück, so daß sie am 11. Tage an zweiter, aber erst nach 7 Jahren wieder an dritter Stelle gefunden w
zellen scheint aber ständig zurückzubleiben.
gerschaft die Veränderungen im verstärkten
gerten oft schon im 2. Monat die Schwange
einnehmen. Die Schwangerschaftsveränderung zeigt sich dem bloßen Auge schon dadurch, daß der Vorderlappen lichter, bis weiß wird, eine herabgesetzte Konsistenz erhält und von der Schnittfläche sich ein milchiger Saft ausdrücken läßt.

Im Vorderlappen findet sich häufig zwischen follikelartig angeordneten Epithelien eosinfärbbares Kolloid. Ob dieses ein Sekret der Drüsenzellen, ein Exkret verbrauchter Substanzen oder ein Degenerationsprodukt eingeschmolzener Zellen darstellt, ist ungewiß.

An de h eine von manchen Autoren für lappen, Markschicht pars interme rhandene Reste der embryonaler tförmigen Raum mit kubischem abgegrenzt. Diese ist beim Ne Menschen bald durch Abschnürungen und Ausstülpungen in mehrere kleinere oder größere Hohlräume zerlegt, deren Epithel ebenfalls granulierte Elemente und deren Lumen Kolloid enthalten kann. Der Zwischenlappen wird gebildet durch inselartige, von gefäßärmeren Bindegewebe getrennte Zellgruppen, die häufig ein kolloidhaltiges, mit kubischem Epithel bekleidetes Lumen aufweisen und dadurch an Schilddrüsenstruktur erinnern können. An den *Hypophysenstiel* schmiegt sich, oft bis zum *Chiasma* vorn und seitlich ein Fortsatz von Vorderlappengewebe. In diesem, der embryonalen Insertionsstelle des Hypophysenganges finden sich sehr häufig Zysten oder Kanäle mit Plattenepithel, sowie Plattenepithelhaufen, oft mit konzentrischer Schichtung (*Erdheim*). Ähnlich beziehende Reste werden auch an der Basis des

Die eosinophilen Zellen tr etallebens allmählich auf und nehmen in den letz lden sich die Follikel der Pars intermedia aus, während solches in der Pars anterior schon früher spärlich nachweisbar ist. Basophile Zellen scheinen sich erst nach der Geburt zu entwickeln. Im Alter tritt eine Atrophie der Hypophyse ein, die hauptsächlich die Drüsenelemente des Vorderlappens betrifft.

Wie in Schilddrüse und Epithelkörperchen konnte Erdheim auch in den Hypophysenzellen Fettröpfchen nachweisen, die mit dem Alter an Zahl und Größe zunehmen; nach Naegeli sind sie öfters doppelbrechend. Auch im Bindegewebe der Drüse und ihrer Kapsel kommen Lipoide vor (*Kraus*). Junge Zellen, z. B. die Schwangerschaftszellen oder Adenomelemente, sind demgemäß fettarm.

einer fein-
enfasern
l andere
e, auch
auch in

bmal in
in Be-
), indem
Pigment
Das

Lut
mit
für
eisenfreiem, so daß er auch

Leben entstandenen Thrombus von Leichengerinnseln zu unterscheiden. Mikroskopisch ist der Reichtum an Blutplättchen kennzeichnend. Die lokale Blutpfropfbildung setzt stets Änderungen der Blutströmung und Veränderungen der Gefäßwand voraus; sie ist um so mehr vorübergehend, je geringer die Veränderung ist. Wo die Thrombose in einer wenig veränderten Gefäßwand entstanden ist, so bei gut verlaufenen Operationen oder an den Endpunkten der Thromben, da wo sie von einer stärker veränderten Gefäßstrecke auf eine wenig veränderte übergreifen, „fortgeleitet" sind, besteht die Gefahr einer Ablösung des an und für sich gutartigen Thrombus und einer Verschleppung durch den Blutstrom: Embolie, die je nach der Größe des verstopften Ge-

Fig. 7. Junge Thrombusorganisation bei sog. Periarteritis nodosa eines Astes der Arteria mesenterica superior. *a* Adventitia; bei *b* vernarbender Entzündungsherd derselben, *c* Lamina elastica externa, bei *d* durch Narbengewebe unterbrochen; *e* Media; bei *f* durch Narbengewebe unterbrochen; *g* Lamina elastica interna; bei *h* unterbrochen; *i* Granulationsgewebe der Intima mit neugebildeten Gefäßen (*l*), *k* Thrombusmasse. (Mittlere Vergr.) (Färbung: Orcein-Hämatoxylin.)

fäßes und der durch sie bedingten Zirkulationsstörung in lebenswichtigen Organen, z. B. Lungen, Herz, Gehirn, bedeutungsvoll, oft tödlich ist. Bei schwereren, an sich aber gutartigen, d. h. zur Heilung tendierenden Veränderungen der Gefäßwand verklebt und verwächst der Thrombus mit der Gefäßwand. Mikroskopisch zeigt sich hierbei eine mit Gefäßneubildung verbundene bindegewebige Intimaproliferation, bei der das Endothel unbeteiligt ist. Letzteres verschwindet, ebenso die Bestandteile des Thrombus, Fibrin, Blutplättchen und Blutkörperchen (Fig. 78). Nur das Blutpigment bleibt teils frei, teils in Phagozyten erhalten. Dieser Vorgang endigt entweder mit der völligen Obliteration des Gefäßes, oder es erfolgt teils von der anstoßenden gangbaren Gefäßstrecke, teils von den eingewucherten Gefäßen aus eine Einwucherung des Endothels und eine Neubildung von Gefäßwänden um die so

entstandenen Endothelrohre, die sogenannte **Kanalisation des Thrombus**, eine echte Gefäßneubildung (Fig. 79).

Bei malignen Prozessen der Gefäßwand, bakteriellen Entzündungen, Granulationsgeschwülsten und echten Geschwülsten greifen die Erkrankungen auf die Thromben über, allerdings seltener in den Arterien als in den Venen. Die zerfallenden Thrombusmassen geben Gelegenheit zu Embolien, die ebenfalls die spezifischen Krankheitserreger und Krankheitsprodukte enthalten und auf andere Organe übertragen. Wir haben bei den eitrigen, den tuberkulösen Entzündungen der Gefäßwand die einschlägigen Verhältnisse erwähnt.

e) Das **Aneurysma** nimmt insofern eine eigenartige Stellung unter den Arterienerkrankungen ein, als es als Komplikation einer größeren Anzahl von krankhaften Prozessen gefunden wird. Das Aneurysma kann definiert werden als eine **chronische Erweiterung des Gefäßlumens mit Neubildung der Wand**. Es unterscheidet sich von der Arteriektasie, bei der es sich um eine Erweiterung durch Dehnung der atrophischen Gefäßwand oder um eine Hypertrophie handelt, und dem intra- oder extramuralen Hämatom, bei dem eine Kommunikation des Gefäßlumens mit einer größeren Bluthöhle durch eine Wandunterbrechung besteht; aber die Grenzen gegen diese Veränderungen sind nicht immer scharf zu ziehen.

Grünfärbung mit Eisenchloridlösung (*Vulpian*sche Reaktion), läßt sich am chromaffinen Gewebe auslösen. Das Adrenalin läßt sich noch durch eine Reihe anderer chemischer Reaktionen nachweisen, die meist auf Überführung in das charakteristische, rosa bis rot gefärbte Oxyadrenalin beruhen. Am wichtigsten, durch kolorimetrischen Vergleich auch zu quantitativen Bestimmungen von Organextrakten geeignet, sind die Methoden von Zanfrognini (Rotfärbung mit Manganasuperoxydlösung) und Comessatti (Rotfärbung mit Sublimatlösung, von Lugier-Schmorl durch Wasserstoffsuperoxydzusatz modifiziert). Die Muttersubstanzen, aus denen die chromaffine Zelle das Adrenalin bildet, sowie ihre Herkunft sind nicht bekannt. Das Adrenalin ist durch eine Reihe charakteristischer physiologischer Reaktionen ausgezeichnet. Der intravenösen Injektion folgt ein promptes, starkes Ansteigen des Blutdruckes mit Verstärkung und Beschleunigung der Herzaktion; später kann ein Sinken des Druckes unter die Norm folgen. Der Angriffspunkt des Adrenalins ist in den peripheren motorischen Apparaten der Gefäßwand zu suchen, wie an ausgeschnittenen Arterien deutlich nachweisbar ist. Die einzelnen Arterien scheinen verschieden adrenalinempfindlich zu sein, sehr stark die Nierengefäße. Das rasche Abklingen der adrenalinwirkung beruht darauf, daß die Erregung der Gefäßmuskulatur nicht einfach durch die Anwesenheit von Adrenalin im Blute, sondern durch die Vermehrung der Adrenalinkonzentration ausgelöst wird. Eine dauernde Druckerhöhung wird demnach nur erzielt, wenn ständig Adrenalinmengen dem Blute zufließen. Bei subkutaner Injektion sind weit größere Dosen nötig, stomachale Einverleibung ist fast unwirksam. Viel benutzt wird neuerdings das P. Trendelenburgsche überlebende Froschgefäßpräparat, bei dem am Herzlingehalt einer in die Bauchaorta einströmenden Lösung sich durch den Adrenalingehalt einer in die Bauchaorta einströmenden Lösung sich durch den Adrenalin der Tropfenzahl aus der Bauchvene zu erkennen gibt. Eine weitere Verminderung des Adrenalins äußert sich auf die sonstige glatte Muskulatur, und zwar stets in gleicher Weise wie Sympathikusreizung, z. B. am Darm durch Absinken des Tonus, am Uterus durch Kontraktionen, wozu meist überlebende Kaninchen- oder Meerschweinchenorgane in Ringerlösung benutzt werden. Wichtig ist die Wirkung auf die glatten Augenmuskeln, die beim Froschauge eine Mydriasis auslöst. Diese noch in der Verdunnung von 1 : 10000000 auftretende Wirkung wird in der Meltzer-Ehrmannschen Reaktion am enukleierten Froschauge als Nachweis minimalster Adrenalinmengen benutzt. Auf die quergestreifte Muskulatur wird in der Regel nur in Sinne einer Steigerung der Erregbarkeit zu wirken. Eine scheint Adrenalin in der Leber aufgespeicherten Kohlehydrate beruht. Auf einer weitere Folge der Zuckerstich wirkt wohl über die Nebennieren. Ob aber auch bei dem Pankreasdiabetes eine Mitwirkung des Adrenalins im Sinne der oben (s. S. 1032) erörterten Wechselwirkungen zwischen Pankreas und chromaffinem System stattfindet, ist bis jetzt unbewiesen.

Aus diesen Eigenschaften dürfen wir wohl schließen, daß im normalen Haushalte dem Adrenalin sezernierenden chromaffinen Gewebe eine regulatorische Wirkung auf den Gefäßtonus sowie die übrigen Sympathikusfunktionen zukommt, und daß ihm auch eine Rolle im normalen Zuckerstoffwechsel beschieden ist. Wahrscheinlich wird ständig Adrenalin in geringen, nach Bedarf wechselnden Mengen an das Blut abgegeben. Dafür sprechen auch mikroskopische Befunde, nach denen in den Kapillaren des Nebennierenmarkes homogene chromgebraune Massen sich finden können. Ein direkter Übertritt von chromaffinen Granulationen in das Blut findet wohl nicht statt, wird nur leicht durch Lision der Zellen vorgetäuscht. Entsprechend der Adrenalinabgabe weist das der Nebennierenvene entnommene Blut erhöhten Adrenalingehalt auf.

In der **pathologischen Physiologie** der Nebennieren ist ebenfalls vieles noch fraglich. Die **Hypofunktion** der Nebennieren, insbesondere des chromaffinen Systems, kann auf angeborener Hypoplasie beruhen und geringe Widerstandsfähigkeit gegenüber verschiedenen äußeren Schädlichkeiten (Blitzschlag, Infektionen) bedingen. Solche Individuen zeigen häufig Hyperplasie des Lymphatischen Systems (Status thymo-lymphaticus. Über Wechselbeziehungen zwischen Thymus und chromaffinem System s. S. 1072). Langdauernde Narkose soll zu einer Erschöpfung der chromaffinen Zellen führen (*Schur* und *Wessel*), wodurch besonders bei bestehender Hypoplasie leicht Herztod folgen könne. An eine **Hyperfunktion** des chromaffinen Systems hat man bei Gefäßwanderkrankungen, und vor allem bei dauernden Blutdrucksteigerungen gedacht. Die zuerst von Josué 1903 nachwiederholter Adrenalininjektion bei Kaninchen beobachteten Arterienveränderungen bestehen in teilweise verkalkten, oft aneurysmatisch ausgebuchteten Herden, die auf einem Zugrundegehen der Muskelfasern mit nachfolgender Verkalkung beruhen, während die Intima meist nur geringfügige Veränderung aufweist. Diese zweck-

Substanz durch Hinterlappen, Stiel und Infundibulum in das Gehirn glaubt. Damit stimmen manche experimentelle Erfahrungen über die Folgen isolierter Stieldurchschneidung überein. Vielleicht spielen auch beide Resorptionswege für verschiedene Substanzen eine Rolle, indem das Vorderlappensekret in die Blutbahn, das des Zwischenlappens in den Lymphbahnen der Neurohypophyse fortgeleitet wird.

In der menschlichen Pathologie spielt die Hypophyse eine zunehmend wichtige Rolle, doch sind viele Fragen noch strittig. Bei Akromegalie, einer chroni[illegible]
und W[illegible]
Organe [illegible]
(1884) [illegible]
worden [illegible]

[illegible] physentumoren bei Akromegalie stets Geschwülste des Vorderlappens sind und eine besondere Struktur [illegible] eosinophile Hypophysenadenome S. 1064) aufweisen, die eine krankhaft gesteigerte oder veränderte Drüsenfunktion annehmen lassen (Hyperpituitarismus resp. Dyspituitarismus). Anders geartete Geschwülste des Vorderlappens, z[illegible] Adenome, sowie Hinterlappengeschwülste er[illegible] zu erklären sind Fälle von Akromegalie ob[illegible] halten die bisher beschriebenen einer str[illegible] Es können Verwechslungen mit anderen Knochenerkrankungen [illegible]
vorliegen. Erdheim [illegible]
das Hauptorgan norm[illegible]

[illegible] verschieden ausgeprägt. Manchmal ist Fe[illegible]
hypoplasie beigesellt. Dauch scheint, [illegible]
die normale [illegible]
fördert und [illegible]
die beiden I[illegible]
sistiert die [illegible]

In den [illegible]
(*Simmonds*) aufgefaßt werden, weil bei de[illegible]
Aussetzen [illegible]
nur die [illegible]
sein (Nek[illegible] berkulose, Tumoren). Als das Schädigende wir[illegible] angesehen.

Die [illegible] bei Diphtherie (S. 1062, lassen es [illegible]

feld-Koch)

Die hypophysäre Fettsucht (Dystrophia adiposo-genitalis, Adipositas hypogenitalis) ist zuerst von Frühlic[illegible] Endet eine zunehmende Fettsucht, verminderte Schweiß[illegible] verbunden mit Hypoplasie der männlichen [illegible] mit mangelhafter Entwicklung der sekundären Geschlechtscharaktere und [illegible] Gesamthabitus. Häufig ist hierbei ein Hypophysentumor gefunden, der im Gegensatz zu der Akromegalie nicht aus eosinophilen Hypophysenzellen besteht, sondern Hypophysengangsgeschwülste, Plattenepithelkrebse, basophile Adenome und dgl. darstellt, besonders wenn Hinterlappen, Infundibulargegend und Gehirnbasis zerstört oder

mäßig als Arterionekr[illegible] m ihrer Pathogenese so
verschieden von der [illegible] aß bei letzterer die An-
nahme einer Hyperfun[illegible] ine Stütze erfahrt. Auch
ist bei Atherosklerose [illegible] des Nebennierenmarkes
nicht nachgewiesen, w[illegible] er Rinde als Folge einer
Cholesterinämie, die ja nach den Tierversuchen als eine Bedingung der Athero-
sklerose angesehen werden darf. Die Nebennierenveränderung spielt also eine
koordinierte Rolle. Umstritten ist der Zusammenhang zwischen nephritischer Blut-
drucksteigerung und [illegible] Hyperfunktion der Neben[illegible]
Nachdem [illegible]
hypertrop[illegible]
daß viele [illegible]
und Nierensch[illegible]
dadurch würde [illegible]
angeregten Unte[illegible]
Zusammenhang z[illegible]
trophie, noch ch[illegible]
[illegible]

den Adrenalingehalt bez[illegible]
Der vermehrte oder [illegible]
bestimmter Krankheiten [illegible]
Lipoidstoffwechsels, der [illegible]
Der Lipoidgehalt der R[illegible]
wobei die Verteilung auf [illegible]
lich aber erfolgt eine S[illegible]
nehmen kann. Die Menge [illegible]
der Nebenniere parallel [illegible]
sehr geringen Cholesteri[illegible]
ester, bei Speicherung bis [illegible] Das freie Cholesterin beträgt bis 1% und ist
weniger Schwankungen unterworfen. Etwa 60% der Lipoide sind Cholesterinfette.
Das Gesamtcholesterin und ebenso der sichtbare Lipoidgehalt sind vermindert bei
Phthisen, infektiösen und toxischen Prozessen, mit Ausnahme sehr rasch tödlich ver-
laufener Fälle, hoch bei Selbstmördern, Inanition und Padatrophie, beträchtlich
gestei[illegible] eislaufstörungen (Schrumpfniere,
Ather[illegible] Im ganzen ist ein Parallelis-
mus:
[illegible] h cholesterinhaltige Nahrung zu
erziel[illegible] es bei hohen Graden zu Zell-
schad[illegible] i Chloroformnarkose von Meer-
schwe[illegible] der Chromreaktion im Marke,
wahre[illegible] mehrung, bei langer Dauer eine
Verm[illegible]

Am sichersten können wir einen Zusammenhang behaupten zwischen Neben-
[illegible] n beschriebenen und danach
[illegible] ler mit Anämie, leichter Muskel-
[illegible] sowie bronzefarbener Pigmen-
Verlaufe unter dem Bilde fort-
[illegible] erscheinungen, wie unstillbaren
Diarrhoen, Koma oder Konvulsionen, sicher zum Tode führt. Als anatomisches
Substrat findet man fast regelmäßig schwere Veränderungen der Nebennieren, am
häufigsten tuberkulöse Zerstörung, aber auch syphilitische, sowie Hypoplasie,
Atrophie, bindegewebige Schrumpfung oder Geschwülste. Da aber in wechselnden

komprimiert sind. Auch andere Prozesse (Schußverletzung, starker Hydrozephalus, Tumoren der Hirnbasis) können dieselben Erscheinungen auslösen. Das Gemeinsame wäre in einer Schädigung des Hinterlappens zu sehen, was auch durch die oben erwähnten experimentellen Resultate isolierter Hinterlappenexstirpation gestützt werden kann. Ob dabei an eine direkte Funktionsstörung der Vorder- und Mittellappensekretes zu denken ist, erscheint noch zweifelhaft. Nach Fischer ruft geringer Druck auf den Hinterlappen Genitalstörung, stärkerer Fettsucht hervor. Darnach erscheint es verständlich, daß auch Vorderlappengeschwülste diese Symptome auslösen können, und daß bei Akromegalie fast regelmäßig frühzeitige Genitalstörungen auftreten, denen sich später auch Fettsucht zugesellen kann. Andere bei Adipositas hypogenitalis beruhen Einzelne operative Erfolge am Hinterlappen die Aufnahme seiner Funktion nicht einer Funktionsstörung der Hypophyse, entlastung, die dem Hinterlappen wahrscheinlich auf einer Druck- erzielt. Gestattet. Vereinzelt wurden auch Besserungen mit Hypophysenextrakt wieder Andere glauben allerdings, diese Symptome nicht einer Funktionsstörung der Hypophyse, sondern einer Läsion der Hirnbasis zuschreiben zu müssen, wozu natürlich Hypophysengeschwülste oft Veranlassung geben, so daß Kombinationen mit Wachstumsstörungen eintreten können (*Erdheim*).

In den letzten Jahren sind zahlreiche Beobachtungen über Zusammentreffen von Hypophysenerkrankung und dem durch Polydipsie, Polyurie und mangelnde Fähigkeit zur Harnkonzentration charakterisierten Diabetes insipidus gemacht. Und zwar fanden sich vor allem Affektionen des Hinterlappens (primäre und metastatische Tumoren, Gummata, Schußverletzung) mit verschieden starker Zerstörung von Mittel- und Vorderlappen. Man dachte zunächst an eine Überfunktion des Zwischenlappens durch Druck gemäß seiner Lokalisation im Hirnteilen zustande kommt, haben sich viele Gründe ergeben, die eher für diuretischen Extraktwirkung. Doch durch Zerstörung des Mittellappens, oder den angrenzenden Hirnteilen zustande kommt, im erkrankten Hinterlappen Beobachtungen mit der ebenfalls auf Hypo- Damit stimmt überein, daß mehrfach Kombination mit der Sekretfortschaffung pituitarismus bezogenen Dystrophia adiposa-genitalis vorkommt, der teils sind auch Fälle völliger Zerstörung der Neurohypophyse ohne einen der beiden Sym- potomenkomplexe bekannt (*Fahr*), so daß zurzeit völlige Klarheit noch weder vorliegt. Für einen Zusammenhang spricht, daß Bab bei Diabetes insipidus auch bei Hypophysenextraktinjektionen prompt starke Harnverminderung und Konzentrationszunahme erzielte. Da eine ähnliche Wirkung auch bei Diabetes insipidus durch sukutane Kranken eintritt, sieht Bab in der Hypophyse normalerweise ein Stoffwechselzentrum für die Diurese und Harnkonzentration. Bei Diabetes insipidus wäre ein Fehlen dieser antidiuretischen Stoffe anzunehmen. Doch führen andere die Erkrankung auf Schädigung des Bodens des III. Ventrikels zurück, wo ein Stoffwechselzentrum angenommen wird (*Aschner*). Die Möglichkeit, daß ein Stoffwechselsystem von den Hypophysenstoffen beeinflußt werden könnte, sei nur angedeutet. Zweifellos kommt der Hypophyse eine komplizierte Wechselbeziehung zu den übrigen Drüsen mit innerer Sekretion zu. Nach Thyreoidektomie und Cachexia strumipriva tritt eine Veränderung der Hypophyse ein, die sich in Vergrößerung, vor allem aber histologisch äußert in einer Vermehrung der eosinophilen Zellen und Vergrößerung der Hauptzellen. Diese zeigen bei thyreoidektomierten Ziegen Vacuolenbildung und Zerfall. Daneben sind noch Vermehrung der eosinophilen Zellen und Veränderungen in den übrigen Hypophysenabschnitten nachweisbar (*Trautmann*). Bei menschlicher Thyreoaplasie wurde eine der Schwangerschaftszellen ähnliche Hauptzellenveränderung gefunden (*Zuckermann*). Auch bei Myxödem und Kretinismus sind Vergrößerungen der Hypophyse, der Schilddrüse beobachtet. Umgekehrt soll bei Hypophysektomie und histologische Veränderungen der Schwangerschaftszellen nachweisbar sein. Bei Morbus Basedowii kann Atrophie der Schilddrüse gefunden werden. Zweifellos sind also enge Beziehungen zwischen Hypophyse und Schilddrüse vorhanden, die teils einen synergistischen, teils antagonistischen Charakter zu haben scheinen. Bei Akromegalie auftreten. Hypophyse und Nebennieren sind noch ziemlich unklar. Die Beziehungen zwischen Hypophyse und Schilddrüse bestehen besonders in der Rinde. Bei Akromegalie kann starke Hypertrophie der Nebennieren, aber auch Atrophie der Rinde bestehen. Zwischen Hypophyse und Geschlechtsdrüsen bestehen enge Beziehungen. Experimentelle Hypophysektomie bewirkt Hypoplasie bzw. Atrophie der Genitalien. Die Akromegalie führt fast regelmäßig zu frühzeitigen Genitalstörungen (Cessatio mensium, Impotenz, Atrophie der Geschlechtsdrüsen usw.), desgleichen die Dystrophia adiposo-genitalis. Nach Kastration ist bei Tieren (Ochsen, Kapaunen) und bei Menschen eine Vergrößerung der Hypophyse beobachtet, doch scheinen Unterschiede bei den einzelnen Tierarten zu bestehen. Bei kastrierten Frauen fand Rößle Vergrößerung mit Vermehrung der eosinophilen und Schwund der basophilen Zellen,

Maße bald mehr die Rinde, bald mehr die Marksubstanz zerstört gefunden wird, so kann eine Lehre, die dem Funktionsausfall eines der beiden Bestandteile allein die ätiologische Rolle zuschreibt, nicht allen Tatsachen gerecht werden. Am besten gestützt durch eine in diesen Fällen bestehende primäre Hypoplasie. Diese ist, innerhalb und außerhalb der Nebenniere gelegenen chromaffinen Gewebe einsetzt. Die Rinde wird dann sekundär mit ergriffen, dadurch werden wahrscheinlich neue und schwere Symptome ausgelöst. Die Erkrankung des chromaffinen Systems wird begünstigt durch die Ansicht von Wiesel, nach der die Erkrankung an dem wie spätter (s S 1072) erwähnt, oft mit Status thymolymphaticus verknüpft, der auch häufig bei Addisonscher Krankheit nachweisbar ist. Kompliziert wird die Frage dadurch, daß einerseits der außerhalb der Nebenniere gelegene Teil des chromaffinen Gewebes nur schwer in seinem ganzen Umfange untersucht werden kann, andererseits sich auch akzessorische Rindenknoten an verschiedenen Stellen (S. 1072) finden können, die bei Nebennierenerkrankung vikariierende Hypertrophie aufweisen können. Neuerdings sind aber auch Fälle Addisonscher Krankheit bekannt, bei denen das Mark erhalten und nur die Rinde Schrumpfung aufwies (*Roßle, Fahr*). Vieles spricht für die Auffassung, daß Rindenzellen und chromaffines Gewebe gegenseitig in ihrer Funktion aufeinander angewiesen sind.

Ein Teil der Krankheitssymptome bei Morbus Addisonii ist durch unsere Kenntnisse über die normale und pathologische Physiologie des chromaffinen Gewebes als Ausfallserscheinung gut erklärbar, so die Herabsetzung des Blutdruckes und wohl auch die Störung der Muskel-, Darm- und Nerventätigkeit. Am meisten Schwierigkeit macht die Erklärung der Bronzefärbung der Haut und die Schleimhautpigmentierungen. Über Beziehungen zwischen Nebennierenfunktion und Pigmentbildung wissen wir wenig. Daß zwischen dem Nebennierenpigment und normaler Hautfarbe kein Zusammenhang besteht, wurde oben schon erwähnt. Die in der Literatur vererbte Angabe über große und pigmentreiche Nebennieren der Neger scheint irrig zu sein (*Tuczek*). Aus Adrenalin kann durch gewisse Fermente ein schwarzer Farbstoff gebildet werden. Hypothetisch wird vermutet, daß die bei Morbus Addisonii nicht zu Adrenalin verarbeiteten Muttersubstanzen (Brenzkatechinderivate) eine fermentative Umwandlung in Farbstoff erfahren (s Dopaoxydase S 1088 u Bd I). Andererseits erzielte Gudernatsch Farbstoffbildung bei Amphibienlarven albinotische Tiere, wobei die Rinde der wirksame Anteil war. Neuerdings vermutet Bauer in dem Pigment der Rinde der Nebennierenfütterung ein Oxydationsprodukt der Harnsäure und eine Vorstufe des Adrenalins.

3. Leichenerscheinungen.

Die Chromreaktion des Markes gelingt am besten an frischem Material. An Leichenorganen tritt eine Diffusion des Adrenalins ein, sowie eine Zerstörung durch Fäulnis oder Autolyse. Für chemische Untersuchungen tritt in 36 Stunden nach dem Tode kein großer Adrenalinverlust ein, wenn das umgebende Gewebe mit verarbeitet wird. Schließlich kann die dem Adrenalingehalt im ganzen parallele Chromreaktion ganz versagen. Oft ist sie aber auch nach 36—54 Stunden noch vorhanden.

Häufig wird bei Sektionen eine postmortale Erweichung im Innern der Nebenniere gefunden, und zwar oft bei sonst ganz frischen Leichen wenige Stunden nach dem Tode. Wahrscheinlich handelt es sich um autolytische Vorgänge, die in den inneren Rindenschichten (Zona pigmentosa) einsetzen. Dadurch kann das ganze Zentrum in eine morsche Höhle verwandelt werden, oder die Marksubstanz wird von einem mißfarbigen Spalt umgeben. Bakterielle Infektionen mögen die Erweichung begünstigen, sind aber nicht unerläßliche Vorbedingungen. Die Herausnahme der Nebennieren muß sehr vorsichtig geschehen, da auch mechanischer Druck Höhlenbildungen hervorrufen kann.

4. Entwicklungsstörungen.

Eine doppelseitige Agenesie ist mit dem Leben nicht vereinbar; bei gegenteiligen Angaben müssen Verlagerungen oder akzessorische Bil-

doch weder völlig konstant, noch für Kastratenhypophyse spezifisch. Ob die [illegible] der Hypophyse auf einer verminderten oder ver- [illegible] en, erscheint bei der dabei ganz anderen zellulären [illegible] n ähnelt mehr das Bild, welches Berblinger bei [illegible] Extrakt von Plazenten oder Feten, sowie Peptonlösungen injizierte. Die Beziehung zwischen Hypophyse und Genitalorganen findet [illegible] in der wehenanregenden Wirkung der [illegible] während Vorderlappenextrakte auf klimak- [illegible] als rudimentäres Organ angesehen werden; vielleicht kann sie [illegible] gehen. Christeller *fand in einem Fal* [illegible] *rgrößerung mit eosino*philen Zellen bei [illegible] durch einen Tumor.

3. Pathologische Anatomie.

1. Entwicklungsstörungen der Hypophyse können in akzessorischen Organen bestehen, die *auf dem ganzen Wege der embryonalen* Hypophysenwanderung angetroffen werden können und als Ausgangspunkt von Geschwülsten in Betracht kommen können. Außer der als normales und konstantes Organ beim Menschen anzusehenden Rachendachhypophyse (S. 1056) können akzessorische Hypophysenkeime demnach in und unter der Rachendachschleimhaut, im offengebliebenen Canalis cranio-pharyngeus (S. 1056), im Keilbeinkörper und in der Sella turcica vorkommen. Das Hauptorgan kann dabei normal ausgebildet sein. Auf Reste des Hypophysenganges, die ebenfalls zu Geschwulst*bildungen (S. 1056) führen können, ist früher hingewiesen worden.* Von Nebenhypophysen zu unterscheiden sind Vorderlappenhernien, die einen Durchbruch des Drüsengewebes durch die geschwächte fibröse Kapsel erkennen lassen Sie sitzen meist neben Venenlücken und werden [illegible] rck (z. B. Adenome) begünstigt.

[illegible] ist häufig bei Kretins und Zwergen be- [illegible] Vorderlappen, der gelegentlich fast völlig fehlen kann.

2. Atrophie kann sich im Alter einstellen (S. 1058), wird aber auch manchmal bei Myxödem und Morbus Basedowii, sowie bei Arteriosklerose und Potatorium gefunden und befällt ebenfalls den Vorderlappen. *Histologisch ist oft ein Schwund der chromophilen* Zellen und Bindegewebsvermehrung nachweisbar. In der Nachbarschaft von Geschwülsten kann das Drüsengewebe der Druckatrophie verfallen.

3. Degenerationen sieht man in atrophischen, normalgroßen und hyperplastischen Hypophysen. Im Stroma kann sich hydropische Schwellung oder bindegewebige Induration entwickeln. Die Drüsenzellen können verfetten (ein mit dem Alter zunehmender physiologischer Fettgehalt ist früher S. 1058 erwähnt), vakuolär entarten, Pigmentdegeneration zeigen, der Koagulationsnekrose verfallen, besonders bei arteriosklerotischer Ischämie und bei Embolie. Toxische Nekrosen und Degenerationen sind bei Diphtherie beschrieben und betreffen vor allem die Pars intermedia, konnten auch beim Meerschweinchen durch Injektion von Diphtheriebazillen erzeugt werden (*Creutzfeld-Koch*). Kleine Nekrosen, z. T. mit Blutungen, sind bei Eklampsie gefunden, hämorrhagische Zertrümmerungen bei Schädelverletzungen. Die Gefäße können amyloid entarten. Im Zwischenlappen können größere Kolloidanhäufungen und Zystenbildungen auftreten. Im Hinterlappen kann starke Pigmentdegeneration eintreten. Gelegentlich werden geschichtete Kalkkonkremente beobachtet

dungen angenommen werden. Auch einseitiges Fehlen ist selten. Alle stärkeren Nebennierenmißbildungen gehen meist mit Mißbildungen des Zentralnervensystems, besonders mit Defekten der vorderen Großhirnteile (Hemizephalie, Enzephalozele, Zyklopie, Mikrozephalie usw.), häufig auch des Urogenitalsystems einher. Fehlen der Rinde allein kommt nicht vor. Aplasie der Marksubstanz wurde bei angeborenem Hydrozephalus gefunden.

B. Meyer fand bei Anenzephalie in etwa der Hälfte der Fälle einseitiges oder doppelseitiges Fehlen der Nebenniere- [illegible] trifft beide Anteile, am stärksten die Rinde [illegible] verfrühten und intensiven Einsetzen der [illegible] Degeneration bei [illegible] Säuglingsnebennier- [illegible] sekundär die verfr [illegible] In zwei sehr jungen Stadien schwerer [illegible] d R. Meyer keine Veränderung der Nebe [illegible] ß bei Gehirnmißbildung erst in der zweiten [illegible] rmal angelegten Nebennieren erfolgt und [illegible] ür den umgekehrten Zusammenhang bestehen noch weniger Anhaltspunkte; doch läßt sich nicht ausschließen, daß beide koordinierte Entwicklungsstörungen darstellen.

Bei Nierenagenesie oder -dystopie liegt die Nebenniere an normaler Stelle, ihre Form ist aber mehr rundlich (embryonal), da der formbildende Druck der Niere wegfällt. Selten sind Verdoppelungen, sowie Verschmelzung beider Nebennieren zu einem schmetterlingsförmigen Organ (*Lucksch*), etwas häufiger, und dann stets beiderseitig, Verlagerungen unter die Nierenkapsel, wo sie dem oberen Nierenpol dann als dünne Scheiben anhaften; dabei ist die Marksubstanz meist sehr spärlich entwickelt und die bindegewebige Grenze gegen die Niere häufig durchbrochen, so daß beide Parenchyme sich mischen.

Ähnliches wird auch zwischen rechter Nebenniere und Unterfläche des rechten Leberlappens beobachtet. (Davon zu unterscheiden sind sekundäre, entzündliche, meist einseitige Verlötungen der Nebennieren mit Nieren- und Leberkapsel.)

Eine allgemeine Hypoplasie des chromaffinen Systems ist häufig kombiniert mit Status lymphaticus und Thymuspersistenz und bedingt vielleicht geringe Widerstandskraft gegen äußere Schädlichkeiten (plötzliche Todesfälle, Hitzschlag, Narkosentod). Dabei ist sowohl die Zahl der chromaffinen Zellen herabgesetzt, wie ihre Ausbildung gehemmt (*Wiesel*). Auch Kombination von Nebennierenmißbildung mit Hypoplasie der Genitalien ist beobachtet. Einseitiges Fehlen der Nebenniere ist in seltenen Fällen gefunden. Bei Status thymicus ist aber auch häufig die Kleinheit der Nebenniere besonders durch Dünnheit der Rinde verursacht. *Midoslavich* fand das Gewichtsverhältnis zur Niere bei Lymphatikern wie 1 : 38 (gegen 1 : 23 bei Nichtlymphatikern). Es ist schwer zu entscheiden, ob dabei primäre Hypoplasie, frühzeitiger Wachstumsstillstand oder sekundäre Atrophie die Hauptrolle spielen. Natürlich beeinflußt auch der Lipoidgehalt, sowie etwaiges Ödem die Breite der Rinde und das Gewicht.

Akzessorische Nebennieren aus Rindensubstanz werden in der Umgebung der Nebenniere, in der Niere, der Leber, in der Nähe von Hoden und Ovarien (im Ligamentum latum) gefunden. Letztere werden auch als Marchandsche Nebennieren bezeichnet. Besonders häufig sind kleine, gelbe, versprengt- [illegible] auf der Nierenoberfläche. Bei der unsicheren [illegible] läßt es sich zurzeit nicht entscheiden, o [illegible] Gewebsverlagerungen von dem Hauptorgan oder um selbständige Bildungen aus

4. Kreislaufstörungen. Hyperämien, sowie Vermehrung und Ektasie der Venen bis zur Bildung kavernöser Partien kommen vor. Blutungen erfolgen besonders bei Degenerationen und Zystenbildungen. Bei Atherosklerose, syphilitischer Arteriitis und Embolie können ischämische Nekrosen im Vorderlappen auftreten, dessen Arterien als funktionelle Endarterien aufzufassen sind. Simmonds sah eine keilförmige Narbe als Residuum eines solchen Infarktes.

5. Entzündungen. An Meningitis kann sich Hypophyseneiterung anschließen, die von außen auf die Drüse übergreift, gelegentlich aber auch in Form umschriebener Abszesse des Vorder- und Hinterlappens auftreten kann. Hämatogene Entzündungen sah Simmonds bei systematischer Untersuchung ziemlich häufig in Form von Bakterienembolien bei Sepsis; sie können im Hinterlappen zu kleinen Eiterherdchen, im Vorderlappen zu anämischen Infarkten führen. Auch tuberkulöse Erkrankungen sind bei regelmäßiger Untersuchung häufiger gesehen worden, Säuglingen und Kindern, chronisch-käsige Tuberkulose (in einem Falle ganz isoliert, *Froboese*) überwiegend bei Frauen, so daß man an eine Disposition in Graviditäit und Puerperium denken muß, und als fortgeleiteten Prozeß bei Knochentuberkulose der Schädelbasis, während bei tuberkulöser Meningitis ein Übergreifen nicht stattzufinden pflegt. Syphilis congenita kann zu diffusen interstitiellen Infiltrationen oder herdförmigen miliaren Gummata führen. Gummöse Verkäsungen kommen ebenfalls aber selten vor (*Stroebe*), besonders in Vorder- und Mittellappen, meist bei anderweitigen syphilitischen Veränderungen.

Bei älteren Frauen fand Simmonds gelegentlich Riesenzellen von Langhansschem Typus, die im intakten Drusengewebe, seltener im Hinterlappen liegen, oder von Lymphozyten und epitheloiden Zellen umgeben aber weder tuberkulös noch syphilitisch sind. Auch sonst kommen in allen Altersstufen Lymphozytenanhäufungen, besonders im Grenzgebiet beider Lappen, vor.

6. Hypertrophien und Geschwülste. Eine besondere Form diffuser Hyperplasie ist die physiologische Schwangerschaftsveränderung der Hypophyse (S. 1057). Ferner sind Hyperplasien bekannt nach Kastration bei Männern, Frauen und Tieren (S. 1061), ferner häufig bei Aplasie der Schilddrüse, bei Cachexia strumipriva und Myxödem. Kraus fand bei progressiver Paralyse, aber auch sonst häufig eine starke Vermehrung der Übergangszellen und faßt dies als überstürzte Regeneration chromophiler Zellen auf. Doch ist bei solchen Zellverschiebungen meist schwer zu entscheiden, ob progressive Vorgänge vorliegen.

Bei starker Vergrößerung mit Vorwölbung in das Schädelinnere kann das Chiasma nervi optici durch Druck geführdet werden und eine bitemporale Hemianopsie resultieren. Dies ist am häufigsten der Fall bei echten Geschwulstbildungen. Die hyperplastische Hypophysis dehnt sich besonders in der Quere und der Höhe aus. Bei Geschwulstbildungen verfällt der benachbarte Knochen der Druckatrophie; die Sella turcica kann dann beträchtlich verbreitert und vertieft werden. Dies läßt sich unter Umständen schon im Leben mittels Röntgenphotographie nachweisen.

Am wichtigsten und interessantesten sind lokale Hyperplasien und Adenombildungen (Struma pituitaria). Sie sind in der Hypophyse schwer von einander zu trennen, da auch letztere keine Kapsel besitzen und sich am chesten durch die Kompression der Nachbarschaft abgrenzen lassen. Bei systematischer Untersuchung finden sich solche Knoten sehr häufig, besonders bei Individuen über 40 Jahren (*Lowenstein, Kraus*), oft auch multipel.

Rudimenten des Urogenitalsystems handelt. Sie dürfen nicht verwechselt werden mit chromaffinen Körperchen (Paraganglien), die an denselben Stellen vorkommen und im Bau mit dem chromaffinen Gewebe der Marksubstanz übereinstimmen.

[illegible]

sich [illegible]
noch [illegible]
Rind [illegible]
Oberflächengestaltung aufzufassen (*Landau*). Später werden sie seltener, wohl durch Wiederaufnahme in das wachsende Hauptorgan, so daß sie bei 2—10 jährigen Kindern nur ausnahmsweise vorhanden sind. Beim Erwachsenen sind sie wieder etwas häufiger anzutreffen, indem wahrscheinlich Rindenadenome aussprossen, z. T. vielleicht auch Abschnürungen durch Schrumpfung stattfinden. **Rindenadenome** finden sich in fast $^1/_3$ aller Nebennieren, mit dem Alter zunehmend, besonders in den äußeren Schichten und bei lipoidreichen Rinden. Sie sind auf Fehlbildungen zu beziehen und unterscheiden sich häufig durch stärkeren oder geringeren Lipoidgehalt von ihrer Umgebung. Rindenknoten im Zentrum sind von den versprengten Rindeninseln (S. 1067) abzuleiten und zeigen manchmal starke Lipofuscinpigmentierung.

5. Störungen des Stoffwechsels.

Atrophie, meist mit Vermehrung des Bindegewebes, kann bei hohen Graden zu Morbus Addisonii führen. Wahrscheinlich handelt es sich um Folgen alter Entzündungen. Im Alter kommt es zu Bindegewebsvermehrung und Atrophie in der Rinde, besonders in der Glomerulosa, oft mit kleinen Rundzelleninfiltraten.

Bei infektiös-toxischen Prozessen finden sich sehr häufig Veränderungen der Rinde (*Dietrich*) mit Lipoidschwund (Auflösung, Randstellung der Lipoidtropfen), [illegible]
epithelien (Vakuolen, wabige Aufquellu[illegible]
drüsenartiger Räume) bis zu umschriebene [illegible]
Diphtherie finden sich häufig herdförmige Nekrosen. Hierzu gesellen sich Zirkulationsstörungen, resorptive und reaktive Vorgänge.

(Schwankung des Lipoidgehaltes s S. 1070; physiologische Degeneration S. 1067).

Experimentell ist beim Meerschweinchen durch Diphtheriebazillen und -toxin eine Nebennierenveränderung ein typischer Befund (Hyperämie, Blutungen, Lipoidarmut und Degeneration der Rinde, schlechte Chromierbarkeit und degenerativer Zerfall der Markzellen).

Amyloidentartung tritt als Teilerscheinung allgemeiner Amyloidose nicht selten in den Nebennieren auf. Hauptsächlich ist die [illegible]
der peripheren und zentralen Rinde befalle[illegible]
erfolgt zwischen die zarten Kapillaren und [illegible]
letztere durch Druck und mangelhafte Ernährung degenerieren und atrophieren können.

6. Störungen des Kreislaufs.

Hyperämien werden bei infektiösen Krankheiten gefunden, wodurch die Marksubstanz stark gerötet werden kann. Besonders hohe Grade sieht man bei Kindern, die im Stadium der physiologischen Degeneration sehr erweiterungsfähige Kapillaren in den inneren Rinden-

Die wuchernden Zellen haben infolge ihrer Jugend einen geringeren Fettgehalt als das übrige Drüsengewebe. Sie können aus den charakteristischen chromophilen Zellen zusammengesetzt sein, wobei meist nur eine Sorte beteiligt ist. Danach unterschied Erdheim [illegible] illen Adenome. Kraus beschreibt außerden [illegible] und Übergangszellen-adenome, sowie fet[illegible] fand auch verschiedene Zellsorten in demse[illegible] inophile und basophile teils direkt, teils di[illegible] entstehen und sich auch wieder zu solchen [illegible] äufig nur ungranulierte Elemente Adenome [illegible] s in der Mantelschicht, [illegible]

Von epithelialen Geschwülsten kommen noch solche vor, die ihren Ursprung aus Resten des Hypophysensäckchens und des Hypophysenganges nehmen. Erstere stellen zystische Geschwülste mit kolloiden Räumen dar, die zuerst in der Pars intermedia ihren Sitz haben.

Die Hypophysengangsgeschwülste (*Erdheim*) haben als Charakteristikum Räume, Zyst[illegible] in denen es gelegentl[illegible] dung kommen kann. [illegible] Drüsenepithel tragen. Häufig kommt es zu Verkalkungen, manchmal auch zu metaplastischer Knochenbildung, sodaß Verwechslungen mit Teratomen vorkommen können. Diese Geschwülste bevorzugen das Kindesalter und nehmen ihren Ausgang am häufigsten von der Gegend des Hypophysenstieles, aber auch von anderen Stellen des embryonalen Hypophysenganges. Sie wachsen oft langsam und können zu Nanosomie, Dystrophia adiposo-genitalis und Diabetes insipidus führen, können aber auch malignes Wachstum und Metastasenbildung aufweisen. Fahr beobachtete Kombination mit Geschwulst aus spezifischen Hypophysenzellen. Kompliziertere Mischgeschwülste mit verschiedenen Abkömmlingen des Ektoderms (Plattenepithel, nervöses Gewebe) des Mesoderms (Knorpel, Knochen, Fettgewebe, Muskeln) und des Entoderms in wechselnder Mischung und Reifung kommen ebenfalls in der Hypophysengegend vor und müssen mit Keimversprengungen und -ausschaltungen erklärt werden. Manchmal sind sie kombiniert mit pharyngealem Epignathus, mit dem sie durch den Canalis cranio-pharyngeus zusammen hängen können. Auch Cholesteatome sind beobachtet.

Vom Bindegewebe gehen nur selten Geschwülste aus, so *Fibrome* [illegible] ome.

[illegible] besonders im Hinterlappen vor und können [illegible] verursachen.

7. Parasiten. Ausnahmsweise kann auch ein Echinokokkus eine zystische Geschwulst der Hypophyse bedingen.

E. Zirbeldrüse. Epiphysis. Glandula pinealis.

Die Zirbeldrüse entsteht von der Decke des Zentralnervensystems an der Grenze von Zwischen- und Mittelhirn. Hier entwickelt sich das Parietalbläschen, das bei niederen Wirbeltieren (Fischen und Reptilien) ein dem Auge der wirbellosen Tiere ähnliches Parietalorgan bildet, und die Epiphysenausstülpung. Auch beim Menschen entsteht das Organ durch Verschmelzung einer vorderen Zellmasse mit dem hinteren

schichten haben. Starke Nebennierenhyperämie ist für experimentelle Diphtherievergiftung charakteristisch. Stauungshyperämie ist häufig bei Herzfehlern und betrifft hauptsächlich die Markgefäße; das Organ wird dabei groß und derb. **Blutungen** kommen in allen Größen vor. Bei Infektionskrankheiten (Diphtherie, Pneumonie, Tetanus, Typhus, Sepsis usw.) treten sie als kleine Petechien auf, als deren Grundlage oft bakterielle Kapillarembolien nachgewiesen werden können. Hämorrhagische Diathese und Leukämie können ebenfalls zu Blutungen führen. Große Hämorrhagien können nach Traumen und nach Thrombosen der Nebennierenvenen entstehen. Unter Umständen kann die ganze Nebennierensubstanz vernichtet werden; es können dann sehr große Blutsäcke



Fig. 667. Nebenniere eines 3½monatigen Kindes. Marksubstanz durch alte Blutung zerstört. *a* Akzessorische Rindenknötchen, *b* Rinde, *c* Verkalkung, *d* Blutpigment. (Seibert Objektiv 1, Okular 3. Hämatoxylinfärbung.)

resultieren. Derartige rasch eintretende Zerstörungen beider Nebennieren können Grund zu tödlic[illegible]
giftungen mit oft auffall[illegible]
Neugeborenen, die asphy[illegible]
ebenfalls von Blutungen durchsetzt oder in Blutzysten verwandelt sein. Daneben finden sich auch in anderen Organen suffokatorische Blutungen, so daß diese Nebennierenhämorrhagien nicht allein der künstlichen Atmung und den Schultzeschen Schwing[illegible]

Kleinere Blutungen können o[illegible]
oder verkalken (s. Fig. 667); auch [illegible]
Fallen resultieren.

Thrombenbildungen in den Venen kommen bei Infektionskrankheiten vor. Sehr selten sind Infarktbildungen, die sich an arterielle Gefäßverstopfungen anschließen können.

7. Entzündungen. (Hypernephritis.)

Bei Infektionskrankheiten stellt sich häufig entzündliches Ödem der lipoidarmen Nebennieren ein, deren Rinde dadurch sulzig, gelblich

Diverticulum pineale und Aussprossen solider Zellhaufen. Das fertige Organ liegt frei über der Decke des Mittelhirns mit seiner abgerundeten Spitze zwischen den vorderen Vierhügeln [illegible]
des dritten Ventrike[illegible]
hügelpole verläuft, [illegible]
drüse und Tela chor[illegible]
Recessus suprapinealis gebildet.

Schon beim Neugeborenen können sich an der Basis und im Innern Zysten finden, die beim Erwachsenen häufig sind und auf Gefäßverödung zurückgeführt werden, aber z. T. auch vom Diverticulum pineale abstammen können. Schon bei Kindern vom 4—6 Lebensjahre ab beginnen Ablagerungen von phosphor- und kohlensaurem Kalke, die sich zu maulbeerförmigen Konkrementen (Acervulus, Hirnsand) schichten, und besonders in der die Commissura habenularum bedeckenden Glialage sich finden. Mit dem Alter nehmen sie an Zahl und Größe zu, außerdem stellt sich eine Bindegewebsvermehrung, oft mit hyaliner Entartung und Verkalkung unter Atrop[illegible]

die Ve[illegible]
perio[illegible]
falls [illegible]

[illegible] zu setzen. Andere
[illegible]chen Reizversuchen
[illegible] Zirbeldrüse auf Zu-
[illegible] Aquaeductus Sylvii
[illegible]icheren Ergebnissen
[illegible]

Die beim Menschen gewonnenen Erfahrungen über die path[illegible]

Hypo- oder Apinealismus anzugeben. [illegible] Symptome für einen Hyper-

Pathologische Anatomie. Häufig sind Veränderungen, die einer Steigerung der oben erwähnten physiologischen Involutionszeichen ent-

bis grau und verbreitert erscheint. Seltener sind herdförmige akute Entzündungen, die in Form embolischer Herde besonders an der Rindenmarksgrenze lokalisiert zu sein pflegen. Daraus können sich miliare, aber auch große Abzesse entwickeln. Frische Herde enthalten hauptsächlich [illegible] *Lymphozyten und* [illegible] h schwielige Atrophie [illegible] Erkrankung Morbus [illegible] laufende entzündliche Schrumpfungen scheinen vorzukommen, die die ganze Rinde oder vor allem Glomerulosa und Retikularis betreffen (Schrumpfnebenniere).

Wichtiger und häufiger ist die **Tuberkulose** der Nebennieren, weil ihre schweren Formen die hauptsächlichste Ursache für Morbus Addisonii sind. Man findet gelegentlich miliare Tuberkel; von größerer Bedeutung sind aber käsige Entzündungen, wobei die Nebennieren stark vergrößert und mit der Umgebung verwachsen sein können, z. B. rechts mit der Leber. Auf der Schnittfläche sieht man in das fibröse grauweiße Gewebe mehr oder weniger ausgedehnte, gelbe, käsige Herde, eventuell mit Verkalkung eingelagert. Die Nebennierensubstanz kann dabei ganz zerstört sein, oder man erkennt noch mehr oder weniger große Reste von Mark oder Rinde. Es kann sich auch um käsige Reste Schrumpfung einstellen.

Die Nebennierentuberkulose ist haufig doppelseitig (in 89 %) und meist sekundär bei anderweitiger Organtuberkulose. Es gibt aber auch Fälle von isolierter Nebennierentuberkulose bei sonst tuberkulosefreiem Körper (in 17 %); dies ist auch an einem zwolftägigen Kinde beobachtet worden bei Tuberkulose der Mutter und der Plazenta; es kann sich also eine intrauterine Übertragung der Tuberkulose in den Nebennieren lokalisieren. Viele Erfahrungen sprechen dafür, daß besonders die isolierte Nebennierentuberkulose mit Vorliebe in hypoplastischen Organen auftritt.

Die **akquirierte Syphilis** kann zu diffuser und herdförmiger gummöser Entzündung führen. Bei **kongenitaler** Syphilis findet man in der Nebenniere meist besonders reichlich Spirochäten auch ohne histologische Erkrankung. Gelegentlich finden sich aber auch dabei diffuse interstitielle abszeßähnliche Entzündungen oder Rindennekrosen mit infiltrierter Umgebung, selten echte Gummibildungen.

Relativ am häufigsten fand Sir [illegible] eine Entzündung der Nebennierenkapsel [illegible] Infiltration und Induration. Der Pro[illegible] zu Atrophie und schwieliger Veränderung der äußeren Schichten, sowie zu Verwachsungen mit Nachbarorganen führen.

8. Zystenbildung.

Von falschen Zysten kommen außer den postmortalen Höhlenbildungen infektiöse Erweichungsherde vor. Am wichtigsten sind Zysten, die aus frischen oder umgewandelten Blutungen entstehen. Von wahren Zysten sind Lymphzysten und zystische Lymphangiome beobachtet. Epitheliale Zysten sind sehr selten. Sie gehen wohl nicht vom Nebennierenepithel, sondern von versprengtem Epithel aus und können auch Flimmerepithel zur Auskleidung haben. Natürlich kann auch in echten Zysten Blutung erfolgen.

sprechen. So kann die Zystenbildung sehr ausgesprochen sein, die Hirnsandbildung zu psammomähnlichen Bildungen führen, Bindegewebsvermehrung mit hyaliner Entartung und Verkalkung eine Induration des Organs veranlassen. In den basalen Teilen kommen Ependymzysten vor. Bei Typhus abdominalis sind kleinste Blutungen beobachtet. Bei Meningitis kann die Zirbeldrüse vereitern. Selten sind tuberkulöse und gummöse Veränderungen. Bei angeborener Syphilis können sich diffuse Infiltrationen und miliare Gummata finden.

Die wichtigsten Erkrankungen der Zirbeldrüse sind Geschwulstbildungen. So sind Pinealzellenadenome, Gliome, zusammengesetzte Geschwülste mit manchmal schichtweiser Anordnung von Pineal-, Ependym- und Gliazellen, Sarkome, (Fibrosarkome, Psammosarkome) und karzinomartige Tumoren beobachtet, in seltenen Fällen auch Geschwulstmetastasen in der Zirbeldrüse. Relativ am häufigsten sind Teratome, die besonders jugendliche, männliche Individuen betreffen und die verschiedensten Gewebsarten, wie Epidermis mit Anhangsgebilden, Knorpel, Knochen, Muskelfasern, Fett, drüsige Gebilde usw. enthalten können. Nach Askanazy handelt es sich dabei nicht um einen entwicklungsgeschichtlichen Keim der Schädeldecke, sondern um eine Geschwulstbildung aus einer unverbraucht liegen gebliebenen Blastomere (vgl. Teratome im Allgemeinen Teil). Dies würde seine Beobachtungen von chorionepitheliomartigen Tumoren der Zirbeldrüse erklären können, die allerdings von anderen für angioplastische Sarkome gehalten werden. Die Zirbeldrüsengeschwülste entwickeln sich meist auf den Vierhügeln; sie können aber auch in den III. Ventrikel hineinragen oder infiltrativ in die Nachbarschaft wachsen. Durch Druck auf die Vena magna Galeni und den Aquaeductus Sylvii vermögen sie Hydrocephalus internus zu erzeugen [illegible] tomen (besonders [illegible] nten Wachstums-

F. Nebennieren und chromaffines System.

1. Normale Anatomie. Histologie.

Die Nebennieren, Glandulae suprarenales, sind paarige Organe, die [illegible] ppenförmig aufsitzen. Durch lockeres [illegible] r Lumbalportion des Zwerchfelles, in [illegible] rechte Nebenniere berührt mit ihrer [illegible] hten Leberlappens und liegt gewöhn- [illegible] des Organs ist zweimasterartig, so [illegible] konkave untere Fläche unterscheiden [illegible] ändert sich stark im Laufe der Ent- [illegible] er Fetalzeit die Nebenniere an Größe [illegible] Monat etwa 1:2, beim Neugeborenen [illegible] olute Gewicht beider Nebennieren zusammen beträgt beim Erwachsenen be[illegible] [illegible] bei Frauen 10,6 g; die Maße sind etwa 40—55 mm [illegible] Meist sind beide Organe etwas verschieden [illegible] individuellen Schwankungen ziemlich groß.

[illegible] die Oberfläche weist Furchenbildu[illegible] auf die Vorderfläche überdem greife[illegible] die Gefäße (arterielle Äste von der Aorta, den Zwerchfell- und Nierenarterien, Venae suprarenales, rechts in die untere Hohlvene, links in die Nierenvene mündend) und Nerven (marklose Fasern aus dem Ganglion semilunare, dem Plexus renalis und suprarenalis, markhaltige Fasern aus dem Splanchnikus) ein- bzw. austreten. Schon im zweiten Fe-

9. Regeneration. Hypertrophie. Transplantation.

[illegible] ;. Dagegen kann [illegible] et werden. Expe[illegible] nach einseitig [illegible] ksubstanz, letztere durch Zellenvergrößerung, Zellenvermehrung und Einwanderung neuer parasympathischer Elemente. Eine analoge kompensatorische Hypertrophie ist auch beim Menschen nach einseitiger Erkrankung (Aplasie, Hypoplasie, Atrophie, Karzinose, Tuberkulose) gesehen worden. Die Rindenhypertrophie kann auch an akzessorischen (z. B. Marchandschen) Nebennieren eintreten. Vielleicht kann auch das chromaffine Gewebe außerhalb der Nebennieren hypertrophieren. Eine Hypertrophie der Marksubstanz ist bei dem wechselnden Verhalten derselben schwer einwandfrei festzustellen. Sie wird z. T. für Gravidität, Nephritis, [illegible] die Glomerulosa betreffen. Sie ist bei Gravidität vorhanden, bei Nephritis und Atherosklerose aber fraglich. Experimentell soll Markhyperplasie nach Nephrektomie und Nierenschädigungen beobachtet sein.

[illegible] ers der Rinde, wird manchmal [illegible] auch bei Akromegalie gefunden. [illegible] zessorische Rindenknötchen und Adenome bei den Entwicklungsstörungen besprochen. Sie führen zu den Geschwulstbildungen über.

Transplantationen der Nebenniere sind nach anfänglichen Mißerfolgen neuerdings in die Niere gelungen (*v. Haberer*). Es kann dabei sowohl Rinde wie Mark erhalten bleiben, sogar zu adenomartigen Bildungen auswachsen.

10. Geschwülste.

Echte Adenome aus **Rindensubstanz** kommen in den verschiedensten Größen vor. Infolge ihres großen Reichtums an Lipoidtröpfchen fallen sie meist durch ihre gelbe Farbe auf. Sie können ihren Ursprung aus der Nebennierenrinde nehmen Manchmal finden sich aber auch ebenso gebaute bis hühnereigroße Knoten, die in der Marksubstanz ihren Sitz haben können und dann von den dort häufig eingesprengten Rindenteilchen ihren Ursprung nehmen. Diese Adenome werden auch als **Strumae lipomatosae suprarenales** bezeichnet. Die Zellen und ihre Anordnung entsprechen meist noch deutlich der Nebennierenrinde; gelegentlich kommen aber auch Abweichungen vom Typus (Zellenvergrößerung, Mehrkernigkeit) vor; Lumenbildung wird von manchen (*Prym*, *Gerlach*) für Täuschung durch Aufquellung eingestülpten Bindegewebes gehalten, während andere (*Beckmann*) gelegentlich auch in der nicht geschwulstigen Rind[illegible] [illegible]imen; die Frage ist für die Ableitung der [illegible] Geschwülste wichtig. Meist haben die A[illegible] oft sehr weite Gefäße. An der Grenze von Mark und Rinde finden sich manchmal dunkelbraune bis schwarze Knoten, deren lipofuscinhaltige Zellen der Zona pigmentosa entsprechen. Es sind aber auch Tumoren mit Melaninpigment bekannt, die nach Tuczek von dem sympathischen Anteile abzuleiten sind. Von bösartigen Geschwülsten sind echte Karzinome mit indifferenten

talmonat wird eine kaudale Furche durch die Niere verursacht (Sulcus renalis) Die Hauptfurchung erfolgt in der zweiten Hälfte des Fetallebens an der Vorderfläche längs der Zentralvene (Sulcus centralis), wodurch äußere Rindenteile eingestülpt werden und eine zentrale Rinde mit umgekehrter, aber weniger ausgesprochener Schichtung um die Zentralvene mit lappenartigen Fortsätzen bilden; daneben sind auch noch verstreute Rindeninseln im Marke vorhanden. Später entstehen noch Sekundärfurchen der Oberfläche Die Furchung dient wahrscheinlich dazu, eine größere Berührungsfläche zwischen Mark und Rinde zu gewährleisten. Sie fehlt bei Tieren. Auf der Schnittfläche erkennt man eine gelbe Rindenzone und die durch eine mit zunehmendem Alter stärker pigmentierte, schmale, braune Zone umschlossene grauweiße Markschicht.

Die beiden Bestandteile, Rinde und Marksubstanz, sind morphologisch und genetisch völlig verschieden. Das Mark stammt vom Sympathikus ab und wird größtenteils gebildet von eigenartigen polymorphen, teilweise auch zylindrischen oder verästelten Zellen, deren zartes, schwer fixierbares Protoplasma in Chromlösungen eine feine, braune bis grünliche Körnelung sowie häufig ebenso gefärbte Tropfen aufweist, auch die bläschenförmigen Kerne scheinen häufig entsprechende Chrombräunung aufzuweisen Makroskopisch erscheint bei solcher Behandlung die Marksubstanz intensiv braun Diese charakteristische Zellart wird deshalb als **„chromaffine“** oder phäochrome Zelle bezeichnet, sie wird außer im Nebennierenmark auch sonst im Bereiche des Sympathikus und seiner Derivate gefunden. Die Gesamtheit aller chromaffinen Zellen im Körper wird als „chromaffines System“ (Phäochromsystem) bezeichnet. Außerdem beherbergt die Marksubstanz Gruppen von sympathischen Ganglienzellen, reichliche, marklose Nervenfasern, die größtenteils mit dem Plexus coeliacus in Verbindung stehen, weite Venen mit sehr ungleichmäßig entwickelter, stellenweise sehr dicker Muskelwand und ein dichtes elastisches Fasernetz. Alle Stränge von Markzellen sind von sehr erweiterungsfähigen Kapillaren reichlich umspült. Die Rinde wird von epithelialen Zellhaufen gebildet, die durch ihre verschiedene Anordnung eine äußere Zona glomerulosa (Keimschicht), eine mittlere und größte Zona fasciculata mit parallelen, radiär gerichteten Zellsäulen, und eine innere Zona reticularis unterscheiden lassen. Die letztere grenzt an die Marksubstanz, doch nicht überall scharflinig, sondern vielfach sieht man noch Rindenstränge weiter vorgeschoben. Die Rindenepithelien sitzen direkt den dünnen Kapillarwänden auf und schließen in der Regel keinerlei Drüsenlumen zwischen sich ein, nur selten sind in den Epithelsträngen Hohlräume nachweisbar (*Beckmann*) Die innerste Rindenschicht enthält, etwa vom 15.—20 Jahre ab, im ganzen mit dem Alter zunehmend, bräunliche Pigmentkörnchen in den Epithelzellen, die in ihrer Gesamtheit die oben erwähnte Zona pigmentosa darstellen Auch die Rindeninseln sind häufig pigmentreich. Das **Pigment** nimmt auch bei Tieren mit den Alter zu und ist als Abnutzungspigment aufzufassen. Eine Beziehung zur Hautfarbe besteht nicht Die Rindenzellen enthalten außer Neutralfett, häufig sehr reichlich, fettartige Tropfen, die doppelbrechend sind, chemisch hauptsächlich aus Cholesterinestern und Phosphatiden (s Allgemeinen Teil, Störungen des Fettstoffwechsels) bestehen und auch die übrigen Unterschiede gegenüber Neutralfett aufweisen Reichlicher Gehalt an Lipoidtropfen färbt die Rinde gelb, doch ist dies oft in sehr unregelmäßiger Weise der Fall, so daß gelbe Punkte und Flecken in die hellbraune Rinde eingesprengt erscheinen Die lipoidhaltigen Zellen erscheinen bei den gewöhnlichen Färbungen hell, von feinen Vakuolen wabig durchsetzt. Bei Sudan- oder Osmiumfärbung sind sie mit roten oder schwarzen Tropfen angefüllt.

Die innere Rindenschicht scheint, beim Menschen bald nach der Geburt beginnend, eine eigenartige **physiologische Degeneration** (*Thomas, Kern, Elliot*) durchzumachen, für die bei Tieren bisher eine Analogie nicht gefunden ist. Nach einem Stadium starker Hyperämie gehen hier im ersten Lebensmonat die Rindenzellen völlig zugrunde, während von der primären Glomerulosa eine neue Rinde aufgebaut wird. Das verdickte und vermehrte Bindegewebsgerüst bildet im Degenerationsbezirke eine Art Abkapselung der Marksubstanz, wobei nur einzelne perivenös angeordnete lipoidhaltige Rindenzellgruppen zurückbleiben In der folgenden Zeit verschmälert sich die Degenerationszone ständig, bis die wachsende Marksubstubstanz mit Ende des zweiten Jahres wieder Anschluß an die Rinde gewonnen hat; bis dahin findet sich auch häufig von Blutzerfall stammendes Pigment. Die zentrale Rinde bleibt von der Degeneration verschont.

Während die Entwicklung der Marksubstanz aus dem Sympathikus sichergestellt erscheint, herrschen über den Ursprung der Rinde Meinungsdifferenzen. Einige leiten sie vom Cölomepithel, andere von der Urniere oder Vorniere ab; auch eine mesenchymale Herkunft wird vertreten. Für die Auffassung der Marksub-

Zellen, sowie maligne Adenome beobachtet, die fett- und glykogenhaltige, blasige Zellen aufweisen, die von den Rindenepithelien abzuleiten sind und zu Blutungen und Nekrosen neigen. Sie zeigen alle Übergänge zu dem Bilde der hypernephroiden (Grawitzschen) Nierentumoren, deren Abstammung von versprengten Nebennierenkeimen freilich neuerdings mehrfach bezweifelt wird (s. Niere), für einen Teil aber doch wohl sicher anzunehmen ist. Sie finden sich beim Menschen weit seltener in der Nebenniere als in der Niere, während sie bei manchen Tieren, die versprengte Nebennierenkeime in der Niere vermissen lassen, umgekehrt in der Nebenniere häufiger als in der Niere sind (*Steinke*) (vgl. auch Geschwülste I. Bd).

Von der Marksubstanz gehen verschiedene spezifische mit den anderweitigen Tumoren des Sympathikus oder der Paraganglien übereinstimmende Geschwülste aus, die sich in 3 Gruppen unterbringen lassen, je nachdem ihre Elemente den Charakter der unreifen Sympathikuszellen [illegible]

Zellen. Die Ganglioneurome finden sich vorwiegend bei Jugendlichen, mit Bevorzugung des weiblichen Geschlechtes und bestehen aus Ganglien-zellen, die z. T. Neubildungserscheinungen, [illegible] rationen neben meist sehr reichlichen markl[illegible] zelten, markhaltigen Nervenfasern mit Sch[illegible] weisen. Sie sind meist gutartig, doch sind auch bösartige Formen bekannt. Die Neuroblastome sind ausschließlich bei Kindern (unter 9 Jahren), überwiegend in den ersten Lebensmonaten beobachtet, sie haben infiltrierendes Wachstum und Metastasierungsfähigkeit und setzen sich aus kleinen Rundzellen (Sympathogonien) mit faseriger Grundsubstanz zusammen, in welcher neuerdings feinste Nervenfäserchen nachgewiesen sind (*Herxheimer*). Die [illegible] ist irrtümlich. Selten sind Lipome, [illegible] Knochenmarksgewebe, Lymphangiom [illegible] kommen pigmentierte und pigmentfreie Sarkome vor.

Metastatische Krebs- und Sarkomknoten finden sich nicht allzu selten in den Nebennieren.

Tumoren von chromaffinem Gewebe können sich in seltenen Fällen auch in der Niere oder von den Zuckerkandlschen Organen (*Stangl*) aus entwickeln. In neuester Zeit ist Zusammentreffen von chromaffinen Tumoren mit Recklinghausenscher Krankheit (multiple Hautfibrome, Neurofibrome und Hautpigmentation) beobachtet (*Kawashima, Saalmann*).

Von akzessorischen Nebennieren und versprengten Keimen (Niere, Nebenhoden, Ligamentum latum, Leber, Pankreas) können ähnliche Geschwülste, wie von der Nebennierenrinde selbst, ausgehen.

11. Parasiten.

Von Parasiten kann in seltenen Fällen der Echinokokkus in der Nebenniere gefunden werden. In den Ganglienzellen des Markes sind bei Lyssa Negrische Körperchen beobachtet.

stanz sind die Ergebnisse der vergleichenden Anatomie unentbehrlich. Bei Selachiern entspricht der Rinde das unpaare Interrenalorgan, während die paarigen Suprarenalkörper der Marksubstanz analog sind [illegible]
In der phylogenetischen Reihe geht nun eine [illegible]
[illegible] nale Neben-
[illegible] der chrom-
[illegible] menschlichen
Ontogenese ist diese Auffassung begründet. Die Abkömmlinge des Sympathikus dringen in die epitheliale Nebenniere ein und bilden sich zu Marksubstanz um. Die [illegible] , dunkel und geben noch [illegible] athogonien). Erst bei Em- [illegible] Zellen (Phäochromoblasten), [illegible] Monat ab nachweisbar) wer- [illegible] geht eine analoge Bildung [illegible] den Ganglien und größeren Nerven des Sympathikus [illegible] teilg sondern sie sich von den Grenzstrangganglien als
k [illegible]
a [illegible]
s [illegible]
t [illegible]
([illegible]
t [illegible]
g [illegible]
ganglion suprarenale bezeichnen.

2. Normale und pathologische Physiologie. Chemie.

Über die normale Funktion der Nebenniere wissen wir wenig Sicheres. Dies gilt vor allem für die Rinde. Experimentelle Exstirpation beider Nebennieren führt rasch unter vergiftungsartigen Er [illegible] Die absolute Lebens-
wichtigkeit ist damit bewiesen, aber [illegible]
oder des Markes die letalen Folgen [illegible]
stellt Bei höheren Tieren sind beide [illegible]
Immerhin scheint die Erwägung, daß [illegible]
Gewebe stets im Körper zurückbleib [illegible]
Rinde als mit dem Leben unvereinbar [illegible]
suche finden ihre Erklärung in unvollständiger Exstirpation, sowie in dem Erhaltenbleiben der bei manchen Tierarten (z. B Ratten) regelmäßig vorhandenen akzessorischen Nebennieren aus Rindengewebe In welcher Weise aber die Rinde funktioniert, ist unbekannt, [illegible]
die ein vielleicht bei der [illegible]
dukt neutralisiert werden [illegible]
hat für ihre Funktion auch [illegible]
beträchtliche Gehalt an Cholin, das in einem allerdings von Biedl bestrittenen antagonistischen Verhalten zu Adrenalin stehen soll, noch die oben erwähnten Lipoide sind in ihrer physiologischen Bedeutung bekannt. Fütterungsversuche und sonstige Erfahrungen (s. Band I, Cholesterinstoffwechsel) lassen keinen Zweifel, daß die Lipoide in der Nebenniere aus dem Blute infiltrativ gespeichert werden und freies Cholesterin verestert werden kann, sprechen aber sowohl gegen eine Cholesterinproduktion in der Nebenniere, wie auch gegen die Annahme, daß die Nebennierenrinde ein Zentralorgan des Cholesterinstoffwechsels sei Wahrscheinlicher ist, daß sie die Lipoide zu ihrer [illegible]
wendet, und [illegible]
notwendig is [illegible]
System die [illegible]
ersetzt. Etw [illegible]
logisch und [illegible]
alkohol des [illegible] ist Auret- [illegible]
dem Nebenni [illegible] ten Zucker- [illegible]
kandischen [illegible] so an allen [illegible]
Stellen, an d [illegible] t sind, nach- [illegible]
gewiesen D [illegible] der chrom- [illegible]
affinen Zelle [illegible] lingehalt in [illegible]
direkte Beziehung bringen. Auch eine andere Farbenreaktion des Aurenalins, die

G. Karotis- und Steißdrüse.

Die paarige Karotisdrüse (Glomus caroticum, Paraganglion intercaroticum), ein wenige Millimeter großes, etwa 50 mg schweres, längliches Gebilde, liegt im Teilungswinkel der Karotis. Die Steißdrüse (Glomus s. Paraganglion coccygeum), ebenfalls nur wenige Millimeter groß, liegt vor den letzten Steißwirbeln am Ende der Arteria sacralis media als unpaares Organ. Beide Drüsen enthalten Zellhaufen mit zartwandigen Kapillaren, die durch Bindegewebe in Läppchen zusammengefaßt werden. Die Zellen sollen chromaffine Natur haben, was für die Steißdrüse allerdings auch bestritten wird (*Stoerck*). Außerdem finden sich sympathische Ganglienzellen und reichlich marklose vereinzelt markhaltige Nervenfasern. Ausbrennen und Exstirpation der Karotidendrüsen erzeugen bei Katzen und Hunden vorübergehende Glykosurie (*Vassale*), die aber wahrscheinlich auf die Nervenverletzungen zu beziehen ist (*Massaglia*).

Von pathologischen Veränderungen sind nur Geschwulstbildungen bekannt; sie sind von der Karotisdrüse ausgehend bei Erwachsenen, von der Steißdrüse bei Kindern gefunden worden. Die Tumoren stimmen im Bau mehr oder weniger mit den normalen Organen überein. Die Zellballen sind zu alveolären Haufen geordnet, die nahe Beziehungen zu den Kapillaren haben und deshalb öfter als Peritheliome beschrieben sind. In einigen Fällen von Karotisdrüsentumoren ist der Nachweis der chromaffinen Natur eines Teiles der Geschwulstzellen geliefert worden. Die Karotisdrüsengeschwülste entwickeln sich im Gebiete zwischen Ohrläppchen und Kehlkopf, häufiger links und bei Männern, neigen nicht zu Rezidivbildung, setzen keine Metastasen; doch ist ihre Entfernung wegen der nahen Beziehungen zu den Arterien und dem Vagus schwierig und gefährlich. Am besten werden sie, nichts präjudizierend, als Strumen der Karotidenknötchen (*Beitzke*) bezeichnet.

Literatur.

A. Allgemeines über innere Sekretion.

Biedl, *Innere Sekretion.* Berlin-Wien, II. Aufl. 1913 (Lit.). — Boruttau, *Drüsen mit innerer Sekretion,* in Nagels Hdb d. Phys. d. Menschen 2 I 1906 — — v. Cyon, Caro, erlin 1910 — *Gefäßdr er Sekretion,* Eppin *Blutdrüsen.* Zschr. 1917, Nr 45. Berlin h. f. klin M. — Kre e Vincent, 88. 190 1910 *Innere*

B. Schilddrüse.

Entwicklung und Mißbildung: Erdheim, Beitr. z. path Anat 35 1904 — Getzowa, Virch Arch 188. 1907 u 205. 1911 — Keibel-Mall, Hdb. d Entwgesch (2). — Schilder, Virch Arch 203 1911. — Ungermann, Virch Arch 187. 1907. — Zuckermann, Frankf. Zschr f Path. 14 1913

Zusammenfassungen und Referate: Bircher, Erg. d allg. Path 15 1911. — v. Eiselsberg, D Chir. 1906 — Ewald, Wien u Leipzig 1909 — Thorel, Erg. d allg. Path. 7 1902

Normale und path. Histolo Zschr f Path 11 1912. — Elkes (*Um Zeit der G* Erdheim, Beitr. z. path. Anat 33 1903 — Gu ch 224 1917. — Haeberli (*Fett*), Virch Arch *erste 6 Monate*, Frankf Zschr. f Path. 5 191(Frankf. Zschr. f

Die Nomenklatur der Aneurysmen enthalt noch viele Unklarheiten. Die Unterscheidung eines Aneurysma verum und Aneurysma spurium beruht auf der falschen Voraussetzung, daß es „echte" Gefäßerweiterungen gibt, die von den gedehnten vollständigen Gefäßhäuten gebildet werden. Die Definition trifft höchstens auf das zu, was wir als Arteriektasien bezeichnet haben. Bei jeder beträchtlicheren Erweiterung der Gefaßwand finden wir, selbst da, wo sie makroskopisch noch ihre normale Zusammensetzung zu haben scheint, mikroskopisch Unterbrechungen der Schichten, die durch unreifes oder reifes Narbengewebe ausgefüllt sind, so daß sie streng genommen sämtlich als Aneurysmata spuria bezeichnet werden müßten. Anderseits sind diejenigen Bilder, die man früher vielfach als Aneurysma spurium bezeichnete, tatsächlich meist nichts als frische Einrisse der Wandung mit Vordringen des Blutes nach außen; das, was uns hier bei der Betrachtung von außen als eine Erweiterung des Gefäßes erscheint, ergibt sich beim Einschneiden als ein eventuell noch mit dem Gefaßlumen in Verbindung stehender Bluterguß, also als ein extra- oder intramurales Hämatom. Zu dem Begriff des Aneurysmas gehört eine gewisse Chronizität der Veränderung, die darin ihren anatomischen Ausdruck findet, daß sich die Blutung mit einer eigenen Wand umgibt. So kann aus dem Hämatom allerdings ein wirkliches Aneurysma entstehen.

Je nachdem sich das Aneurysma durch einen scharf ausgesprochenen Rand gegen das relativ gesunde Gefäßrohr abgrenzt, unterscheiden wir zirkumskripte und diffuse Aneurysmen.

Unter ersteren ist die charakteristischste Form das sackförmige, bei dem der erweiterte Teil mit einem mehr oder weniger rundlichen Eingang aus dem Gefäßrohr hervorgebuchtet ist (s. oben Fig. 76). Wenn der Eingang des zirkumskripten Aneurysmas die Gefäßzirkumferenz fast ganz oder ganz umgreift, zeigt sich die seltene Form des ringförmigen zirkumskripten Aneurysmas. Wenn sich der Eingang in der Längsrichtung verlängert, entsteht das kahnförmige Aneurysma (s. oben Fig. 67). Eine seltenere Form, bei der die am weitesten ausgebuchtete Stelle durch eine Verwachsung mit einem Nachbarorgane spitz ausgezogen ist, wird als zeltförmig (vielleicht richtiger als trichterförmig) bezeichnet.

Von den diffusen Formen sind die wichtigsten das spindelförmige und das zylindrische Aneurysma. Durch die gleichzeitige Vergrößerung der Längsausdehnung zeigen sich die diffusen Aneurysmen an kleineren Gefäßen stets geschlängelt (serpentinum). Beim Übergreifen auf Verzweigungen entsteht das rankenförmige (racemosum, auch cirsoideum), welches aber wohl zu unterscheiden ist von dem gelegentlich ebenso benannten Angioma arteriale, bei dem es sich um eine Neubildung verzweigter und anastomosierender erweiterter Arterien handelt.

Häufig sind diffuse und zirkumskripte Aneurysmen in der Weise verbunden, daß aus dem diffusen Aneurysma noch ein oder mehrere zirkumskripte hervorragen (Fig. 73 u. 76).

Eine ganz eigenartige Form des Aneurysmas ist das Aneurysma dissecans, welches sich durch Organisation der Wand aus dem oben erwähnten intramuralen Hämatom entwickelt. Nachdem durch einen partiellen Einriß der inneren Arterienhäute das Blut auf große Strecken die Media von ihren äußersten Lamellen und von der Adventitia losgewühlt hat, kann die so entstandene Höhle durch Organisation der Wandung zu einem echten Aneurysma umgebildet werden, wobei gewöhnlich durch einen zweiten Einriß der inneren Häute der Blutstrom

in das eigentliche Gefäßrohr zurückkehrt Die abgehenden Arterien leisten entweder dem Riß Widerstand und bleiben mit dem inneren Rohr in Verbindung oder reißen von ihrer eigentlichen Eingangsstelle los und erhalten nunmehr ihr Blut aus dem äußeren Rohr (*Boström*) (Fig. 80).

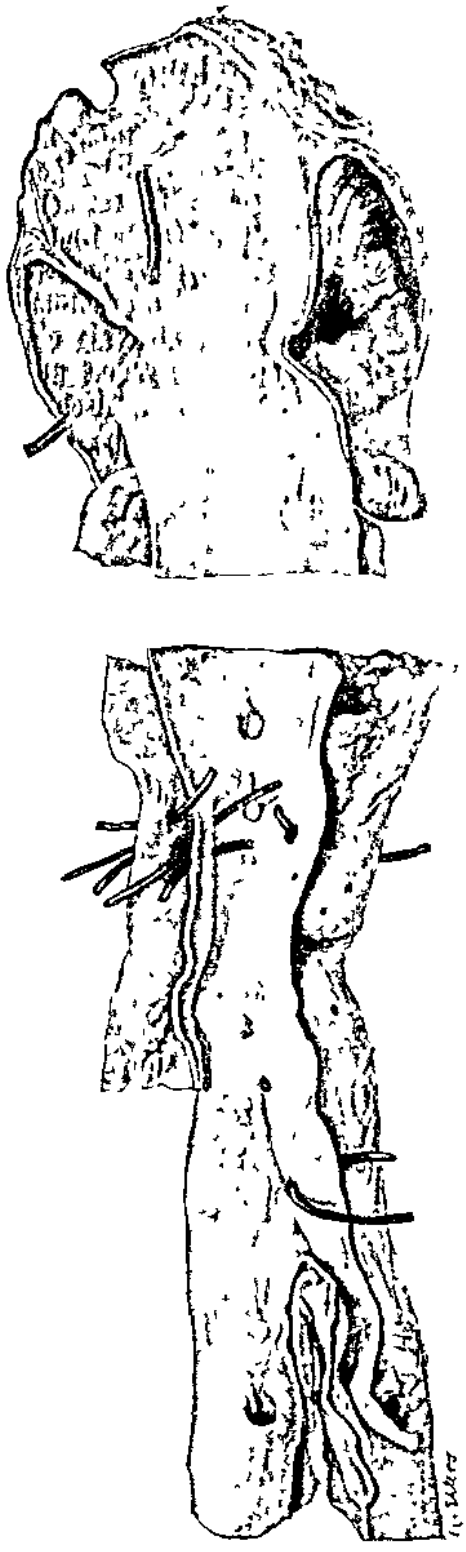

Fig. 80 Aneurysma dissecans aortae descendentis et arteriarum iliacarum (¼ nat. Größe.)

Das Aneurysma kommt an allen Arterien von den größten bis zu den kleinsten vor. Am häufigsten sind die Aneurysmen der Aorta ascendens und des Arcus aortae, nächstdem die der Art. poplitea. Von den Eingeweidearterien erkranken am häufigsten die Hirnarterien, die Lungenarterien, die Art. lienalis. Seltener sind Aneurysmen der Mesenterialgefäße, der Koronararterien. Die sogenannten miliaren Aneurysmen der Hirnarterien, die als Quelle der Hirnapoplexien angesehen werden, sind, wie auch die sorgfältigen Untersuchungen von Ellis und Pick und auch die neuesten von W. Unger bestätigen, zum weitaus größten Teil intra- und extramurale Hämatome der Arterienhäute, denen sich ausnahmsweise echte sackförmige oder dissezierende Aneurysmen zugesellen.

Abgesehen von der schon erwähnten Kombination von diffusem und zirkumskriptem Aneurysma sind die Aneurysmen meist solitär, doch finden sie sich nicht selten zu mehreren. Relativ häufig sind symmetrische Aneurysmen an den Hirnarterien, speziell an den Art. cerebr. mediae. Eine außerordentliche Multiplizität von Aneurysmen kleiner Arterien zeichnet eine bereits besprochene Krankheit, die sogenannte **Periarteriitis nodosa** (*Kußmaul* und *Maier*) aus.

Die Größe der Aneurysmen schwankt in weiten Grenzen. An den kleinen Arterien finden sich solche nur von mikroskopischer Sichtbarkeit Auch an der Aorta kommen kleine, kaum linsengroße vor, denen andere von Kindskopfgröße gegenüberstehen. Die diffusen Aneurysmen ergreifen oft die ganze Aorta thoracica; mit Vorliebe bildet der Abgang der großen Bauchartérien die Stelle, wo der Übergang in die normale Weite erfolgt. In selteneren Fällen kann auch die Aorta abdominalis mit ihren Hauptastern teilnehmen.

Die mikroskopische Untersuchung der Aneurysmenwand zeigt, abgesehen von den eventuell erkennbaren spezifischen Grundleiden, z. B. Atherosklerose

Path. 5. 1910. — Kashiwamura [illegible]
Kehl (*Bei Tuberkulosen*), Virch. Arc [illegible]
1914. — Lobenhofer (*Sekretion*), [illegible]
berg (*15—25 Jahr*), Frankf. Zschr [illegible]
Mitt. Grenzgeb 15 1906 — Simm [illegible]
Valentin (*Verbrennung*), Virch. A [illegible]
— v. Werth (*Lymphfollikel*), Frank [illegible]
Virch. Arch 211. 1913

Entzündung. Dunger, M m W. 1908, Nr 36. — Hagen, Zbl. f. d. ges. Chir. 15 1912. — de Quervain, Mitt Grenzgeb. 1904 u. 1905. — Simmonds, Beitr. z. path Anat 63. 1916

Tuberkulose: Hedinger, D Zschr. f Chir. 116. 1912. — Kehl, Virch. Arch 216. 1914. — Ruppanner, Frankf Zschr. f Path. 2 1909. — Tomellini (*Exper.*), Beitr. z. path Anat. 37. 1905

Syphilis: Davis, Arch of int Med. Januar 1910. — Rosenhauer, Mitt. Hamb. Staatskrankenanstalten. März 1909

Struma und Adenome: Behrens (*Str. congenita*), I.-D. Freiburg 1911. — Gutknecht, Virch. Arch 91 1885. — Hitzig, Arch f. klin Chir. 47. 1894. — Ipland (*Amyloid*), Frankf Zschr. f Path. 16. 1915 — Kraemer (*Rückbildung in Adenomen*), I.-D. Freiburg 1910 - [illegible]
1913. — Meroy-Tydmann, Th [illegible]

Kropfverbreitung und -ursache. Bircher, Zschr f [illegible] 1911 [illegible]
f. Chir. 103. 1910 u 112. 1911. — Davidsohn [illegible]
[illegible] Berl 1911 (Lit.). —

Morbus Basedowii: Baruch, Zbl f Chir 1912 — Bircher, Zbl. f Chir. 1912. — Chvostek, Berlin 1917 — Eppinger-Hess, Verh. D. Kongr. f. inn. Med. 1909. — Gottlieb, D. m W. 1911, Nr. 47. — [illegible] Arch. 214. 1913. — [illegible] Kocher, Verh D. [illegible] 1912. — Kocher, [illegible] D. Zschr. f Chir. 11 [illegible] Frank Zschr. f Path. 16. 1915 — R [illegible] — Simmonds, D. m. W. 1911, Nr. 47. — Zander, Mitt. Grenzgeb. 25 1912.

Kretinismus Bircher, M Kl. 1908 Beiheft (Lit); Erg. d naturw. Forsch. 2. 1911; Frankf Zschr. f Path. 11 1912. — Getzowa, Virch. Arch. 180 1905. — Scholz, Berlin 1906 (Lit.). — Wegelin (*Ossifikationsstörungen*), Korr.-Bl. f. Schweizer Ärzte 1916, Nr. 20 (Lit.).

Geschwülste: de Crignis (*Metastasierende Struma*), Frankf. Zschr. f. Path. 14. 1913 — Ehlers (*Teratom*), Beitr. z path. Anat. 57. 1913 — Ehrhardt (*Struma maligna*), Beitr. z klin. Chir 35 1902 — Hedinger (*Sarkome*), Frankf. Zsch. f. Path. 3 1909 — Langhans (*Epitheliale Formen*), Virch Arch. 189. 1907. — Lurje (*Teratom*), I.-D. Zürich 1908. — Wächter (*Karzinosarkome*), I.-D. Freiburg 1909.

C. Epithelkörperchen.

Askanazy, Zbl f. Path 1911. — Bauer, Frankf. Zschr. f. Path. 7. 1911. — Benjamins, Beitr z path. Anat. 31. 1902. — Bircher, Frankf Zschr f Path 1912. — Erdheim, Beitr z. path. Anat. 33. 1903; Zschr f Path 7. 1911; Denkschr. d. k. Akad. d. W [illegible]
mann, Oster-ungar Zschr f Zahnheilk. 25. 1909. — [illegible] Arch. f klin. Chir. 94. Haberfeld, Virch Arch 203. 1911. — Harbitz, J. of m. R. 1915. Nr. 3. — Hohlbaum, Beitr z path Anat 63 1912. — Kohn, Erg. d Anat 9. 1899 1900. — Mac Callum, Erg d inn M 11 1913. — Mac [illegible]
— Maresch, Frankf Zschr f Path 19. [illegible]
1917 — Pepere, Zbl. f Path 1907. [illegible]
Todyo, Frankf Zschr f Path 10. 1912 [illegible]
21 1918 — Toyofuku, Frankf. Zschr.

in den tieferen Schichten des Rete Malpighii zugrunde liegt. Sie treten bei Einwirkung der Sonne stärker hervor, beruhen aber im wesentlichen auf ererbter Disposition und kommen auch an bedeckten Körperteilen zur Ausbildung.

In den Lentigines (Linsenflecke) und den Naevi pigmentosi, welche bereits früher erwähnt wurden, liegt auch eine Vermehrung des Pigments vor.

Als Chloasma (Leberflecke) werden flächenhaft ausgebreitete Pigmentierungen von hell- bis dunkelbrauner Farbung und regelmäßiger Begrenzung bezeichnet. Sie treten bei Uteruserkrankungen auf (Chloasma uterinum) analog den physiologischen Pigmentierungen in der Schwangerschaft; ferner bei kachektischen Zuständen (Chloasma cachecticorum).

Die Bräunung der Haut durch Sonnenstrahlen kann man als Chloasma bezeichnen. In ähnlicher Weise wie die Sonnenstrahlen wirkt auch künstliches Licht, wenn es reich an chemisch wirksamen Strahlen ist. Andere Pigmentierungen werden durch Applikation chemisch wirkender Substanzen hervorgerufen (Chloasma toxicum).

Eine allgemeine starke Vermehrung des physiologischen Pigments bildet sich beim Morbus Addisoni aus (vgl. spez. Teil, S. 1070).

Von **Pigmentatrophien** ist zu nennen der als Albinismus bezeichnete, totale angeborene Pigmentmangel. Die betreffenden Individuen haben weiße oder rosig gefärbte Haut, weiße bis gelbliche feine seidenglänzende Haare. Die Pupille ist rot, die Iris je nach dem Lichteinfall blaßblau bis rötlich. Tritt [illegible] gel nur fleckenweise auf (Leukopathia [illegible] bilden sich verschieden große weiße Flecke [illegible] in die normale pigmentierte Haut.

Unter **Vitiligo** versteht man einen erworbenen, fleckigen Pigmentmangel. Die Flecken entstehen klein und breiten sich aus, sind daher rundlich begrenzt. Sie treten bei farbigen Rassen besonders deutlich hervor. Der Vorgang beruht darauf, daß an den hellen Stellen der Haut das pigmentbildende Ferment (Dopaoxydase) fehlt (*Bloch*). Durch Konfluieren der Flecken können auch größere Flächen befallen werden.

Partieller Pigmentmangel bleibt auch vielfach nach entzündlichen Affektionen der Haut zurück. Die wichtigste Veränderung dieser Art bildet sich als Endausgang eines makulösen oder papulösen Syphilids und wird als

Leucoderma syphiliticum bezeichnet. Es ist vorwiegend am Halse und Nacken lokalisiert, in Form weißlicher, konfluierender Flecke, welche von stärker pigmentierten Linien umsäumt sind.

Pigmentierung durch von außen eingedrungene Substanzen kommt in der Haut vor bei Tätowierungen, ferner bei innerer Einführung von Silbersalzen (Argyrie). Im letzteren Falle geben die im Korium abgelagerten Körnchen des Salzes der Haut eine gelbbraune Färbung.

5. Störungen des Kreislaufes.

Anämie der Haut gibt sich durch blaßgelbliche, wachsartige Färbung zu erkennen. Sie tritt auf als Teilerscheinung allgemeiner Anämie, bei großen Blutverlusten und dem Verblutungstod, sowie bei Blutkrankheiten. Umschriebene Anämie kommt vor: nach lokalem Arterienverschluß, durch Einwirkung der Kälte, als vasomotorische Neurose, z. B. in Form der „toten Finger" oder dem Anfangsstadium der Raynaudschen Krankheit.

187 1907. — Wassertrilling, W. kl. W. 1908. — Yanase, W. kl. W. 1907, Nr. 39 und Jb. f. Kindhlk. N. F. 67.

D. Hypophysis.

Aschner (*Funktion*), Pflüg. Arch 146. 1912. (*Diabetes insipidus*), B. Kl. W. 1916, Nr. 28 u. M. m. W. 1917, Nr 3) — Ascoli-Legagni (*Exstirpation*), I. Intern. Path.-Kongr. Turin 1911 u W. kl. W. 1912 — Bab (*Diurese*), M. m W. 1916, Nr. 48—50. — Benda, In Hdb. d. path Anat. d Nervensystems. Berlin 1903 — Berblinger, Verh D. path. Ges. 16. 1913 u 17. 1914. (S. auch anschließende Diskussion) — Borchardt, Erg. d inn. M. 3. 1909. — Bregmann-Steinhaus (*Akromegalie*), Virch Arch. 188 1907. — Christeller (*Rachen*[illegible] *ophyse*), Virch. Arch. 218. 1914 (Lit.). — Creutzfeld-K[illegible] [illegible] 213. 1913. — Cushing (*Exstirpation*), J. Hopk. Hos[illegible] [illegible] *es insipidus*. Sammelreferat), Ther. d. Gegenwart [illegible] *und Tumoren*), Wiener Akad. 113. 1904, Beitr. z [illegible] 1910, Frankf. Zschr. f Path. 4. 1910. (*Nanosomia pituitar*[illegible] D m W. 1918, Nr. 8 (Lit). — Fischer, *Hypophysis, Akromegalie und Fettsucht*. Wiesbaden 1910, Frankf. Zschr. f. Path 5 1910 u. 11. 1912; Virch. Arch. 210 1912. — Froboese (*Tuberkulose*), Zbl f. Path. 1918, Nr. 5 (Lit. auch für Syphilis). — Fröhlich (*Dystrophie*), Wien klin. Rdsch. 1901. — Gautier (*Mischgeschwulst*), Frankf. Zschr. f Path. 19. 1916 (Lit.) — Goetsch-Cushing-Jacobson (*Exper*), J. Hopk. Hosp. Bull 22. Juni 1911. — Goldzieher (*Rachendachhypophyse*), Verh D. path. Ges 16 1913 — Haberfeld (*Diabetes insipidus*), Beitr. z. path. Anat. 46 1909; Frankf Zschr. f. Path. 4. 1910. — Heidkamp, Virch Arch. 210 1912. — Hueter (*Tuberkulose*), Virch. Arch 182 1905 — Kraus (*Lipoide*), Beitr. z path. Anat. 54. 1912. (*Übergangszellen*), 58. 1914 u 62 1916; (*Kolloid*), Virch. Arch. 218 1914. — Löwenstein (*Adenome*), Virch. Arch. 188. 1907. — Lubarsch (*Pigment*), B. kl. W. 1917, Nr. 3. — Marie, Pierre (*Akromegalie*), Rev. de Méd. 1886. — Martius, Frankf. Zschr. f Path. 11. 1912 — Münzer (Sammelreferat), B. kl W. 1910, Nr. 8 u 9 — Naegeli, I.-Diss. Zürich 1911. — Pende (*Rachendachhypophyse*), Beitr. z path Anat. 49 1910. — Petrén (*Akromegalie*), Virch. Arch. 190. 1907; Beitr. z. path Anat 54. 1912. — Pick, D. m W. 1911, Nr. 42—45 — Rüßle (*Kastration*), Virch. Arch 216 1914. — Schönberg-Sakaguchi (*Kastration*), Frankf. Zschr. f. Path. 20. 1917. — Simmonds, M. m. W. 1913. (*Tuberkulose*), D. m W. 1914, Nr 7; (*Embolie*), Virch. Arch. 217. 1914, (*Riesenzellen*), Virch Arch. 223. 1917. — Sternberg, *Akromegalie* Nothnagels Hdb d. Path 7. 1897. — Strada (*Geschwülste*), Virch Arch 203 1911. — Stroebe (*Gummata*), Beitr. z path. Anat. 37. 1905. — Trautmann (*Hypophyse und Thyreoidektomie*), Frankf. Zschr f Path. 18. 1916 (Lit). — Stumpf, Virch Arch 206. 1911 u 209. 1912. — Vogel, Frankf. Zschr. f Path. 11. 1912. — Zuckermann (*bei Schilddrüsenaplasie*), Frankf Zschr. f. Path 14. 1913

E. Epiphysis.

Askanazy (*Teratom*), Verh D. path. Ges. 10. 1906. — Exner-Boese (*Exstirpation*), D Zschr. f. Chir 107. 1910. — v. Frankl-Hochwart (*Tumoren*), D. Zschr. f. Nervhlk. 37. 1909 — v. Gierke (*Diabetes insipidus*), Verh D. path. Ges. 17. 1914. — Goldzieher (*Tumor*), Virch Arch. 213. 1913. — Gutzeit (*Teratom*), I.-Diss Königsberg 1896 — Hempel, I-Diss. Leipzig 1901. — Krabbe (*Histol. u. Embryologie*), Anat. Hefte 54. 1916 (Lit). — Marburg, W. m. W.; Neurolog. Inst Wien 17. 1909; D. Zschr. f. Nervenhlk. 36 1909; Erg. d. inn Med 10. 1913 — Münzer, B. kl. W. 1911, Nr. 37. — Oesterreich-Slavyk, Virch. Arch. 157. 1899. — Ogle, T., Path. Soc. London 50. 1899 — Pappenheimer (*Geschwulste*), Virch Arch 200. 1910 — Uemura (*Histologie und Geschwulste*), Frankf. Zschr. f Path 20. 1917 (Lit) — Weigert (*Teratom*), Virch Arch. 65. 1875

F. Nebennieren.

Zusamm[illegible]

[illegible] *kretion* (2.), Berlin-Wien 1913 (Lit.). — [illegible] sbaden 1911 — Landau, D, *Neben*[illegible] in Nothnagels Spec. Path. (2) 18 1910 [illegible] *System:* Bayer, Erg. d allg. Path. 14 1910. — Chvostek, Erg d. allg Path 9. 1905 — Gierke, Erg d allg. Path. 10. 1906. — Kohn, Erg. d. Anat. 12 1903 u Arch. f mikr. Anat 62. 1903

Adrenalingehalt: Ingier-Schmorl, D. Arch. f. klin M. 104 1911 u. M m. W. 1911, S. 1046 — Lucksch, Virch. Arch. 222. 1916 u 223 1917

Anatomie und Histologie: Beckmann, Beitr z. path Anat 60 1914 — Félicine, Anat. Anz. 22 1902. — Gérard, Soc. anat Paris April 1911 — Plečnik, Arch. f. mikr Anat 66 1902. — Störk-v. Haberer, Arch f mikr Anat 72. 1908 —

Bei **aktiver oder arterieller Hyperämie** zeigt die Haut intensive Rotfärbung und erhöhte Wärme. Hyperämien von fleckenhafter Ausdehnung und flüchtigem Charakter nennt man Erytheme, solche von geringem Umfang Roseolen. Die arterielle Hyperämie kommt zustande durch vasomotorische Einflüsse, durch thermische oder wiederholte mechanische Reizung, durch entzündliche, toxische und toxisch-infektiöse Einflüsse.

Nicht alles, was unter Erythem begriffen wird, trägt den Charakter einer reinen Zirkulationsstörung, sondern ist von entzündlichen Prozessen *begleitet. Die Abgrenzung der reinen Erytheme von den einfachsten* Dermatitiden (s. Entzündung) ist schwer durchführbar.

Passive oder venöse Hyperämie (Stauungshyperämie) gibt sich durch eine bläulichrote Hautfarbe (Zyanose) zu erkennen, welche je nach ihrer Stärke zwischen einem schwachen bläulichen Schein und völliger Dunkelblauschwarzfärbung schwankt. Sie tritt im Gesicht und an den Händen gewöhnlich am stärksten hervor. Als Ursachen der passiver [illegible] des Venenabflusses und zwar infolge [illegible] erzfehler, Lungenkrankheiten) oder de [illegible] in Betracht.

Ödem. Die Haut erscheint infolge der Durchtränkung mit seröser Flüssigkeit gesc[illegible] Beschaffenheit; [illegible] auf als Teilersc[illegible] hinderung des Blutabflusses oder der Lymphzirkulation. Letzteres ist häufig an der Haut der Genitalien. Das Hautödem erscheint ferner als kollaterales Ödem in der Umgebung entzündlicher Prozesse als neurotisches Ödem auf Beeinflussung der Vasomotoren.

Zu der letzteren Form gehört das „akute umschriebene Ödem", ein von *Quincke* zuerst beschriebenes Krankheitsbild, welches sich durch Auftreten ödematöser Stellen von etwa 2—10 cm Durchmesser auszeichnet. Dieselben lokalisieren sich vorzugsweise am Gesicht, an den Augenlidern und an den Extremitäten. Die Ödeme verschwinden nach kurzem Bestehen (6—48 Stunden). Es kommt aber leicht zu Rezidiven.

Die Bildung von **Quaddeln** (Urticae), die z. B. lokal durch äußere Reize, wie Insektenstiche, Berührung mit Brennesseln, Raupenhaaren und ähnlichem entstehen, erweist sich als umschriebenes Ödem der Haut, welches vorzugweise in den mittleren und oberen Kutisschichten seinen Sitz hat.

Tritt eine solche Quaddelbildung mehr allgemein auf, aus inneren Ursachen als Ausdruck einer erhöhten Reizbarkeit der Haut, so entspricht das Krankheitsbild der **Urtikaria** (Nesselausschlag). Die Quaddeln treten als derbe, flache Infiltration der Haut von Linsengröße und darüber auf, von rötlicher oder mehr weißlicher, porzellanartiger Färbung mit rötlichem Saum. Größere Quaddeln kommen durch Ausdehnung in der Peripherie und durch Konfluenz von Quaddeln zustande. Der Prozeß bildet sich zurück, ohne Veränderungen zu hinterlassen.

Für die Ätiologie der Urtikaria kommt vor allem eine gewisse Disposition in Betracht. Auf Grund derselben bewirken dann schon die Einnahme gewisser Speisen (Krebse, Erdbeeren u. a.) und Medikamente (Chinin, Morphium) oder Seruminjektionen bei Anaphylaktikern usw. den Ausbruch einer *Urtikaria. In anderen Fällen liegen Erkrankungen* des Magen-Darmkanals, der weiblichen Sexualorgane oder des Nervensystems zugrunde.

Stilling, Virch. Arch. 109. 1887. — Tuczek (*Pigment*), Beitr z. path. Anat. 58. 1914

Lipoide: Albrecht-Weltmann, W. kl. W. 1911. — Hueck, Verh. D. path. Ges. 15. 1912. — Krylow, Beitr. z. path. Anat. 58. 1914. — Landau-McNee, Beitr. z. path Anat. 58. 1914. — Ponomarew, Beitr. z path. Anat. 59. 1914. — Rothschild, Beitr. z path Anat 60 1914 — Scaglione, Virch. Arch. 219. 1915. — Sternberg, Beitr. z. path Anat. 60 1914.

Beziehung zu Herz-, Nieren- und Gefäßkrankheiten: Aschoff-Cohn, Verh. D. path. Ges 12. 1908. — Ehrmann, Arch f. exper. Path. u. Pharm. 1905 u. 1906. B. kl. W. 1909. — Erb, Arch f exper. Path u. Pharm. 53. 1905 — Goldzieher-Molnár, W. kl W. 1908. — Josué, Sem. m. 1903 u. 1904. — Nakahara, Virch. Arch 196. — Nowicki-Hornowski, Virch Arch. 196. — Oberndorfer, Zbl. f. Path. 1909. — Schur-Wiesel, W kl. W. 1907 u. D. m. W. 1907. — Thomas, Beitr. z. path. Anat. 49 1910 — Wiesel, *Arteriosklerose.* Wien 1909. — Ziegler, K., Beitr. z. path Anat. 38.

Entwicklung und Mißbildungen Aichel [illegible]
Beitr. z path Anat. 11. 1891. — Czerny, Zbl [illegible]
path. Ges. 1913 u. Jena 1915 — Lucksch, B [illegible]
chand, Virch Arch. 91 1883 u. Festschr. f. V [illegible]

Physiologische Degeneration Elliot-Armour, J. of Path. 15. 1911. — Kern, D. m. W. 1911. — Thomas, Beitr. z path. Anat 50. 1911.

Infektiös-toxische Degeneration Dietrich, Zbl f. Path. 1918. No. 6.

Atrophie: Beneke, Zbl f Path. Beiheft z. Bd 27 1916.

Blutungen: Chiari, W. m. Pr 1880 u Internat. Path. Kongr. Turin 1911. — Hengge, M. m W. 1904 — Schultze, M. m. W. 1905. — Simmonds, Virch. Arch. 170 1902

Tuberkulose. Elsässer, Path. J Tübingen 5. 1906. — Kaiserling, B kl. W. 1917, Nr. 4

Syphilis: Guleke, Virch. Arch. 173. 1903. — Kokubo, Z. f. Path. 1903. — Simmonds, Virch. Arch 218 1914.

Morbus Addisonii. Addison, London 1855. — Bauer, Virch. Arch 225. 1918. — Bittorf, Jena 1908 — Fahr, Verh D. path Ges. 17. 1914. — Hedinger, Verh D. path. Ges 1901 u. Frankf. Zschr. f. Path. 1. 1907. — Kahn, Virch. Arch. 200 1910 — Karakascheff, Beitr. z. path. Anat. 36. 1904 u. 39. 1906. — Leschcziner, Virch. Arch. 221. 1916. — Rössle, Verh. D. path. Ges. 17. 1914 (und anschließende Diskussion) — Wiesel, Zschr. f. Hyg. 24. 1903, Virch. Arch. 176. 1904, Beitr. z. path. Anat. 37. 1905.

Hypertrophie. Hecht, Zbl f. Path 1910. — Landau, (*Nebennierenrinde*), Jena 1915. — Simmonds, Zbl f. Path 1902. — Stilling, Virch. Arch. 119. 1889.

Transplantation Stilling, Beitr. z. path. Anat. 37. 1905. — Stürk-v. Haberer, Arch. f klin Chir 87. 1909.

Zysten: Marchetti, Virch. Arch. 172 1903. — Nowicki, Virch. Arch 207. 1912. — Oberndorfer, Beitr. z. path Anat. 29. 1901. — Sick, Virch. Arch. 172. 1903 — Thorel, Festschr. ärztl. Ver. Nürnberg 1902

[illegible] 1912. — Herx- [illegible]
— Hook, Frankf. Zschr. [illegible]
— Küster, Virch. Arch. [illegible]
Lubarsch, Virch. Arch. [illegible]
1912 u. 62. 1916. — Manasse, [illegible] 64. 1901 u B. kl. W. 1912. — Prym, Frankf Zschr. f. Path. 14. 1913. — Rosenfeld (*Grawitzsche Geschwülste*), [illegible] ann, Virch. Arch. 211. 1913. — Schmidt, [illegible] inke, Frankf Zschr. f Path. 5 1910. — [illegible] B. kl. W. 1908. — Suzuki, B. kl. W. [illegible] s (*Chromaffiner Tumor*), Frankf. Zschr. f. [illegible] *Tumor*), Beitr. z. path. Anat. 58. 1914. —

Unter **Urticaria factitia** versteht man einen Zustand, bei welchem sich an mechanisch gereizten Stellen der Haut Ödeme bilden, so daß Schriftzüge, durch leichte Berührung mit dem Griffel oder Fingernagel hervorgerufen, sichtbar bleiben (Dermographismus).

Bei der **Urticaria pigmentosa**, einer seltenen Hautkrankheit der ersten Lebenswochen, kommt es auch zur Ausbildung von Quaddeln, die aber längeren Bestand haben, während die Haut im allgemeinen zu gewöhnlicher Urtikaria neigt. Die Efflorescenzen sind von Zellinfiltrationen in die Kutis begleitet, welche die Merkwürdigkeit zeigen, daß sie überwiegend aus Mastzellen bestehen. Nach anfänglicher Rotung pigmentieren sich die Quaddeln und erlangen gelbliche bis braune Farbung. Spater bilden sie sich zurück. Auch persistierende Quaddeln ohne Pigmentierung (Urticaria perstans) kommen vor.

Blutungen kommen in der Haut häufig und zwar auf mannigfachem Wege zustande. Sie haben ihren Sitz bald mehr oberflächlich, bald in den tieferen Schichten der Kutis und in der Subkutis. Die Haut ist an den betreffenden Stellen rötlich bis blaurot verfarbt. Dauert die Resorption länger, so ändert sich die Färbung der Haut infolge der Umsetzungen, die der Blutfarbstoff erfährt Es geht die Färbung ins Gelbliche und Grünliche über.

Kleinere, rundliche, durch Blutungen bedingte Flecken heißen Petechien, streifenförmige Vibices Unter Ekchymosen versteht man größere unregelmäßig begrenzte Blutungen.

Von den Ursachen der Hautblutungen ist die häufigste die traumatische (Quetschungen). Ferner kommen Blutungen vor bei Blutkrankheiten, sowie bei infektiösen und toxischen Prozessen. Hautblutungen, welche Teilerscheinung einer unklaren hämorrhagischen Diathese sind, werden als essentielle **Purpura** bezeichnet. Sie treten hierbei bald in geringer Stärke von der Form kleiner runder Flecken auf (Purpura simplex) oder reichlicher und gehen mit Gelenkschmerzen einher (Purpura rheumatica). Bei dem **Morbus maculosus Werlhofii** (Blutfleckenkrankheit) sind die Blutungen klein (Petechien), selten größer (Ekchymosen oder Vibices). Auch beim **Skorbut** erscheinen die Hautblutungen in Gestalt von Petechien und treten am frühesten und reichlichsten an den Unterschenkeln auf. Histologisch sieht man sie überwiegend an den Haarbälgen lokalisiert. Durch äußeren Anlaß (Druck, Stoß) kommt es auch zu größeren Blutungen. Auch Blutungen im subkutanen Bindegewebe kommen zustande und können bedeutenden Umfang annehmen

6. Entzündungen.

Die Ursachen der entzündlichen Prozesse der Haut sind mannigfach. Teils kommen thermische, chemische und mechanische Reize in Betracht, teils spielt das Eindringen pathogener Bakterien eine Hauptrolle; zweifellos entstehen auch einige entzündliche Hautaffektionen auf dem Wege nervöser Schädigung, bei noch anderen ist die Ursache unbekannt.

Die entzündlichen Vorgänge in der Haut bestehen im wesentlichen in einer exsudativen Entzündung, die aber in morphologisch sehr mannigfachen Formen auftritt. Die Mannigfaltigkeit wird bedingt durch Sitz der Entzündung in den einzelnen Abschnitten der Haut, durch die Art ihrer Ausbreitung, durch die Intensität und die Schnelligkeit ihres Verlaufes, nicht zuletzt auch durch die Art der schädigenden Ursache.

Wegelin, Verh. D. path. Ges 15. 1912. — Winkler, *Die Gewächse der Nebennieren.* Jena 1909.

G. Karotis- und Steißdrüse (vgl. Chromaffines System).

Karotisdrüse: Beitzke, Char. Ann. 33. 1909 — Betke, Beitr. z klin. Chir. 95. — Chiari, O. M, Beitr. z. klin. Chir. 81. 1912. — Gronemann, Virch. Arch 218. 1914 (Lit.) — Kaufmann-Ruppanner, D. Zschr. f. Chir. 80 1905. — Kohn, Arch f mikr. Anat 56. 1900. — [illegible] Marchand, Festschr. f Virchow 1. Berlin [illegible] f. Path. 18 1916 — Monckeberg, Beitr. [illegible] Arch. f. klin. Chir. 102. 1903. — Oberndo [illegible] Beitr. z. path. Anat 2. 1892. — Schaper, A [illegible] Ärztl Verein Hamburg 25. 2. 1913. — St [illegible] Störk, Arch. f. mikr. Anat. 69. 1907. — Zondek, B. kl. W. 1908.

Steißdrüse: v. Hleb-Koszanka, Beitr. z. path. Anat 35. 1904

Wie sonstige Entzündungsprozesse sind auch die Entzündungen der Haut von degenerativen Prozessen an den Parenchymzellen gefolgt, andererseits lösen auch primäre Degenerationen des Hautepithels eine reaktive Entzündung in dem bindegewebigen Anteil aus. Was als das primäre zu gelten hat, ist für manche Hauterkrankungen heute noch zweifelhaft.

Solange die Ursachen eines nicht unerheblichen Teiles der entzündlichen Dermatosen und ihre Beziehungen zu den verschiedenartigen Erkrankungsformen noch unklar sind, folgen wir einer Einteilung nach morphologischen Gesichtspunkten und ordnen nach der Ätiologie nur diejenigen in eine Gruppe, deren Beziehungen zu spezifischen Erregern zweifellos sind.

a) Entzündungen mit oberflächlichem Sitz.

α) Entzündungen mit geringer Exsudation.

Bei Entzündungen geringen Grades tritt eine aktive entzündliche Hyperämie in den Vordergrund, und ist für das makroskopische Aussehen bestimmend. Hierher gehören: Erytheme und Exantheme, denen im übrigen durchaus kein einheitlicher histologischer Befund zugrunde liegt.



Fig. 668. Typhusroseole, bebrütet, mit dunklem Bazillenhaufen im Papillarkörper. Zellige Infiltration des Korium und Spaltbildung zwischen Epidermis und Papillarkörper

Bei vielen dieser Hautaffektionen handelt es sich um Begleiterscheinungen allgemeiner infektiöser Erkrankungen: so bei den Exanthemen der Infektionskrankheiten. Wir dürfen annehmen, daß diese Exantheme durch Metastasierung des Infektionserregers in die Haut zustande kommen, denn bei manchen (Pyämie, Typhus, Meningitis epidemica) ist die Anwesenheit der spezifischen Bakterien in den affizierten Stellen der Haut festgestellt. Das auf dem Blutwege in die Haut gelangende Virus ruft eine mildere Reaktion hervor als die exogene Infektion (*Jadassohn*). Manchmal geht die Schädigung und Entzündung von den kleinen Gefäßen der Kutis aus. (Fleckfieber, Meningitis epidem.) Nicht selten besteht Neigung zu hämorrhagischer Entzündung.

Das Masernexanthem bildet rote Flecken von rundlicher oder länglicher Gestalt mit zentralen Knötchen. Die Flecken konfluieren nicht, werden später gelblich oder blaßbräunlich und führen nach 3—4tägigem Bestehen zu einer

XV.

Haut.

Von

L. JORES.

Mit 15 Figuren im Text.

(A. Haut, Kutis, τὸ δέρμα.)

1. Normale Anatomie und Histologie.

Die Haut bildet die äußere Bekleidung des Körpers. Sie besteht aus den Elementen zweier Keimblätter; das äußere liefert die Epidermis (Oberhaut) und die von ihr ausgehenden Gebilde, nämlich Drüsen, Haare und Nägel. Das mittlere Keimblatt bildet die Kutis (eigentliche Haut), welche wieder in das Korium (Lederhaut) und das Unterhautbindegewebe eingeteilt wird.

An der Epidermis unterscheidet man die Malpighische Schicht und die Hornschicht. Die Malpighische Schicht bildet die untere und jüngere Lage. Ihre Zellen sind durch feine, ineinander übergehende Protoplasmafäden untereinander verbunden (sogenannte Interzellularbrücken). Die der Kutis zunächst gelegenen Zellen (Basalzellen) haben nahezu zylindrische Form. Die über den Basalzellen befindliche Schicht enthält polygonale Zellen, deren Protoplasmafasern besonders lange Zellfortsätze bilden, weshalb diese Lage als Stachelschicht (Stratum spinosum) bezeichnet wird. Die oberste Lage der Malpighischen Schicht heißt Körnerschicht (Stratum granulosum). Sie ist dadurch charakterisiert, daß ihre Zellen Körnchen von erheblicher Widerstandsfähigkeit enthalten (Keratohyalin). Die Keratohyalinkörner leitet man vom Kern ab, sie sind aber chemisch weder reines Chromatin noch reines Nuklein.

Die Hornschicht (Stratum corneum) besteht aus transparenten Plättchen, die keine Kerne oder nur die Reste von solchen aufweisen. Die tiefere, also oberhalb des Stratum granulosum gelegene Schicht heißt Stratum lucidum, weil ihre Zellen Eleidinkörner enthalten, welche dem Zellkörper einen hellen Glanz verleihen. Das Eleidin hat man früher mit dem Keratohyalin identifiziert, doch sind die beiden Substanzen verschieden. Auch gehört das Eleidin nach Ciliano nicht zu den Fetten, sondern zu den Albuminen. In der Hornschicht kommt aber Eigenfett vor (Ölsäure und fettsaure Chole-

Anmerkung. Bei der Vorbereitung vorliegender Auflage wurde für die Darstellung der dem Verfasser des Kapitels schwerer zugänglichen Hautkrankheiten die freundliche Beratung des Herrn Professor Rost in Freiburg erbeten und erhalten, was hier dankend hervorgehoben sei.

kleienförmigen Abschuppung. Das Exanthem befällt zuerst und vorzugsweise Gesicht und Rücken.

Das Scharlachexanthem tritt in Form tiefroter Flecken auf, an die sich periphere, weniger intensiv gerötete Zonen anschließen. Die Haut ist dabei auch etwas geschwellt und erscheint, weil die Flecken sehr dicht stehen, diffus gerötet. Nach histologischen Untersuchungen tritt das Exsudat, welches meist zellig-hämorrhagischen Charakter trägt, zuerst in den oberen Schichten der Kutis auf und geht dann auf die Epidermis über. Hierdurch werden, wenn die Exsudation stärker auftritt, makroskopisch erkennbare Bläschen gebildet (Scharlachfriesel). Die beim Ablauf des Exanthems auftretende Abschuppung ist zunächst kleienförmig, zum Teil auch lamellös. Das Exanthem befällt vorzugsweise Hals, Rumpf, Oberarme und Oberschenkel.

Fig. 669. Fleckfieberexanthem.

Die Typhusroseole (Fig. 668) setzt sich aus herdweisen Affektionen der Papillen zusammen, deren Stroma geschwellt und reicher an fixen Gewebszellen ist und deren Zusammenhang mit der Oberhaut sich lockert. Nekrobiotische Vorgänge können sich anschließen. Typhusbazillen wurden in exzidierten Roseolen nachgewiesen (*E. Fraenkel*).

Der Fleckfieber-Roseole (Fig. 669, 670) liegt, wie *E. Fraenkel* nachwies, eine eigenartige Erkrankung der Hautarterien der Pars *reticularis* cutis zugrunde. Der Prozeß tritt fleckweise auf und beginnt mit Schwellung, Nekrose und Desquamation der Endothelien der Intima. Hyaline Thrombose kann sich anschließen. Die Nekrose kann auf die Media und Adventitia übergehen. Um die erkrankte Gefäßstelle liegen Infiltrate und Proliferationen von überwiegend einkernigen Zellen in knötchenförmiger Anordnung.

stearinester) (*Unna* und *Golodetz*). Die Dicke der Hornschicht zeigt in verschiedenen Körperregionen erhebliche Unterschiede.

Die Kutis stößt nicht in ebener Berührungslinie an das Epithel, sondern sendet papillenförmige Gebilde in die Epitheldecke. Die letztere erhält dadurch nach der Kutis zu leistenartige Hervorragungen, welche vielfach aber nicht korrekt Epithelzapfen genannt werden, weil sie in Querschnitten zapfenförmig aussehen. Der die Papillen bildende oberflächlichste Teil der Kutis heißt Pars papillaris (Papillarkörper). Er besteht aus zarteren, kollagenen und elastischen Fasern und ist reich an Blutgefäßen. Die Papillarschicht geht nach unten ohne scharfe Grenze in die Pars reticularis der Kutis über. Dieselbe besteht aus dicken Bindegewebsbündeln und kräftigen elastischen Fasern, welche den Bindegewebsbündeln parallel ziehen und unter sich durch feine Querfasern verbunden sind. Reichliche Züge feinerer elastischer Fasern begleiten die Drüsen und Haarbälge.

Das subkutane Bindegewebe besteht aus Fettbindegewebe mit individuell verschieden starker Entwicklung. Das kollagene Bindegewebe, dem feine elastische Fasern nicht sehr reichlich beigegeben sind, umscheidet das Fettgewebe in Form kleiner Haufen (Fettläppchen).

Die Kutis schließt auch die Haarbälge, Haare und Drüsen der Haut in sich. Die Haarbälge reichen von der Oberfläche bis ins Korium oder (bei stärkeren Haaren) bis ins Unterhautbindegewebe. Der Haarbalg wird von einer bindegewebigen, an elastischen Fasern reichen Längs- und Ringfaserschicht gebildet, auf welche nach innen die zarte Glashaut und dann eine Epithelauskleidung folgt. Diese besteht bis zur Einmündung der Talgdrüsen aus allen Schichten des Oberflächenepithels, von da ab weiter abwärts ist nur noch eine dem Stratum Malpighii ähnliche, nach unten sich verdünnende Schicht vertreten (äußere Wurzelscheide). Von ihr nach innen liegt die innere Wurzelscheide, bestehend aus länglichen Zellen, deren obere Lage verhornt ist. Am Boden des Haarbalges erhebt sich eine aus Bindegewebe gebildete Papille. Die der Papille aufsitzenden Zellen der Epithelschicht bilden die Matrix des Haares und der inneren Wurzelscheide. Der Haarbalg besitzt einen Muskel (Arrector pili), der in Form eines platten Bündels glatter Muskelfasern von außen oben aus dem Korium in schräger Richtung an ihn herantritt.

In den oberen Teil des Haarfollikels münden regelmäßig eine oder mehrere Talgdrüsen. Diese haben einen traubigen Bau. Ihre Zellen bilden eine direkte Fortsetzung des Stratum Malpighii des Haartrichters. In dem sekretorischen Teil sind die Zellen stark vergrößert, von polyedrischer Gestalt und mit Fettkügelchen gefüllt. Sie werden unter Degeneration und Freigabe ihres Inhaltes dadurch, daß vom Fundus der Alveole aus immer neue Zellen heranwachsen, allmählich nach außen gedrängt.

Knäueldrüsen sind unverzweigte Drüsenschläuche, deren unterster Teil zu einem Knäuel zusammengerollt ist. Der obere Teil, Ausführungsgang, verläuft leicht geschlängelt durch die Kutis, tritt in die Epidermis stets zwischen den Papillen ein und durchbricht das Stratum corneum in korkzieherartigen Windungen. Die Knäueldrüsen werden nach ihrer Sekretion vielfach Schweißdrüsen genannt, doch ist erwiesen (*Unna*), daß sie auch fettige Substanzen absondern

Gefäße. Von einem subkutanen anastomosierenden, arteriellen Netzwerk gehen Zweige nach aufwärts, welche sich baumförmig verasteln und wieder miteinander anastomosieren. In dem oberen Drittel der Kutis bilden sie ein subpapilläres Netzwerk. Von letzterem entspringen die Gefäße, welche in die Papillen gehen. Auch die Venen bilden Netze, die noch reichlicher sind, als die arteriellen.

Die bei epidemischer Zerebrospinalmeningitis manchmal auftretenden Exantheme sind makroskopisch vielgestaltig. Bei petechialen Formen ist auch mikroskopisch ein wechselnder Befund erhoben worden; insbesondere Wandnekrosen in der Media der kleinen Hautarterien mit und ohne akutentzündliche Infiltrate gewöhnlichen Charakters. In den Gefäßen finden sich Meningokokken (*Benda*) (Fig. 671).

Fig 670 Fleckfieberexanthem

Bei Pyämie kommen außer metastatischen Abszessen polymorphe Exantheme, häufig hämorrhagischen Charakters, vor. Sie werden durch embolische Verschleppung pyogener Kokken, hauptsächlich der Staphylokokken, verursacht.

Die nach der Einnahme von Medikamenten, z. B. Arsen, Chinin, Phenazetin, usw. auftretenden Arzneiexantheme sind in ihren Formen mannigfacher, insofern als es außer Rötung und Blutung auch infolge stärkerer Exsudation zur Quaddel- und Blasenbildung, selbst zu Geschwürsbildung kommen kann.



Fig. 671. Schnitt durch die Epidermis bei einem Falle von Meningokokkenexanthem Meningokokkenhaltige Leukozyten in den Kapillaren des Papillarkörpers

Die Lymphgefäße sind in den Papillen und der Kutis vertreten und vereinigen sich in der Subkutis zu einem Netz. Durch Injektion lassen sich auch wandungslose Saftspalten in der Kutis nachweisen, welche von den Papillen aus mit den interspinalen Hohlräumen des Rete Malpighii kommunizieren.

Nerven treten ebenfalls von unten in die Haut ein, durchsetzen die Lederhaut und bilden unter den Papillen Netze. Von diesen steigen Fasern gegen die Epidermis und endigen zum Teil als marklose Ausläufer in den interspinalen Räumen des Rete Malpighii. Andere Nerven endigen in den Tastzellen, Endkolben und Tastkörperchen.

2. Leichenerscheinungen.

Infolge des Aufhörens der Blutzirkulation erbleicht die Haut und ihre weißlich gelbliche Eigenfarbe tritt stärker hervor. Von diesem Erbleichen werden auch die akuten, auf Hyperämie beruhenden Exantheme in der Regel betroffen, so daß sie ganz verschwinden oder nur noch schwach erkennbar sind. Die Stauungshyperämien (Zyanose) erhalten sich besser.

Das in den Gefäßen befindliche Blut sammelt sich infolge der Schwere an den abhängigen Körperteilen, wodurch daselbst bläulich-rote fleckige und streifige Verfärbungen der Haut entstehen (Totenflecke, Livores). Die Totenflecke treten am stärksten auf beim asphyktischen Tod und sind gering oder fehlen bei anämischen Leichen. Zum Unterschiede von Blutungen zeigen die Totenflecke beim Einschneiden nur feine Blutpünktchen (entsprechend den durchschnittenen Gefäßen), kein freies Blut im Gewebe.

Außer diesen hypostatischen Totenflecken kommen als Folge der Fäulnis auch rötliche Flecke vor, welche auf Diffusion des Blutfarbstoffes in das Gewebe beruhen (Diffusionsflecke).

Als Fäulnisveränderung tritt eine grünliche Färbung der Haut auf, die über den Bauchdecken und über den Inguinalbeugen ihren Anfang nimmt. Bei fortgeschrittener Fäulnis kommt es zu einer blasigen Abhebung der Oberhaut, wodurch die Oberhaut sich leicht in großen Fetzen abstreifen läßt. Weiterhin entwickeln sich im Korium und Unterhautzellgewebe Fäulnisgase. Nägel und Haare werden locker und es kommt schließlich zu einer jauchigbreiigen Verflüssigung der Gewebe.

Stellen der Haut, an denen die ganze Oberhaut oder ein Teil derselben abgehoben ist, trocknen durch Verdunstung ein und werden hart, pergamentartig. Unter besonderen Umständen kommt es zur Austrocknung (Mumifikation) der ganzen Leiche, wobei die Haut trockenharte, braune Beschaffenheit annimmt.

Bei der Fettwachsbildung werden die Neutralfette in Fettsäuren gespalten und letztere zum Teil auch in ihre Seifenverbindungen übergeführt. Die Leichen sehen starr, wie versteinert aus. Die Oberfläche ist grobkörnig und fühlt sich fettig, seifig an.

3. Mißbildungen.

Größere Defekte der Haut sind die natürlichen Begleiterscheinungen der allgemeinen Mißbildungen äußerer Körperformen und bedürfen als solche keiner weiteren Erwähnung.

Angeborene Anomalien des Haarwuchses und der Pigmentbildung werden an anderer Stelle Erwähnung finden.

Von Wichtigkeit sind angeborene Gewebsmißbildungen, die als Nävus (Muttermal) bezeichnet werden. Anatomisch sind die Nävi

Erythema exsudativum multiforme. In hintereinanderfolgenden Schüben treten gewöhnlich zuerst an der Dorsalfläche der Hände und von da die angrenzenden Partien ergreifende rote, papulöse Efflorescenzen auf von Pfennigstück- bis zu Markstückgröße und darüber. Sie haben wallartig erhabenen Rand und eine Delle. Durch Rückbildung der zentralen Partien, bei weiterem Fortschreiten der Peripherie und Verschmelzung mit benachbarten Herden kommt es zu mannigfachen Formenbildungen. Während der Prozeß in vielen Fällen sich in jedem Stadium zurückbildet, kommt es in anderen zur Bildung von Bläschen (E. vesiculosum) und Blasen (E. bullosum) (Fig. 672). Die Krankheit ist wahrscheinlich auf spezifisch infektiöse Ursachen zurückzuführen.

Erythema nodosum ist Teilerscheinung einer bei Kindern und jugendlichen Personen vorkommenden, vermutlich infektiösen Allgemeinerkrankung. Isoliert stehende Knoten von Erbsen- bis Eigröße wölben sich über das Hautniveau halbkugelig vor. Anfänglich blaßgelblich, werden die Knoten später rot und noch später mehr livid, [illegible] sind die Unterschenkel.



Fig. 672. Erythema bullosum.

Erythema induratum ist charakterisiert durch harte Platten oder Knoten von blauroter Farbe. Die Infiltrate können resorbiert werden, ulzerieren aber auch unter Umständen. Das Erythema induratum kommt bei Skrofulösen vor, und in den Zellinfiltrationen der Kutis sind zuweilen tuberkelähnliche Gebilde gesehen worden. Es wird die Erkrankung daher zu den sogenannten Tuberkuliden gerechnet (vgl. S. 1109).

Die Hautveränderungen bei **Pellagra** werden gewöhnlich zu den Erythemen gezählt. *Babes* hält sie für trophoneurotischer Natur. Ihr Auftreten hängt mit dem Einfluß der Sonnenbestrahlung zusammen. Es entstehen rundliche zum Teil konfluierende Rötungen, die leicht erhaben sind. Abschilferung tritt hinzu, die in Hyperkeratose übergehen kann. Nach Ablauf der Affektion, wobei die Randteile länger hyperkeratotisch bleiben, besteht bräunliche Färbung der affizierten Hautstelle. Aus dem initialen Erythem können sich auch Blasen bilden.

β) Entzündungen mit vorwiegender Blasen- und Bläschenbildung.

Blasen (**Bullae**) heißen größere, mit dünner Decke sich vorwölbende und klarem oder opakem Inhalt gefüllte Gebilde. Dieselben Efflorescenzen heißen, wenn sie klein sind, etwa bis zu Linsengröße **Vesiculae** (**Bläschen**). **Pusteln** (**Pustulae**) sind Bläschen mit eitrigem Inhalt.

Bei stärkerer Entzündung setzt nach dem erythematösen Vorstadium eine erhebliche seröse Exsudation ein. Diese führt an umschriebenen Stellen der Haut zur Bildung von knötchenförmigen Efflorescenzen, welche dann in Blasen, Bläschen oder Pusteln übergehen. Das Exsudat,

sehr verschiedenartig, haben vielmehr nur das Gemeinsame, daß sie angeborene, geschwulstartige Fehlbildungen der Haut darstellen.

Naevus vasculosus (Angioma) zerfällt in mehrere Unterarten:

Angioma simplex (Teleangiektasie) tritt als hellrote oder mehr bläulichrote oder weinrote Flecken auf, mit glatter, zuweilen etwas über das Hautniveau erhabener Oberfläche. Die Angiome sind meist klein, können aber auch sehr große, flächenhafte Ausdehnung gewinnen. Sie wachsen nach der Geburt mit der Umgebung zusammen und bleiben dann, von seltenenen Ausnahmen abgesehen, stationar.

Das **Angioma cavernosum** kommt seltener und zwar meist in Form kleiner, zyanotisch gefärbter Geschwülste vor. (Histologie der Angiome s. allgem. Teil, Geschwülste.)

Lymphangiome kommen nicht selten vor und sitzen entweder in der Kutis oder entwickeln sich subkutan. Sie treten auf in Form kleiner zirkumskripter, warzenähnlicher Gebilde oder als größere, leicht erhabene Vorwölbung (tiefsitzende Lymphangiome) (Histologie s. allgem. Teil, Geschwülste).

Als **Lymphangioma tuberosum multiplex** bezeichnet man multipel auftretende stecknadel- bis erbsengroße Geschwülstchen, welche mikroskopisch außer zystischen Bildungen Zellschläuche aufweisen, die wahrscheinlich auf Wucherung von Lymphgefäßendothelien zurückgeführt werden müssen.

Naevus pigmentosus (**Pigmentmal**). Die Pigmentnävi erscheinen als bräunliche oder dunkelschwarzbraune, leicht erhabene Flecke, auch als stärker hervorragende, warzige oder papilläre Bildungen (N. verrucosus). Sie sind nicht selten behaart (N. pilosus), zuweilen selbst tierfellähnlich über größere Hautpartien ausgedehnt. **Linsenflecke** (Lentigines) sind kleine gelb bis schwarzbraun gefärbte Flecken. Pigmentarme flach erhabene oder höckerige Bildungen werden als **weiche Warzen** bezeichnet. [illegible] ıf oder in bestimmter Anordnung, [illegible] eares; systematisierte Nävi), [illegible] der Haut in Beziehung gebracht hat.

Histologisch sind die Naevi pigmentosi durch das Vorhandensein von Zellhaufen in bindegewebiger Grundlage ausgezeichnet. Die Zellen sind ziemlich groß, werden von manchen auf die Endothelien der Lymphgefäße zurückgeführt, von anderen als Abkömmlinge des Oberhautepithels, von anderen als besondere Zellart (Melanoblasten) angesprochen. Sie enthalten einen Teil des Pigmentes, das sich im übrigen auch in den Zellen des Stromas findet (vgl. allgem. Teil, Geschwülste).

Naevi sebacei (**Talgdrüsennävi**) treten als multiple, gelbliche Knötchen oder kleine Platten auf, die vorzugsweise im Gesicht (Augenlider und Ohren) und am behaarten Kopf lokalisiert sind. Histologisch liegt ihnen eine Vermehrung der Talgdrusen und Talgdrüsenläppchen zugrunde, die dabei meist ihren typischen Bau beibehalten.

Ferner gehört noch zu den Nävi im weiteren Sinne eine Gruppe von kleinen in der Anlage **angeborenen Geschwülsten epithelialer Natur**. Sie bestehen histologisch aus Epithelsträngen, die sich verzweigen und wieder in unregelmäßiger Weise miteinander zusammenhängen In den Epithelsträngen konnen zystenartige Raume auftreten (**Epithelioma adenoides cysticum**). Die Geschwülstchen sind wahrscheinlich nicht alle gleichen Ursprunges; einen Teil leitet man von den Talgdrüsen ab (**Adenoma sebaceum**). Es werden mehrere Typen solcher zahlreich im Gesicht lokalisierter hirsekorngroßer Ge-

welches durch die Hornschicht nicht hindurch kann, staut sich in den interspinalen Räumen des Rete. Die Epithelien werden auseinandergedrängt und verfallen der Nekrobiose oder Nekrose. So kommt es entweder zur Abhebung der ganzen Epithelschicht vom Korium, oder es werden einzelne Schichten der Epidermis auseinandergedrängt. Es ist für einen Teil der Bläschen wahrscheinlich, daß ihre Entstehung nicht allein auf mechanischer Wirkung des Exsudates, sondern auch auf primärer Degeneration des Epithels beruht. Die Blasen und Bläschen trocknen ein oder platzen. In ersterem Falle bildet sich eine Kruste, unter der sich eine neue Epitheldecke bildet. In letzterem Falle entsteht eine rote, nässende Stelle, die bestehen bleibt oder sich überhäutet. Entsprechend der Blasenbildung zeigt der Papillarkörper meist ödematöse Durchtränkung, Erweiterung der Blutgefäße und kleinzellige perivaskulare Infiltrate.

Verbrennung. Je nach der Schwere der Schädigung entstehen verschiedene Veränderungen, die man von alters her als drei Grade von Verbrennung unterscheidet. Beim ersten Grad ist die betreffende Hautpartie gerötet und geschwellt, beim zweiten Grad treten Blasen auf, die mit klarem, gelblichem Serum prall gefüllt sind. Ihre Bildung wird nicht allein durch die Exsudation, sondern zum Teil auch durch die direkte Schädigung des Epithels infolge der starken Hitzewirkung verursacht. Die Blasen führen meist durch Einreißen zur Bildung einer eiternden, roten Fläche. Bei der Verbrennung dritten Grades kommt es zur Bildung grauweißlicher feuchter, oder mehr gelber bis schwarzbrauner, trockener Schorfe. An der Nekrose sind bald mehr oberflächliche, bald, bei intensiverer Verbrennung, auch tieferliegende Teile beteiligt. Die verschorften Partien werden durch eitrige, demarkierende Entzündung abgestoßen, wonach ein Substanzverlust vorliegt.

Die Heilung der Verbrennung erfolgt im ersten Grade unter Rückbildung, beim zweiten und dritten Grade analog den Wundheilungsprozessen.

Erfrierung. Auch die nach Erfrierung der Haut auftretenden Erscheinungen hat man in die drei Grade der Rötung, Blasenbildung und Verschorfung eingeteilt. Das erste Stadium ist bekannt unter dem Namen Frostbeulen (Perniones), welche als bläulich-rot verfärbte, geschwellte Partien zutage treten. Die Blasen des zweiten Grades sind mit hellem oder blutig tingiertem Serum gefüllt und können ebenfalls zur Bildung eiternder Geschwüre führen. Die intensivsten Grade bestehen in Gangrän, die außer der Haut auch die tieferen Teile (ganze Gliedmaßen) ergreift. Sie kommt dadurch zustande, daß sich unter dem Einfluß der Kälte Thrombose der kleinsten Gefäße ausbildet und die Zirkulation in dem befallenden Teil nicht mehr zustande kommt.

Röntgenstrahlen üben eine elektiv schädigende Wirkung aus auf Stratum germinativum, Haarpapille, Kapillarendothelien, fixe Bindegewebszellen, Talg- und Schweißdrüsen. Je nach Stärke und Dauer der Einwirkung bildet sich nur ein Erythem, oder die Epidermis stößt sich in größeren Portionen ab, es kommt zu Exkoriationen, welche ausheilen unter Bildung von Teleangiektasien und fleckweiser Hyperpigmentierung. Schon frühzeitig tritt in der Regel Haarausfall hinzu. Bei hochgradiger Schädigung kommt es zu Nekrose der Haut und der tiefliegenden Teile und zu Geschwürsbildung.

Unter **Pemphigus** wird eine Gruppe von Erkrankungen zusammengefaßt, die sich durch das Auftreten von Blasen auf makroskopisch un-

schwülste unterschieden. Eine seltener vorkommende Gruppe geht von den Schweißdrüsen aus (Schweißdrüsenadenom, Naevus syringoadenomatosus).

4. Störungen des Stoffwechsels (Atrophie, regressive Ernährungsstörungen und Pigmentanomalien).

Senile Atrophie. Die senile Haut ist graugelblich, trocken und weniger elastisch als die Haut jüngerer Individuen. Die Epidermis ist verdünnt, die Zellen des Rete sind vielfach pigmentiert, die Papillen abgeflacht, die Haarbälge verkürzt, Talgdrüsen erweitert In der Kutis ist die Menge des kollagenen Gewebes vermindert. Die Fasern des elastischen Gewebes liegen dichter, zeigen hyaline Aufquellung, scholligen und körnigen Zerfall und Konfluenz zu größeren homogenen Bezirken (*M. B. Schmidt*). Nach Unna erleiden die elastische Substanz und auch ein Teil der kollagenen Fasern Degenerationen, die sich in abweichendem Verhalten gegenüber den Farbstoffen äußern. Die Haarbälge verkleinern sich und liefern nach Ausfall der bisherigen Haare keine Haare mehr oder nur Wollhaare. Durch Verlegung des Ausführungsganges bilden sich Retentionszysten, die zahlreiche Härchen enthalten können. Die Talgdrüsen atrophieren. Die Schweißdrüsen bleiben meist unverändert. Die Veränderungen sind zum Teil nicht allein auf das Alter, sondern auf Witterungseinflüsse zurückzuführen (*Reizenstein*).

Umschriebene Atrophien der Haut kommen als Endausgänge traumatisch-mechanischer oder entzündlicher Prozesse vor und werden bei diesen besprochen werden.

Gangraena cutis. Der örtliche Tod kommt an der Haut in Form des trockenen (Nekrose) und feuchten Brandes (Gangrän) vor. Bei ersterem nimmt die Haut ein schwarz-rotes Aussehen an und bekommt durch Verdunstung eine lederartige, trockene Beschaffenheit. Beim feuchten Brand ist das Gewebe weich, mißfarbig; die Epidermis hebt sich in Blasen ab; schließlich kommt es zu jauchigem Zerfall der abgestorbenen Partien. Am Rande nekrotischer bzw. gangränöser Bezirke zeigt die gesunde Haut eine sich durch lebhafte Rötung kundgebende demarkierende Entzündung. Dieselbe kann unter Umständen zur Abstoßung der nekrotischen Partien führen. So kommt es zur Bildung eines jauchigen Geschwüres. Tritt Heilung ein, so verliert dasselbe seinen jauchigen Charakter, es entwickelt sich Granulationsgewebe und der Prozeß endigt mit einer Narbe

Die Ursachen der Hautgangrän sind mannigfach. Zunächst kommen in Betracht direkte von außen wirkende Schädlichkeiten, z. B. Trauma, Ätzungen, Verbrennung und Erfrierung. Eine häufige Ursache bilden Erkrankung oder Verlegung der Blutgefäße.

Hierher gehört die senile Gangrän (Altersbrand). Auch die diabetische Gangrän kommt auf dem Wege der Gefäßerkrankung zustande. Sie befällt meist die Extremitäten, wo sie sich von einer ursprünglich umschriebenen Stelle der Zehe oder Fußsohle schnell ausbreitet. Die diabetische Gangrän ist auch in Form multipler, kleiner Nekroseherde beobachtet worden. Durch Spasmus kleiner Arterien entsteht die Nekrose bei der Vergiftung mit Mutterkorn (Ergotismus, Kriebelkrankheit). In vielen Fällen wirken außer der Alteration der Gefäße noch allgemeine Störungen mit (Herzschwäche, Blutbeschaffenheit, Entzündung, allgemeine Ernährungsstörung), so bei der

veränderter oder geröteter Haut auszeichnen. Dieselben erreichen Hirsekorn- bis Hühnereigröße und sind mit hellem gelblichem Serum meistens prall gefüllt. Nach einigen Tagen wird der Inhalt häufig trübe, die Blase schlaffer. Weiterhin tritt auf dem Wege der Krustenbildung oder nach Bildung nässender Flächen Heilung ein.

Die Pemphigusblase ist einkammerig und entwickelt sich in der Regel durch Abhebung des ganzen Epithels vom Korium, aber auch durch Auseinanderdrängen der Epidermis zwischen Stratum lucidum und granulosum. Ihr Zustandekommen ist auf stürmisch eintretende Exsudation zurückzuführen.

Fig 673 Pemphigus vulgaris.

Die Erkrankung tritt in verschiedenen Formen auf. Als **Pemphigus acutus** kommt sie hauptsächlich bei Kindern vor, wobei in schubweisem Auftreten alle Körperteile befallen werden konnen. Bei Neugeborenen (P. neonatorum) wird ein epidemisches Auftreten beobachtet und der Blaseninhalt ist kontagiös (Staphylococcus pyogenes). Der Pemphigus neonatorum hat enge Beziehungen zu Impetigo contagiosa (s. S. 1100) und ist wahrscheinlich mit derselben identisch.

Pemphigus syphiliticus kommt ebenfalls bei Neugeborenen vor. Es bilden sich an Handen und Fußsohlen zusammen mit anderen syphilitischen Effloreszenzen große Blasen mit sanguinolentem Inhalt.

Die chronische Form der Erkrankung wird von den Dermatologen auch schlechtweg als **Pemphigus (vulgaris)** (Fig. 673) bezeichnet, dem sie die bisher geschilderten Formen als Dermatitis bullosa gegenüberstellen. Beim P. vulgaris stehen die Blasen einzeln oder in Gruppen und regelmäßigen Linien und die Eruptionen treten in mehr oder weniger lang voneinander getrennten Perioden auf. Zerreißt die Blase früher, während sie noch schlaff ist, so bildet die oberflächliche Epidermisschicht dünne, blätterige Schuppen, unter denen nässende Epidermis liegt. Die Schuppen stoßen sich ab und bilden sich wieder neu. In solchen Fällen tritt die Blasenbildung oft sehr zurück (P. foliaceus). Der P. foliaceus kann sich aus einem P. vulgaris entwickeln oder von vornherein als solcher auftreten. Er zeichnet sich durch einen langwierigen, meist letalen Verlauf aus.

Gangraena cachectica. Diese kommt hauptsächlich bei 1- bis 2jährigen kachektischen Kindern vor. Es treten multiple Gangränherde von verschiedener Größe auf, welche sich nach Abstoßung der Schorfe als scharf ausgestochene, lochartige Defekte präsentieren. Auch für den **Dekubitus** (Druckbrand), welcher an denjenigen Stellen auftritt, die dem Druck der Körperschwere bei längerem Liegen ausgesetzt sind (Haut über dem Kreuzbein, Sitzbeinhöcker, Fersen), kommen außer dem Druck als Ursache meist noch die Störungen der Ernährung und der Zirkulation hinzu, welche lange Krankheitszustände mit sich zu bringen pflegen. Infektiösentzündliche Schädlichkeiten kommen für die

Noma in Betracht; eine infektiöse, rasch zur Gangrän führende Entzündung, die an den Wangen lokalisiert ist. (Näheres siehe S. 750.)

Auch vasomotorisch-neurotische Einflüsse muß man für einige Formen der Hautgangrän verantwortlich machen (neurotische Hautgangrän). Hierher gehören:

Die **Raynaudsche Krankheit** (symmetrische Gangrän). An symmetrischen Hautstellen, meist der Extremitäten (Finger, Zehen), tritt anfallsweise starke Anämie auf (lokale Synkope), welcher zyanotische Verfärbung folgt (lokale Asphyxie). Wenn sich diese Stadien nicht zurückbilden, können aus letzteren Anfällen partielle Nekrosen, seltener auch totale Nekrosen ganzer Glieder entstehen.

Mal perforant du pied nennt man eine am Fuß auftretende Geschwürsbildung, welche mit einer umschriebenen kleinen Verdickung beginnt. Dieselbe wandelt sich durch Nekrose in ein Ulkus um, welches schnell auf die tieferen Gewebsteile fortschreitet.

Neben ätiologisch unklaren Fällen kommen solche vor bei Stoffwechselkrankheiten und Affektionen des Nervensystems, insbesondere bei Tabes und nach (Kriegs-) Nervenverletzungen.

Akute, multiple, sogenannte spontane Hautgangrän. Sie ist durch das Auftreten multipler, kleiner, nekrotischer Herde in der Haut charakterisiert.

Pigmentanomalien.

Dunklere Färbung der Haut der farbigen Rasse und einiger Körperstellen der weißen Rasse beruht auf der Anwesenheit von Pigmentkörnchen in der Epidermis und von pigmentführenden Zellen in der Kutis. Das Pigment, Melanin, ist eisenfrei, in Säuren, Alkalien und Fettlösungsmitteln unlöslich (*Hueck*), hat einen bräunlichen bis bräunlichschwärzlichen Farbenton. Es wird (nach *Bloch*) unter Mitwirkung eines spezifischen, intrazellulären Oxydationsfermentes (Dopaoxydase) gebildet, dessen Vorhandensein durch eine Farbenreaktion der fermentführenden Zellen auf Dioxyphenylalanin nachweisbar ist. Da diese Reaktion nur in epithelialem Gewebe und zwar hauptsächlich in der Basalzellenschicht, dann auch im Follikelepithel und in den Elementen der äußeren Wurzelscheide, nicht aber in mesodermalem Gewebe vorkommt, ist die auch durch andere Gründe gestützte neuere Ansicht, daß Epithelzellen die Pigmentbildner sind, als erwiesen anzusehen.

Anomalien der Pigmentierung bestehen entweder in Vermehrung des Pigmentgehaltes (Hyperpigmentation) oder in Mangel desselben (Hypopigmentation). Beides kann nebeinander vorkommen. Zu den häufigsten Hyperpigmentationen gehören

die Ephelides (Sommersprossen). Stecknadelkopf- bis linsengroße gelbliche bis bräunliche Flecke, welchen eine Anhäufung melanotischen Pigments

Maligne Formen sind der Pemphigus diphtheriens, bei dem es zur Auflagerung diphtherischen Exsudats kommt, und der Pemphigus vegetans. Letzterer geht von kleinen, meist Linsengröße nicht überschreitenden Bläschen aus. Nach deren frühzeitig eintretendem Zerfall entwickeln sich vom Grunde derselben bzw. nach Konfluenz der Herde von größeren Flecken aus papillomatöse, weiche, leicht blutende Wucherungen. Durch Bildung von neuen Bläschen am Rande, die, kaum gebildet, schon zerfallen, schreitet der Prozeß fort. Der P. vegetans entwickelt sich vorzugsweise am Eingang zur Mund- und Nasenhöhle, um den Nabel, in der Genitalgegend und in der Achselhöhle.

Die Ursache des idiopathischen Pemphigus ist dunkel. Man hat versucht, neuropathische, infektiöse und autotoxische Einflüsse namhaft zu machen. Jarisch vereinigt diese Hypothesen in der Annahme, daß der Pemphigus eine Infektionskrankheit sei, bei der Stoffwechselprodukte der Bakterien zu Nervenschädigung führen, und daß durch letztere die Eruptionen in der Haut herbeigeführt würden.

Epidermolysis bullosa hereditaria, eine dem Pemphigus nahestehende Erkrankung, beruht auf ererbter Disposition und ist ferner dadurch charakterisiert, daß die Blasenerupionen auf leichte mechanische Reize hin sich bilden. Daher sind diejenigen Körperstellen vorzugsweise befallen, welche dem Druck der Kleidungsstücke ausgesetzt sind.

Fig. 674. Herpes zoster.

An den gereizten Stellen zeigt sich zunächst eine Rötung, der dann die Bildung einer meist schlaffen Blase folgt. Nach einigen Tagen verschwindet dieselbe und die befallene Hautpartie geht unter Schuppung in Heilung über.

Herpes (*Bläschenausschlag*) ist charakterisiert durch gruppenförmig angeordnete Bläschen, die nach vorausgegangener Rötung und Schwellung des betreffenden Hautbezirkes schnell aufschießen. Sie bleiben meist 2—3 Tage unverändert bestehen, bei praller Füllung und klarem serösen Inhalt, der erst allmählich etwas trübe wird. Dann trocknen die Bläschen ein und verwandeln sich in einen dünnen gelblich bräunlichen Schorf, der nach einigen Tagen sich abstößt. Die Herpesblase ist gewöhnlich ein-, manchmal auch mehrkammerig und liegt in den tieferen Schichten des Rete Malpighii, dessen Zellen einer Nekrose und Degeneration anheimfallen. In der oberen Schicht der Kutis findet sich gleichzeitig entzündliche Infiltration von wechselnder Stärke.

Die wichtigste Form der Erkrankung ist der *Herpes zoster* (Gürtelrose) (Fig. 674). Die Bläschengruppen sind dabei meist auf einer Körperhälfte lokalisiert. Sie umgreifen den Rumpf nach Art eines Halbgürtels

oder gummöser Entzündung, als gemeinsames wichtiges Kriterium **Kontinuitätsunterbrechungen der alten Wandschichten** (Fig. 81). Dieselben pflegen bei den zirkumskripten Aneurysmen mit der Gegend des Aneurysmenrandes zusammenzufallen, derart, daß hier in kurzer Aufeinanderfolge die alten Wandschichten ganz aufhören. Bei diffusen Aneurysmen finden sich zahlreiche kleinere Schichtunterbrechungen, zwischen denen dann wieder Inseln von alter geschichteter Wand erkennbar sind. Die Unterbrechungen sind am auffälligsten an den elastischen Lamellen, die an den Rändern der Lücken scharfrandig, wie durchschnitten, oder etwas aufgefasert und umgerollt, wie zerrissen, erscheinen. Mit geeigneten Methoden erkennt man aber, daß auch die Bindegewebs- und Muskellamellen der alten Wandung, und zum Teil früher als die elastischen Lamellen aufhören. Meist ist am Aneurysmarand die alte Intima am ersten unterbrochen, wie sich aus dem plötzlichen Aufhören ihrer elastischen Fasern schließen läßt; der unmittelbare Übergang der Intima in das neugebildete kallöse Wandgewebe verleitet vielfach dazu, eine Fortsetzung der Intima in das Aneurysma anzunehmen (so **Amenomiya**). Leicht erkennbar ist die jähe Unterbrechung der Media, die verschiedene treppenförmige Stufen zeigen kann, schwieriger die der Adventitia, weil hier andere zusammengedrängte Bindegewebslamellen eine Fortsetzung der Adventitia vortäuschen. Nur ausnahmsweise wird durch die Genese des Aneurysmas eine andere Reihenfolge bedingt; aber auch bei dem sogenannten Aneurysma herniosum überragt die Intimaunterbrechung nur wenig den Rand. Als Ausfüllung der Wandlücken finden wir in allen Aneurysmen ein neugebildetes Gewebe, welches zum Teil den Charakter des Gefäßkallus trägt, also ein junges zellreiches Bindegewebe, zum Teil vorgeschrittene Stadien der Organisation mit Neubildung von elastischen Fasern erkennen läßt, zum Teil ausgedehnte Einlagerungen von hyalinem Fibrin, Blutungen, endzündliche Exsudate aufweist. Das Endothel setzt sich auf größere Strecken der Oberfläche fort; wo es fehlt, lagern sich Thromben auf.

Nach den mikroskopischen Befunden haben wir uns die Pathogenese des Aneurysmas dahin zu erklären, daß bei unvollständigen oder allmählich fortschreitenden Kontinuitätstrennungen der Gefäßwand eine Nachgiebigkeit gegen den Blutdruck eintritt, die eine sich den hierbei auftretenden Ausbuchtungen anpassende Wandneubildung anregt. Es ist hierbei gleichgültig, ob die Kontinuitätsunterbrechung durch traumatische oder innere mechanische Ursachen oder durch Degeneration oder entzündliche Prozesse erfolgt, ob sie von der Intima oder Media oder Adventitia ihren Ausgang nimmt, sobald nur die Schädigung eine genügende Ausdehnung besitzt, um den Dehnungswiderstand der Gefäßwand auszuschalten, und die Wandbildung eine genügende

Intensität erreicht, um eine unmittelbare Gefäßruptur zu verhindern. Die Intensität der Wandneubildung ist dann weiter dafür entscheidend, ob sich ein stationäres oder ein progressives Aneurysma entwickelt.

Es ergibt sich danach, daß die Ätiologie des Aneurysmas keine einheitliche sein kann. Es kommen alle Ereignisse und Prozesse als Ätiologie in Betracht, die unter anderen Umständen auch eine Gefäßruptur bewirken. Von allgemeinen Erkrankungen also alle, die eine allgemeine Blutdrucksteigerung bewirken Von lokalen nimmt die erste Stelle das Trauma ein; eine chemische Arrosion der Arterienwand im Ulcus pepticum des Magens bewirkt wichtige Aneurysmen. Von degenerativen Prozessen bildet die Atherosklerose, und zwar vorwiegend in der atheromatösen Form, eine der häufigsten Ursachen des Aneurysmas. Von entzündlichen Prozessen haben wir die mykotisch-embolischen Intimaentzündungen (*Eppinger*, neuestens *H. Hamburger*, *W. Unger*) zu berücksichtigen, die durch phlegmonöse Einschmelzung der Wand deren Drehungswiderstand vernichten — abweichend von Ponficks Auffassung, der der mechanischen Wirkung eines kalkhaltigen Embolus diese Bedeutung zuschrieb. Die tuberkulöse Periarteriitis ist die gewöhnlichste Ursache der zu tödlichen Blutungen führenden Kavernenaneurysmen der Lungenarterie, die allerdings auch gelegentlich durch andere Ulzerationen verschuldet werden können, so durch Bronchiektasien, nach einer neuerlichen Beobachtung auch durch Aktinomykose (*Reiche*). Andererseits bewirkt auch die Tuberkulose in seltenen Fällen Aneurysma anderer Arterien, besonders der Aorta (*Hanau*, *Vanzetti*, *Moriani*, des letzteren Fall allerdings sehr verdächtig auf Syphilis! zuletzt *Ribbert*.)

Viel diskutiert wurde die Stellung der Syphilis, die zeitweise als Ätiologie des Aneurysmas geleugnet, zeitweise überschätzt wurde. Sie ist zweifellos während des gummösen Stadiums wohl geeignet, in großen Gefäßen, besonders der Aorta, Aneurysmen zu erzeugen (*Fabris*, *Benda*, *Steinmeier*), in kleinen Gefäßen vermag sie das nur ausnahmsweise und steht hier an Bedeutung der Atheromatose nach. Von einer experimentellen Erzeugung syphilitischer Aneurysmen durch spirochatenhaltiges Material berichtet *Vanzetti*. Die Noxe der mehrerwähnten Periarteriitis nodosa ist wie gesagt noch unbekannt, jedenfalls ist ihre Zugesellung zur Syphilis abzulehnen.

Das Schicksal und die pathologische Bedeutung des Aneurysmas ist sehr mannigfaltig. Eine Organisation der Wandung mit elastischer Produktion kann schon als eine Art von Heilung angesprochen werden, sie führt zur Stationierung des Prozesses. Durch partielle Thrombose und Thrombusorganisation kann auch eine Verkleinerung des Lumens eingeleitet werden. Die Mehrzahl der Aneurysmen ist aber progressiv. Es kommt zu Verwachsungen mit den Nachbarorganen, so z. B. mit den Knochen des Thorax und der Wirbelsäule, mit der Lunge, der Trachea, dem Ösophagus. Diese in den Bereich des progressiven Aneurysmas gelangenden Organe werden arrodiert und komprimiert, so besonders die Trachea, die Lunge. In einem Falle sah ich nach tiefgreifender Arrosion der Wirbelkörper Kompression des Rückenmarks durch ein Aneurysma der Bauchaorta. Goldschmidt-Haas stellte aus der Literatur 39 ähnliche Fälle — den ersten von Laennec 1825 beschrieben — zusammen und fügte einen vierzigsten eigener Beobachtung hinzu. In jedem Stadium des Aneurysmas kann es zu einer Ruptur kommen, die entweder nach außen oder in einen Binnenhohlraum, z. B. Pleura, Peritoneum, Subarachnoidealraum oder in einen nach außen mündenden Kanal, z. B. Ösophagus, Trachea, oder direkt in ein Organ, z. B. Gehirn, erfolgt und unmittelbar tödlich sein kann. Ein klinisch interessantes Vorkommnis stellt der bisweilen schon im Leben zu beobachtende Durchbruch in eine

oder treten an den Extremitäten in Form von Bändern und Streifen auf. Die Anordnung der Bläschen entspricht dem Verlaufe von Nerven.

Die häufigsten Lokalisationen sind Rumpf, Kopf (Gebiet des Nervus trigeminus), Hals und Nacken. Ein Zusammenhang der Erkrankung mit Läsionen der Nerven ist unzweifelhaft und es ist gelungen (*Bärensprung*), entzündliche Veränderungen der Spinalganglien als Ursache nachzuweisen. Auch kommen noch andere Schädigungen des Nervensystems in Betracht, nämlich periphere Neuritis, Trauma, chemische und infektiöse Gifte. Doch ist die Frage, in welcher Weise die Nervenläsionen zu den Hautveränderungen führen, noch ungelöst.

Herpes simplex. Bläschengruppen, den Herpes-zoster-Bläschen sehr nahe stehend, entstehen vorzugsweise im Gesicht in der Umgebung des Mundes (H. labialis), ferner an den äußeren Genitalien (H. genitalis). Sie pflegen — im Gegensatz zu Herpes zoster — zu rezidivieren.

Ekzem (nässende Flechte). Das Ekzem ist durch Vielgestaltigkeit der Eruptionen, welche, in verschiedenen Stadien nebeneinander auftretend sich darbieten, ausgezeichnet. Die Zusammengehörigkeit dieser Stadien suchte Hebra auf experimentellem Wege (durch Einreiben einer gesunden Hautstelle mit Krotonöl) zu erweisen. In der Tat verlaufen auch beim Menschen eine Reihe von Affektionen, namentlich Einwirkung chemisch und physikalisch wirksamer Agentien in einer jenem [illegible] W[illegible]se. Solches Ekzem beginnt mit de[illegible] kleiner Knötchen (E. papulosum [illegible] (E. vesiculosum). Nach deren [illegible] (E. crustosum) und zur Ausbi[illegible] madidans). Treten bei weiterem Verlaufe die exsudativen Vorgänge zurück, so stoßen sich Schuppen ab (E. squamosum). Wegen des intensiven und schnellen Ablaufes der Stadien, welche allerdings nicht jedesmal alle aufzutreten brauchen, spricht man von akutem Ekzem. Unna und andere wollen dasselbe als Dermatitis artificialis von dem eigentlichen (chronischen) Ekzem getrennt wissen. Beim chronischen Ekzem treten die Stadien unregelmäßig und rezidivierend auf und die Haut kann sich erheblich verdicken.

Dem vielgestaltigen Krankheitsbild des Ekzems liegt im wesentlichen eine mit Hyperämie und Exsudation einhergehende Entzündung der oberflächlichen Hautschichten zugrunde. Der Papillarkörper und die oberflächlichsten Partien des Koriums zeigen ödematöse Durchtränkung, Erweiterung der Blut- und Lymphgefäße und perivaskuläre, zellige Infiltration. Letztere ist besonders bei chronischem Ekzem erheblich und weiter in die Tiefe reichend. Die seröse Durchtränkung geht auch auf die Epidermis über, führt zur Quellung und Vergrößerung der Retezellen, vorzugsweise aber zur Verbreiterung ihrer interzellulären Räume, in denen man auch Leukozyten findet. Ein umschriebenes Ödem des Rete bringt bei starker Exsudation, unter Beiseiteschiebung der komprimierten Epithelien, die Bildung der Bläschen mit sich. Die Bläschen sind einkammerig und liegen im Rete Malpighii, so daß die Decke von der Hornschicht gebildet wird. Außerdem kommt auch ein diffuses Ödem des Rete vor. Namentlich be[illegible] die Flüssigkeit in der Oberhaut sehr zu und [illegible] der interspinalen Gänge der Stachelschich[illegible] Spongiose). Die spongiös veränderte Stachelschicht wird in eine Kruste verwandelt, während sich gleichzeitig unter ihr eine neue Körner- und

Tuberculosis verrucosa cutis ist die typische Form der Inokulationstuberkulose. Es bilden sich runde oder ovale Plaques mit verrukoser Oberfläche und mäßiger Erhebung über der Haut. Hierzu gehören auch diejenigen Formen von Leichentuberkel, welche ätiologisch wirklich Tuberkulose sind. Die Tuberculosis verrucosa tritt vorzugsweise an Ha [illegible] onen, welche mit tuberkulösem oder [illegible] en.

Tuberculosis [illegible] Es entstehen kutan oder im subkutanen Bindegewebe Knoten aus tuberkulösem Granulationsgewebe, welche sich nach der Oberhaut zu ausbreiten. Die Knoten erweichen infolge zentraler Nekrose und brechen durch die Haut durch. Nach Entleerung einer mit krümeligen Brocken durchsetzten eitrigen Flüssigkeit entsteht ein Geschwür. Der Knoten geht auch häufig von unter der Haut gelegenen Geweben aus. In solchen Fällen ist die T. colliquativa sicher eine sekundäre Tuberkulose der Haut, doch kann sie auch durch primäre Infektion entstehen.

Bei der **Tuberculosis ulcerosa miliaris** bilden sich aus miliaren, verkäsenden Tuberkeln Geschwüre von rundlicher Form, ca. 1—3 mm im Durchmesser betragend, mit blaß graurotem höckerigem Grund und leicht unterminierten Rändern. In ihrer Umgebung sind weißgelbliche Knötchen verstreut.

Als **Tuberkulide** bezeichnet man eine Gruppe von Hauterkrankungen, die ausschließlich bei tuberkulösen Individuen gefunden werden und die man daher in ursachlichen Zusammenhang mit der Tuberkulose gebracht hat, obschon histologisch charakteristische Zeichen tuberkulöser Entzündung häufig fehlen. Es ist fraglich, ob es sich hierbei um Wirkung von Tuberkelbazillen oder von Toxinen handelt. Wahrscheinlich liegt die Besonderheit dieser Erkrankungsgruppe darin, daß die Haut auf die Tuberkelbazillen abweichend reagiert, wobei eine präexistente tuberkulöse Infektion regelmäßige Voraussetzung zu sein scheint.

Es gehören zu den Tuberkuliden einige schon früher erwähnte Hautaffektionen, Erythema induratum (vgl. S. 1095), Lichen scrophulosorum (vgl. S. 1103), Lupus erythematodes (vgl. S. 1101), Pithyriasis rubra (vgl. S. 1101). Ferner gehört noch hierher:

Papulonekrotisches Tuberkulid (Folliklis). Kleine, derbe Knötchen entwickeln sich schubweise in den tieferen Schichten der Haut. Sie nekrotisieren und ulzerieren und heilen unter Narbenbildung.

Sarkoide. Man versteht darunter eine Gruppe geschwulstähnlicher Bildungen, die nach dem klinischen Verhalten wieder in mehrere Unterabteilungen (Formen nach *Boeck* und *Darier*) geteilt werden. Histologisch zeigen sie Infiltrate aus epitheloiden Zellen mit Riesenzellen und spärlichen Lymphozyten bestehend.

Eine weitere Gruppe der Sarkoide gehört zu den Geschwülsten

Syphilis. Die lokale Erkrankung an der Eintrittsstelle des Syphiliserregers wird als **Primäraffekt** (Initialsklerose, harter Schanker) bezeichnet. Er kommt meist durch genitale, seltener durch extragenitale Infektion zustande und befällt demgemäß am häufigsten die Genitalien (Corona glandis, Vulva), kann aber auch an jeder anderen Körperstelle entstehen. Der Primäraffekt stellt auf der Höhe der Entwicklung eine Erosion mit scharfem, nicht aufgeworfenem Rande und belagfreiem, rotem Grunde dar, deren Basis und Umgebung eine starke plattenförmige, seltener knotenförmige Infiltration zeigt. Nach längerem

Hornschicht bildet. Bei schuppenden Ekzemen ist eine Verhornungsanomalie vorhanden (Parakeratose). Das Rete Malpighii geht dann ohne Übergang und ohne Bildung von Keratohyalin und Eleidin in die verbreiterte Hornschicht über. Letztere läßt noch die Konturen der Zellen deutlich erkennen und ihre Kerne bleiben erhalten und färbbar. In chronischen Fällen tritt starke Wucherung des Rete und Verlängerung sowie Neubildung der interpapillären Epithelleisten (Akanthose) hinzu. Bei manchen chronischen Ekzemen findet sich Hyperkeratose.

Das Ekzem kann in jedem Alter und an jeder Stelle der Haut auftreten, als besondere Prädilektionstellen sind zu nennen das Gesicht, behaarter Kopf, Umgebung des Anus und der Genitalien, Hände und Unterarme, Unterschenkel und die Stellen, an denen zwei Hautflächen aneinanderliegen (Intertrigo).

Als Ursache kommen für einen Teil des Ekzems mechanische, thermische und besonders chemische Reize in Betracht, ferner parasitäre, toxische und autotoxische Einwirkungen auf die Haut. Zu diesen eigentlich ursächlichen Momenten treten dann noch prädisponierende, wie kachektische, anämische Zustände, Stoffwechselkrankheiten (Diabetes, Gicht usw.) oder Erkrankungen der Haut selbst (Seborrhöe, Prurigo) hinzu.

Miliaria (Frieselausschlag) ist ein durch den Reiz starken Schweißes verursachtes Exanthem. Es bilden sich Bläschen mit rotem Hof (Miliaria rubra), die anfangs klar, bald durch Leukozyteneinwanderung getrübt sind Miliaria alba).

Impetigo. Unter Impetigo versteht man eine Eiterpustel, welche ohne vorheriges Bläschenstadium direkt eitrig erscheint. Die Impetigo contagiosa tritt epidemisch unter den Kindern auf. Die Eiterbläschen besitzen nur dünne Bedeckung, platzen bald und es entstehen aus ihnen gelbliche Borken. Die Blase bildet sich durch Abheben der Hornschicht von dem Rete Malpighii. Die Erkrankung beruht auf einer Infektion der oberflächlichen Epidermisschichten mit pyogenen Kokken.

Variola (Pocken). Das Exanthem beginnt mit einem papulösen Stadium. Die Papeln bilden sich nach 3 Tagen in Bläschen um, die in der Mitte eine Delle zeigen. Der anfänglich klare Inhalt wird nach einigen weiteren Tagen eitrig und das Bläschen bekommt einen hyperämischen Hof. Die Pusteln platzen und trocknen ein, es entstehen Borken, unter welchen der Prozeß ohne oder, wenn die Pockenpustel in die Tiefe drang, mit Narbenbildung ausheilt.

Mikroskopisch zeigt sich eine Schwellung, Trübung und später Koagulationsnekrose der Zellen des Rete Malpighii. Schon die Papel wird hierdurch und infolge von geringer Exsudation zwischen den Retezellen, sowie durch Hyperämie und seröse Durchtränkung des Papillarkörpers gebildet. Bei weiterer Ansammlung von Flüssigkeit bilden sich zwischen den degenerierten Retezellen Hohlräume, die zusammen eine mehrkammerige Blase bilden. Durch die folgende Eiterung schmelzen die Fächer ein und die Blase wird einkammerig.

Atypische Formen der Variola sind die hämorrhagischen Pocken, bei denen nach dem vesikulösen Stadium ein hämorrhagischer Erguß in die Bläschen stattfindet. Oder es treten von vornherein Blutungen in der Haut auf, auf dunkel gerötetem Grunde.

Die mit animaler Lymphe künstlich hervorgerufene Efflorescenz Vaccina (Kuhpocke) verhält sich anatomisch wie die Variola.

Windpocken (Varizellen) sind eine bei Kindern auftretende Infektionskrankheit. In der Haut treten linsen- bis erbsengroße Bläschen auf, die sich

Bestehen tritt Heilung unter Narbenbildung ein. Histologisch ist die an Plasmazellen reiche Zellinfiltration im Papillarkörper und der Kutis lokalisiert und zwar in den tieferen Schichten besonders um die Gefäße herum. Zwischen den Infiltrationsherden zeigen sich gewucherte, spindelige und verästelte Bindegewebszellen. Die Gefäßwände, frühzeitig und vorzugsweise die der kleinen Venen, zeigen auch vielfach eine Infiltration und die Intima kann eine zur Verengerung des Lumens führende Wucherung erfahren (Endarteriitis).

Die sogenannten konstitutionell-syphilitischen Hautaffektionen (Syphilide) treten in Form oberflächlicher Hautentzündung auf und tragen demgemäß den Charakter von erythematösen, papulösen und pustulösen Exanthemen, die sich jedoch durch mehrere Eigentümlichkeiten von den gewöhnlichen Dermatitiden unterscheiden. Hierhin gehören kupferbraune Färbung, Polymorphie, anfängliche Verbreitung über große Körperflächen, später Beschränkung auf einzelne Körperteile, Anordnung in Kreisform.

Histologisch sind die Syphilide charakterisiert durch dichte, gleichmäßige, plasmazellenreiche Infiltration des Papillarkörpers und der Kutis, wozu auch noch Wucherung der fixen Bindegewebszellen treten kann. Die Infiltrate zeigen vielfach besondere Anordnung um die Gefäße und Drüsen. Die Epidermis ist beim papulösen Syphilid im Bereiche der Papeln verdünnt, die Retezapfen sind abgeflacht. Beim pustulösen Syphilid ist sie vom Papillarkörper abgehoben. Die einzelnen Formen der Syphilide sind:

Das makulöse Syphilid (Roseola syphilitica) ist gewöhnlich das erste Zeichen der sekundaren Syphilis. Es tritt in Form leicht erhabener blaßroter Flecke, vorzugsweise am Rumpf auf.

Das papulöse Syphilid ist das häufigste, es wird eingeteilt in das lentikuläre Syphilid, welches runde, scharf umschriebene Knötchen von etwa Linsengröße, von dunkelroter, meist kupferroter Farbe bildet, und das seltenere kleinpapulöse (lichenoide) Syphilid.

Die Papeln der Palma manus und Planta pedis führen zu stärkerer Abschuppung und Verhornung (Psoriasis palmaris et plantaris syphilitica). An den behaarten Körperstellen kommt es bei papulösem Syphilid und übrigens auch beim makulösen zu Haarausfall und Seborrhöe.

Nässende Papeln (breite Kondylome) entwickeln sich an den Übergängen der Schleimhaut zur äußeren Haut, namentlich an Genitalien und After. Sie stellen brombeerartige Geschwülste dar.

Das pustulöse Syphilid kann auftreten nach Art der Aknepustel (Acne syphilitica) oder der Varizellen (Varicella syphilitica) oder sich durch Größe und rasches Eintrocknen auszeichnen (Impetigo syphilitica). Findet eine Vereiterung bis in das Korium statt, so spricht man von Ecthyma syphiliticum, und unter Rupia syphilitica versteht man Effloreszenzen, die sich durch raschen Zerfall des tief in die Haut greifenden Infiltrates auszeichnen, wobei es oberflächlich rasch zur Borkenbildung kommt.

Während die genannten Syphilide meist den Frühstadien, nur selten den Spätstadien der konstitutionellen Syphilis angehören, sind als Hautaffektionen des tertiären Stadiums zu nennen:

das tubero-serpiginöse bzw. tubero-serpigino-ulzeröse Syphilid, girlandenartig angeordnete papelartige Effloreszenzen.

schnell in den obersten Schichten der Epidermis entwickeln und einen klaren wässerigen Inhalt haben. Es zeigen sich stets verschiedene Entwicklungsstadien nebeneinander.

γ) Entzündungen mit überwiegender Schuppenbildung.

Unter Schuppen (Squamae) versteht man Partien der Hornschicht, die sich in kleineren oder großeren Lamellen abstoßen.

Schon bei den bisher aufgeführten Hauterkrankungen war als späteres Stadium eine Schuppung mehrfach zu erwähnen. Treten die exsudativen Vorgänge bei chronisch verlaufenden Entzündungen zurück oder kommen sie von vornherein nur schwach zur Ausbildung, während proliferierende Prozesse sich ausbilden, so erscheint die Schuppung als hervorragendes Merkmal des Krankheitsbildes.

Die Schuppung beruht nur zum Teil auf einer stärkeren Ausbildung der physiologischen Abschilferung. In der Regel liegt ihr eine Verdickung der Oberhaut, insbesondere Verlängerung der Reteleisten, Verbreiterung der Hornschicht und eine Anomalie der Verhornung zugrunde. Im Papillarkörper finden sich seröse Durchtränkung und zellige Infiltration.

Psoriasis vulgaris (Schuppenflechte) bildet scheibenförmige, von [illegible] rhabene Flecke, die mit silbergrauen bis [illegible] uppen belegt sind. Die Herde entwickeln [illegible] (Psoriasis punctata), die sich bald mit Schuppen bedecken, so daß man sie mit Mörtelspritzern verglichen hat (Psoriasis guttata). Tritt im Zentrum der Herde Heilung ein, während in der Peripherie die Erkrankung fortschreitet, so bilden sich kreisförmige Herde (Psoriasis annularis) und durch Verschmelzung solcher unregelmäßige Figuren (Psoriasis gyrata). Bevorzugte Lokalisationen sind die Streckseiten der Extremitäten, insbesondere Knie- und Ellenbogengegend.

Histologisch findet man bei Psoriasis Parakeratose (Erklärung s. S. 1100), Akanthose (= Verlängerung der Epithelleisten) und seröses sowohl wie leukozytäres Exsudat im Epithel. Die Papillen sind ödematös und zellig infiltriert. Wahrscheinlich sind die entzündlichen Vorgänge im Epithel und im Korium gleichzeitige Wirkungen derselben Ursache. Die Ätiologie ist unbekannt, neuropathischer Ursprung wird von manchen Autoren vermutet, auch liegt es nahe, eine parasitäre Ursache anzunehmen.

Als **Pityriasis rubra** wird eine seltene, chronisch verlaufende Hautkrankheit bezeichnet, bei der größere Hautstrecken von intensiver Rötung befallen sind, die weiterhin eine stete geringe kleiige Schuppung zeigen. In den späteren Stadien tritt eine Atrophie mit Verdünnung der Haut auf.

Lupus erythematodes tritt zunächst in Form eines kleinen roten Fleckes auf, der leicht schuppt und zentral leicht eingesunken erscheint (Primäreffloreszenz nach Kaposi). Der Fleck wächst, stellt eine runde Scheibe dar mit leicht eingesunkenem Zentrum und einem scharf umgrenzten, leicht erhabenen Saum (Lupus erythematodes discoides). An seiner Oberfläche treten häufig die Follikelöffnungen stark hervor und enthalten Hornpfröpfe oder der Rand ist mit weißen Schuppenmassen besetzt. Schließlich kommt es zu regressiven Prozessen. Dieselben beginnen meist im Zentrum der Erhebungen, deren Niveau einsinkt und eine narbig-weißliche Beschaffenheit annimmt. Einen anderen Verlauf

Das Hautgummi entwickelt sich als tief liegendes Gummi in der Subkutis, in Form kleinerer oder größerer Knoten. Die Gummen schwinden allmählich oder erweichen und brechen durch, so daß ein gummöses Geschwür (Fig. 679) entsteht. Dasselbe heilt unter Narbenbildung.

Die Spirochaete pallida ist in dem Effloreszenzen der tertiären Syphilis nur selten gefunden worden. In den Affektionen des primären und sekundären Stadiums läßt sie sich stets nachweisen.

Die Lepra der Haut beginnt mit zirkumskripten Flecken oder flachen, diffusen Infiltrationen. Auf dem infiltrierten Grunde bilden sich später knotige Effloreszenzen, die bis zu bedeutender Größe anwachsen können. So kommt es am Gesicht, das häufig befallen ist, zu starker Verunstaltung. Die Infiltrate bestehen im allgemeinen aus Granulationsgewebe, doch ist dasselbe ausgezeichnet durch das Vorkommen merkwürdiger, zellähnlicher Gebilde (Leprazellen, Globi). Die Leprabazillen liegen in den Globis, aber auch extrazellulär in Zügen angeordnet und meist von Rundzelleninfiltrationen umgeben.

Die leproše Infiltration hat ihren Sitz in der Kutis, umgibt Haarfollikel und Schweißdrüsen, verläuft den Gefäßen entlang, umgibt und durchwachst mit Vorliebe die Nerven. Im weiteren Verlauf kann es zu teilweiser Resorption und bindegewebiger Umwandlung der Knoten kommen oder zu Zerfall und Geschwürsbildung.

Fig. 679. Ulzeriertes Gummi der Gesichtshaut

Aktinomykose. Primäre Aktinomykose der Haut ist selten, sie tritt auf in Form phlegmonöser Infiltrate, die zu Geschwüren zerfallen. Eine andere Form der Hautaktinomykose führt zu lupusähnlichen Knötchen, die peripher durch neue Eruptionen fortschreiten, während zentral Vernarbung eintreten kann.

Sekundäre Aktinomykose in der Haut kommt bei Durchbruch tiefliegender aktinomykotischer Herde zustande. Dabei breitet sich die Aktinomykose in der Haut noch etwas aus nach *Art eines Furunkel*infiltrates, dessen eitrige Einschmelzung dann zum Durchbruch und zur Fistelbildung führt. Seltener bilden sich aus Granulationsgewebe bestehende Tumoren.

Histologisch läßt sich der Krankheitsvorgang auf die Entwicklung von Granulationsgewebe um die eingedrungenen Aktinomyzes-Pilze

zeigt der Lupus erythematodes disseminatus, bei dem die Effloreszenzen isoliert bleiben oder sich in Gruppen zusammenfinden.

Das Wesentliche der Erkrankung besteht in einer chronischen Entzündung der Kutis, die ohne Eiterung und Exulzeration zu einer narbenähnlichen Atrophie führt. In der Kutis findet sich zunächst Zellinfiltration, die vielfach aber nicht immer in den Papillen am stärksten ist. Kollagene und elastische Fasern gehen unter Degenerationserscheinungen innerhalb der Infiltrationsherde zugrunde.

Die epidermoidalen Veränderungen sind entsprechend den verschiedenen klinischen Stadien verschieden und sind für den Lupus erythematodes nicht charakteristisch. Es finden sich hyperplastische Prozesse mit Verbreiterung des Rete, andererseits häufig Hyperkeratose. Im letzteren Falle ist die Hornschicht verbreitert, mit teilweise noch färbbaren Kernen. In den Follikelmündungen sammeln sich Hornmassen an; auch extrafollikulär gelegene Hornpfröpfe werden beschrieben. In der Rückbildungsperiode treten mehr regressive und atrophische Vorgänge zutage. Die Talgdrüsen sollen anfänglich eine Hypersekretion zeigen, in den Spätstadien atrophieren sie.

Lokalisation vorzugsweise am Gesicht, dann behaarter Kopf und Hände; weniger häufig sind Füße, Arme, Beine, Rumpf befallen. Die Erkrankung tritt meist symmetrisch auf.

Die Ursachen des Lupus erythematodes sind nicht klargestellt. Ein Teil der Fälle kommt bei Tuberkulösen vor und steht wahrscheinlich mit Tuberkulose-Infektion in Zusammenhang (s. Tuberkulide S. 1109).

δ) Entzündungen mit Überwiegen der knötchenförmigen Exantheme.

Papulae (Knötchen) sind solide, über das Hautniveau hervorragende Bildungen bis etwa Linsengröße. Größere Hervorragungen etwa bis Haselnußgröße heißen *Tubercula (Knoten), noch umfangreichere Phymata (Knollen).*

Die Knötchen- und Knotenbildung kommt als Vorstadium vesikulöser Exantheme nicht selten zur Beobachtung. Bei manchen chronisch-entzündlichen Affektionen der Haut hat sie längeren Bestand. Den papulösen Effloreszenzen liegen nicht einheitliche, histologische Vorgänge zugrunde.

Lichen ruber. Als Lichen bezeichnet man heutzutage nur solche Knötcheneffloreszenzen, welche konstant bleiben, also sich nicht zu Bläschen oder Pusteln weiterbilden.

Beim Lichen ruber planus entstehen stecknadelkopf- bis linsengroße, nur wenig über das Hautniveau erhabene Papeln von blaß gelblichroter oder stark roter bis blauroter Farbe von eigentümlich wächsernem, schillerndem Glanz. Zentral haben sie meist eine Delle. Die Papeln stehen anfänglich disseminiert, haben aber Neigung zu Konfluenz.

Histologisch findet sich eine Dilatation der Gefäße in der Papillar- [illegible] und eine starke [illegible] der Ob[illegible] das St[illegible]. Letzteres zeigt außer Vermehrung seiner [illegible] selben und ödematöse Erweiterung der Interzellularspalten. Es kann sogar durch weitere Auflösung des Rete zu einer Abhebung der Epithellage von der Kutis kommen; eine Lückenbildung, welche von manchen Autoren als typisch für die Lichenaffektion angesehen wird.

zurückführen. Das Granulationsgewebe erfährt dann einerseits eine eitrige Einschmelzung, wobei der Eiter die charakteristischen Aktinomyzeskörnern enthält, und geht andererseits in narbiges Gewebe über, welches die Herde umschließt und durchsetzt.

Malleus (Rotz). Die primäre Rotzinfektion der Haut ist selten und kommt meist durch Wundinfektion zustande. Sie zeigt sich als Geschwür mit blauroten, infiltrierten Rändern und gelblich belegtem Grund. Phlegmonöse Eiterungen können sich anschließen. Beim sekundären Hautrotz bilden sich Pusteln, die mit septischen oder Variolapusteln Ähnlichkeit haben. Auch zum Auftreten furunkel- oder karbunkelähnlicher Knoten, welche vereitern, kann es kommen. Der Eiter der Rotzpusteln enthält meist sehr zahlreiche Rotzbazillen.

Rhinosklerom befällt Nase, angrenzende Partien des Gesichts und obere Teile des Respirationstraktus. Es tritt auf in platten, wulstigen oder knotigen Infiltraten von Hirsekorn- bis Haselnußgröße, welche durch eine ganz bedeutende Härte ausgezeichnet sind. In späteren Stadien erfolgt narbige Umwandlung der Knoten, wodurch Verzerrungen ihrer Umgebung zustande kommen.

Junge Knoten bestehen aus plasmazellen- und gefäßreichem Bindegewebe, welches als charakteristische Bestandteile größere Zellen von blasigem Aussehen mit wenig wahrnehmbarem Protoplasma (Mikuliczsche Zellen) enthält. Sie sind der vorwiegende Sitz der Rhinoskleromba zillen. Alte Knoten bestehen aus derbem, sklerotischem Bindegewebe.

Mycosis fungoides. Nach einem, oft lange bestehenden Vorstadium polymorpher Exantheme (erstes Stadium) treten Infiltrate in der Haut auf von Linsen- bis Bohnengröße. Dieselben wachern später zu starken Knollen, so daß multiple weiche Geschwülste von Nuß- bis Faustgröße den Körper bedecken (zweites Stadium). Infiltrate oder Tumoren können sich zurückbilden oder sie zerfallen und sondern reichlich stinkenden Eiter ab. Die Infiltrate und Tumoren entwickeln sich im Korium und subkutanen Bi[illegible] sie charakterisiert durch Mannigfaltigk[illegible] Lymphozyten, Mastzellen, Riesenzellen, [illegible] unter denen lymphozytenartige Elemente verschiedener Größe überwiegen. Dabei besteht meist reichliche Vaskularisation, inbesondere Erweiterung der oberflächlichen Blut- und Lymphbahnen. Nach Unna liegt der Ausgangspunkt des Prozesses in der Höhe des subpapillären Gefäßnetzes. Die Tumoren werden verschieden aufgefaßt als Granulationsgeschwülste, Sarkome oder Geschwülste, welche den lymphatischen Neubildungen (Pseudoleukämie, Leukämie, Lymphosarkomen) nahestehen. Eine sichere Entscheidung ist zurzeit nicht möglich. Die Ursache der Erkrankung ist unbekannt.

Bei Leukämie und zwar besonders bei der lymphatischen Leukämie und bei Pseudoleukämie treten, nach mehr oder weniger langem Bestehen der Allgemeinkrankheit, flache, ovale oder tumorartige, im allgemeinen kleine, leukämische Infiltrate in der Haut auf

Auch Herde der **Lymphogranulomatose** können sich in der Haut lokalisieren.

Framboesia tropica geht mit breitbasig aufsitzenden, roten geschwulstartigen Effloreszenzen einher. Erreger der Framboesie ist eine dem Syphilis-Erreger ähnliche Spirochäte (Spirochaeta pertenuis, Castellani).

Verruga peruviana, eine Infektionskrankheit, bei der sich Papeln, später warzige Geschwülste auf dem Boden eines vesikulösen oder bullösen

Beim **Lichen ruber acuminatus** treten auf gesunder Haut helle oder dunkelrote Knötchen auf von konischer oder kegelförmiger Gestalt und Stecknadelkopf- bis Erbsengröße. Auf ihrer Spitze ist ein Hornschüppchen oder Hornkegel aufgelagert. Durch dichtes Aufsprießen und Konfluieren der Knötchen bilden sich Erhebungen von rötlicher Farbe, die mit Schuppen bedeckt sind. Schließlich ist die Haut verdickt, schuppig, rissig.

Histologisch findet sich eine Hyperkeratose, die sich insbesondere in den Haarfollikeln und deren nächster Umgebung lokalisiert. In einem Follikel, einem Schweißdrüsengang, aber auch unabhängig von beiden bildet sich ein konzentrisch angeordneter Hornzapfen, der aus der Follikelmündung hervorragt. Das Rete Malpighii ist im Bereich der Hornkegel verschmälert, im allgemeinen aber hypertrophisch. In der Kutis sind entzündliche Veränderungen meist nur schwach ausgeprägt.

Lichen scrophulosorum tritt auf in Form roter bis braunroter, schuppender Knötchen, die in Gruppen sich anordnen und durch Konfluieren Plaques bilden. Sie kommen fast ausschließlich bei jugendlichen skrofulösen Individuen vor und sind am Rumpf lokalisiert. Histologisch hat man in den den Knötchen zugrunde liegenden, um die Follikel lokalisierten, entzündlichen Zellinfiltrationen Riesenzellen gefunden und auch Gebilde, welche den miliaren Tuberkeln ähnlich sind. Selbst der Nachweis vereinzelter Tuberkelbazillen ist, wenn auch selten, gelungen. Aus diesen Gründen und wegen der offenbaren Beziehungen zur Skrofulose hat man den Lichen scrophulosorum als eine Form der Hauttuberkulose angesprochen (vgl. S. 1107).

Prurigo ist eine in der Kindheit beginnende Hautkrankheit, bei welcher schubweise blaßrote Knötchen auftreten. Dieselben lassen etwas Serum austreten, welches zu Borken eintrocknet. Weitere Modifikationen werden durch Kratzeffekte verursacht. Prurigoefflorescenzen sind an den Streckseiten der Extremitäten, insbesondere der unteren, lokalisiert. Es besteht meist gleichzeitig Schwellung der regionären Lymphdrüsen (Prurigobubonen).

ε) Entzündungen, ausgehend von den Haarbälgen und Drüsen.

Acne vulgaris (Finne) tritt an den talgdrüsenreichen Stellen (Gesicht, Rücken usw.) in Form von hirsekorn- bis erbsengroßen, konischen Knötchen auf, die sich in Pusteln umwandeln. Die Umgebung der Knötchen ist leicht gerötet. Die Pusteln entleeren Eiter und mit ihm stößt sich ein Komedo ab, worauf Heilung eintritt.

Die Veränderung beginnt mit Komedonenbildung (vgl. S. 1124), zu welcher eitrige Entzündung hinzukommt. Doch kommt es auch vor, daß die Akne ohne Komedo entsteht, aber immerhin nimmt sie von einem Haarbalg oder einer Talgdrüse ihren Ausgang. Die Abszeßbildung ist in vielen Fällen auf den Innenraum des Follikels beschränkt, kann aber später auch auf das benachbarte Bindegewebe übergehen, so daß der ganze Follikel zugrunde geht.

Ätiologisch ist außer Komedonenbildung noch ein infektiöses *Moment* wirksam. Außerdem kommt aber auch noch eine allgemeine Disposition in Betracht, dies lehren das vorzugsweise Vorkommen der Akne in gewissem Alter (Pubertät) oder ihr häufiges Vorhandensein bei Erkrankungen des Magen-Darmtraktus oder der weiblichen Sexualorgane, *nicht am wenigsten* die durch Medikamente verursachten Formen.

Exanthems entwickeln. Histologisch bestehen die Geschwülste aus Granulationsgewebe mit verschiedenen Zellelementen.

Unter Granuloma teleangiectodes versteht man Geschwürsbildungen, die hauptsächlich an den Fingern vorkommen und durch eine starke, pilzförmig vorragende Wucherung von sehr gefäßreichem Granulationsgewebe sich auszeichnen. Gleichzeitig geht der Prozeß in die Tiefe unter Zerstörung der Gewebe einschließlich der Knochen. Die infektiöse Natur des Gr. tel. ist wahrscheinlich (*Schridde*).

Die Orientbeule (Aleppobeule, Bouton de Biskra) stellt auf der Höhe der Entwicklung ein Hautgeschwür von polymorphem Aussehen dar. Als Erreger wurde ein Trypanosom (Leishmania orientalis) von Wright und von Herxheimer und Bornemann nachgewiesen.

Ulcus molle (weicher Schanker) ist ein kontagiöses Geschwür, welches durch den Koitus erworben wird und daher fast ausschließlich an den Genitalien vorkommt. Als Ursache ist ein spezifischer Streptobazillus (Unna-Ducreyscher Bazillus) namhaft zu machen. Der weiche Schanker repräsentiert sich als runder Substanzverlust mit geraden Rändern, dessen Grund mit einem dünnen, eitrig-blutigen, stark infektiösen Sekret bedeckt ist. Die Ränder sind infiltriert, ohne besondere Härte. Lymphangitis und entzündliche Schwellung der regionären Lymphdrüsen folgen der Geschwürsbildung regelmäßig. Der weiche Schanker entwickelt sich aus einem pustulösen Vorstadium. Anfänglich schreitet der geschwürige Zerfall peripherwärts fort, später kommt es nach mehrwöchigem Bestehen zur Heilung.

7. Dermatomykosen und -zoonosen.

Die Dermatomykosen sind fast ausschließlich Erkrankungen des Epithels und der epithelialen Anhänge. Die Pilze führen entweder nur ein saprophytisches Dasein in und auf der Hornschicht oder sie verursachen akute und chronische Entzündungserscheinungen oder schließlich bilden sie wie beim Favus durch ihr Massen besondere morphologische Produkte. Die Pilze gehören der Gruppe der Hyphomyzeten an und bilden im menschlichen Körper nur Myzelfäden und Konidien (Sporen), keine Fruktifikationsorgane.

Favus (Erbgrind) ist charakterisiert durch das Auftreten schildförmiger, schwefelgeber Körperchen, der sogenannten Scutula. Sie stehen anfangs einzeln, treten später zu tellerförmigen Gruppen zusammen. Die Scutula sind an der Oberfläche schüsselförmig gedellt, an der Unterfläche kugelig oder kegelförmig und sitzen dellenförmig in der Hornschicht, aus der sie sich heraushebe lassen. Sie bestehen im wesentlichen aus Hyphen und Sporen des Favuspilzes (Achorion Schönleinii), die durch eine feinkörnige Masse zusammengehalten werden. Die Scutula entwickeln sich meist, aber nicht notwendig um die Haare herum. Die Pilze wuchern auch in die innere Wurzelscheide und das Haar selbst ein.

In der Umgebung der Scutula tritt in der Epidermis Leukozyteneinwanderung auf und ebenso zeigt die Kutis reaktive Entzündungserscheinungen. Die Ausheilung geht mit narbiger Atrophie der befallenen Follikel einher.

Favus befällt am häufigsten den behaarten Kopf und ist von komplizierenden Hautaffektionen in der Regel begleitet.

Jodakne und Bromakne unterscheiden sich von der gewöhnlichen nur dadurch, daß die entzündlichen Erscheinungen etwas intensiver sind und einen schnelleren Ablauf zeigen.

Acne varioliformis kommt hauptsächlich an der Stirn vor in Form von rötlichen Knötchen, die (ohne Komedobildung) in Pusteln übergehen und mit Narbenbildung, ähnlich derjenigen nach **Variola**, abheilen. Ihr nahe steht die

Acne necrotica (*Boeck*). Stecknadelkopf- bis erbsengroße Papeln wandeln sich in einen trockenen, harten Schorf um und heilen mit Narbenbildung. Der Prozeß stellt sich histologisch als Follikulitis und Perifollikulitis dar. Die Nekrose soll auf Thrombose der Gefäße beruhen, nach anderen auf Wirkung von Mikroorganismen.

Sykosis simplex („**non parasitaria**") stellt eine Follikulitis oder Perifollikulitis dicht stehender Haarbezirke dar. Sie beginnt als Impetigopustel an der Mündung eines Infundibulums eines starken Haares. Der Eiter bricht durch, es kommt zur Borkenbildung, unter welcher mit leichter Vernarbung Heilung eintritt. Durch wiederholtes Auftreten der Effloreszenzen, sowie durch Kombination mit Furunkel, Ekzem usw. ist das klinische Bild sehr vielgestaltig.

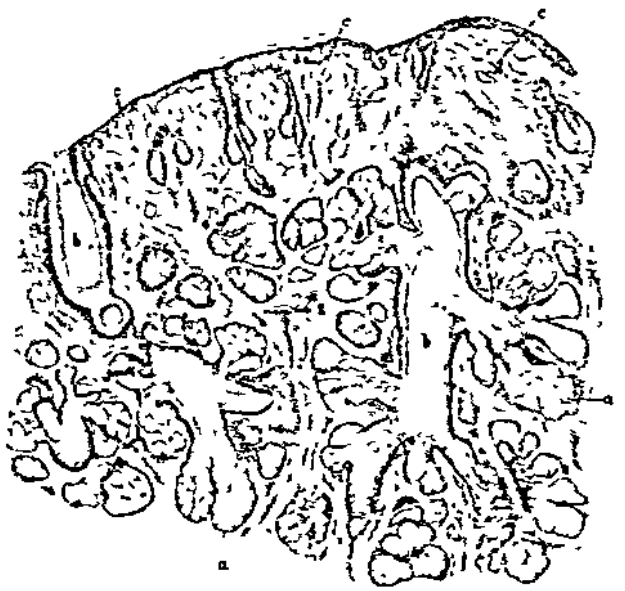

Fig. 675. Acne rosacea, *a* vergrößerte Talgdrüsen, *b* Erweiterungen der Ausführungsgänge derselben; *c* verstärkte Vaskularisation

Mikroskopisch liegt der Sykosis eitrige Follikulitis und Perifollikulitis zugrunde. **Unna** unterscheidet mehrere Stadien: nach einem oberflächlichen, impetigoähnlichen Abszeß am Eingange des Follikels kommt es zu einem entzündlichen Infiltrat in der Umgebung des Follikelhalses. Später führt die fortschreitende *Entzündung* zur Bildung eines perifollikulären Abszesses. In noch weiterem viertem Stadium dringt die Abszeßbildung längs des Haarbalges in die Tiefe, dringt auch in den Haarbalg selbst ein, so daß schließlich der ganze Haarbalg durch Eiterung zugrunde geht. Die Höhle schließt sich nach Entleerung des Eiters durch Granulationsgewebe. Als Eitererreger findet sich Staphylococcus pyogenes.

Acne rosacea (Fig. 675) sei hier noch angefügt, obschon sie von den übrigen Akneformen verschieden ist. Sie befällt hauptsächlich die [illegible] Teile der Wangen. Der Prozeß beginnt mit einer [illegible] nd kleinen venösen Gefäße. [illegible] deren Gefolge manchmal, [illegible] el- oder Knötchenbildung. [illegible] so daß in hochgradigen [illegible] estaltiges Aussehen erhält (**Rhinophyma**, Pfundnase).

Mikrosporie. Es bilden sich auf behaarter Kopfhaut scheibenförmige Stellen, an denen die Haare brüchig werden und nur in Resten bestehen bleiben. Mikroskopisch zeigen sich die Haare von einer Scheide aus kleinen runde[illegible] umgeben. Dünne Myzelfäden lassen sich [illegible] in geringer Zahl ebenfalls nachweisen. Die [illegible] bei Kindern im Alter von 4—15 Jahren vor. Erreger ist ein kleinsporiger Fadenpilz (Mikrosporon Audouini oder auch andere Mikrosporonarten).

Trichophytien d. h. durch verschiedene Arten von Trichophytonpilzen verursachte Erkrankungen kommen in verschiedener Lokalisation vor.

Trichophytie des behaarten Kopfes tritt ebenfalls bei Kindern auf, kann aber bis zum 20. Jahre und darüber dauern. Es entstehen kleine Herde, die sich in verschiedene Formen (zwei, nach Sabouraud) einteilen lassen.

Fig. 680. Trichophytia superficialis.

Trichophytie der unbehaarten Haut (Trichophytia superficialis circinosa) (Fig. 680). Es bilden sich auf leicht geröteter Basis in Form von rundlichen Flecken Herpesbläschen (vesikulöse Form), die eintrocknen, worauf die Stelle abschilfert. Oder es bilden sich vorzugsweise an der Nackenhaargrenze schuppende Kreise (squamöse Form).

Trichophytia profunda (Sycosis parasitaria) ist in den Barthaaren lokalisiert und verläuft als tiefgreifende und mit Eiterung einhergehende Follikulitis und Perifollikulitis. Auch können sich in der Tiefe Granulationstumoren entwickeln.

Eczema marginatum geht von ekzematösen Effloreszenzen aus und ist durch einen chronischen, über viele Jahre sich erstreckenden Verlauf charakterisiert, sowie durch Lokalisation an bestimmten Körperteilen, hauptsächlich in den Inguinalfalten und von dort auf die Innenfläche von Skrotum und Oberschenkel fortschreitend. Der Erreger wird als Epidermophyton inguinale bezeichnet und nicht zu den Trichophytonpilzen gerechnet.

Sporotrichose. Im subkutanen Gewebe entwickeln sich schubweise zahlreiche Knoten von etwa Erbsengröße. Sie wachsen und wölben die Haut vor, bis sie schließlich perforieren, so daß Ulzera entstehen. Dieser disseminierten Form steht die seltenere lokalisierte gegenüber. Die Knoten beginnen solitär (Primäraffekt, meist durch Verletzung bedingt) und verbreiten sich nur in geringem Maße durch die Lymphwege. Die Krankheit ist durch einen sporenbildenden Fadenpilz (*de Beurmann* und *Ramond*) verursacht.

Bei der **Pityriasis versicolor** (Pigmentflechte) treten gelbrötlich oder braun gefärbte Flecken mit feiner Lamellen- und Schuppenbildung

Histologisch zeigt sich Vermehrung [illegible] fäße, Hyperplasie und fleckweise zellige [illegible] der Kutis. Die Talgdrüsen sind oft in se[illegible] ihre Ausführungsgänge erweitert.

Furunkel (Blutgeschwür). Auf der Höhe der Entwicklung bildet der Furunkel eine halbkugelige, stark gerötete Vorwölbung der Haut. Die Kutis und noch ausgedehnter das subkutane Bindegewebe ist hart infiltriert in einer Ausdehnung, daß der Furunkel etwa die Größe einer Haselnuß bis eines Hühnereies erreicht. Im Zentrum der Vorwölbung zeigt sich ein mit getrübtem Serum gefülltes Bläschen, oder nach dessen Platzen eine weißliche Stelle. Dieselbe setzt sich, wie Durchschnitte lehren, in die Tiefe fort und stellt nekrotisches, in eitriger Einschmelzung begriffenes Gewebe dar. Der nekrotische Pfropf stößt sich unter Eiterung ab und die zurückbleibende Höhle schließt sich durch Granulationsgewebe.

Die Entzündung geht am häufigsten von der Einmündungsstelle eines Haarbalges bzw. einer Talgdrüse aus und beginnt als Impetigopustel oder einfache Follikulitis. Sie geht dann schnell auf die benachbarte Kutis über, es kommt zu der für den Furunkel charakteristischen ausgedehnten Infiltration. Die Bindegewebsbalken der Kutis sind durch Leukozytenhaufen auseinandergedrängt. Auch in der weiteren Umgebung des Furunkels lassen sich noch entzündliche Veränderungen feststellen. Seltener geht der Furunkel von den Schweißdrüsen aus oder entwickelt sich unabhängig von den Follikeln und Drüsen.

Ätiologisch kommen alle Faktoren in Betracht, welche eine Einwanderung der Staphylokokken (zuweilen auch anderer Eitererreger) in die Einmündungsstelle der Haarbälge, Talgdrüsen, Schweißdrüsen oder in oberflächliche Verletzungen der Haut begünstigen und ermöglichen. Dahin gehören: Beschäftigung mit infizierenden Substan[illegible] flächliche Verletzung der Haut. Aber [illegible] Diabetes, Marasmus, disponieren zu [illegible] deutung pyogener Kokken ist durch *Garrè* und *Bockhart* bewiesen. Dieselben erzeugten durch Einreiben von Reinkulturen von Staphylococcus pyogenes aureus bzw. albus in die Haut ihres eigenen Vorderarmes typische Furunkel.

Der **Karbunkel** kann als Gruppe dichtstehender, konfluierender Furunkel aufgefaßt werden. Stoßen die mehrfachen nekrotischen Pfröpfe sich ab, so kann die Haut siebartig durchlöchert und weiterhin gangränös werden. Mit dem Abstoßen der Pfröpfe tritt aber nur selten ein Stillstand ein, sondern es schreiten Nekrose und eitrige Einschmelzung in die Nachbarschaft meist nur nach einer Richtung hin weiter fort, so daß der ganze Karbunkel Handflächengröße und darüber erreichen kann.

Unter **Pustula maligna** versteht man die durch Milzbrandbazillen verursachte Hautaffektion. Die Erkrankung beginnt mit einer kleinen Pustel (Milzbrandpustel), welche sich zum **Milzbrandkarbunkel** (Fig. 676), einer erbsen- bis kastaniengroßen Vorwölbung mit einem braunroten, trockenen Schorf auf seiner Höhe entwickelt. Der Schorf wird nach wenigen Tagen von einem rötlichen bis blauroten Wulst umsäumt. In der Umgebung des Knotens findet sich in der Regel starkes weitreichendes Ödem.

Die Milzbrandpustel kommt durch Abhebung der Epidermis von dem Papillarkörper infolge eitrigen Sekretes zustande. Gleichzeitig sind

auf, welche nur an den bedeckten Körperteilen und zwar hauptsächlich auf Brust, Bauch und Rücken lokalisiert sind. Die Erkrankung wird durch Mikrosporon furfur verursacht. Der Pilz sitzt nur in der Hornschicht, die durch ihn etwas anschwillt und sich lockert. In der übrigen Epidermis und in der Kutis entwickeln sich keine entzündlichen oder sonstigen Veränderungen.

Erythrasma ist eine auf die Inguinal- und Axillargegend beschränkte Erkrankung, welche in punktförmigen bis handtellergroßen, anfangs roten, später gelblichen bis bräunlichen Flecken auftritt. Die Flecken schilfern leicht ab. Ursache ist das Mikrosporon minutissimum. Dasselbe wuchert nur in der Hornschicht, doch zeigt die Kutis reaktive Entzündung leichten Grades.

Von den Dermatozoonosen ist am wichtigsten die Scabies (Krätze). Sie wird durch eine kleine Arthropode, die Krätzmilbe (Acarus scabiei), hervorgerufen. Die Länge des Weibchens beträgt 0,43—0,45 mm, das Männchen ist kleiner. Das Weibchen gräbt kleine Gänge von wenigen Millimetern Länge in die Hornschicht, die gewunden verlaufen und wie mit der Nadel geritzt aussehen. In den Gang legt das Weibchen Eier, aus denen nach einigen Tagen Larven entstehen. Die letzteren bohren sich nach oben ein Nest, in dem sie bis zur Geschlechtsreife verharren, um dann ihrerseits Gänge zu graben. Über dem Gange entstehen ekzematöse Effloreszenzen, zu denen noch Kratzeffekte hinzutreten.

Die Erkrankung ist vorzugweise an den Interdigitalfalten der Hände, lateralen und dorsalen Flächen der Finger und Hände lokalisiert, aber auch an anderen Körperstellen.

Es seien noch zwei Infektionen angereiht, deren Charakter als Zoonosen zwar behauptet, aber keineswegs erwiesen ist. Sie haben das Gemeinsame, daß bei ihnen kleine kokzidienähnliche Körperchen gefunden werden, welche aber wahrscheinlich nur eigentümliche Degenerationen der Epithelzellen darstellen:

Molluscum contagiosum. Harte hirsekorn- bis erbsengroße, selten größere Geschwülste überragen anfänglich wenig die Haut und sitzen ihr später warzenförmig auf. Die Oberfläche ist glatt, von der Haut kaum unterschieden oder von perlmutterähnlichem Glanze. In der Mitte bilden sie eine Delle mit Öffnung, welche auf Druck eine rahmigweißliche Substanz entleert. Ihren Sitz haben sie vorzugsweise an Genitalien, Hals und Gesicht. Die Geschwülste sind kontagiös.

Histologisch sieht man ein lappiges, aus Retezellen bestehendes Gebilde, welches in die Kutis eingesenkt ist (Fig. 681). Papillarkörper und Kutis sind verdrängt, so daß das [illegible] Molluskumgebilde umzieht. Die Läppchen [illegible] webige Septen getrennt. An den Rändern [illegible] normalen Oberflächenepithel zusammen. Die Lappen der epidermoidalen Wucherung sind durch Wucherung der Retezellen entstanden. Ihre Zellen zeigen in den mittleren Teilen starke Quellung. Ihre Protoplasma degeneriert in eigentümlicher Weise unter Bildung von kleinen, eiförmigen lichtbrechenden Körperchen, den sogenannten Molluskumkörperchen. Nach dem Zentrum der Geschwulst stoßen alle Läppchen zu einer Höhle zusammen, welche von den geschilderten Molluskumkörperchen und abgestoßenen Zellen gefüllt wird.

die Papillen selbst stark ödematös. In den durch diese Abhebung bedingten Lücken liegen zahlreiche Bazillen. Beim Karbunkel liegt zentral ein Pfropf aus Fibrin mit Leukozyten durchsetzt und aus nekrotischem Bindegewebe bestehend. In der Umgebung des Pfropfes bestehen die



Fig 676 Milzbrandkarbunkel *a* Nekrotischer Pfropf; *b* Ödematöser Papillarkörper; *c* Blasige Abhebung der Epidermis; *d* Kleinzellige Infiltration der Kutis.

charakteristischen Erscheinungen des Ödems des Papillarkörpers und der blasigen Abhebung der Epidermis fort. Kutis und Subkutis zeigen perivaskuläre, zellige Infiltration und Ödem.

In anderen Fällen äußert sich die Milzbrandinfektion der Haut allein in Ödem (sogenanntes Milzbrandödem).

b) Entzündung mit tieferem Sitz.

α) Diffuse Entzündungen des bindegewebigen Hautteiles.

Erysipel (Rotlauf) ist eine durch den Streptococcus erysipelatos (*Fehleisen*) hervorgerufene Hautentzündung. Die befallene Hautpartie zeigt Rötung und Schwellung, die nach einigen Tagen zurückgeht, aber auch bei zentraler Abheilung peripher weiterschreiten kann (E. migrans). *Bei starker Intensität kann es auch zu Blasenbildung kommen* und selbst zu Gangrän, aber nur selten zu zirkumskripter oder mehr diffuser Eiterung. Die Kokken verbreiten sich in den Lymphgefäßen und Bindegewebsspalten der Haut und sind vorwiegend in den Randbezirken des erysipelatösen Herdes anzutreffen. In dem Bindegewebe der Kutis findet man starke, zellige Infiltration, die auch auf die Subkutis übergreift. Dazu kommt Erweiterung und starke Füllung der Blutgefäße, sowie seröse und serofibrinöse Exsudation. Das Erysipel ist vorzugsweise im Gesicht lokalisiert.

Phlegmone stellt eine durch pyogene Kokken hervorgerufene, in der Regel von Wunden ausgehende diffuse Entzündung des Unterhautbindegewebes dar. Dies letztere erscheint zunächst serös, später diffus eitrig infiltriert. Die eitrige Entzündung führt zur Einschmelzung und der Eiter kann au[illegible] Wege nach außen entle[illegible] und es k[illegible] es zu [illegible] Die [illegible]

Bei der *Darierschen Dermatose* (Psorospermosis follicularis vegetans) bilden sich kleine, harte, leicht erhabene Knötchen mit einer Horndecke bedeckt und von schmutzig gelbbräunlicher Farbe. In ihrem Bereich erweist sich die Epidermis bei der mikroskopischen Untersuchung verdickt, durch Wucherung des Rete Malpighii und der Hornschicht. Letztere senkt sich

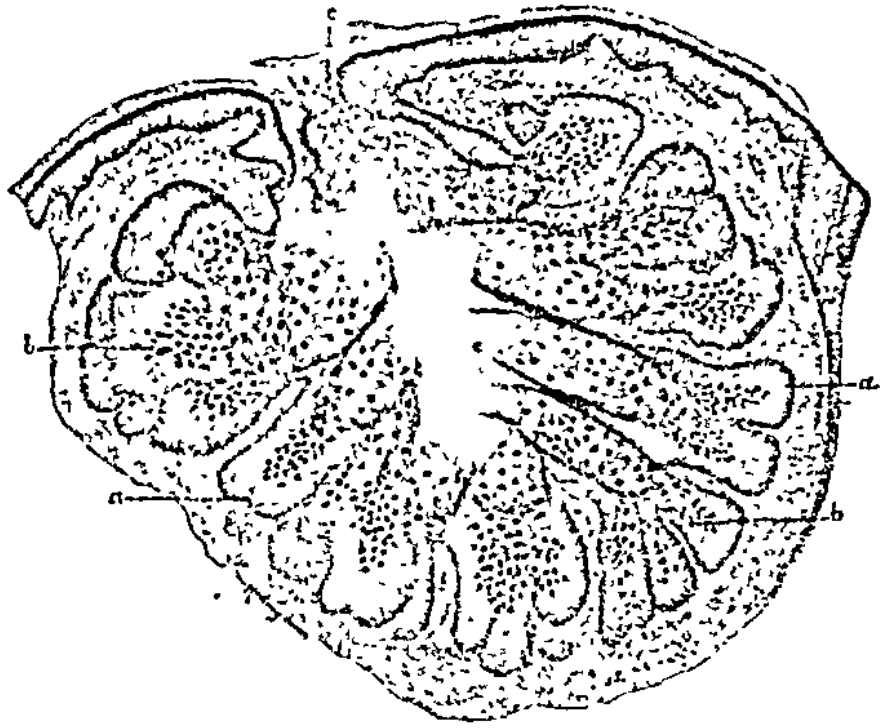

Fig. 681 Molluscum contagiosum. a Läppchenförmige, epidermoidale Wucherung; b Molluskum-Körperchen; c Detritus als Inhalt der zentralen Höhle

mehr oder weniger tief in die Reteschicht, einen Hornzapfen bildend. In der Tiefe unter dem Hornkegel bildet sich zwischen Basalzellen und der übrigen Zellschicht des Rete eine Lücke. In dieser sowohl wie in den verhornten Massen finden sich eigentümliche, runde, stark lichtbrechende Körperchen, die man früher für Parasiten gehalten hat, neuerdings aber als degenerierte Stachelzellen auffaßt.

8. Störungen der Kontinuität.

Defekte der Haut kommen in mannigfacher Weise durch traumatische Einflüsse zustande. Hauptformen sind: Rißwunden, Schnitt-, Stich- und Schußwunden.

Schußverletzungen betreffen nur selten die Haut allein, meist zugleich Muskulatur und andere Weichteile. Die Form und Ausdehnung der Schußwunde hängt ab von Größe, Gewicht und Oberfläche des Projektils und von der Art und Schnelligkeit seiner Bewegung; ferner von chemischen oder thermischen Schädigungen, die das Geschoß mit sich bringt; schließlich auch von der Beschaffenheit der Haut und ihrer Unterlage. Man unterscheidet Durchschuß, Tangentialschuß und Steckschuß. Die Durchschüsse, die am häufigsten sind, lassen Ein- und Ausschußöffnung erkennen. Die erstere ist bei Infanteriegeschossen und Granatsplittern meist klein, die letztere etwas größer, unter Umständen (bei Abnahme der Durchschlagskraft, bei Granat-

in die Tiefe auf Muskelfaszien usw. fortzuschreiten und kann zu allgemein septiko-pyämischer Infektion des Organismus führen.

Unter der Einwirkung gasbildender Bakterien kommt es zu einem brandigen Emphysem (Gasphlegmone).

Hautdiphtherie entsteht sekundär durch Ansiedlung des Diphtheriebazillus auf bestehenden Hautaffektionen, oder primär in der gesunden Haut. Auch im letzteren Falle bilden Hautläsionen verschiedener Art die Eingangspforte. Es bilden sich Geschwüre mit grau-gelblichem schorfartigem Belag oder phlegmonöse Entzündungen.

β) Die sogenannten Granulationsgeschwülste.

Hauttuberkulose. Der Tuberkelbazillus löst in der Haut eine Reihe von Krankheitsvorgängen aus, die in ihren klinisch-anatomischen Kriterien erhebliche Verschiedenheiten zeigen. Die Ursachen hierfür liegen teils in lokalen Eigenschaften der befallenen Hautstellen, teils in den allgemeinen Kräfte- und Ernährungsverhältnissen des Organismus, schließlich auch in der Art der Infektion. Der Tuberkelbazillus kann auf verschiedene Weise in die Haut eindringen. Er kann inokuliert werden, was vielfach von einer Verletzung oder einer anderen Hauterkrankung aus erfolgt; oder der Bazillus gelangt auf dem Blutwege in die Haut, oder schließlich der tuberkulöse Prozeß schreitet von Nachbarorganen aus direkt in die Haut fort. Die Mannigfaltigkeit der Erscheinungsweise zwingt zur Aufstellung verschiedener Krankheitsbilder.

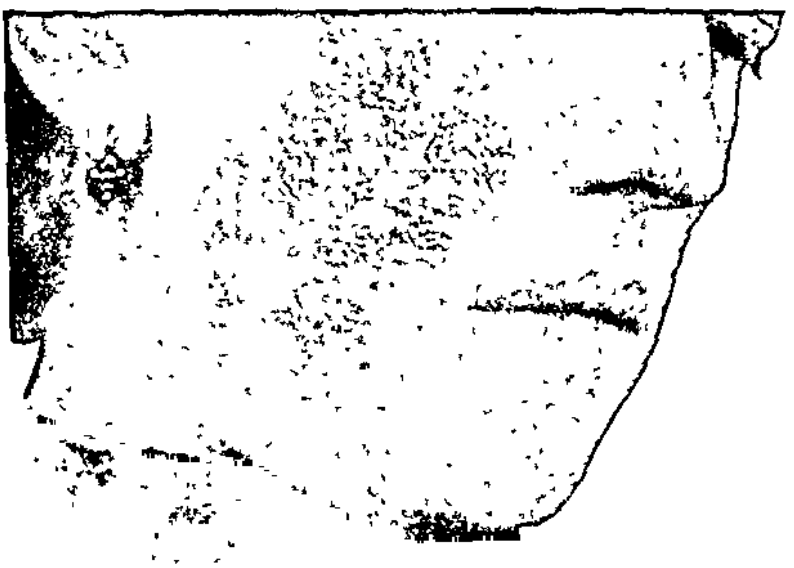

Fig 677. Lupus vulgaris.

Lupus vulgaris (Fig. 677) ist die häufigste Form der Hauttuberkulose. Die Krankheit befällt am häufigsten das Gesicht, namentlich Nase und Wange und beginnt meist schon im Kindesalter. Der wesentliche Krankheitsvorgang ist die Entwicklung eines tuberkulösen Infiltrates in der Kutis. Dieselbe erscheint in Form kleiner blauroter Flecke (L. planus) oder es bildet die charakteristische Efflorescenz, das Lupusknötchen, ein stecknadel- bis hanfkorngroßes, über das Niveau der Haut

splittern) unverhältnismäßig groß gegenüber der Einschußöffnung. Verbrennungen kommen bei Infanteriegeschossen nur zustande, wenn auf nahe Entfernung geschossen wird, sonst bei Artillerie-, Handgranaten- und Minenwerferverletzungen. In die Schußwunden gelangen mit dem Geschoß häufig Fremdkörper wie Tuch-, Lederfetzen, Holzsplitter und Erde, damit auch Infektionskeime.

Einen Hautdefekt, welcher sezerniert und nicht oder nur schwer zur Heilung kommt, bezeichnet man als **Hautgeschwür**. Die Ursache der Geschwürsbildung ist verschieden. Es kommen hierfür, von den malignen Geschwulstbildungen abgesehen, alle mit Nekrose und eitriger Einschmelzung einhergehenden Hautaffektionen in Betracht. Die Vernarbung wird meist durch allgemeine Ernährungsstörungen verhindert, oder durch lokale Verhältnisse. So können die Ursachen des Gewebszerfalles fortbestehen, z B. infolge der Wirkung von Mikroorganismen bei infektiösen Prozessen, indem entweder das gebildete Granulationsgewebe wieder zerfällt oder immer neue Hautbezirke in den Zerfall hineingezogen werden (Fortschreiten des Geschwüres).

Beim **Ulcus cruris** liegt die Ursache mangelnder Tendenz zur Heilung in lokalen Zirkulationsstörungen (Varizen). Die Ulzeration erreicht hierbei nicht selten bedeutenden Umfang und es kommt am Rande zu starker Schwielenbildung.

9. Ausheilungs- und Anpassungsvorgänge.

a) Regeneration. Narbenbildungen. Atrophien.

Nach Läsionen, welche nur das Epithel und den Papillarkörper betreffen, tritt eine vollständige Regeneration ein. Auch die Ausführungsgänge der Drüsen werden regeneriert Hat dagegen die Läsion auch auf die Kutis übergegriffen, so ordnet sich das zum Ersatz neugebildete Bindegewebe und die Epidermis nicht mehr in der ursprünglichen Weise, es entsteht eine **Narbe**. Das die Kutis ersetzende Bindegewebe ist anfänglich gefäß- und zellreich, so daß die Narbe gerötet und gewulstet erscheint. Später wird das Bindegewebe unter Verminderung seiner Zellen und Kapillaren zu festerem, dichterem Gewebe, es nimmt an Umfang dadurch ab; die Narbe schrumpft und wird blaß. Ein Papillarkörper ist nicht vorhanden oder besteht in unregelmäßig [illegible] ie Reteleisten sind nicht oder nur gering [illegible] regenerieren sich in wechselnder Zahl [illegible] n ihrem alten Umfange. Die Oberfläche der Narbe ist daher unelastisch, glatt, ohne Oberflächenzeich- [illegible] en gehen meist zugrunde. Die hyper- [illegible] das Niveau der Haut, ist derb und gerötet. [illegible] und Hyperplasie des Granulations- und Narbengewebes zugrunde. Sie bildet sich zu einfacher Narbe zurück.

Traumatische oder entzündliche Einwirkungen, welche Narbenbildung in der Kutis im Gefolge haben, können in ihren Endausgängen zu umschriebener Atrophie der Haut führen. Hierher gehören die **Striae atrophicae**, rötlich violette, lange schmale, in späteren Stadien blauweiß bis sehnig glänzende Streifen. Sie entstehen überall, wo die Haut einer Dehnung ausgesetzt ist, z. B. regelmäßig am Bauch bei Schwangerschaft; ihr Zustandekommen beruht auf einer Zerreißung oder

nur wenig erhabenes Gebilde von rötlicher Färbung. Nach längerem Bestehen schwinden die Knötchen unter Narbenbildung, während in der Peripherie des Herdes neue Effloreszenzen sich bilden. Durch Überwiegen des lupösen Gewebes können knotenartige Hervorragungen über der Haut entstehen (L. hypertrophicus). Das lupöse Gewebe (Fig. 678)

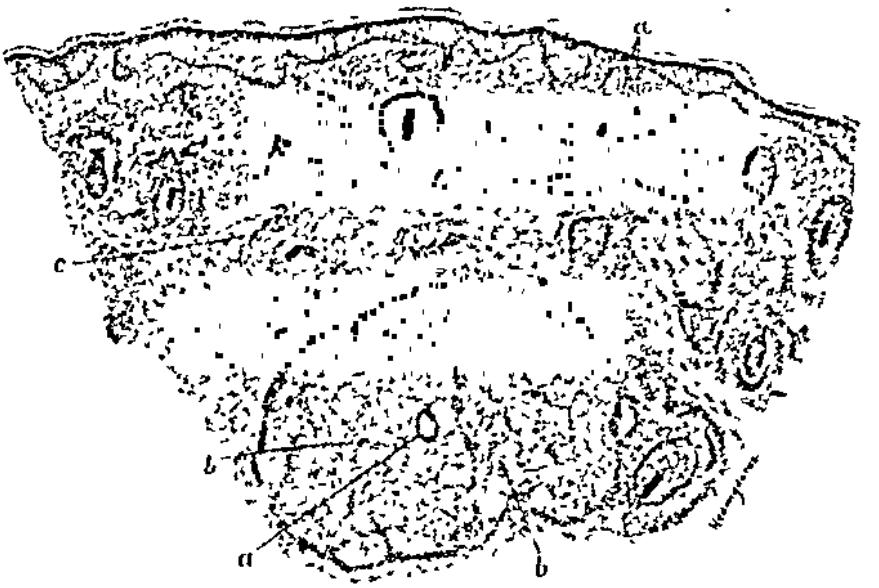

Fig. 678. Lupus vulgaris. *a* Riesenzellen, *b* Epithelzellentuberkel; *c* Kleinzellige Infiltrate.

besteht bald mehr aus umschriebenen, knötchenförmigen Anhäufungen von Miliartuberkeln, die meist in Form der Epitheloidzellen- und Riesenzellentuberkeln, in der Regel ohne Verkäsung auftreten; oder es kommt mehr zu diffusen Infiltrationen im Korium, in denen man nur hier und da undeutlich sich abhebende Lymphoidzellentuberkel mit Riesenzellen sieht. Das kollagene und elastische Gewebe geht im Gebiet der Tuberkel zugrunde. Unter den Zellen der kleinzelligen Infiltration sind neben den Lymphozyten und Mastzellen die Unnaschen Plasmazellen reichlich vertreten. Sie hüllen das eigentliche Tuberkelgewebe ein, ja können die ganze diffuse Infiltration zusammensetzen. Auch in der Peripherie des lupösen Herdes liegen sie einzeln und in Ansammlungen um die Gefäße.

Die Epidermis ist anfänglich von dem Prozeß nicht berührt. Später fällt sie einer Atrophie anheim, oder es kommt zu geschwürigem Zerfall (L. exulcerans). In anderen Fällen können die Reteleisten sich vergrößern durch Hineinwuchern in den entzündlichen infiltrierten Papillarkörper. Auf diese Weise kann es zur Entstehung warziger, mit starker Hornschicht bedeckter Gebilde kommen (L. verrucosus).

In älteren Herden findet man fibröse Umwandlung des lupösen Gewebes. Diese tritt in Form von Zügen auf, vielfach mit der Tendenz, Tuberkel und lupöses Gewebe einzukapseln. Die Quantität des hierbei sich entwickelnden Bindegewebes wechselt, es kann zu tumorähnlicher Ausbildung gelangen.

Tuberkelbazillen finden sich in der lupösen Wucherung spärlich, häufiger konnte man (*Kruger*) das Tuberkulosevirus in Form der Muchschen Granula nachweisen.

Überdehnung des kutanen Gewebes, bei der vor allem die elastischen Fasern betroffen werden.

Zu den Ausheilungszuständen gehören auch die an verschiedene Hautaffektionen sich anschließenden Sklerosen und Atrophien.

Außerdem kommen idiopathische Atrophien vor, worunter mehrere noch nicht scharf abgrenzbare Krankheitsprozesse zu verstehen sind. Die Atrophien können diffus auftreten oder umgrenzt. Zu den *ersteren gehört* die ziemlich gut abgegrenzte Acrodermatitis atrophicans, bei der die atrophischen Stellen an der Dorsalseite der Hände und Füße, sowie an den Streckseiten von Ellenbogen und Knie auftreten. Als umgrenzte Form der *idiopathischen Atrophien ist wahrscheinlich die Atrophia maculosa cutis* anzusehen. Die fleckweisen Herde sind rundlich, aber auch streifenförmig, weich, lückenartig eindrückbar, sind bläulich-rot oder weißlich gefärbt. Sie gehen aus einem Stadium entzündlicher Zellinfiltration in der Kutis, die zu *einem Schwund der elastischen Elemente führt*, hervor.

Xeroderma pigmentosum ist eine seltene, in den ersten Lebensjahren beginnende Erkrankung. Nach erythematösem Vorstadium bilden sich Pigmentverschiebungen und Pigmentansammlungen, welche in Form gelblicher bis bräunlicher Flecke von Linsengröße und darüber auftreten. Im weiteren Verlauf bilden sich in den pigmentierten Stellen und auch unabhängig von ihnen weißliche narbig-atrophische Flecke aus. Später treten hyperkeratotische und warzig-papilläre Wucherungen hinzu. Schließlich im Verlauf vieler Jahre entwickeln sich in den befallenen Hautpartien richtige Geschwülste, vor allem Karzinome.

b) Hypertrophien.

Von den [illegible] sind zunächst solche zu erwähnen, die ausschließlich a[illegible] Hautabschnittes beruhen. Hi[illegible] erscheint verdickt, gespannt, hart. Das Bindegewebe des Koriums ist einschließlich der elastischen Fasern vermehrt und in mächtigen Zügen von eigentümlich homogenen, breiten Bündeln angeordnet. Der Prozeß greift auch auf das subkutane Bindegewebe über. An den Arterien finden sich vielfach Zellinfiltrationen und Intimaverdickung (Endarteriitis). Auch Mesarteriitis und Periarteriitis fibrosa, Epithelwucherung und Obliteration der Kapillaren sind zu beobachten, Die Epidermis beteiligt sich an der Verdickung fast gar nicht. Der Prozeß kann sich durch ein ödematöses Vorstadium einleiten und geht später in Atrophie über. Im atrophischen Stadium ist die Haut glänzend, adhärent, wobei die Falten und Runzeln verstrichen sind. Die Erkrankung kann nur einzelne Hautpartien in Form von streifenförmigen oder rundlichen Herden befallen (Scl. circumscriptum) oder fast den ganzen Körper (Scl. diffusum).

Die Ätiologie der Erkrankung ist unbekannt. Eine Reihe der verschiedenartigsten Ursachen hat man heranzuziehen versucht, nämlich: allgemeine Lymphstauung, infektiose Schädlichkeiten, autotoxische Einflüsse im Zusammenhang mit Veränderungen der Schilddrüse, primäre Gefäßerkrankung, interstitielle Entzündung, Trophoneurose.

Unter Sclerema neonatorum begreift man zwei Arten von Hautverdickungen, welche bei Kindern in den ersten Lebensjahren auftreten. Bei der einen, dem Sklerödem, ist die Verdickung *durch Ödem* bedingt. Die Haut hat eine zyanotische oder anämische Färbung und prall elastische Konsistenz. Die Veränderung tritt hauptsächlich an den

große Vene dar, z. B. von Aneurysmen der Aorta ascendens in die Vena cava superior. Hierbei entsteht das sogenannte Aneurysma varicosum oder arteriovenosum. Eine ähnliche Form entsteht auch, wenn bei gleichzeitiger Verletzung von nebeneinander liegender Arterie und Vene beide Gefäße durch einen gemeinsamen Aneurysmensack verbunden sind. Einen solchen Fall sah ich, außer verschiedenen anderen traumatischen Aneurysmen bei Kriegsteilnehmern, letzthin bei einem Hals-Brustschuß, wo eine Verbindung zwischen einem Aneurysma der Arteria anonyma mit dem rechten Truncus brachiocephalicus bestand.

6. Fremdkörper, Parasiten.

Das Eindringen von Fremdkörpern in die Arterien kommt meist nur nebensächlich bei Traumen vor, wo es für den Effekt des Traumas keine wesentliche Abweichung bedingt. Höchstens kann die Thrombose dadurch beschleunigt, also die Gefahr der Blutung dadurch verringert werden. An dieser Stelle sind nochmals die Ligaturfaden bei Operationen zu erwähnen, die den Ausgang für Proliferationen der Intima und Thrombosen bilden. Selten sind Arterienverletzungen durch wandernde Fremdkörper, so eine Perforation der Aorta durch einen von der Speiseröhre eingedrungenen Hühnerknochen beobachtet worden. Am merkwürdigsten ist das blande Eindringen einer verschluckten Nähnadel in die Aorta, welches Orth bei einer psychopathischen Nadelschluckerin fand.

Von den Parasiten sind die pflanzlichen, zu denen Verf. auch die Spirochaeta pallida rechnet, als Entzündungserreger in der Gefäßwand besprochen worden. Die Beziehung von tierischen und pflanzlichen Parasiten zum Gefäßinhalt, Blut und Lymphe ist in dem entsprechenden Kapitel zu besprechen. Von den tierischen Parasiten kommen nur die Blasenwürmer, der Echinokokkus und der Cysticercus cellulosae für Arterienwandveränderungen des Menschen in Betracht. So beschreibt Moriani das Eindringen von Echinokokkusblasen in die Adventitia und Media. Mehrfach wurden Echinokokken innerhalb der Arterien, so in den Lungenarterien, gefunden. Veränderungen der Hirnarterien durch den Cystizercus, besonders den Cysticercus racemosus sind von Askanazy beobachtet worden. Dieser Parasit bewirkt eine Periarteriitis, die gelegentlich zu Aneurysmen führt.

Umfangreicher sind die Zerstörungen der Mesenterialarterien der Pferde durch den Strongylus armatus, durch den das „Wurmaneurysma" erzeugt wird.

7. Geschwülste.

Als einzige eigentliche Arteriengeschwulst ist das Angioma arteriosum zu nennen. Dasselbe kommt vorwiegend an den Kopfarterien vor und führt zu Arrosionen der Schädelknochen. Eine klinische Bedeutung haben die Arteriome der Hirnhäute. Das Angiom kann vom Aneurysma racemosum insofern unterschieden werden, als es sich bei letzterem um eine Erweiterung vorhandener, bei ersterem um Neubildung erweiterter Arterien handelt. Diese Unterscheidung ist besonders von Simmonds histologisch eingehend begründet worden. Selbst wenn man die eigentliche Neubildung in Frage stellen will und das Angioma arteriosum aus einer hypertrophischen Entwicklung vorhandener Gefäße ableitet, behält es doch seinen Geschwulstcharakter als eine nicht durch spezielle funktionelle Anpassungen bedingte Hypertrophie, die vielleicht auf abnorme Anlage (Hamartom) zurückzuführen ist.

Von malignen Geschwülsten entwickeln sich vorwiegend metastatische in den Arterien. Hier ist besonders die häufig zu beobachtende metastatisch-

embolische Karzinose der Lungenarterien zu nennen, bei der sich auf dem Boden einer Geschwulstembolie ausgedehnte thrombo-endarteriitische Wucherungen karzinöser Natur entwickeln (*M. B. Schmidt*); häufig erhält durch Zerstörung der Krebsnester der Prozeß das Bild einer einfachen obliterierenden Thromboendarteriitis. Primäre Sarkome der Aortenwand sind ganz vereinzelt beschrieben worden. Sarkommetastasen der Aortenwand werden von Moriani erwähnt.

C. Venen.

1. Hypertrophie.

a) [illegible] treten noch häufiger als bei [illegible] auf. Als physiologische [illegible] graviden Uterus mit gleichmäßiger Hypertrophie aller Wandschichten. Aber auch ein Teil der Phlebektasien bei Stauungen ist als wirkliche Hypertrophie aufzufassen und unterscheidet sich in nichts von den als solche anerkannten Ektasien bei Entwicklung von Kollateralen. Letztere spielen im Venensystem eine hervorragende Rolle und haben eine große klinische Bedeutung, weil vielfach die oberflächlichen Venengebiete daran beteiligt sind und das einzige Symptom tiefgreifender Veränderungen der inneren Venen abgeben. Die wichtigsten derartigen Kollateralhypertrophien sind:

α) diejenigen bei Verschluß der Pfortader durch Thrombophlebitis oder durch Leberzirrhose. Hierbei treten zum Teil die obenerwähnten Verbindungen der Pfortaderwurzeln mit dem System der Cava inferior, zum Teil ihre Verbindungen mit dem der V. epigastrica und mammaria interna in Aktion, wobei letztere das bekannte Caput Medusae der Bauchdecken bilden;

β) der seltenere Kollateralkreislauf bei Verschluß der Cava superior (am häufigsten durch Mediastinalgeschwülste), wobei bei Freibleiben des untersten Cavaabschnittes eine Entlastung der oberen Körperhälfte durch das Azygossystem erfolgen kann, während beim Verschluß auch dieser Verbindung der gesamte Blutabfluß des Kopfes und der oberen Extremitäten durch die Hautvenen von Hals und Brust oder durch die Mammariae internae und epigastricae in das untere Cavasystem übergeleitet werden kann; hierbei kommt es zu mächtigen Ektasien der Rumpfvenen.

b) Von Hypertrophien der einzelnen Gewebe liegen Angaben über solche der Muskulatur vor. Es ist aber darauf zu verweisen, daß dieses Gewebe in den einzelnen Venengebieten normalerweise sehr verschieden entwickelt ist und daß die (A. 1) erwähnten Strukturen wohl bisweilen verkannt worden sind. Die elastischen Fasern scheinen bei einzelnen chronischen Prozessen vermehrt zu sein (s. unten Fig. 87), aber es ist auch zu beachten, daß bei Schwund der Muskularis die reichlichen elastischen Fasern zusammengeschoben werden und dann als hypertrophisch in die Augen fallen. Indessen ist bei den erwähnten Prozessen ein gewisser Ersatz der Muskelelemente durch elastische, als eine Anpassungshypertrophie, zuzugeben.

Die hauptsächlichste Hypertrophie betrifft das Bindegewebe, welches ähnlich wie in den Arterien unter sehr verschiedenen Bedingungen proliferiert und das Bild der **Phlebosklerose** ergibt. Dagegen tritt in den Venen die Beteiligung der Intima an diesen Prozessen zurück; seltener

Füßen, den Waden und dem Schamberg auf, kann aber auch eine allgemeine Ausdehnung gewinnen. An der Leiche ist das Ödem meist etwas zurückgegangen. Bei Einschnitten entleert sich seröse oder etwas blutig gefärbte Flüssigkeit.

Der zweiten selteneren Form, Sclerema adiposum, liegt eine Veränderung des Fettgewebes zugrunde. Dasselbe hat eine stearinähnliche, trockene Beschaffenheit angenommen. Die Haut zeigt Vermehrung der Konsistenz, sie ist glatt gespannt, hart, unverschieblich gegen die Unterlage, von gelblich-weißer, wachsartiger Färbung. Nach der Anschauung Langers handelt es sich um die Erstarrung des Fettes, infolge reicheren Gehaltes des kindlichen Fettes an leicht erstarrenden Fettsäuren. Nach anderen liegt das Wesentliche der Erkrankung in einer Austrocknung infolge starken Wasserverlustes nach Diarrhöen.

Bei der Elephantiasis wird eine enorme Verdickung der Haut durch Hyperplasie des Bindegewebes herbeigeführt. Die Haut ist schwer faltbar, verdickt, hart, mit der Unterlage verwachsen. Dabei besteht eine bedeutende Volumzunahme der befallenen Partie. Die Extremitäten, von denen besonders häufig die Unterschenkel beteiligt zu sein pflegen, sind gewaltig verdickt, der Fuß ist in einen unförmlichen Klumpen verwandelt. D[illegible] stark schuppend oder höckerig warzig, [illegible] Wucherungen bedeckt. Ekzem, Fissur[illegible] hinzutreten.

An den Genitalien [illegible] auch häufig, betrifft meist das Skrotum, seltener den Penis. Das vergrößerte Skrotum sinkt herab und zieht die Haut der umgebenden Partien mit. Der Penis verschwindet in der Geschwulst. Bei den weiblichen Genitalien entwickeln sich die Labien zu großen, kugeligen, gestielten Tumoren.

Die bindegewebige Hyperplasie betrifft hauptsächlich die Kutis, geht aber auf den Papillarkörper und auf die Subkutis über. Die elastischen Fasern sind im Gebiete der Gewebsgrenzen [illegible] vermindert. Die Blutgefäße sind in de[illegible] von perivaskulärer Rundzelleninfiltration [illegible] vielfach verdickte Wand und sind thrombosiert angetroffen worden. Die Lymphgefäße sind ebenfalls stark erweitert. Später nimmt das Bindegewebe eine derbe Beschaffenheit an. Talgdrüsen, Schweißdrüsen und Haare erleiden durch Kompression eine Atrophie. Die glatten Muskelfasern werden vielfach hypertrophisch gefunden.

Als Ursache der Erkrankung kommen verschiedene Momente in Betracht, die das Gemeinsame haben, daß sie Störungen der Blut- und Lymphzirkulation verursachen. Hierhin gehören öfter wiederkehrende Entzündungen der Haut oder deren Folgezustände, so tiefergreifende Narben, Kallus, Thrombose von Venen, Phlebitis, Varizen, Exsudate der inneren weiblichen Genitalien, Lymphdrüsenschwellungen, Lymphdrüsenvereiterung bzw. Exstirpation derselben, wenn sie zu Stauung der Blut-, vor allem aber der Lymphzirkulation führen.

Die in vielen tropischen und subtropischen Gegenden endemisch auftretende Elephantiasis ist wahrscheinlich auf Einwirkung eines Wurmes (Filaria Bancrofti, s. allgem. Teil, Geschwülste), welcher in den Lymphgefäßen sich aufhält, zurückzuführen.

Eine weitere Gruppe [illegible] sich durch übermäßige Verdickun[illegible] Zum Begriff derselben gehört na[illegible] Zu-

sammenhalten der Zellen der Hornschicht untereinander, was auf mangelhafter Reduzierung der Verbindungsbrücken der Hornzellen beruht. Als angeborenes Leiden tritt uns die **Keratosis universalis congenita** (Ichthyosis congenita) entgegen. Der ganze Körper ist mit dicken, verschieden großen Hornplatten bedeckt, die durch Fissuren gegeneinander abgesetzt sind. Histologisch findet sich abnorme Dicke der Hornschicht mit Hornmassen in den erweiterten Follikeln. Die Malpighische Schicht ist nicht erweitert, nur erstrecken sich die Interpapillarleisten etwas mehr in die Tiefe. Es besteht ferner sekundäre Hyperämie der Kutis, die wahrscheinlich mit der häufig hinzutretenden Infektion zusammenhängt.

Die **Ichthyosis** (Fischschuppenkrankheit) entwickelt sich im Kindesalter, in der Regel vom 2. Lebensjahre an. Die Haut zeichnet sich durch eine besondere Trockenheit aus und ist mit verschieden großen und dicken Schuppen bedeckt, welche silbergänzend, manchmal auch schmutziggrau oder grünlich gefärbt und durch Furchen voneinander getrennt sind. Man unterscheidet verschiedene Formen: Ichthyosis simplex mit leichter Schuppenbildung, I. nitida mit Schuppen von Linsen- bis Pfennigstückgröße und vertieften Furchen, I. serpentina mit noch dickeren Schuppen und warzigen Erhabenheiten über Knie und Ellenbogen; I. hystrix bildet den höchsten Grad mit diffusen, plattenförmigen Schwielen und hornigen Warzen in dichter Anordnung.

Histologisch zeigt die Hornschicht nur in stärker ausgebildeten Fällen Verdickung. Das Rete ist dann im allgemeinen verdickt, die Länge der Reteleisten nimmt proportional der Hornschicht zu. Die Verhornung geht auf die Follikel- und Schweißdrüsenmündungen über. Die Kutis zeigt geringe Zellinfiltration. Die Knäueldrüsen sind bei erweiterten Lumina klein, ebenso die Talgdrüsen, die auch spärlich auftreten.

Auch über die Pathogenese herrscht wenig Einigkeit, wahrscheinlich ist die Ichthyosis als eine ererbte Vegetationsanomalie aufzufassen.

Kallus (Schwiele) ist eine infolge äußerer Einflüsse (Druck usw.) entstehende Verdickung der Hornschicht von gelblicher bis bräunlicher Färbung. Die verdickte Hornschicht zeigt histologisch eine homogenere, dichtere Beschaffenheit, die Körnerschicht ist etwas verbreitert, die *Stachelzellenschicht ist komprimiert, Epithelleisten und Papillarkörper* abgeflacht. Die Kutis ist unverändert.

Der **Klavus** (Hühnerauge, Leichdorn) ist eine Schwiele, in deren Mitte sich ein geschichteter Hornzapfen in die Tiefe erstreckt. Dieser drückt die unter ihm liegende Epidermisschicht und auch den Papillarkörper nach abwärts, so daß unter dem Kern das Rete Malpighii abgeplattet, die Papillen abgeflacht sind und die Kutis eine Zusammenpressung des kollagenen und Schwund des elastischen Gewebes zeigt.

Cornu cutaneum. Unter dieser Bezeichnung versteht man hornartige Gebilde von etwa 0,5—3 cm Länge, meist gekrümmt, auf der Oberfläche gewöhnlich streifig von hellgelblicher bis bräunlichschwärzlicher Färbung und harter Konsistenz. Den echten Hauthörnern liegt außer der Hyperkeratose ein hochgradig vergrößerter und verzweigter Papillarkörper zugrunde. Sie sind vorwiegend am Gesicht und Kopf lokalisiert, aber auch am Stamm, an Extremitäten und an der Glans penis.

Den Hyperkeratosen seien noch einige durch entzündliche Hyperplasie bedingte, geschwulstähnliche Hypertrophien angereiht.

Verrucae vulgares (gewöhnliche harte Warzen) sind kleine warzige Bildungen von harter Konsistenz, die gewöhnlich multipel an den Händen ihren Sitz haben und kontagiös sind. Die Epithelschicht zeigt starke Verbreiterung, an welcher bald mehr das Stratum corneum (keratoide Warzen), bald die Stachelzellenschicht (akanthoide Warzen) beteiligt ist. Größere, flachere, weichere Warzen werden als Verrucae juveniles von den V. vulgares unterschieden.

Fig. 682. Condyloma acuminatum.

Condyloma acuminatum (Fig. 682) kommt vorwiegend an den Genitalien vor in Form papillärer, himbeer- oder blumenkohlartiger nässender Gewächse. Die Papillen sind an Anzahl vermehrt und reich verzweigt, die Epidermis ist verdickt, vorzugsweise durch starke Zunahme der Stachelzellen des Rete, während die Hornschicht im Gegensatz zur Warze nicht hypertrophisch ist. Das Bindegewebsgerüst ist reich an Blut- und Lymphgefäßen und mit Leukozyten durchsetzt, die bis in die Saftspalten des Rete gehen.

Unter **Acanthosis nigricans** versteht man flächenhaft warzige Bildungen von braunschwarz gefärbter Oberfläche, die durch Furchen ein gefeldertes Aussehen erhalten. Auch hier liegt eine Wucherung des Papillarkörpers mit Hypertrophie der Hornschicht und des Stratum spinosum zugrunde. In den basalen und suprabasalen Zellen findet sich Pigment von blaßgrauer Farbe.

10. Geschwülste.

Von den Geschwülsten der Bindegewebsreihe sind als häufige Geschwülste der Haut die **Fibrome** zu nennen. Sie bilden kugelige, die Oberhaut vorwölbende oder gestielte Geschwülste von verschiedener, aber meist nicht sehr erheblicher Größe. In dieser Form treten sie zwar auch solitär, meist aber multipel auf und in letzterem Falle manchmal so zahlreich, daß fast der ganze Körper bedeckt erscheint. Für die multiplen Fibrome ist durch von Recklinghausen nachgewiesen, daß sie häufig von den in der Kutis verlaufenden Nerven ausgehen (Neurofibrome).

Andererseits kommen auch solitäre, größere Fibrome der Haut vor, die sich durch eine derbere Konsistenz und ein weißes, schniges Aussehen der Schnittfläche auszeichnen. Sie werden vielfach als harte Fibrome den multiplen, weichen Formen gegenübergestellt.

Das **Keloid** stellt eine scharf begrenzte Geschwulst dar, welche die Haut um einige Millimeter überragt, von länglich zylindrischer oder sehr unregelmäßiger Form, mit strahlenförmigen, spitz zulaufenden Fortsätzen und glatter Oberfläche. Auf dem Durchschnitt zeigen die

Keloide entsprechend ihrer derben, bindegewebigen, narbenähnlichen Struktur eine sehnenartige, feste Beschaffenheit. Die Keloide entwickeln sich im Anschluß an eine Narbe (Narbenkeloide), oder auch ohne solche (Spontankeloide). Die Unterscheidung zwischen Spontankeloid und Narbenkeloid ist keine strenge und sichere, da auch die Spontankeloide aus kleinen Narben hervorgehen können.

Individuen mit Keloid zeigen eine Disposition, infolge deren die Keloidbildung vielfach multipel auftritt und die Geschwülste nach der Exstirpation zu rezidivieren pflegen.

Lipome sind häufig, gehen vom subkutanen Bindegewebe aus und können einen bedeutenden Umfang erreichen. Die größeren Lipome sind meist gestielt. Sie sitzen vorzugsweise in der Achsel, Schulter, am Gesäß und den Oberschenkeln. Außer dem solitären Auftreten ist auch ein multiples Vorkommen zu verzeichnen. Die multiplen Lipome bleiben meistens kleiner und können auch symmetrisch vorkommen.

Verwandt mit den Lipomen ist das **Xanthom**. Es kommt vor in Form linsen- bis erbsengroßer, gelber Flecke (Xanthoma planum) oder Knötchen (Xanthoma tuberosum). Erstere sitzen hauptsächlich an den Augenlidern (Xanthoma palpebrarum), letztere treten meist multipel an verschiedenen Körperstellen auf, besonders an den Druckstellen, Knie, Ellenbogen usw. Histologisch finden sich in der Kutis doppeltbrechende fettähnliche Massen, die sich als Cholesterinfettsäureester erwiesen haben. Sie sind in Zellen gelagert oder werden wenigstens ursprünglich als fettähnliche Zelleinschlüsse gebildet. Die fetthaltigen Zellen des Xanthoms werden von den Bindegewebszellen abgeleitet oder sind als embryonale Fettzellen angesprochen worden.

Generalisierte Xanthome treten manchmal bei gleichzeitig bestehendem Ikterus auf, ferner bei Zuckerkranken (Xanthoma diabeticorum). Das letztere ist von dem gewöhnlichen Xanthom wahrscheinlich zu trennen, ebenso das Pseudoxanthoma elasticum (*Darier*), welches im wesentlichen auf einer Degeneration des elastischen Gewebes der Haut beruht.

Chondrome und Osteome der Haut sind sehr selten, dagegen kommen schon häufiger scharf begrenzte, in die Haut eingesprengte Tumoren vor, welche aus glatten Muskelfasern bestehen (Myome). Sie können auch multipel in großer Zahl auftreten und nehmen ihren Ausgangspunkt wahrscheinlich teils von den Arrectores pilorum, teils von der Gefäßmuskulatur.

Primäre Sarkome treten entweder als multipel auftretende kleinere Knoten auf und erreichen höchstens die Größe eines Apfels oder als isolierte Sarkome. Die multiplen Sarkome sind selten, bald härter, bald weicher oder durch Hämorrhagien und Teleangiektasen gefärbt. Histologisch gehören sie den Rundzellen-, Spindelzellen-, Fibrosarkomen oder Angiosarkomen und Endotheliomen an.

Wichtig sind die nicht seltenen Melanosarkome (Melanokarzinome). Diese gehen gewöhnlich aus einem Naevus pigmentosus hervor und erinnern auch im histologischen Bau (s. allgem. Teil, Geschwülste) an diesen. Die Melanome stellen erbsen- bis apfelgroße, eventuell auch größere, warzige, knollige Tumoren dar, die durch eine bräunliche bis tiefschwarze Färbung gekennzeichnet sind. Sie neigen frühzeitig zur Metastasenbildung und führen leicht zu allgemeiner Sarkomatose (Karzinomatose).

Sekundäre Sarkome der Haut kommen nicht häufig und meist bei allgemeiner Sarkomatose vor.

Unter den epithelialen Geschwülsten nimmt der

Krebs eine hervorragende Stelle ein. Man unterscheidet eine mehr oberflächliche Form und ein mehr zu tieferer Infiltration führendes Karzinom. Das erstere tritt in der Regel in Form eines flachen Geschwürs mit hartem, etwas erhabenem Rande auf (Kankroid, Ulcus rodens). Rand und Grund zeigen histologisch karzinomatöse Struktur. Das tiefsitzende Karzinom beginnt als Knoten, mit dem die Epidermis zusammenhängt und der in die Umgebung infiltrierend wachsend vordringt. Es ulzeriert früher oder später, bildet dann ein kraterförmiges Geschwür mit höckerigem Grund und geschwulstartig verdickten und infiltrierten Rändern. Auch papillomatöse Formen werden beobachtet, die sich aus einer gewöhnlichen Warze entwickeln oder an Stellen mit dünner Epidermis entstehen.

Histologisch erweisen sich die meisten Hautkrebse als typische Plattenepithelkarzinome, die vom Oberflächenepithel, seltener auch von den Haarbälgen und Talgdrüsen ausgehen. Die Größe der Alveolen variiert sehr, wonach man groß-alveoläre und klein-alveoläre Formen unterscheiden kann. In großen Alveolen tritt namentlich bei langsamem Wachstum ein den Schichten des Oberflächenepithels ähnlicher Bau zutage, wobei insbesondere die Protoplasmafaserung und die Fortsätze der Stachelzellen deutlich ausgebildet sind. Die verhornende Schicht bildet das Zentrum der Alveole, deren Zellen sich konzentrisch zu kugeligen Gebilden zusammenlegen (Hornperlen, Kankroidkugeln).

Außer dem gewöhnlichen Karzinom kommen auch in der Kutis gelegene Krebsgeschwülste vor, deren Zusammenhang mit dem Oberflächenepithel nicht deutlich hervortritt. Ihre vielfach strangförmig zusammenhängenden Epithelnester bestehen aus nicht verhornenden Epithelien, welche dem Aussehen junger Retezellen entsprechen. Durch zentralen Zerfall der Karzinomnester können drüsenähnliche Bildungen zustande kommen. Als Ausgangspunkt dieser Karzinome nimmt Krompecher die Basalzellen an (Basalzellenkrebs). Borrmann leitet sie aus embryonalen, im Korium verlagerten Keimen ab (Koriumkarzinom), Ricker und Schwalbe von den Hautdrüsen. Ein Teil dieser Krebse ist früher als Endotheliom aufgefaßt worden.

Die Hautkrebse entwickeln sich mit Vorliebe im Gesicht (Lippe, Nase, Augengegend, Ohrmuschel) und an den Genitalien. Auch von chronischen Ulzerationen (Lupus, Ulcus cruris, Röntgendermatitis) nehmen sie ihren Ausgang.

Sekundäre Karzinome treten in der Haut auf als Metastasen oder fortgeleitet von Karzinomen tieferer Organe. Am häufigsten geben die Mammakarzinome zur Bildung sekundärer Hautkarzinome Anlaß.

B. Anomalien der Drüsen.

Unter Seborrhöe versteht man eine Hypersekretion der Talgdrüsen, die jedoch meist nur auf bestimmte Stellen der Haut, insbesondere den behaarten Kopf beschränkt ist. Entweder wird eine reichliche Menge fettigen Sekrets abgesondert (S. oleosa) oder es kommt zu einer starken Schuppung fettreicher Hornzellen (S. sicca).

Retentionen der Drüsensekrete geben nicht selten zu Bildung von Zysten (Retentionszysten) Anlaß. Diejenigen, welche von den Schweißdrüsen ausgehen, können von verschiedenen Abschnitten des Aus-

führungsganges ihren Ursprung nehmen. Aus dem obersten Teil des Ausführungsganges entwickelt sich die

Miliaria cristallina als hirsekorngroßes, mit dünner Decke versehenes, klares, helles Bläschen. Die Miliariabläschen entstehen schnell auf ungereizter Haut im Verlaufe von mit starker Schweißbildung einhergehenden Infektionskrankheiten. Das Bläschen sitzt in der Hornschicht und steht mit dem Ausführungsgange der Schweißdrüse in Zusammenhang.

Geht die Zystenbildung von dem kutanen Teil des Schweißdrüsenganges aus, so bilden sich kleine, perlenähnliche Vorwölbungen von eigentümlich blau transparentem Aussehen, harter Konsistenz und klarer Flüssigkeit als Inhalt; sie werden als **Hydrocystoma** bezeichnet, entwickeln sich nach profuser Schweißsekretion ausschließlich im Gesicht und erfahren nach wenigen Tagen eine Rückbildung.

Die von den Haarbälgen und Talgdrüsen ausgehenden Zysten lassen sich nicht streng voneinander trennen, weil sie teils von dem gemeinsamen Ausführungsgang ausgehen, teils die Zysten des einen Gebildes das andere in Mitleidenschaft ziehen. Es gehören hierher:

Komedonen (Mitesser). Bei diesen steckt ein wurmförmiger Pfropf im Ausführungsgang der Talgdrüse, der sich als gelblich bis braunschwärzlicher, leicht erhabener Punkt dokumentiert. Der Pfropf besteht aus Talgdrüsenprodukt und Hornzellen, welch letztere namentlich nach außen den Komedopfropf abschließen. Als Ursache der Komedonenbildung ist wahrscheinlich eine Hyperkeratose der Talgdrüsenmündung anzusehen. Die Komedonen sitzen vorzugsweise im Gesicht (Nase, Ohr), dann auch über Brust und Nacken.

Als **Millen** bezeichnet man mohnkorn- bis hirsekorngroße weißliche Knötchen, die am häufigsten an den Augenlidern und deren Umgebung ihren Sitz haben. Sie sind aus konzentrisch geschichteten Hornzellen zusammengesetzt und stellen Hornzysten dar, welche ihren Ausgangspunkt von verschiedenen Punkten des Follikelapparates nehmen.

Erbsen- bis faustgroße Knoten von halbkugeliger und kugeliger Form, welche die glatt über ihnen hinziehende Haut vorwölben, und deren Inhalt eine grützebreiähnliche, aus Hornzellen, Cholestearinkristallen und Detritus bestehende Masse bildet, nennt man **Atherome**. Doch haben die mit diesem Namen gewöhnlich bezeichneten Bildungen verschiedene Genese. Ein Teil stellt Retentionszysten der Haarfollikel (Follikelzysten) dar (*Chiari*). Ihre Wand besteht aus ein- oder mehrschichtigem Plattenepithel ohne besondere Anordnung. Bei den kleineren ist der Zusammenhang mit dem Follikel deutlich, geht aber bei den größeren Zysten, welche in die Subkutis rücken und sich völlig abschnüren, verloren. Ein anderer Teil der Atherome entsteht aus embryonalen Keimen, stellt also Dermoidzysten einfachen Charakters dar. Die Wand dieser Zysten besitzt eine Rete Malpighii und Papillarkörper. Sie kommen ebenso wie die größeren Hautdermoide, deren Wand dem Bau der Haut mit Haaren und Drüsen entspricht, an Stellen vor, an denen entwicklungsgeschichtliche Spalten und Einstülpungen bestanden haben.

Eine dritte Art von Zysten kommt durch traumatische Verlagerung von Epithel zustande oder, nach *Pels-Leusden*, auch durch Epithelialisierung eines traumatisch entstandenen Hohlraumes.

C. Erkrankungen der Haare und Nägel.

Am Haar unterscheidet man den Schaft, d. h. den freistehenden Teil, und die in die Haut versenkte Wurzel. Das Haar besteht aus dem Oberhäutchen (verhornten Zellen), der Rinde (langgestreckten Zellen, sogenannten Haarspindeln mit vielfach noch erkennbarem Kern) und dem Mark (kubischen, Keratohyalin enthaltenden Epithelzellen). Das Haar sitzt mit der von unten her ausgehöhlten Haarwurzel der Papille auf. Die gefärbten Haare enthalten Pigment sowohl in gelöster Form wie in Körnchen, die extra- und intrazellulär in der Rinde liegen.

Nagel sind Hornplatten an den Endphalangen der Finger und Zehen. Sie stecken mit ihrem seitlichen und hinteren Ende in einer Hautfalte (Nagelfalz). Das Dach des Falzes heißt Nagelwall. Der unter der Nagelplatte gelegene Hautteil wird als Nagelbett bezeichnet. Er besteht aus Epidermis und Korium, welches gegen das Epithel hin statt der Papillen feine, longitudinal verlaufende Leistchen hat. Der hintere Teil des Nagelbettes bildet die Matrix des Nagels. Das Korium weist hier besonders hohe Papillen auf, die Epithelschicht ist sehr dick und geht nach oben ohne scharfe Grenze in die Nagelsubstanz über.

Alopecia (Haarschwund). Angeborener, totaler oder partieller Haarschwund (Hypotrichosis) ist selten, häufiger sind Fälle, bei denen der Haarwuchs verspätet eintritt. Erworbener Haarschwund kommt als **Alopecia senilis**, Glatzenbildung, vor und kann auch schon in jugendlichem Alter auftreten (Alopecia praesenilis sive praematura).

Alopecia pityrodes befällt hauptsächlich die Höhe des Scheitels und der Stirn. Es handelt sich um Störung des Haarwechsels und der Regeneration. Die sich neubildenden Haare haben den Charakter von Lanugohaaren. Anatomisch liegt nach Unna eine abnorme Kleinheit der Epithelfortsätze, aus denen sich die neuen Papillenhaare entwickeln, zugrunde.

Unter **Alopecia specifica** oder **syphilitica** versteht man fleckförmigen Haarausfall im Frühstadium der Syphilis, mit Ausbruch der Allgemeinerscheinungen auftretend.

Alopecia areata nennt man umschriebenen Haarausfall auf sonst normaler Haut. Es bilden sich runde oder ovale Flecken auf der Kopfhaut, an denen die Haare fehlen. Die Haut selbst erscheint dabei vollkommen normal. Als Ursache kommt wahrscheinlich Trophoneurose in Betracht. Von anderen Autoren werden parasitäre Ursachen angenommen.

Unter **Hypertrichosis** versteht man abnorm reichliche Behaarung auch solcher Körperstellen, welche in der Norm nur einen feinen Flaum von Lanugo-Haaren tragen. Die Träger einer **universellen Hypertrichosis**, bei der das Gesicht meist stark beteiligt ist, sind unter dem Namen Haar- oder Affenmenschen bekannt. Zur **partiellen Hypertrichosis** rechnet man das vorzeitige Auftreten von Bart- und Schamhaaren oder die Entwicklung der Barthaare bei Frauen.

An den Haaren selbst kommt häufig einfache **Spaltung** an den Enden vor (**Trichoptilosis**). Dies tritt namentlich bei Frauenhaaren ein, wenn sie eine gewisse Länge erreicht haben, und ist durch Trockenheit und mechanische Verhältnisse bedingt.

Trichorrhexis nodosa, knotige Aufreibung, befällt hauptsächlich Bart-, Schnurrbart- und Schamhaare. Am distalen Ende des Haarschaftes treten stecknadelkopfgroße Knötchen und Spindeln auf. Das Haar reißt an solchen

Stellen leicht ab. Es findet sich mikroskopisch eine longitudinale Splitterung der Haarrinde unter anfänglicher Markverbreiterung.

Seltener ist die schon im Kindesalter beginnende **Aplasia pilorum monileformis** (Spindelhaare). Die Haare zeigen abwechselnd hellere Stellen, an denen die Rindensubstanz reduziert ist, und dunklere, spindelförmige Partien, die als normale Bezirke zwischen den helleren zurückbleiben.

Die Nägel sind bei Affektionen der Haut häufig mitbeteiligt. Außerdem kommen auch selbständige (idiopathische) Nagelkrankheiten vor.

Blutung in die Nagelmatrix infolge von Traumen, hämorrhagischen Diathesen usw. führen zum allmählichen Abfall des Nagels. Auch Eiterprozesse bewirken dies, wenn sie eine rasche Abhebung der Nagelplatte bedingen. Spontane Ablösung des Nagels (Onycholysis) ist selten.

Unter **Onychorrhexis** versteht man die Erscheinung, daß der Nagel mehrfache feine Längsfurchen zeigt, zwischen denen sich Riffbildungen der Nägelsubstanz entwickeln.

Als **Onychogryphose** bezeichnet man eine Aufrichtung und Verfärbung der Nagelplatte mit gleichzeitiger Deformierung. Der Nagel nimmt dadurch die Gestalt von Krallen, Schneckenhaus, Widderhorn an. Der Prozeß besteht in einer durch mechanische Einflüsse (Stiefeldruck) bedingten Wachstums- und Ernährungsstörung der Matrix und des Nagelbettes.

Die Bildung weißer Flecke (Leukonychie) entsteht durch Lufteintritt zwischen die Zellen der Nagelplatte.

Unter **Pterygium unguium** versteht man eine abnorme Ausdehnung des Nagelhäutchens.

Unguis incarnatus (eingewachsener Nagel). Teile der Nagelplatte dringen beim Vorwärtswachstum in die Nagelwälle ein. Die Änderung der Wachstumsrichtung kommt hauptsächlich an der großen Zehe durch Stiefeldruck zustande.

Eine Reihe von Geschwülsten können sich subungual entwickeln Häufiger sind subunguale Exostosen, seltener Fibrome, Ekchondrome, Angiome, Papillome, Karzinome.

Von den Hautkrankheiten greifen unter anderen Ekzem, Psoriasis, Syphilis, Favus, Trichophytie auf die Nägel über und führen zu Ernährungsstörungen und Deformationen. Bei den mykotischen Erkrankungen finden sich die Pilze in der Nagelsubstanz.

Literatur.

Normale Anatomie und Histologie. v Brunn, Bardelebens Hdb d An
d Menschen 5, 1 1897 — Rozzi (*Keratohyalin und Fleidin*). Mschr. f Derm 8 1899.
lanthrankh 1.
010 — Unna
ıß der Derma-
er. 24. 1900 —
. — Mracek,
ie
— Blaschko
th. 4 1899. —
tische Erkran-
Erg. d allg
Path. 1⁴ 1896 — g. d all. Path 1⁴ 1896 — Gassmann
(*Keratosen*). E egler (*Erythema nodosum*) Erg. d inn.
M. u Kindhlk Erg d allg Path 1⁴. 1896 — Herx-
heimer u B l allg Path. 10 1906 — Herxheimer
u. Loetsch 4 1899 — Herxheimer u. Hilde-
brand (*Neop* 902. — Jadassohn (*Dermatomykosen, Tuberkulose, Lupus erythematosus*). Erg d allg Path 1⁴ 1896 — Ders. (*Erythema exsudativum*), Erg. d allg Path. 4. 1899 — Lang (*Syphilis*), Erg. d. allg Path 1⁴.

18[illegible] Erg. d. allg. Path. 16[illegible]. 1912. — Pa[illegible] 97. — Pick (*Dermatomykosen*), 4[illegible] *Ekzem*), Erg. d. allg. Path. 10. 190[illegible] 18[illegible]. 1915. — v. Zeissl (*Mycosis fur*[illegible] rg. d. allg. Path. 1[illegible]. 1896. [illegible] — Bach (*Scharlachausschlag*), Beitr. z. path. Anat 8 1890. — Benda (*Exanthem bei Cerebrospinalmeningitis*), B kl. W. 1916. Nr. 17 — Bennecke (*Granuloma teleangiectodes*), Arch. f. Schiffs. u. Trop. 10. 1906. — Bloch (*Pigment, Vitiligo*), Arch. f. Derm. 124 1917. — Boeck (*Psorospermosen*), Verh. d. derm Ges. S. Ref. Arch. f. Derm. 24. 1892 — Borrmann, Zschr. f. Krebsforsch. 2. — Borst (*Schußverletzungen*), Lehrb. d. Kriegschir. von Borchard u. Schmieden Leipzig 1917. — Chiari (*Genese der Atheromzysten*), Zschr. f. Hlk. 12 1891. — Darier (*Sarkoid*[illegible] Mschr. f. Derm. 50 1910 [illegible] länder (*Hautdiphtherie*), Zschr. f. Chir [illegible] *spontane Hautgangrän*), Arch. f. Derm. [illegible] *Elephantiasis* Hamburg 1885. — Fing[illegible] Wien u. Leipzig 1910 — Frieboes, *Be*[illegible] *gutartigen Hautepitheliome*, Berlin 1912. — [illegible] *krankh.*), Zschr. f. Hyg. 34. 1900, 76. 1913, [illegible] z. path. Anat. 63. 1917. — Garrè, Fortschr. d. M. 1885 — Gassmann (*Ichthyosis*[illegible] *und ichthyosisähnliche Krankheiten*), [illegible] *granulomatose*), Beitr. z. path. Anat. 3 [illegible] 114. 1912. — Heimann (*Histologie* [illegible] (*Krankheiten der Nagel*), Berlin 1910. — Heuseumann (*Icnunyosis*), Arb. path. Inst. Tübing. 6. 1908 — Hueck (*Pigmentstudien*), Beitr. z. path Anat. 54. 1912. — Hoffmann u. Frieboes (*Herpes zoster*), Arch. f. Derm. 113 1912. — Janisch (*Anat. d. Pemphigus*), Arch. f. Derm. 43. 1898. — Kalisch (*Raynaudsche Krankheit*), [illegible] Kreibich (*Histologie des Pemphigus*), Arch. f. [illegible] Arch. f. Derm 1890 — Krompecher, Beitr. z. path Anat 25 1900, [illegible] 1902 [illegible] *Lupus vulgaris*), M. m. W. 1910. Nr. 22. [illegible] 1910. — Matzenauer (*Impetigo conta*[illegible] *om*), Arch. f. kl. Chir. 1876. — Quinc[illegible] (*Senile Haut*), Mschr. f. Derm. 18. — [illegible] *drüsen*, Berlin 1914. — Schmidt (*Sen*[illegible] *uuloma teleangiectodes*), D m W. 1912, Nr. 5. — Torock (*Lichen planus*), Beitr. z. path. Anat. 8. 1890 — Unna (*Senile Haut*), Mschr f. Derm. 18. u. 19. — Ders. (*Urtikaria*), Mschr. f. Derm. 1887. Ergh. — Ders. (*Mycosis fungoides*), Virchow 202. 1910. — [illegible] *ng.*), Beitr. z. path. Anat. 26 1899. — Werner [illegible] *vi*), Arch. f. Derm 33. 1895 — Wolters (*Naeri*[illegible] 70. 1904. — Ders. (*Epithelioma adenoides cysti*[illegible] Ders. (*Mycosis fungoides*), Bibl med. 2. Stuttgart 1899 — Zieler (*Pathogenese der Dehnungsstreifen*), M. m. W. 1905, Nr. 37. — Ders. „*Toxische Tuberkulose*"), Arch f Derm. 1910, S. 102.

Register des speziellen Teils.

findet sich hier das Bild einer fleckförmigen Intimasklerose (s. unten Fig. 91). Viel gewöhnlicher ist das Bild einer diffusen Sklerose, bei der die Venenwand im ganzen hypertrophisch erscheint und erst bei genauerer Betrachtung, vor allem mit geeigneten Methoden (*van Gieson*) die Verbreiterung der Bindegewebszüge in allen Schichten, besonders in der Media, deutlich wird.

Eine besondere Bedeutung kommt der Pfortadersklerose zu, über die neuerliche Beobachtungen von Simmonds vorliegen. Er findet Verdickungen der Intima durch kernarmes Bindegewebe, Vermehrung der elastischen Elemente der Wand; die Media enthält scharf begrenzte homogene Abschnitte, die Simmonds für Rupturen ansieht. Entzündliche Erscheinungen sind nicht festzustellen. Die Erkrankung tritt teils mit Leberzirrhose, teils selbständig auf, sie hat vielleicht Beziehung zur Bantischen Krankheit. Die 7 Fälle Simmonds haben sämtlich nachgewiesene oder wahrscheinliche Beziehungen zu Syphilis.

2. Stoffwechselstörungen.

a) Einfache Atrophien (Inaktivitätsatrophien) der Venen treten physiologisch an der Vena umbilicalis und dem Ductus venosus Arantii in Erscheinung. Auch hier kollabiert das Lumen ohne Thrombose und schließt sich durch Intimawucherung. Unter Schwund der spezifischen Struktur wandeln sich die Gefäße in Bindegewebsbänder um. Die regressiven Veränderungen der Uterusvenen ähneln denen der Arterien insofern, als auch bei ihnen unter Desorganisation der alten Wand, die durch breite elastische Schichten ersetzt wird, durch Intimaproliferation und Organisation im Innern des alten ein neues Gefäßrohr entsteht. Im übrigen erleiden namentlich kleinere Venen der Organe nach thrombotischem Verschluß des Lumens oft eine so vollkommene Desorganisation ihrer Wandung, daß innerhalb von Bindegewebsschwielen nur die charakteristischen Anordnungen von elastischen Netzen den Ort geschwundener Venen erkennen lassen.

In den Phlebektasien finden sich vielfach Atrophien der Muskularis, die zum großen Teil als sekundär anzusehen sind, wahrscheinlich aber auch für manche Formen dieser so mannigfaltigen Erkrankung die primäre Veränderung darstellen. Eine kompensatorische Bindegewebsproliferation in Intima und Media führt alsdann zu Phlebosklerose. Diese Genese dürfte für die auffällig gleichmäßigen Intimafibrosen, die sich bisweilen an den ektatischen und varikösen Hämorrhoidalvenen vorfinden und von Rieder irrtümlich als Venaesclerosis syphilitica beschrieben worden sind, zu vermuten sein. Sehr auffällig sind die an manchen Präparaten erkennbaren großen Intimagefäße, die meines Wissens sonst nicht beschrieben worden sind.

b) Von den sonstigen degenerativen Prozessen ist nur die Verkalkung auch in der Venenwand öfters zu beobachten. Bemerkenswert ist die geringe Beteiligung der Venenwand bei Amyloid und bei der fettigen Degeneration, doch ist letztere ebenso wie die Verkalkung in Varizenwänden beobachtet worden. Neuerdings fand ich in einem Falle neben großen Ablagerungen von Xanthomzellen im Endokard des linken Atriums die gleiche Veränderung in der Intima vieler größerer Lungenvenen.

3. Zirkulationsstörungen.

Blutungen in der Wand größerer Venen werden bei perniziöser Anämie und akuter Leukämie häufig gefunden.

4. Entzündungen.

a) Akute Entzündungen.

Bei den innigen Beziehungen der kleinen Venen zu den Organen, die in einem reichlichen Austausch von Lymphwegen zwischen Organgewebe und Venenwand manifestiert sind, ist eine Miterkrankung bei allen Entzündungen der Organe eine notwendige Folge. Ja, die kleinen Venen sind als Ausgangsort der Leukozytenimmigration fur das Entzündungsgebiet ein Hauptsitz des Prozesses. Die sofortige Ausschaltung des erkrankten Venengebietes aus der Zirkulation durch Stase und nachfolgende Thrombose bildet einen so vollständigen Schutz des Gesamtorganismus gegen das jedesmalige Übergreifen des Prozesses auf die Blutbahn, daß die Fortleitung aus dem eigentlichen Wurzelgebiet eines Venenstammes im allgemeinen ausgeschlossen ist. Nur ausnahmsweise kommen infektiöse Phlebitiden der kleinsten Venen als Primärinfekte fur sogenannte kryptogene Infektionen und vor allem für Endocarditis ulcerosa in Betracht

Eine scheinbare Ausnahme von diesem Gesetz machen die Venen des puerperalen und postabortiven Uterus, wo die oberflächlichen Venen der Plazentarstelle häufiger den Ausgang einer Thrombophlebitis bilden. Es leuchtet aber ein, daß diese Venen Stämmchen sind, die durch die Plazentaablösung unterbrochen sind, aber keine Endverzweigungen. Andere scheinbare Ausnahmen erklären sich dadurch, daß eine Lymphangitis die Infektion auf gröbere Venenverzweigungen überleiten kann.

Der Sitz der durch ihre Beziehungen zur Gesamtzirkulation so [illegible] ist danach erst in den etwas [illegible] des interstitiellen Bindegewebes [illegible] den Hauptstämmen hinauf zu suchen. Nach dem Ausgangspunkt können wir eine **Periphlebitis** und eine **Endophlebitis acuta** unterscheiden. Aber auch die erstere setzt sich nahezu regelmäßig zur Intima fort und geht in eine Thromboendophlebitis über. Der Verlauf entspricht hierbei im allgemeinen vollständig dem Bild einer lokalisierten Phlegmone, indem die Entzündung und die Entzündungserreger den Lymphbahnen (*Köster*) folgen, zunächst sich in der Adventitia ausbreiten, dann die Media auf schmaleren, den intermuskulären Septen folgenden Straßen durchsetzen und sich schließlich in der Intima und den schnell sich auflagernden Thromben ausbreiten. Von hier an nimmt die Erkrankung durchaus den Charakter der Thromboendophlebitis an. Die primäre akute Endophlebitis kommt im allgemeinen nur traumatisch zustande, indem Infektionsträger in ein verletztes Gefäß geraten, so auch bei der schon erwähnten puerperalen Thromboendophlebitis; in andern Fällen ist die Thromboendophlebitis sekundar durch eine Periphlebitis oder metastatisch erzeugt, entweder durch Embolie, wie es in den Leberverzweigungen der Pfortader geschieht, oder durch retrograden Transport in anderen Venensystemen.

Das makroskopische Bild wird in diesen Fällen ganz von der eitrigen Thrombose beherrscht, so daß die Gefäßwand hiergegen nur etwas erweitert, aber wenig verandert erscheint. Nach Ausspülung des eitrigen Gefäßinhalts erkennt man aber die Wand verdickt, mit nekrotischer, unebener Oberfläche, so daß hier der für die Herzklappen von Orth eingeführte Name der diphtheroiden Entzündung am Platze ist Mikroskopisch sind besonders die Innenoberflächen der Nekrosen mit dichten Mikroorganismenmassen durch-

wuchert. Ihnen folgt nach außen eine breite nekrotische Zone, die im allgemeinen der gewucherten Intima entspricht, aber, da ein vollkommener Verlust des Endothels mit einhergeht, nicht von beteiligten Thrombusmassen abzugrenzen ist. Nach außen greift die Nekrose verschieden weit hinaus, oft in die Media hinein. Von der Grenze der Nekrose an folgen leukozytäre In-



ebergewebe; b interstitielles Bindegewebe
e elastische Grenzschicht, a leukozytäre
(Schwache Vergr.) (Färbung Orcein

filtrate, Blutungen, Blutstauung und leukozytäre Ansammlung in den Adventitiagefäßen (Fig. 82), die den Ausgang der leukozytären Infiltration der ganzen Wand bildet.

Die Erreger der akuten Thrombophlebitis sind meist Kokkenarten, besonders der Streptococcus pyogenes, doch finden sich auch andere Bakterien, so z. B. der Bacillus aerogenes. Die Gefahr der Erkrankung besteht in der Infektion des Blutes (Septikämie) oder in der Ablösung von infizierten oder mechanisch verstopfenden Embolien (Pyämie), siehe auch Thrombose.

b) Chronische Entzündungen.

Die Einordnung der als **chronische produktive Phlebitis** und **Thrombophlebitis** bezeichneten Affektionen ist noch schwieriger als bei den Arterien, da einerseits die Venen auch bei allen chronisch-entzündlichen Erkrankungen der Organe beteiligt sind, andererseits bei vielen nicht eigentlich entzündlichen Venenerkrankungen sekundäre Ent-

zündungen der Organe durch die Blutkreislaufstörungen begünstigt werden und dann wieder die Venenwand in Mitleidenschaft ziehen. Durch diese Verhältnisse ist es bedingt, daß die verschiedenartigsten Venenerkrankungen, besonders Varizen und Thrombosen, vielfach als entzündlich aufgefaßt werden. Wenn wir davon absehen, die sekundäre Thrombose und die mit Intimaproliferation einhergehende Thrombenorganisation an und für sich als entzündliche Erkrankungen aufzufassen, schränkt sich der Kreis der chronischen Phlebitis erheblich ein. Im allgemeinen müssen chronische Phlebitiden als sekundär oder fortgeleitet betrachtet werden. Dabei soll die Existenz einer echten spontanen chronischen Phlebitis, die immer als Thrombophlebitis verläuft, keineswegs in Zweifel gezogen werden. Schon der häufig zu beobachtende Wechsel von Abschnitten maligner mykotischer Endophlebitis mit anderen, die organisierte Thromben enthalten und nur unregelmäßig entzündlich infiltrierte Herde aufweisen, zeigt, daß abgeschwächte Bakterien solche chronische Formen erzeugen können. In ähnlicher Hinsicht sprechen neuerliche Beobachtungen (*Liebermeister*), nach denen scheinbar einfache marantische Thrombosen durch Tuberkelbazillen erzeugt werden. Obgleich wir hieraus nicht den Schluß ziehen wollen, daß jene Thromben immer als tuberkulös aufzufassen sind, würde die Auffassung erlaubt sein, daß auch solche einfachen Thrombosen der Ausdruck einer Phlebitis sind.

Fig. 83 Polypöser Tuberkel des Stammes der linken unteren Lungenvene Nat. Größe. *a* Stamm der linken unteren Lungenvene mit Einmündung ins linke Atrium; *b* polypöses, dem Herzen zugewandtes Ende des Tuberkels; *c* flaches, dem Herzen abgewandtes Ende des Tuberkels.

Endlich kommt auch für diese Form der chronischen Thrombophlebitis die Syphilis als Ursache in Betracht. Dieser Gesichtspunkt wurde für das merkwürdige Krankheitsbild der „Endophlebitis hepatica obliterans" *Chiaris* in neueren Arbeiten Huebschmanns und Schminckes hervorgehoben und durch Beobachtungen belegt. Es bleibt alsdann aber wieder zweifelhaft, ob der Venenerkrankung nicht [illegible]

zugrunde lag. Ähnliche Schwierigkeiten ergeben [illegible] der Pfortader, die wegen ihrer Beziehungen zur Bantischen Krankheit steigendes Interesse findet. Der letzte Bearbeiter, Gruber kommt zu dem Ergebnis, daß die Ursachen mannigfacher Art sind, und führt luetische Erkrankungen, traumatische Einflüsse und kongenitale Anomalien als solche auf.

c) Spezifische Infektionen.

α) Die wichtigste ist die **tuberkulöse Phlebitis**, um deren Kenntnis sich besonders Weigert hervorragende Verdienste erworben hat.

Bei der mikroskopischen Untersuchung findet man nur kleine Stellen, an denen tuberkulöses Gewebe durch die elastische Grenzmembran in die Media hineinreicht; diese wie die Adventitia zeigen nur leukozytäre Infiltrate. Die Tuberkel enthalten oft enorme Mengen von Bazillen, die sich besonders in einer Erweichungshöhle anhäufen, welche sich in dem tropfenförmigen Ende zu finden pflegt (*Schmorl*).

Prädilektionsstelle dieser **Intimatuberkel** sind die Lungenvenen. Ihr typischer Sitz ist aber nicht in den Lungenabschnitten, die schwerere phthisische Veränderungen aufweisen, den Oberlappen, sondern in den weniger affizierten Unterlappen. Schon hieraus, wie auch aus der ganzen Entwicklung folgt, daß die Infektion der Intima von der Blutbahn aus erfolgt. Die großen tropfenförmigen Tuberkel sind meist solitär, bisweilen finden sich daneben noch einzelne oder mehrere miliare Intimatuberkel, in einzelnen Fällen sind aber auch zahlreiche — bis zu zwanzig — große Tuberkel beobachtet worden. Die Intimatuberkel der Venen müssen neben den weiter zu besprechenden des Ductus thoracicus als die häufigste Ausgangsstelle der akuten Miliartuberkulose betrachtet werden, indem sie erweichen und ihren infektiösen Inhalt in die Blutbahn ausschütten. Doch beobachtet man auch, daß sie durch fibröse Intimaproliferation oder Thrombenorganisation abgekapselt und somit unschädlich gemacht werden.

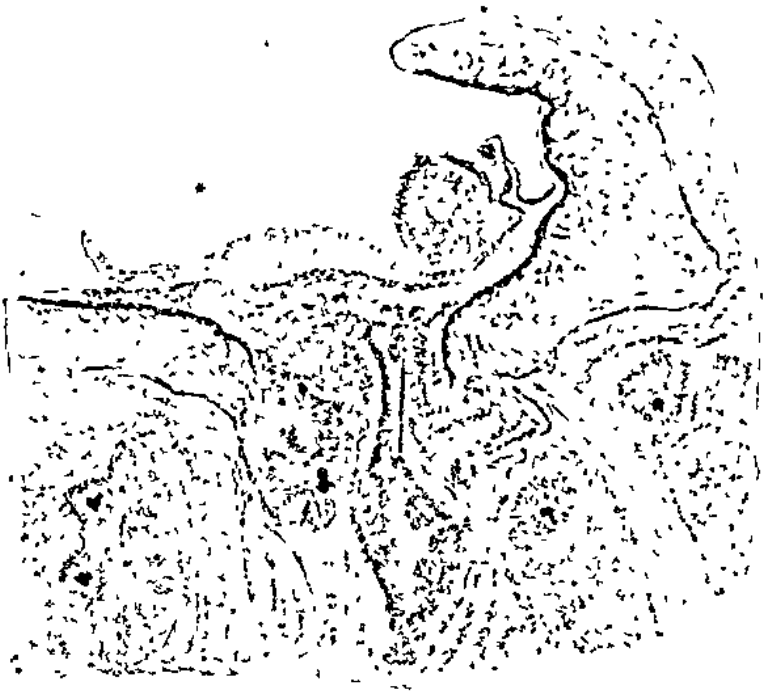

Fig. 85. Arrosion eines Hauptastes einer Vena hepatica durch einen

Aktinomykotische Gefäßerkrankungen dürfen als Seltenheit betrachtet werden. Ich habe zwei Fälle von aktinomykotischer Periphlebitis gesehen, das eine Mal an den Koronarvenen (im Gefolge von aktinomykotischer Perikarditis), das andere Mal am Hauptstamm einer Vena hepatica (bei aktinomykotischem Leberabszeß) (Fig. 83). Beide Male war die Wand durchwuchert und eine aktinomykotische Endo- und Thrombophlebitis die weitere Folge.

Auch die **Leprome** greifen auf die Venenwände über.

β) Die Bedeutung der **Venensyphilis** tritt gegen die der Arterien zurück. Die kleinen Organvenen sind selbstverständlich bei den syphilitischen Entzündungen aller Stadien intensiv beteiligt; aber ihre Affektion zeigt nichts Spezifisches, sie bietet das gleiche Bild wie bei *jedem* Entzündungsprozeß mit Stase des Inhalts und leukozytärer Durchwande-

Venen; die Erhaltung der Elastika läßt die Grenze des Venenlumens erkennen, während Venenwand und thrombosiertes Lumen eine homogene nekrotische Masse bilden.

Ich besitze ein solches Präparat einer gummösen Thrombose des Sinus longitudinalis durae matris, die allerdings zweifellos nur eine Tellerscheinung einer ausgebreiteten Duragummose darstellt, aber füglich als gummöse Peri- und Endophlebitis angesprochen werden muß. Neuerdings habe ich drei Fälle von *narbigem Verschluß der Vena cava superior auf syphilitischer Basis* beobachtet. Hier liegt, wie ein älterer Fall A. Fränkels und der eine meiner Fälle beweisen, ein Übergreifen von mediastinalen Gummigeschwülsten auf die Venenadventitia und sekundäre proliferierende Thrombophlebitis nichtspezifischer Natur, also lediglich syphilitische Periphlebitis vor. Ähnliche Fälle wurden im Anschluß daran von Bönniger und Pawel ebenfalls an der Cava superior, von Pick an der Cava inferior mitgeteilt.

5. Störungen der Kontinuität und des Inhalts; Varizen.

a) Traumen der Venen verhalten sich im wesentlichen entsprechend denen der Arterien. Der Unterschied liegt darin, daß die schlaffere Venenwand leichter kollabiert und sich durch Thromben schließt, so daß die Blutung eine geringfügigere ist als bei Arterienwunden, andererseits der in großen Abschnitten des Venensystems bestehende negative Druck die

Fig. 87. Kanalisierter Thrombus einer Vena femoralis. *a* Media mit atrophischer Muskularis; *b* innere elastische Grenzschicht, *c* organisierter Thrombus mit verschieden zellhaltigem Bindegewebe, in der Peripherie reichliche elastische Fasern, im Zentrum Pigmenthäufchen; *d d* neugebildete Arterien und Venen.

wie Rupturen den Effekt zirkumskripter Aussackungen haben müssen. Der vorherrschende Bezirk der Varizen ist die untere Körperhälfte, besonders die Hautvenen der Beine, die Venae haemorrhoidales, der Plexus pampiniformis.

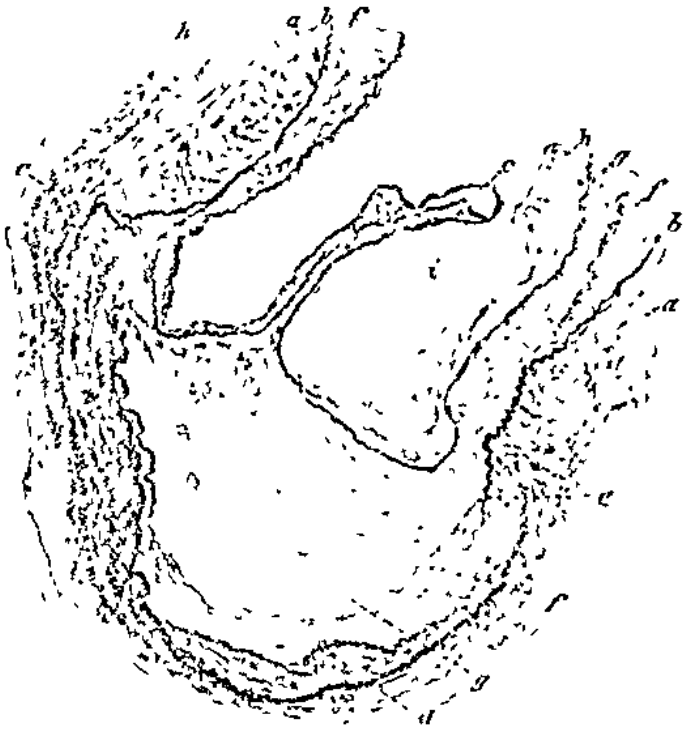

Fig. 89. Aus der Wand einer Venenvarix. a Media, b elastische

Die Formen der Varizen sind mannigfach. Wir sprechen von zylindrischen, spindelförmigen, sackförmigen. Das typische Bild der unregelmäßig durcheinander gewundenen Figuren wäre entsprechend der Aneurysmanomenklatur vielleicht am besten mit serpentinus und racemosus zu bezeichnen. Die Schicksale der Varizen sind mannigfach. Sie haben die fortwährende Neigung zur Ausbreitung, so daß z. B. die gesamten Beinvenen varikös werden. Auch

Fig. 90. Phleboskleroseder ektatischen Vena femoralis. a Adventitia; b bindegewebig-muskulöse Media, (bei c Atrophie der Muskelbündel, d innere elastische Grenzschicht, e diffuse Intimasklerose, f sklerotische Schwiele

die einzelnen Säcke vergrößern sich, besonders durch Schwund der Scheidewände und Konfluenz der Höhlen. Regelmäßig kommt es zu Thrombosen, meist mit Neigung zu Organisation, vielfach auch durch Infektion zu eitriger Thrombophlebitis übergehend. Rupturen variköser Venen führen zu schweren Blutungen.

Für die Pathogenese der Varizen ist eine leicht zu bestätigende Beobachtung Slawinskis bedeutungsvoll, daß die stärkste Erweiterung unterhalb der Klappen (sc. in den Beinvenen, d. h. im Sinne des Blutstromes oberhalb

werden von Karzinomen und Sarkomen sekundär ergriffen; die Wand wird durchwuchert; es entstehen Geschwulstknoten der Intima, blande und geschwulstige Thrombosen. Letztere müssen, sobald sie durch parietale Auflagerung oder durch Fortleitung in durchströmte Gefäße gelangen, das Material für Geschwulstembolien und hämatogene Metastasierung liefern. Besonderes Gewicht lege ich auf die sekundäre und metastatische Durchwucherung der Venenwand mit leukämischen Geschwülsten — Lymphomen wie Myelomen —, die typisch ohne hinzukommende Thrombose bis zum Endothel vordringen und unzweifelhaft eine wesentliche Quelle der abnormen zellulären Blutmischung abgeben. Diese Beteiligung der Venenwand ist an jedem leukämischen Infiltrat, besonders an den Pfortaderverzweigungen erkennbar.

D. Lymphgefäße.

Die Erkrankungen der Lymphgefäße schließen sich teils in so vielfacher Beziehung denen der Venen an, daß von einer ausführlichen Sonderbesprechung abgesehen werden kann, teils liegen keine besonderen Beobachtungen darüber vor. Wir werden nur diejenigen Formen herausgreifen, die eine größere Bedeutung beanspruchen.

Auch bei den Lymphgefäßen finden wir die Anpassungsfähigkeit der Gefäße wieder, durch die mit der größten Schnelligkeit bei Versagen einer Lymphbahn Kollateralen durch Hypertrophie kleiner Lymphbahnen entstehen. So führen selbst Verschlüsse des Ductus thoracicus nur selten zu Lymphstauungen.

Die Hauptbedeutung kommt den Entzündungen der Lymphgefäße zu. Wir kennen akute exsudative und eitrige Lymphangitis, beide auf infektiöser Basis. Erstere besteht in einer Hyperämie der Umgebung und serüser Durchtränkung der Wand; die Veränderung des Inhalts läßt sich histologisch darin erkennen, daß an Stelle der normalen albuminösen äußerst feinkörnigen Gerinnsel Fibrinballen und leichte Vermehrung der Zellen gefunden werden. Bei der eitrigen Lymphangitis ist die Wand mit Leukozyten durchsetzt, das Lumen enthält reichlich Leukozyten und Fibrin, dem die erregenden Bakterien beigemischt sind.

Chronische [illegible] allen Lymphstauungen verbunden. Sie geh[illegible]ten und bindegewebiger Proliferation einher. [illegible]mögen hier die chronischen Periangitiden [illegible], die bei Fremdkörperinhalationen (Pneumonokoniosen) regelmäßig vorkommen, und sowohl die Lymphgefäße der Pleura wie die interlobulären und peribronchialen der Lungen betreffen.

Über Lymphozytenanschoppungen kleiner Lymphgefäße in der Umgebung von Entzündungsherden, z. B. im Processus vermiformis, sind die Ansichten geteilt. Während sie von einigen als entzündlich angesehen werden, ist neuerdings die leicht zu widerlegende Behauptung aufgetaucht, daß es sich um Bilder normaler Verdauungsvorgänge handele. Eher muß man an Lymphstauungen in kleinen Lymphwurzeln bei Schwellung der regionären Lym[illegible]lüsen denken.

Sehr umfangreich ist di[illegible] Lymphgefäße bei der Tuberkulose. Die lokale An[illegible]lösen Virus folgt eng dem Verlaufe der Lymphgefäß[illegible] der typische miliare, geschichtete Tuberkel nichts [illegible]phangiti[illegible] Die Beteiligung de[illegible]hgefäße [illegible]tase z[illegible]ch am

tuberkulose stammt von Astley Cooper. Sie wurde dann durch Ponfick und Weigert gewissermaßen neu entdeckt.

Bei der Syphilis ist nur im Primärstadium eine nennenswerte Beteiligung der Lymphgefäße festgestellt, wo „Lymphstränge" die Übertragung der Infektion auf die regionären Lymphdrüsen, gewöhnlich die Inguinaldrüsen, vermitteln.

Sie ergeben mikroskopisch eine Thromboendangitis, in der die Spirochaete pallida gefunden worden ist.

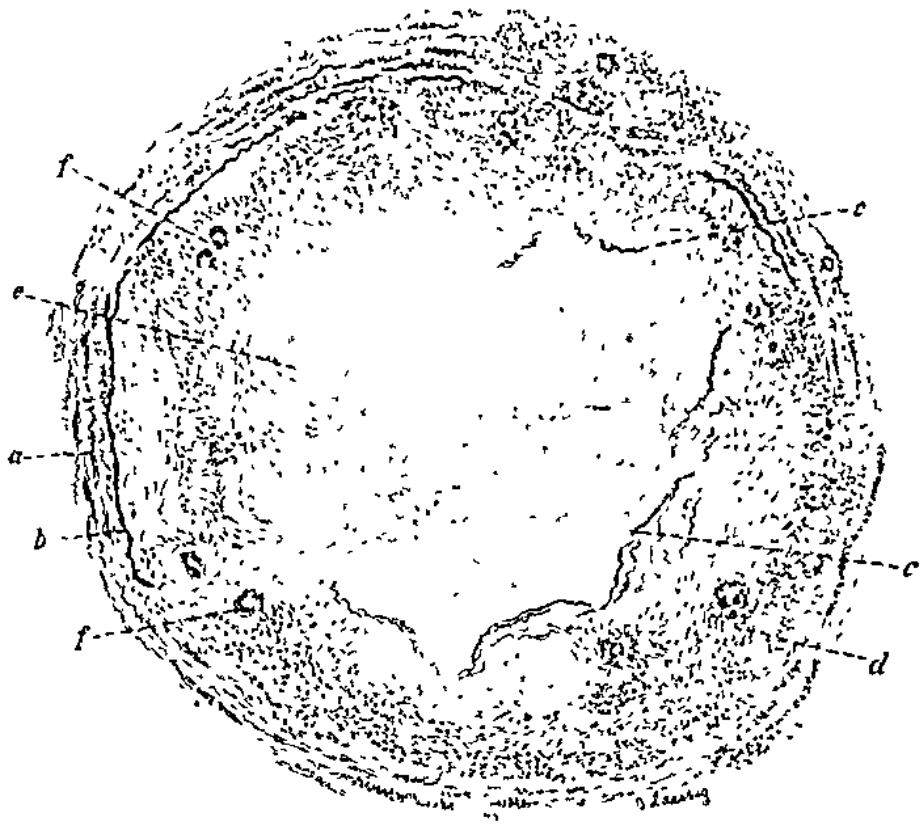

Als Kontinuitätstrennungen sind Traumen des Ductus thoracicus, die einen Hydrothorax chylosus im Gefolge hatten, beschrieben. Spontanrupturen ektatischer Lymphgefäße führen zu Lymphorrhagien.

Thrombosen der Lymphgefäße beruhen meist auf entzündlicher Grundlage. Ihre Schicksale gleichen den Blutgefäßthromben; ich besitze Bilder einer kanalisierten Thrombose des Ductus thoracicus bei Tuberkulose der anderen Teile. Der thrombosierte Abschnitt war zu einem fadendünnen, derben Strang umgewandelt Verschiedentlich enthielten die Organisationen auch Tuberkel.

Diffuse Lymphangiektasien und zirkumskripte zystische Erweiterungen der Lymphgefäße entsprechen den verschiedenen Formen von Lumenveränderungen der Blutgefäße. Ihre Ursachen sind nicht immer aufgeklärt, jedenfalls spielt hier die Stauung eine unbezweifelte Rolle, da die Veränderung zuweilen peripherisch von nachweisbaren Verschlüssen eintritt. Die Stauung setzt sich als chronisches Ödem

Druck von Breitkopf & Härtel in Leipzig

an. Ges. 1902. — Bonnet (*Arterienbau*), D. m W. 1896. — Dantschakoff (*erste Anlage*), Anat. H 37 1908. — Arch. f. mikr. Anat. 73 1903 — Iwakichi Kani (*Arterienmessungen*), Virch. Arch. 201. 1910. — Maximow (*erste Anlage*), Arch. f. mikr. Anat 73. 1908 — Most (*Chirurgie der Lymphgefäße mit Anatomie u. Pathologie*), Neue Deutsche Chirurgie 24 Stuttgart 1917. — Ollendorf, A. (*Intimamuskeln*), Anat. Anz 38 1911. — Priebatsch (*Aortenhistiogenese*), Diss, Bern 1903. — Rückert u Mollie [illegible]

2. Störungen der [illegible] n), Virch. Arch. 191. 1908. — Straßburger [illegible] h. 3. 1909.

3. Regenerationen [illegible] Verh. d. Path. Ges. 1903. — Enderlen u [illegible] 57. 1910. — Jores (*elastisches Gewebe*), Beitr. z. path. Anat. 27. 1900. — Manz (*Traum. Aneurysma*), Beitr. z path Anat 24. 1898. — H. Merkel (*Thrombusorganisation*), Erlangen, Soc. 34. 1902 — Stich u. Zoeppritz (*Gefäßnaht*), Beitr. z. path. Anat. 46. 1909.

B Arterien 1. Hypertrophie. Ernst (*Aortenstruktur*), Beitr. z. path. Anat. 63. 1916. I [illegible] Virch. Arch. 159. 1900. — Goodall, J. R. (*Uterusgefäß* [illegible] (*Arteriosklerose*) Wiesbaden 1903 — Krömer ([illegible] Arch. f. Gy [illegible] Rev de Gynec. 7. 1903. — Kon u. Kat [illegible]

2 Stoffwechselstörungen a) Foster L. D. (*elast fibres*), J. of m. R. 21. 1909. — b) P [illegible] rn 1910. — Wiesel (*Infektionskrankh.*), W. klin [illegible] berg ([illegible] f Athe [illegible] (*Exper. art. dis*), Am. J. of med. Sc. 1906 — [illegible] med. R. 15 1906 — Anitschkow u Chalakow (*Cholestearineexperim*), Zbl. f. Path. 24. 1913. — Aschoff, L., M. Kl. 4. 1908. — Aufrecht (*Path. u. Ther.*), Wien 1910. — Benneck [illegible] (*Glos*, Virch. Arch. 191. 1908 — Faber, Arne (*Arteriosklerose*), Jena 1912. [illegible] — Fischer, B. (*Exper.*), D. m. W. 1905 [illegible] h. 82. 1912. — Hallenberger (*Radialis*), Diss, Marburg 1900. — Jores, s. o. 1. — Josué (*Exper.*), Press méd. 1903. 1904 — Klotz (*Exper.*), Brit. m. J. 1906. — Kümmell (*Eingeweideart*), Zbl f Path. 17. 1906. — Lühlein (*Schrumpfniere*), Beitr. z. path. Anat. 63. 1916. — Lubarsch (*Aliment.*), M. m. W. 1910 (*Kriegsteilnehmer*), Verh. D. path. Ges. 1916 — Marchand (*Atherosklerose*), Verh. Kongr. f. i Med. 1904. — Moenckeberg (*Kriegsteilnehmer*), Zbl. f. Herzkr. 8. 1916. — Oberndorfer (*Lokalisation*), Arch. f kl. M. 10[illegible] Beitr. z. path. Anat. 43. 1908, Smith, Will. H., [illegible] rokadomski u. Szobolew (*Exper.*), Frankf [illegible] *lmonalart.*), Diss, Marburg 1904. — Tugend [illegible] Diss, Berlin 1912. — v. Simnitzky (*jugendl.* [illegible]

3. [illegible] *rteritis*), Niederrhein. G. 1875

4. [illegible] *iarter.*), B. kl. W. 1908. — v. Bomhard (F [illegible] *192. 1908.* — *Baerger* (*Thrombo-*
a [illegible]
1 [illegible]
C [illegible]
E [illegible]
— [illegible]
F [illegible]
N [illegible]
a [illegible]
S [illegible]
f [illegible]
([illegible]
2 [illegible]
[illegible]
([illegible]

1905. — Benda (*Gefäßsyphilis*), Hb. d. Geschlechtskrankh. Wien 1812. — Chiari (*Refer.*), Verh. d. Path. Ges. 1903. — Herxheimer, G. (*Refer.*), Erg. d. allg. Path. 1907. — Bruhns (*Kongen.*), B. kl W. 1906. — Darier (*Arter. syph.*), Paris 1904.

R

III.

Die blutbereitenden Organe.

Von

HERM. SCHRIDDE.

Mit 27 Figuren im Texte

Entwicklungsgeschichte des blutbildenden Gewebes.

[illegible]

sehr reichlich Kernteilungsfiguren erkennen lassen.

Ein zweites Stadium beginnt bei Embryonen von 9—10 mm Länge. Hier [illegible]

[illegible] l vor
und
also
s der
werden als myeloische Parenchymzellen

t dann die Entwicklung des Knochenmarkes.
ung von Bluträumen („Endothelröhren"), von
eicher Weise wie in der Leber extravaskuläres,

Wir unterscheiden eine tuberkulöse Periphlebitis und Endophlebitis. Die Periphlebitis wird häufig als Fortleitung tuberkulöser Entzündungen auf die Venenwand beobachtet. Sie führt fast regelmäßig zur Thrombose und Obliteration des Lumens, während sich die Entzündung in den äußeren Wandschichten ausbreitet. Nur ausnahmsweise erreicht der tuberkulöse Prozeß die Oberfläche der Media, ehe eine erhebliche Thrombose und Intimaproliferation eingetreten ist. In diesem Falle entwickeln sich öfters in der Nachbarschaft dieses Herdes submiliare Intimatuberkel. Auch ohne diese kann ein Zerfall des tuberkulösen Infiltrates und ein Durchbruch ins Venenlumen erfolgen. Dieser Vorgang kommt nur an den größten Venen vor. Ich sah ihn an der Vena jugularis. Sehr viel bedeutungsvoller ist die tuberkulöse Endophlebitis oder richtiger Thromboendophlebitis. Dieselbe tritt zuerst als grauer miliarer oder submiliarer Intimatuberkel auf (*Mügge* und *Orth*).

Fig. 81. Polypöser Tuberkel einer Lungenvene (Endangiitis tuberculosa). Längsschnitt des Tuberkels. Fig. 82. *a* Endokard des linken Atrium; *b* Myokard des linken Atrium; *c* Media; *d* Elastica interna der Vena pulmonalis mit Leukozytenfiniltraten; *e* flache Ausbreitung der Endangiitis tuberculosa *f* tropfenförmiges, dem Herzen zugekehrtes Ende des Tuberkels (Schwache Vergr.) (Färbung Orcein Toluidinblau.)

Dieser besteht in einem in das Lumen prominierenden leuko- und lymphozytären Infiltrat der Intima. Oft zeigt dieses Langhanssche Riesenzellen und zentrale Nekrose, ist meist oberflächlich vom Endothel entblößt und mit kleinen Gerinnseln bedeckt. Beim Wachstum tritt gewöhnlich oberflächlicher Zerfall ein, der durch Fibrinauflagerungen von spiegelglatter Oberfläche abgedeckt wird. Die Intimatuberkel der Venen können enorme Ausdehnung erreichen; so fand ich einen solchen in der Vena lienalis von 14 cm Länge. Sie bilden eine flache Wulst von gelber Farbe, das dem Herzen zugewandte Ende ist tropfenförmig ausgezogen und in das Lumen vorgewölbt (Fig. 83 und 84).

Die extramedulläre Blutbildung nimmt nun mit der weiteren Ausbildung des Knochenmarkes mehr und mehr ab. Die Milz hat schon im siebenten Fetalmonate fast völlig aufgehört myeloische Zellen zu bilden. Die Leber bewahrt in gewissem Maße ihre blutbildende Funktion während des ganzen uterinen Lebens, wenn die letztere schließlich auch sehr zurücktritt. In geringem Grade ist sie auch noch beim normalen Neugeborenen vorhanden.

Geraume Zeit später, als in der embryonalen Leber die Myeloblasten, Erythroblasten und Riesenzellen erscheinen, entstehen um die ebenfalls zuerst sich bildenden Lymphgefäße herum die Lymphozyten, wahrscheinlich von den Lymphgefäß-Wandzellen aus. Nach und nach gruppieren diese Zellen sich zu Lymphknötchen, in denen nur kleine Lymphozyten vorhanden sind. Keimzentren bilden sich erst viel später, zu Beginn des extrauterinen Lebens, wenn der Bedarf an Lymphozyten ein größerer wird.

Das Auftreten der einzelnen Zellarten im fetalen Blute.

In den ersten embryonalen Stadien sind allein primäre Erythroblasten vorhanden. Diese werden nach dem Auftreten der sekundären (bleibenden) Erythroblasten allmählich verdrängt und verschwinden, und zugleich zeigen sich im Blute Myeloblasten, Erythroblasten und (kernlose) Erythrozyten und endlich Blutplättchen. Dann kommen Lymphozyten hinzu und er[illegible] Leukozyten, von denen die große Hauptm[illegible] ausmachen. Zur Zeit der Geburt haben wi[illegible] körperchen neben wenigen Erythroblasten, [illegible] zyten und Blutplättchen. In recht geringer [illegible] blasten und neutrophil-granulierte Myelozyt[illegible] gekörnte Leukozyten.

Alle diese Zellen gelangen aus dem perivaskulären Gewebe hinaus in die Blutbahn. Die leukozytären Zellen wandern selbständig ins Blut. Die Lymphozyten immigrieren in erster Linie in die Lymphsinus der Lymphknoten, dann aber auch direkt in die Blutkapillaren [illegible] die Verhältnisse anders. Es [illegible] e Zellen in das strömende Blut [illegible] d normalerweise nicht im Blute [illegible] deren Umständen aktiv in die [illegible] besteht jedoch darin, daß sie [illegible] ter). Diese Tatsachen gelten sowohl für das uterine wie das extrauterine Leben.

A. Knochenmark (ὁ μυελός, medulla).

[illegible]

Gelbliche ge[illegible] ja manchmal direkt ins [illegible] sind. Sind v[illegible] ochenmarke vorhanden [illegible] herrscht ein [illegible] veloblasten zugegen, so [illegible]

Während in den ersten Lebensjahren in sämtlichen Röhrenknochen tätiges Knochenmark vorhanden ist, verschwindet es in den weiteren Jahren hier nach und nach und wird durch Fettgewebe ersetzt (Fig. 95). Man spricht dann, wenn alles durch Fettgewebe ausgefüllt ist, von Fettmark, das wir unter normalen Verhältnissen [illegible] ganz vereinzelt kann man [illegible] konstatieren. In dieser I[illegible] enmarkes auf die platten [illegible] wird es wieder im Greisen[illegible] nd dann kann man wiede[illegible] kompensatorisch neugebildetes Mark beobachten. Wir finden rotes Mark dann in der oberen Hälfte dieser Knochen. Daß es junges neugebildetes Mark ist, geht daraus hervor, daß man in ihm Myeloblasten und basophile Erythroblasten feststellen kann.

Im Greisenalter erleidet das Fettmark physiologischerweise ganz die gleichen Veränderungen wie beispielsweise das epikardiale Fettgewebe: es verfällt der sogenannten gallertigen Degeneration, und man spricht dann von Gallertmark.

rung der Wand. Die größeren Hautvenen des Primärinfekts lassen eine zellige Infiltration der Außenhaut und Auflockerung und Zellvermehrung der Intima erkennen. In den späteren Stadien der Primärinduration finden wir Intimaproliferation und organisierte Thromben der Venen bis weit über den Bereich der Induration hinaus (*Rieder*).

In den sekundären Manifestationen finden sich die Venen regelmäßig beteiligt, aber im allgemeinen auch hier nur mit gewöhnlichen entzündlichen Infiltraten ohne charakteristische Merkmale. Nur eine strangförmige syphilitische Phlebitis des sekundären Stadiums ist beschrieben worden, die allerdings schon gewisse Eigentümlichkeiten mit den tertiären Formen teilt, indem sie als eine selbständige Gefäßerkrankung auftritt. Wir finden hier lymphozytäre und leukozytäre Infiltrate in den äußeren Häuten und Proliferation der Intima mit Thrombose. Das Zentrum dieses Prozesses bildet eine knotige entzündliche Intimageschwulst mit fibrinösen Einlagerungen und reichlichen Riesenzellen (*E. Hoffmann*), welche wahrscheinlich meist ihren Ausgang von einer Venenklappe nimmt (Fig. 86).

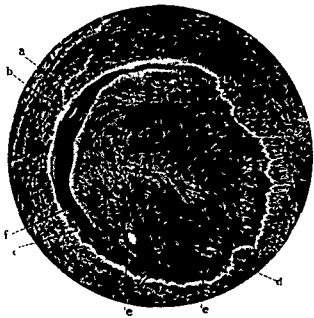

Auch an kleineren Venen kommen im sekundären und tertiären Stadium selbständige syphilitische Entzündungen vor, worüber jetzt eine reiche Literatur vorliegt, die in der neuesten einschlägigen Publikation von Frieboes nebst zwei neuen Fällen mitgeteilt wird. In einem Falle von schwerer syphilitischer Phlebitis cerebrospinalis, die schon im Sekundärstadium der Infektion einsetzte und ungefähr drei Vierteljahre nach der Infektion zum Tode führte, konnte Versé Spirochäten nachweisen.

Im Tertiärstadium gleicht die Venenerkrankung in der Peripherie des Entzündungsgebietes im allgemeinen der des Primärinfektes. Bei der V[illegible] oben erwähnten völligen [illegible] erten Vene. Eine solche zu[illegible] ombophlebitis ist in groß[illegible] der gummösen Leber si[illegible] st eine Thrombophlebitis als syphilitisch angesehen worden, ohne daß eine spezifische Wandverdickung [illegible] rde (*Huber*). Die gummöse Granulation [illegible]fen auf die in ihrem Bereiche liegenden [illegible]er und bringen sie zum vollständigen [illegible] geschieht das gleiche auch bei großen

ungefähr zwischen den neutrophilen und eosinophilen stehen und, wie der Name sagt, basische Farbstoffe stark annehmen. Die Granula erscheinen bei der Tinktion mit polychromem Methylenblau metachromatisch rot. (Die basophil-gekörnten Myelozyten des Knochenmarkes sind streng zu trennen von den histiogenen Mastzellen, die überall im Bindegewebe des Körpers vorkommen.)

Aus diesen drei Myelozytenarten entstehen durch Umgestaltung des runden Kernes in einen sehr wechselreich gestalteten, polymorphen die entsprechenden Leukozyten (neutrophil-, eosinophil-, basophil-gekörnte). Nur diese Leukozyten wandern normalerweise in die Kapillaren ein und stellen einen physiologischen Bestandteil des Blutes dar.

Bemerkenswert ist, daß alle die vorgenannten leukozytären Zellen die Indophenolblausynthese nach Winkler-Schultze geben, indem bei dieser Methode



Fig. 96. Normales Knochenmark eines kindlichen Oberschenkelknochens. (Färbung mit Azur II-Eosin.) Die hellen runden Lücken stellen Fettzellen dar. Dazwischen breitet sich das myeloische Gewebe aus. Die Zellherde mit tiefdunklen Kernen sind Ansammlungen von Erythroblasten, die Zellen mit hellen Kernen Myeloblasten und Myelozyten. Verstreut dazwischen Knochenmark-riesenzellen.

die Granula blauschwarz erscheinen, und auch in den bei anderen Färbungen granulafrei sich darbietenden Myeloblasten gleichtingierte Körnchen auftreten. Diese Reaktion ist deshalb besonders wichtig, weil sie bei den lymphozytären Zellen nicht eintritt, und so die Zellen des myeloischen und des lymphatischen Parenchyms scharf getrennt werden können.

Der eben geschilderte Entwicklungsgang vom Myeloblasten durch die Myelozyten zu den Leukozyten geschieht in beträchtlicherem Maße wohl nur in den letzten fetalen Monaten und in den ersten Lebensjahren. Im späteren Leben ändert sich das. Denn da wir dann nur sehr wenig Myeloblasten, aber *sehr reichlich* Myelozyten, die vielfach Kernteilungsfiguren zeigen, finden, so geschieht *im extrauterinen* Leben die Neubildung von Leukozyten wohl hauptsächlich aus den gleichgekörnten Myelozyten. Die Leukozyten sind nicht mehr vermehrungsfähig.

2. **Die erythrozytären Zellen, die roten Blutkörperchen.** Die Mutterzellen sind die basophilen Erythroblasten, kleine Zellen mit einem sehr dicht und

Aspiration von Luft und infektiösen Stoffen begünstigt. Traumen und die noch häufigeren Spontanrupturen ektatischer und variköser Venen führen indes zu schweren, bisweilen tödlichen Blutungen. Letzteres Ereignis betrifft im Verlauf der Leberzirrhose nicht selten die bisweilen nur mäßig ektatischen Venen des Ösophagus und Magens (siehe dieses *Kapitel B5b* und *Allgem.* Path. III, 2*e*).

Fig. 88. Phlebektasie und Varizen der Vena saphena magna (nach einem Präparat von R. Langerhans)

b) Thrombose und Embolie. Durch die engeren Beziehungen der Venen zu den Organen sind sie noch mehr als die Arterien sekundären Miterkrankungen, *die zu* **Thrombosen** *führen*, ausgesetzt. Bemerkenswert sind die für die Venen charakteristischen klappenständigen Thromben, die neben wandständigen und obturierenden gefunden werden. Die Embolie ist im Venensystem auf die Leberverzweigungen der Pfortader und auf die selteneren Fälle von „rückläufigem Transport“ (siehe Allgem. Path. a. a. O.) beschränkt.

Die Schicksale der Thromben und Embolien sind im allgemeinen die gleichen wie in den Arterien. Zu erwähnen ist nur die besondere Neigung der Venenthromben zu Verkalkung, die namentlich in den Prostata-, Uterus- und Milzvenen häufig *zur Bildung sogenannter Phlebolithen* führt. Das mehrfach beobachtete „Kavernom der Pfortader“, eine vollständige Unterbrechung des Pfortaderstammes durch eine angiomatöse und kavernöse Geschwulst (*Versé*, *Pick*, *Risel*, *Beitzke*) ist vielleicht als eine besondere Form der Thrombuskanalisierung (Fig. 87) aufzufassen, wofür neuerdings auch Emmerich unter Mitteilung eines neuen Falles eintritt, während Beitzke die Veränderung als eine angeborene Anomalie, Pick als einen hämangiomatösen Tumor ansieht.

c) Eine dem Arterienaneurysma analoge Bildung des Venensystems ist der Venenvarix. Dennoch bietet seine Pathogenese, seine Klassifikation noch besondere Schwierigkeiten. Die Varizen finden sich durchgehends neben diffusen Erweiterungen der Venen (Phlebectasia) (Fig. 88) als eine zirkumskripte Veränderung. Für beide Erkrankungen haben wir zweifellos die unmittelbare Ursache in den mechanischen Einwirkungen des Blutdruckes zu suchen, die Frage ist nur, wie weit vorgängige pathologische Störungen des Baues für eine oder für beide Erkrankungen jene Wirkung des Blutdruckes vorbereiten. Die Befunde von solchen Veränderungen in den erkrankten Venen sind äußerst mannigfaltiger Art: Atrophie [illegible] e-

a-

hen die Anschauungen

ie oben erwähnt, der diffusen Phlebektasie, soweit sie nicht hypertrophischer Natur ist, atrophische Veränderungen *der Wand* voraus, *die teils* zur Sklerose, *teils* zur Erweiterung führen. Es ist dann weiter zu vermuten und gerade mit der Analogie des Aneurysmas zu belegen, daß sowohl entzündliche Prozesse

so sein Ende. Der größte Teil jedoch verläßt die Blutbahn nicht und wird wahrscheinlich von der Milz aufgenommen und verarbeitet. Bei entzündlichen Zuständen wandern bekanntermaßen insbesond[illegible] lem Blute aus und bilden die Eiterkörperchen [illegible] inden wir in manchen Eiterungen, ebenso auc[illegible] Zellarten treffen wir aber besonders bei der [illegible] im Bindegewebe. Unter besonderen Verhält[illegible] Myelose (s. S. 131) auch zu einer Auswanderung von Myelozyten und [illegible] zündlich ergriffene Gewebsteile. [illegible] schrieben worden. Ich sah das [illegible] netzen der fibrinosen Pneumonie [illegible] als über die Leukozyten und L[illegible] noch die Erythrozyten Bescheid. Das in ihnen enthaltene Eisen wird von der Milz zurückgehalten und dem Körper wieder nutzbar gemacht. Es wird nun behauptet, daß die roten Blutkörperchen von den Pulpazellen aufgenommen und dann verarbeitet würden. Das ist nach meinen Untersuchungen jedoch normal nicht der Fall, sondern ist nur unter pathologischen Verhältnissen, bei Infektionskrankheiten (z. B. Typhus) usw. festzustellen. Sie werden dann zuerst von den Sinusendothelien und dann von den Pulpazellen phagozytiert (*Steudemann*). In diesem Falle kann man die Phagozytose der Erythrozyten auch im Knochenmarke und in den Kupfferschen Sternzellen der Leber sehen. Werden rote Blutkörperchen als ganze Zellen von den Pulpaelementen phagozytiert, so bildet sich stets Hämosiderinpigment in den Zellen. Wir müssen daher annehmen, daß normalerweise die Blutkörperchen extrazellulär zerfallen, und erst ihre Zerfallsprodukte von den Pulpazellen absorbiert werden. Ganz ähnlich verhält es sich auch mit den Blutplättchen. Auch diese Gebilde werden, wenn sie abgenutzt sind, in der Milz, in der sie stets in großen Massen nachzuweisen sind, zurückgehalten. Bei Infektionskrankheiten, besonders beim Scharlach, werden sie — wie beim Typhus die Erythrozyten — in Menge von den Pulpazellen aufgenommen. Sie zergehen hier im Zelleibe, und als ihre letzten Reste kann man noch ihre Granula in den Pulpazellen konstatieren (*Bernhardt*). Auch in den Kupfferschen Sternzellen ist dann diese Phagozytose zu beobachten.

Von Aschoff und Kiyono sind ferner als zellige Blutbestandteile die von ihnen als Histiozyten bezeichneten Zellen beschrieben worden. Bei Tieren, denen Karmin injiziert war, erscheinen im Venenblute, besonders im Gebiete der Lebervenen und der Vena lienalis, karmingespeicherte Zellen, die abgelöste Kupffer[illegible] Sternzellen der Leber und Sinu[illegible] und Knochenmark soll nur eine [illegible] den Endothelien der Lymphsin[illegible] fast vollständig, und nach den [illegible] für den Untergang der Zellen im Lungenkreislauf.

Meiner Ansicht nach haben diese Untersuchungen experimentell bewiesen, daß wir im Blute zwei Hauptgruppen von Zellen zu unterscheiden haben, einmal solche, die eine bestimmte Funktion auszuüben haben (rote Blutkörperchen, Leukozyten und Lymphozyten), und solche, die als geschädigte Zellen oder Zelleichen ins Blut kommen, keine Funktion ausüben und an irgendeinem Orte des Blutkreislaufes abgelagert und dort resorbiert werden. Von Blutzellen darf man meiner Ansicht nach nur von den erstgenannten Zellen sprechen, die die [illegible] In diese Gruppe hinein gehören natürlich [illegible] rende Bestandteile einer myeloischen Ge- [illegible] sind [illegible]

[Den hier dargelegten Ansichten von der Genese und der Artzugehörigkeit der einzelnen Blutzellen stellt Maximow, dem sich im großen ganzen Marchand anschließt, eine andere Lehre gegenüber. Maximow glaubt, daß sämtliche Blutzellen von einer einzigen Stammzelle ihren Ursprung nehmen. Diese Mutterzelle wird als primäre Wanderzelle oder Lymphozyt bezeichnet und soll sowohl mit den Myeloblasten wie mit den Lymphoblasten und [illegible] sich also auch noch au[illegible] als auch Riesenzellen u[illegible] Ansicht von einer geme[illegible] Autor nimmt jedoch an, [illegible] nell differenzierte Gewe[illegible] als ausdifferenzierte Zell[illegible] Anschauungen vertreten [illegible]

der Klappen) gelegen ist Sie spricht gegen eine veraltete Vorstellung, die die wesentliche Bedingung für die Varizenbildung in dem Druck der Blutsäule bei mangelhafter Ausbildung der Venenklappen erblickt, und beweist, daß das mechanische Agens in dem physiologischen Blutdruck, der vis a tergo im Venenkreislauf, gelegen ist. Ein weiteres pradisponierendes mechanisches Moment muß nach der genannten Beobachtung in dem Dehnungswiderstand des Klappenringes gesucht werden. Es kommen aber weiter Hemmungen der Weiterbewegung des Blutes in Betracht; für die Hämorrhoidalvenen schreibt Schmincke dem Druck der Kotsäule eine ausschlaggebende Bedeutung zu. Bei ausgiebiger Varikosität der Hautvenen des Unterschenkels ist der Stamm der V. saphena häufig auffällig eng und wird mikroskopisch als phlebosklerotisch erkannt. Welcher Art nun die lokalen Veränderungen, die die Varixbildung einleiten, sind, ist strittig; die Beobachtungen B. Fischers an kleinsten Varizen, die für entzündliche Zerstörungen der Venenwand sprechen, haben viel Wahrscheinlichkeit für sich und werden durch die Beobachtungen Kallenbergers, aus denen dieser „primäre" Zerreißungen der Elastika folgert, nicht entkräftet, da elastische Lamellen ohne Zerstörung des Stützgewebes — Bindegewebe und Muskulatur — nicht zerreißen.

6. Fremdkörper, Parasiten.

Abgesehen von dem traumatischen Eindringen von Fremdkörpern, bei welchen sich die Venen wie die Arterien verhalten, sind hier die mehrfachen Beobachtungen eines Eindringens von Fremdkörpern in Venen zu nennen, die insofern als „blande" bezeichnet werden können, als sie beim Eindringen selbst keine sichtbaren Kontinuitätstrennungen gemacht haben, allerdings alsdann im Venenlumen schwere Veränderungen durch interkurrente Infektionen, nämlich eitrige Thrombophlebitis, verursachten. Solche Befunde sind in neuerer Zeit von M. Koch und von mir über Fischgräten in der Vena meseraica und von Reiche über eine Getreidegranne in der Pfortader erhoben worden. In meinem Falle lag die Grate ganz in organisierten Thromben, an die sich dann die eitrige Thrombophlebitis der Pfortader anschloß.

Von Parasiten kommt außer den an entsprechenden Stellen schon genannten pflanzlichen Entzündungserregern und den anderwärts zu besprechenden Blutparasiten in erster Linie Bilharzia (Schistosomum) haematobia in Betracht. Dieser Nematode hält sich im abdominalen Venenblut auf. Nach den neuesten Untersuchungen Goebels bewirkt der Parasit im allgemeinen keine Veränderungen der Gefäßwand. Dagegen beschreibt Letulle eine ausgesprochene Intimawucherung der Venen (Endophlebitis proliferans). Ebenso liegen ältere Angaben über Thrombosen der Pfortaderverzweigungen vor. Es wäre natürlich denkbar, daß derartige Veränderungen nicht direkt auf den Parasiten, sondern auf die übrigen schweren, durch seine Eierablagerungen hervorgerufenen Erkrankungen der Abdominalorgane, besonders der Blase und des Darms, zurückgeführt werden müßten.

Über die Beziehungen des Echinokokkus zu den Lebervenen und der Cava inferior gibt Dévé an, daß hier regelmäßig Einbrüche von Blasen in die Venen aufzufinden sind, sobald Lungenmetastasen auftreten.

7. Geschwülste.

Als primäre Geschwülste sind Angiome und Angiosarkome, Endotheliome, Myome zu nennen (s. Geschwülste).

Eine lebhafte Beteiligung an den bösartigen Geschwülsten der Organe und der Nachbarschaft ist an den Venen erkennbar. Sie

ich neben den metastatischen Tumoren eine tiefdunkelbraune Färbung des Knochenmarkes gesehen, die durch das von den Retikulumzellen in reichlichster Weise aufgenommene, melanotische Pigment bedingt war.

5. Kreislaufstörungen.

Starkere Zirkulationsstörungen gehören im Knochenmarke zu den größten Seltenheiten, da bei dem sehr dichten Gefäßnetze ein Kollateralkreislauf sich auf das leichteste herstellt. Die bei Endocarditis ulcerosa, Morbus maculosus Werlhofii, kindlichem Skorbut (Möller-Barlowsche Krankheit), Variola, Typhus recurrens, Pneumonie, Typhus, Pest usw. sowie bei Arsenik- und Phosphorvergiftungen sich findenden kleineren und auch größeren Blutungen sind toxischen oder infektiosen Ursprungs.

6. Entzündungen.

Zur Bildung kleiner Eiterherde oder auch zu ausgedehnterer, eitriger Einschmelzung kommt es bei der Osteomyelitis acuta purulenta, die hauptsächlich durch Staphylokokken bedingt wird. Nach Ablauf [illegible]

Hyperämie und Odem finden wir oft mit dem bloßen Auge schon als kleine, schmutzig-graue Fleckchen wahrnehmbare Nekroseherde (Typhus, Pneumonie, Pocken, Pest), die sich vielfach durch reichlichen Fibringehalt auszeichnen. In den Herden sind meist Typhusbazillen bzw. Diplokokken oder Pestbazillen nachzuweisen, die auch noch längere Zeit nach Ablauf der örtlichen Veränderungen sich hin und wieder noch vorfinden. Bei diesen entzündlichen Prozessen, die, wie erwähnt, mit kleinen Blutungen einhergehen, sind blutkörperchenhaltige Zellen in der Umgebung eine stete Erscheinung. Als Überbleibsel kann man später oft in reichlichster Menge Pigmentzellen konstatieren. Bei hochgradigen Pigmentierungen weist das Mark einen ausgesprochen braunen Farbenton auf.

Tuberkulöse Veränderungen finden sich bei Übergreifen einer Knochentuberkulose und vor allem bei der Miliartuberkulose. Hier sind die Tuberkel gewöhnlich schon makroskopisch als kleine, graue oder graugelbliche Knötchen zu erkennen, die deutlich über das weiche, graurote Knochenmarksparenchym vorspringen. Histologisch sind in ihrer Umgebung in mäßiger Menge Lymphozyten und Plasmazellen nachzuweisen.

In recht seltenem Maße sind im Knochenmarke Gummiknoten anzutreffen.

Primäre Aktinomykose des Markes, die bei Rindern ziemlich häufig vorkommt, ist beim Menschen bisher nicht genauer beschrieben worden.

Beim Hodgkinschen Granulom werden häufig knotige Einlagerungen im Knochenmarke beobachtet (s. Kapitel Lymphknoten). Bei stärkerer Ausbreitung können sie in seltenen Fällen zu Spontanfrakturen der Röhrenknochen Veranlassung geben.

Chronisch-entzündliche Veränderungen, die in dem Vorhandensein meist nur wenig zahlreicher Lymphozyten und Plasmazellen ihren Ausdruck finden, sieht man im Knochenmarke bei chronischen Er-

markantesten in den subserösen Lymphgefäßen des Dünndarmes und Mesenteriums beim Vorhandensein tiefer Darmgeschwüre. Die Lymphgefäße erscheinen hier anfänglich als weißgraue Stränge, die mit Tuberkeln rosenkranzartig besetzt sind. Später sind sie stark verdickt, weißgelb und mit einem teils aus tuberkulösem Käse, meistens jedoch aus eingedicktem Chylus zusammengesetzten Brei prall gefüllt. Es handelt sich hier um eine tuberkulöse Perilymphangitis. Das Fortschreiten der Veränderungen begrenzt sich stets mit den nächsten Lymphdrüsen.

Im Ductus thoracicus entfaltet die Tuberkulose ein äußerst mannigfaltiges Bild. Die Initialform bildet der submiliare Intimatuberkel, der manchmal in außerordentlichen Mengen über den ganzen Verlauf des Ganges verteilt gefunden wird (Fig. 91). Daraus entwickeln

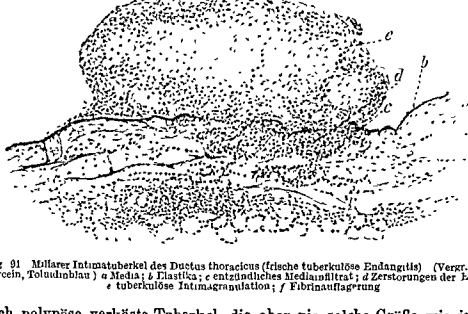

Fig 91 Miliarer Intimatuberkel des Ductus thoracicus (frische tuberkulöse Endangitis) (Vergr. 200:1) (Orcein, Toluidinblau) *a* Media; *b* Elastika; *c* entzündliches Medianfiltrat; *d* Zerstörungen der Elastika; *e* tuberkulöse Intimagranulation; *f* Fibrinauflagerung

sich polypöse verkäste Tuberkel, die aber nie solche Größe wie in den Venen erreichen, selten Hanfkorngröße überschreiten, nur manchmal in der Cisterna chyli Linsengröße erreichen. Etwas abweichende Bilder bietet wieder eine tuberkulöse Thromboendangitis, die von den Duktusklappen ausgeht und flache, aus der Klappentasche auf die Wand übergreifende Käsethr[illegible] deren Fallen findet man käsige Ulzeration[illegible] und endlich totale käsige Thrombosen (Fig. [illegible] ch zu Organisationen. Diese Formen können sich in mannigfachster Weise kombinieren. Die Infektion erfolgt entweder durch seitlichen Einbruch eines Käseherdes oder durch Einschwemmung tuberkulösen Materials von einer Lymphwurzel aus, also auch als tuberkulöse Perilangitis und tuberkulöse Thromboendangitis.

Auch die Duktustuberkulose ist eine häufige Quelle der Miliartuberkulose, aber die Bedingungen für eine Einschwemmung des tuberkulösen Virus in die Blutbahn sind komplizierter als in den Venen, so daß sich meist erst eine chronische Duktustuberkulose entwickelt, ehe es zur tödlichen akuten Miliartuberkulose kommt. Nur in den obersten Abschnitten des Duktus, der sogenannten Cisterna chyli superior, können selbst einzelne kleine verkäste Tuberkel als Einbruchsstelle funktionieren. Die erste Beschreibung der Duktus-

7. Ausheilungs- und Anpassungsvorgänge.

Normalerweise besteht die hervorragendste Funktion des Knochenmarkes darin, durch Produktion neuer Zellen den Bedarf des Blutes an körperlichen Elementen zu decken. Bei manchen Erkrankungen ist aber der Verbrauch der Blutzellen ein oft übermäßig gesteigerter, den das Knochenmark dann durch vermehrte Zellbildung auszugleichen sucht (kompensatorische Hypertrophie). So sehen wir, daß bei einer ausgedehnten Verminderung oder Zerstörung von roten Blutkörperchen durch starke Blutverluste, durch Blutgifte, bei sekundären und essentiellen Anamien, bei Malaria, Variola, Purpura haemorrhagica im Knochenmarke eine starke Vermehrung der Erythroblasten statthat. Es finden sich in ihnen vielfach Kernteilungsfiguren und oft sehr zahlreiche, in Karyorrhexis befindliche Kerne. Das Mark hat dann ein mehr oder minder tiefrotes Aussehen (erythroblastischer Typus des Knochenmarkes). Außer den hämoglobinhaltigen Elementen werden unter den gesagten Umständen aber auch immer farblose Zellen, meist neutrophile Myelozyten, daneben auch Myeloblasten und Riesenzellen, in gesteigertem Maße gebildet. Bei zum Tode führenden, länger dauernden Blutungsanämien habe ich des öfteren eine ganz ausgesprochene, myelozytäre Zusammensetzung des Knochenmarkes beobachtet (niedrige Werte der roten Blutkörperchen im Blute). Fast stets werden bei den genannten Blutschädigungen Erythroblasten und vielfach auch Myelozyten und Myeloblasten im Blute konstatiert. Ferner zeigt sich im Blute eine Vermehrung der Blutplättchen. Den histologischen Ausdruck für die vermehrte Blutplättchenbildung sehen wir in dem reichlicheren Auftreten der Riesenzellen im Knochenmarke, die zugleich zahlreichere Pseudopodien aufweisen und damit ihre stärkere Bildung von Blutplättchen dartun (s. S. 123).

Bei manchen Infektionskrankheiten, bei denen entweder große Mengen bestimmter Zellen gebraucht werden, oder die durch ihre toxischen Produkte eine entschiedene Wirkung auf die leukozytären Zellen ausüben, sind die Vorstufen der Leukozyten manchmal im höchsten Grade vermehrt. Bei Staphylokokken- und Streptokokkeninfektionen, bei Pneumonie, bei Peritonitis sieht man häufig eine rein myelozytäre Zusammensetzung des Knochenmarkes. Beim Typhus abdominalis zeigt sich sehr oft eine manchmal bedeutende Vermehrung der Myeloblasten (*Naegeli*). Vielfach findet man bei infektiösen Krankheiten auch reichlich blutkörperchenhaltige Zellen (vgl. Milz).

Sehr eigenartig ist die bei der Trichinose zu beobachtende, oft außerordentliche Anhäufung von eosinophilen Zellen. Auch beim Asthma bronchiale, oder bei bestimmten Stadien der exsudativen Diathese der Kinder, überhaupt bei allen Krankheiten, bei denen im Blute und in den Geweben reichliche Massen von eosinophilen Leukozyten auftreten, sind im Knochenmarke die eosinophilen Myelozyten stark vermehrt. Sehr zahlreiche eosinophile Zellen habe ich auch bei der perniziosen Anämie angetroffen.

Nach einigen Untersuchern sollen bei allen Hyperleukozytosen (s. Kapitel Blut) auch die Knochenmarksriesenzellen einen oft großen Zuwachs erfahren, was nach meinen Erfahrungen allerdings nicht immer der Fall ist. Zugleich sollen diese Elemente dann auch eine starke phagozytäre Tätigkeit (Leukozyten) entfalten.

Bei Zerstörung eines mehr oder minder großen Teiles des Knochenmarkes durch Tumoren (primare Knochenmarksgeschwülste, Metastasen von Karzinomen und Sarkomen) finden wir an unverletzten Partien dieses Organes eine in vielen

auf das Bindegewebe fort und führt hier zu einer Form der Elephantiasis, der Pachydermia lymphangiectatica. In anderen Fällen sind wieder entzündliche Ursachen der Lymphgefäßveränderung nachweisbar; so besonders bei der Elephantiasis nostras, die durch erysipelasartige Hautentzündungen hervorgerufen wird, und der parasitären Elephantiasis Arabum.

Letztere bildet das wichtigste Beispiel einer parasitären Lymphgefäßerkrankung. Die Ursache ist die Filaria Bancrofti, die sich als geschlechtsreifes Tier in den Lymphgefäßen der unteren Extremitäten und äußeren Genitalien aufhält und Lymphstauungen und Entzündungen der Lymphgefäße bewirkt.

Von primären Geschwülsten der Lymphgefäße kennen wir das Lymphangiom und Lymphangiendotheliom (siehe Geschwülste).

Die sekundäre Karzinose der Lymphgefäße vermittelt zunächst die regionäre Metastasierung. Wir kennen aber auch eine metastatische Karzinose der Lymphgefäße, die besonders auf der Pleura häufig gefunden wird. Schließlich ist der Ductus thoracicus nicht selten der

Fig. 93. Metastatische [illegible]

[illegible] mboendangitis. [illegible] nur folgendes [illegible] sich zunächst als Inhalt der Lymphgefäße oder als Thrombus ohne Beziehung zur Wand, also über einem normalen oder leicht geblähten Endothel. Es erfolgt aber dann weiter eine Implantation der Karzinomelemente auf der Intima, wobei das Endothel verloren geht und die Geschwulstepithelien wie auf einer Schleimhaut implantiert sind. Derartige Bilder zeigen sowohl die Organlymphgefäße, z. B. in der Mamma, wo sie mit Milchgängen verwechselt werden, wie der Ductus thoracicus. Im weiteren Verlauf erfolgen Intimaproliferationen, durch die das Lumen mit einem karzinomatösen Thrombus gefüllt wird, dessen Epithelnester von der Wucherung der Geschwulstzellen, dessen Stroma von der Intimaproliferation stammt (Fig. 93).

Literatur.

Vollständige Referate: Thorel, Erg. d. allg. Path. 9. 1903 u. 11. 1907. — v. Schröter, Nothnagels Handb. XV.

A. Allgemeines. 1. Normale Anatomie und Entwicklungsgeschichte Aschoff, A. (*Gefäßentwicklung*), Jena 1909. — Benda (*Vena dors. pen.*), Verh. d.

den sekundären Erythroblasten findet man in vielen Fällen auch die Myeloblasten vermehrt. Weiter sieht man im Knochenmarke mehr oder minder zahlreiche, mit Blutpigment beladene Zellen, von denen manche daneben noch frisch aufgenommene Erythrozyten enthalten. Außer dieser Knochenmarksveränderung sind noch folgende besonderen *Obduktionsbefunde zu nennen: die Leber weist stets eine starke* Hämosiderose auf, die vielfach auch in Milz, Nieren und, wie gesagt, im Knochenmarke zu beobachten ist. Bemerkenswert ist nach meinen Untersuchungen, daß in Leber, Milz und Lymphknoten bei der perniziösen Anämie keine Blutbildung zu finden ist (Meyer will jedoch Blutbildung in diesen Organen gesehen haben und Naegeli in Milz und Lymphknoten). In meinen Fällen traf ich nur sehr zahlreiche eosinophile Leukozyten besonders in der Milz an. Die Magenschleimhaut ist manchmal atrophisch und *zeigt lymphozytäre Infiltrate. Diese Veränderungen können* jedoch auch fehlen, [illegible] lich sind als fast stete Befunde zu ne[illegible] und Endokard, in den serösen Häu[illegible]

Bei Kindern beobachtet man hochgradige Anämien, die man unter *dem Namen Anaem*[illegible] *gestellt hat. Sie* sind wahrscheinlich [illegible] ondern die Folgeerscheinungen verschi[illegible] veränderten Blutbilde (s. Kapitel Blut) fällt vor a[illegible] die starke, durch myeloische Gewebsbildung [illegible] die auch zu der Bezeichnung Anaemia [illegible]

Eine ausgesprochene Anämie [illegible] uglingen mit angeborener Syphilis. Weiter sind ganz besonders hohe Grade einer anämischen Blutbeschaffenheit bei Kindern mit angeborener Wassersucht von mir gesehen worden, deren Blut in erstaunlicher Menge Erythroblasten neben unreifen, leukozytären Zellen aufwies.

Bei diesen genannten Kinderanämien *können wir makroskopisch* keinen besonderen Befund am Knochenmarke feststellen. Das liegt daran, daß in diesem Alter das funktionierende, rote Knochenmark noch in allen Knochen vorhanden ist. Mikroskopisch findet man jedoch Er*scheinungen, die auf eine ganz besonders gesteigerte Neubildung,* vor allem der roten Blutkörperchen, hinweisen. Neben vielen Kernteilungsfiguren trifft man oft in überraschender Anzahl karyorrhektische Figuren in den Erythroblasten. Außerdem erscheinen viel mehr basophile Erythroblasten, als man sonst unter normalen Verhältnissen zu sehen gewohnt ist. Diese Befunde zeigen, daß die Bildung der Erythroblasten und ihre Umbildung in kernlose Erythrozyten in sehr beschleunigter Weise vor sich geht.

Wie sich das Knochenmark bei der Chlorose verhält, hat bisher noch nicht festgestellt werden können, da einwandsfreie Fälle nicht vorliegen.

Bei all den in diesem Abschnitte aufgezählten Anämien *kann man vielfach,* sofern sie einigermaßen bedeutend sind, eigenartige Befunde konstatieren. In solchen Fällen nämlich, in denen die Hypertrophie des Knochenmarkes nicht ausreicht, die [illegible]
wir, daß i[illegible]
Es sind in [illegible]
aber auch in Lymphknoten, in den Nieren, sowohl inmitten des Parenchyms, besonders um die Vasa arcif. herum, wie auch im Hilus, und auch in anderen Organen

— Doehle (*Mesaort. syph.*), Diss., Kiel 1885 — Ders., D. Arch. f. kl. M. 55. 1895. — Eich, Paul (*Aortensyphilis*), Frankf. Zschr. f. Path. 7. 1911. — Fabris (*Aort. gummosa*), Torino, P. I. 1902. — Ders. (*Aort. di Heller*), Pathologica 1. 1909. — Fukushi (*Aortensyphilis*), Virch. Arch. 211. 1913. — Heller, Arn. (*Syph. u. Aneur.*), Verh. d. Path. Ges. 1899. — Heubner (*Gehirnart.*), Leipzig 1874. — Rebaudi, Stefano (*Kongen Aortensyph.*), Mon f. Geb 35. 1912 — Reuter (*Spiroch. in Hellerscher Aort*), Zschr. f. Hyg. 54. 1906 — Strasmann (*Spiroch. in Heubnerscher Art.*), Beitr. z. path. Anat. 49. 1910. — Steinmeier, A. (*Aort. syph.*), Frankf. Zschr. f. P. 10. 1912 — Vanzetti (*exp. syph. Aort*), Arch. p. l. sc. méd. 35. 1911. — Wiesner (*Kongenit*), Zbl. f. Path. 16 1905. — Wright u Richardson (*Spiroch. bei Aortit. syph.*), Massachusetts G. Hosp. 1909.

b a) Kontinuitätsstörungen. Babes u. Mironescu (*Aort. dissec.*), Beitr. z. path. Anat. 48. 1910. — Chiari, Verh. path. Ges. 1910. — Fränkel, P. (*Aortenzerreißung*), [illegible]
Paris 1909. —
— Oberndo
bei Eklampsie
Basel 1910. — c) Aneurysma.
miya (*elast. Gew.*), Virchow 201
Hk. 26. 1905. — Auffermann
Bouchard (*mil. Aneurysm.*), [illegible]
Arch. f. klin M. 42 1887. — E
1909. — Goldschmidt-Haas, Diss, Leipzig 1913. — Hamburger, H., s. B. 1909 und Siena, P. I. 1909. —
4 a), b). —
Reiche rdt (*Hirnarterienaneurysmen*),
Mitt. Gr). — Vanzetti (*Exp. Aneur.*),
s B. 4 c), b). — Ders. (*Luverkut.*), Arch. p. l. sc. m. 32. 1908. — Roth (*An. d Hirnart.*), Diss., Basel 1810

6. Fremdkörper. Orth (*Nadel in Aorta*), B. kl. W. 1909. — Rüdiger u. Rydygier (*Hühnerknochen*), W. kl. W. 1909. — Parasiten. Askanazy (*Cystic arteritis*), D. m. W. 1902. — Moriani (*Echinokokkus*), Siena, P. I. 1909. — Szczybalski (*Cystickerk*), Diss, Königsberg 1900.

7. Geschwülste. Simmonds (*Ang. racem.*), Virch. Arch. 180. 1905. - Marro (*Intima Linfo-adenica et sarcomatosa*), Torino, P. I. 1910. — Moriani (*Sarkomatastase*), Siena, P. I. 1909. — Schmidt, M. B. (*Karzinom*), Festschr. Recklinghausen, Jena 1903.

C. Venen, I. Fischer, Bernh. (*Phlebosklerose*), Beitr. z. path. Anat. 27. 1900. — Simmonds, M. (*Pfortadersklerose*), Virch. Arch. 207. 1912. — 4. a) Risel (*retrogr. Embol.*), Virch. Arch. 182. 1905. — b) Gruber (*Pfortaderverstopfung*), D. Arch. f. klin. M. 122. 1917. [illegible]
Arch. 197. 1909. -
lose. Referat: I
Weigert (*Vene*
77. 1879. — Ders.
Proksch mer, s. o. — Birch-Hirschfeld (*Konk*) ko (*Spirochäten*) M. Kl. 1906 —
Buschke H. — Fränkel, A. (*Cavalthrombose*), D. m [illegible] *ph.*), Derm. Zschr. 20. 1913. —
Hoffman — Pawel (*Cavaverschluß*), Diss.,
Leipzig 19 1893. — Ders. (*Mastdarmstrikt.*),
Arch f. C). — Versé (*Hirnvenen*), Beitr.
z. path. Anat. 56. 1913.

5. b) Emmerich, Emil (*Karcinom d. Pfortader*), Frankf. Zschr. f. P. 10. 1912. — Pick, L. (*Oblit. d. Pfortader*), Virch. Arch. 197. 1909. — Versé, Beitr. z. path. Anat. 48. 1910. — c) Fischer, Bernh. (*Pathogen*), Virch. Arch 170. 1902 und Arch. f. Derm. 70. 1904. — Jani, Arch. f. Chir. 61. 1900. — Kallenberger, Virch Arch. 180. 1905 — Slawinski, Diss., Warschau 1903.

6 Benda (*Fischgräte*), B. kl. W. 1910. — Koch, M. (*Fischgräte*), D. m. W. 1908. — Reiche (*Getreidegranne*), Hamburg 14. 1909. — Dévé (*Echinokokkus*), Bull. soc. anatom. 1903. — Goebel (*Bilharzia*), B. kl. W. 1909. — Letulle (*Bilharzia*), Arch. de Parasit. 9. 1905.

7. Benda (*Leukämie*), Zschr. f. i. Med., 15. 1897. — Marro, s. o.

D. Lymphgefäße. Tuberkulose. Referat: Benda, s. o. — Cooper, Astley, Med. Rec. 1. 1789. — Ponfick, B. kl. W. 1877. — Hanau u. Sigg, s. o. — Syphilis. Blaschko, s. o, Rieder, s. o. — Karzinom. Unger, L., Virch. Arch. 145. 1896.

reicher Erythroblasten. Ferner findet man eine auffällige Vermehrung der Blutplättchen. Das Knochenmark zeigt schon makroskopisch hervortretende Veränderungen. es sieht je nach seiner Zellenzusammensetzung dunkelrot, rot, grau oder auch braun, hin und wieder auch graugelb aus Bei Myeloblastenmyelosen habe ich dunkelrotes und graurotes Mark gesehen. Je mehr neutrophilgranulierte Zellen vorhanden sind, desto mehr wird der Farbenton ein grauer oder gar gelblicher Meist ist daher bei Myelozytenmyelosen das Knochenmark grau oder graugelblich. In seltenen Fällen ist auch eine Grünfärbung des



Fig 99 Chronische myeloische Leukämie Übersichtsbild. (Mit Azur II-Eosin gefärbtes Ausstrichpräparat des Blutes.) Enorme Vermehrung der leukozytären Zellen (Myeloblasten, Myelozyten und Leukozyten.)

Knochenmarkes beobachtet worden. Wir sprechen dann von leukämischer Chlorom[illegible] bösartigeren Verlauf aufweist als die [illegible] in den betreffenden Knochen ist bei d[illegible] ch das pathologische Parenchym verdrängt.

Es ist ferner zu bemerken, daß es in seltenen Fällen auch zu tumorartigen, myelotischen Wucherungen kommen kann. So habe ich selbst einen Fall beobachtet, in dem sich in der Leber zahlreiche, hirse- bis kirschkerngroße, myelotische Knoten und im Becken eine große, geschwulstartige, derartige Wucherung befand, die in den Dickdarm durchgebrochen war und zu Blutungen geführt hatte. — Auch auf die myelotischen Wucherungen im Labyrinth, die zur Taubheit führen, ist hinzuweisen, da sie doch des öfteren beobachtet werden.

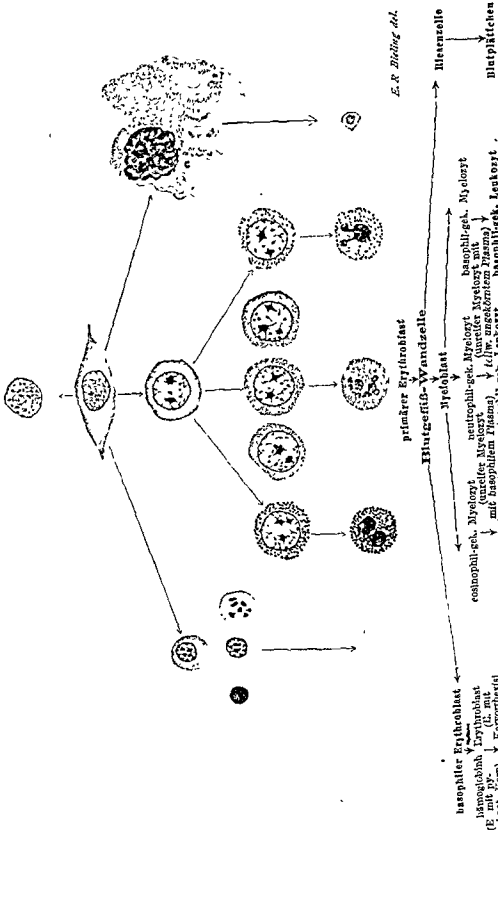
E. R. Bolling del.
primärer Erythroblast
Blutgefäß-Wanderzelle
Myeloblast
Riesenzelle
Blutplättchen
basophiler Erythroblast
bläuroglobin. Erythroblast (E. mit Gr. kont. Kern)
Erythroblast (E. mit Karyorrhexis)
Erythrocyt
eosinophil-gek. Myelocyt (unreifer Myelocyt)
mit basophilem Plasma
eosinophil-gek. Leukocyt
neutrophil-gek. Myelocyt
neutrophil-gek. Leukocyt
basophil-gek. Myelocyt mit (unreifer Myelocyt mit Mastzellen-Granula)
basophil-gek. Leukocyt
Fig. 61. Myeloidsches Parenchym.

In seltenen Fällen kommt es vor, daß von dem aufgezeichneten Bilde der leukämischen Myelose der Obduktionsbefund dadurch abweicht, daß das Knochenmark selber unverändert ist, und die Erkrankung nur extramedulläre Organe, vor allem wieder Milz und Leber, betrifft. Diese Erkrankung bezeichnen wir als extramedullare oder atypische leukämische Myelose.

Wie ist nun die Zytogenese der myelotischen Zellwucherungen zu erklären?

Früher nahm man an, daß alle die extramedullären, myelotischen Zellwucherungen durch aus dem Knochenmarke stammende und in die betreffenden Organe eingewanderte Zellen entstehen sollten. Diese Lehre hat sich jedoch als nicht haltbar erwiesen. Die Zellen werden vielmehr an Ort und Stelle gebildet, und zwar entstehen sie meiner Ansicht nach durch metaplastische Vorgänge aus den Kapillarzellen. *M. B. Schmidt*: Wie die Entwicklungsgeschichte (s. oben) zeigt, besitzen die embryonalen Gefäßwandzellen die Fähigkeit Myeloblasten, Erythroblasten und Riesenzellen zu produzieren. Die Kapillarendothelien des Körpers sind nun direkte Nachkommen dieser Zellen. Dadurch, daß sich eine Endothelzelle durch Entdifferenzierung zu dem Stadium der embryonalen Wandzelle zurückbildet, erhält sie auch wieder die blutzellenbildende Fähigkeit (indirekte Metaplasie). So sind also die extramedullaren, myelotischen Gewebsherde als metaplastische Bildungen aufzufassen. — Andere Forscher (*Marchand*, *Naegeli*) leiten die Wucherungen von adventitiellen Zellen der Gefäße her. Nach Maximow müßten wir sie aus ausgewanderten Lymphozyten entstanden denken usw. Diese Ansichten kann ich nach meinen Untersuchungen nicht teilen.

Über die Ätiologie der leukämischen Myelose, die eine ganz einzigartige Erkrankung darstellt und weder auf der einen Seite zu den Gewebshypertrophien noch auf der anderen zu den Geschwülsten gezählt werden kann, ist unser Wissen noch im Dunkel gehüllt. Vor einiger Zeit haben Ellermann und Bang Untersuchungen veröffentlicht, nach denen es gelungen sei, die leukämische Myelose bei Hühnern zu übertragen. Nach meiner Meinung liegt hier aber nicht diese Erkrankung, sondern eine Anämie vor, bei der auch zahlreiche unreife leukozytäre Zellen im Blute erscheinen. (Nach den neuesten Untersuchungen Ellermanns sollen durch das filtrierbare Virus nicht nur leukämische Myelosen, sondern in einigen Fällen auch leukämische Lymphadenosen und auf der anderen Seite auch schwere Anämien hervorgerufen worden sein.)

Erwähnt sei noch, daß leukämische Myelosen auch bei Tieren (Hund, Schwein) beschrieben worden sind.

Aleukämische Myelose.

Hierunter hatten wir eine Erkrankung zu verstehen, die in der Art der Organveränderungen und in ihren histologischen Bildern mehr oder minder vollkommen der leukämischen Myelose gliche, die sich von ihr aber dadurch unterscheide, daß sie ohne auffallenden Übertritt der in den Wucherungen vorhandenen Zellen in das Blut einherginge. Es müßte ferner die Voraussetzung erfüllt sein, daß diese Gewebsneubildungen keine kompensatorischen wie bei den Anämien seien. Sicher erhärtete Fälle dieser Art sind bisher nicht festgestellt worden. Die Annahme einer aleukämischen Myelose ist daher bis heute rein theoretischer Natur und sie ist nur deshalb gemacht worden, weil wir, wie wir später sehen werden, bei der Lymphadenose außer der leukämischen auch eine sicher aleukämische Form haben. (In der Literatur wird vielfach auf die Mitteilung Aschoffs [Pathol. Verh. Breslau] über einen Fall von aleukämischer Myelose hingewiesen. Aschoffs Schüler Warnecke

(Hedinger teilt Untersuchungen mit, nach denen bei Erwachsenen in einem sehr großen Teile rotes Knochenmark, auch ohne daß eine besondere Erkrankung vorlag, gefunden wurde. Da das Mark mikroskopisch nicht untersucht wurde, sind die Befunde als beweisend nicht zu verwerten, denn auch ein hyperämisches Knochenmark, das nur sehr wenig Parenchym aufweist, sieht rot aus.)

Die Histologie des Knochenmarkes.

Außer einem sehr zurücktretenden, bindegewebigen Stützgewebe erkennt man neben Nerven, Venen und Arterien vor allem zahlreiche, weite Blutkapillaren, um die herum sich das Parenchym gruppiert. Die Parenchymzellen (s. Fig. 96) sind folgende:

1. **Die leukozytären Zellen.** Die Mutterzellen sind die Myeloblasten. Es sind das Zellen mit einem ziemlich großen, runden Kerne und ungekörntem, basophilem Protoplasma, das bis an den Kern heranreicht. In den Myeloblasten lassen sich mit Methoden, die sich auf den Altmannschen Prinzipien aufbauen, lange

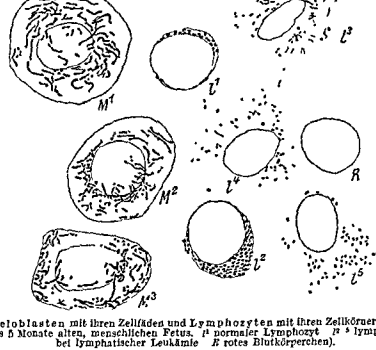

Fig. 95. Myeloblasten mit ihren Zellfäden und Lymphozyten mit ihren Zellkörnern. (M^1–^{3} Myeloblasten eines 5 Monate alten, menschlichen Fetus. t^1 normaler Lymphozyt. t^2–t^5 lymphozytäre Zellen bei lymphatischer Leukämie. R rotes Blutkörperchen).

Zellfäden und gekörnte Fäden nachweisen, die die Vorstufen der im folgenden zu besprechenden spezifischen Zellgranula sind. Die Zellen sind im fetalen Knochenmarke am reichlichsten, im extrauterinen Leben treten sie nach und nach mehr zurück.

Aus [illegible] Plasma azidophil wird, und [illegible]

Myelozyt [illegible]

a) die neutrophil-gekörnten Myelozyten, die die Hauptmenge ausmachen. Die Granula dieser Zellen sind sehr fein und färben sich in Schnitten, die mit Azur II-Eosin tingiert sind, in einem schmutzig-violetten Farbentone, wie das auch die Fig. 96 zeigt. Im Blutausstriche werden die Granula besonders schön mit Ehrlichs Trizid dargestellt. Außerdem kommen sie bei der Romanowski- oder Giemsafärbung gut zur Anschauung;

b) die eosinophil-(azidophil-)gekörnten Myelozyten, die nur im kindlichen Knochenmarke etwas reichlicher sind, später jedoch mehr vereinzelt vorkommen. Sie besitzen große, runde Granula, die im frischen Zustande leicht gelblich erscheinen und lichtbrechend sind und im Schnitte oder im Blutausstriche sich intensiv mit Eosin färben;

c) die basophil-gekörnten Myelozyten (oder myeloischen Mastzellen), die stets nur spärlich sind. Sie haben Zellkörner, die in ihrer Größe

Die eigentlichen Marktumoren sind die Myelome, die meist in Knotenform auftretende, geschwulstartige Wucherungen des myeloischen Gewebes darstellen. Sie sind vor allem im roten, tätigen Knochenmarke vorhanden und werden daher besonders häufig in den Rippen, Wirbeln und platten Knochen gefunden. Aber auch in den Röhrenknochen werden sie beobachtet. Man sieht sowohl einzeln stehende wie auch konfluierende, meist gelblichweiß oder graurötlich, in seltenen Fällen auch tiefrot aussehende Wucherungen, die oft die Knochensubstanz in ihrer Umgebung vollkommen zum Schwunde gebracht haben und dann nach außen über die Oberfläche des Knochens vorspringen (Fig. 100). In Röhrenknochen kann es auf diese Weise zu Spontanfrakturen kommen. Das Schädeldach oder auch das Becken können in solchen Fällen nach der Mazerierung gleichsam wie durchlöchert aussehen. Der histologische Aufbau kann ein verschiedener sein. Am meisten beobachtet man Myelome, die aus myelozytären Elementen aufgebaut sind (Myelozytome) (Fig. 101), es ist jedoch ein Fall (*Ribbert*) bekannt, bei dem die Zellen Erythroblasten waren (Erythroblastome). Die Fig. 102 zeigt eine eigene Beobachtung, bei der die dunkelroten Geschwulstmassen sich aus Myeloblasten und zurücktretenden Erythroblasten zusammensetzen (Erythro-Myeloblastom). Bemerkenswert ist, daß man bei den bisher genannten Myelomen niemals unreife, leukozytäre Zellen im Blute, also ein leukämisches Blutbild, antrifft (vgl. Chloromyelom).

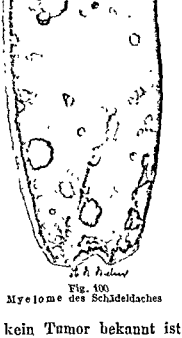

Fig. 100
Myelome des Schädeldaches

Gar nicht so selten werden auch hierher gehörige Knochenmarksgeschwülste beschrieben, die sich durch ihre Grünfärbung auszeichnen. Wir sprechen dann von Chloromyelomen oder, wenn eine Zellart in ihnen vorherrschend ist, von Chloromyeloblastomen und Chloromyelozytomen. Bemerkenswert ist, daß bisher nur neutrophil gekörnte und eosinophile Zellen in diesen Ge[illegible] rend kein Tumor bekannt ist, de[illegible] zusammengesetzt gewesen wä[illegible] iders im jugendlichen Alter auftret[illegible] durch tumorartige Wucherungen unter dem Periosteste auszeichnen, nehmen stets einen rapiden Verlauf. Vor allem und zuerst werden meist die Gesichtsknochen befallen, später finden sich auch in anderen [illegible] bildungen. Aber auch in anderen Or[illegible] finden. So sind u. a. Tochtergeschwülst[illegible] niere, Herz, Lungen, Harnblase, Scheide, [illegible] darm, Leber (*Simmonds*) beschrieben worden. Für die Grünfärbung, die meist wenige Stunden nach der Obduktion verschwindet oder in ein schmutziges Graugelb oder Graugrün übergeht, hat man bis heute noch keine Erklärung finden können. Es zeigen auch nicht immer alle Tumoren desselben Falles die grüne Farbe. Die Färbung ist nicht etwa

[illegible] Kerne und einem bei gewöhnlichen Färbungen völlig homo- [illegible] Aus ihnen entwickeln sich durch Auftreten [illegible] arch Verschwinden der Basophilie die hämo- [illegible]

eeien, kann ich nicht unter[illegible]

müßte sie oder ihre Fortentwicklungsstadien dann ja auch im normalen Blute antreffen. Das ist jedoch noch niemals geschehen.

[illegible] karyozyten). *Diese Zellen, die zu den größten des* [illegible] sitzen das [illegible] wie die [illegible] und hat [illegible]

Zustande meist kranzartige Form. Innerhalb des Kernes und um ihn herum befindet sich eine Zone mit feinen Granulationen (*Schröder*). Nach außen von ihr zeigt sich vielfach ein granulafreier Randsaum. Die Teilung der Zellen geschieht durch Mitose.

[Im Knochenmarke von erwachsenen Personen und auch im Fett- und Gallertmarke älterer Individuen sieht man fast stets vereinzelte Lymphozyten und auch Plasmazellen. Nach Untersuchungen Askanazys findet man im Knochenmark ziemlich häufig rundliche Lymphozytenanhäufung [illegible] *bezeichnet werden. Keimzentren wurden in ihn* [illegible] sich nun die Frage, deren Beantwortung für die [illegible] erkrankungen sehr wichtig ist, ob die lymphozytaren Zellen ein normaler Bestandteil des myeloischen Parenchyms sind oder nicht, ob diese Zellen hier autochthon entstanden oder eingewandert sind. Im funktionierenden Knochenmarke von gesunden Kindern findet man nun niemals einen Lymphozyten. Schon hieraus geht hervor, daß der Befund von solchen Zellen eine pathologische Erscheinung ist.

Die Funktion des Knochenmarkes.

Die Funktion des Knochenm [illegible]

[illegible] eukozyten im Kubikmillimeter [illegible]

[illegible] nachgef [illegible] Kapillar- [illegible], die die Funktion [illegible] Daneben [illegible] die Blutplättchen [illegible] indem sie Leukozyten besitzen sie in gewissem Maße phagozytäre [illegible] m die und Erythrozyten aufnehmen. Besonders bei [illegible] n den *ganzen Zellen* in die Blutbahn und werden [illegible] n den Kapillaren der Lunge, hin und wieder auch i [illegible] Glomerulis der Niere angetroffen. Sie verfallen mei [illegible]

Das Schicksal der körperlichen Blutbestandteile.

Sämtliche Blutzellen, die Leukozyten, die Erythrozyten und die Blutplättchen gehen nach einer gewissen Zeit zugrunde. Ein Teil der farblosen Blutkörperchen wandert durch die verschiedenen Schleimhäute und findet

Bildungen vor uns, die nach **Askanazy** in einem Teil der Fälle makroskopisch sichtbare Geschwulstthromben in den Venen setzen. Auf der anderen Seite haben wir eine diffuse Wucherung myelotischen Gewebes, das allerdings auch in seltenen Fällen daneben tumorartige Bildungen produziert, aber doch nicht wie die Chlorome ein rein geschwulstartiges Wachstum zeigt. Sehr oft wird im Harne der **Bence-Jones**sche Eiweißkorper nachgewiesen.

Als **Myelosarkome** bezeichnet man diejenigen aus myeloischen Zellen aufgebauten Tumoren, bei denen auch in extramedullären Organen



Fig 103 Plasmozytom Färbung mit Methylgrün Pyronin) In dem Schnitte sind allein typische Plasmazellen die hier und da auch Kernteilungsfiguren aufweisen

gleichgeartete Geschwülste gefunden werden. Ob es sich hier um Metastasen oder um autochthon entstandene Geschwulstbildungen handelt, ist bisher noch nicht entschieden.

Höchst eigenartig sind die wenigen bekannten Fälle, bei denen die sich ganz wie die Myelome verhaltenden Tumoren aus Plasmazellen aufgebaut waren (**Plasmozytome**, Fig 103). Seltsamerweise waren diese Geschwulste nur auf das Knochenmark beschränkt, während sie ihrer zellulären Genese nach zum lymphatischen System gehören In mehreren Fällen der Art sind Plasmazellen im Blute beschrieben worden

Ziemlich häufig sind im Knochenmarke **Metastasen** anzutreffen. Besonders beim **Prostatakrebs** und beim **Mammakarzinom** treten sie oft in reichlicher Weise auf und rufen kompensatorisch-hyper-

2. Leichenveränderungen.

Schon sehr früh nach dem Tode treten im Knochenmarke Veränderungen auf, die sich allerdings makrosk
bar machen. Histologisch
die sich besonders in ein
sächlich der neutrophilen
eosinophilen Zellkörner sich ziemlich lange erhalten. Ferner trifft man bald in geringerer Menge, bald reichlich die sogenannten Zenker-Charcot-Neumannschen Kristalle an. Sie treten dann besonders in die Erscheinung, wenn reichlich eosinophile Zellen vorhanden sind, und da sie sich stark mit Eosin färben, so schließt man, daß sie sich aus den eo
Blutkörperchen nehmen bald nach dem
globin wird nach und nach ausgelaugt.
zellen sind die gleichen wie in anderen Geweben.

3. Störungen der Entwicklung.

Ein vollkommenes Fehlen des Knochenmarkes ist nicht beobachtet worden. Jedoch findet sich in seltenen Fällen eine mangelhafte Ausbildung, eine Hypoplasie. Hierher zu rechnen sind wohl auch Befunde, bei denen Kinder der ersten beiden Lebensjahre Fettmark in den Röhrenknochen zeigen. So wurde bei einem 14 Monate alten Kretin in allen Röhrenknochen reines Fettmark festgestellt. Dieser Befund deutet an, worauf die den Kretinen eigentümlichen Anämien zurückzuführen sind.

4. Störungen des Stoffwechsels.

Das Auftreten des sogenannten Gallertmarkes in den Röhrenknochen, das, wie schon erwähnt, eine physiologische Erscheinung des Greisenalters ist, wird auch bei chronischer Lungentuberkulose und chronischen Nephritiden gefunden. Auch bei der Inanition ist der Zustand beschrieben worden. Auf unbekannten Ursachen beruht die mit Regenerationsunfähigkeit einhergehende Atrophie, wie sie bei den sogenannten aplastischen Anämien, die besser, wenn man schon einen solchen Ausdruck gebrauchen will, als hypoplastische bezeichnet würden, konstatiert wird. Bei einem Teile dieser Anämien fand man einen fast völligen Schwund des Knochenmarksparenchyms, bei anderen wieder fehlte nur das erythroblastische Gewebe, während die leukozytären Zelltypen vorhanden oder sogar auffallig vermehrt waren. Auch eine sehr starke Hypoplasie der leukozytären Zellen ist bekannt. Beim kindlichen Skorbut (Barlowsche Krankheit) wird ein zellarmes Fasermark konstatiert. Ein Schwund des Knochenmarksparenchyms und Ersatz durch sich bildendes Bindegewebe zeigt sich manchmal bei langdauernder Anwendung der Röntgenstrahlen, die zuerst die farblosen Elemente und schließlich auch die Vorstufen der roten Blutkorperchen vernichten. Bei osteosklerotischen Prozessen kann das Knochenmark in hohem Grade beeinträchtigt werden. Bei den beiden zuletzt genannten Erscheinungen finden wir dann vielfach eine neu einsetzende, vikariierende Blutbildung in der Milz und oft auch in der Leber, also in den Organen, die im fetalen Leben die hauptsächlichsten Blutbildungsstätten waren (s. die Kapitel Milz und Leber).

Bei allen Anämien höheren Grades zeigen sich sowohl im funktionierenden Knochenmarke als auch im Fettmarke die Retikulumzellen in mehr oder minder ausgedehnter Weise mit Blutpigment beladen. Man sieht dann oft in derselben Zelle sowohl Pigmentkörnchen wie frisch phagozytierte Erythrozyten. Ich habe eine solche Hämosiderose auch schon bei Neugeborenen mit angeborener Syphilis und angeborener Wassersucht beobachtet. Ferner trifft man eine Pigmentierung bei Malaria an. In seltenem Maße finden sich auch bei sekundarer Anthrakose mehr vereinzelte, mit Ruß beladene Zellen. Bei einem Melanokarzinom der Haut, das über den ganzen Körper hin zahllose Metastasen gesetzt hatte, habe

Außer [illegible] in der im nächsten Kapitel zu besprech[illegible] rhältnissen lymphatisches Gewebe noc[illegible] Tonsillen, im Magen, im Dünndarme [illegible] mphknötchen (Noduli lymphatici, die entweder einzeln oder zu großen Gruppen Dünndarm zusammenstehen, angeordnet. Dieses lymphatische Gewebe unterscheidet sich von dem der Lymphknoten dadurch, daß bei ihm wirkliche Lymphsinus fehlen [illegible] daß sie [illegible] ndern [illegible] laren [illegible] ilter gegenüber schädlichen Stoffen und fremden, körperlichen Gebilden (Ruß, Farbstoffpartikelchen bei der Tätowierung, roten Blutkörperchen usw.). In ganz besonderer Weise scheinen die Endothelzellen der Lymphsinus berufen, sowohl gelöste Stoffe wie aber auch *körperliche* Gebilde aus dem Lymphstrome aufzunehmen. In besonders schöner Weise kann man sich von dieser Eigenschaft überzeugen, wenn man Tieren (Ratten, Kaninchen) eine Lösung von Isaminblau oder Pyrrholblau *subkutan injiziert*. In Schnitten aus den regionären Lymphknoten zeigen sich dann bei schwacher Vergrößerung die Sinus als dunkelblaue *Bänder* und *Stränge*, und bei *Betrachtung mit Ölimmersion* sieht man, daß sämtliche

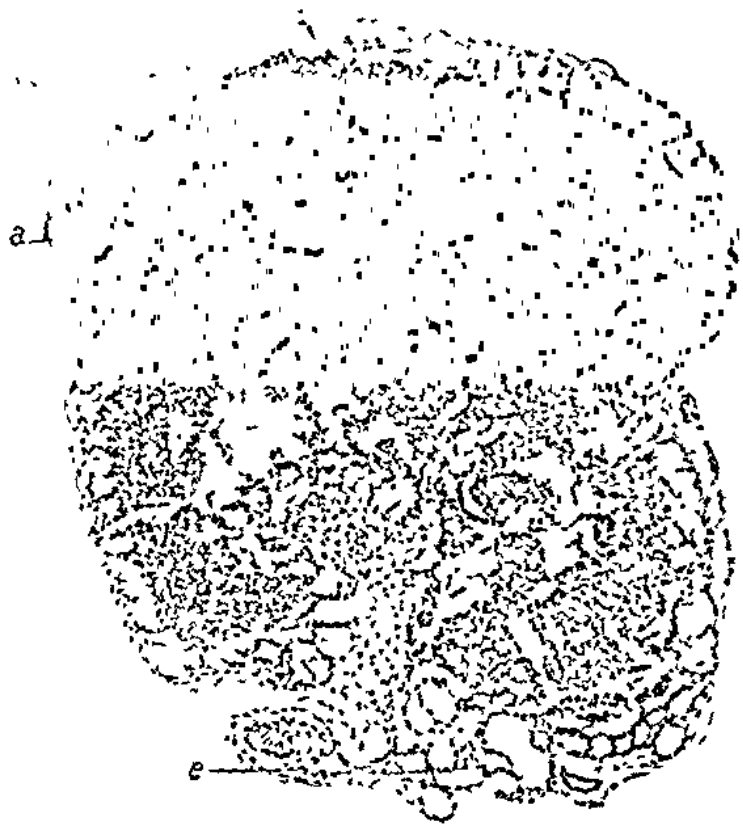

[illegible] deutlich er- [illegible] Noch keine [illegible] ferens in den [illegible] cerentia.

[illegible] Dicht am Kerne, gewöhnlich an einer Seite, ein schmaler, heller Hof, der bei der Färbung stäbchenförmige, rotgefärbte Granula darbietet [illegible] sowohl morphologisch wie funktionell ganz [illegible] loblasten (s. S. 121). Sie sind einmal in bedeu- [illegible] weiter bilden sie niemals Fäden und Ketten, drittens sind *sie fertige, funktionierende Gebilde einer reifen Zelle während die* Fäden der Myeloblasten unreife Vorstufen von Zellkörnelungen und Bestandteile einer unreifen Zelle sind. Die Indophenolblausynthese ist ferner bei den Lymphozyten im Gegensatze zu den myeloischen Zellen negativ (s. S. 122).

krankungen anderer Organe, so besonders bei langdauernder Lungentuberkulose, bei Leberzirrhose und chronischen Nephritiden. Fast stets trifft man vereinzelte Lymphozyten oder auch Plasmazellen im Gallertmarke an, in dem von myeloischen Parenchymzellen nichts mehr zu entdecken ist.

Beim sogenannten **Status lymphaticus** (auch bei **Rachitis**) (*Hedinger*, *Oehme*), sind im Knochenmarke **Lymphknötchen** beschrieben worden (s. S. 153) die, wie die im eigentlichen lymphatischen Parenchym vorhandenen, ein typisches Keimzentrum mit Lymphoblasten und Mitosen besitzen (Fig. 97). Auf die Frage

Fig. 97. Lymphknötchen mit großen Keimzentren im **Knochenmarke** bei **Status lymphaticus** (Färbung mit Hämatoxylin-Eosin.) (Fall Hedinger.)

nach der Ent[illegible] kann man letzt noch keine einwandfreie Antwort geben. [illegible] ißt noch Lymphozyten vorhar[illegible] daß sie den unter pathologisch[illegible] en Ursprung verdanken. Es [illegible] ticus und bei der Rachitis dic[illegible] auch zur Bildung von Lymph[illegible] en von den Wandzellen diese[illegible] ien geschähe. Ich gestehe es jedoch ein, daß [illegible] ligend ist, da die histologischen Grundlagen, insbesondere über das Knochenmark der Feten und Neugeborenen, bisher noch fehlen (s auch **Askanazy** S 123).

Gentianaviolett [illegible]
wickeln sich dur[illegible]
Körperchen [illegible]
Gebilde zugrun[illegible]
dann frei im Bindegewebe.

In der Literatur ist weite[illegible] laß ein Teil der Plasmazellen auch basoph[illegible] t man daher den Namen Mastplasmazell[illegible] solchen Ansicht ist man gekommen, weil [illegible] einen Radkern besitzen. Nach meinen Untersuchungen kann man jedoch dieses Merkmal [illegible] Artzugehörigkeit von Zellen benutzen, da es [illegible] dkeine der Plasmazellen wie bei dem der hier [illegible] hts anderes als eine Kernwandhyperchromatose [illegible] Zellen bei Degeneration des Kernes auftritt [illegible] seberuhende Struktur des Kernes [illegible] ten an. Die Zellen mit Radkern [illegible] len Plasmazellen. Sie sind ge- [illegible] chromatose darbietet.

Wie schon erwähnt, stehen die Plasmazellen die Hauptmasse der bei der klein- [illegible]

[illegible] r den bestimmten, pathologischen [illegible] Forscher (*Marchand*, *Naegeli* ver- [illegible] der Gefäße Lymphozyten gebildet [illegible] Infiltration [illegible] im Embryo keine derartigen peri- [illegible] t ist auch die [illegible] Die einzelnen [illegible] e man bei Er- [illegible] logischen Be- [illegible] iltration mit [illegible]

zellen umwandeln, sondern kann hin und wie[illegible]
Teilung der Plasmaze[illegible]

Allen genannt[illegible] phozyten, den Lymphoblasten und [illegible] lbständig zu wandern zu (*Schridd*[illegible] nen gebildeten Lymphozyten wander[illegible] in und können wieder aus dem Blut[illegible] Lymphozyten, und die aus ihnen si[illegible] nur noch die Fähigkeit im Bindegewebe und durch die Epithele zu wandern, haben jedoch die Eigenschaft der Immigration in die Gefäße verloren. Sie gehen wie die im Blute zirkulierenden Elemente nach einer gewissen Zeit zugrunde.

2. Leichenveränderungen.

Als gewöhnliche Leichenveränderung konnen wir bei normalen Lymphknoten allein eine zunehmende Weichheit des Gewebes beobachten. Sehr kurze Zeit nach dem Tode sind in den Lymphozyten die Granula schon nicht mehr darstellbar.

Besonders in den mesenterialen Lymphknoten findet sich manchmal eine schwarzliche Färbung, eine Pseudomelanose. In diesem Falle hat eine Umwandlung des in den betreffenden Lymphknoten vorhandenen Blutpigmentes in Schwefeleisen stattgefunden, die durch Schwefelwasserstoff, der aus dem Darme stammt, bedingt ist.

3. Störungen der Entwicklung.

Ein Fehlen der Lymphknoten im menschlichen Körper ist bisher weder allgemein noch regionär gesehen worden. Eine Hyperplasie, auch eine angeborene, haben wir beim Status thymo-lymphaticus vor uns (s. S. 153).

Fällen oft sehr gesteigerte Blutzellenbildung. An Stelle des in den betreffenden Knochen normalerweise vorhandenen Fettmarkes breitet sich dann rotes, funktionierendes Knochenmark aus (s. Fig. 98). Auch bei Zerstörung des Rippenmarkes tritt in den langen Röhrenknochen kompensatorisch rotes Mark auf.

Eine in hohem Grade atypische Hypertrophie des Knochenmarksparenchyms finden wir bei der sogenannten

perniziösen Anämie

(s. Tafel I), bei der im Blute neben pathologisch veränderten Typen der roten Blutzellen (s. Kapitel Blut) auch Elemente auftreten, die normalerweise nur in den ersten Zeiten des uterinen Lebens gebildet werden. Das sind die primären Erythroblasten, die Megaloblasten Ehrlichs. Die perniziöse Anämie kommt fast nur bei Erwachsenen, nur in ganz seltenen Fällen auch bei Kindern vor. Worin das Wesen der perniziösen Anämie besteht, ist bis jetzt noch unklar. Die einen nehmen an, daß es sich um eine Erkrankung des blutbildenden Parenchyms, eine primäre Myelopathie, handelt, während andere wieder in irgendwoher stammenden, toxischen Produkten, die deletär auf das myeloische, speziell das erythroblastische Gewebe einwirken, die Ursache dieser Erkrankung sehen (hämozytolytische Toxämie). Es wird auch familiäres Auftreten beschrieben. Als feststehend ist zu betrachten, daß die perniziöse Anämie bei Botriocephalus latus, ebenso bei anderen Bandwürmern und auch Rundwürmern und bei der Gravidität, Syphilis und Malaria auftreten kann. Es scheint jedoch eine besondere Disposition vorhanden sein zu müssen. So viel ist sicher, daß wir es einmal mit einer pathologischen Bildung von roten Blutzellen zu tun haben, und daß weiter das Knochenmark nicht imstande ist, die für genügende Sauerstoffbindung notwendigen erythrozytären Elemente zu bilden. So kommt es schließlich dahin, daß auch noch die Endothelzellen der Kapillaren, die nur in den ersten Embryonalzeiten die Produktion von hämoglobinhaltigen Zellen besorgten, durch metaplastische Vorgänge die Anforderungen des Blutes zu decken suchen und primäre Erythroblasten bilden (*Schridde*).

Fig. 98. Karzinommetastasen im Knochenmarke. In ihrer Umgebung an Stelle des Fettmarkes funktionierendes (rotes) Mark.

Das myeloische Parenchym, das sich bei dieser Krankheit wieder in allen Knochen festgesetzt hat, zeigt einen tiefroten Farbenton.

Histologisch bemerkenswert ist einmal, daß bei der perniziösen Anämie die Knochenmarksriesenzellen auffällig verringert sind. Damit stimmt auch überein, daß im Blute die Blutplättchen bedeutend an Zahl abgenommen haben. Ferner sehen wir im Knochenmarke die schon erwähnten primären Erythroblasten. Neben

wir in den Lymphsinus der benachbarten Lymphknoten manchmal zahlreiche rote Blutkörperchen, die teils frei im Lumen liegen, teils aber in abgelöste und fest sitzende Endothelzellen eingeschlossen sind (Fig. 107). Bemerkenswert ist auch, daß nach Milzexstirpation vielfach große Mengen blutkörperchenhaltiger Zellen [illegible] in erster Linie die Endothel- [illegible] ämosiderinkörnern. In [illegible] oft in ausgedehnter Weise Pigment auf. Vor allem sind diejenigen Lymphknotenbezirke bevorzugt, die dem Randsinus benachbart sind, weil hier das resorbierte Blut zuerst und daher in größter Menge zugeführt wird. Ganz die gleichen Pigmentierungen konnen wir auch bei der Stauungslunge in den Hiluslymphknoten der Lunge beobachten.

Fig. 108. Anthrakose eines Lymphknotens. (Färbung mit Hämatoxylin.) Die Rußeinlagerungen folgen dem Verlaufe der Sinus.

Die auffalligste und wichtigste Pigmentierung der Lymphknoten ist die Anthrakose, die Rußeinlagerung.

Sehr häufig trifft man sie in den Lymphknoten an der Lungenpforte, an der Teilungsstelle und entlang der Luftröhre an. Bald erscheint hier das Parenchym schwarz gesprenkelt, bald bei hohen Graden auch völlig schwarz. Meist sind die Lymphknoten mehr oder minder auffallend vergrößert. Die dunkle Färbung wird hervorgerufen durch Rußteilchen, die durch die Lymphbahnen von der Lunge her zugefuhrt und im Lymphknoten abgelagert werden. Die histologischen Veränderungen sind folgende: Zuerst finden wir die Rußkörnchen von den Sinusendothelien aufgenommen (Fig. 108), in späteren Stadien mehr und mehr auch von den Retikulumzellen. [illegible] rung des B[illegible] durch das st[illegible] führt und sich allmählich in ein kernarmes, narbiges Gewebe umwandelt, fast

können Blutbildungsherde vorhanden sein. Bemerkenswert ist, daß dies vikariierend in Erscheinung tretende myeloische Parenchym vor allem an solchen Stätten zu finden ist, die auch im embryonalen Leben hämatopoetisch gewesen sind. Deshalb ist es auch verständlich, daß hier in erster Linie die beiden Hauptblutbildungsorgane des Fetus, die Milz und die Leber, beteiligt sind. Dieses Wiedererwachen der Blutbildung an sonst in dem betreffenden Lebensalter untätigen Orten führt meist zu einer Überproduktion, einer Hypertrophie des gesamten myeloischen Gewebes, die ihren Ausdruck auch in dem Übertreten unreifer Zellformen (Myeloblasten, Myelozyten, Erythroblasten) in das Blut findet.

Ein weiterer Befund bei den Anämien ist der, daß man hämosiderinhaltige Zellen in vielen Organen antrifft. Die Leber zeigt meist eine auffallende Hämosiderose. Ferner erscheinen in der Milz oft in sehr reichlicher Weise solche Pigmentzellen, und stets enthält auch das Knochenmark Blutpigment führende Retikulumzellen.

Während bei den bisher genannten Anämien der Körper den krankhaft schnell vor sich gehenden Untergang seiner Blutzellen durch Hypertrophie seines Knochenmarkes oder durch vikariierende Blutbildung wieder wett zu machen versucht, gibt es auch solche hierher gehörige Erkrankungen, bei denen dies nur in gewissem Grade oder auch gar nicht geschieht. So konstatiert man beispielsweise bei der perniziösen Anamie, daß außer in den Knochen sonst keine vikariierende Blutbildung auftritt. Dann sieht man weder in der Milz noch in der Leber eine Spur von myeloischen Zellen. Aber auch bei anderen Anämien, die die Folge von anderen Krankheiten sind, kommt das des öfteren vor. Wir müssen hier annehmen, daß in diesen Fällen den betreffenden Organen die Fähigkeit der Blutbildung verloren gegangen ist. Ja es gibt Anämien, bei denen auch sogar innerhalb der Knochen eine nur äußerst geringe Blutbildung mehr auftritt, und man hat daher diese Erkrankungen als aplastische Anamien bezeichnet (s. S. 125). Wie schon gesagt, würde der Name hypoplastische Anämien zutreffender sein.

Es erhebt sich natürlich die Frage, auf welche Weise das myeloische Parenchym im Fettmarke oder in der Milz und Leber wieder entsteht. Nach meinen Untersuchungen sind es die Zellen der Blutkapillaren, die die gleiche Fähigkeit, die sie im embryonalen Leben besessen haben, nämlich myeloische Zellen zu bilden, wiedererlangen. Und so findet man denn sowohl im neugebildeten Knochenmarke wie aber auch in den Blutbildungsherden der anderen Organe sämtliche Zellen des myeloischen Parenchyms, also die Vorstufen der Erythrozyten und der Leukozyten und auch Riesenzellen.

Leukämische Myelose.

Klinisch wird die Krankheit, die akut oder chronisch verlaufen kann, außer durch Vergrößerung der Milz und der Leber und in manchen Fällen auch von Lymphknoten, vor allem durch den oft hochgradig veränderten Blutbefund charakterisiert (myeloische Leukämie) (Fig. 99). Es hat eine mehr oder minder große, manchmal enorme Einwanderung unreifer, farbloser Zellen (Myeolzyten, Myeloblasten) in die Blutbahn statt. Diese Zellen weisen meist auch mehr oder minder hervortretende Abweichungen vom Normaltypus auf (nur teilweise Granulierung des Protoplasmas, atypische Kerne, eosinophile und neutrophile Granula in derselben Zelle usw.). Ferner erscheinen nach Naegeli bei der chronischen leukämischen Myelose fast immer Knochenmarksriesenzellen im Blute, während sie bei der leukämischen Lymphadenose fehlen. Daneben sieht man eine Verminderung der roten Blutkörperchen (leichte Anämie) und das Auftreten vereinzelter, bald auch zahl-

minder stark geschwollen und von grauroter bis schmutzig-dunkelroter Beschaffenheit. In späteren Stadien tritt ein mehr graues, oft weißlichgraues, fast markiges Aussehen hervor. (Die rote Farbe der entzündeten Lymphknoten ist bedingt durch die arterielle Hyperämie.) Dazu gesellen sich in immer mehr zunehmendem Maße Prozesse, die sich in den Lymphsinus abspielen, und die wir als Sinuskatarrh bezeichnen. Die Sinus sind dann oft stark erweitert und mit neutrophilen Leukozyten, Lymphozyten und zahlreichen abgestoßenen, meist verfetteten Sinusendothelzellen angefüllt. Die Zellen, die zuerst im Sinus auftreten, sind die Leukozyten. Auch rote Blutkörperchen werden ange-



Fig 109 Typhusbazillenhaufen in einem Lymphknoten des Ileocökalstranges (Färbung mit Methylenblau) Die Bazillenhaufen dunkelblau Die hellen Züge sind die erweiterten Sinus, die Sinuskatarrh zeigen

troffen. Ist der Sinuskatarrh besonders hochgradig, so tritt das makroskopisch auch schon durch die Farbe der Marksubstanz hervor, die gegenüber der blassen, graurötlichen Rinde weißgrau, ja hin und wieder, wie schon erwähnt, geradezu markig erscheint. Besonders bei verjauchten Uteruskrebsen oder auch bei zerfallenden Karzinomen anderer Organe habe ich oft die vergrößerten, regionären Lymphknoten von rein markigem Aussehen gefunden. Es ist dann äußerst schwer oder fast stets unmöglich, zu sagen, ob in den betreffenden Lymphknoten metastatische Krebswucherungen vorhanden sind, oder ob es sich um eine Lymphadenitis acuta handelt. Die Entscheidung kann hier allein die mikroskopische Untersuchung bringen.

Nach Ablauf der die Lymphadenitis bedingenden Infektionskrankheiten hören auch die Prozesse in den Sinus allmählich auf, und der Lymphknoten bildet sich gewöhnlich zur Norm zurück.

Histologisch zeigt sich ein äußerst zellreiches, gegenüber dem normalen Knochenmarksparenchym wirr und regellos angeordnetes Gewebe. In ihm herrschen in erster Linie die Zellen vor, die auch die Hauptmenge der im Blute kreisenden Elemente ausmachen, also entweder Myeloblasten (myeloblastische Myelose) (die klinisch eine akute Form darstellt) oder unreife und reife neutrophile Myelozyten (myelozytare Myelose). In hervortretender Weise sind meist auch die eosinophil- und basophilgekörnten Knochenmarkselemente vermehrt. Die Bildungsherde von roten Zellen treten gegen die Norm in den Hintergrund (Anämie). In seltenen Fällen werden auch primäre Erythroblasten beobachtet. Ferner ist bemerkenswert die oft auffällige Vermehrung der Riesenzellen (vgl. die große Anzahl Blutplättchen und das Auftreten der Riesenzellen selbst im Blute).

Das pathologisch-anatomische Bild ist aber weiter dadurch charakterisiert, daß auch andere Gewebe und Organe, besonders die im embryonalen Leben blutbildenden, manchmal im höchsten Grade Veränderungen zeigen. So sehen wir schon bei der Autopsie eine oft mächtig vergrößerte Milz, und auch die Leber hat meist [illegible] Größe erreicht. Vielfach sind auch Lymphknoten mehr oder [illegible] Vergrößerungen auch gegenüber den Lymph- [illegible] besprechenden leukämischen Lymphadenose sehr zurücktreten. Auf die Myelose der Milz und die Beteiligung der Lymphknoten wird in den betreffenden Kapiteln eingegangen werden. In der Leber erkennt man oft schon mit dem bloßen Auge kleinere und größere, meist (weißlich-)graue Fleckchen, die über das ganze Organ zerstreut sind. Mikroskopisch erweisen sie sich als Zellherde, die sich aus myeloischen Elementen (Myelozyten, Myeloblasten, mehr vereinzelten Erythroblasten und Riesenzellen) zusammensetzen und vor allem um die Kapillaren herumliegen, während das periportale Gewebe entweder gar nicht oder nur in mäßigem Grade infiltriert ist. Diejenige Zellart dominiert auch hier, die im Blute in erster Linie vorhanden ist. Vielleicht können Erythroblasten einmal ganz fehlen, doch liegen darüber noch keine genaueren Untersuchungen vor. Es ist ferner für die Beurteilung der histologischen Veränderungen bemerkenswert, daß die Zellwucherungen in den einzelnen Organen mehr oder minder stark verschieden zusammengesetzt sind, indem hier bald diese, dort bald jene Zellen vorherrschen. So kommen beispielsweise in einem Herde fast nur neutrophile Myelozyten vor, während andere fast ausschließlich aus eosinophilen Zellen bestehen. Weiter ist auch auf die Beobachtung hinzuweisen, daß die extramedullären, myelotischen [illegible] mark. [illegible] übrigen [illegible] häuten, [illegible] wucherungen oft Blutungen auf, indem die massenhaft in die Gefäße einwandernden oder einbrechenden Zellen die Gefäßwand an manchen Strecken zerstören. Das ist vor allem bei der Myeloblastenmyelose der Fall, während bei der chronischen myelozytären Myelose die Schleimhautinfiltrate fehlen. Bei der Myeloblastenmyelose werden auch gar nicht so selten Geschwüre des Dünndarms beobachtet, die eine gewisse Ähnlichkeit mit Typhusgeschwüren haben können. Die mikroskopische Untersuchung zeigt aber auch hier, daß diese Geschwüre durch myelotische Zellwucherungen entstanden sind. — Die Ansicht, daß die akuten Myelosen, die Myeloblastenmyelosen, bedingt sein könnten durch Streptokokkeninfektion, kann ich nicht teilen. Gerade bei dieser Form der Myelose sind die Schädigungen der Schleimhäute, die in vielen Fällen mit Geschwüren einhergehen, so stark, daß auf diesem Wege leicht eine Streptokokkeninfektion entstehen kann. Ich halte die Streptokokkeninfektion für eine sekundäre Erscheinung, und die von mir beobachteten Fälle sprechen ganz in diesem Sinne.

Wucherung des kleinzellig infiltrierten Bindegewebes bei Schwund des Parenchyms bedingt ist. Auch bei kariösen Zähnen können in den Halslymphknoten ähnliche Veränderungen auftreten.

Die bei weitem wichtigste Entzündung der Lymphknoten ist die

Tuberkulose.

Sie entsteht fast ausschließlich auf dem Lymphwege. Nur bei der Miliartuberkulose ist die Zufuhr von Tuberkelbazillen durch das Blut anzunehmen. Wir unterscheiden drei Arten der Lymphknotentuberkulose:

1. die miliare,
2. die diffuse,
3. die verkäsende Tuberkulose mit ihren Folgezuständen.



Fig. 110. Verkäsende Tuberkulose eines Lymphknotens. (Färbung mit Hämatoxylin-Eosin.) Oben Verkäsung, unten zentral-verkäsende Tuberkel mit Riesenzellen im noch erhaltenen lymphatischen Gewebe.

Bei der miliaren Form sieht man in den meist nur mäßig vergrößerten Lymphknoten mohnkorn- bis hirsekorngroße, graue oder gelblichgraue Knötchen, die oft nur durch ihr deutliches Vorspringen über die Schnittfläche mit Sicherheit zu erkennen sind. Leicht sind sie natürlich in einem anthrakotischen Lymphknotengewebe zu diagnostizieren, in dem sie sich schon allein durch ihre helle Farbe von der schwarzen Umgebung auf das schärfste hervorheben. Ist der tuberkulöse Prozeß chronischer Natur, so stellen sich hyaline Degenerationen im umgebenden Gewebe ein, die oft hohe Grade erreichen können. Schließlich können auch die Tuberkel selber in ganz der gleichen Weise wie in der Lunge hyalin entarten. Wir haben dann einen Ausheilungsvorgang vor uns.

hat aber vor Jahren bereits betont, daß es sich um Hodgkinsches Granulom handelt. Die Beobachtung, die nebenbei die einzige in der Literatur wäre, ist daher in der vorliegenden Frage zu streichen.)

Leukämische und aleukämische Lymphadenose.

Außer bei der Myelose wird auch bei der leukämischen Lymphadenose (s. Kapitel Lymphknoten) in den meisten Fällen das Knochenmark mit ergriffen. Es bietet dann ein schmutzigrotes Aussehen dar und ist fester als bei der leukämischen Myelose. Hin und wieder treten in ihm ausgedehnte, zackige Nekrosen auf. Manchmal sind auch nur kleine weißliche oder weißlich-graue Knötchen oder Bezirke im Knochenmarke zu erkennen. Histologisch zeigt sich eine mehr oder minder hochgradige Verdrängung des myeloischen Parenchyms durch lymphadenotisches Gewebe, deren Folge eine Anämie ist. Bemerkenswert ist, daß die lymphadenotischen Wucherungen stets in Knötchenform beginnen, und daß dann niemals lymphozytäre Elemente einzeln zwischen den noch vorhandenen myeloischen Zellen gefunden werden. Es gibt jedoch auch sicher erhärtete Fälle, in denen bei dieser Erkrankung das gesamte Knochenmark völlig unverändert ist.

Über die Veränderungen bei der aleukämischen Lymphadenose ist im Kapitel Lymphknoten nachzulesen. Sie sind histologisch die gleichen wie bei der leukämischen Form.

8. Veränderungen der Gestalt.

Bei Knochenbrüchen kommt es größtenteils zu einer Zerreißung oder auch mehr oder minder ausgedehnten Zertrümmerung des Markes, die wegen des großen Gefäßreichtums mit Blutungen einhergeht. Wahrscheinlich gelangen hierbei auch Knochenmarkszellen oder gar ganze Stückchen von Knochenmarksgewebe in die Blutbahn. Ist Fettmark in den betreffenden Knochen vorhanden, so gelangt aus den Fettzellen ausgepreßtes Fett in das Blut; eine oft sehr ausgedehnte Fettembolie anderer Organe (Lunge, Niere, Gehirn, Ruckenmark, Magen usw.) geht daraus hervor. Knochenmarksgewebe, das in die Blutbahn gelangt, kann man bei Kaninchen in den Lungengefäßen nachweisen. Es geht hier stets nach einigen Tagen zugrunde (*Ogata*).

9. Parasiten.

Außer für Bakterien ist auch für die Malariaparasiten und die Trypanosomen das Knochenmark ein beliebter Aufenthaltsort.

Von tierischen Parasiten ist beim Menschen nur der Echinococcus multilocularis bekannt, der sich entsprechend dem Markraume der Knochen ausbreitet und beispielsweise den ganzen Schaft des Femur ausfüllen kann. Parasiten sind auch bei Tieren recht selten (nur wenige Fälle von Echinococcus polymorphus beim Rinde und Pferde).

10. Geschwülste.

Außer den sogleich zu besprechenden speziellen Knochenmarkstumoren scheinen Geschwulste des Knochenmarkes in höchstem Grade selten zu sein. So sind einzelne Hämangiome, Chondrome und Fibrome beschrieben worden. Die im Knochen entstehenden und auf das Mark übergreifenden Neubildungen sollen hier nicht geschildert werden (s. Kapitel Knochen).

wohl mit einer sehr langsam fortschreitenden Tuberkulose zu tun, die wahrscheinlich durch wenig virulente Bazillen bewirkt wird. Es scheint, daß auch eine besondere Veranlagung der Kinder für diese Krankheit vorhanden sein muß. Soweit die bisherigen Erfahrungen lehren, ist es in erster Linie der Status thymo-lymphaticus, der zur Skrofulose disponiert.

Syphilis der Lymphknoten kommt dem pathologischen Anatomen selten zu Gesicht.

Außer größeren, verkäsenden Gummiknoten kommen auch miliare Knötchen vor, die histologisch manchmal schwer von Tuberkeln unterschieden werden können. Ich selbst habe einen Fall gesehen, bei dem in den mäßig vergrößerten inguinalen und in den retroperitonealen Lymphknoten bis herauf zum Zwerchfell zahlreiche kleine Knötchen sich fanden, die sich eigentlich nur durch das Fehlen typischer Langhansscher Riesenzellen von Tuberkeln unterschieden. Daß es sich wirklich um miliare Gummiknötchen handelte, dafür sprach die Krankengeschichte und der übrige Befu [illegible] ist der Nachweis der Spirochaete pallida [illegible] gten mir eine starke diffuse kleinzellige [illegible] An verschiedenen, umschriebenen Stellen war Zerzerfall und Ansammlung von Leukozyten zu beobachten. Manchmal wird auch eine in der Umgebung sich findende Endarteriitis und Endophlebitis obliterans die Diagnose Syphilis stellen lassen. — Bei den sogenannten syphilitischen Bubonen, besonders der Leistenbeuge, können durch sekundäre Infektion Erweichung und Durchbruch durch die Haut eintreten. — Bei der angeborenen Syphilis finden sich bei den kurz nach der Geburt verstorbenen Kindern in den Lymphknoten keine besonderen Gewebsveränderungen. Doch gelingt es manchmal, Spirochaten festzustellen.

Bei der Lepra zeigen sich in den dem Herde der Erkrankung benachbarten Lymphknoten oft zahlreiche Bazillen, die teils frei liegen, teils in Zellen eingeschlossen sind. Aktinomykose ist bisher nur bei Tieren beobachtet worden.

Eine schwere Erkrankung der Lymphknoten stellt das Hodgkinsche Granulom

(auch Lymphogranulomatose *(Paltauf-Sternberg)* und malignes Granulom *(Benda)* genannt) dar (Fig. 111), das stets zum Tode führt.

Man hat früher geglaubt, daß es sich hier um eine Geschwulstbildung handelt. Wir müssen jedoch allein aus den histologischen Veränderungen annehmen, daß eine Infektionskrankheit vorliegt, auch wenn bisher noch in keinem Falle eine Übertragung festgestellt worden ist. Experimentell ist das Granulom bei Tieren noch niemals erzeugt worden. Meiner Meinung nach ist auch die Natur des Erregers *noch nicht sicher* erwiesen. *Bereits 1884* hat Weigert Bazillen beschrieben, die den Tuberkelbazillen ähnlich waren, und vor einigen Jahren erklärten Fraenkel und Much, daß sie in allen Fällen bestimmte, granulierte, säurefeste Stäbchen nachgewiesen haben. Dieser Angabe wird jetzt vielfach widersprochen, und auch ich habe mich nie von ihrer Richtigkeit überzeugen können. Von einigen Seiten wurde neuerdings wieder behauptet, daß wir es bei der Hodgkinschen Krankheit mit einer besonderen Form der Tuberkulose zu tun hätten (*Baumgarten*). Andere Untersucher (*Ceelen*) stellten jedoch fest, daß diese Krankheit nichts mit Tuberkulose zu tun hat, daß Tuberkulose aber natürlich mit der Hodgkinschen Krankheit kombiniert sein kann.

Die Krankheit befällt vor allem Männer im Alter von 30—40 Jahren, kommt aber auch nicht selten im Kindesalter und bei Frauen vor. Der Blutbefund zeigt in den späteren Stadien eine einfache, entzündliche Leukozytose. In die Augen fällt vor allem die mächtige Schwellung von Lymphknotengruppen, von denen besonders die Halslymphknoten bevorzugt sind. Aber auch andere Lymph[illegible] [illegible]chgradiger Weise die Lymphknoten des Media- [illegible]lbeuge, werden befallen. (Dagegen bleiben die [illegible] die Eingangspforte für das Virus darstellen, fast

eine postmortale Erscheinung, sie ist vielmehr schon wiederholt bei Operationen festgestellt worden. Bemerkenswert ist, daß beim Chloromyelom das Blutbild ganz der akuten myeloischen Leukämie gleicht. Die

Fig. 11. Myelozytom (Fall Sternberg). (Färbung mit Azur II.-Eosin.) Die Geschwulst setzt sich zusammen aus meist unreifen neutrophil gekörnten Myelozyten. In einigen Zellen Kernteilungsfiguren.

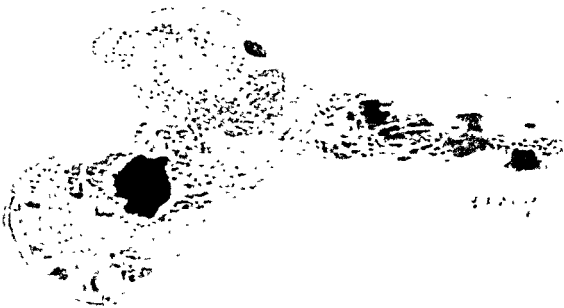

Fig. 12. [illegible]

Affektion wird daher von manchen Autoren der leukämischen Myelose zugerechnet. Es erscheint aber [illegible] die Differenzierung der leukämischen Myelose zu treffen. Wir haben hier [illegible]

auch einen leicht gelblichen Farbton. Fast stets findet man ferner kleinere oder größere, zackige Nekrosen, die eine opake Beschaffenheit aufweisen und eine schmutziggelbe oder gelblichgraue Farbe besitzen. Diese zackigen, durch Verschmelzung oft landkartenförmig gestalteten Nekroseherde sind so charakteristisch, daß man aus ihrem Befund mit Sicherheit die Diagnose stellen kann.

Die kleinen, harten Lymphknoten erscheinen auf der Schnittfläche glänzend grauweiß, manchmal rein weiß.

Histologisch ist das lebende Gewebe der weichen Lymphknoten aus kurzspindeligen Zellen zusammengesetzt, die manchmal in schmalen Strängen angeordnet sind, und zwischen denen hier und da noch kleine Reste lymphatischen Gewebes liegen können. Diese Zellen sind meiner Ansicht nach sämtlich junge Bindegewebszellen und nicht, wie manche Autoren annehmen, gewucherte Endothelzellen. Zwischen diesen spindeligen Elementen sieht man meist in reichlicher Anzahl eigenartige Riesenzellen (*Sternberg*) eingestreut, die einen stark gefärbten, bald unregelmäßig rundlichen oder ovalen, bald kranzförmigen oder auch unregelmäßig gelappten Riesenkern beherbergen. Diese Riesenzellen, die ich auch sonst bei anderen chronisch-entzündlichen Vorgängen angetroffen habe, sind aus dem Grunde für das Hodgkinsche Granulom charakteristisch, weil sie nur bei dieser Krankheit in so großen Mengen auftreten. Jedoch allein aus dem Vorhandensein einzelner solcher Riesenzellen die Diagnose auf den vorliegenden Prozeß stellen zu wollen, wie das neuerdings von einigen Seiten geschehen ist, ist nach meinen Untersuchungen nicht gestattet.

Als ein weiterer charakteristischer Befund sind die oft zahlreichen eosinophilen Leukozyten zu nennen, die sich besonders dort finden, wo Nekrosen beginnen, und in manchen Fällen in geradezu enormer Weise gleichsam wie ein Wall um nekrotische Bezirke angehäuft sein können. Doch trifft man die eosinophilen Zellen auch in Fällen, in denen keine Nekrosen vorhanden sind. Dann liegen sie diffus zerstreut zwischen den Granulomzellen. — In mehr zurücktretender Weise sind meist auch Plasmazellen und einzelne Mastzellen in dem entzündlichen Granulationsgewebe zu sehen.

Die Untersuchung der harten Lymphknoten zeigt ein ganz anderes Bild, das aber immerhin noch so viel Charakteristisches hat, um aus ihm das richtige Urteil zu gewinnen. Das Gewebe ist sehr kernarm geworden. An manchen Stellen liegt ein hyalines Bindegewebe vor. In ihm finden sich außer einigen Lymphozyten und Plasmazellen vor allem noch recht reichlich eosinophile Leukozyten. An den Stellen, an denen noch ein zellreicheres Granulationsgewebe besteht, trifft man auch noch die eigenartigen Riesenzellen in einzelnen Exemplaren an. Das ganze Bild zeigt also, daß es sich hier um ein Narbenstadium handelt, und es weist darauf hin, daß die Krankheit lokal mehr oder minder schnell zur Ruhe kommt, ausheilt, während sie an anderen Stellen immer wieder aufflackert und fortschreitet.

Die obenerwähnten Veränderungen in anderen Organen, von denen für meine Kapitel noch Milz und Knochenmark in Frage kommen, sind in ihren histologischen Befunden genau die gleichen wie die oben geschilderten.

Besonders beachtenswert für die Beurteilung der beim Hodgkinschen Granulom zu beobachtenden Veränderungen ist die Tatsache, daß sich diese Krankheit mit Tuberkulose (s. o.) vergesellschaften kann. In solchen Fällen könnte die histologische Diagnose auf gewisse Schwierigkeiten stoßen, wenn auch der Befund von Sternbergschen Riesenzellen und von Ansammlungen von eosinophilen Leukozyten wohl in den meisten Fällen eine richtige Entscheidung treffen läßt.

trophische Veränderungen hervor, die auf S. 128 u. 129 beschrieben worden sind. Bei Metastasen von melanotischen Geschwülsten zeigt sich manchmal eine diffuse Braunfärbung des Knochenmarkes (s. S. 126).

B. Lymphknoten (*οἱ ἀδένες*, lymphoglandulae).

1. Normale Anatomie und Physiologie.

Die Lymphknoten (Lymphoglandulae) sind kleine, rundliche oder bohnenförmig gestaltete Organe, deren Größe von der eines Hirsekornes bis zu der einer kleineren Bohne schwankt. Sie sind in das Lymphgefäßsystem eingeschaltet und finden sich normalerweise hauptsächlich an bestimmten Orten, so im Mesenterium, an der Vorderseite der Wirbelsäule und in den Gelenkbeugen. Den Aufbau der Lymphknoten macht das Schema klar (Fig. 104). Von der bindegewebigen Kapsel (*k*) aus streben nach dem Innern des Organes zu bindegewebige Trabekel, die in die Lymphsinus (*l*) hineingehen. Diese Lymphsinus verlaufen dicht unter der Kapsel (Randsinus) und ziehen von da aus zwischen dem lymphatischen Parenchym (gekörnt gezeichnet) in einem vielverzweigten Netzwerke zum Hilus (*h*). In dieses Kanalsystem münden, durch die Kapsel hindurchtretend, ziemlich zahlreiche, feine Lymphbahnen, die Vasa afferentia (*a*), während am Hilus die Lymphsinus zu den Vasa efferentia (*e*) sich sammeln, die als größere Röhren und in geringerer Anzahl dem Abflusse der Lymphflüssigkeit dienen (siehe auch Fig 105). Sowohl die zuführenden wie die abführenden Lymphgefäße sind mit Klappen versehen. Quer durch das Lumen der Sinus hindurch spannen sich zarte, aus feinsten Bindegewebsfasern und aus Endothelzellen bestehende Bälkchen, so daß das Maschenwerk eines Filters entsteht (Fig. 105). Die Lymphsinus sind überall ausgekleidet und gegen das eigentliche Lymphknotenparenchym durch Endothelzellen abgegrenzt.

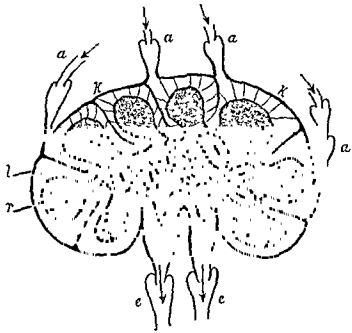

Fig. 104. Schema [illegible]

Das Parenchym zerfällt [illegible] und in eine Marksubstanz [illegible] sich die Lymphknötchen o[illegible] sich in ihnen meist eine hell[illegible] zahlreichen Kernteilungsfigure[illegible] Die Zellen des Keimzentrums [illegible] werden als (kleine) Lymphozyten bezeichnet. In der Marksubstanz ist keine [illegible] Lymphozyten in den Mark[illegible] ir das lymphatische Gewebe [illegible] nes Retikulum ausbreitet. [illegible] nrchziehen in sehr dichtem [illegible]

Neugeborenen myeloisches [illegible] die Halslymphknoten be-

[illegible] vorzugt (*limphus*).

Bemerkenswert ist es, daß die Zellen der Lymphadenosen nicht die Indophenolblausynthese (s. S. 122) geben (*W. H. Schultze*).

Pathologisch-anatomisch stellt die Krankheit eine auf oft hochgradiger atypischer Hyperplasie beruhende Systemaffektion des lymphatischen Apparates dar, von dem bald kleinere, bald größere Abschnitte ergriffen sein können. In erster Linie zeigen sich die eigentlichen lymphatischen Organe, die Lymphknoten und die Milz, und weiter die Leber und in den meisten Fällen auch das Knochenmark befallen. Das Knochenmark und auch die Milz können jedoch auch völlig unbeteiligt sein, wie auch eigene Beobachtungen mir gezeigt haben. Aber auch sonst können überall im Körper auch da, wo normalerweise kein lymphatisches Gewebe vorhanden ist, lymphadenotische Wucherungen auftreten. Wahrscheinlich geschieht auch hier die Neubildung in analoger Weise wie bei der leukämischen Myelose auf dem Wege metaplastischer Vorgänge aus den Endothelien der Lymphbahnen.

Die Lymphknoten können bis zu Hühnereigröße vergrößert sein. Es kommt jedoch auch vor, daß ihr Volumen nur in mäßigem Grade das von normalen Lymphknoten überschreitet. Manchmal treten sehr starke T[illegible] Auch die Zungenbalgdrüsen zeigen dann [illegible] In allen Fällen finden wir jedoch konstan[illegible] Bilder:

Der normale Aufbau des Lymphknotens ist mehr oder minder vollkommen verwischt. Hin und wieder sieht man noch einzelne Lymphknötchen, die von dem lymphadenotischen Gewebe gleichsam gegen die Kapsel gepreßt werden (Fig. 112). Der übrige Teil des Organes ist von dicht gedrängten, lymphozytären Zellen erfüllt, so daß vor allem von dem normalen Aufbau der Marksubstanz gar nichts mehr zu erkennen ist. Bemerkenswert ist, daß vielfach auch durch die Kapsel hindurch sich lymphozytäre Zellmassen in das umgebende Fettgewebe hineinschieben. Eine genaue Untersuchung zeigt ferner, daß nicht nur in die Lymphsinus, sondern in hohem Grade auch in die Blutkapillaren zahlreiche lymphozytäre Elemente einwandern. Manchmal findet man auch eine auffallende Durchwucherung von Venenwanden durch massenhafte Zellen.

Recht häufig finden wir in solchen Lymphknoten reichlich entwickeltes, myeloisches Gewebe, das hier vikarierend für das von der Lymphadenose befallene Knochenmark eintritt.

Außer in den Lymphknoten sehen wir in vielen Fällen wohl fast in allen Organen lymphadenotische Infiltrate. Jedoch gibt es, wie gesagt, Beobachtungen, bei denen das Knochenmark und auch die Milz völlig frei von solchen Veränderungen sind. Mehrere Male ist reines Fettmark festgestellt worden. Ist das Knochenmark beteiligt, so bietet es bei starkem Ergriffensein ein rotes oder himbeergeleefarbenes Aussehen dar und weist mikroskopisch eine mehr oder minder starke Durchsetzung mit lymphozytären Zellen auf, zwischen denen man aber noch myeloische Zellen nachweisen kann. In diesen lymphadenotischen Wucherungen des Knochenmarkes können große, zackige Nekrosen auftreten, die in einem von mir beobachteten Falle von matter, gelblich-grauer Beschaffenheit waren. In solchen Fällen, in denen die lymphadenotische Erkrankung des Knochenmarkes erst im Beginne ist, erkennt man in dem roten Marke kleine, graue oder grauweißliche Herde, die sich mikroskopisch aus Lymphozyten zusammengesetzt erweisen. Die Milz ist, wie erwähnt, so gut wie in jedem Falle er-

Aus den Lymphoblasten, die ein Teilungsstadium der Lymphozyten, die Prophase der Zellteilung, darstellen und daher zahlreiche Mitosen erkennen lassen, entstehen wieder [illegible]
die L[illegible]
mantinreic[illegible]
herbergt [illegible]
Hof, in de[illegible]
Aus [illegible]
einerseits [illegible]
zellen bi[illegible]
zeichnen [illegible]

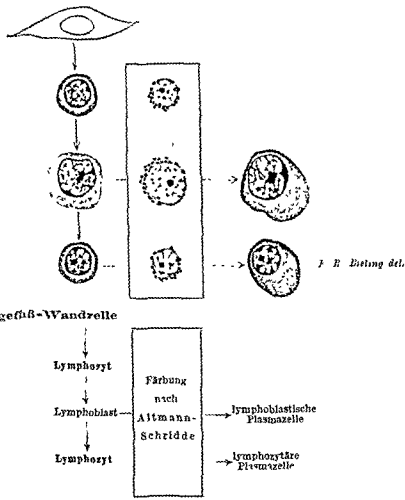

Fig. 106 Lymphatisches Parenchym. (Färbung mit Azur II-Eosin.)

besitzen, das Protoplasma stärker basophil und [illegible] als bei den Lymphoblasten (Fig. 106). Bedeutend wichtiger sind die lymphozytären Plasmazellen (Fi[illegible] kleinzelligen Infiltration die Hauptmasse [illegible] Ihr Kern liegt fast stets an dem einen Pole de[illegible]

Häufig sehen wir in ihr die sog. Infarkte, die durch Zirkulationsstörungen hervorgerufene Nekrosen darstellen und manchmal einen großen Umfang einnehmen. Meist ist auch die Leber stark verändert. Sie ist gleichfalls vergrößert. Auf dem Durchschnitte sieht man gewöhnlich in deutlichster Weise in der Gegend des periportalen Gewebes kleinere, weißlichgraue Herdchen, die manchmal die einzelnen Leberlappchen vollkommen umfassen. Die histologischen Befunde entsprechen ganz diesem Bilde. Es ist also auch hier ein anderes Verhalten der Zellwucherungen gegenüber der leukämischen Myelose zu verzeichnen, die, wie früher ausgeführt, stets intraazinös um die Kapillaren herum ihre Hauptstätte hat. Außerdem zeigen auch die Leberblutkapillaren reichlich lymphozytäre Zellen. In den Nieren sind die Infiltrate zwischen den Harnkanälchen ausgebreitet und bilden streifenförmige Bezirke. Außer in diesen genannten Organen können sich aber auch sonst im Körper, wohl in allen Geweben, vor allem auch in den Schleimhäuten, geringere oder ausgedehntere Wucherungen finden, die, wie ich in einer Beobachtung sehen konnte, an der Haut zu ziemlich mächtigen, geschwulstartigen Verdickungen führen können. Die lymphadenotischen Infiltrate saßen in diesem Falle in der behaarten Kopfhaut. In einem anderen Falle war die gesamte Haut befallen. Hier trat im Gefolge der Hautlymphadenose noch ein hochgradiges Ekzem auf. Auch unter dem Periost können mehr oder minder ausgedehnte Infiltrate auftreten. Auch tumorartige Bildungen im Herzmuskel und Endokard sind beschrieben worden *(Reim)*.

Es wurde oben schon erwähnt, daß es bei der leukämischen Lymphadenose zu ziemlich hochgradigen Anämien kommen kann. Dann kann man in der Milz und auch in den Lymphknoten hin und wieder myeloisches Parenchym feststellen, das hier wie bei anderen Anämien als vikariierend neugebildetes Gewebe aufzufassen ist und sowohl leukozytäre Zellen, wie Erythroblasten und Riesenzellen enthält. Wie erwähnt, kann auch die Milz ganz von der Lymphadenose frei bleiben und eine völlige myeloische Metaplasie zeigen.

Als sehr seltene Beobachtungen sind solche zu erwähnen, in denen *leukämische Lymphadenose und Myelose gleichzeitig auftreten (Herxheimer)*.

Aleukämische Lymphadenose.

Diese Form unterscheidet sich in den histologischen Organveränderungen in nichts von der leukämischen Lymphadenose. Die Lymphknoten sind in mehr oder minder ausgedehnter Weise vergrößert. Histologisch findet man wie bei der leukämischen Form ein ganz diffuses lymphadenotisches Gewebe. Die Tonsillen können, wie ich das beobachtet habe, mit ihrer nekrotisierenden Entzündung ein ganz gleiches Aussehen darbieten, so daß der äußere klinische Befund in nichts von leukämischer Lymphadenose abweicht. Der Unterschied besteht allein darin, daß der leukämische Blutbefund vollkommen fehlt. In meinem Falle war sogar eine abnorm geringe Zahl von Lymphozyten und eine sehr beträchtliche Leukopenie vorhanden. Da die Wucherungen auch im Knochenmarke sich ausbreiten können, so kann dann eine ausgesprochene Anämie auftreten. Das Knochenmark kann aber auch völlig frei bleiben.

Die aleukämische Lymphadenose kann in die leukämische Lymphadenose übergehen, was nach den bisher vorliegenden Untersuchungen gar nicht so selten der Fall zu sein scheint. Man könnte deshalb auch

Eine geschwulstartige Erkrankung des lymphatischen Systems stellt das Chlorolymphom dar, das sich, wie der Name sagt, durch seine grünliche Farbe auszeichnet. Hier finden sich außer grünlichen Wucherungen in den Lymphknoten, in der Milz und im Knochenmarke vor allem tumorartige Infiltrate unter dem Periost, besonders am Schädel. Manche Knoten weisen auch eine mehr weißliche Farbung auf Beachtenswert ist, daß das Blut eine zellige Veränderung aufweisen kann, die der lymphatischen Leukämie gleicht.

Von dem Geschwulsttypus des Lymphoms scheint es Übergänge zu den

Lymphosarkomen

zu geben, die man in großzellige und kleinzellige einteilen kann. Sie werden bei Kindern und Erwachsenen beobachtet. Am häufigsten ist ihr Sitz wohl im Mesenterium. Hier findet man dann manchmal bis uber kindskopfgroße, grobhockerige Tumoren, die besonders bei Kindern zu einer starken Auftreibung des

Fig 114. Metastasen eines Adenokarzinoms im Randsinus eines Lymphknotens (Färbung mit Alaun-Karmin.) Auch in den Sinus der Rinde sind schon krebsige Wucherungen zu sehen

Leibes fuhren und durch die Bauchdecken leicht getastet werden können. Die Blatter des Mesenteriums sind in diesen Fällen weit auseinander gedrängt. Oft sieht man, daß das bis an den mesenterialen Ansatz des Darmes herandrängende Tumorgewebe durch die Darmschleimhaut durchgebrochen ist. An diesen Stellen kommt es dann zu mehr oder minder großen Geschwursbildungen, deren Grund durch zerfallenes Geschwulstparenchym gebildet wird. Die Lymphosarkome, die weiter auch noch besonders am Hals [illegible] stasen und zeigen ein sehr [illegible] in der Darmwand und in den [illegible] der allgemeinen pathologischen Anatomie). In manchen Fällen sind in ihnen uberaus zahlreiche Kernteilungsfiguren vorhanden.

Außer den Lymphosarkomen können sich in den Lymphknoten primär auch andere Sarkome entwickeln. Die **Rundzellensarkome** sind von den eben genannten

völlig erdrückt. Wir sprechen in diesen Fällen, bei denen die betroffenen Lymphknoten sich äußerst derb anfühlen, von anthrakotischer Induration. Andererseits kann die Anthrakose auch schließlich zu einer Erweichung führen. Tritt eine solche anthrakotische Erweichung z. B. in einem peribronchialen Lymphknoten ein, der einer Vene anliegt, so kann der Prozeß auch die Venenwand ergreifen und in das Gefäßlumen einbrechen. Auf diese Weise gelangen Rußteilchen in den Blutstrom und werden dann in Milz, Leber und auch im Knochenmarke (s. die betreffenden Kapitel) abgelagert. Anthrakotisch erweichte Lymphknoten findet man hin und wieder auch in die Trachea oder die Bronchien eingebrochen. Durch Aspiration der erweichten Massen kann der Grund zur Lungengangrän gegeben werden. Es sind auch Fälle beschrieben worden, in denen solche Lymphknoten mit einem Traktionsdivertikel der Speiseröhre in Zusammenhang gestanden haben. Durch die Erweichung wurde eine Verbindung zwischen Ösophagus und Trachea hergestellt, und auf diesem Wege konnten Speiseteilchen aspiriert werden, wodurch es gleichfalls zur Lungengangrän kam.

In ähnlicher Weise wie bei der Anthrakose der Lunge der Ruß, werden bei der Steinhauerlunge Kieselteilchen und bei den Eisenarbeiterlungen Eisenstaub in den Lymphknoten am Lungenhilus abgelagert, die gleichfalls indurierende Prozesse zur Folge haben. Bei der Steinhauerlunge sah ich dieselben Knötchen in den Lymphknoten wie in der Lunge. — Bei Tätowierungen konstatiert man meist in den benachbarten Lymphknoten die betreffenden Farbstoffpartikel.

5. Zirkulationsstörungen.

Vor allem ist die arterielle Hyperämie bei entzündlichen Prozessen der Nachbarschaft zu erwähnen. Besonders schön ist sie bei ausgedehnten Bronchopneumonien der Kinder in den bronchialen Lymphknoten ausgeprägt, die [illegible] über-
[illegible] oncho-
[illegible] —Bei einigen Infektionskrankheiten, besonders bei der Rachendiphtherie, treten kleine toxische Blutungen im lymphatischen Parenchym auf. — Selten sind begreiflicherweise Zirkulationsstörungen im Bereiche der Lymphbahnen, da hier ja in reichlichster Weise kollaterale Wege vorhanden sind. Bei starker Einengung des Ductus thoracicus kann jedoch eine Stauung in den mesenterialen Lymphknoten sich einstellen, die dann stark vergrößert und von eigenartig schwammiger Beschaffenheit sind. Mikroskopisch zeigt sich eine starke Erweiterung der Lymphsinus durch gestauten Chylus, der in sehr hohem Prozentsatze Fett enthält. In einem solchen Falle konnte ich um die eingedickten Chylusmassen herum zahlreiche Fremdkörperriesenzellen beobachten.

6. Entzündungen.

Die gewöhnlichste Form der Lymphknotenentzündungen stellt die Lymphadenitis acuta dar. Sie wird besonders bei akuten Infektionskrankheiten und Entzündungsprozessen (Pneumonie, Diphtherie, Scharlach, Schanker, Wundinfektionen usw.) in den regionären Lymphknoten gefunden und entsteht auf dem Wege der Lymphbahnen. Ein besonders klares Beispiel sehen wir bei infektiösen Verletzungen der Hand. Wir beobachten hier zuerst eine akute Lymphangitis, die sich als ein roter Streifen in der Haut des Armes dokumentiert, und können dann eine mehr oder minder starke Schwellung, Lymphadenitis acuta, der Achsellymphknoten feststellen. In der ersten Phase sind die Lymphknoten mehr oder

schön kann man die Form dieser Zellen am frischen Abstrichpräparate studieren.) Sie sind parallel zur Längsachse des Gefäße [illegible] Verhältnissen besitzen sie eine ausgesprochen [illegible] Direkt unter ihnen zeigen sich dichtstehende [illegible] bei der Färbung nach Altmann-Schridde du[illegible] und gleichfalls wohl in der Längsrichtung verlaufen [illegible]. Auf diese Fasern [illegible] Das Ganze wird schließlich durch [illegible]

die V[illegible]

Mir [illegible]
ich b[illegible]

und [illegible]



Fig 115 Milz eines vierjährigen Knaben. (Färbung mit Hämatoxylin-Eosin.) Lymphknötchen mit deutlichem Keimzentrum Die Pulpa sehr blutreich Schmale Trabekel, die von der Kapsel ausgehen

aufgebaut wie die Rindenknötchen der Lymphknoten. Besonders im Kindesalter [illegible]

in einer Zelle vor. Da diese Elemente keine Lymphozytenkörnelungen haben, sind sie nicht zum lymphatischen Parenchym zu rechnen, sondern stellen eine spezifische Zellart dar, die wir als Pulpazellen bezeichnen Sie besitzen unter pathologischen Verhältnissen auch ausgesprochen phagozytäre Eigenschaften, während die lymphozytären Zellen eine derartige Tätigkeit niemals ausüben Im späteren Lebensalter findet man meist in der Pulpa auch Plasmazellen, die jedoch nicht als normaler Bestandteil aufzufassen sind. Desgleichen sind auch eosinophile Leukozyten, neutrophile Myelozyten und Mastzellen als pathologischer Befund zu betrachten.

Die **Funktion der Milz** besteht einmal darin, daß sie wie die Lymphknoten Lymphozyten für das Blut produziert. Diese Zellen wandern hier nur in Blutkapillaren ein, da ja das eigentliche Milzparenchym der Lymphbahnen völlig entbehrt Eine weitere physiologische Bedeutung der Milz besteht darin, daß sie eine große Bedeutung für den Eisenstoffwechsel des Körpers hat. Sie behält haupt-

Interessant ist es, daß unter besonderen Umständen die Sinus auch vollgepfropft sein können mit eosinophilen Leukozyten. Man könnte hier dann von einem eosinophilen Sinuskatarrh sprechen im Gegensatz zu dem eben geschilderten neutrophilen.

Außer einem solchen Sinuskatarrh sehen wir bei einigen Infektionskrankheiten no [illegible] So erscheinen beim Typhus [illegible] endothelialen Sinuskatarrhes [illegible] phknoten des Mesenteriums, [illegible] den in dieser Gegend auch [illegible] sen Darmveränderungen. In den Nekrosen kann man häufig dichte Ballen von Typhusbazillen nachweisen (Fig. 109). In seltenen Fällen können die nekrotischen Prozesse auch die Lymphknotenkapsel und das Peritoneum durchbrechen. Die Folge davon ist eine Peritonitis. — Auch bei der Rachendiphtherie sind in den entzündlich geschwellten Halslymphknoten vielfach nekrotische Herde vorhanden. Hier finden wir außer einem gewöhnlichen Sinuskatarrh ferner eine Fibrinausscheidung, die oft sehr reichlich ist, und manchmal auch kleine Parenchymblutungen.

Durch Eitererreger, die in die Lymphsinus gelangt sind, entsteht die

Lymphadenitis purulenta,

der als Vorstadium die gewöhnliche Lymphadenitis vorausgehen kann. Es bilden sich hier bald kleinere, bald größere Abszesse, die manchmal die Kapsel durchbrechen und auf das umgebende Gewebe übergreifen. Liegen die Lymphknoten unter der Haut, so kann es auf diese Weise zur Fistelbildung kommen. Das beobachten wir nicht gar so selten bei Kindern, bei denen von kariösen Zähnen aus eine Infektion der Halslymphknoten erfolgt ist. Meist jedoch gehen hier die Erscheinungen zurück, bevor es zum Durchbruch durch die Haut kommt. Außer [illegible] Staphylo- [illegible] und beim [illegible] nphknoten [illegible] ch durch [illegible] her) eine [illegible] Fällen zur [illegible] (Bubonenpest) kommt es in den entzündeten Lymphknoten zu mehr oder minder großen Blutbeimischungen. Wir haben dann die hämorrhagisch-eitrige Lymphadenitis vor uns.

Die Ausheilung der Lymphadenitis purulenta geschieht durch Vernarbung. In Lymphknoten, die durch Typhusnekrosen verändert waren, kann es auch zur Verkalkung kommen. Solche verkalkten Lymphknoten beobachtet man hin und wieder im Ileocöcalstrange. Ist keine Tuberkulose im Körper vorhanden, so kann man wohl mit großer Wahrscheinlichkeit auf eine frühere Typhusinfektion schließen.

Durch chronische Entzündungen hervorgerufene Veränderungen der Lymphknoten treffen wir außer bei den noch zu besprechenden spezifischen Entzündungen nur bei wenigen Anlässen. Ein besonders typisches Beispiel ist die chronische Entzündung der Lymphknoten in den Schenkelbeugen bei Ulcus cruris. Sie besteht in einer mäßigen Vergrößerung und einer auffälligen Verhärtung, die durch

Atrophie,

so daß das Organ sich bis zu Walnußgröße verkleinern kann. Die Kapsel erscheint runzelig, ziemlich dick und schmutzig weißlichgrau. Die Konsistenz ist zähe. Da, wie in anderen Organen, in erster Linie das Parenchym atrophisch geworden ist, und das bindegewebige Gerüst, hier also besonders die Trabekel verdickt sind, so sieht man bei der Altersmilz auf das deutlichste die schmutzigbellgrauen Milzbälkchen über die Schnittfläche vorspringen. In der gleichen Weise sind dann auch *etwa vorhandene Nebenmilzen verändert.*

Auch bei *chronischen Erkrankungen* auf nicht infektiöser Grundlage, so bei Karzinom des Magendarmtraktus, die zu allgemeiner Kachexie führen, und bei Anämien wird eine Atrophie der Milz beobachtet. Das Organ ist verkleinert und fühlt sich lederartig an. Die

Fig. 116. *Sagomilz.* Amyloide Entartung der Lymphknötchen. (Färbung mit Hämatoxylin Eosin.) Inmitten der entarteten Malpighischen Körperchen sind um die Zentralarterien noch kleine Reste lymphatischen Gewebes erhalten. Die Trabekel erscheinen dunkelrot.

Kapsel ist etwas verdickt und von schmutzigweißer Farbe und erscheint gerunzelt. Bei der Pädatrophie, die durch verschiedene Erkrankungen und Stoffwechselstörungen bedingt sein kann, habe ich fast stets auch eine ausgesprochene Atrophie konstatieren können. Histologisch fand sich in den einen Fällen eine Atrophie der Pulpa, in anderen wieder eine solche des lymphatischen Gewebes. Die letztgenannte ist die häufigste und ist stets vorhanden, wenn eine sklerotische Atrophie des Thymus besteht.

Eine ziemlich häufige Veränderung der Milz stellt die

Die diffuse Tuberkulose kann sowohl bei der makroskopischen wie bei der mikroskopischen Betrachtung diagnostische Schwierigkeiten bereiten. Die manchmal bis walnußgroßen Lymphknoten zeigen auf der Schnittfläche ein gleichmäßig hellgraues Aussehen, das an Sarkom erinnert. Bei der mikroskopischen Untersuchung findet man fast niemals typisch aufgebaute Tuberkel. Es liegt vielmehr eine diffuse Wucherung von Fibroblasten (der sogenannten Epitheloidzellen) vor. Nur bei genauer Durchsicht sind da und dort Langhanssche Riesenzellen nachzuweisen. Verkäsung fehlt vollständig. Daß es sich um Tuberkulose handelt, dafür sind typisch tuberkulose Veränderungen in anderen Organen bestimmend. Eventuell muß auch das Tierexperiment zur sicheren Entscheidung der Frage herangezogen werden. Ausreichende Erfahrung läßt aber auch von vornherein auf Grund der mikroskopischen Untersuchung die richtige Diagnose stellen.

Die verkäsende Tuberkulose ist die am meisten in die Augen fallende der durch den Tuberkelbazillus hervorgerufenen Veränderungen. Vielfach sind sämtliche Lymphknoten eines Bezirks ergriffen. Dadurch, daß die einzelnen Organe bis walnuß- und hühnereigroß sind, entstehen dann umfangreiche, aus kleineren und größeren Knollen zusammengesetzte Pakete, die in hochgradigen Fällen den Umfang von zwei Männerfäusten annehmen können. Die so vergrößerten Lymphknoten sind fast durchweg von fester Konsistenz. Ihre Schnittfläche erscheint trocken, bald mehr graugelblich oder gelblich. Je mehr der gelbe Farbenton überwiegt, desto weniger konsistent und um so weicher und krümeliger, käseartiger sind die Massen. Mikroskopisch findet sich ausgedehnte käsige Nekrose, die die inneren Teile des Lymphknotens einnimmt, während an der Peripherie meist tuberkulöses Granulationsgewebe mit Tuberkeln und Riesenzellen sich zeigt (Fig. 110). Fast ausnahmslos ist die Lymphknotenkapsel völlig erhalten, auch wenn vom Parenchym nicht die geringsten Reste mehr vorhanden sind. Manchmal ist sie sogar auffällig verdickt. In anderen, seteneren Fällen sieht man aber auch ein Übergreifen der verkäsenden Prozesse auf die Umgebung. So können verkäste Lymphknoten beispielsweise in die Luftröhre, ihre Äste und in die Speiseröhre durchbrechen. Bei Halslymphknoten kommt es des öfteren durch Weiterschreiten in die Haut zur Fistelbildung. Als weitere Komplikationen der Lymphknotentuberkulose sind besonders folgende Vorkommnisse zu nennen. Bei einem verkästen Lymphknoten kann es zu einem Einbruch in eine benachbarte Vene und so zur Miliartuberkulose kommen. Bei verkästen Mediastinallymphknoten beobachten wir bei alten Leuten gar nicht so selten eine fortgeleitete Pericarditis tuberculosa. Im Anschluß an eine Tuberkulose der Bronchiallymphknoten tritt bei Kindern nach Masern oder Keuchhusten oft eine käsige Pneumonie auf. Die Ausgänge der verkäsenden Lymphknotentuberkulose sind verschieden. Einmal kann eine bindegewebige Induration nach erfolgter Resorption der nekrotischen Massen eintreten. Häufiger jedoch beobachten wir eine Verkreidung oder Verkalkung, die hin und wieder auch in Verknöcherung (Metaplasie) übergehen kann. Auch Erweichungen verkäster Lymphknoten kommen vor.

Die Lymphknotentuberkulose ist in jedem Lebensalter anzutreffen. Auch bei Neugeborenen ist sie in vereinzelten Fällen konstatiert worden. Wie die Obduktionen lehren, hat wohl die große Mehrzahl der Menschen irgendwo in Lymphknoten, besonders in den peribronchialen, typische tuberkulöse Prozesse oder doch Veränderungen, die als Rückbleibsel einer Tuberkulose anzusehen sind. Der Lieblingssitz der Lymphknotentuberkulose ist in den peribronchialen, den peritrachealen und den mesenterialen Lymphknoten. Tuberkulose der Tonsillen ist dagegen seltener.

Als eine klinisch wichtige Form ist die sogenannte Skrofulose der Kinder zu nennen. Hier sind vor allem die Halslymphknoten erkrankt. Wir haben es hier

Atrophie,

so daß das Organ sich bis zu Walnußgröße verkleinern kann. Die Kapsel erscheint runzelig, ziemlich dick und schmutzig weißlichgrau. Die Konsistenz ist zähe. Da, wie in anderen Organen, in erster Linie das Parenchym atrophisch geworden ist, und das bindegewebige Gerüst, hier also besonders die Trabekel verdickt sind, so sieht man bei der Altersmilz auf das deutlichste die schmutzighellgrauen Milzbalkchen über die Schnittfläche vorspringen. In der gleichen Weise sind dann auch etwa vorhandene Nebenmilzen verändert.

Auch bei chronischen Erkrankungen auf nicht infektiöser Grundlage, so bei Karzinom des Magendarmtraktus, die zu allgemeiner Kachexie führen, und bei Anämien wird eine Atrophie der Milz beobachtet. Das Organ ist verkleinert und fühlt sich lederartig an. Die

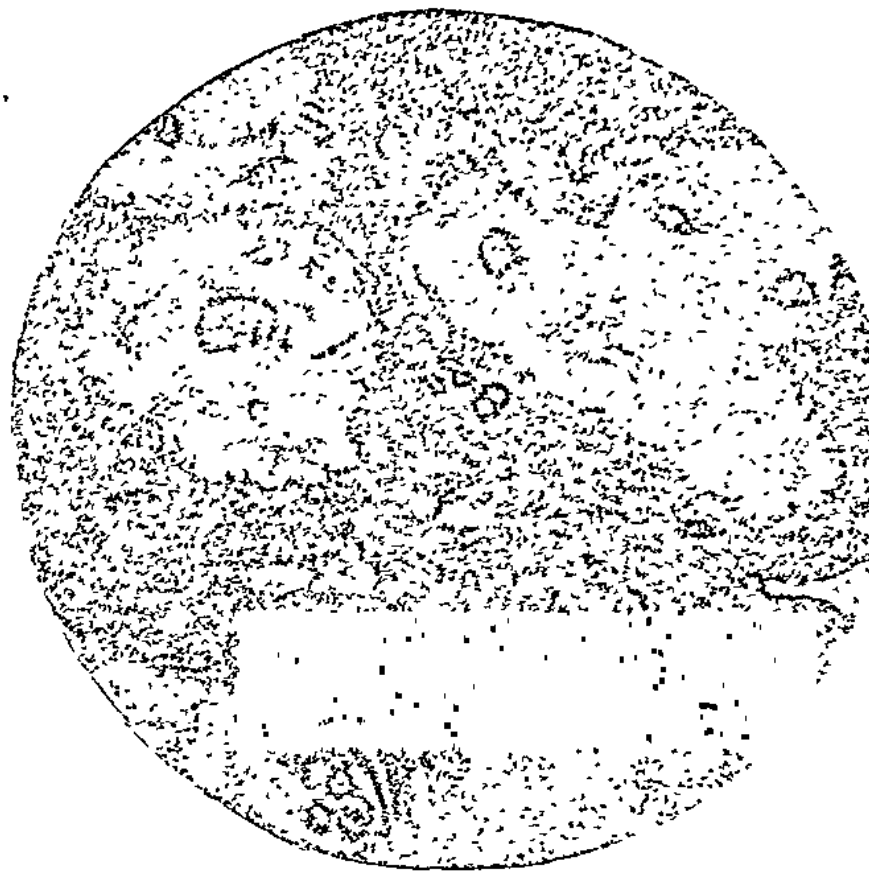

Fig 116 Sago
Inmitten der ent

ıtoxylin-Eosin)
ch kleine Reste

Kapsel ist etwas verdickt und von schmutzigweißer Farbe und erscheint gerunzelt. Bei der Pädatrophie, die durch verschiedene Erkrankungen und Stoffwechselstörungen bedingt sein kann, habe ich fast stets auch eine ausgesprochene Atrophie konstatieren können. Histologisch fand sich in den einen Fallen eine Atrophie der Pulpa, in anderen wieder eine solche des lymphatischen Gewebes. Die letztgenannte ist die häufigste und ist stets vorhanden, wenn eine sklerotische Atrophie des Thymus besteht.

Eine ziemlich häufige Veränderung der Milz stellt die

stets völlig frei von Veränderungen.) Außerdem finden sich in den späteren und Endstadien auch in anderen Organen oft sehr ausgedehnte Veränderungen, so besonders in der Milz, weiter in der Leber, im Knochenmarke, in den Lungen und Nieren, ja in manchen Fällen sind schließlich alle Organe, auch die Haut ergriffen. Ein besonders charakteristisches Bild setzt in manchen Fällen die Erkrankung in der Milz. Hier zeigen sich teils knotige, unregelmäßig zackige, graurotliche Einlagerungen, die dem Organ ein Aussehen verleihen, das mit dem roten Porphyr verglichen wird. Man spricht deshalb auch geradezu von „Porphyrmilz". Die Oberfläche der Milz ist mehr oder weniger grobhöckerig. Manchmal sehen die Granulombildungen in der Milz wie große Tumorknoten aus. Die Herde in der Leber sind kleiner und führen nur bei stärkerer Ausbreitung zu einer Unebenheit der Oberfläche. Fast stets ist auch zu konstatieren, daß der entzündliche



Fig. 111. Hodgkinsches Granulom (Lymphknoten). Aus spindligen Zellen bestehende Gewebszüge mit Sternbergschen Riesenzellen. Im linken Abschnitt des Präparates noch Häufchen von Lymphozyten.

Prozeß von den stark vergrößerten, mediastinalen Lymphknoten auf die Umgebung und die benachbarten Organe, vor allem die Lunge, übergegriffen hat.

Bei der Erkrankung der Lymphknoten kann man von zwei Stadien sprechen. Beim ersten — und das ist das klinisch am meisten ins Auge fallende — sind die Lymphknoten sehr stark vergrößert und weich, beim zweiten dagegen klein und hart. Bei den meisten Beobachtungen dauert das erste Stadium ziemlich lange und geht allmählich in das zweite über. Ich habe jedoch auch Fälle gesehen, bei denen die Schwellung der Lymphknoten sehr plötzlich eintrat und ebensoschnell wieder verschwand, und die kleinen, harten Lymphknoten im Vordergrunde des klinischen Bildes standen.

Die stark vergrößerten weichen Lymphknoten zeigen eine feuchte Schnittfläche von grauer bis graurötlicher Farbe. Manchmal hat di

so daß die ins Blut eingeschwemmten Rußkörnchen der Milz zugeführt und hier abgelagert wurden. Bei der Malaria wird in der Milz in reichlichen Mengen ein schwarzliches Pigment, das Melanin (s. allg. Pathol.), abgesetzt, wodurch das oft enorm vergrößerte Organ ein rauchgraues Aussehen gewinnt. In einem schon im Kapitel Knochenmark erwähnten Falle von Melanokarzinom der Haut zeigte die Milz außer mehreren schwarzen Metastasen eine gleichmäßig schwärzlich gefärbte Pulpa. Mikroskopisch erwiesen sich die Pulpazellen vollbeladen mit melanotischem Pigmente. – Beim Ikterus der Neugeborenen kann man in der Milz Bilirubinkristalle nachweisen.

Fig. 117. Pigment.

(Färbung mit Alaun-Karmin.) Die mit gelblichem Pigmente beladenen Zellen liegen besonders um die Trabekel herum.

5. Zirkulationsstörungen.

Die Milz ist in hohem Grade sowohl bei anämischen Zuständen wie bei aktiven und passiven Hyperämien beteiligt.

Bei den meisten Infektionskrankheiten sehen wir im Beginn eine starke Hyperämie des Organs auftreten, die zu einer oft auffälligen Vergrößerung der Milz führt. Die Milz zeigt eine prall gespannte Kapsel, ist etwas weicher als normal und weist eine schmutzigrote Schnittfläche auf. Wir haben hier die akute Milzschwellung vor uns, die unten bezüglich ihrer histologischen Zusammensetzung noch des genaueren besprochen werden wird. Häufig sieht man dabei auch zahlreiche, wohl toxische Blutungen in der Pulpa, die als schwarzrote Flecken auf dem Durchschnitte der Milz erscheinen.

Sehr häufig treffen wir durch passive Hyperämie hervorgerufene Veränderungen, die

Stauungsmilz oder zyanotische Induration

an. Das Organ ist dann mehr oder minder vergrößert, von fester Konsistenz und auf dem Durchschnitte von dunkelroter, manchmal blauroter Farbe. Im Alter kann

7. Ausheilungs- und Anpassungsvorgänge.

[illegible]

Stelle wettgemacht wird. Es ist hierbei auch daran zu erinnern, daß an sehr vielen Orten des menschlichen Körpers, an denen sonst kein typisches lymphatisches Gewebe vorhanden ist, charakteristische Lymphknötchen mit Keimzentren entstehen können (z. B. bei der chronischen Gastritis, bei der Endometritis chronica, bei der chronischen Salpingitis gonorrhoica, bei der chronischen Cholezystitis usw.).

Eine ausgesprochene, klinisch wichtige Hyperplasie des lymphatischen Apparates ist der

Status lymphaticus.

Beim Status lymphaticus (s. Kapitel Thymus), der in der Hauptsache bei jüngeren Kindern beobachtet wird, aber auch bei älteren Individuen vorkommt und, wie es scheint, ein äußeres Zeichen allgemeiner Konstitutionsschwäche ist, zeigen bald diese, bald jene Bezirke des lymphatischen Systems eine auffällige Hyperplasie. So gut wie stets sind die Zungenbälge und die Tonsillen stark vergrößert. Fast durchweg ist eine Schwellung der Milzlymphknötchen vorhanden. Auch im Darmkanale, so hauptsächlich im Dick- und Dünndarme, ist das lymphatische Gewebe mehr oder minder stark hypertrophisch. In einem Falle habe ich auch in der Scheidenschleimhaut dicht nebeneinander stehende, große Lymphknötchen gesehen. Hier waren auch in der Leber schon makroskopisch in mäßiger Anzahl kleine, weiße Knötchen zu erkennen, die sich mikroskopisch als vollkommen runde Lymphknötchen im periportalen Bindegewebe erwiesen. In den fortgeschrittenen Fällen scheinen sich auch lymphatische Bildungen dort zu etablieren, wo sie sonst niemals unter normalen Verhältnissen vorkommen. So sind beispielsweise zahlreiche, typische Lymphknötchen mit Keimzentren im Knochenmarke beobachtet worden. Histologisch findet sich eine auffallige Vergrößerung der einzelnen Lymphknötchen, die fast ausschließlich durch eine hervortretende Zunahme der Keimzentren bedingt ist. — Nach meinen Untersuchungen ist dieser Status lymphaticus stets mit einem besonderen Befunde beim Thymus vergesellschaftet. Das Nähere wird daher im Kapitel Thymus besprochen werden.

Leukämische Lymphadenose.

Klinisch macht sich die leukämische Lymphadenose besonders durch den Blutbefund (lymphatische Leukämie), der eine manchmal ganz enorme Vermehrung der lymphozytären Zellen (Lymphozyten und Lymphoblasten) aufweist, und durch die meist langsam zunehmende Vergrößerung der Lymphknoten und der Milz bemerkbar. In manchen Fallen geht mit der Erkrankung eine oft hochgradige Anämie einher (vgl. das Kapitel Blut), die durch Erdrückung des myeloischen Parenchyms durch die lymphadenotischen Wucherungen bedingt ist. Je nach dem Verlaufe unterscheiden wir eine akute, hauptsächlich bei Kindern vorkommende, und eine chronische Form. Die histologischen Untersuchungen haben jedoch bis jetzt noch nicht einen Unterschied zwischen beiden festlegen können, wenn auch bei der akuten Lymphadenose die Zellen hauptsächlich große Lymphozyten sind. Die chronische Form, die nur bei Erwachsenen auftritt, dauert im Durchschnitte 3—5 Jahre. Es ist jedoch auch ein Fall von 13jähriger Dauer beobachtet worden *(s. Naegeli)*.

Weise mit Blutpigment beladene Zellen an. Oft sieht man auch Gefäße mit verkalkter Wand. – *Außer diesen anämischen Infarkten kommen in der Milz auch* hämorrhagische vor, die sich durch ihre tief schwarzrote Farbe auszeichnen. Bei längerem Bestehen werden auch sie heller, schmutzig gelblichgrau und sind schließlich von den weißen Infarkten vielleicht nur durch den größeren Gehalt an Pigment zu unterscheiden. *Ihre Ausheilung erfolgt in der gleichen Weise. Beide* Infarkte, sowohl rote wie weiße, können durch sekundäre Infektion vereitern oder auch verjauchen. Besonders sehen wir das, wenn es sich um infektiöse Embolie handelt.

Außer durch embolischen Verschluß kann es zum Absterben des gesamten Organes auch kommen, wenn bei einer Wandermilz sich eine starke Stieldrehung einstellt, so daß die Blutzufuhr völlig abgeschnitten ist. Hierbei ist beobachtet worden, daß durch schließliche Stieldurchschnürung die nekrotische Milz völlig frei wird. Die weiteren Veränderungen einer toten Milz bestehen in Schrumpfung *und Verkalkung.*

Fig 118 Anämische Infarkte der Milz Im Innern der weißen Infarkte starke Pigmentablagerung, die sich durch die gelbliche Farbe bemerkbar macht.

Weniger in die Augen fallend sind Veränderungen bei allgemeinen Anämien. Bei der akuten Anämie weist die Milz, die sonst unverändert erscheint, eine blaßgraurote Farbe auf Bei chronischen anämischen Zuständen finden wir einmal eine Verkleinerung, eine Atrophie der Milz, die zugleich eine eigenartig zähe Beschaffenheit annimmt und die Trabekel sehr deutlich hervortreten läßt (s. S 162), andererseits beobachten wir in ihr auch progressive Veränderungen, die später besprochen werden sollen (S 170).

6. Entzündungen (Splenitis).

Bei den meisten akuten Infektionskrankheiten treffen wir in der Milz auffällige Veränderungen, die ihren Ausdruck äußerlich in einer mehr oder minder starken Schwellung des Organes finden. Wir sprechen dann von

akuter, infektiöser oder toxischer Milzschwellung.

Die vergrößerte Milz, die bei [illegible] wegen ihrer strotzenden Blutfülle sich de[illegible]e eine meist ausgesprochene Weichheit [illegible] ielen Fällen kann die Pulpa geradezu breiig und zerfließlich werden. Die Farbe

griffen. Sie kann hin und wieder eine enorme Größe besitzen und bis ins kleine Becken hinabreichen. Bei ausgedehnten Veränderungen ist das gesamte Milzgewebe gleichsam ersetzt durch das pathologische Infiltrat. Die Wucherungen beginnen hier stets von den Lymphknötchen aus, während das myelotische Gewebe im Gegensatze dazu stets seinen Ausgangspunkt von der Pulpa nimmt. Immer findet man, daß die Milzvenen mit Lymphozyten geradezu vollgestopft sind. Einen eigenartigen Befund konnte ich in einem Falle erheben. Hier war nur allein die dem Hilus zugelegene Hälfte der Milz lymphadenotisch



von einem Falle, bei dem das
) Das diffuse lymphadenotische
oben am Rande noch zwei kleine

verändert. Die äußere Schicht des Organes war völlig unbeteiligt und zeigte eine normale Pulpa wie auch ganz normale Lymphknötchen. Eine andere Beobachtung wies einen noch eigenartigeren Befund auf. Hier war, soweit das festzustellen war, das gesamte Knochenmark durch lymphadenotische Wucherungen ersetzt. Die Milz war stark vergrößert. Die mikroskopische Untersuchung zeigte, daß ihre Lymphknötchen unverändert waren, daß jedoch in der Pulpa eine ausgedehnte, myeloische Metaplasie vorhanden war. Auch die Lymphknoten boten vikariierende Blutbildung dar. — In den meisten Fallen findet sich an der lymphadenotischen Milz eine starke verdickte Kapsel.

Bei manchen Infektionskrankheiten treten, wenn auch selten, in der Milz auch myeloische Elemente, Myeloblasten sowie neutrophile und eosinophile Myelozyten und auch Riesenzellen und Erythroblasten auf, die normalerweise in dem ausgebildeten Organe nicht vorhanden sind. Das Auftreten eines solchen myeloischen Gewebes ist als Folgeerscheinung der Anämie anzusehen, die die betreffende Infektionskrankheit begleitet.

Das beste Beispiel

chronisch entzündlicher Veränderungen,

einer sogenannten [illegible]
vor Sie erreicht [illegible]
die größten Werte [illegible]
gedehnte, auf Vermehrung und Verdickung des Retikulums beruhende Induration besteht, und weist eine rauchgraue, manchmal leicht ins Bräunliche spielende Färbung auf, die durch das in ihr in Mengen abgelagerte Melanin und eventuell Blutpigment bedingt ist. Auch bei Kala-azar sehen wir eine sehr auffällige Milzvergrößerung. Chronische Milzschwellungen geringeren Grades sind auch bei chronischer Tuberkulose, bei langdauernden Eiterungen, ferner als Folgezustände einer früheren, infektiösen Milzschwellung anzutreffen. Auch hier zeigt sich histologisch eine Vermehrung der Pulpazellen und eine bindegewebige Induration.

Bei der Pyämie können wir auch in der Milz wie in anderen Organen multiple

Abszesse, Eiterherde

finden. In ihrer Umgebung zeigt sich ein starkes Ödem der Pulpa. Auch bei gangränösem Schanker und eitriger Appendizitis sind Abszeßbildungen beobachtet worden. Manchmal, so besonders bei der Endocarditis ulcerosa, bildet sich durch den infektiösen Embolus zuerst ein anämischer Infarkt, der dann sekundär durch die betreffenden Eitererreger zur eitrigen Einschmelzung gebracht wird. So kann es hin und wieder auch zu einem Durchbruch durch die Kapsel und zu einer eitrigen Peritonitis kommen. Nur selten stellen sich vorher Verklebungen ein, so daß ein abgekapselter Eiterherd entsteht. Das geschieht noch am meisten in den Teilen der Milz, die unter dem Zwerchfell liegen (subphrenischer Abszeß). Sind die Eiterherde kleiner, und wird die Erkrankung überstanden, so kann sich der Eiter eindicken und schließlich verkalken.

Bei der nur gelegentlich beim Menschen zu beobachtenden Rotzkrankheit können sich auch Rotzknoten in der Milz finden. Bei der Lepra kann außer Haut und Nerven auch die Milz befallen werden. Aktinomykose der Milz ist selten.

Sehr häufig zeigt die Milz

tuberkulöse Veränderungen.

Stets ist sie bei der Miliartuberkulose in hohem Grade ergriffen. Das Organ ist meist vergrößert, etwas weich und läßt auf dem Durchschnitte vielfach in ganz enormer Menge kleine, oft unter hirsekorngroße, graue Knötchen, die deutlich über die Schnittfläche vorspringen, erkennen. Sie hängen, wie die mikroskopische Untersuchung lehrt, wie die Beeren der Traube an den Verzweigungen der Trabekel (Fig. 119). Bei chronischer Tuberkulose der Lunge treten in einigen Fällen

von einem proleukämischen Stadium *(Aschoff)* sprechen. Der von mir beobachtete Kranke starb im aleukämischen Stadium an Streptokokkensepsis.

Leukämische und aleukämische Myelose.

Bei der leukämischen Myelose sind die Lymphknoten nur wenig oder mäßig vergrößert. Es sind stets nur bestimmte Gruppen befallen. Histologisch zeigen sich die myelotischen Wucherungen vor allem und zuerst in den Marksträngen.

Ein einwandfreier Fall von aleukämischer Myelose der Lymphknoten ist bisher noch nicht beschrieben worden (s. S. 134).

8. Parasiten.

Von tierischen Parasiten des Menschen sind vor allem Trichinen zu nennen. Bei frischer Infektion findet man in den Lymphsinus der mesenterialen Lymphknoten oft zahlreiche Trichinenembryonen, die auf ihrem Wege vom Darm zu den Muskeln diese Organe passieren (Fig. 113). Bei Tieren sind Pentastomen und in vereinzelten Fällen Zystizerken und Echinokokken beobachtet worden.

9. Geschwülste.

Von gutartigen Tumoren kennt man in den Lymphknoten die Lymphzysten, die mit den Lymphbahnen in genetischen Zusammenhang gebracht werden müssen. Auch papillare Zystadenome und Lipome sind bekannt.

Die spezifische Geschwulst des lymphatischen Parenchyms ist das

Lymphom,

von dem wir ein lokales und ein generalisiertes unterscheiden.

Wie der Name sagt, bauen sich diese Geschwülste aus Lymphozyten und dem für das lymphatische Gewebe charakteristischen Retikulum auf. Sowohl beim lokalen Lymphom, das sich in den Lymphknoten eines bestimmten, kleineren Bezirkes ausbreitet, wie auch beim generalisierten zeichnen die Tumoren sich durch ihren knollenartigen Bau, der zu mächtigen Paketen führen kann, aus. Hauptsächlich kommen diese Geschwülste im Mesenterium vor, und zwar besonders bei Kindern. Metastasen in anderen Organen finden sich niemals.

Fig. 113. Trichinenembryonen in den Lymphsinus (Fall Askanazy). Die Endothelzellen der Sinus zeigen ausgesprochene Pigmentierung.

Einige Male sind in der Literatur auch Geschwülste beschrieben worden, die sich fast durchweg aus typischen Plasmazellen aufbauten und daher als Plasmozytome bezeichnet werden. Über die Plasmozytome des Knochenmarkes, die in ihrer Ausbreitung und in ihrem Verhalten dem Knochen gegenüber ganz wie Myelome wuchern, ist bereits im Kapitel Knochenmark näher gesprochen worden.

berkulose gegenüber Freiburg selten ist, niemals gesehen habe. Endlich seien noch die sehr seltenen tuberkulös-käsigen Prozesse genannt, die in infarktähnlichen Keilen oft einen großen Teil des Organs durchsetzen können und früher vielfach dem Sammelbegriffe der sogenannten Pseudoleukämie zugerechnet wurden. Ob es eine primäre Milztuberkulose gibt, wie das in der Literatur behauptet wird, möchte ich dahingestellt sein lassen.

Ausgesprochen syphilitische Prozesse ergreifen die Milz nur in verschwindendem Maße. Ein häufiger, aber nicht konstanter Befund ist die Milzvergrößerung bei syphilitischen Neugeborenen. Die Milz kann erheblich vergrößert sein, es sind Beobachtungen von dem zehnfachen Gewichte vorhanden. Zu be- [illegible] schwankt, und daß, [illegible] mikroskopische Unter- [illegible] entscheiden können [illegible] Es handelt sich mikroskopisch vor allem um eine Hyperplasie der Pulpa. Außerdem findet man stets in geringerer oder größerer Ausdehnung myeloische Herde in der Pulpa. Spirochäten scheinen mir in solchen Milzen verhältnismäßig spärlich zu sein. Eine Schwellung der Milz tritt auch bei der erworbenen Syphilis im Stadium des Exanthems auf, um jedoch später wieder völlig zurückzugehen. Gummiknoten sind nur in wenigen Fällen beschrieben worden. Nur bei der kongenitalen Syphilis sind hin und wieder miliare Gummiknötchen gesehen worden.

Beim Hodgkinschen Granulom stellen die Veränderungen der Milz in manchen Fällen einen besonders charakteristischen Befund für diese Krankheit dar, die zu dem Namen Porphyrmilz geführt haben. (Vgl. Kapitel Lymphknoten.)

7. Ausheilungs- und Anpassungsvorgänge.

Der Nekrose anheimgefallenes Milzgewebe, beispielsweise bei Infarkten, wird nicht durch Organgewebe, sondern durch Bindegewebe ersetzt. Es entsteht eine Narbe.

Bei gesteigertem Zerfall von korperlichen Blutbestandteilen, wie wir sie beispielsweise bei hämolytischen Anämien und beim hämolytischen Ikterus sehen, stellt sich eine Milzvergrößerung mäßigen Grades ein, die wir als spodogene Milzschwellung bezeichnen. Da die Pulpazellen durch Aufnahme und Verarbeitung der Blutschlacken in gesteigertem Maße in Anspruch genommen werden, kommt es zu einer Vergrößerung und Vermehrung dieser Zellen und damit zu einer allgemeinen Größenzunahme des Organs.

Kompensatorische Blutbildung.

Bei den verschiedenen Infektionskrankheiten, die oben erwähnt wurden, treten als Folge der sich einstellenden Anämien in der Milz in seltenen Fällen myeloische Zellen auf, die an Ort und Stelle sich bilden (aller Wahrscheinlichkeit nach aus Kapillarzellen, s. Kapitel Knochenmark). Bei schweren Anämien findet man in der Milz nicht so selten myeloisches Gewebe mit Brutstätten leukozytärer und erythrozytärer Zellen Auch Riesenzellen zeigen sich. Hier müssen wir diese Bildungen als Vorgänge vikariierender Blutzellenbildung auffassen, da entweder das Knochenmark trotz eigener Hyperplasie die vom Blute notwendig gebrauchten Zellen allein nicht hervorbringen kann oder aber mehr oder minder asthenisch ist und ausge-

Geschwülsten dadurch vor allem unterschieden, daß ihnen das Retikulum fehlt. Außerdem finden sich selten **Spindelzellensarkome.**

Interessant ist es, daß in der **Literatur** auch **Spindelzellensarkome** beschrieben worden sind, die eine **grüne Färbun** [illegible] in diesen Fällen dann von **Chlorosarkomen** [illegible] zeigen neben anderen also, daß die grüne Farbe [illegible] Neubildungen des hämatopoetischen Gewebes darstellt.

Bei all den genannten Geschwulsten kann es zur Erdrückung und Zerstörung des normalen lymphatischen Parenchyms kommen. Dann finden wir im Blute eine mehr oder minder beträchtliche Abnahme der Lymphozyten, während die Leukozytenzahl unverändert bleibt.

Metastatische Tumoren. Relativ selten trifft man in Lymphknoten Sarkom-Tochtergeschwülste. Um so häufiger werden **Karzinommetastasen** beobachtet. Das hängt damit zusammen, daß diese Geschwulst sich bekanntlich vorzugsweise auf dem Wege der Lymphbahnen ausbreitet. Entweder findet ein kontinuierliches Wachstum in den Lymphgefäßen statt, oder es handelt sich um eine Verschleppung von Geschwulstelementen durch die Lymphe in den Lymphknoten. In beiden Fällen geschieht das erste Wachstum natürlicherweise in dem Randsinus, da in ihn ja die zuführenden Lymphgefäße einmünden (Fig. 114). Von da aus erfolgt die weitere Ausbreitung in dem übrigen Kanalsystem der Sinus. Schließlich kann durch die krebsigen Wucherungen das ganze lymphatische Gewebe zum Schwund gebracht werden. Oft durchbrechen die Geschwulstmassen auch die Kapsel und infiltrieren das umgebende Gewebe.

C. Milz (ὁ σπλήν, lien).

1. Normale Anatomie und Physiologie.

Das Gewicht der normalen Neugeborenen-Milz schwankt in weiten Grenzen. Von **Herrmann** werden 4 g und 27 g angegeben. Ein Mittelwert läßt sich daher nicht aufstellen, und die Frage, ob eine normale Milz vorliegt, bedarf in jedem Falle [illegible] n Altersstufen lassen sich [illegible] an für einen erwachsenen [illegible] können Bei Gewichten [illegible] Das Organ hat eine brot- [illegible] ien Hilus, an dem die Gefäße ein- und austreten. Hier sind meist auch einige Lymphknoten vorhanden. In [illegible]

[illegible] ich in der Altersmilz.

Das ganze Organ ist von einer festen, bindegewebigen **Kapsel** umgeben, die zahlreiche, mit zunehmendem Alter sich noch vermehrende, elastische Fasern und auch Muskelfasern enthält Die von der Kapsel in das Innere gehenden bindegewebigen **Trabekel** weisen ebenfalls reichlich elastische Fasern auf und beherbergen in sich die ein- und austretenden Gefäße und Nerven. Die Arterien behalten bis in ihre kleinsten Äste ihre Wandungen, wohingegen die Venen schon bald nach ihrem Eintritte nur noch als endothelbekleidete Spalten sich zeigen [illegible] die arteriellen Gefäße begleitet. Um die Arterien legen sich bald langgezogene Scheiden, die aus lymphatischem Gewebe bestehen, dann teilen die Gefäße sich pinselförmig auf und treten schließlich [illegible] nz besonderen Bau aus. [illegible] in der Mitte gelegener, [illegible] vorspringt. (Besonders

wurde. Im Vordergrunde der Befunde steht der mächtige Milztumor. Aber die gleichen krankhaften Veränderungen sind auch in Lymphknoten, Knochenmark und Leber vorhanden. Man findet lipoidhaltige Zellwucherungen, die aus Lymphgefäßendothelien ähnlichen Zellen bestehen. Beobachtungen sind bekannt, in denen die Affektion mit Tuberkulose kombiniert war (Experim. s. bei *Anitschkoff*).

Bei der **Bantischen Krankheit** soll es sich nach den Angaben des Autors um eine primäre Fibrose der Milz mit nachfolgender Laennecscher Leberzirrhose handeln. Zugleich ist eine Anämie vorhanden. Eine Milzexstirpation soll zur Heilung führen. Dieses soll dafür beweisend sein, daß es sich um ein besonderes, eigenes Krankheitsbild handelt. Die Ansichten der meisten Pathologen gehen jedoch heutzutage dahin, daß bei der Bantischen Krankheit nur ein klinisches Symptomenbild vorliegt, dem verschiedene ätiologische Faktoren und pathologische Befunde zugrunde liegen können (s. Kapitel Leber)

8. Veränderungen der Gestalt.

Einrisse der Milzkapsel und damit einhergehende, gefahrbringende Blutungen in die Bauchhöhle werden vor allen Dingen durch Verletzungen oder durch Stoß auf die Milzgegend hervorgerufen. Ein Einreißen der Milzkapsel kann jedoch auch bei der Malariamilz oder bei der Typhusmilz spontan eintreten. Auch bei Amyloid der Milz wird von Berstungen der Milz berichtet, die bei der

9. Parasiten.

Parasiten der Milz sind selten. Es kommt der Echinococcus hydatidosus und multilocularis vor. Auch Zystizerken sind beobachtet worden.

10. Geschwülste.

Von gutartigen Tumoren der Milz sind **Fibrome, Chondrome** und **Osteome** bekannt. In einem Falle fand ich eine kirschgroße, weiß erscheinende und scharf abgegrenzte Geschwulst, die sich zum geringen Teile aus Pulpagewebe, hauptsächlich aber aus lymphatischem Gewebe zusammensetzte. Trabekel waren in ihr nicht vorhanden. Mehrere Milzbälkchen jedoch umfaßten an verschiedenen Stellen den Tumor, den man als **Splenom** bezeichnen konnte. Selten sind (kavernose) **Hämangiome** der Milz, die einzeln und multipel auftreten können. In ihnen findet sich häufig außer dem an elastischen Fasern reichen Gerüstwerke Pulpagewebe und auch lymphatisches Parenchym. Einige Fälle sind beschrieben worden, in denen die Milz ganz diffus von hämangiomatösen Bildungen und Kavernomen durchsetzt war. Man könnte hier auch von einer Hämangiomatose der Milz sprechen. Dem

ausgedehnt sind und die ganze Milz durchsetzen können. Es gibt Fälle, in denen das gesamte Parenchym geradezu durch das Tumorgewebe ersetzt war (Fig. 121). Die mehr oder minder großen Hohlräume sind mit einfachem Endothel ausgekleidet. Ihre Wand wird durch Bindegewebe gebildet, das reichlich elastische Fasern enthält und an manchen Stellen typisches Trabekelgewebe aufweist. — In einem Falle ist auch eine Flimmerepithelzyste beschrieben worden (*Kalatschnikow*).

sächlich das beim Zellverfall frei werdende Eisen zurück, um es dem Organismus dann wieder nutzbar zu machen. Mit größter Wahrscheinlichkeit sind es die Pulpazellen, die diese Aufgabe zu erfüllen haben. Die roten Blutkörperchen zerfallen in den Maschen der Pulpa und ihre [illegible] n die Pulpazellen und werden dort verarbeitet [illegible] erhältnissen, z. B. bei Infektionskrankheiten u [illegible] ganze rote Blutkörp [illegible] siderinha [illegible] der Milz [illegible] werden [illegible] haften Z [illegible] solche v [illegible] geworde [illegible] fangen w [illegible] gestellt [illegible] Im übri [illegible] Schaden [illegible] werden [illegible] übernommen und zwar von den Endothelien bzw. Kupfferschen Sternzellen, die hinsichtlich des Eisenstoffwechsels die Milztunktion ersetzen. In einigen Fällen ist nach Milzexstirpation Polyglobulie gesehen worden. Häufig findet man Lymphozytose und Eosinophilie des Blutes, die jedoch nach einiger Zeit verschwinden Von Lepehne wurde bei Ratten nach der Milzentfernung eine mehrere Tage anhaltende, von dem Eisengehalt der Nahrung unabhängige Eisenausscheidung durch die Nieren und gleichzeitig Hämoglobinurie beobachtet

2. Leichenveränderungen.

Bei normalen Milzen stellt sich nach dem Tode langsam eine allmählich zunehmende Weichheit des Parenchyms ein, die nicht mit der akuten toxischen Milzschwellung verwechselt werden darf. Im späten Alter tritt diese Erscheinung jedoch nicht auf, da in dem altersatrophischen Organe das Parenchym sehr reduziert ist. Bei stark in Verwesung übergegangenen Leichen ist die Schnittfläche der Milz tintenschwarz, und über sie quellen zahlreiche, kleine Fäulnisbläschen. Wie in den Zellen der Lymphknoten, lassen sich auch in den lymphozytären Zellen der Milz schon kurze Zeit nach dem Tode keine Körnelungen mehr darstellen.

3. Störungen der Entwicklung.

Die [illegible] ohne daß bei den betreffenden Menschen, die ein [illegible] rgendwelche besondere Erscheinungen zu beobach [illegible] finden sich neben der eigentlichen Milz kleine Nebenmilzen, die am Hilus oder im Pankreas oder über das Peritoneum verbreitet ihren Sitz haben können. Manchmal ist dabei die Hauptmilz sehr klein, walnußgroß. In einem solchen Falle wurden rund 400 Nebenmilzen beobachtet. Selten fehlt bei solchen [illegible] vollkommen wieder befestigt werden können.

4. Störungen des Stoffwechsels.

Die nicht durch pathologische Prozesse wesentlich veränderte Milz erleidet im zunehmenden Alter eine auffällige

1. **Spezifisch-entzündliche Schwellungen:**
   a) **Tuberkulose,**
   b) **Hodgkinsches Granulom (Lymphogranulomatose),**
   c) **Syphilis (sehr selten).**
2. ***Hyperplastische Schwellungen:***
   a) **regeneratorische und kompensatorische Hyperplasien des** [illegible] **-bes;**
   b) [illegible]
      [illegible] **leukämische Lymphadenose;**
   c) **echte Geschwülste des blutbildenden Gewebes:**
      α) Myelome,
         Lymphome,
      β) Myelosarkome,
         Lymphosarkome.

Von [illegible] *die spezifisch-entzündlichen* Schwellung[illegible] und von den Hyperplasien besonders [illegible] die Lymphome und Lymphosarkome u[illegible] zusammengefaßt, da sie in klinischer [illegible] auftretenden Vergrößerungen bestimmter [illegible] Schenkelbeugen usw.) eine gewisse Ähnlichkeit mit den bei der leukäm[illegible] beobachtenden Lymphknotenschwellungen h[illegible] [illegible] gen, infektiöse Granulome, ke- [illegible] zusammengestellt worden, was zu einer großen Verwirrung geführt hat. Der Name Pseudoleukämie ist daher besser zu vermeiden, und für die verschiedenen Erkrankungen sind die oben genannten anatomischen Bezeichnungen anzuwenden.

Literatur.

Normale Anatomie, Entwicklungsgeschichte: Aschoff u. Kiyono [illegible] 18. — Askanazy (*Knochenmark*), Virchow [illegible] Ep. M. 11. 1909. — Grawitz, Lehrbuch [illegible] Berl. kl. W. 1913. — Maximow (*Blut-* [illegible] — Meves (*Rote Blutkörperchen*), A. f. m. [illegible] f. m. An. 74. 1909 u. (*Milzsinus*), A. f. m. An. 76. 1911. — Naegeli, Lehrbuch 1912 (Lit.). — Schridde, C. f. P. 1908 (Lit.). — Schridde (*Rote Blutkörperchen*), An. Anz. 1912. — Timphus (*Myel. Zellen im lymphat. Gewebe*) In.-Diss. Leipzig 1914. — Wright (*Blutplättchen*), J. of Morph. 21. 1910.

[illegible]

Z. f. ang. An. u. Konst. 1918. — W. H. Schultze (*Lipoidämie*), P. G. 15. 1912. — Sternberg (*Lymphozyten*, Ref.) P. G. 1913. — (*Leukosarkomatose und Myeloblastenleukämie*), Ziegler 61. — Stendemann (*Milz, Phagozytose*) Fol. h. 1914. — Winter (*Lymphadenosis aleucaemica*) In.-Diss. Leipzig 1913. — Ziegler, K. (*Hodgkinsche Krankheit*), Jena 1911. Die übrige Lit. siehe Kap. Blut.

Amyloidentartung

dar, die im Gefolge von chronischen Eiterungen, von Tuberkulose besonders der Knochen, von Syphilis und, wie schon erwähnt, auch bei dem Hodgkinschen Granulom in manchen Fällen gefunden wird. Man unterscheidet bei der Milz zwei Arten der Amyloidosis, die sich sowohl makroskopisch wie mikroskopisch gut trennen lassen. Das ist einmal die sogenannte Sagomilz. Hier erblicken wir über die Schnittfläche der vergrößerten, derben Milz vorspringend kleine, hellgraue, glasig erscheinende Knötchen, die gekochten Sagokörnern ähnlich sehen. Die histologische Untersuchung zeigt, daß nur allein das Retikulum der Lymphknötchen und die Wand der kleinen Arterien amyloid entartet sind. In der Mitte der im Schnitte rundlich erscheinenden Amyloidbezirke ist meist noch ein Rest lymphatischen Gewebes erhalten (Fig. 116). In seltenen Fallen sieht man an der nach hier zu liegenden Grenze der amyloiden Massen oft zahl[illegible] (*W. Fischer*). Bei der zweiten Form der [illegible] Speck- oder Schinkenmilz, ist die [illegible] und äußerst derb. Die Schnittfläche ist völlig glatt, speckig glänzend und besitzt einen blaßrötlichen Farbenton (ungefähr wie geräucherter Schweineschinken). Entsprechend diesem Aussehen zeigt sich eine ganz diffuse Amyloidentartung, die meist die Pulpa und die Lymphknötchen betrifft, hin und wieder jedoch das lymphatische Gewebe auch freilassen kann.

Bei diabetischer Lipamie sind eigenartige großzellige Hyperplasien mit Lipoidinfiltrationen (*E. H. Schultze*) und vollstandige Nekrosen des Pulpagewebes beobachtet worden, wahrend Trabekel und lymphatisches Gewebe unversehrt waren.

Nach Röntgenbestrahlungen und Benzolbehandlung bei leukämischen Myelosen ist wiederholt eine eigenartige Induration der Milz beobachtet worden. Die Trabekel zeigen eine starke bindegewebige Verdickung. Von den Trabekeln aus strahlen nach den Seiten hin dichte bindegewebige Züge. Die Pulpa ist auf das dichteste von einem feinen fibrillären Netzwerke durchsetzt. Die Pulpazellen sind in ganz bedeutendem Maße vermindert (Auch in der Leber eines solchen Falles traf ich eine sehr auffällige [illegible] Ganz ähnliche Bilder sah ich auch na[illegible] Kindermilz. Hier handelte es sich um [illegible] bei einer schweren Kinderanämie.

[illegible]

[illegible] In solchen Fällen zeigt dann [illegible] Organ (vgl. spodogene Milzschwellung) ein hin und wieder rostfarbenes Aussehen. Auch die Kapsel hat einen leicht bräunlichen Farbenton. Das meist mittelkörnige, gelblichbraune Pigment liegt vor allen Dingen in Retikulumzellen entlang den Trabekeln (Fig. 117) [illegible] rung zeigen sich jedoch auch sehr reichlich Zeller[illegible] weiter erscheinen in den Bindegewebszellen der [illegible] Pigmentkörnchen. — In der Trabekelscheide und [illegible] man in der Milz gar nicht so selten Ablagerungen von Rußteilchen: sekundäre Anthrakose der Milz. In diesen Fällen [illegible] mehr oder minder zahl[illegible] ein Einbruch anthrakc[illegible]

1. **Spezifisch-entzündliche Schwellungen:**
   a) Tuberkulose,
   b) Hodgkinsches Granulom (Lymphogranulomatose),
   c) Syphilis (sehr selten).
2. **Hyperplastische Schwellungen:**
   a) regeneratorische und kompensatorische Hyperplasien des myeloischen und lymphatischen Gewebes;
   b) geschwulstartige Hyperplasien:
      α) aleukämische Lymphadenose,
      β) leukämische Myelose,
         leukämische Lymphadenose;
   c) echte Geschwülste des blutbildenden Gewebes:
      α) Myelome,
         Lymphome,
      β) Myelosarkome,
         Lymphosarkome.

Von d[illegible] die spezifisch-entzündlichen Schwellung[illegible] und von den Hyperplasien besonders [illegible] Lymphome und Lymphosarkome unter dem Begriffe der Pseudoleukämie zusammengefaßt, da sie in klinischer Hinsicht wegen der bei ihnen manchmal auftretenden Vergrößerungen bestimmter Lymphknotengruppen (am Halse, in den Schenkelbeugen usw.) eine gewisse Ähnlichkeit mit den bei der leukämischen Myelose oder Lymphadenose zu [illegible] unterscheiden sich klinisch [illegible] Sammelbegriffe der Pseudo- [illegible] infektiöse Granulome, ge- [illegible] ammengestellt worden, was zu einer großen Verwirrung geführt hat. Der Name Pseudoleukämie ist daher besser zu vermeiden, und für die verschiedenen Erkrankungen sind die oben genannten anatomischen Bezeichnungen anzuwenden.

Literatur.

Normale Anatomie, Entwicklungsgeschichte: Aschoff u Kiyono [illegible] 8. — Askanazy (*Knochenmark*), Virchow [illegible] p M. 11 1909. — Grawitz, Lehrbuch [illegible] Berl. kl. W. 1913. — Maximow (*Blut-* [illegible] — Meves (*Rote Blutkörperchen*). A. f. m. [illegible] — Morner (*Blutbildung*), A f. m An. 74 1909 u. (*Milzsinus*), A. f. m. An. 76 1911 — Naegeli. Lehrbuch 1912 (Lit). — Schridde, C. f P. 1908 (Lit) — Schridde (*Rote Blutkorperchen*), An Anz. 1912. — Timphus (*Myel. Zellen im lymphat Gewebe*) In.-Diss. Leipzig 1914. — Wright (*Blutplättchen*), J. of Morph 21. 1910.

[illegible] (*Leukocyten der Lymphozyten*), Z f ang. An. u Konst. 1918. — W. H Schultze (*Lipoidamie*), P. G. 15 1912 — Sternberg (*Lymphozyten*, Ref) P. G. 1913. — (*Leukosarkomatose und Myeloblastenleukamie*). Ziegler 61 — Steudemann (*Milz, Phagozytose*) Fol h 1914. — Winter (*Lymphadenosis aleucaemica*) In.-Diss Leipzig 1913 — Ziegler, K. (*Hodgkinsche Krankheit*), Jena 1911. Die übrige Lit. siehe Kap. Blut.

Amyloidentartung

dar, die im Gefolge von chronischen Eiterungen, von Tuberkulose besonders der Knochen, von Syphilis und, wie schon erwähnt, auch bei dem Hodgkinschen Granulom in manchen Fällen gefunden wird. Man unterscheidet bei der Milz zwei Arten der Amyloidosis, die sich sowohl makroskopisch wie mikroskopisch gut trennen lassen. Das ist einmal die sogenannte Sagomilz. Hier erblicken wir über die Schnittfläche der vergrößerten, derben Milz vor [illegible] glasig erscheinende Knötchen, die gekochte[illegible] Die histologische Untersuchung zeigt, daß [illegible] Lymphknötchen und die Wand der kleinen Arterien amyloid entartet sind. In der Mitte der im Schnitte rundlich erscheinenden Amyloidbezirke ist meist noch ein Rest lymphatischen Gewebes erhalten (Fig. 116). In seltenen Fällen sieht man an der nach hier zu liegenden Grenze der amyloiden Massen oft zahlreiche Fremdkörperriesenzellen (*W. Fischer*). Bei der zweiten Form der Milzamyloidosis, der sogenannten Speck- oder Schinkenmilz, ist die Milz meist auffällig vergrößert und äußerst derb. Die Schnittfläche ist völlig glatt, speckig glänzend und besitzt einen blaßrötlichen Farbenton (ungefähr wie geräucherter Schweineschinken). Entsprechend diesem Aussehen zeigt sich eine ganz diffuse Amyloidentartung, die meist die Pulpa und die Lymphknötchen betrifft, hin und wieder jedoch das lymphatische Gewebe auch freilassen kann.

Bei diabetischer Lipämie sind eigenartige großzellige Hyperplasien mit Lipoidinfiltrationen (*E. H. Schultze*) und vollständige Nekrosen des Pulpagewebes beobachtet worden, während Trabekel und lymphatisches Gewebe unversehrt waren.

Nach Röntgenbestrahlungen und Benzolbehandlung bei leukämischen Myelosen ist wiederholt eine eigenartige Induration der Milz beobachtet worden. Die Trabekel zeigen eine starke bindegewebige Verdickung. Von den Trabekeln aus strahlen nach den Seiten hin dichte bindegewebige Züge. Die Pulpa ist auf das dichteste von einem feinen fibrillären Netzwerke durchsetzt. Die Pulpazellen sind in ganz bedeutendem Maße vermindert. (Auch in der Leber eines solchen Falles traf ich eine sehr auffällige [illegible] n an.) Ganz ähnliche Bilder sah ich auch [illegible] einer Kindermilz. Hier handelte es sich um [illegible] Organ bei einer schweren Kinderanämie.

Als Rückbleibsel von Krankheiten, die zu einem ausgedehnten Untergange roter Blutkörperchen geführt haben, findet man des öfteren **Blutpigmentablagerungen** in der Milz, die vielfach hohe Grade erreichen können. In solchen Fällen zeigt dann das meist leicht vergrößerte Organ (vgl. spodogene Milzschwellung) ein hin und wieder **rostfarbenes Aussehen**. Auch die Kapsel hat einen leicht bräunlichen Farbenton. Das meist mittelkörnige, gelblichbraune Pigment liegt vor allen Dingen in Retikulumzellen entlang den Trabekeln (Fig. 117). Bei ausgedehnter Pigmentierung zeigen sich jedoch auch sehr reichlich Zellen der Pulpa pigmentbeladen, und weiter erscheinen in den Bindegewebszellen der Trabekel zahlreiche, äußerst feine Pigmentkörnchen. — In der Trabekelscheide und in den Lymphknötchen begegnet man in der Milz gar nicht so selten Ablagerungen von Rußteilchen: **sekundäre Anthrakose der Milz**. In diesen Fällen, in denen man schon auf der Schnittfläche mehr oder weniger zahlreiche, kleine, schwarze Fleckchen erkennen kann, hat irgendwo ein Einbruch anthrakotisch veränderter Lymphknoten in eine Vene stattgefunden,

Organen oft noch höher als im Blute. Diese basophile Punktierung der Zellen wird indessen nur bei nicht abgestorbenen Embryonen in größerer Menge beobachtet, und deshalb ist wohl für den Menschen der Nachweis bisher nicht in großen Zahlen gelungen.

Bei der Geburt enthält das Blut zwar bei genauem Zusehen noch in der Mehrzahl der Fälle, aber fast immer nur noch ganz vereinzelte Normoblasten, oft noch zahlreiche polychromatische Zellen, vereinzelt Elemente mit den letzten Kernresten, unterscheidet sich aber sonst [illegible] von den Verhältnissen des Erwachsenen außer durch etwas kleinere Zellen. [illegible] mittleren Perioden der Embryonalzeit [illegible] Embryonalzeit oder findet sich dann [illegible]

Der Hamoglobingehalt des einzelnen roten Blutkörperchens ist zur Embryonalzeit abnorm hoch (Farbeindex über 1,0) und um so höher, je reichlicher der megaloblastische Typus vertreten ist.

β) Weiße Blutkörperchen.

Leukozyten sind im zirkulierenden Blute der Embryonen nur spärlich vorhanden und erreichen bei weitem nicht die Normalzahlen von 7000 pro Kubikmillimeter. Öfters sind Myeloblasten (Tafel) und Myelozyten (s. Kapitel Knochenmark) nachweisbar und sind anfänglich keinerlei andere Leukozytenarten zu treffen In den späteren Embryonalmonaten erscheinen auch Lymphozyten in größerer Zahl.

b) Histologie im extrauterinen Leben.

Die Gesamtblutmenge beträgt beim Erwachsenen etwa $^1/_{10}$ des Körpergewichtes. Die Ansichten der Autoren gehen noch weit auseinander [illegible] Methodik. Für die Ermittelung [illegible] suchungstechnik von Behring [illegible] diese ergibt in der Norm eine Blutmenge von $^1/_{10}$ des Körpergewichtes.

Physiologisch beträgt die Zahl der **roten Blutkörperchen** 5 Millionen im Kubikmillimeter für den Mann und 4,5 Millionen für das Weib bei Meereshöhe. Die Zellen sind in der Größe nahezu ganz gleich, erreichen durchschnittlich 7,5 μ und zeigen nur Großenunterschiede [illegible] ± 1,5—2 μ, wobei diese Abweichungen nur bei [illegible] Ihre Form ist nach einigen Autoren die Napfform [illegible] Eine Einigung über die wirkliche Form ist noch [illegible] rage bei der außerordentlichen Plastizität der Zellen unwichtig.

[illegible]

[illegible] in der äußersten Peripherie.

Die Zahl der **weißen Blutkörperchen** beträgt ca. 7000 im Kubikmillimeter. Auf die einzelnen Arten fallen:

Polymorphkernige neutrophile Leukozyten (Tafel) ca. 65%.

Der Kern ist schlank ausgezogen, gelappt und durch feine Verbindungen [illegible] segmentiert, chromatinreich, aus O[illegible] Schridde mehrere Kernkörperche[illegible] Menge sehr feine, ungefärbt nicht g[illegible] Granula.

Polymorphkernige eosinophile Leukozyten (Tafel) ca. 2—4%.

Der Kern ist weniger gelappt [illegible] r und plumper, aber doch ar[illegible] sind grob, azidophil, zeigen [illegible] wie fettglänzend erscheinen [illegible] nur sehr wenig sichtbar ist. [illegible] körper [illegible] Granulation von Eiweißkörp.

Polymorphkernige basophile Leukozyten mit metachromatischer Granulation (Mastzellen) (Tafel) ca. 0,5%.

Kern plump, gelappt-gekerbt nur ausnahmsweise wirklich segmentiert, blasser bei den Färbungen, zeigt aber deutliche gleichmäßige Basi-Oxychromatinstruktur,

die Vergrößerung bei der Stauungsinduration allerdings sehr zurücktreten. Mikroskopisch findet man Trabekel und die Venenwände verdickt. Weiter zeigt die Pulpa auffällige Veränderungen, indem die Retikulumfasern stark verbreitert und vielfach zu hyalinartig erscheinendem Gewebe umgewandelt sind. Auch die Trabekel weisen eine mäßige Verdickung auf. Sowohl in der Kapsel wie in den Milzbälkchen und in der Pulpa sind die elastischen Fasern in ausgesprochener Weise vermehrt. Die Pulpazellen scheinen gegen die Norm vermindert zu sein. Am lymphatischen Gewebe habe ich besondere Veränderungen nie beobachtet. Die Stauungsmilz treffen wir einmal bei allen Erkrankungen, die allgemeine Stauung hervorrufen (Klappenfehler des Herzens, Emphysem usw.), ferner bei allen die Pfortader befallenden Einengungen, da bekanntlich die Milzvene in die Pfortader mündet und nur unzureichende Anastomosen besitzt. So sehen wir die Stauungsmilz bei Pfortaderthrombosen und bei Geschwülsten, die in diese Vene einwachsen. Stauungsveränderungen der Milz stellen sich natürlich auch ein, wenn eine Thrombose der Milzvene vorhanden ist, die meist als Folge einer Pfortaderthrombose oder auch autochthon auftreten kann.

Eine besondere Art der Milzvergrößerung stellt die

Milzschwellung bei der Leberzirrhose

dar. Eine solche Milz unterscheidet sich von der gewöhnlichen Stauungsmilz dadurch, daß sie meist **weicher** als diese ist. Sie hat eine **festweiche Konsistenz**. Man findet bei ihr nur eine mäßige Vermehrung des Pulparetikulums, und weiter sieht man die Pulpazellen eher vermehrt als vermindert. Ferner ist mir aufgefallen, daß die Sinus bei der Leberzirrhosenmilz auffällig weit sind. Auf welche Weise diese Milzschwellung entsteht, ist noch nicht sicher entschieden.

Durch **embolischen Verschluß im arteriellen Gefäßsystem** entstehen die in der Milz so häufigen

Infarkte,

unter denen die **anämischen, weißen Infarkte** die erste Stelle einnehmen. Wird die Milzarterie selbst verschlossen, so fällt das ganze Organ der Nekrose anheim. Ganz frische anämische Infarkte zeigen eine schmutzigblaßrote Farbe. Der Infarktbezirk, der auch bei der äußeren Betrachtung der Milz zu erkennen ist, wölbt leicht die Kapsel empor. Auf dem Durchschnitte zeigen die Infarkte eine meist keilförmige, wenn auch gewöhnlich unregelmäßige, zackige Gestalt. Bei solch frischen Veränderungen sind die Trabekel mit dem ihnen anliegenden lymphatischen Gewebe meistens noch erhalten, während die Pulpa abgestorben ist. An der Grenze zum Gesunden findet sich ein mehr oder minder breiter Leukozytenwall. Eine deutlich hervortretende, hyperämische Randzone ist bei dem stets hochgradigen Blutgehalt der Milz makroskopisch meist nur schwer zu erkennen. Wenn der Infarkt älter wird, bekommt er eine immer heller werdende Farbe, wodurch er sich für das Auge auch schärfer gegen das lebende Gewebe absetzt, und eine festere Konsistenz. Er wird schmutziggelb, schließlich erscheint er fast völlig weiß. In diesem Stadium ist dann das gesamte Gewebe im Infarktgebiete völlig [illegible] sich eine gänzlich strukturlose, feinkörnige [illegible] kleinen Büscheln angeordnete Hämagrößere Mengen von Hämatoidin vorhanden, so machen sich solche Bezirke auch makroskopisch durch ihre oft schwefelgelbe oder leicht gelblichbraune Farbe bemerkbar (s. Fig. 118). Selten kommt es zur Erweichung des Infarktes. Gewöhnlich tritt eine **Organisation** der nekrotischen Masse ein, und es bleibt schließlich eine Narbe zurück; die eine mehr oder minder tiefe, unregelmäßige Einziehung an der Oberfläche der Milz veranlaßt. In ihr trifft man als letzte Reste des früheren Infarktes in mehr oder minder reichlicher

β) Altersdifferenzen.

Bei kleinen Kindern ist die Zahl der roten Blutkörperchen eher niedrig und der Hämoglobingehalt ziemlich erheblich unter 100 %, dagegen sind die weißen Blutkorperchen zahlreicher, namentlich die Lymphozyten, die oft 50 und mehr Prozente ausmachen Etwa vom 10 Lebensjahre an trifft man allmählich die physiologischen Verhältnisse des Erwachsenen.

2. Leichenerscheinungen.

Die Farbe des Leichenblutes ist bei schweren Anämien vielfach wie im Leben sehr deutlich blaßrot und stark von der normalen abweichend.

Die roten Blutkörperchen geben allmählich Hämoglobin an das Plasma ab und färben sich nur noch schlecht (Blutkörperchenschatten); sie erliegen äußeren Einflüssen sehr rasch und zeigen viele Artefakte in bezug auf ihre äußere Gestalt, auf die Hämoglobinverteilung im Innern der Zelle und auch in bezug auf die Tinktionsverhältnisse.

Bei den weißen Blutzellen leidet besonders bald die Färbbarkeit der Granulationen. Frühzeitig quellen die Zellkerne auf zu kugeligen Gebilden, so daß jede Struktur verloren geht. Längere Zeit nach dem Tode gelingt es nur noch selten, ordentliche Färbungen darzustellen.

Nach dem Tode tritt in den Blutgefäßen eine Gerinnung des Blutes ein (Cruor, Speckhautgerinnsel). Bei Leukämie bilden sich wegen der großen Zahl der weißen Blutkörperchen ausgedehnte weiße Gerinnsel („weißes Blut") in vielen Gefäßen, so daß der Inhalt der Blutgefäße weiß aussehen kann. Bei nicht hochgradig leukämischem Blutbefund ist aber nichts Auffälliges im Aussehen zu erwarten. Bei Erstickung bleibt das Blut flüssig. Postmortal finden wir ferner eine Einwanderung von Darmbakterien in das Blut, die sich in zunehmendem Maße vermehren.

3. Mißbildungen.

Man trifft hie und da im Blute bei Infektionskrankheiten Leukozyten mit kleinen mißbildeten Kernen und geringer Lappung („Fieberzellen"). Einzelne Autoren (*Schridde*) halten die Zellen mit zwei Arten von Granula bei Leukämie für Mißbildungen, während die Mehrzahl der Forscher nach Ehrlich darin den Ausdruck der fehlenden Reife einzelner Granula erblicken.

4. Regressive Ernährungsstörungen.

Störungen des Stoffwechsels. Oligaemia vera, die Verminderung der Gesamtblutmenge, ist bei vielen Krankheiten mit Kachexie, besonders bei Karzinom und Tuberkulose, wohl vorhanden, aber schwer quantitativ nachzuweisen. Bei perniziöser Anamie ist die Abnahme der Gesamtblutmenge zuletzt eine sehr hochgradige, und die Organe der Leiche sind äußerst blutleer. Sehr wenig Blut ist natürlich beim Verblutungstode in den Gefäßen.

Eine wesentliche Verminderung des Blutplasmas ist außer bei Polyzythämie nicht genügend sicher bekannt; dagegen kommen starke Reduktionen des Bluteiweißes bei septischen Erkrankungen und bei Karzinom u. bei Chlorose häufig vor, desgleichen bei schweren Blutkrankheiten, bei Unterernährung usw.

Bei perniziöser Anämie und bei vielen hämorrhagischen Diathesen ist das Blut sehr arm an Fibrin (Hypinose).

Eine ungenügende Bildung der roten Blutkörperchen (Insuffizienz der Erythropoëse) ist ein sehr häufiges Vorkommnis, kann

der Milz auf dem Durchschnitte ist in den ersten Stadien dunkelrot, später mischt sich dem Rot mehr und mehr ein schmutziggrauer Farbenton bei. Vielfach finden sich im weichen Milzgewebe zerstreut und manchmal auch schon durch die Kapsel zu erkennende, unregelmäßige, tiefdunkelrote Flecken, die Blutungen in das Gewebe darstellen. Trabekel und Lymphknötchen sind bei der infektiösen Milzschwellung makroskopisch nicht zu sehen. Die mikroskopische Untersuchung zeigt bei frischen Milzschwellungen vor allem eine hochgradige Hyperämie, daneben in der Pulpa vermehrte neutrophile Leukozyten. Außerdem ist charakteristisch das mehr oder weniger reichliche Auftreten von Mastzellen (*Timphus*). Die Pulpa ist außerdem stark ödematös und enthält zahllose Blutplättchen. Manchmal konstatiert man auch zuerst in den Lymphknötchen kleine Leukozytenanhäufungen, die man schon als Abszesse bezeichnen kann. Bei längerer Dauer der infektiösen Prozesse treten mehr und mehr Leukozyten auf. Es finden sich ferner bei einigen Infektionskrankheiten, z. B Typhus, Fleckfieber, in wechselnder, manchmal in sehr hoher Anzahl blutkörperchenhaltige Zellen, bei anderen z. B. beim Scharlach Pulpazellen, die zahlreiche Blutplättchen in sich einschließen. Zugleich beobachtet man weiter eine Vermehrung der Pulpazellen.

Das eig[illegible] zeigt bei bestimmten Krankheiten [illegible] dann auch bei Sepsis, Scharlach usw [illegible] Lymphknötchen sind meist dadurch vergrößert, daß das Keimzentrum verbreitert ist. In ihm sind oft zahlreiche Kernbröckel (Flemmings tingible Körperchen) vorhanden, die wohl als Ausdruck einer überstürzten oder nicht zum [illegible] Kernteilung aufzufassen sind. In [illegible] nen in den Knötchen Nekrosen [illegible] ch Fibrin enthalten. In anderen Fällen habe ich ein fast vollkommenes Schwinden der lymphozytären Zellen im Zentrum gesehen. Bei Fettfärbungen erkennt man, daß an ihrer Stelle die stark vergrößerten Retikulumzellen sich ausgebreitet haben, die zahlreiche feine Fettkügelchen enthalten.

Bezüglich des Grades der Schwellung und einzelner Veränderungen weisen nun die verschiedenen Infektionskrankheiten einige Abweichungen auf. Bei der Pyämie, der Sepsis, bei Rekurrensfieber, bei den Pocken, beim Typhus haben wir fast stets eine ausgesprochene Milzschwellung vor uns. Bei der Diphtherie zeigt sich gewöhnlich nur eine geringe allgemeine Größenzunahme. Findet sich hier eine starke Vergrößerung des Organes, so haben wir es wohl mit einer Mischinfektion zu tun. Ebenso ist die Milzschwellung unbeständig bei der fibrinösen Pneumonie. Die Cholera weist sehr selten eine Vergrößerung der Milz auf.

Bei einigen Krankheiten kann es ferner zu mehr oder minder ausgedehnten Nekrosen kommen, so beim Rekurrens, ferner beim Thyphus, bei der Pest usw. Auch bei der Diphtherie sind kleine Nekrosen in der Pulpa festgestellt.

Entsprechend der Funktion der Milz, die im Blute kreisenden Bakterien abzufangen, können wir bei den Infektionskrankheiten fast stets ihre Erreger in ihr nachweisen, was vor allen Dingen durch die bakteriologischen Untersuchungsmethoden, aber oft auch schon im gefärbten Abstrichpräparate gelingt und für den Nachweis einer fraglichen Bakteriämie von großer Wichtigkeit ist.

lumen dieser Megalozyten ist erhöht, ebenso die dynamische Kraft bei der Viskositätsbestimmung.

Diese Zellen sind so gut ausgebildet, daß man im mikroskopischen Bilde gar nicht auf den Gedanken einer Anämie käme, wenn nicht vorher die Werte für Hämoglobin und Erythrozyten festgestellt worden wären. Dieser große Gegensatz der ausgezeichneten Hämoglobinausstattung der vorhandenen Zellen zu den für die Raumeinheit ermittelten ungemein tiefen Werten ist besonders beweisend

Bei reichlichem Vorhandensein von Megalozyten beträgt der Färbeindex mehr als 1,0, oft 1,4—1,8.

Polychromasie ist weitaus am häufigsten ein Zeichen junger Zellen. Diese Ansicht ist bewiesen durch die enorme Häufigkeit der Polychromasie zur Embryonalzeit; dann durch die häufige Polychromasie der Zellen mit Kernen, Kernresten und Ringen; ferner durch die Koinzidenz der Polychromasie mit deutlicher Regeneration und Zunahme der Hämoglobin- und Erythrozytenzahlen; endlich durch das Fehlen oder sehr spärliche Vorkommen der Polychromasie bei aregenerativen (aplastischen) Anämien. Degenerative Polychromasie ist jedenfalls nur sehr selten und ist mit Sicherheit nur bekannt bei der Nekrobiose roter Blutkörperchen außerhalb der Blutbahn des Organismus.

Der **Zerfall der roten Blutkörperchen** erfolgt normal und meistens auch unter pathologischen Verhältnissen in den Organen der Blutbildung, insbesondere in Milz, Knochenmark und Lymphknoten. Die geschädigten und abgenützten Zellen werden durch Phagozyten aufgenommen und zu eisenhaltigem [illegible] *siderosis der Organe*). Nur ausnahmsweis[illegible] Blutgifte, werden Blutkörperchen auch [illegible] t. Dies ist der Fall bei paroxysmaler Hämoglobinurie, bei Vergiftung mit Morcheln, Schlangengift, Saponin, Extractum filicis maris, bei Verbrennungen, bei Transfusion, sehr selten bei schweren Infektionskrankheiten (Hämolyse). Unter diesen Umständen trifft man im Blute massenhaft ausgelaugte Erythro- [illegible] i der Nitrobenzolvergiftung ist außerdem [illegible] beobachtet, die sogenannte hämoglo- [illegible] bei der sich das Hämoglobin im Zentrum [illegible] ammelt

Als große Seltenheit hat man bei paroxysmaler Hämoglobinurie, bei hämolytischer Anämie und bei perniziöser Biermerscher Anämie (*Naegeli*) im zirkulierenden Blute Phagozytose von roten Blutkörperchen durch Leukozyten gesehen.

Die

Einteilung der Anämien:

ist logisch sehr schwierig durchzuführen; gewöhnlich finden sich gleichzeitig Veränderungen, die auf Blutuntergang und auf Neubildung zurückzuführen sind, so daß die Einteilung: Anämien durch Blutzerstörung und durch ungenügende Neubildung scheitert. Man konnte sonst unterscheiden zwischen Blutarmut infolge primärer Knochenmarkskrankheit, also durch primäre Läsion der Erythropoëse, z. B. bei Chlorose und vielen toxischen Anämien, und durch sekundäre Schädigung der Blutbildung bei Karzinom, Lues, Blutverlusten usw.

Ein völliges oder fast vollständiges Versagen der Regeneration findet sich bei den sogenannten aplastischen oder aregenerativen Anämien, die aber keine einheitliche Gruppe darstellen.

Gewöhnlich unterscheidet man mehr nach klinischen Gesichtspunkten:

1. Perniziöse Anämie (*Biermer-Ehrlich*) mit Regeneration nach embryonalem Typus.

größere Konglomerattuberkel in der Milz auf, die meist ausgedehnte Verkäsung darbieten. Manchmal ist das ganze Organ von erbsen- bis haselnußkerngroßen, gelblichen Knoten übersät. In anderen Fällen

Fig 119. Miliartuberkulose der Milz (Färbung mit Hämatoxylin-Eosin) Die zentral verkästen Tuberkel sitzen an den Verzweigungen der Milzbälkchen

sind mächtige, mehr vereinzelte Knoten vorhanden, die bis orangegroß sein und bei dem ersten Anblicke ganz den Eindruck von Geschwulstknoten machen können (Fig. 120). Solche große verkäste Knoten

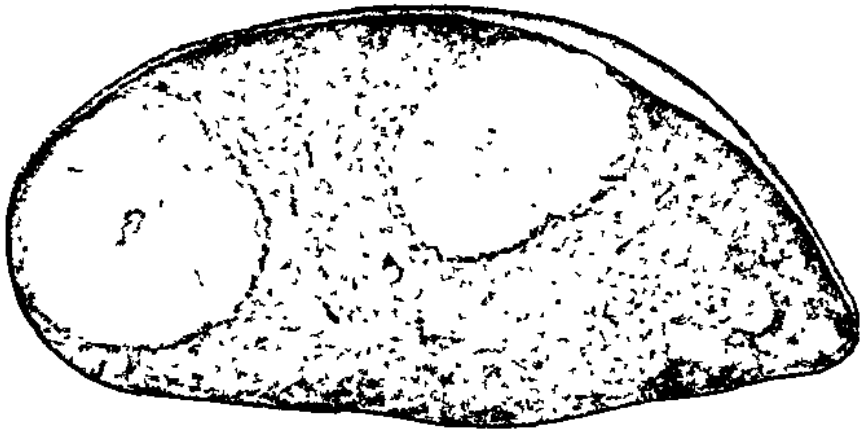

Fig 120 Großknotige Tuberkulose der Milz

scheinen in einzelnen Gegenden wenig oder gar nicht beobachtet zu werden. In Freiburg haben wir diese Veränderungen wiederholt konstatieren können, während ich sie in Dortmund, wo allerdings die Tu-

akut verlaufend
fetthaltig, gelb,
kurzen Knochen
(aplastische) For
Charakteristisch
Erythropoëse w
weist, und zwar primär und schon in den

resten, mit Polychromasie, basophiler Punktierung vor, sofern nicht jede Regenerationsfähigkeit erloschen ist. Die Leukozyten sind stark vermindert, insbesondere sind die myeloischen Zellen stark reduziert, so daß der Lymphozytenprozentsatz sehr hoch ausfällt. Die Blutplättchen sind hochgradig vermindert.

Unter dem Einflusse der verschiedensten Toxine kommt es sehr häufig zu einer verminderten Bildung weißer Blutkörperchen, bald nur einer einzelnen Zellart (z. B. der eosinophilen bei kruppöser Pneumonie), bald aller myeloischer Zellen miteinander, z. B. der Neutrophilen, Eosinophilen und Mastzellen bei Typhus abdominalis und perniziöser Anämie. Dabei ist nicht nur die Art des Toxins, sondern auch dessen Menge von Bedeutung. In mäßiger Dosis bedingen manche Toxine eine Vermehrung der Leukozyten, in größeren Mengen aber eine Lähmung des Organs und eine Leukozytenverminderung (Leukopenie).

So sieht man auch bei leichten anaphylaktischen Reaktionen Leukozytose [illegible] schweren anaphylaktischen Shock aber [illegible] der neutrophilen Zellen.

I[illegible] eine Verminderung der Lymphozytenzahl als Insuffizienzerscheinung des lymphatischen Systems vor. Sie ist bedingt durch Toxine der Infektionskrankheiten, ferner durch anatomische Erkrankung und Zerstörung der lymphozytenbildenden Organe, besonders bei Karzinom, Tuberkulose, Hodgkinschem Granulom der Lymphknoten (Lymphogranulomatose). Mitunter ist auch eine präagonale Abnahme der Lymphozyten zu verzeichnen (Typhus abdominalis).

Protoplasmaveränderungen als regressive Ernährungsstörungen sind nicht häufig. Hie und da, besonders bei schweren Infektionen und Intoxikationen, vor dem Tode und bei akuten Lymphadenosen, treten Leukozyten mit Vakuolen auf. Recht oft kann die sogenannte Jodreaktion der Leukozyten nachgewiesen werden, besonders bei Eiterungen und Entzündungsprozessen. Hierbei handelt es sich darum, daß die jodophile Substanz, die in allen Leukozyten normal vorkommt, hier unter dem Einfluß pathologischer Prozesse eine abnorme Kohärenz zeigt. Die jodfärbbare Substanz ist nicht Glykogen, da nach Best und Neukirch die Reaktionen anders ausfallen. Best denkt an eine nicht sehr feste Bildung von Glykogen mit eiweißartigen Stoffen und hält die Reaktion mit Sicherheit nicht für eine Degenerationserscheinung, sondern eher für ein Zeichen erhöhter Zellaktivität.

Fetteinschlüsse, die beim Neugeborenen physiologischerweise in den Leukozyten des Blutes zu finden sind, sind beim Erwachsenen selten beobachtet worden.

dehntere Regenerationsfähigkeit durch irgendwelche Prozesse verloren hat. (Wie ich schon im Kapitel Knochenmark auseinandersetzte, habe ich im Gegensatz zu Angaben der Literatur bei der perniziösen Anämie niemals Blutbildung in der Milz nachweisen können. Ich fand als myeloische Zellen nur zahllose, eosinophile Leukozyten.) Auch in solchen Fällen, in denen das Knochenmark durch osteosklerotische Veränderungen, durch lymphadenotische Wucherungen oder durch Tumormetastasen in bemerkenswerter Weise eingeengt ist, kann in der Milz myeloisches Gewebe auftreten. Die bei der angeborenen Syphilis oft noch monatelang nach der Geburt nachzuweisenden myeloischen Herde sind vielleicht ähnlich wie die in dem Thymus zu findenden, oft ausgedehnten Faserepithelwucherungen (s. Thymus) darauf zurückzuführen, daß die syphilitischen Toxine den physiologischen Ablauf der Organentwicklung gestört haben. Vielleicht bilden aber auch die bei diesen Kindern vorhandenen kachektischen und anämischen Zustände die Grundlage.

Bei einer chronischen Anämie des Kindes, der sogenannten Anaemia pseudoleucaemica (Anaemia splenica), deren Ursache, wie es scheint, in verschiedenen zur Anämie führenden Krankheiten zu suchen ist, ist die myeloische Gewebsbildung in der Milz wie aber auch in anderen Organen (Leber, Niere, Pankreas, Lymphknoten) eine oft sehr hervortretende. Die Milz ist stets mehr oder minder, manchmal sehr beträchtlich vergrößert. Die Angabe, daß bei der Rachitis die Milz stets eine auffällige Volumszunahme aufweisen solle (*Benjamin*), kann ich nicht bestätigen. Ich habe sogar bei hochgradiger Rachitis besonders kleine, atrophische Milzen gesehen.

Ganz besonders ausgedehnte myeloische Gewebsbildungen habe ich bei der angeborenen Wassersucht, bei der die vergrößerte Milz bis zur Symphyse herunterreichen kann, gefunden. Das histologische Bild zeigt in diesen Fällen, daß das Organ fast ganz aus Knochenmarksgewebe besteht, und daß das lymphatische Parenchym gar nicht entwickelt ist.

Lymphadenose und Myelose.

In auffälliger Weise zeigen sich hyperplastische Zustände in der Milz sowohl bei der leukämischen Lymphadenose wie bei der leukämischen Myelose, die in ihrem Wesen bereits in den Kapiteln Lymphknoten und Knochenmark geschildert worden sind. Das Organ kann in beiden Fällen einen enormen Umfang erreichen. Hin und wieder kommt es zu mehr oder minder großen, infarktähnlichen Nekrosen, in denen manchmal Thrombosen der benachbarten Venenstämme gefunden werden. Nehmen die genannten Erkrankungen einen sehr chronischen Verlauf, so sehen wir die Nekrosen durch Bindegewebe organisiert. So entsteht dann ein eigenartiges, höckeriges und buntes Aussehen. Nur sehr vereinzelt scheinen Fälle von atypischer, leukämischer Myelose vorzukommen, bei denen in hauptsächlichster Weise nur die Milz verändert ist, während das Knochenmark keine Abweichungen von der Norm erkennen läßt (s. S. 134).

Über die aleukämische Lymphadenose gilt für die Milz das gleiche, was bereits bei den Lymphknoten gesagt worden ist. Die Milztumoren können auch hier sehr groß sein. Auch hier sieht man manchmal infarktähnliche Nekrosen.

Eine eigenartige, ihrem Wesen nach noch nicht völlig geklärte Krankheit stellt die Splenomegalie Gauchers dar, die vielfach als familiäres Leiden beobachtet

matinkörnern. Bei manchen schweren Anämien werden rote Blutkörperchen mit Ringen und Schleifen beobachtet, die sich mit Azur rot färben und allgemein als Kernwandreste betrachtet werden.

Das Vorkommen polychromatischer Erythrozyten ist nahezu stets als Auftreten unreifer-jugendlicher Zellen anzusehen, die normalerweise das Knochenmark noch nicht verlassen, ebenso das Auftreten einer größeren Zahl von vital färbbaren granulierten Erythrozyten.

Außer den bisher genannten unreifen Formen bemerkt man aber auch pathologische, deren Existenz im postfetalen Leben stets als etwas Krankhaftes anzusehen ist, während die gleichen Zellen im Embryonalleben normale Zellen darstellen. Hier ist zu erwähnen das Auftreten von Megaloblasten (primäre Erythroblasten und Megaloblasten). Es handelt sich bei beiden Erscheinungen gleichzeitig um jugendliche, aber pathologische Zellen.

Bei perniziöser Anämie ist die Blutbildung insofern eine abnorme geworden, als, wie zu Embryonalzeiten, wiederum abnorm große und abnorm hämoglobinreiche Zellen, Megaloblasten und Megalozyten entstehen. Diese Umwandlung der Erythropoëse ist freilich nicht immer gleich stark vorhanden, und leichte Anklänge an diese Art der Regeneration trifft man auch bei anderen schweren Anämien (Knochenmarkstumoren, Malaria, Sepsis, Blutgifte usw).

Die basophil-granulierten roten Blutkörperchen sind stets pathologische und gleichzeitig junge Zellen, wie die häufige Kombination dieser Veränderung des Protoplasmas mit dem Vorhandensein von Kernresten, Chromatinkörnern, Chromatinringen und Polychromasie beweist. In den Zuständen schwerer Knochenmarksinsuffizienz werden trotz der Anwesenheit der schädlichen Momente keine basophilgekörnten roten Blutkörperchen gefunden.

Lymphozytosen, als Reaktionserscheinungen des lymphatischen Systems, werden in ansehnl[illegible]akheiten und nach Anwendung verschied[illegible], wohl aber immer erst dann, wenn unter dem Einfluß der toxischen Stoffe anfänglich eine Hemmung der Zellbildung (Verminderung der Lymphozytenzahl) stattgefunden hat und nachher dann die Erholung und Neubildung über das Ziel hinausschießt. Besonders starke Lymphozytosen werden im dritten und vierten Stadium des Typhus abdominalis konstatiert, *dann bei Pertussis, Scarlatina, Syphilis*, leichteren Tuberkulosen, Basedow usw. Die postinfektiöse und posttoxische Lymphozytose ist eine Regel, die nur durch das Hinzutreten neuer pathologischer Verhältnisse ihre Ausnahmen erfährt.

Unreife, in Beziehung zur Mitose stehende große Lymphozyten (Lymphoblasten) werden im Blute bei abnormer oder gesteigerter Funktion des lymphatischen Systems öfters, wenn auch nicht zahlreich, gesehen; selten dagegen sind pathologische Entwicklungsformen der Lymphozyten, die sogenannten lymphozytären Plasmazellen. Es werden auch sonst noch bei den verschiedensten Erkrankungen abnorme pathologische Lymphozyten mit ganz atypischer Kernlappung von erheblicher Größe gefunden, die durch alle Zwischenglieder mit den normalen Formen verbunden sind. Erst bei Anwesenheit eines wesentlichen Prozentsatzes großer pathologischer Lymphozyten darf man an akute (aleukämische oder subleukämische) Lymphadenose denken.

Leukozytosen, als Reaktionserscheinungen des myeloischen Systems, d. h. in erster Linie des Knochenmarkes, sind sehr häufige Erscheinungen bei vielen pathologischen Prozessen.

Von primären bösartigen Geschwülsten der Milz sind **Endothel-, Spindelzellen-** und **Rundzellensarkome** bekannt.

Metastasen findet man häufig von Sarkomen, nur in geringem Grade von Karzinomen.

Erkrankungen der Milzkapsel.

Besonders bei akuten infektiösen Milzschwellungen sehen wir sehr häufig zahlreiche, kleinste Einrisse der überdehnten Kapsel. Das Pulpagewebe quillt dann etwas durch die Öffnung durch. Aber auch sonst (z. B. bei der leukämischen Myelose) werden vielfach diese sogenannten **Milzgewebshernien** angetroffen, die vielfach den Anlaß zur Entstehung kleiner Zysten geben.

Andere kleine Zysten, wie sie besonders an den Rändern der Milz vorkommen, müssen zum Teil als **Peritonealepithelzysten**, zum Teil als Lymphzysten gedeutet werden.

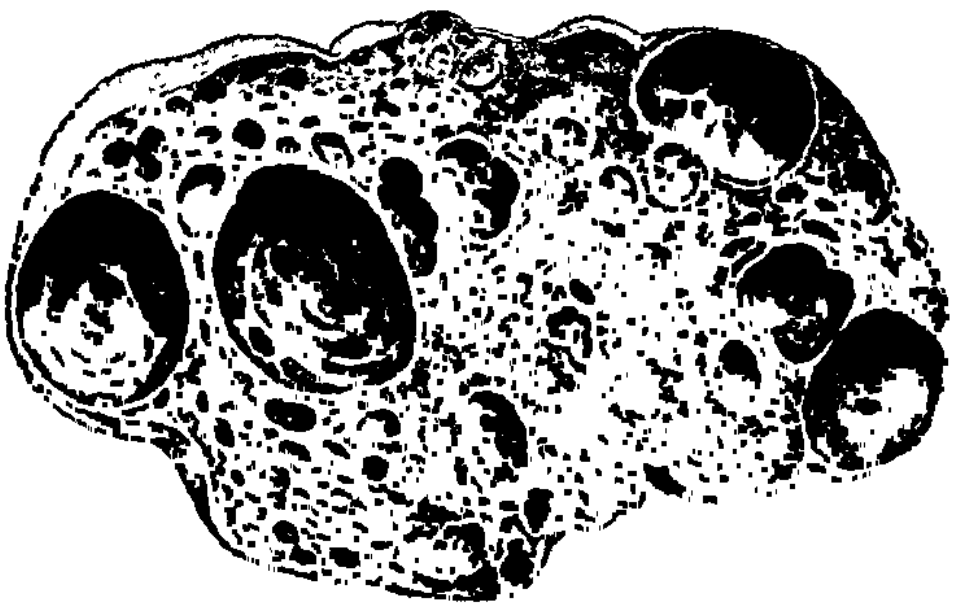

Fig. 121. Diffuses Lymphangiom der Milz (Fall Coenen-Breslau.)

Bei stärkeren Pigmentierungen der Milz hat stets auch eine **Pigmentierung** der Kapsel stattgefunden, die bei höheren Graden dann braungefleckt erscheint.

Sehr häufig findet man als **Rückbleibsel früherer Entzündungen bindegewebige Verdickungen.** Sie können gleichmäßig in mittlerem Grade ausgebreitet sein. Die Kapsel erscheint dann undurchsichtig, bläulichweiß. Manchmal nehmen die Verdickungen große Ausdehnungen an und sind sehr dick. Dann sieht es einmal so aus, als wenn weißer Zuckerguß auf die Kapsel getropft, oder aber, als ob er in breiter Masse über die Oberfläche der Milz ausgegossen sei. Diese Veränderungen, die zu dem Namen **Zuckergußmilz** geführt haben, bezeichnen wir als **Milzkapselschwielen** (sogenannte Perisplenitis cartilaginea). Die manchmal fingerdicken, glänzend weißen Massen bestehen aus hyalinem Bindegewebe. Gelegentlich werden in solchen Kapseln auch mehr oder minder ausgedehnte Kalkplatten beobachtet.

Von Geschwülsten der Kapsel sind nur **Fibrosarkome** zu nennen.

Zum Schlusse dieses Kapitels möchte ich ganz kurz diejenigen Prozesse zusammenstellen, die als spezifisch-entzündliche und hyperplastische Veränderungen des blutbildenden Gewebes auch für den Kliniker von Wichtigkeit sind und teilweise unter ungeeignetem Namen zusammengefaßt wurden.

Hämoglobins und ist in erster Linie abhängig vom kombinierten Einfluß der Erythrozytenzahl und des Hämoglobinwertes. Eine ungewöhnliche Vermehrung der weißen Zellen, besonders bei Leukämie, kann auch abnorm hohe Werte erzeugen. Ferner wirken ein der Viskositätswert des Serums (Plasmas), der in erster Linie vom Eiweißgehalt abhängig ist, sodann die Größe der vorhandenen Zellen (Zunahme bei Megalozytose höher, als der Zahl der Zellen nach zu erwarten wäre, umgekehrt bei Mikrozytose) und [illegible] ...len. Wahrscheinlich hat unter nicht so [illegible] ...uregehalt des Blutes nur einen geringe[illegible] ...richtigen Einschätzung der bereits angeführten Momente die Abweichungen von dem zu erwartenden Resultate sehr gering sind.

6. Progressive Ernährungsstörungen.

Der Wiederersatz des Plasmas erfolgt sehr rasch durch Zuströmen von Plasma aus den Geweben.

Der Wiederersatz der Blutzellen geht häufig mit starken Reizerscheinungen der blutbildenden Organe einher (s. Kapitel 5), so daß auch hier die oben geschilderten unreifen Formen der weißen und roten Blutkörperchen häufig getroffen werden. Am intensivsten geht die Neubildung vor sich bei relativ normalem Organismus, z. B. nach einmaligem Blutverlust, bei dem die Zahl der roten Blutkörperchen ziemlich bald wieder normal wird. Dabei bleibt die Hämoglobinausbildung der Zellen anfänglich zurück, so daß die Zahlenwerte schon normal sein können, während noch eine beträchtliche Hämoglobinarmut bestehen bleibt. Es erfolgt also die Ausbildung neuer Zellen schneller als die vollkommene Ausstattung mit Hämoglobin.

Bei langer [illegible] ...egeneration besonders langsam und in [illegible] ...bei toxischen Anämien, indem offenbar d[illegible] ...rlusten wertvolles Baumaterial verloren [illegible] ...und wohl auch Eiweiß möglichst sorgfäl[illegible]

Nach Infektionskrankheiten und Intoxikationen tritt der Wiederersatz der Zellen weit langsamer auf und ist von vielen Momenten des erkrankten Individuums abhängig (Widerstandskraft, Alter usw.). Auch hier bleibt das Hamoglobin lange Zeit gegenüber der Menge der Zellen relativ zurück.

Der Wiederersatz der weißen Blutkörperchen verursacht bei der großen Aktivität der leukozytenbildenden Organe keine Schwierigkeiten, im Gegenteil kommt es sehr rasch zu starken Überschußbildungen.

Einfache und geschwulstartige Überschußbildungen. Die Existenz einer wirklichen Polyplasmie ist heute wohl sicher erwiesen; so findet man ganz besonders bei Chlorosen erhebliche Vermehrungen der Gesamtblutmenge, desgleichen bei Polyglobulien, speziell bei der Polycythaemia vera, bei welcher Affektion die blutbildenden Organe in stark gesteigerter Funktion getroffen werden. Daher trifft man im zirkulierenden Blute bei diesem Leiden ab und zu Normoblasten und Myelozyten, trotz bedeutender Vermehrung der Erythrozyten in der Raumeinheit.

Die Leukämien.

Bei diesen Prozessen handelt es sich um abnorme Wucherung und Ausbreitung myeloischen oder lymphadenotischen Gewebes (leukämische Myelose und Lymphadenose) (s. Kap. Knochenmark und Lymphknoten) und gleichzeitig um hochgradige Hyperaktivität der leukozyten- oder lymphozytenbildenden Formationen.

Ganz regelmäßig wird auch die Erythropoëse schwer geschädigt, so daß es mit der Entwicklung der Leukämie fast unfehlbar zu immer stärkerer Abnahme des Hämoglobins und der Erythrozytenwerte kommt. Das Auftreten von Normoblasten ist konstant zu beobachten.

Das Blut myeloischer Leukämie gibt positive Guajakreaktion (Blaufärbung) wegen des Gehaltes an neutrophilen Leukozyten und Myelozyten, die Oxydasen enthalten.

Über leukämische und aleukämische Myelose und Lymphadenose (sogenannte Pseudoleukämie) vgl. die Kapitel „Blutbereitende Organe".

7. Fremdkörper, Bakterien, Parasiten im Blute.

Bei Malaria kann man im Blute frei oder in Leukozyten Melanin entdecken

Aus anthrakotischen Drüsen gelangen Rußpartikelchen ins Blut und werden in den Organen deponiert (s. Kapitel Lymphknoten).

Bei Eröffnen von Venen, besonders am Halse, kann Luft in die Blutbahn hineinkommen. Kleine Mengen werden rasch in der Lunge resorbiert, größere Mengen treiben den rechten Ventrikel ballonartig auf und führen zum Tode, indem sie die Lungenkapillaren verstopfen.

Bei der Verdauung findet man feinste Fettkügelchen in reicher Menge im Blute (Hämatokonien).

Bei der Quetschung von Fettgewebe kommt Fett in die Venen und verfängt sich in den Kapillaren des Körpers (Fettembolie).

Beim Diabetes tritt im Blute oft in überaus reichlicher Menge Fett auf (diabetische Lipämie). Von dem Blute fremden Zellen werden beobachtet: Geschwulstzellen, Leberzellen (bei Eklampsie), Plazentarzellen. Endothelien, die gelegentlich in Blutausstrichen gesehen werden, sind sicherlich durch die Blutentnahme mechanisch abgedrückt; dafür spricht schon ihr gelegentliches Vorkommen zu 2—4 in Verbänden.

Bakterien sind im Blute bei fast allen Infektionskrankheiten kulturell nachzuweisen, insbesondere bei Sepsis, Typhus abdominalis. Der Nachweis derselben hat auch für die pathologische Anatomie die allergrößte Bedeutung.

Tierische Parasiten. Die wichtigste Krankheit ist die Malaria. Wir unterscheiden drei Formen, deren jede einen ungeschlechtlichen und einen geschlechtlichen Entwicklungsgang im Blute aufweist.

1. Der Tertianparasit macht seine Entwicklung in zweimal 24 Stunden durch; die Plasmodien sind sehr groß und pigmentreich. Wenn die jungen Parasiten in die roten Blutkörperchen eingedrungen sind, so zeigt das Protoplasma der Erythrozyten eine basophile Tüpfelung, welche bei den anderen Malariaerregern nicht vorkommt.

2. Der Quartanparasit macht seine Entwicklung in dreimal 24 Stunden durch, zeigt frühzeitig Pigment, bildet später deutliche Rosettenformen, die sogenannte Gänseblümchenform mit 8—12 Teilen.

3. Der Perniziosaparasit durchläuft seine Entwicklung innerhalb zweimal 24 Stunden; er lebt lange an der Oberfläche der roten Blutkörperchen und erzeugt hier deutliche Haftpunkte, die Perniziosaflecken. Später lebt er in den Kapillaren der inneren Organe, besonders in Milz und Knochenmark; er dringt hier in die Wirtszelle ein und erzeugt als Dauerform (Gameten) die sogenannten Halbmonde, welche bei den anderen Malariaerregern nicht vorkommen.

Die Filaria sanguinis tritt periodisch im Blut auf (Filaria nocturna, Filaria diurna) und in der Lymphe, bewirkt Hämaturie und Chylurie. Sie ist der Embryo der in den Lymphgefäßen lebenden Filaria Bankrofti.

IV.

Das Blut

(sanguis, τὸ αἷμα).

Von

O. NAEGELI.

Mit 1 Tafel

I. Physiologie und Histologie.

a) Uterines Leben.

α) Rote Blutkörperchen.

[illegible]

Die Megaloblasten werden abgelöst durch eine zweite Generation roter Blutkörperchen, die sogenannten **Normoblasten** oder **sekundären Erythroblasten**, die bereits in dem ersten Drittel des Uterinlebens auftaucht und allmählich zahlreicher wird. Die zweite Generation betrifft Zellen mit einer Größe von ca. 8—10 μ. Zunächst sind alle Normoblasten polychromatisch und zeigen bald schöne Radspeichenform des Kernes. Später werden die Kerne pyknotisch und lösen sich intrazellulär durch Karyorrhexis und durch allmähliche Schrumpfung (Pyknose und Verkleinerung durch Karyolysis) zu Howell-Jollykörpern und Chromatinstäubchen auf. Oft sieht man noch einzelne Kernreste in den embryonalen Zellen. So entstehen [illegible]

V.

Thymus

(ὁ θύμος)

Innere Brustdrüse.

Von

HERM. SCHRIDDE.

Mit 7 Figuren im Text.

1. Entwicklungsgeschichte und normale Anatomie.

Der Thymus wird zusammen mit der Nebenschilddrüse III von der dritten Schlundtasche aus [illegible] entodermales Organ. [illegible] Schlauch dar, der bei [illegible] bildet. Auf diese Weise erhält der Thymus schon in dieser Zeit einen lappigen Bau. [illegible] die hi [illegible] mit e [illegible] die zu [illegible] darste [illegible]

[illegible] setzt sich aus mehr oder minder verzweigten, [illegible] ein Netzwerk bilden, und zwischen diesen lie- [illegible]

[illegible] det man in den inneren Zellagen [illegible] Außerdem sind in den größeren [illegible] und auch eosinophile Leukozyten vorhanden. Vielfach sieht man jedoch nur die Reste dieser Zellen, die in verschieden großen, sich stark färbenden Kernbrückeln bestehen. In manchen Fällen sind die inneren Bezirke der Körperchen verfettet. Dann zeigen sich gewöhnlich hier auch mehr oder minder reichlich Cholesterinkristalle und daneben vielfach auch Abscheidungen von Kalksalzen. Von Wichtigkeit ist, daß die Hassalschen Körperchen nicht von vornherein sämtlich angelegt sind. Vielmehr sind im Beginne der Markentwicklung erst einzelne, kleine, derartige Gebilde vorhanden. Nach und nach werden immer mehr gebildet. Es ist jedoch noch nicht bekannt, wann ihre Zahl wohl die normale Höhe erlangt. Sie vergrößern sich weiter, wodurch sie dann auch deutlich [illegible] nchen erreicht die Zahl und di [illegible] ler Geschlechtsreife ihren Abschl [illegible] damit braucht ihre Neubildung [illegible] schen Verhältnissen kann das M [illegible]

An die [illegible] nen das Organ im Verhältnis z [illegible] eine Zone aus oft sehr reichlichen, eosinophilen Zellen an (Fig. 123), die sich auch um die Rindenläppchen herum ausbreiten. Die eosinophilen Zellen, die im Thymus sich in sehr großen Massen finden, sind fast ausschließlich Leukozyten, während man nur selten einmal in den bindegewebigen Scheiden der Rinde Herde von eosinophilen Myelozyten antrifft. Die Myelozyten sind an Ort und Stelle entstanden. Die

die prinzipell von derjenigen der Lymphozytenkerne abweicht und eine Felderung in Oxy- und Basichromatin ganz ähnlich anderen myeloischen Zellkernen erkennen läßt. Granula grob, leicht wasserlöslich, ungefärbt nicht leuchtend, basophil-metachromatisch. Zellen fast immer klein, unter lebhafter Neubildung bei pathologischen Zuständen aber auch größer.

Monozyten = Übergangsformen (Tafel) ca. 5—8%.

Große Zellen mit schwach gelapptem oder stärker gewundenem, aber stets plumpem und zumeist nicht tief eingeschnürtem Kern, der chromatinarm und feinmaschig streifig- netztörmig gebaut ist. Das Protoplasma zeigt ein basophiles Retikulum, das überall bis an die Kerngrenzen heranreicht, dem eine sehr feine und bei langdauernder Giemsafärbung überaus reichliche Granulation eingelagert ist. Dies ist eine eigene, besondere Granulation, die in bezug auf Größe und Verteilung im Protoplasma, und gemäß chemischer Affinitäten von der Azurgranulation abweicht Mitunter ist auch eine Färbung durch Triazid zu erzielen Bei kurzdauernder Giemsafärbung wird meist nur ein kleiner Teil der tatsächlich vorhandenen Körnelung tingiert.

Die Granulation gibt wie alle bereits vorstehend aufgeführten myeloischen starke Indophenolblausynthese im Gegensatz zu den Lymphozytengranula.

Die Kernpolymorphie ist unter pathologischen Verhältnissen eine sehr verschiedene. Gelegentlich treten höchst seltsam gelappte und segmentierte Formen zahlreich auf (perniziöse Anämie; Milzexstirpation).

Lymphozyten (Tafel) 20—25%.

Zellgröße 7 bis ca. 12 μ, die kleineren wiegen stark vor, Kern rund oder rundlich oval, oft mit einer kleinen Kerbe, nie segmentiert, stark chromatinreich, [illegible] grobbalkigem z[illegible] wand. Protopl[illegible] Zone frei läßt. [illegible] stäbchenförmig [illegible] nur die etwas [illegible] azurophile, gro[illegible] [illegible] nachweisbar sind wie in den Myeloblasten.

NB. Die großen mononukleären Zellen bei Triazidfärbung Ehrlichs sind zum kleineren Teil größere, ältere Lymphozyten, zum größeren Teil aber Übergangsformen mit wenig gelapptem Kern.

Blutplättchen (Tafel) ca. 150000—200000 pro Kubikmillimeter; es sind, wie sie in den Ausstrichpräparaten des Blutes sich darstellen, kleine rundliche Gebilde mit zentralem chromatinhaltigen Innenkörper. Sie sind essigsäurebeständig, verkleben sehr rasch miteinander. Sie zerfallen, wenn nicht in geeigneter Weise konserviert, sofort außerhalb des Organismus und bei Berührung mit Gewebesäften. Nicht selten finden sich auch große Plättchen oder längliche Gebilde. Die Blutplättchen sind Abschnürungsprodukte des Protoplasmas der Knochenmarksriesenzellen und stimmen in bezug auf die chromatophile Substanz vollständig mit den Granula der Megakaryozyten überein.

α) Physiologische Schwankungen.

Neugeborene enthalten wenige Tage erhöhte Werte der roten Blutkörperchen, In der Graviditäit und unter lokalen vasomotorischen Einflüssen kommen höhere Erythrozytenzahlen vor.

Bei den Leukozyten wird nach größeren Mahlzeiten eine mäßige Steigerung der Zahl der Neutrophilen beobachtet (Verdauungsleukozytose, deren Existenz aber nicht unbestritten ist). [illegible] rmischen und vasomotorischen Ei[illegible] [illegible] Graviditäit, nicht me[illegible] [illegible] zellen hoch normal. I[illegible] [illegible] Graviditätsleukozytose hat sich als irrig herausgestellt.

Eine Abnahme der neutrophilen Zellen trifft man bei geringer Eiweißaufnahme (Vegetarianer).

Blutbildungsherden ist nur ein recht geringf[illegible] entspricht nur den Verhältnissen des gesamten perivaskulären Gewebes [illegible] im extrauterinen Leben der Thymus zu den [illegible] *reich* kann ich durchaus nicht annehmen. [illegible] Befunde (vgl Schridde, C. f P. 1912). Und [illegible] daß das Organ die Quelle von Lymphozyten und mit eine Stufe mit den Lymph[illegible] knoten zu stellen sei, ist nach meinen obigen Ausführungen nicht haltbar.]

Bei Neugebor[illegible] *lappen bestehende* [illegible] Brustbein gelegen [illegible] seine Normalgröße [illegible] sehr schwanken [illegible] Gewicht als die m[illegible] und reicht dann nach oben bis zur Schilddrüse, während es nach unten zu das obere Drittel oder die obere Hälfte des Herzbeutels überlagert. In anderen Fällen wieder ist der Thymus kürzer und dicker. Das Organ erscheint, von außen betrachtet, von graurötlicher Farbe Auf dem Durchschnitte ist der Farbenton etwas heller. Besonders das Mark hebt sich durch seine hellere Farbe hervor. Das Gewicht beträgt nach Hammar für Neugeborene 13 g, für Individuen von 1 bis 5 Jahren 23 g, von 6 bis 10 Jahren 26 g, von 11—15 Jahren 37 g, von 16—20 Jahren 26 g, von 21—25 Jahren 25 g, von 26—35 Jahren 20 g, von 36—45 Jahren 16 g, von 46—55 Jahren 13 g, von 56—65 Jahren 10 g, von 66—75 Jahren 6 g Ich finde diese Gewichtsangaben mit Ausnahme des Neugeborenenthymus wie andere Autoren viel zu hoch. Nach meinen Wägungen an plötzlich zu Tode gekommenen, gesunden Individuen, die kein Zeichen eines Status thymolymphaticus aufwiesen, glaube ich, daß man von den angegebenen Werten durchschnittlich 6—8 g abziehen kann. Für das Alter von 11—15 Jahren wurde ich sogar nur ein Thymusgewicht von 25 g annehmen. Vom 30. Lebensjahre an sind die Thymusreste überhaupt kaum noch wägbar Ist makroskopisch erke[illegible] das sich auch mikroskopisch als [illegible] fund vor (vgl Schridde 1912) [illegible] logischer Befunde ist besonders [illegible] kleinen Kindern auch das normale Gewicht stark schwanken kann

Fig 123. Normaler Thymus (Fetus des 8 Monats) (Färbung mit Azur-Eosin, Starke Vergrößerung) Marksubstanz mit Hassalschen Körperchen die Keratohyalin- und Hornbildung zeigen Oben und unten Zone eosinophiler Zellen

Ungefähr vom 15 Lebensjahre ab beginnt eine allmähliche Rückbildung des Organs das bis dahin seine oben geschilderte, histologische Beschaffenheit beibehalten hat. Dann verschwindet mehr und mehr das Thymusgewebe, in erster Linie die Rinde, und wird durch Fettgewebe und Bindegewebe ersetzt. Das Fettgewebe wuchert nach meinen Untersuchungen von außen her in die Rinde und zwischen seine Läppchen ein Bemerkenswert ist, daß das Fettgewebe bei den meisten Menschen schon bald nach der Geburt aufzutreten pflegt In einigen Fällen aber zeigt es sich schon im fetalen Leben (*Herrmann*).

aber nicht allein aus einer geringen Erythrozytenzahl abgeleitet werden, da letztere auch durch abnorm starke Zerstörung der roten Blutzellen entsteht. Häufig kombinieren sich ungenügende Neubildung und abnorm starker Blutzerfall. Sicher erwiesen ist Insuffizienz der Erythropoëse, wenn niedrige Werte der roten Blutkörperchen vorhanden sind ohne Anzeichen für einen starken Blutuntergang, vor allem bei schweren posthämorrhagischen Anämien oder bei protrahierten, nicht hochgradigen Blutverlusten. Mit Gewißheit ist auch ungenügende Neubildung vorhanden, wenn trotz schwerer Anämie bei wiederholten Untersuchungen Reaktionserscheinungen fehlen (keine Normoblasten, keine polychromatischen und keine basophil punktierten Erythrozyten, sehr wenig vital basophil granulierte Zellen) oder doch ganz ungenügend sind, wie bei sehr vielen toxischen und infektiös-toxischen Prozessen, so bei Infektionskrankheiten, malignen Tumoren, bei schweren Formen der Chlorose und der perniziösen Anämie.

Die gleichzeitige Ausbildung reaktiver Vorgänge, wie die Umwandlung des Fettmarks der langen Röhrenknochen in blutbildendes Mark, und die pathologische Erythropoëse in Milz, Leber, Lymphknoten usw. sind keine Beweise einer genügenden Suffizienz, und solche Anämien dürfen nicht ausschließlich auf starken Blutuntergang zurückgeführt werden; denn auch diese neugeschaffenen Stätten der Blutbildung können in ihrer Funktion gegenüber zu großen Ansprüchen oder gegenüber zu großen Toxinmengen versagen und sind im allgemeinen, von Leukämie abgesehen, nur als bescheidene Versuche einer vikariierenden Tätigkeit anzusehen.

Die **mangelhafte Ausbildung** der roten Blutkörperchen ist eine häufige Erscheinung. Hierher gehört das Auftreten **hämoglobinarmer Zellen** von gewöhnlicher C[illegible]
Es ist dabei der durchsc[illegible]
Färbeindex, erniedrigt un[illegible]
dann bei fast allen sekun[illegible]
Tuberkulose, Blutverluste.

Unter den gleichen Verhältnissen beobachtet man auch hämoglobinarme **Makrozyten** (**Anisozytose**). Sie sind mäßig vergrößert, oft gequollen, auffallend groß, ihr Hämoglobin ist oft unregelmäßig in der Zelle verteilt. Dabei handelt es sich wohl stets um **junge** Zellen, deren Bildung schon im Knochenmark eine ungenügende war, so daß sie nachher leicht der Quellung unterliegen. Für die Jugend dieser Zellen besitzen wir zahlreiche Anhaltspunkte, so die Polychromasie, die basophile Granulation, die vital färbbare Granulierung und das sehr häufige gleichzeitige Vorkommen von Kernresten, seltener von Kernwandresten (Ringkörpern) in diesen Zellen. Größere Veränderungen in der äußeren Form der Zellen (**Poikilozytose**) als Keulen-, Birn-, Amboßformen und frühzeitige Stechapfelbildung sind sicherlich degenerative Zeichen. Es ist aber wahrscheinlich, daß diese Erscheinungen auch nur bei roten Blutkörperchen auftreten, die von vornherein schlecht ausgebildet worden sind.

So kann Poikilozytose bei den allerschwersten Anämien vollkommen fehlen, mithin nicht durch Alteration der Zellen in der peripheren Blutbahn, durch Einfluß des Plasmas allein entstehen. Übrigens ist sehr darauf zu achten, daß man nicht bei der Herstellung der Präparate mechanisch Poikilozytose und Anisozytose erzeugt.

Von den Makrozyten streng zu trennen sind die **Megalozyten**, deren Zellgröße sehr erheblich die normale übertrifft, oft 15 und 18 μ erreicht, und die ganz ausgezeichnet mit Hämoglobin ausgestattet sind, so daß die Delle in normaler, nicht in abnorm starker Weise ausgebildet ist. Auch das Vo-

die Synthese dieser Säure ausgeschaltet ist. [illegible]
suchungen für die menschliche Pathologie z [illegible]
Untersuchungen am Menschen erst noch le [illegible]
noch in jeder Weise unzulänglich sind. Hervorzuheben ist, daß Pappenheimer bei weißen Ratten, denen der Thymus herausgenommen war, weder eine Kachexie noch rachitische [illegible] so auch die experimentelle Seite d [illegible] Tierversuchen wäre weiter zu erwähn [illegible] se persistiert. Das gleiche ist auch bei menschlichen Kastraten der [illegible]
[illegible]
[illegible] normalen Verhältnissen abgeschlossen. Dann ist eben das Knochenwachstum vollendet, und die Geschlechtsorgane sind vollkommen ausgebildet.

Wichtig ist, daß alle Tierversuche und die Beobachtungen am Menschen ergeben haben, daß der Thymus auf der Höhe seiner Funktionstätigkeit, also bis kurz vor der Pubertät, ein lebenswichtiges Organ darstellt. Wenn auch nicht gleich nach der Exstirpation der Tod eintritt, so führen doch mit Sicherheit die danach sich allmählich einstellenden pathologischen Veränderungen am Körper zum tödlichen Ende. Hieraus haben auch die Chirurgen die Lehre gezogen, bei notwendig gewordenen Operationen niemals das ganze Organ zu exstirpieren.

2. Leichenveränderungen.

Nach einer gewissen Zeit nach dem Tode macht sich eine Weichheit des Organs bemerkbar. Schneidet man die Drüse durch, so quillt eine weißlichgraue, fast milchartig aussehende Flüssigkeit über die Schnittfläche, und es können nach ihrem Auspressen unregelmäßige Hohlräume entstehen. Diese dürfen nicht mit den sogenannten Duboisschen Abszessen (s. S. 197) verwechselt werden, die nach Entfernung der eitrigen Massen stets eine glatte Wand darbieten.

3. Störungen der Entwicklung.

In sehr seltenen Fällen kann der Thymus bei sonst normalen Neugeborenen fehlen. Sein Mangel wurde ferner bei Azephalen beobachtet und kann auch bei anderen Mißbildungen vorkommen. Nicht so selten sind kleine, akzessorische Thymusdrüsen [illegible] er in der Schilddrüse liegen (vergleiche Entwicklungsgeschichte). Man trifft sie auch manchmal in Gemein- [illegible] Sowohl Hypoplasie wie Hyperplasie kommt [illegible] bei kongenitalem Myxödem gesehen worden [illegible] zu erwähnen, daß Thymen mit drei und vier [illegible]

Gar nicht so selten trifft man im Thymusgewebe Epithelkörperchen (s. Entwicklungsgeschichte). Einmal habe ich mitten im Organe auch Schilddrüsengewebe gefunden. In einigen Fällen sind auch epitheliale Gänge, die entweder mit einfachem Zylinderepithel oder Flimmerepithel ausgekleidet waren beschrieben worden. In meinen Beobachtungen [illegible] lobulären Bindegewebe [illegible] vorhanden. Im Thymus [illegible] sehen worden. Alle die [illegible] rückzuführen.

4. Störungen des Stoffwechsels.

Auf den physiologischen Schwund des Parenchyms ist bereits hingewiesen worden und gleichfalls auf die Verkalkung der Hassalschen Körperchen, die schon mit freiem Auge als kleine, weißliche Pünktchen zu bemerken sind. Die Verkalkung ist manchmal auch beim Neugeborenen schon vorhanden.

2. **Chlorose** (Störung innersekretorischer Genese).
3. **Sekundäre Anämien** durch Blutverluste, maligne Neubildungen, Tuberkulose, Vergiftungen, Infektionskrankheiten, in denen die Anämie nur ein Symptom darstellt.
4. **Hämolytische Anämien**, sehr chronisch oder angeboren, bei Ikterusanfällen.

   Im Blut Neigung zu Mikrozytose, viel polychromatische und vital basophil granulierte Zellen, verminderte osmotische Resistenz.
5. Gewisse schwere **Kinderanämien**, oft mit Megalozyten und viel kernhaltigen roten Blutkörperchen und meist starker Leukozytose. Hierher gehört die Anaemia pseudoleucaemica infantum, ätiologisch keine einheitliche Affektion.
6. **Anämien durch Knochenmarkskarzinosis**, öfters mit hohem Farbeindex, zahlreichen Megalozyten, Normoblasten und Myelozyten.

Die **Chlorose** ist eine beim weiblichen Geschlecht und zur Zeit der Pubertät auftretende Krankheit, charakterisiert durch das Fehlen unzweifelhafter äußerer Ursachen, so daß man an eine innere Störung denken muß (Hypofunktion einer inneren Sekretion der Ovarien und daher Ausfall gewisser innerer Korrelationen; damit Dysharmonie der Funktion der innersekretorisch tätigen Organe); charakterisiert ferner durch das Fehlen eines stärkeren Blutzerfalles, so daß die Annahme einer ungenügenden und fehlerhaften Blutbildung gewiß ist.

Die pathologische Anatomie der Chlorose ist noch ganz ungenügend bekannt, wahrscheinlich trifft man keine grobe Störungen der Organe, so auch in einer eigenen Beobachtung.

Bei der Ausbildung der roten Blutkörperchen leidet in erster Linie die Versorgung der Zellen mit Hämoglobin. In vielen Fällen ist daher die Zahl der Erythrozyten normal, aber das Hämoglobin stark reduziert. Bei den schweren Formen der Bleichsucht sinken auch die Werte [illegible]

Normoblasten sind recht sel [illegible] nnender Besserung; polychromatische und [illegible] sind in [illegible]

[illegible]

ungleichmäßige Verteilung des Hämo [illegible] daher dann ganz besonders blaß.

Eigentliche hämoglobinreiche Megalozyten kommen nicht vor, nur blasse, hämoglobinarme Makrozyten.

Die Leukozyten werden gewöhnlich in Zahl und Zusammensetzung nach den einzelnen Arten ungefähr normal gefunden. Bei den schweren Chlorosen kann eine Verminderung der weißen Blutkörperchen beobachtet werden, besonders aber eine Abnahme der Lymphozyten.

Der Eiweißgehalt des Plasmas und Serums ist stets auf der Höhe der Krankheit niedrig. Die Farbe des Blutserums ist stets sehr blaß (wenig Lutein).

Die Blutplättchen sind stark vermehrt, jedenfalls immer zahlreich; daher erklärt sich die Neigung zur [illegible]

Sekundäre Anämien [illegible] usw. zeigen in erster Linie [illegible] weniger hochgradig, eine V [illegible] Blutes ist deshalb immer n [illegible] nachgewiesen werden. Ke [illegible] Junge, unreife, pathologis [illegible] kopoese begegnet man oft Abnormitäten, speziell ist neutrophile Leukozytose eine häufige Erscheinung. Der Eiweißgehalt des Plasmas ist sehr wechselnd, ebenso je nach der Genese der Anämie die Farbe des Serums bald dunkelgelb (bei stärkerem Blutzerfall), bald hell wässerig (bei Fehlen von Blutzerfall).

Perniziöse Anämie (*Biermer-Ehrlich*) s. Tafel. Als Ursache dieser Affektion sind Helminthen (besonders Botryocephalus latus), ferner Puerperium und Syphilis [illegible] ryptogenetisch. [illegible] agradigen Blut- [illegible] In den meisten [illegible] rs die Umwand- [illegible] zwar meist bei

So habe ich bei einem 10 Wochen alten Kinde, bei dem normalerweise der Thymus 16 g wiegen sollte, ein Gewicht von nur 3 g festgestellt, bei einem anderen von 12 Wochen ein solches von kaum 2 g. Es kommen sogar Gewichte darunter vor.

Die erste Veränderung, die man im histologischen Bilde sehen kann, ist der Schwund von Rindenzellen. Die Rinde reagiert überhaupt am meisten auf Ernährungsstörungen, wie man das auch in auffälliger Weise bei Tieren beobachten kann, die man hungern läßt. Dann folgt bald ein mehr langsam fortschreitendes Kleinerwerden der Marksubstanz, wobei die Hassalschen Körperchen immer näher zusammenrücken, so daß sie in manchen Fällen den Hauptbestandteil des Markparenchyms ausmachen. Je mehr nun die Rindenzellen und die Markzellen schwinden, desto mehr wuchert das intralobuläre, aber auch das interlobuläre Bindegewebe (Fig. 125). Besonders charakteristische Bilder erhält man bei der Färbung auf Fett. Bei schwacher Vergrößerung tritt dann bei der Tinktion mit Sudan die Rinde durch ihre gelbrote Färbung scharf gegenüber dem Marke hervor. Dieses Verhalten ist dadurch bedingt, daß die Retikulumzellen der Rinde reichlich Fett in sich aufgenommen haben und weiter infolge des Schwundes der Rindenzellen näher zusammengerückt und wohl auch vermehrt sind. Die Folge dieser Prozesse ist eine zunehmende Verkleinerung des Organs. In hochgradigen Fällen kann es so weit kommen, daß die ganze Rinde durch Bindegewebe ersetzt ist, und daß vom Markparenchym nur noch schmale, drüsenartig aussehende Epithelstränge in einem mehr oder minder hyalinen Bindegewebe vorhanden sind. Hervorzuheben ist, daß bei allen Stadien der Sklerose, die nur einigermaßen hervortreten, keine eosinophilen Leukozyten mehr angetroffen werden. Sind jedoch noch Rindenzellen in nennenswerter Zahl zugegen, dann findet man stets auch in gewisser Menge diese eosinophilen Zellen. Es besteht also offenbar ein Zusammenhang zwischen der Ausbildung resp. der Funktion der Rinde und der Anwesenheit der Blutzellen. Wahrscheinlich sind es die im Überschuß produzierten Sekretionsprodukte des Thymus, die im interlobulären Bindegewebe abgelagert werden und zur Anlockung der eosinophilgekörnten Blutzellen führen (*Schridde*). In der Literatur wird auch erwähnt, daß bei den sklerotischen Atrophien stets Plasmazellen zu finden seien. Ich kann diese Angaben nicht bestätigen. Wenn diese Zellen vorhanden sind, werden sie nur in einzelnen Exemplaren angetroffen. — Von Wichtigkeit ist es, zu wissen, worin der histologische Unterschied zwischen der physiologischen Involution und der Sklerose besteht (Fig. 124 u. 125) Er ist folgender: Bei der Involution sehen wir einen gleichmäßigen, allgemeinen Schwund des Parenchyms (auch der Hassalschen Körperchen) und eine Fettgewebswucherung. Bei der Sklerose aber finden wir eine Rarefizierung der Rinde durch diffus sich ausbreitendes Bindegewebe und eine Vermehrung der fetthaltigen Retikulumzellen, ferner ein Aneinanderrücken und meist auch eine Vergrößerung der Hassalschen Körperchen, aber in den ersten Lebenjahren niemals die Bildung von Fettgewebe, sondern nur von Bindegewebe Ist Fettgewebe vorhanden, so haben wir eine Kombination von Sklerose und Involution vor uns. Bei älteren Kindern, beispielsweise von 10 Jahren, kann man allerdings bei der krankhaften Atrophie auch eine Wucherung des Fettgewebes beobachten.

Diese Atrophie des Thymus darf nun auf keinen Fall als eine nebensächliche Schädigung aufgefaßt werden, die die Folge der erwähnten Krankheiten sei. Wie die Befunde zeigen, schwindet bei dieser Veränderung das Parenchym, vor allem die Rinde, und dadurch wird die Funktion des Thymus mehr oder minder herabgesetzt oder gar aufgehoben. Wenn man nun an die durch die Experimente erhaltenen

Bakterieneinschlüsse in den zirkulierenden Leukozyten werden nur ganz ausnahmsweise getroffen (eigene Beobachtungen: Streptokokkenketten im zirkulierenden Blut einer lymphatischen Leukämie und bei akuter Sepsis, Scarlatina usw.).

Bei zahlreichen Erkrankungen, insbesondere bei Infektionskrankheiten, beobachtet man Kernveränderungen der Leukozyten. Es handelt sich dabei um Quellungs- und Verklumpungsprozesse, so daß die Kerne klein, plump, nicht segmentiert (stabkernig) aussehen und die normale Struktur vermissen lassen.

Abnorm geringe Zahlen der Blutplättchen werden besonders bei perniziöser Anämie beobachtet, dann auch bei zahlreichen hämorrhagischen Diathesen und beim anaphylaktischen Shock.

5. Reaktionserscheinungen.

Erythrozytosen. Anschnliche Vermehrungen der roten Blutkörperchen sieht man als Folge der verschiedensten Reize auf das Knochenmark. Dabei kann es zu beträchtlicher Erhöhung der Erythrozytenzahl in der Raumeinheit kommen (Polyglobulie). Alle Momente, die eine genügende Versorgung des Organismus mit Sauerstoff verhindern oder verzögern, üben eine starke Reizwirkung auf die Erythropoëse des Knochenmarkes aus. Solche Polyglobulien entstehen durch den geringen O_2-Partialdruck bei steigender Meereshöhe, bei kongenitalen Herzfehlern, bei allen Formen der Blutstauung, bei jeder Art von Dyspnoe, bei Kohlenoxydvergiftung, endlich bei der Krankheit Polycythaemie, deren Ursache noch nicht genügend bekannt ist.

Unter den Medikamenten ist Arsen das wirksamste Mittel, um eine erythrozytotische Reizung auszuüben.

Die Anämie an sich, ganz besonders die traumatische, übt, vielleicht durch die Bildung von Fermenten, einen mächtigen Reiz auf das Knochenmark

Alsdann finden sich im Blute zahlreiche kernhaltige roten Blutzellen (Blutkrisen).

Bei gewissen Krankheiten gehen intensive Reizerscheinungen des Knochenmarkes neben starker Blutzerstörung und Anämie gleichzeitig einher, so besonders bei den Karzinomen und Sarkomen des Knochenmarkes, auch bei Malaria, Sepsis und anderen Affektionen, die speziell Veränderungen im Knochenmark setzen. Bei derartigen Erkrankungen kann dann das Blut überaus reich an kernhaltigen und unreifen Erythrozyten sein. Endlich ist zu erwähnen die Kinderkrankheit Anaemia pseudoleucaemica infantum, eine ätiologische Vielheit, die beständig, selbst jahrelang, mit den stärksten Reizerscheinungen der Erythropoëse verläuft.

Bei jeder starken Reaktion der Blutbildung (intensive Neubildung als Ersatz, toxische Reizungen, Tumorreizung) trifft man im Blute eine Reihe von unreifen und pathologischen Formen der roten Blutkörperchen. Sie sind die Zeichen einer überhasteten, unvollständigen Arbeit des Knochenmarkes.

Hierher zählt in erster Linie die normoblastische Reaktion (Blutkrise). Ferner kommen vor Zellen mit Kernresten oder mit kleinen Chro-

oft in sehr großer Menge gefunden, was die syphilitische Natur völlig sicher stellt.

Tuberkulose kann man besonders bei der Miliartuberkulose in Form von manchmal zahlreichen Tuberkeln beobachten. In seltenen Fällen zeigt das Organ bei Tuberkulose der mediastinalen Lymphknoten auch ausgedehnte, tuberkulöse Veränderungen. Oft findet man allerdings hochgradige Tuberkulose der genannten Lymphknoten, ohne daß der Thymus irgendwelche derartigen Prozesse aufweist.

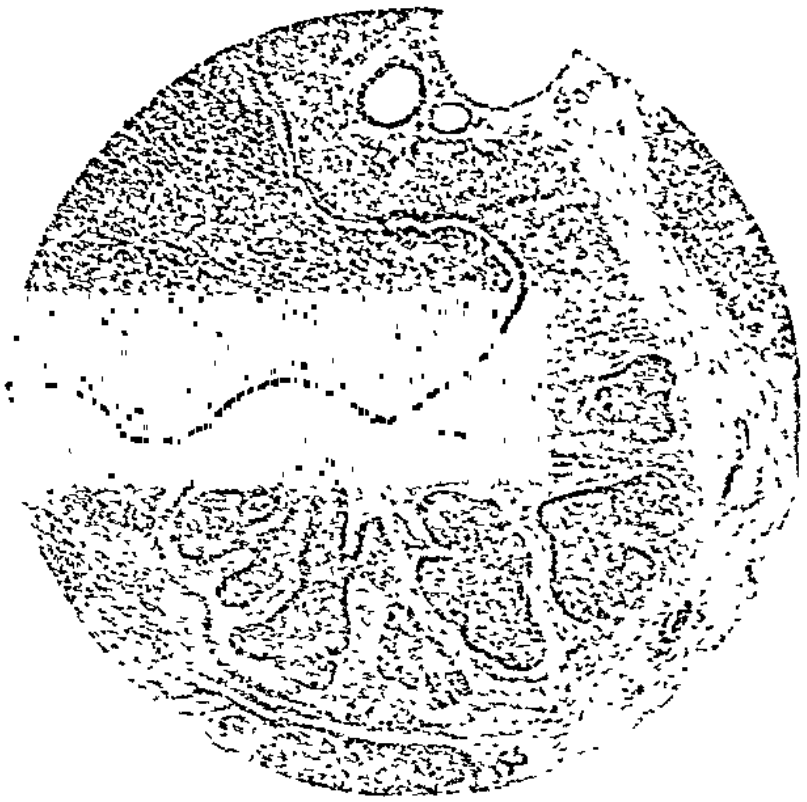

Fig. 127. Sogenannter Duboisscher Abszeß in dem Thymus einer syphilitischen Frühgeburt aus dem 8. Fetalmonate. (Färbung mit Hämatoxylin-Eosin. Schwache Vergrößerung.) Links oben mit Leukozyten gefüllter Hohlraum, der von Epithel umgeben ist, das nach den Seiten hin in lockeres Bindegewebe hinein breite und verzweigte Epithelzapfen schickt.

Beim Hodgkinschen Granulom sind nur sehr selten Einlagerungen vorhanden, auch wenn die mediastinalen Lymphknoten in hohem Grade befallen sind. Bei stärkeren Veränderungen der Drüse handelt es sich fast stets um ein Übergreifen des Prozesses von den Lymphknoten aus.

7. Progressive Störungen.

Es ist bekannt, wie ich das ja auch am Anfange dieses Kapitels ausgeführt habe, daß der Thymus bis zur Pubertät wächst und dann langsam sich zurückbildet. Vom 20.—25. Lebensjahre an ist unter normalen Verhältnissen kein funktionierendes Gewebe mehr vorhanden. Unter verschiedenen Umständen findet es sich nun bei bestimmten klinischen Krankheitsbildern, daß entweder die Drüse nicht in der gesetzmäßigen Weise eine Rückbildung erfährt, daß sie also nach der Pubertät noch in ziemlicher Größe persistiert, oder aber, daß sie auf der anderen Seite eine mehr oder minder auffällige Volumszunahme auf-

Es gibt entzündliche, toxische, infektiös-toxische und posthämorrhagische Leukozytosen. [illegible]
ist heutzutage bestritten, [illegible]
der Grundursachen der Agone und Kachexie. Die Verdauungsleukozytose ist in bezug auf Existenz und Entstehung noch genauer zu beweisen.

Fast alle Leukozytosen betreffen Vermehrungen der neutrophilen Zellen, recht häufig sind auch die Übergangsformen, wenigstens in den allein maßgebenden absoluten Werten, ansehnlich gesteigert.

Eosinophile Leukozytosen kommen vor bei Scharlach, bei Anwesenheit tierischer Parasiten (Trichinosis, Helminthiasis aller Arten), bei vielen Hautkrankheiten, nervösen Störungen, Asthma bronchiale, [illegible] urden
[illegible] Mye-
[illegible] sind
freilich gar nichts seltenes.

Bei allen Leukozytosen ist das Auftreten unreifer Formen häufig. So beobachtet man polymorphkernige Leukozyten mit wenig gebuchtetem, dabei jungem breiten Kern, mit relativ chromatinarmem Kern, mit stärker basophilem Protoplasmaretikulum, mit unreifer (basophiler) Granulation. Es werden aber auch Vorstufen der Blutleukozyten getroffen, die normal die blutbildenden Organe nicht verlassen. Hierher zählen neutrophile und sehr selten eosinophile Myelozyten (Tafel), die bei vielen Infektionskrankheiten und Intoxikationen, dann auch bei Knochenmarkstumoren ins Blut übertreten. Auch die Vorstufen der Myelozyten, die Myeloblasten (Tafel), tauchen im Blute auf, wenn das Knochenmark stark gereizt oder geschädigt ist

Als pathologische Formen der Lymphozyten, sehr selten der Myeloblasten, sind die sogenannten Blutplasmazellen (früher zum Teil als Reizungsformen bezeichnet) (Tafel) aufzufassen. Sie besitzen eine starke Basophilie des Protoplasmas und oft starke Vakuolenbildung. Plasmazellen im Blute sind keine Seltenheit bei vielen Infektionskrankheiten (Röteln), Intoxikationen und Tumoren. Sie kommen als jungkernige (lymphoblastische), als normalkernige (lymphatische) und als eigenartig im Kern veränderte Gebilde (Radkernplasmazellen) vor. Myeloblastische Plasmazellen finden sich nur sehr selten.

Riesenzellen treten bei Verbrennungen und bei infektiösen Erkrankungen (wahrscheinlich in der Agone) ins Blut über, außerdem bei Hyperaktivität des myeloischen Systems, besonders bei Myelosen und Polyzythämie.

Vermehrungen der Blutplättchen werden bei vielen Krankheiten beobachtet. Manchmal handelt es sich um eine dauernde Vermehrung, wie bei der Chlorose. In anderen Fällen tritt die Vermehrung plötzlich nach Art einer Krise (Blutplättchenkrise) auf, so bei manchen Infektionskrankheiten, z. B. kruppöser Pneumonie und nach Milzexstirpation.

Fibrinvermehrung im Plasma (Hyperinose) charakterisiert manche Erkrankungen mit fibrinöser Exsudation, ganz besonders die kruppöse Pneumonie und akute Eiterungsprozesse.

Viskositätsveränderungen (Veränderungen der inneren Reibung) findet man im menschlichen Blute sehr häufig unter pathologischen Verhältnissen. Die Viskosität steigt mit zunehmender Zahl der Erythrozyten und mit Zunahme des

und auch der Thymus persistens mit einem Status lymphaticus (s. Kapitel Lymphknoten) vergesellschaftet sind. Man spricht daher auch von einem

Status thymo-lymphaticus.

Bei diesem Status thymo-lymphaticus, dessen grundlegende Kenntnis wir Paltauf verdanken, können entweder alle Lymphknotengruppen oder einzelne besonders hyperplastisch sein. Stets sind die Balgdrüsen am Zungengrunde mehr oder minder stark hyperplastisch. Klinisch wichtig ist ferner die oft sehr hochgradige Vergrößerung der Gaumenmandeln, die so stark sein kann, daß Atembeschwerden eintreten. Fast immer sind auch noch

Fig 128 Markhyperplasie und Rindenhypoplasie des Thymus bei Thymustod eines Kindes (Färbung mit Hämatoxylin-Eosin) Große, kernlose Hassalsche Körperchen.

bestimmte Lymphknotengruppen hyperplastisch, so besonders bei Kindern die des Mesenteriums. Bei anderen Beobachtungen stellt man große Lymphknoten am Halse oder in den Gelenkbeugen fest In jedem Falle ist eine Milzvergrößerung vorhanden, die durch die vergrößerten und vermehrten Malpighischen Körperchen bedingt ist. Der lymphatische Apparat des Darmkanals kann in verschiedenem Maße an dem Krankheitsbilde teilnehmen: einmal konnen sowohl im Dünndarme wie im Dickdarme sich starke Schwellungen des lymphatischen Gewebes finden, bald zeigen sie sich nur im Dünndarme oder auch nur im Dickdarme oder sie können auch nur auf bestimmte Teile dieser Darmabschnitte beschränkt sein. Das alles kann in mannigfacher Weise wechseln.

In ganz besonders ausgesprochenen Fällen trifft man auch in mehr oder minder reichlicher Anzahl Lymphknotchen beispielsweise in der Luftröhrenschleimhaut, im Magen, in der Scheide, in der Leber, in den Nieren, in der

Wie es zwei Arten von leukopoetischen Geweben gibt, so auch zwei Arten von Leukämien, die lymphatische und myeloische.

Bei der **lymphatischen Leukämie** (Tafel) gelangen durch die [illegible] ng Lymphozyten in großen Mengen, [illegible] ins Blut; dabei handelt es sich viel- [illegible] auch um pathologische Formen. Man erkennt das daran, daß die Lymphozyten bei chronischer kleinzelliger Lymphadenose vielfach ein sehr schmales Protoplasma zeigen, dem Azurgranula fast ausnahmslos abgehen, ferner an dem blassen chromatinarmen Kern. Auch Vorstufen der Lymphozyten, die erheblich größeren jungkernigen Lymphoblasten, werden regelmäßig getroffen, freilich in sehr verschiedener Menge. — Bei den großzelligen, fast immer akuten oder subakuten Lymphadenosen findet man neben einer meist gleichzeitig bestehenden starken absoluten Vermehrung der kleinen Lymphozyten als besonders wichtige Elemente große Zellen mit breitem Protoplasma, das in manchen Fällen (Gegensatz zur chronischen kleinzelligen Form!) reichlich typische Azurgranula bei einer großen Zahl dieser Zellen enthält. Besonders auffallend sind ferner die Zellen mit blassem und abnorm gelapptem und gekerbtem Kerne, so daß diese Zellen (sogenannte Riederformen) nur pathologische Elemente sein können, da ihnen jedes physiologische Gegenstück ganz fehlt.

Zwischen beiden Formen gibt es zahlreiche, mehr in der Mitte stehende Affektionen; auch ist ein Wechsel des Blutbefundes nicht allzuselten wahrnehmbar, besonders unter dem Einfluß von Komplikationen oder therapeutischen Eingriffen (Röntgenstrahlen).

Die Lymphozyten der Leukämien sind stets sehr empfindliche Elemente und erliegen recht leicht schon auf mäßigen Druck, wobei die sogenannten Schatten oder Schollen als Kerntrümmer entstehen (Tafel).

Sehr selten sind lymphatische Leukämien, bei denen sich die pathologischen Fortentwicklungsstufen der Lymphozyten, die Plasmazellen, im Blute befinden (plasmazelluläre Leukämie).

Bei der **myeloischen Leukämie** (Tafel) liegt eine abnorme Wucherung und Hyperaktivität des myeloischen Gewebes im ganzen Organismus vor (leukämische Myelose). Das Blut wird überschwemmt von myeloischen Zellen; anfänglich herrschen polymorphkernige, neutrophile Leukozyten vor und bilden deren Vorstufen, die Myelozyten, nur wenige Prozente. Je weiter aber der Prozeß vorschreitet, desto häufiger werden auch unreife und pathologische Zellen im Blute. Die Zahl der Myelozyten wird eine enorme; sie kann 50 und mehr Prozent aller Zellen erreichen.

Wenn die Wucherung noch rapider fortschreitet oder wenn agonale Zustände eintreten, so werden auch die Vorstufen der Myelozyten, die Myeloblasten, immer zahlreicher und können vollkommen dominieren.

Ne[illegible] immer auch die eosinophilen [illegible] absolut bedeutend vermehrt. [illegible] existieren aber große Schwankungen, selbst beim gleichen Falle im Laufe der Jahre, so können die Werte der Mastzellen bald enorm hoch, bald nicht besonders abweichend gefunden werden. Bei allen chronischen Formen ist ein hoher absoluter Wert der Eosinophilen die Regel. Bei akuten Verlaufsformen vermißt man gar nicht selten Eosinophile und Mastzellen („atypische Leukämien").

Luftröhre oder ihren Ästen. Auch der Hinweis, daß durch Exstirpation eines Teiles des Thymus die Erstickungsanfälle der Kinder aufhören, ist nicht beweiskräftig. Durch eine solche Exzision wird ein Teil der anormalen und daher pathologisch funktionierenden Drüse ausgeschaltet, und dadurch genau so wie bei den Basedow-Operationen der Körper von der weiteren Zufuhr eines giftigen Sekretes zum großen Teile befreit. So tritt dann wie beim Basedow Besserung und vielleicht Heilung ein.

Alle unsere Erfahrungen weisen darauf hin, daß sowohl der eigentliche Thymustod, der ohne äußeren Anlaß eintritt, wie aber auch die Todesfälle, die bei Status thymo-lymphaticus durch leichte Insulte bedingt sind, auf eine krankhafte Funktion des Thymus, die auf die verschiedenen oben genannten Organe, insbesondere auf das Herz schädlich wirkt, zurückzuführen sind. Dafür spricht vor allem auch, daß der Tod klinisch stets ein Herztod ist, der nach den bisherigen Erfahrungen unter den Erscheinungen des Herzkammerflimmerns eintritt, und weiter, daß in solchen Fällen vielfach eine Erhöhung der Körpertemperatur, die in einer Beobachtung 43° erreichte, verzeichnet wurde. Mit einer fehlerhaften Funktion der Drüse stimmt auch ihr pathologischer Aufbau überein. Es besteht ja, wie oben ausgeführt wurde, eine Hyperplasie des Markes, also ein Mißverhältnis dieses Organbestandteiles gegenüber der Rinde. Es ist allerdings bisher über die Funktion des Thymus etwas rechtes noch nicht bekannt. Vor allem ist überhaupt noch nicht die Frage in Angriff genommen, welche besondere Funktion die Rinde und welche das Mark ausübt. Bis zur Klärung dieser Frage bleibt daher die obige Ansicht über den Tod beim Status thymo-lymphaticus eine Hypothese, die jedoch besser gestützt ist als alle anderen Erklärungsversuche.

Bemerkenswert ist, daß der Status vielfach familiär auftritt, und daß auch angeborene Fälle beschrieben worden sind. Auch Vererbung wurde nachgewiesen (*Schridde*). Hin und wieder wurde bei diesen angeborenen Fällen auch eine Vergrößerung der Schilddrüse beobachtet.

Völlig ungeklärt ist es bis jetzt, weshalb wir stets bei einer Thymushyperplasie und beim Thymus persistens einen Status lymphaticus finden. Es ist auch noch nichts Bestimmtes darüber zu sagen, in welchem Zusammenhange diese beiden Zustände stehen, ob der eine als die Folge des anderen zu betrachten ist, oder ob beiden eine gemeinsame Ursache zugrunde liegt. Der Umstand allerdings, daß nach Exstirpation des Thymus die Lymphozytose des Blutes, also die Begleiterscheinung des Status lymphaticus schwindet, scheint dafür zu sprechen, daß die Hypertrophie des lymphatischen Parenchyms von der Funktion der Thymusdrüse abhängig ist.

Bemerkenswert ist beim Status thymo-lymphaticus ferner, daß die betreffenden Menschen je nach dem Grade des Status gegen schädliche Einflüsse irgendwelcher Art wenig widerstandsfähig sind. Insbesondere fällt es auf, daß sie viel leichter Infektionskrankheiten erliegen als andere Menschen.

Der Status thymo-lymphaticus kann sich auch mit anderen, ganz bestimmten Krankheiten kombinieren, ohne daß wir auch hierfür bis jetzt irgendeinen Anhaltspunkt finden könnten.

In erster Linie ist hier der Morbus Basedowii (s. Kapitel Schilddrüse) zu nennen. In manchen Fällen findet man einen Thymus persistens. In den meisten Beobachtungen aber sehen wir eine ausgesprochene Markhyperplasie der Thymusdrüse. Hier ist der Status thymo-lymphaticus deshalb von großer Wichtigkeit, weil die Chirurgen

Die Erreger der Schlafkrankheit, die **Trypanosomen**, sind oft reichlich im Blute vorhanden.

Das **Distomum haematobium** kommt im Blut des Pfortadergebietes, in den Venen des Mastdarmes und der Harnblase vor.

Anhang: Aussehen des Blutes bei einigen Vergiftungen:

CO-Vergiftung. Das Blut gerinnt schlecht, es sieht hellkirschrot aus; der Nachweis des CO-Hämoglobins wird spektroskopisch geführt.

Kali chloricum-Vergiftung führt zur Methämoglobinbildung. Das Blut ist bräunlich, sepiafarben; der Nachweis erfolgt spektroskopisch aus dem charakteristischen Absorptionsstreifen.

Anilinpräparate, Äther, Jod und viele andere Blutgifte führen gleichfalls zu Methämoglobinbildung.

Lehrbücher und Atlanten über Blutkrankheiten.

Arneth, *Diagnose und Therapie der Anämien*, Würzburg 1907. Stuber. — **Achard et Aynard** (*Blutplättchen*). S. m. 14. 4 1909, A. gén. d. Méd. 21. VI. 1909. [illegible] exp. Ther. 12. 1912. — **Best** (*Jodreaktion*), Ziegler [illegible] *ité d'hématologie*, Paris 1904. — **Cabot**, *Clinical* [illegible] Longmans, Green & Co — **Da Costa**, *Clinical* [illegible] **Domarus**, Taschenbuch der klin. Hämatologie, Leipzig 1912 — **Determann** [illegible] **Domarus**, *Die Anamie. Die Leuka* [illegible] *linical pathology of the blood*, P [illegible] heim. Jahrg. 1904—1918. — G[illegible] eipzig 1911. — **Hayem**, *Du sa* [illegible] Wien [illegible] 1909. [illegible] eipzig [illegible] *tersuchung*. Deuticke, Leipzig u. [illegible] *Blutdiagnostik*. II. Anflage. Veit, [illegible] M. 70. 1910. — **Pappenheim**, [illegible] — **Ders.**, *Grundriß der hämatologischen Diagnostik*, Leipzig 1911. **Sabrazes**, *Hématologie clinique*, Paris 1900 — **Schleip**, *Atlas der Blutkrankheiten*. 1907. Urban und Schwarzenberg. — **Schridde**, Z f. exp. P. 19. 1903 — **Schridde u. Naegeli**, *Hamatologische Technik*. Fischer, Jena 1909. — **Schultze** (*Indophenolblausynthese*). Münch. m W. 1909, Nr. 4 u. Ziegler 45. 1909. — **Sternberg**, *Pathologie der Primärerkrankungen des lymphatischen und hämopoetischen Apparates*, Wiesbaden 1905. — **Türk**, *Vorlesungen über klinische Hämatologie*, Wien 1904—1914. — **Weidenreich** (*feinerer Zellbau*). E. d. An. 1903 bis 1906.

Zellsäulen. Das einwachsende Mark bringt Osteoblasten mit, welche auf den Pfeilern immer dicker werdende Schichten von Knochensubstanz mit lamellärem Bau auflagern; die eingeschlossenen Knorpelpfeiler verschwinden allmählich dadurch, daß die neu gebildeten Knochenbälkchen nicht stehen bleiben, sondern durch Resorption und Apposition umgebaut und in der Struktur den mechanischen Ansprüchen angepaßt werden. So wird die Spongiosa geschaffen. Die endochondral gebildeten Knochenbälkchen sind lamellär gebaut, ihre Interzellularsubstanz ist aus feinsten, von den Osteoblasten abgeschiedenen Fibrillen zusammengesetzt, welche durch eine Kittsubstanz so innig verschmolzen werden, daß sie bei den gewöhnlichen Färbungen nicht hervortreten.

Die Breite der Wucherungszone ist nicht an allen wachsenden Knorpeln gleich, sondern von der Wachstumsenergie jedes Teiles abhängig. Sie steht in engem Zusammenhang mit der Anordnung der Knorpelgefäße, welche mit einer Bindegewebshülle, dem „**Knorpelmark**", von den reifenförmig angeordneten perichondralen Gefäßen senkrecht in den Knorpel eindringen und sich je nur in einer Ebene in diesem verzweigen, also Gefäßetagen bilden. Die Wucherung des Knorpels rückt jedesmal von einer solchen Gefäßetage zur anderen vor, und die wuchernde Zone wird dabei von mehreren längsgestellten Verbindungsästen durchbohrt, welche von der distalen zur proximalen Etage absteigen. Die von der Ossifikation erreichten Knorpelgefäße werden dem Knochen einverleibt.

An den Diaphysen erfolgt das Dickenwachstum nicht, wie an den Epiphysen und kurzen Knochen, durch Ausdehnung des Knochenkernes nach der Peripherie, sondern durch Auflagerung und zunehmende Verdickung einer vom Periost gelieferten Knochenschale. Diese **periostale Knochenbildung** erfolgt nach denselben Gesetzen, wie die Ossifikation der bindegewebig präformierten Knochen, d. h. die ersten Bälkchen entstehen nicht appositionell auf einer gegebenen Grundlage, sondern inmitten des Bindegewebes aus Zügen gewucherter Zellen (Osteoblasten); so kommt es, daß in ihnen reichlich alte, derbe Fibrillen eingeschlossen sind, welche ein wurzelstockartiges Geflecht bilden — „geflechtartiger Knochen" — und als „Sharpeysche Fasern" bezeichnet werden; dieser geflechtartige Knochen ist in der Regel nicht lamellär. Auf den so entstandenen Bälkchen erfolgt weiterhin, nach vorangehender partieller Resorption Anlagerung lamellären Knochens um die Blutgefäße und so die Bildung Haversscher Lamellensysteme; auch dieser apponierte Knochen enthält noch mechanisch eingeschlossene präformierte Bindegewebsfibrillen in verkalktem oder unverkalktem Zustande. Die Anwesenheit Sharpeyscher Fasern ist stets ein Zeichen dafür, daß der betreffende Knochen in einer bindegewebigen Matrix entwickelt ist.

Der erstmalig entstandene Knochen ist nicht eine stationäre Bildung, sondern das ganze Leben hindurch (*Pommer*) einem Umbau unterworfen, dadurch, daß an manchen Stellen lakunäre Resorption, an anderen Neubildung vorkommt, beides oft hart nebeneinander an einem und demselben Bälkchen. Der Ersatz paßt sich nicht der alten Struktur an, z. B. wird die Resorptionslücke eines Lamellensystems durch eine Schicht anders verlaufender Lamellen ausgefüllt, und dadurch kommt es, daß der Knochen Erwachsener mikroskopisch aus verschiedenartig gestalteten Teilstücken von Lamellensystemen zusammengesetzt ist (*v. Ebner*), welche durch buchtige „Kittlinien" gegeneinander abgegrenzt werden; jedes Teilstück ist aus einer ununterbrochenen Appositionsperiode hervorgegangen.

Am Knochenmark ist das bindegewebige Gerüst mit den Gefäßen als Bestandteil des Skeletts von dem blutbildenden Anteil, dem eigentlichen Knochenmarksparenchym, zu scheiden. Mit dem Gerüst hängt eine Membran

eosinophilen Leukozyten sind aus dem Blute hier eingewandert. Einzeln sieht man diese Leukozyten auch mitten in der Rinde und im Marke besonders in der [illegible] Die eosinophilen Zellen schwinden später [illegible]

Diese [illegible]
Chro[illegible]
schei[illegible]
Kern[illegible]
Wir [illegible]
angeo[illegible]

Fig. 122. Thymus (Färbung mit Azur-Eosin. Schwache Vergrößerung.) Übersichtsbild über mehrere Thymusläppchen. Helle Marksubstanz mit zahlreichen Hassalschen Körperchen. Rinde aus dicht gedrängten, runden Zellen bestehend. Die im Schnitte von Rindensubstanz umgebenen hellen Bezirke sind Querschnitte von Markzapfen (keine Keimzentren).

hin als die Markzellen aus den entodermalen Z[illegible] [illegible] nahes diffe-
renziert haben. — Zwischen den Rindenzellen b[illegible]
ein Netz von großen Retikulumzellen aus, die
reichlich Fett enthalten können. In den interl[illegible]
[illegible] den sich außer [illegible]
mus zum lympl[illegible]
Diese werden durch quergeschnittene Maschenzüge
en im Gegensatz zu den Keimzentren der Lymph-
[illegible]
ur[illegible]
N[illegible]
rnteilungsfiguren sich finden, und daß
iter sind niemals Lymphoblasten anzu-
[illegible] *Untersuchungen* am Kanin-
[illegible] als die Lymphozyten.
[illegible] Lymphozyten plump
[illegible] *daß der Thymus des*
bildendes Organ sei. Der Befund von

Osteoblasten ihn auflösen und die zwischen diesen abgeschiedene Zwischensubstanz, solange sie noch weich ist, sich unter weiterer Resorption ihrer Umgebung ausdehnt, es findet also ein expansives Wachstum statt (*Marchand*).

Fig. 131. Metaplastische Knochenneubildung aus Bindegewebe im Frakturkallus.

Bei Otosklerose kommt der Ersatz der kompakten Labyrinthkapsel durch spongiöses Gewebe auf demselben Wege zustande (*Manasse*); auch bei der Knochenneubildung an Stelle von Kalkknoten in beliebigen Organen spielt dieser Prozeß eine Rolle.

2. Leichenerscheinungen.

Bei in utero abgestorbenen und mazerierten Kindern findet sich häufig eine diffus rote Färbung der knorpeligen Epiphysen durch Imbibition mit Blutfarbstoff und eine Ablösung derselben von der knöchernen Diaphyse. Die Kenntnis dieser postmortalen Kontinuitätstrennung ist von großer Bedeutung wegen des Vorkommens einer Epiphysenlösung bei kongenitaler syphilitischer Osteochondritis (s. später), bei letzterer trifft man eine pathologische gelbe Schicht zwischen Diaphyse und Epiphyse, in deren Bereich die Lösung erfolgt; an den durch die intrauterine Mazeration veränderten Knochen fehlt dieselbe.

Im übrigen erfährt das Skelett keine nennenswerten Leichenveränderungen; auch die Fäulnis des Knochenmarkes setzt relativ spät ein.

3. Störungen der Entwicklung.

a) Wachstumshemmungen.

Verkürzungen der Röhrenknochen und der Schädelbasis und der Wirbel, sowie die ihnen gleichwertigen Verengerungen des Beckens kommen durch Störungen in den epiphysären bzw. symphysären Knorpelfugen, Verkleinerungen des Schädelgewölbes durch solche an den bindegewebigen Schädelnähten, welche das Flächenwachstum des Schädeldaches besorgen, zustande.

Diese Störungen bestehen entweder in prämaturer Synostose, d. h. vorzeitigem Schwund der Wachstumknorpel oder Nähte und knöcherner Verschmelzung der aneinanderstoßenden Teile, oder in mangelhafter Proliferation der Knorpel oder Nähte. Beide Vorgänge kön-

Ziemlich lange [illegible] Hin und wieder habe ich sie auch vc [illegible]

Auf die eben [illegible] ymus ganz. Es können allerdings ganz geringe Reste zurückbleiben (einzelne Hassalsche Körperchen oder gänzlich strukturlose und daher funktionslose Parenchymbestandteile), die jedoch keine Bedeutung haben So entsteht dann, indem das Fettgewebe sich mehr und mehr ausbreitet, der sogenannte thymische Fettkörper. Ist das Individuum fettarm, so ist vom Thymus überhaupt nichts mehr zu sehen.

Nach Frie [illegible] eine ganz ausgezeicl [illegible] das Organ von den [illegible] Auch Untersucher der neueren Zeit kommen zu dem gleichen Schlusse, während die vor dem Kriege im Dortmunder Institute angestellten Versuche bei Kaninchen eine Regeneration nicht feststellen konnten.

Fig 124. Thymus eines 29j [illegible] größerung) Physiologisc [illegible] zwischen dem gewucherten F [illegible] Mark [illegible]

Physiologie des Thymus. Der Thymus ist seinem Bau und seiner allerdings [illegible] Nach [illegible] Drüsen [illegible] ymph- [illegible] eichlich Cholin enthalten sein. Bingel und Strauß stellen die Behauptung auf, daß das Thymussekret zu den blutdrucksenkenden Organsäften zu zählen sei. Über die [illegible]

bliet [illegible] len Knochen Veränderungen, die als Rachi- tis, [illegible] ichnet werden. Die Veränderungen sind um [illegible] bei [illegible] tion [illegible] Bem [illegible]

Röhrenknochen und Schädelbasis weit über die Wachstumsperiode hinaus, gelegentlich bis ins 7. Jahrzehnt persistent. Zuweilen wachsen Zwerge langsam immer weiter bis zum 30. Lebensjahre und darüber hinaus.

33) Chondrodystrophia fetalis (Achondroplasie, Micromelia chondromalacica).

Die Chondrodystrophie *(Kaufmann)* ist eine während des Intrauterinlebens einsetzende Erkrankung des Wachstumsknorpels, welche darin besteht, daß die dem Längenwachstum dienende Proliferation desselben zu gering bleibt oder ganz fehlt. Die Kinder werden mit zu kurzem Körper, großem Kopf und unverhältnismäßig kurzen Extremitäten geboren (Fig. 132); die

Fig 132 Fetus mit Chondrodystrophie Kurze Glieder, platte Nase (Sammlung Zürich)

die Weichteile normal entwickelt, und die Haut bildet, wie ein zu weites Gewand, Falten und Furchen. So sind die Glieder plump, oft scheinbar oder tatsächlich verkrümmt und bisweilen in den Ge-

kann; deshalb ist der Zustand vielfach fetale Rachitis genannt worden. Indessen ist die Chondrodystrophie dem Wesen nach vollständig von der echten Rachitis zu trennen.

An der Epidiaphysengrenze der Röhrenknochen fehlt die Knorpelwucherung ganz oder es werden nur spärliche, kurze Zellsäulchen gebildet; sind letztere vorhanden, so laufen die übrigen ossifikatorischen Vorgänge, provisorische Verkalkung, Markraumbildung, Knochenanlagerung, in der normalen Weise ab, erzeugen aber nur kurze Knochenbälkchen. Die periostale Knochenbildung ist ungestört, bisweilen sogar gesteigert, so daß die verkürzten Diaphysen dick und plump, bisweilen übermäßig kompakt erscheinen (Fig. 133). Nach der Gesamtgröße der knorpeligen Epiphysen variiert das Bild: Bisweilen sind sie von nor-

Fig 133 Femur desselben Fetus im Durchschnitt

daraus, daß d ... ltieren teils
daß das Läng ... teils daraus, ... stärker als

Bei Kaninchen fand Fulci, daß während der Schwangerschaft eine Atrophie der Drüse eintritt, daß jedoch nach Ablauf derselben in kurzer Zeit eine vollkommene Wiederherstellung des Organs sich einstellt. Bei Kindern beobachtet man bei akuten Infektionskrankheiten leichte Schädigungen der Rinde, die in degenerativen Veränderungen der Rindenzellen bestehen, jedoch nach meinen Erfahrungen niemals größere Ausdehnung gewinnen. Nekrosen, wie sie bei Diphtherie beschrieben worden sind, habe ich bisher nie angetroffen.

Die hauptsächlichste, regressive Veränderung stellt

die sklerotische Atrophie des Thymus

dar (akzidentelle Involution Hammars). Diese Schädigung der Drüse sieht man bei Kindern infolge aller solcher Krankheiten, die zu starkem

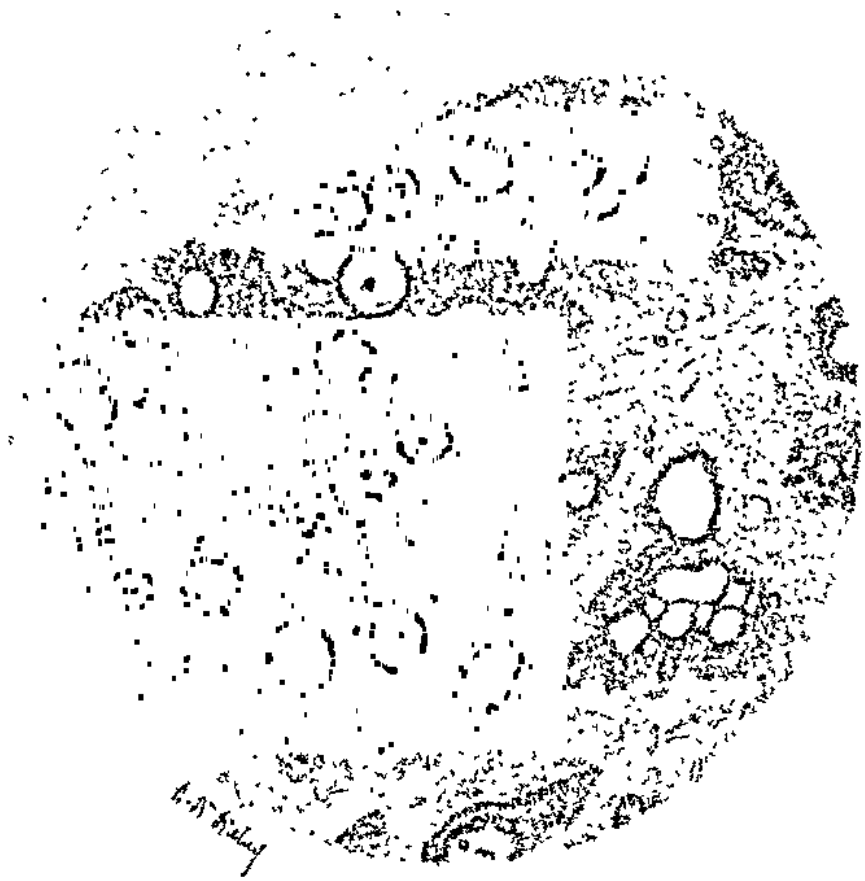

Fig. 125. Hochgrad ...

Marasmus führen (alle zur Pädatrophie zählende Krankheiten, exsudative Diathese, sogenannte Mehlnährschäden, aber auch Tuberkulose, Rachitis, Syphilis). Auch bei einer syphilitischen Frühgeburt habe ich eine ausgesprochene sklerotische Atrophie, die alle unten genannten charakteristischen Veränderungen darbot, beobachtet. Es ist überhaupt bemerkenswert, daß der Thymus auf Ernährungsstörungen wie kein anderes Organ antwortet. Die Gewichtsabnahme ist oft sehr bedeutend.

Es handelt sich also um eine mangelhafte Leistung der Osteoblasten an allen Teilen des Skeletts, manchmal (*Dietrich*) zugleich um eine gesteigerte Resorption, und so ist es verständlich, daß die Erkrankung sich nicht nur an den endochondral wachsenden Knochen, wie die Chondrodystrophie, bemerkbar macht, sondern auch an dem bindegewebig präformierten Schädeldach. In schweren Fällen bleibt dasselbe ganz häutig, in weniger schweren sind die einzelnen Knochen in zahlreiche kleine Knocheninseln aufgelöst und die Nähte sehr weit.

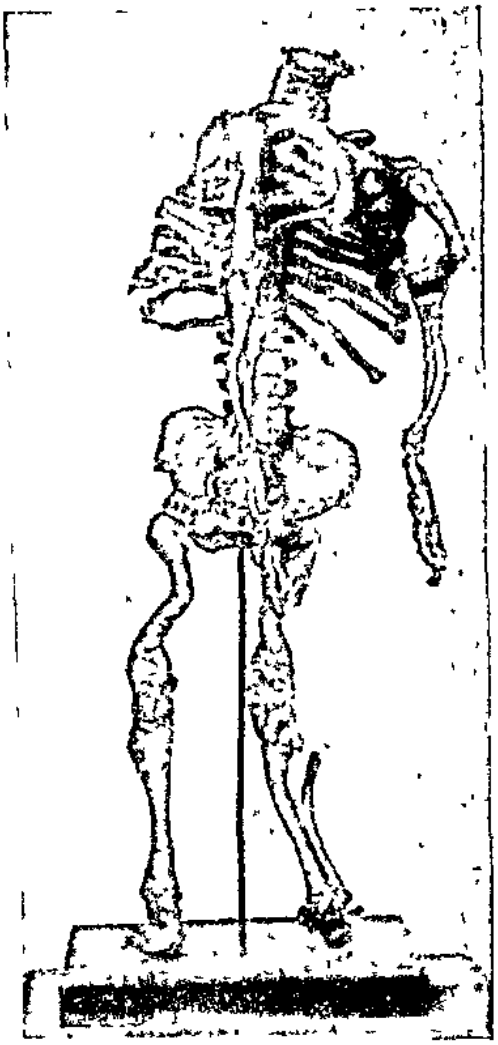

Das wichtigste Symptom ist also die Knochenbrüchigkeit, die **Osteopsathyrose.**

Das gewöhnliche Schicksal der mit Osteogenesis imperfecta geborenen Kinder ist der Tod nach der Geburt. Bleibt das Leben erhalten, so kann die Neigung zu Frakturen jahrelang andauern und dann allmählich verschwinden.

Andere Male tritt die mangelhafte Knochenbildung überhaupt erst im Extrauterinleben, in oder nach dem 1. Lebensjahre in die Erscheinung, dadurch daß durch geringfügigste Anlässe Knochenbrüche herbeigeführt werden. Man spricht dann von idiopathischer Osteopsathyrose; die anatomische Grundlage derselben ist in einer Osteogenesis imperfecta tarda zu suchen.

Wahrscheinlich ist die Osteogenesis imperfecta tarda nicht die Ursache aller Fälle von idiopathischer Osteopsathyrose; manche derselben finden ihre Erklärung wohl in juveniler Osteomalazie.

JJ) Kretinismus und Myxödem.

Zu den charakteristischsten Erscheinungen bei endemischem **Kretinismus** gehört der kurze Körperbau — Erwachsene bis unter 1 m groß — und, als Hauptmerkmal der Kretinenphysiognomie, die Einziehung der Nasenwurzel. Beides beruht auf einer Störung des endochondralen Knochenwachstums. Die Einziehung der Nase hängt, wie bei der Chondrodystrophie, von der Verkürzung der Schädelbasis im Bereich des Os tribasilare ab. Es handelt sich nicht um eine prämature Synostose, d. h. eine zu frühe Verknöcherung der Epiphysenfugen durch beschleunigte Ossifikation, sondern um eine Beschränkung der Knorpelwucherung und deshalb mangelhaften Verbrauch des Knorpels zu Wachstumszwecken, also der Epiphysenknorpel persistiert ungewöhnlich lange:

Ergebnisse denkt, so müssen die Folgen der Sklerose für den Körper höchst bedeutungsvolle sein. Außerdem üben nun weiter die Ernährungsstörungen einen schädigenden Einfluß auf die Drüse aus, und die sklerotische Atrophie nimmt mehr und mehr zu. Es liegt also ein Circulus vitiosus zwischen der betreffenden Erkrankung und dem geschädigten Thymus vor. Näheres darüber läßt sich allerdings bis jetzt noch nicht sagen. Die Feststellung dieser Beziehungen wird daher die nächste Aufgabe der Forschung sein müssen.

5. Zirkulationsstörungen.

Beim Erstickungstode von Neugeborenen und Kindern sieht das Organ durch die starke, venose Bluttülle blaurot aus und zeigt sowohl an der Oberfläche wie auf dem Durchschnitte oft zahlreiche, kleinste Hämorrhagien. Solche Hämorrhagien können bei Neugeborenen jedoch auch ohne Erstickung vorkommen und sind deshalb als solche in keiner Weise für eine Erstickung beweiskräftig. Kleine Blutungen sind auch bei Sepsis und akuten Infektionskrankheiten (Keuchhusten, Masern, Bronchopneumonien) zu sehen. Hin und wieder sollen auch größere Blutungen beobachtet worden sein.

6. Entzündungen (Thymitis).

Bei der Pyämie können sich Eiterherde im Thymus entwickeln. Es sind Fälle beschrieben worden, bei denen die Abszeßbildung im Thymus so groß war, daß Erstickung eintrat. Bei der Nabeleiterung der Neugeborenen ist ebenfalls auf metastatische Abszesse zu achten. Bei einem Retropharyngealabszesse habe ich ein hochgradiges, entzündliches Ödem des Thymus beobachtet, wodurch eine starke Schwellung und auffällige Gewichtszunahme des Organs bedingt war. — Auch andere entzündliche Prozesse der Hals- und Mediastinalgegend können auf das Organ übergreifen.

Fig. 126. Duboissche Abszesse im Thymus bei einer syphilitischen Frühgeburt. (Nat. Gr.)

Syphilitische Granulombildungen werden äußerst selten bemerkt. Bei einem Teil der syphilitischen Neugeborenen kann man jedoch oft reichlich durch diese Krankheit gesetzte pathologische Befunde, die sogenannten Duboisschen Abszesse, erheben. In seltenen Fällen sind die Duboisschen Abszesse bis kirschkerngroß (Fig. 126). Sie stellen sich dann dem Auge als glattwandige, scharf abgegrenzte Höhlen dar, die eine eiterartige Flüssigkeit enthalten.

Die Duboisschen Abszesse (Fig. 127) zeichnen sich nach meinen Untersuchungen, die mit den Beobachtungen von Simmonds übereinstimmen, histologisch dadurch aus, daß das sonst in den kleinen Hassalschen Körperchen zum Verbande zusammengelagerte Faserepithel sich hier zu oft mächtigen Wucherungen ausgebreitet hat. Das Bild erinnert in hochgradigen Fällen fast an den Faserepithelkrebs der Haut. Durch diese epithelialen Wucherungen ist das Mark meist sehr breit. Typische Hassalsche Körperchen scheinen fast stets zu fehlen. Die Rindensubstanz tritt auffällig zurück. Die Epithelwucherungen umschließen größere und kleinere, meist unregelmäßige Hohlräume, die mit Leukozyten angefüllt sind. Dementsprechend zeigen sich in dem umgebenden Bindegewebe und im Epithel zahlreiche, zuwandernde Leukozyten. In den Duboisschen Abszessen habe ich die Spirochaete pallida

ostosen (sogenannte pathologische Riesen) als erworbene Erkrankungen, zu welchen das Riesenskelett neigt; auch Erweichungsprozesse am Knochen mit Kyphose und Genu valgum treten darin auf.

2. **Partieller Riesenwuchs.** An dem angeborenen Riesenwuchs der besonders an Fuß und Zehen vorkommt, nimmt das Skelett teil; es kann ein in sich wohlproportioniertes Glied entstehen oder ein mißgestaltetes infolge von geschwulstartigem Wachstum des Fettgewebes und Unregelmäßigkeiten in der Proliferation des Knorpels („dystrophischer Riesenwuchs").

Individuell erworben werden kann ein gesteigertes Längenwachstum eines Röhrenknochens durch Erkrankung in seiner Nachbarschaft, welche einen erhöhten Wachstumsreiz auf den Epiphysenknorpel ausübt. So wirken bei Kindern Nekrose und jede Form von Ostitis der Diaphyse, auch tuberkulöse, oft verlängernd auf den befallenen Knochen, ebenso Frakturen, bei denen dadurch eine durch Dislokation bedingte Verkürzung ausgeglichen werden kann, vorausgesetzt immer, daß die Läsionen in einiger Entfernung vom Epiphysenknorpel liegen; liegen sie unmittelbar neben dem Knorpel, so können sie im Gegenteil das Wachstum hemmen Auch bei Gelenkleiden, besonders tuberkulöser Arthritis, kann es zu beschleunigtem Wachstum kommen, obschon Verkürzung durch direkte Beteiligung des Fugenknorpels häufiger ist.

Das wachstumsbeschleunigende Moment liegt wohl in der auf den Knorpel sich ausdehnenden arteriellen Hyperämie; venöse Stauung kann dieselbe Wirkung ausüben

4. Störungen des Stoffwechsels.

a) Atrophie.

Atrophie bedeutet Schwund schon gebildeter Knochensubstanz, die entweder unabhängig von einer Erkrankung des Knochenmarkes (Atrophie im engeren Sinne) oder durch entzündliche und neoplastische Prozesse in demselben entsteht (entzündliche Atrophie).

Die pathologische Knochenzerstörung erfolgt am häufigsten in Form **lakunärer Resorption.** Die letztere beherrscht alle lokalen Destruktionen durch Entzündungen, Geschwülste, Druck, bei Rückbildung des Kallus, funktionellem Umbau usw.; von allgemeinen atrophierenden Prozessen zeigt die senile Atrophie lakunäre Resorption (s. unten), ebenso zum Teil die fibröse Ostitis, nicht aber die Osteomalazie. Im Gegensatz zu den normalen Gruben enthalten die pathologischen nicht immer Riesenzellen und werden oft tiefer, zu richtigen Kanälen, weil die Resorption nicht durch Apposition unterbrochen wird. Ausnahmsweise, besonders bei Geschwülsten, erfolgt die Resorption ohne Bildung von Gruben als sogenannte glatte Resorption.

Inkonstanter wirken bei lokalen Knochenzerstörungen die **„perforierenden Kanäle"** (*Volkmann*) mit. Sie stellen von Periost oder Mark eintretende Gänge dar, welche die Knochensubstanz durchfurchen und die Lamellen rücksichtslos durchbrechen. Sie enthalten Blutgefäße und entstehen wahrscheinlich durch Vorwachsen von Gefäßsprossen (Fig. 135). Nach Stillstand der Resorption kleiden sie sich mit Lamellen aus und können vollständig obliterieren (*Pommer*).

Bei lakunärer Resorption und Bildung perforierender Kanäle geht die Grundsubstanz des Knochens mit den Salzen gleichzeitig verloren. Als dritte Form des Knochenabbaues kommt die **Halisterese** vor, bei

weist, die oft die Größe des vollentwickelten, normalen Thymus um das Zwei- bis Dreifache übertrifft. Diese letztgenannten Befunde sind sowohl bei Erwachsenen wie bei Kindern zu erheben.

Wir haben also

einen **Thymus persistens** und eine **Thymushyperplasie**

zu unterscheiden.

Die Histologie der persistierenden Drüse zeigt einen von der Norm nicht abweichenden Bau. Wohl können die oben geschilderten Involutionserscheinungen mit ihrer Fettgewebsentwicklung und Bindegewebsverbreiterung in gewisser Weise vorhanden sein, aber die Struktur des Mark- und Rindenparenchyms und ihre Massenverhältnisse zueinander bieten keine besonderen Veränderungen dar.

Bei der Thymushyperplasie hingegen finden wir deutliche Abweichungen im ganzen Aufbau des Organes.

Wir können nach meinen Untersuchungen zwei Arten der Hyperplasie aufstellen

Einmal sehen wir eine Vergrößerung sowohl der Rinde wie des Markes, also eine allgemeine Hyperplasie. Dieser Zustand ist selten und scheint nur bei kleinen Kindern vorzukommen.

Wichtiger und häufiger ist die Markhyperplasie, die fast stets mit einer Hypoplasie der Rinde einhergeht. Die Markhyperplasie zeichnet sich dadurch aus, daß die eigentlichen Markzellen vermehrt sind, und daß die Hassalschen Körperchen einmal für das betreffende Alter gegen die Norm vermindert, weiter aber mehr oder minder stark vergrößert erscheinen. Sie zeigen auch meist nicht den normalen Aufbau, sondern bestehen im Innern zum großen Teil aus fetthaltigen, kernlosen Massen (Fig. 128). Die Rinde weist eine einfache Unterentwicklung auf, ohne sonst irgendwelche von der Norm abweichende histologische Befunde darzubieten.

Während es also eine für sich bestehende Hyperplasie des Thymusmarkes gibt, scheint eine alleinige Rindenhyperplasie, soweit mir meine Erfahrungen gezeigt haben, nicht vorzukommen. [Neuerdings wird allerdings von einigen Autoren das Vorkommen einer alleinigen Rindenhyperplasie behauptet.]

Bei der Thymushyperplasie kann die Vergrößerung des Organes sowohl im Längsdurchmesser [illegible] große sein. Für die [illegible] kommen jedoch die [illegible] tracht. Vielmehr sind [illegible] mal sehr hohe Werte [illegible] beobachtet, bei denen [illegible] parierte Organ über 60 g, ja 80 g gewogen hat.

Allein in manchen Fällen ist die Vergrößerung eine nicht so auffallende. Die Drüse überschreitet hin und wieder das normale Gewicht des vollentwickelten Organes nicht wesentlich, manchmal steht sie sogar hinter diesen Zahlen in ihrem Gewichte zurück, so daß man auf einen Thymus persistens schließen könnte. In solchen Beobachtungen bringt dann erst die histologische Untersuchung die Entscheidung. Es findet sich hier eine oft sehr ausgesprochene Markhyperplasie bei mehr oder minder hervortretender Hypoplasie der Rinde, so daß wir also diese Fälle ebenfalls unter die soeben gekennzeichnete Kategorie einreihen müssen.

Eine auffällige Erscheinung ist es, daß diese Thymushyperplasie — welche die auch klinisch wichtigste Veränderung darstellt —

Bei der Druckatrophie handelt es sich um Steigerung der Resorption, z. B. ist die Außenfläche der Dura bei Hydrocephalus mit Osteoklasten übersät; bei seniler und wahrscheinlich auch bei Inaktivitäts- und neurotischer Atrophie um mangelhafte Apposition bei normaler Resorption *(Pommer)*, also, wie bei Seneszenz zu erwarten, nicht um erhöhte Zell-(Osteoklasten-), sondern verringerte Zell-(Osteoblasten-) Tätigkeit.



Fig. 136. Senile Atrophie des Schädeldaches.

Die letztgenannten drei Formen der Atrophie bewirken eine Vergrößerung der Binnenräume des Knochens, eine Osteoporose; der freiwerdende Raum wird durch Vermehrung des Markes ausgefüllt. So ist an Röhrenknochen gewöhnlich die Rinde von innen her verdünnt (exzentrische Atrophie) und porös, der Spongiosa ähnlich geworden, und in der alten Spongiosa fehlen viele Bälkchen, so daß die Maschen weit sind; so erklärt sich die Leichtigkeit und Brüchigkeit atrophischer Knochen (Rippenfrakturen, Schenkelhalsfraktur alter Leute). Inkonstanter ist eine Verdünnung des Knochens durch subperiostale Resorption (konzentrische Atrophie), am deutlichsten an den spitz auslaufenden Amputationsstümpfen.

Fig 137 Osteomalazischer Wirbel. Knochenbälkchen mit breiten osteoiden Säumen

Bei seniler Atrophie wird das Skelett in allen Teilen ziemlich gleichmäßig befallen. Nur am Schädel tritt der Schwund oft lokalisiert und symmetrisch an den Scheitelbeinen (Fig. 136), seltener auch dem Stirnbein und Occiput und den Plana temporalia als eine von der Außenfläche nach der Tiefe fortschreitende Usur auf, welche zu tiefen Einsenkungen an beiden Parietalia, bisweilen zur völligen Perforation führt.

Die zunächst bloßgelegte Diploë kann sklerosieren, so daß sie wie eine eingesunkene Tabula ext. erscheint. Die Ursache für die Lokalisation liegt wohl in dem Gleiten der Galea aponeurotica resp. — an den muskelbedeckten Stellen — in dem Druck und Zug der Muskeln (*H. Chiari*).

Haut und im Knochenmarke (s. Fig. 97), also an Stellen, die normalerweise kein eigentliches lymphatisches Gewebe besitzen. Auch im Herzen sind lymphozytare Einlagerungen beschrieben worden (*Ceelen*).

Außer den eben genannten Befunden am Thymus und am lymphatischen System sind auch noch andere Veranderungen an anderen Organen vorhanden, die zu dem Bilde dieser Konstitutionsanomalie gehoren und bei der Beurteilung nicht außer acht gelassen werden dürfen.

Besonders bei Kindern beobachtet man einen pastösen Habitus. Die Individuen sind blaß und fettreich. Das Fettgewebe hat auf dem Durchschnitte eine gelblichweiße, oft ganz weiße Farbe. Auch bei alteren Individuen kann man oft diesen Befund erheben, wenn er hier manchmal auch nicht so ausgepragt ist. Ich habe meist auch einen auffallend kurzen Hals festgestellt, wahrend Neusser diese Eigentümlichkeit leugnet. Die Extremitatenknochen erscheinen auffallend lang, besonders die der Arme. Die Behaarung ist meist ausgesprochen heterosexuell und bei Mannern sehr spärlich. Die Geschlechtsorgane sind hypoplastisch, ebenso die Nebennieren, die papierdünn sein konnen Überhaupt weist das ganze chromaffine System eine Unterentwicklung auf Ein besonderer Befund ist auch fast immer am Herzen zu erheben, dessen linke Kammer mäßig dilatiert und hypertrophisch ist. Sein Endokard weist ferner eine auffällige, weißliche Verdickung auf. Weiter zeigen die Aorta und auch ihre peripheren Äste eine bemerkenswerte Enge des Rohres und eine Hypoplasie der Wand (chlorotische Konstitution Virchows). Von anderen Befunden ist noch zu nennen, daß der Wurmfortsatz bei diesen Individuen oft über die Norm lang ist und sich nach meinen Erfahrungen vielfach trichterförmig mit ziemlich weitem Anfangsteile an das Coecum ansetzt, und daß die Nieren eine mehr oder minder ausgesprochene embryonale Lappung aufweisen und manchmal sehr groß sind.

Der im vorstehenden geschilderte Status thymo-lymphaticus ist in klinischer Hinsicht von großer Wichtigkeit. Bei Kindern beobachten wir gar nicht so selten einen ganz plötzlichen Tod. Die Obduktion kann in solchen Fällen nur allein einen Status thymo-lymphaticus feststellen, und es gelingt nicht, irgendeine andere Todesursache zu finden. Ferner sehen wir bei diesem Status sowohl bei Kindern wie bei Erwachsenen oft auf sehr geringe, manchmal die leichtesten Insulte hin den Tod eintreten. So ist es, um nur einige Beispiele zu nennen, des öfteren beobachtet worden, daß solche Individuen plötzlich im Wasser zugrunde gingen. Oder der Tod stellte sich nach geringfügigen Verletzungen oder gar nach Züchtigungen und Gemütserregungen ein. Todesfälle werden ferner bei ärztlichen Eingriffen (Narkose, Injektion von Diphtherieserum oder Infusion von Salvarsan) und Operationen gesehen. Es sind auch plötzliche Todesfälle aus vollem Wohlbefinden heraus beschrieben worden.

Es fragt sich nun, worauf der Tod in den genannten Fällen zurückzuführen ist.

Bisher hatte man vielfach angenommen, daß bei dem sogenannten Thymustode der Kinder das Organ durch Kompression der Luftröhre oder durch Druck auf den Vagus die Ursache sei. Für die letztgenannte Ansicht sind bis jetzt noch keine beweisenden Befunde vorhanden. Auch das Vorkommen eines mechanischen Thymustodes, der durch Kompression der Trachea und dadurch bedingte Erstickung herbeigeführt wäre, erscheint mir für die meisten Fälle zum mindesten sehr fraglich. In der großen Mehrzahl von Thymustod haben wir eine mehr oder minder mächtige Drüse ohne irgendeine Druckerscheinung an der

(Fig. 139). Bei Frauen, welche stehen, tritt die seitliche Kompression zurück, statt dessen springt das Promontorium stark vor und die [illegible] körper werden verkürzt, vor [illegible] Kyphose oder Kyphoskolios [illegible] verkrümmt. Die Femurköpfe [illegible] Schaftwinkels; bei schwerer [illegible] tormig gewunden sein. Ein [illegible] der Kinder beruht offenbar auf infantiler Osteomalazie (s. Kapitel 6).

In so veränderten Knochen findet zugleich ein Neubau kalkloser Knochensubstanz statt, ohne daß dies Heilung bedeutet, so besonders in Wirbelkörpern, Femurhals, Schädel, deren Spongiosa feinporig wird.

So sind die kalklosen Säume malazischer Knochen doppelten Ursprungs, teils alte entkalkte, teils neue unverkalkte Substanz. Der größte Teil kommt wohl durch Halisterese zustande, und wo das entkalkte Material vom Mark her aufgelöst wird, entsteht die Porosierung. Diese entkalkten Säume zeichnen sich dadurch aus, daß ihre Knochenkörperchen spärlich und klein sind. Die Neubildung osteoider Substanz geschieht teils durch Osteoblastentätigkeit auf vorhandenen Bälkchen, teils durch Umwandlung fibrösen Knochenmarkes mit Einschluß Sharpeyscher Fasern.

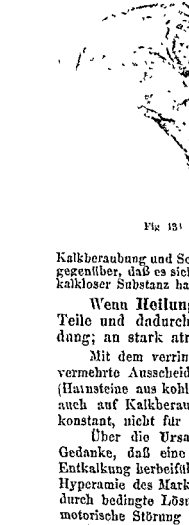

Fig. 139. Osteomalazisches Becken.

Der alten Auffassung, daß Osteomalazie durch Kalkberaubung und Schwund des Knochens entsteht, setzte Cohnheim die Ansicht gegenüber, daß es sich um normale Resorption mittels Osteoklasten und Apposition kalkloser Substanz handle. Die Meinungen sind auch heute noch geteilt.

Wenn **Heilung** eintritt, so erfolgt Kalkablagerung in die osteoiden Teile und dadurch Sklerosierung an den Stellen übermäßiger Neubildung; an stark atrophischen Stellen können Zysten zurückbleiben.

Mit dem verringerten Kalkgehalt der Knochen geht bei Malazie häufig vermehrte Ausscheidung von Erdsalzen durch Urin, Kot und Milch einher (Harnsteine aus kohlen- und phosphorsaurem Kalk!). Wenn diese Erscheinung auch auf Kalkberaubung des Skelettes zu beziehen ist, kann sie, da nicht konstant, nicht für die Theorie der Osteomalazie verwertet werden.

Über die Ursache der Osteomalazie ist wenig bekannt. Der frühere Gedanke, daß eine Säure im Knochenmark, Milch- oder Kohlensäure, die Entkalkung herbeiführe, ist nicht haltbar. Wahrscheinlich spielt die arterielle Hyperämie des Markes eine Rolle durch Erhöhung der Saftströmung und dadurch bedingte Lösung der Kittsubstanz. Aber ungewiß ist es, ob die vasomotorische Störung primär auftritt oder reflektorisch von anderen Organen, speziell von den Ovarien aus, hervorgerufen wird. Der Zusammenhang der Osteomalazie mit sexuellen Vorgängen legt den Gedanken nahe, daß vielleicht eine, anatomisch nicht nachweisbare, krankhafte Tätigkeit der Ovarien den

die Erfahrung gemacht haben, daß in solchen Fällen, die an der Schilddrüse operiert wurden, sehr häufig der Tod eintrat.

Weiter ist noch der Morbus Addisonii zu nennen, bei dem ebenfalls dieser Status angetroffen werden kann, indem auch hier neben der Hyperplasie des lymphatischen Gewebes entweder ein Thymus persistens oder eine Markhyperplasie des Thymus vorhanden ist. Bei diesen Fällen erlischt das Leben unter dem Bilde des Thymustodes und nicht in der Weise, wie wir sonst den Tod bei Addison-Kranken eintreten sehen. Bemerkenswert ist, daß bei diesen Beobachtungen keine Herzhypertrophie wie beim einfachen Status thymo-lymphaticus angetroffen wird (*Hedinger*), wie auch ich das an einem solchen Falle bestätigen konnte.

Auch scheint ein Zusammenhang mit dem runden Magengeschwür und dem Ulcus duodeni vorhanden zu sein. Ferner finden wir die Thymushyperplasie oft bei Myasthenie. Inwieweit die Eklampsie mit dem Status thymo-lymphaticus zusammenhängt, darüber liegen bis jetzt noch zu wenige Beobachtungen vor, um ein Urteil zu fällen.

Myeloso und Lymphadenose.

Bei der leukämischen Myelose zeigt sich, falls der Thymus überhaupt noch vorhanden ist, meist eine nur sehr geringe Beteiligung des Organes, während die leukämische Lymphadenose hier oft zu mächtigen Wucherungen führen soll. Die in der Literatur beschriebenen Beobachtungen scheinen mir allerdings recht wenig beweiskräftig. Es macht ganz den Eindruck, als ob die mediastinalen, lymphadenotischen Wucherungen von den dortigen Lymphknoten ausgegangen seien. Bei mehreren von mir untersuchten leukämischen Lymphadenosen habe ich jedenfalls keine Beteiligung des Thymus gesehen. Es gelang nirgends in dem lymphadenotischen Gewebe die charakteristischen Bestandteile der Thymusdrüse nachzuweisen. In anderen Fällen sah ich sowohl die Rinde wie das Mark aufs dichteste von lymphadenotischen Infiltraten durchsetzt, also ein Bild, wie man es auch in anderen Organen, z. B. der Haut beobachtet.

Wie sich das Organ bei der aleukämischen Lymphadenose verhält, darüber läßt sich heute noch nichts Sicheres sagen. In einem von mir untersuchten Falle war der Thymus nicht beteiligt.

8. Geschwülste.

Der Thymus ist neben dem Knochenmarke wohl das geschwulstärmste Organ des Körpers. Ob im vorderen Mediastinum liegende Lipome mit ihm in Zusammenhang zu bringen sind, ist nicht sicher festgestellt, wenn auch vielleicht wahrscheinlich. In einzelnen Fällen werden Zysten des Thymus beschrieben. Manchmal ist das ganze Organ von Zysten durchsetzt. Auch von Myxomen wird berichtet.

In nicht so seltenem Maße beobachtet man

bösartige Thymusgeschwülste,

die man früher als Thymussarkome bezeichnete. Sie unterscheiden sich jedoch schon durch ihr gleichmäßiges, diffuses Wachstum auffällig von den Lymphosarkomen, die gerade durch ihren knolligen Aufbau ausgezeichnet sind. Ihre Schnittfläche ist glatt und von grauweißlichem Aussehen. Die Malignität besteht außer dem stark infiltrierenden Wachs-

Das entkalkte Gewebe kann abgeschmolzen und so der Knochen porosiert werden.

Die Kalkarmut der Tela ossea ist die konstanteste Erscheinung der Rachitis, sie fehlt an keinem Knochen des Skeletts und tritt von Anfang an an allen gleichzeitig auf.

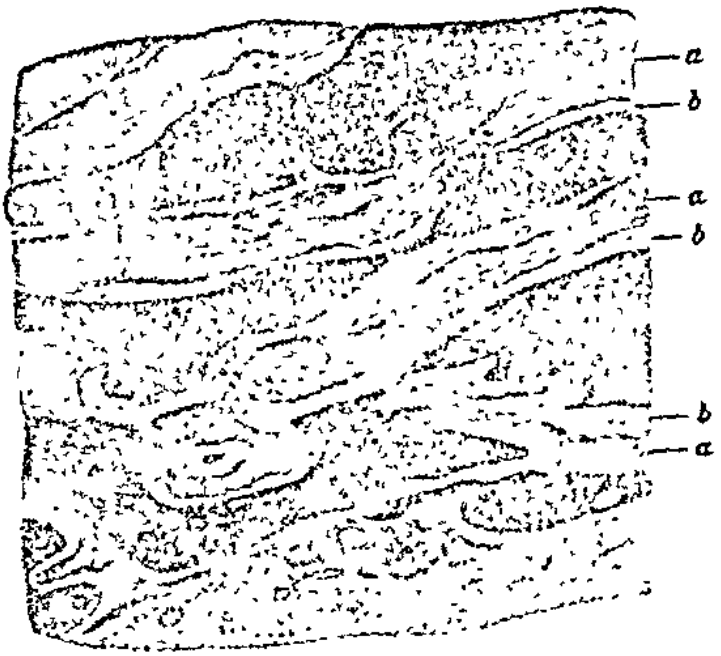

Fig 141. Rachitis, Rippe Altes Knochenbälkchen mit ausgedehnten und breiten osteoiden Auflagerungen. a kalkhaltige Teile, b osteoide Säume

Häufig werden diese Vorgänge von einer Wucherung des Endostes (sogenannte „fibröse Osteomyelitis") und des Periostes (sogenannte „Periostitis rachitica") begleitet. Die Endostverdickung kann 1. in der Markhöhle der Röhrenknochen auftreten, auf lange Strecken hin einen Ersatz des Markes durch fibröses Bindegewebe herbeiführen und in sich kalklose Knochenbälkchen mit planloser Architektur neubilden, so daß die Markhöhle durch feinporösen Knochen vermauert wird; 2. kommt sie in den Metaphysen der langen Röhren und in rein spongiösen Knochen vor, resorbiert den alten Knochen durch Osteoklasten und setzt neuen unvollkommenen an seine Stelle, innerhalb dessen leicht Verbiegungen auftreten.



Fig 142. Periostale Wucherung bei Rachitis

Die Periostwucherung bildet ein flaches kalkloses Osteophyt, welches sich bisweilen aus abwechselnden Lagen spongiöser und kompakter Substanz zusammensetzt. Sie ist an den den Epiphysen benachbarten Teilen der langen Diaphysen und dem Schädeldach am häufigsten.

Diese Endost- und Periostwucherungen werden meist als sekundär infolge der mechanischen Einwirkungen (Druck, Zug, Stoß usw.) auf den durch den

zusammen, welche alle Binnenräume des Knochens auskleidet und aus faserigem Bindegewebe oder nur aus spindeligen Zellen besteht; von diesem sogenannten Endost geht normal die Zerstörung und die Anbildung des Knochens aus.

Der Schwund des Knochens geschieht normalerweise durch lakunäre Resorption mittels Osteoklasten. Nach F. Hofmeister beruht dieselbe auf Wirkung von Kohlensäure, deren im Zellprotoplasma gebildete Menge zur Auflösung der Knochensubstanz genügt. An jeder einzelnen Stelle erreicht die Resorption nach Bildung einer flachen Grube ihr Ende und wird durch Apposition junger Knochensubstanz abgelöst. Die Osteoklasten sind genetisch und morphologisch von den Knochenmarksriesenzellen streng zu trennen; sie sind Abkömmlinge des Bindegewebes, speziell des Endostes, aber nicht spezifische Gebilde; bei pathologischen Prozessen können sie aus Bindegewebe jeder Lokalität hervorgehen. Ebensowenig stellen die Osteoblasten eine spezifische Zellart dar; sie sind ebenfalls endostaler Abkunft, können aber unter pathologischen Bedingungen aus gewöhnlichem Bindegewebe entstehen.

Die Osteoblasten produzieren lamellaren Knochen, indem sie an der Oberfläche des alten Balkchens eine kontinuierliche Lage epithelähnlicher Zellen bilden und dann zwischen sich eine starre, homogen erscheinende Interzellularsubstanz abscheiden, welche nachträglich Kalk aufnimmt; die Kalkeinlagerung ist zunächst ungleichmäßig (*Pommers* „körnig-krümelige Schicht" zwischen alter Knochensubstanz und jüngster osteoider Auflagerung), dann homogen.

Histologie der pathologischen Zerstörung und Neubildung.

Bei allen erworbenen Erkrankungen des Knochens kommt eine über das gewöhnliche Maß hinausgehende Resorption oder Neubildung zustande. Dabei wiederholen sich die normalen Vorgänge (Fig. 129 u. 130), oder es treten neue Formen hinzu. Für die Zerstörung die Bildung perforierender Kanäle und die Hallisterese (s. Kapitel Atrophie); für die Neubildung Metaplasie aus Bindegewebe. Die letztere unterscheidet sich von der Entstehung geflechtartigen Knochens im Periost dadurch, daß keine oder fast keine Neubildung von Zellen und Interzellularsubstanz stattfindet, sondern das vorhandene Gewebe umgeprägt wird: die Faserbündel des Bindegewebes verdichten sich zu einer glänzenden, homogenen Interzellularsubstanz mit zackigen Höhlen und die vorhandenen Zellen nehmen die Gestalt zackiger Knochenkörperchen an (Fig. 131).

Fig. 129. Lakunäre Resorption bei tuberkulöser Ostitis.

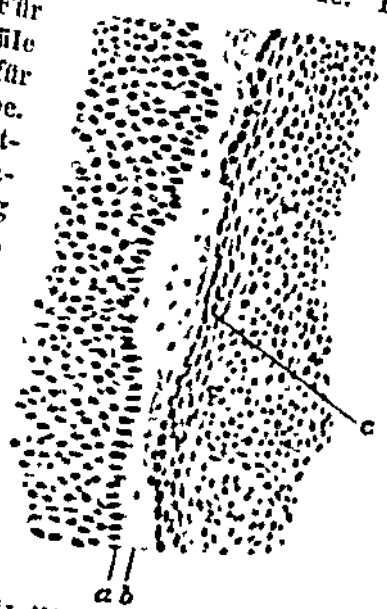

Fig. 130. Appositionelle Knochenneubildung. a Osteoblasten in Tätigkeit; b junges osteoides Bild; c spindelige Zellen des Periosts.

Bei Einheilung transplantierten toten Knochens findet man oft an der Grenze von lebendem und totem Gewebe keine Howshipschen Lakunen und Riesenzellen, sondern der junge Knochen selbst entwickelt sich in den transplantierten hinein und bringt ihn zum Schwund dadurch, daß seine

zwischen Knochen und Knorpel sehr unregelmäßig und häufig die Proliferationszone durch die verbreiterten längsgestellten Knorpelmarkkanäle in zungenförmige Abschnitte zerlegt (Fig. 144). Der zwischen den Blutgefäßen stehen gebliebene Knorpel wird durch Metaplasie in osteoides Gewebe umgewandelt, und dieses erhält sich als feinporige „spongioide Schicht" zwischen Knochen und Knorpel, während die Proliferation weiter in letzterem fortschreitet (Fig. 140).

Es handelt sich also um einen Ersatz der normalen neoplastischen Ossifikation des Knorpel vom Knochenmark aus durch eine abnorme metaplastische Ossifikation von Knorpelmark und Perichondrium aus, und die Verbreiterung der Wucherungszone ist nicht bedingt durch eine gesteigerte Proliferation, sondern durch eine verzögerte Überführung des gewucherten Knorpels in Knochen; nach Erdheim ist sogar regelmäßig das absolute Maß der Knorpelwucherung und damit das Längenwachstum bei Rachitis ein geringes. Solange die Rachitis besteht, wird also an der Knorpelgrenze kein nach Struktur und Architektur dem normalen gleichwertiger Knochen gebildet, sondern nur das spongioide Gewebe, welches nachträglich, bei Heilung, vom Mark aus zu brauchbarer Spongiosa umgebaut wird.

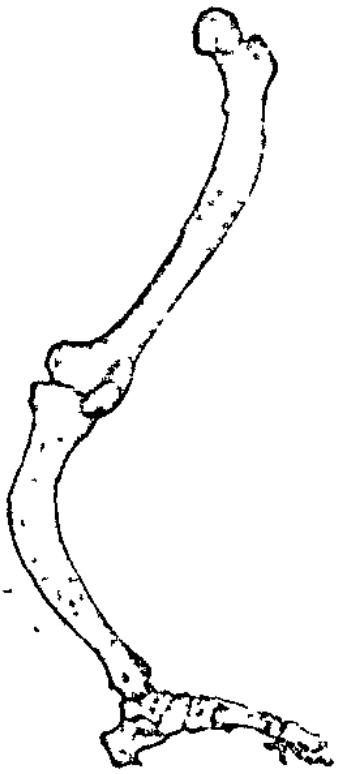

Fig. 145. Rachitische Kurvaturen der unteren Extremität.

Die endochondrale Störung einerseits, die periostale und endostale andererseits sind nicht immer in gleicher Intensität vorhanden und so resultieren die verschiedenen Formen der Rachitis: vorwiegend Veränderungen an der Knorpelgrenze und nur mikroskopisch nachweisbare im alten Knochen einerseits, fast fehlende Veränderungen am Knorpel, dagegen starke Atrophie und Erweichung der Diaphysen andererseits sind die Extreme.

Das Aussehen der Knochenrinde hängt von der Stärke der halisteretischen Atrophie und dem Grade periostaler Neubildung ab. Ist jene stark, so wird die Rinde dünn, porotisch, weich und rot, ist sie gering, so behält der Knochen sein normales Aussehen und seine Festigkeit.

Die Deformierungen des rachitischen Skeletts kommen durch den mechanischen Einfluß der Körperschwere und des Muskelzuges auf die erweichten Knochen zustande. Es sind 1. Biegungen der Diaphysen; bei Kindern, welche laufen, krümmen sich die Beine (O-Beine), und zwar das Femur mit der Konkavität nach innen und hinten, die Tibia und Fibula nach hinten und innen oder nach vorn; sie sind dabei oft abgeplattet und scharfkantig (Fig. 145). 2. Es sind Abbiegungen der Gelenkenden gegen den Schaft im Bereich der spongioiden Schicht. Dadurch erklären sich manche Fälle von Genu valgum, ferner das Abgleiten der knorpeligen Rippen von den knöchernen. 3. Es sind richtige Infraktionen oder komplette Frakturen der Schäfte. In der Regel knickt nur die konkavseitige Wand ein und springt, nach Art einer geknickten Federpose, winklig in die Markhöhle vor. Diese Verletzungen hei-

nen zusammenfallen, derart, daß die Verschmelzung erfolgt, weil die Wucherung sistiert; so findet man bisweilen an einzelnen Teilen, besonders an der Schädelbasis, Synostose, an der anderen den erhaltenen, aber ruhenden Fugenknorpel.

α) Lokale Wachstumshemmungen.

An den Extremitäten tritt lokaler Wachstumsstillstand eines einzelnen Knochens ein, wenn einer seiner Epiphysenknorpel geschädigt ist, sei es operativ bei Gelenkresektionen, sei es spontan dadurch, daß eine chronische oder akute Osteomyelitis oder chronische Arthritis auf ihn übergreift; traumatische Epiphysenlösung kann ebenfalls zur Verkürzung führen. Im Tierexperiment ist diese Folge der Knorpeldestruktion festgestellt worden.

Sind mehrere oder alle Knochen einer Extremität, z. B. ein ganzer Arm, verkürzt, so liegen entweder ein Fehler in der Keimanlage, eine Aplasie, oder, sehr selten, eine abnorme Verkürzung der Haut durch ausgedehnte [illegible] am häufigsten, nervöse Störungen („neurotis[illegible] zugrunde. Bei frühzeitiger Entwicklungsstör[illegible] (Polioencephalitis) einer Großhirnhemisphä[illegible] der entgegengesetzten Körperhälfte, bei herdförmiger Poliomyelitis die gleichnamige Extremität, bei Mikro- und Hydrocephalus oft alle Extremitäten im Wachstum zurück, und wenn auch gewöhnlich eine Lähmung damit verbunden ist, läßt sich die Wachstumsstörung doch nicht als Folge der Inaktivität betrachten; offenbar übt normalerweise das Gehirn einen Einfluß auf den regelrechten Ablauf des endochondralen Wachstums aus. Bei den neurotischen Wachstumshemmungen sind die Epiphysenknorpel vorhanden, proliferieren aber zu schwach.

Über Störungen im Schädel- und Beckenwachstum s. Kap. 8.

Am bindegewebig präformierten Schadeldach finden sich bei ca. 20% der Neugeborenen Ossifikationsdefekte in Form von Lücken, besonders neben der Pfeilnaht, welche wohl eine Folge des mechanischen Druckes des schnellwachsenden Gehirns sind („Weich- oder Lückenschädel" [*Wieland*]).

β) Allgemeine Wachstumshemmungen.

αα) Wahrer Zwergwuchs, Nanosomie.

Wahre Zwerge sind allgemein zu kleine, proportionierte und mit ebenmäßigen Weichteilen versehene Individuen; ihre Intelligenz ist in der Regel gut entwickelt, selten sind Zwerge idiotisch. Sie unterscheiden sich von den kurzgliedrigen Zwergen, welche aus rachitischen und chondrodystrophischen Erkrankungen hervorgehen, durch die normalen Proportionen, von den kretinistischen durch Fehlen der psychischen Störungen, der Weichteilverdickungen, des Kropfes.

Es handelt sich beim wahren Zwergwuchs um einen allgemein zu geringen Grad der dem Längenwachstum dienenden Knorpelwucherung; das Skelett bleibt auf kindlicher Stufe stehen, ebenso wie die inneren Organe. Der Schädel ist meist, wie beim Kind, im Verhältnis zur Körperlänge groß, und deshalb das Gehirn gut gebildet; seltener bleibt auch er auffallend im Wachstum zurück (Nanocephalie).

Bisweilen scheint nach anfänglich guter Entwicklung der Wachstumsstillstand plötzlich einzutreten, andere Male besteht von der Geburt an ein verlangsamtes Wachstum. Man findet bei Zwergen die Knorpelfugen an

als einen entzündlichen Vorgang an und leitet die Erscheinungen von der gesteigerten Gefäßbildung und Hyperämie ab. Die Frage, ob bei der Entstehung der menschlichen Rachitis Störungen der innersekretorischen Drüsen eine Rolle spielen, ist noch nicht geklärt. Bei Ratten werden durch Exstirpation des Thymus (*Klose*) oder der Epithelkörperchen (*Erdheim*) Veränderungen am Skelett hervorgerufen, welche weitgehende Ähnlichkeit mit der Rachitis des Menschen zeigen, und bei der spontanen Rachitis der Ratten hat Erdheim regelmäßig Vergrößerungen der Epithelkörperchen gefunden. Derselbe hält die Vergrößerung nicht für die Ursache der Rachitis, sondern für den Ausdruck dessen, daß bei dieser Krankheit ein erhöhtes Bedürfnis nach Epithelkörperchen-Sekret, also eine relative Insuffizienz dieser Organe vorhanden ist.

d) Möller-Barlowsche Krankheit (Osteotabes infantum [Ziegler]).

Sie ist eine exquisite Säuglingskrankheit der zweiten Hälfte des ersten Lebensjahres und entsteht auf Grund unzweckmäßiger Ernährung durch überhitzte Milch und Milchsurrogate, dauert Monate lang und geht unter dem Einfluß geänderter Nahrung meist in Heilung aus.

Die Veränderungen des Skeletts (*Schmorl*, *Schödel-Nauwerck*, *E. Fraenkel*, *Ingier*) bestehen in einer durch Erkrankung des Knochenmarkes bedingten, über das Skelett verbreiteten und an den Diaphysenenden der langen Röhrenknochen, den Rippen und dem Schädel besonders hervortretenden Atrophie der Tela ossea und hämorrhagischer Diathese an Mark und Periost; der Atrophie liegt eine fast vollständige Aufhebung der Apposition bei normaler Resorption zu Grunde; an den subchondralen Wachstumszonen, wo die verkalkten Knorpelpfeiler ohne Knochenbelag bleiben, führt sie oft durch Frakturen zur Epiphysenablösung, an der alten Knochenrinde zu Lücken. Daneben her geht als selbständiger Prozeß eine Umwandlung des zelligen Knochenmarks in blutgefäßarmes Bindegewebe („Gerüstmark"), welche durch mangelhafte Ausbildung der spezifischen Markzellen zustande kommt und ebenfalls besonders in den subchondralen Knochenabschnitten liegt; von ihr hängen die mangelhafte Einschmelzung der Knorpelzellsäulen und dadurch bedingte Verbreiterung der Wucherungszone und Abweichungen der Vaskularisation der letzteren ab.

Dadurch kann eine Kombination mit Rachitis vorgetauscht werden. Abgesehen davon aber kommt häufig eine wirkliche Kombination beider in ihrem Wesen ganz verschiedenen Krankheiten vor (*Schmorl*), weil rachitische Kinder zur Erkrankung an M.-B. neigen.

Die periostalen Blutungen führen zur Abhebung des Periosts, umhüllen mantelartig den Knochen und führen zu Anschwellung der Gelenkgegenden; bei längerer Dauer entstehen periostale Knochenauflagerungen.

Oft treten die Zeichen hämorrhagischer Diathese auch an der äußeren Haut, dem Zahnfleisch und den Schleimhäuten auf, ähnlich wie beim Skorbut; und da dieser, wenn er wachsende Individuen befällt, Knochenveränderungen ähnlich denen des Morbus Barlow hervorruft, wird der letztere mit Recht als Säuglingskorbut bezeichnet.

Experimentell ist von Holst, Hart und Ingier an Tieren durch Verabreichung unzweckmäßiger Nahrung M.-B.-K. erzeugt worden. Auch weit fortgeschrittene Erkrankung kann durch Änderung der Ernährung zur Heilung gebracht werden (s. *Ingier*).

an der anderen vermindert ist. Letzteres wird nicht selten durch den sogenannten „Perioststreifen" herbeigeführt, d. i. ein bindegewebiger Zug, welcher sich oft einseitig, vom Periost zwischen Epi- und Diaphyse einsenkt; derselbe ist der Inhalt eines oft abnorm stark entwickelten Knorpelmarkkanales; in seinem Bereich sistieren die Wachstumvorgänge vollständig.

Die Einziehung der Nasenwurzel beruht auf einer Verkürzung der Schädelbasis. Letztere ist knorpelig präformiert und verlängert sich nach den Gesetzen des enchondralen Wachstums von zwei Knorpelfugen aus, der Symphysis intersphenoidalis und der wichtigeren Symphysis sphenooccipitalis; bei diesem Wachstum wird normalerweise das Nasengerüst, welches von der Schädelbasis entspringt, nach vorn geschoben. Der Verkürzung der letzteren liegen dieselben mangelhaften Proliferationsvorgänge an der Symphysis sphenooccipitalis zugrunde, wie an den Extremitäten; oft verschwinden die ruhenden Knorpelscheiben ganz und Keilbeine und Hinterhauptsbein verschmelzen zu einem einheitlichen Knochen — „Synostose der Schädelbasis" —, wodurch ein weiteres Längenwachstum unmöglich wird. Tritt die Störung in einer sehr frühen Periode des Embryonallebens ein, so entstehen überhaupt nur rudimentare Knochenkerne, die Basis bleibt fast ganz knorpelig. Das mangelhafte Wachstum kann auch das knorpelige Nasengerüst selbst, besonders das Siebbein, treffen; dann wird die Einziehung der Nasenwurzel gesteigert und die ganze Nase abgeplattet.

Die Einziehung der Nasenwurzel ist auch ein Hauptmerkmal des Kretinismus; deshalb ist früher die Chondrodystrophie als „angeborener Kretinismus" aufgefaßt worden. Indessen haben die genaueren Untersuchungen die Verschiedenheit von Chondrodystrophie und Kretinismus gezeigt. Ob Störungen der innersekretorischen Drüsen der Chondrodystrophie zugrunde liegen, ist noch nicht klar (s. *Dietrich*, Lit.).

Die Erkrankung des Skeletts setzt bald früher, bald später im Intrauterinleben ein; je weiter die Knochen schon in der normalen Entwicklung gekommen waren, desto weniger macht sich die Mißstaltung besonders die Verkürzung der Glieder bemerkbar. Meist sterben die Kinder mit Chondrodystrophie bald nach der Geburt. Bleiben sie am Leben, so werden sie zu kurzgliederigen Zwergen.

γγ) **Osteogenesis imperfecta (Fragilitas ossium, myeloplastische Malazie [v. Recklinghausen]) und Osteopsathyrose.**

Die Osteogenesis imperfecta führt zu Mißstaltungen des Körpers, welche eine gewisse Ähnlichkeit mit denen der Chondrodystrophie haben können, und ist ebenfalls als fetale Rachitis bezeichnet worden; denn die Extremitäten des neugeborenen Kindes sind verkrümmt, oft verkürzt und mit Verdickungen versehen. Aber das Wesen der Erkrankung ist vollständig verschieden von dem der Chondrodystrophie: Es handelt sich um mangelhafte Ausbildung von Knochensubstanz seitens des Markes und Periosts bei normal verlaufenden oder etwas verlangsamten *(Buday, Harbitz)* Proliferationsvorgängen am Knorpel; so werden die Knochen normal lang, aber dünn, porös und sehr brüchig; das Mark tritt stark in den Vordergrund. Die zahlreichen **Frakturen** (bisweilen über 100) an allen Teilen des Skeletts führen erst die Verkrümmungen und Verkürzungen he[illegible] n die intrauterin entstehenden Frakturen [illegible] und letztere bewirkt ringförmige Auftreibu[illegible]

Knochenlager, oder an der Grenze syphilitischer Defekte entsteht ein knöcherner Wall; ein Teil dieser Knochenneubildungen hat offenbar die Bedeutung einer Regeneration.

α) Akute Periostitis.

a) **Periostitis simplex** entwickelt sich nach Traumen und besteht in leichter Verdickung des Periosts durch zellig-seröses Exsudat. Im weiteren Verlaufe kann sie zur Auflagerung von Osteophyten führen.

b) **Periostitis purulenta.** Die eitrige ist die häufigste Form der Periostitis Sie besteht in einer zunächst serös-hämorrhagischen, später bald eitrigen Infiltration der tiefen, sogenannten Kambium-Schicht des Periosts, an welche sich dann eine Ansammlung freien Eiters zwischen Knochen und Periost mit Abhebung des letzteren anschließt. Bei großer Ausdehnung und Entzündung kann die ganze Diaphyse eines Röhrenknochens von Periost entblößt werden.

Der weitere Verlauf gestaltet sich verschieden: In günstigen Fällen perforiert der Eiter durch die äußere Periostschicht nach außen und das Periost legt sich dem Knochen wieder an; in ungünstigeren Fällen geht die eitrige Entzündung auf das Knochenmark über und führt Nekrose des Knochens herbei.

Die Periostitis purulenta ist stets Folge einer bakteriellen Infektion; dieselbe wird entweder von Wunden aus oder von Nachbarorganen her (z. B. Unterkieferperiostitis nach Zahnkaries), oder vom Knochenmark fortgeleitet (s. unten); oder die Infektion erfolgt hämatogen als genuine Erkrankung gleich der eitrigen Osteomyelitis, oder als Metastase bei p[illegible] Über die Bakteriologie der ge- n[illegible] zur Entzündung des Markes siehe b[illegible]

β) Akute eitrige Osteomyelitis und Ostitis.

Sie beruht ebenfalls stets auf einer Bakterienwirkung. Abgesehen von der Infektion des Markes bei komplizierten Frakturen, Schußverletzungen oder von einem tiefgreifenden Ulcus cruris aus kommt die Entzündung des Knochenmarkes durch Invasion der Bakterien auf dem Blutweg zustande, entweder als sekundäre Osteomyelitis bei Pyämie, Typhus, seltener Pneumonie oder Scharlach, oder als primäre Infektionskrankheit, als genuine eitrige Osteomyelitis. Die beiden Formen [illegible] er insofern nahe, als auch bei der [illegible]

eitrige Osteomyelitis ist vorwiegend eine [illegible] demselben gibt das Knochenmark die Hauptstätte für pyämische Metastasen bei Grundkrankheiten jeder Art ab und stellt oft die einzige Lokalisation dar. Am meisten gefährdet ist das 13.—17. Lebensjahr. Diese Disposition hängt mit den Wachstumsvorgängen im Knochen zusammen, und so erklärt es sich, daß die am schnellsten wachsenden und mit der stärkst entwickelten Zirkulation versehenen Röhrenknochen am häufigsten erkranken. Sechs Siebentel aller Fälle betrifft die langen Röhrenknochen, unter ihnen am häufigsten Femur, Tibia, Humerus, ein Siebentel die kurzen und platten Knochen.

Diese akuten eitrigen Entzündungen des Markes sind sehr häufig von denen des Periosts begleitet, selten setzt der Prozeß an beiden Stellen zugleich ein, in der Regel beginnt er entweder im Mark oder

die Epiphysenscheiben können bis ins 5. und 6. Lebensjahrzehnt erhalten bleiben.

So entsteht durch Nachschleppen der endochondralen Ossifikation die Gesamtverkürzung, andererseits können Kretinen langsam noch bis ins 4. Jahrzehnt wachsen. Demgegenüber verläuft die periostale Ossifikation ungestört; die verkürzten Knochen sind wohlproportioniert, selten plump.

Bei Kretinen findet man an der Schilddrüse schwere Veränderungen, meist Kropf, seltener Atrophie; ursprünglich galt die Wachstumsstörung als die Folge des Ausfalls der Schilddrüsenfunktion; doch wird neuerdings fur den endemischen Kretinismus der Kropf nur als Teilerscheinung der Krankheit aufgefaßt.

Wenn **Myxödem**, die nach Schilddrüsenausfall (Hypo- oder Athyreosis) eintretende schwere Allgemeinerkrankung, in der Kindheit (infantiles Myxödem) oder der frühesten Lebensepoche (kongenitales Myxödem) einsetzt, kommen am Skelett Entwicklungsstörungen zustande, welche denen des Kretinismus vollkommen gleichen (sogenannter sporadischer Kretinismus); hier ist der ursächliche Zusammenhang zwischen Schilddrüsenstörung und Wachstumshemmung zweifellos.

Als Ollier sche Wachstumsstörung oder Dyschondroplasie wird eine seltene Affektion des wachsenden Skelettes bezeichnet, welche in Unregelmäßigkeit und Verzögerung der endochondralen Ossifikation besteht und dazu führt, daß reichliche Knorpelmassen an ungewöhnlicher Stelle subperiostal und intramedullar liegen bleiben und tumorartige Anschwellungen bewirken; besonders disponiert sind die Phalangen. So resultiert eine oft halbseitige Verkürzung und Verdickung der Glieder.

b) Wachstumssteigerungen.

Riesenwuchs, Makrosomie.

1. **Allgemeiner Riesenwuchs.** Das normale Längenwachstum ist zeitlich beschränkt; ein Übermaß desselben kann entweder durch erhöhte Proliferation der Epiphysenknorpel innerhalb der physiologischen Wachstumsepoche oder durch ihre abnorm lange Persistenz und Tätigkeit entstehen.

Die das gewöhnliche Maß überschreitende Körpergröße wird in Hochwuchs (bis zu 2 m) und Riesenwuchs (über 2 m) unterschieden.

Beim Hochwuchs sind die Körperproportionen gesteigert, die Arme und Beine zu lang, der Kopf zu klein, weil die normalen Größenunterschiede der Körperteile mit dem absoluten Wachstumsmaß sich steigern, die langsam wachsende Wirbelsäule dauernd hinter den schneller wachsenden Extremitäten zurückbleibt. In der Regel liegt dieser Hochwuchs schon in der Keimanlage begründet („physiologischer Hochwuchs"), kann aber auch künstlich erzeugt werden durch Verlust der Geschlechtsdrüsen („pathologischer Hochwuchs"); die Epiphysenknorpel bleiben in diesem Falle (z. B. bei kastrierten Tieren) ungewöhnlich lange erhalten.

Beim echten Riesenwuchs (bis 279 cm) sind die Wachstumsgesetze durchbrochen, und es entstehen pathologische Proportionen: Schädel klein, Beine und Arme nicht übermäßig lang. Das Riesenwachstum beginnt gewöhnlich im 9. bis 10. Lebensjahre und erreicht seinen Höhepunkt innerhalb der physiologischen Wachstumsperiode; also die Proliferationsfähigkeit der Knorpel ist ungewöhnlich groß; bisweilen bleibt sie auch über die Zeit hinaus erhalten. Viele Riesen sind Akromegalen (s. später), andere tragen Hyper-

Gegenüber der diffusen Phlegmone in den langen Röhrenknochen erzeugt die eitrige Osteomyelitis in den kurzen und platten Knochen häufiger umschriebene Herde. Relativ am häufigsten werden Clavicula, Scapula, Os ilei, Calcaneus, Rippen, Wirbel, Schädel befallen.

Entsprechend der verschiedenen Entstehungsweise sind die bakteriellen Befunde bei der eitrigen Osteomyelitis wechselnd; der häufigste Erreger ist der Staphylokokkus, dessen Gift bei Infektion am Tier eine elektive Wirkung auf das Knochenmark ausübt (*Fod*); ferner können Streptokokken und Pneumokokken die genuine Osteomyelitis, und Typhusbazillen allein die posttyphösen Entzündungen hervorrufen.

Bei wachsenden Tieren gelingt es, durch intravenöse Injektion der verschiedensten Bakterien entzündliche Knochenveränderungen von gleichem anatomischen Charakter hervorzurufen.

Ein durchgreifender Unterschied im anatomischen Bild bei den verschiedenen Infektionen besteht nicht, nur kann man sagen, daß der Staphylokokkus im allgemeinen die schwersten und vollständigsten Entzündungen erzeugt, in Fällen ohne Staphylokokken die Erkrankung sich häufiger auf Periost und äußere Rindenschicht beschränkt. So ist die posttyphöse Entzündung meist eine reine Periostitis.

γ) Ausgang und Folgen der akuten eitrigen Osteomyelitis und Periostitis.

Die Osteomyelitis ist eine Infektionskrankheit mit schweren Allgemeinerscheinungen; die letzteren können zurückgehen, der eitrige Prozeß in Mark und Periost spontan stillstehen; oder die Entzündung führt unter dem Bilde der Pyämie zum Tode. Bei den evident metastatischen Entzündungen hängt der Verlauf in erster Linie von der Grundkrankheit ab; die posttyphösen Entzündungen besitzen im ganzen geringe Tendenz, Ausgangspunkt einer neuen Allgemeininfektion zu werden.

Die Folgen der Entzündung für den Knochen hängen von ihrer Ausdehnung ab; in einer großen Zahl der Fälle besteht sie in Nekrose (*νεκρός* = der Tote) der Tela ossea; der nekrotische Teil wird als Sequester aus dem Zusammenhang *gelöst. Die Nekrose tritt ein,* wenn der Knochen seiner Ernährung ganz beraubt ist, die er von Periost und Mark her erhält. Abhebung des Periosts allein oder Zerstörung des Markzylinders allein führt nicht zum Absterben, denn die beiden Ernährungsquellen helfen einander infolge reichlicher Gefäßverbindungen aus. Nekrose kann eintreten, wenn beide zugleich abgeschnitten sind, und sie tritt unvermeidlich ein, wenn die Entzündung auf den Inhalt der Haversschen Kanäle und das Spongiosamark übergangen ist und das Gewebe samt den Gefäßen eitrig geschmolzen hat. Dann bestimmt *die Ausbreitung dieser Ostitis diejenige der Nekrose.*

Wenn bei frischer Osteomyelitis durch Aufmeißeln des Knochens und Auskratzen des eitrig infiltrierten Markzylinders der Knochen vor dem Absterben bewahrt wird, so geschieht dies dadurch, daß dem Übergang der Eiterung auf die Haversschen Kanäle vorgebeugt wird.

Je nach Sitz und Ausdehnung nennt man die Nekrose und Sequester 1. kortikale oder periphere, 2. zentrale, 3. totale (Fig 148). Die Bezeichnung total bedeutet, daß der Knochen in ganzer Dicke, gleich-

welcher die an Mark und Periost anstoßenden Teile zuerst ihren Kalk verlieren und zu „osteoiden Säumen" werden und dann allmählich abschmelzen und spurlos verschwinden, so daß eine Erweiterung der Markräume entsteht. Die osteoiden Zonen „(Karminzonen" genannt, weil sie mit Karmin stark färbbar sind) enthalten kleine platte Knochenkörperchen (Fig. 137). Bei der Entkalkung treten die „Gitterfiguren" *(v. Recklinghausen)* auf, d. h. feine Spältchen in der Grundsubstanz, welche bei Füllung mit Luft oder Kohlensäure schwarz hervortreten und sich überkreuzende Bündel bilden. Sie stellen die interfibrillären Spalten dar, beruhen also auf Zerfaserung der entkalkten Grundsubstanz in die ursprünglichen Fibrillen (s. S. 206). Sie sind Ausdruck mangelhaften Kalkgehaltes und können dementsprechend auch bei Prozessen, bei denen die Verkalkung noch unvollkommen ist, vorkommen.

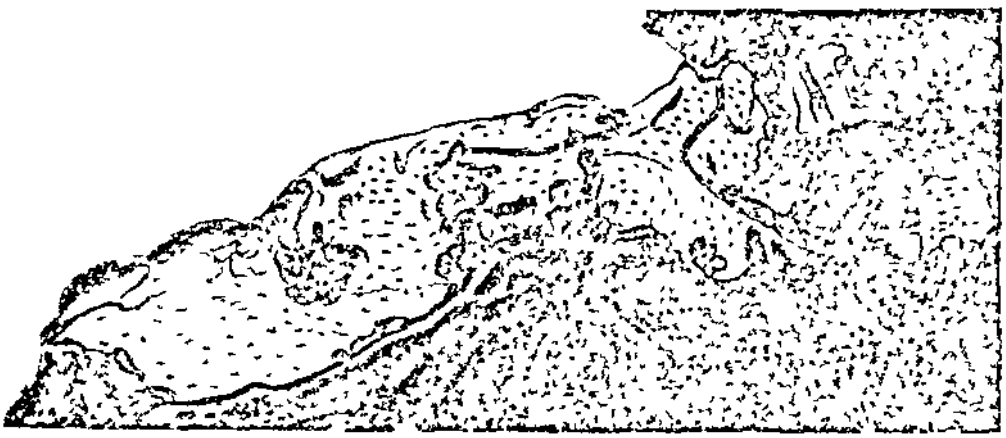

Fig. 135. Perforierende Kanäle und tiefe Lakunen bei tuberkulöser Ostitis

Rachitis neugebildeten auf dem Wege der Kalkberaubung stattfindet.

Einfache Atrophie kommt hauptsächlich vor:

a) lokal durch Druck einer außerhalb des Knochens liegenden Geschwulst oder eines Aortenaneurysmas (an Wirbeln, Rippen und Sternum), oder eines durch Hydrocephalus oder Tumor vergrößerten Gehirns (gegen die Schädelkapsel) — sogenannte **Druckusur**; der Knochen erscheint wie angenagt;

b) als **Inaktivitätsatrophie** an einem gelähmten oder durch Gelenkleiden ruhig gestellten Glied; z. B. lassen sich die Fußknochen eines wegen Knietuberkulose inaktiven Beines leicht mit dem Messer schneiden;

c) als **senile Atrophie** über das Skelett verbreitet;

d) als **neurotische Atrophie**, z. B. bei Tabes dorsalis oder Syringomyelie an verschiedenen Knochen, welche deshalb schon durch leichte Gewalteinwirkungen brechen (Spontanfraktur).

Merkwürdig ist die systematische hochgradige Knochenatrophie, welche nach Pawlow und Looser (Lit.) regelmäßig bei Hunden mit lange bestehenden Gallen-, Pankreas- oder Darmfisteln zustande kommt; ihr Wesen ist noch nicht klar.

vor, bisweilen als selbständiger Prozeß, häufiger als Begleiter von tiefen Erkrankungen, besonders Geschwülsten [illegible] und als Teilerscheinung der Rachitis [illegible] der regenerativen Neubildung nach Fra[illegible] Entzündungen der bedeckenden Weichteile, z. B. unter einem Ulcus cruris chronicum oder einer chronisch entzündeten Pleura.

Die Neubildung geschieht nach den Gesetzen der normalen periostalen Knochenentwicklung und ihr Produkt ist das **Osteophyt** (*φυτόν* = Gewächs), d. h. eine zunächst lockere Auflagerung von porösem, bimsteinartigen Knochen, dessen Bälkchen vorwiegend senkrecht zur Knochenoberfläche stehen. Das Osteophyt bildet entweder einzelne warzige und stachlige Erhebungen (Fig. 150) oder überzieht eine größere Fläche des Knochens. Das junge Osteophyt ist nicht von Bestand, *sondern es wird entweder ganz resorbiert oder* es erfährt einen inneren Umbau, durch welchen seine Struktur der der Unterlage gleich und die ursprüngliche Auflagerung in dauernde Verbindung mit letzterer gebracht wird; so entsteht eine Verdickung des Knochens, eine **Hyperostose.**

Fig. 150 Entzündliches Osteophyt der Fibula

Bei Schwangerschaft kommt an der Innenfläche des Schädeldaches gewöhnlich ein flächenhaft ausgebreiteter Überzug von Osteophyt vor, welcher von der Dura mater produziert wird (sogenanntes puerperales Osteophyt). Eine entzündliche Ursache für dasselbe ist nicht ersichtlich; es handelt sich wohl um einen hyperplastischen Prozeß (s. 7, d, *β*).

Bisweilen erfolgt ein komplizierter Umbau an der entzündlichen Auflagerung dadurch, daß die tiefe Schicht in Spongiosa (Medullisation), die oberflächliche in kompakte Substanz umgewandelt wird. *So entsteht eine* doppelte und zuweilen, besonders bei Rachitis und kongenitaler Syphilis, wo der Prozeß sich wiederholt, eine mehrfache Rinde, deren Schichten durch Spongiosa getrennt sind. Schwindet der Anlaß zu der Entzündung, so kann die ganze Auflagerung in dichten Knochen übergehen.

In manchen Fällen tritt unter chronischen Entzündungsreizen eine starke fibröse Periostverdickung ohne nennenswerte Knochenproduktion ein, sogenannte Periostitis fibrosa. So trifft man es namentlich an der Tibia unter einem alten Ulcus cruris, ferner bei der sogenannten Pachymeningitis externa, welche der Periostitis gleichsteht, da die äußere Duraschicht Periostfunktion hat. Indessen kann schließlich auch hier eine mehr oder weniger starke Knochenbildung erfolgen, und damit schwindet die scharfe Grenze gegen die Periostitis ossificans.

β) Chronische Ostitis und Osteomyelitis.

Die chronischen Entzündungen des Markes wirken auf die Tela ossea in zwei entgegengesetzten Richtungen, zerstörend oder neubildend, und danach unterscheidet man eine rarefizierende und eine ossifizierende Entzündung; beide können nebeneinander hergehen.

b) Osteomalazie (Knochenerweichung).

Die Osteomalazie (μαλακός = weich) ist eine Systemerkrankung des Skeletts. Die Schwangerschaft bildet die dominierende Ursache („puerperale Osteomalazie"); in ihr kommen die stärksten Verbiegungen zustande, und auch in normal gestalteten Knochen Schwangerer ist mikroskopisch stets ein geringer Grad von Erweichung zu finden („physiologische Osteomalazie"). Außerdem kommen in den ersten Kinderjahren osteomalazische Veränderungen in Verbindung mit Rachitis (s. S. 222) oder auch ohne nennenswerte rachitische Störung an den Wachstumsknorpeln vor („infantile Osteomalazie"), und endlich gibt es außer der senilen Osteoporose eine senile Osteomalazie.

Osteomalazie beruht auf Verarmung des Skeletts an Kalk, verbunden mit Atrophie auf der einen und starker Neubildung auf der anderen Seite, also mit einem starken Umbau der Knochen, der an manchen Stellen zur Porosierung, an anderen zur Verdichtung führt, aber auch an letzteren nur mangelhaft verkalktes Gewebe liefert. Bei chemischer Untersuchung ergibt sich eine Abnahme der Kalksalze von 65,44% auf durchschnittlich 28%. Und mikroskopisch ist das Leiden durch den Reichtum an osteoider Substanz charakterisiert. Dieselbe bildet die oberflächlichen Schichten der Balkchen und der Rinde und die inneren Lagen der Haversschen Lamellensysteme — „osteoide Säume" — (Fig. 137), in schweren Fällen kommen auch rein osteoide Balkchen vor.

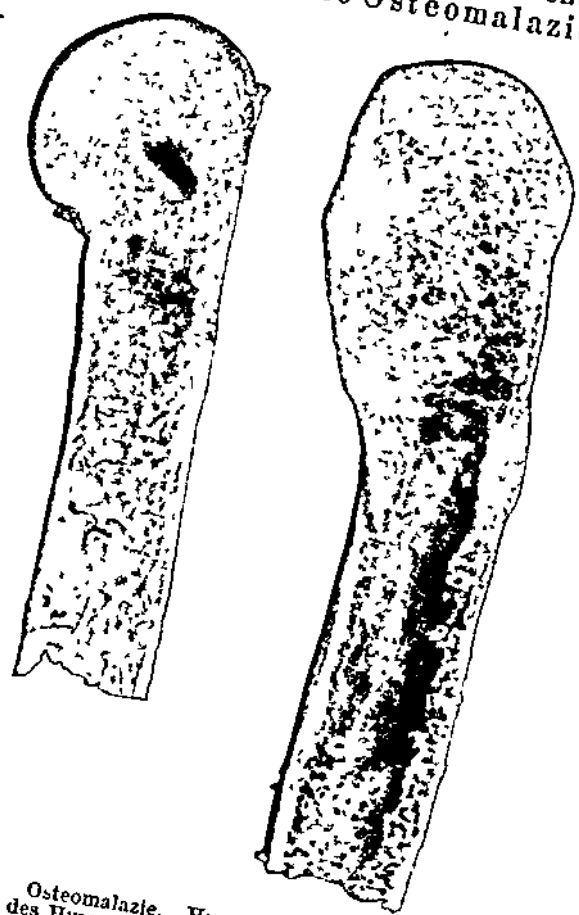

Fig. 138. Osteomalazie. Humerus mit Abknickung des Humeruskopfes, und Femur

Die Atrophie zeigt sich dadurch an, daß sich an den Röhrenknochen die Markhöhle erweitert, die Rinde dünn und rarefiziert und die Spongiosa grobmaschig wird (Fig. 138). In den schwersten Fällen bleiben an Stelle der Knochen nur häutige, von Periost gebildete Säcke mit Spuren von Knochensubstanz übrig. Das Knochenmark ist in der Regel intensiv rotes Splenoidmark (Osteomalacia rubra), seltener Fettmark (Osteomalacia flava).

Die osteomalazischen **Difformitäten** beruhen teils auf Verbiegungen, teils auf Frakturen, und erstere werden der Hauptsache nach durch die mechanische Beanspruchung der Knochen, besonders durch Wirkung der Körperlast bedingt. Die puerperale Osteomalazie betrifft am stärksten Becken, Lendenwirbel, oberen Femurteil. Das Becken wird bei Frauen, welche liegen, in der Hüftpfannengegend seitlich zusammengedrückt, der Beckeneingang dadurch kartenherzförmig und später schnabelförmig mit vorspringender Symphyse, das Kreuzbein nach vorn abgeknickt

Es gibt Fälle akuter Osteomyelitis, welche nicht zum Aufbruch des Herdes, sondern zur Resorption führen und bei welchen die sklerosierende Entzündung in der Nachbarschaft an Extensität und Intensität ungewöhnlich stark ist, so daß die Hyperostose und Osteosklerose des ganzen Knochens den Eindruck einer selbständigen sklerosierenden Osteomyelitis macht.

γ) Schicksal der Nekrosen.

Das gewöhnliche Schicksal besteht 1. in Ablösung des toten Stückes durch die reaktive demarkierende Entzündung, welche einen Teil des infektiösen Prozesses selbst ausmacht und aus einer Wirkung der Bakterientoxine auf die Umgebung desselben hervorgeht, und 2. in Bildung einer knöchernen fistulösen Schale von letzterer aus. Die Demarkation erfolgt durch Entwicklung von Granulations-

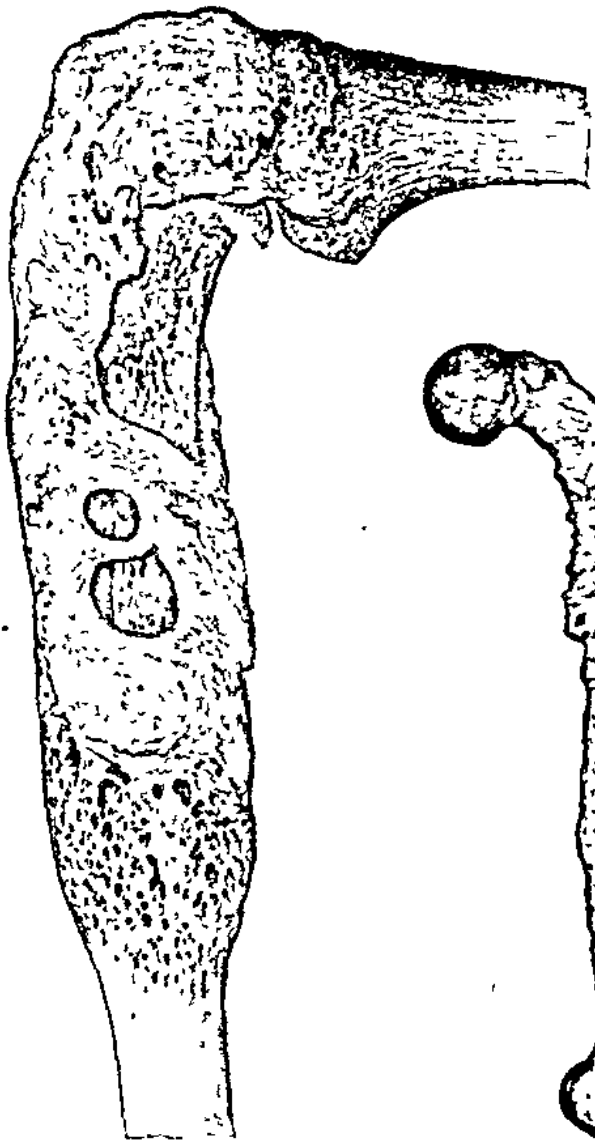

Fig 151 Osteomyelitische Nekrose der Tibia mit Totenlade und Kloaken in derselben.

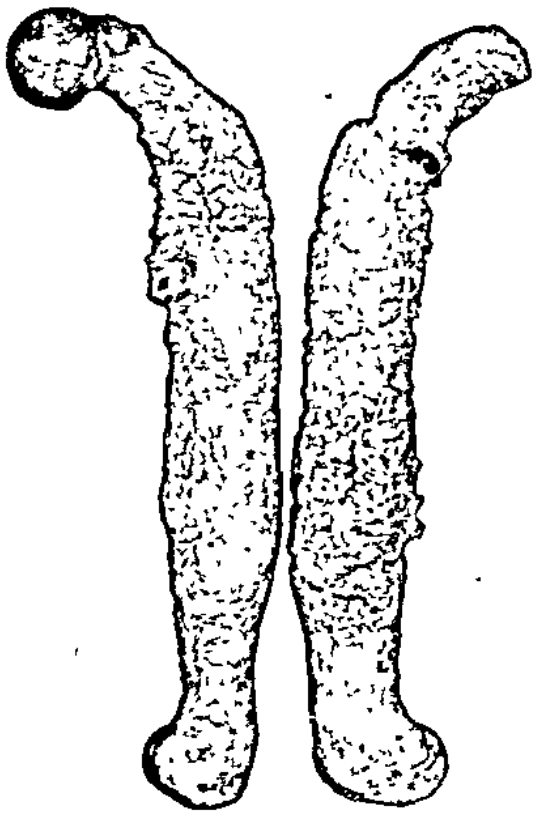

Fig 152. Periostale Knochenlade mit Kloaken bei sequestrierender Osteomyelitis des Femur.

gewebe im anstoßenden Mark, welches die knöchernen Verbindungen zwischen totem und lebendem Gewebe durch Resorption zerstört; so liegt der Sequester in einer mit Granulationen ausgekleideten Höhle umspült von Eiter; bei einigermaßen dicken Sequestern bedarf es zur perfekten Lösung zweier bis dreier Monate.

Die reaktive Knochenneubildung um den Sequester geht von Pe-

Anlaß gebe, und man hat daraufhin zur Heilung der Osteomalazie die Ovarien wiederholt mit günstigem Erfolg entfernt.

Es ist gelungen, bei Tieren experimentell Osteomalazie zu erzeugen: Bei trächtigen Hündinnen durch Darreichung kalkentziehender Nahrung (*Dibbelt*) und in einer großen Versuchsreihe (*Morpurgo*) durch Impfung alter Tiere mit einem Diplokokkus, der bei jungen Tieren Rachitis erzeugt.

c) Rachitis (englische Krankheit).

Rachitis (ῥαχῖτις νόσος—Rückgratskrankheit) ist eine Erkrankung des wachsenden Skeletts und tritt am häufigsten zwischen der zweiten Hälfte des ersten und dem Ende des zweiten Lebensjahre auf. Später einsetzende und länger, gelegentlich bis zum 20. Lebensjahre, dauernde Fälle sind sehr selten; sie tragen den Namen Rachitis tarda.

Die Haupterscheinungen bestehen in einer Auftreibung der Rippen an der Knorpel-Knochengrenze — „rachitischer Rosenkranz" —, und der Röhrenknochen nahe an den Gelenken — „Zwiewuchs" —, ferner Krümmung der Extremitäten besonders der Beine, und eckiger Gestalt und beträchtlicher Größe des Kopfes.

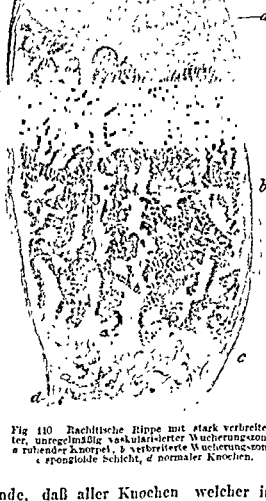

Fig. 140. Rachitische Rippe mit stark verbreiterter, unregelmäßig vaskularisierter Wucherungszone. *a* ruhender Knorpel, *b* verbreiterte Wucherungszone, *c* spongioide Schicht, *d* normaler Knochen.

Die anatomische Grundlage dieser Veränderungen ist sehr kompliziert. Sie besteht erstens im Auftreten osteoider Substanz in einer das normale Maß in Dicken- und Flächenausdehnung weit überschreitenden Menge, und oft in einer mit starker Hyperämie verbundenen, übermäßigen knochenbildenden Tätigkeit des Periostes und Endostes, welche zu Verdickung und Verdichtung der Knochen führt; zweitens in einer Störung der endochondralen Ossifikation, nämlich in übermäßiger Proliferation, mangelnder Verkalkung und unregelmäßiger Vaskularisierung und Ossifikation des Knorpels.

Das Übermaß osteoider Substanz kommt dadurch zustande, daß aller Knochen, welcher im Verlauf der Erkrankung, in normalen Grenzen oder zu reichlich, gebildet wird, lange kalklos bleibt und in schwereren Fällen der alte Knochen durch Halisterese entkalkt wird; so erhalten die Knochenbälkchen osteoide Säume, und vollkommen osteoide Bälkchengruppen treten auf (Fig. 141).

dampfen auf Schleimhautverletzungen auch künstlich erzeugen. Ihr Resultat ist eine Sklerosierung des Knochens und Auflagerung eines flächenhaften, sehr dicken und sklerotischen Osteophyts (Fig. 153). An dem so mehr oder weniger stark veränderten Knochen setzt, bisweilen erst nach jahrelangem Bestande, die eitrige Periostitis und Ostitis ein, die in der Regel neben einem kariösen Zahn beginnt und allmählich über den Kiefer fortschreitet; ist der Oberkiefer befallen, so kann sie auf die anstoßenden Gesichtsknochen übergehen. Der Eiter liegt entweder zwischen Periost und Osteophyt, so daß letzteres mit dem Kiefer abstirbt, oder zwischen Osteophyt und Knochen, so daß dieses eine Lade um den toten Knochen bildet. Der Eiter kann nach der Mundhöhle oder durch die äußere Haut perforieren. Am Knochen selbst nimmt die eitrige Entzündung einen mehr chronischen Verlauf, so daß er abstirbt, stellenweise rarefiziert wird; so erscheint der Sequester sklerotisch aber von Gruben und Kanälen durchsetzt.

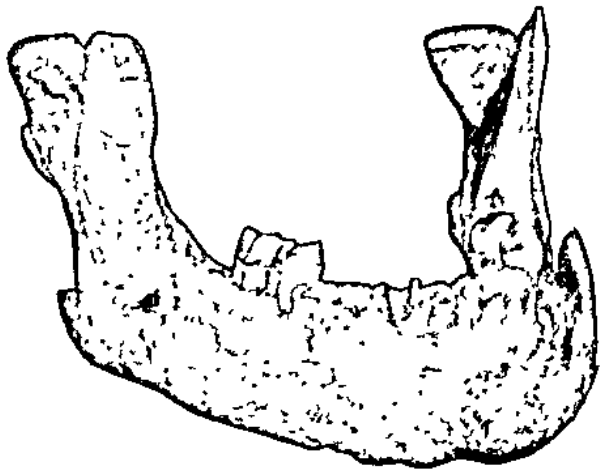

Fig 153 Phosphornekrose des Unterkiefers mit periostaler Knochenschale

In vielen Fällen tritt eine relativ vollständige Regeneration des ausgestoßenen Unterkiefers seitens des Periosts ein; am stärksten ist die Regenerationsfähigkeit längs des Unterrandes, so daß der sequestrierte Unterkiefer in einer Knochenrinne liegt; bisweilen werden auch die Kieferäste wieder vollkommen ersetzt. Wenn die Periostitis jauchigen Charakter hat, kann das Periost so weit zerstört werden, daß seine ossifikatorische Fähigkeit verloren geht.



Fig 154. Schädeldach bei Ostitis deformans.

ε) Ostitis deformans (Paget).

Aus der großen Zahl von Skeletterkrankungen, welche zu Deformierungen führen, wird als Ostitis deformans ein Prozeß hervorgehoben, dessen anatomische Grundlage ein großartiger Umbau des Skeletts, nämlich ausgedehnte Resorption und übermäßige Neubildung auf dem Wege einer Osteomyelitis fibrosa (*v. Recklinghausen*) ist, bei welchem aber nur kalklose Knochensubstanz geliefert wird. Der Prozeß tritt selten lokal, z. B. an einer Tibia, am Schädel, oder an wenigen

ursprünglichen rachitischen Prozeß nachgiebig gewordenen Knochen entstanden aufgefaßt; auf die Periostverdickung des Schädels ist diese Vorstellung schwer anwendbar.

Die endochondrale Störung schreitet allmählich über das Skelett fort, und Reihenfolge und Intensität hängen von der Wachstumsenergie der verschiedenen Knochen ab: So sind am frühesten und stärksten die am raschesten wachsenden Teile: Rippen, unteres Femur- und oberes Humerusende, nächstdem Tibia, Fibula usw. befallen.

Makroskopisch äußert sie sich in partiellem oder vollkommenem Fehlen der Verkalkungslinie des gewucherten Knorpels, einer starken Verbreiterung der bläulich durchscheinenden Proliferationszone und einer tief eindringenden, ganz unregelmäßigen Vaskularisation der letzteren. Während normal die Blutgefäße vom Knochenmark aus als regelmäßige und parallel nebeneinander in gleicher Linie vorrückende und jede Knorpelzellsäule eröffnende Sprossen in die provisorische Verkalkungsschicht einwachsen, treten bei

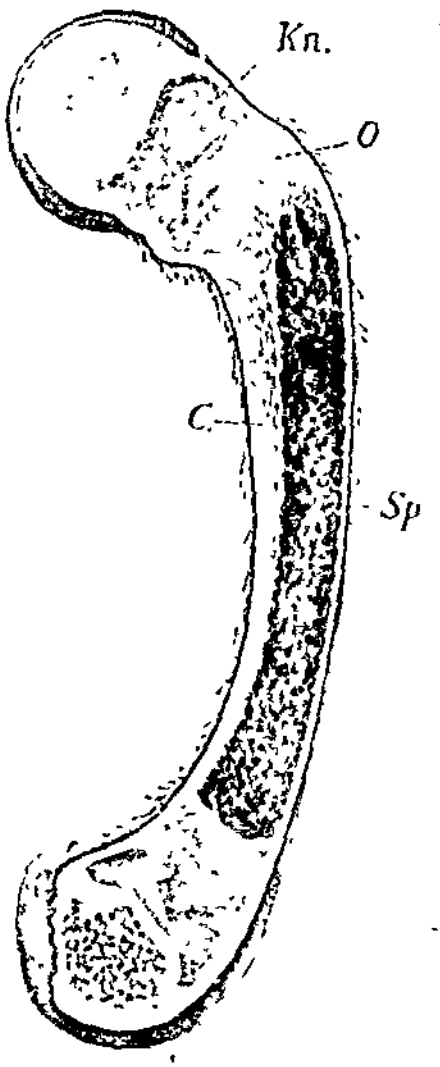

Fig. 143. Floride Rachitis. *An* Knorpelinsel; *O* spongioide oder osteoide Zone; *C* verdickte Corticalis, *Sp* Spongiosa.

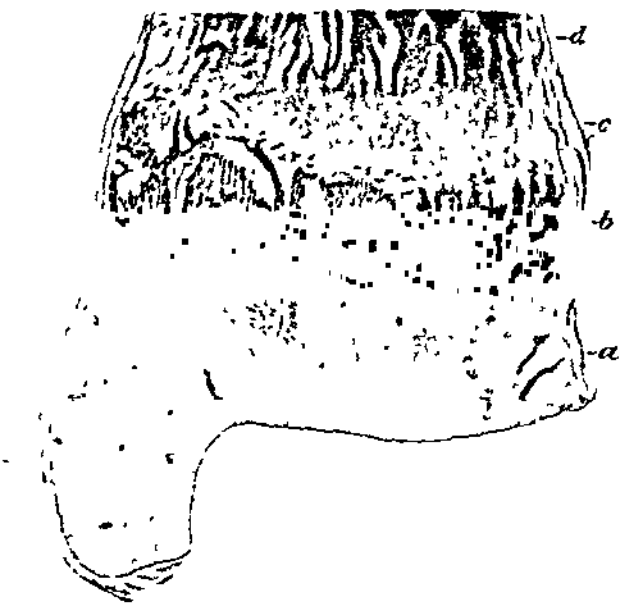

Fig. 144. Rachitis. Unteres Tibiaende mit stark verbrei-

der Rachitis verzweigte Gefäßbäumchen durch die ganze Breite der Proliferationszone auf (Fig. 140). Das Knochenmark hat an dieser Vaskularisation des Knorpels nur geringen Anteil; die Gefäße stammen vielmehr vorwiegend vom Knorpelmark und Perichondrium. Sie dringen von allen Seiten in die gewucherte Schicht ein und durchfurchen sie, verbreiten sich aber vorwiegend längs der Interzellularsubstanz und lassen so große Bezirke der Knorpelzellen unberührt. So wird die Grenze

zündung eines benachbarten Gelenkes usw. in Erscheinung treten, sind lokale Prozesse, welche bei einem sonst gesunden Individuum oder als Metastase einer anderweitigen tuberkulösen Erkrankung, welche besonders häufig in der Lunge liegt, entstehen. Sie brauchen längere Zeit, jedenfalls Wochen und Monate zu ihrer Entwicklung und sind dadurch charakterisiert, daß an Stelle des Knochenmarkes oder Periosts sich ein von miliaren Tuberkeln durchsetztes Granulationsgewebe ausbildet (tuberkulöse Osteomyelitis und Periostitis). Die Tuberkelbazillen sind in den fungösen und käsigen Knochenherden gewöhnlich in geringer Zahl vorhanden. Auch in dem Fisteleiter der nach außen aufgebrochenen werden sie spärlich gefunden oder ganz vermißt.

Auf die **Lokalisation** der Tuberkulose haben, im Gegensatz zur akuten Osteomyelitis, die Wachstumsvorgänge gar keinen Einfluß. Lieblingssitz sind die spongiösen Teile des Skeletts, und diejenigen mit der reichlichsten Spongiosa sind am stärksten disponiert: Wirbelkörper, Epiphysen der Röhrenknochen, kurze Knochen der Hand- und Fußwurzel, Beckenknochen, Schädelknochen. Viele Knochentuberkulosen entstehen bei tuberkulösen Individuen nach einem Trauma, sei es, daß die Knochenverletzung günstige Bedingungen für die Ansiedelung der Bazillen schafft, sei es, was nach Tierexperimenten wahrscheinlich ist, daß sie einen am verletzten Knochen latent bestehenden tuberkulösen Herd zur Entwicklung bringt. Letztere Annahme hat nichts Willkürliches, denn bei der Sektion von alten Lungenphthisen trifft man häufig chronische Miliartuberkulose im Knochenmark an den verschiedensten Stellen, welche im Leben unbemerkt geblieben war.

Gewöhnlich beginnt der Prozeß als tuberkulöse Osteomyelitis und kann, wenn die Oberfläche erreicht wird, zur Periostitis führen; weit seltener macht die Periostitis den Anfang, an welche sich infolge des Zusammenhanges zwischen dem Periost und dem Inhalte der Markräume fast stets eine oberflächliche Osteomyelitis anschließt.

Die **tuberkulöse Periostitis** spielt eine bedeutsame Rolle an den Rippen und den Gesichtsknochen. An den letzteren ist sie gewöhnlich primär, an den Rippen ebenso häufig primär, als von einem oberflächlichen kleinen ostitischen Herd fortgeleitet; ist von einem solchen das Periost einmal erreicht, so schreitet der Prozeß in letzterem über die ganze Länge der Rippe fort. Das tuberkulöse verkäsende und eitrig schmelzende Granulationsgewebe entwickelt sich in der inneren Periostschicht und zerstört dieselbe, so daß sich in der Regel an der Stelle der Entzündung keine Knochenschale bildet. Unter dem tuberkulösen Periost findet sich am Knochen gewöhnlich eine **periphere Karies**, welche, in besonders großer Ausdehnung an den Rippen, die Oberfläche rauh macht und teils durch Usur der Tela ossea seitens des gewucherten Periosts, teils durch Übergang der tuberkulösen Entzündung auf die subperiostalen Markräume zustande kommt. Oberflächensequester kommen im Gefolge reiner tuberkulöser Periostitis nur am unteren Orbitalrand und Jochbein häufiger vor und sind wohl auf die rasche Vereiterung des tuberkulösen Granulationsgewebes zurückzuführen.

Die **tuberkulöse Osteomyelitis** (myelogene Tuberkulose; wenn in spongiösen Knochen auftretend, auch tuberkulöse Ostitis genannt) bildet, meist verborgen im Innern beginnend, bald zirkumskripte Herde, bald diffusere Infiltrationen; es ist eine rein destruktive Erkrankung, die Tela ossea wird innerhalb der Herde zerstört, und Knochenneubildung fehlt dabei, im Gegensatz zur syphilitischen Ostitis, in der Regel

len unter Kallusbildung, welche in der Konkavität besonders reichlich ist.

An der Wirbelsäule entstehen bogenförmige Krümmungen. An den erweichten Rippen kommt durch Druck und Inspiration eine Einziehung der seitlichen Teile und dadurch ein Vorspringen des Sternum vor („Hühnerbrust", „Pectus carinatum sive gallinaceum").

Zu den regelmäßigen Erscheinungen der Rachitis gehört die Veränderung des Schädels, charakterisiert 1. durch Verbreiterung und ungewöhnlich lange Persistenz der Fontanellen und bindegewebigen Nähte, welche von einer abnormen Wucherung und mangelhaften Überführung des Nahtbindegewebes in Knochen abhängt; 2. durch sogenannte Periostitis rachitica, an der Außenfläche flächenhafte osteoide Auflagerungen längs der Ränder der Knochen bildend: 3. durch Kraniotabes („weicher Hinterkopf"), d. h. Bildung von breiten Gruben, ähnlich den Impressiones digitatae, mit Verdünnung oder vollständigem Schwund des Knochens, dieselben sind mechanisch bedingt durch Druck des meist odematösen Gehirns, wobei der Gegendruck seitens der Unterlage unterstützend wirkt.

Rachitis kann heilen dadurch, daß das osteoide Gewebe durch Kalkaufnahme zu Knochen wird und die Ossifikationsvorgänge am Knorpel zur Norm zurückkehren unter Wiederauftreten der provisorischen Verkalkungszone und zwar zuerst in dem an der Grenze gegen den ruhenden Knorpel gelegenen Teil der Wucherungszone (*Schmorl*), wo sie liegen würde, wenn keine Rachitis aufgetreten wäre. Die Knochen sind nach der Heilung oft hyperostotisch und sklerosiert, wenn während der Erkrankung die periostale und endostale Neubildung stark war. Bestehende Difformitäten mäßigen Grades können verschwinden, indem die Diaphysen sich spontan strecken, andere bleiben das Leben über bestehen; außer ihnen kann eine dauernde Verkürzung der Röhrenknochen zurückbleiben. So entstehen die rachitischen Zwerge, deren Charakteristikum in der Verkürzung der Extremitäten besonders der Oberschenkel bei annähernd normal entwickeltem Rumpf liegt.

Wenn man früher eine scharfe Grenze zwischen Rachitis und Osteomalazie in dem Sinne aufstellen wollte, daß das Übermaß des osteoiden Gewebes bei Rachitis durch mangelhafte Verkalkung des neugebildeten, Osteomalazie durch Entkalkung des alten Knochens entstünde, so ist dieser Unterschied jetzt mehr in den Hintergrund getreten durch die Erfahrung, daß bei beiden Krankheiten sowohl Halisteresse als kalklose Neubildung vorkommt. Der wichtigste Unterschied zwischen beiden ist die Existenz der endochondralen Störung bei Rachitis, ihr Fehlen bei Osteomalazie. Bei Ratten gelingt es an jungen Tieren mit einem Diplokokkus Rachitis hervorzurufen, welcher bei älteren Osteomalazie erzeugt.

Die Ursachen der Rachitis sind ganz unbekannt. Zur Erklärung der Kalkarmut der Knochen stehen einander gegenüber die Vorstellung, daß eine Störung im Ca-Stoffwechsel mit zu geringem Angebot an das Skelett, und diejenige, daß eine Ernährungsstörung der osteogenen Gewebe selbst, welche die Fixierung des normal vorhandenen Kalkes hintanhält, vorliegt; in ersterer Beziehung ist vielfach Darmkatarrh als Ursache verringerter Resorption, von Dibbelt auch erhöhte Ca-Ausscheidung durch den Darm ohne allgemeine [illegible] beschuldigt worden. Ca-arme Futterung (*Stoltzner*, *Dibbelt*) [illegible] hervor, welche in mancher Beziehung [illegible] ähnlich, in ihrer prinzipiellen Zugehörigkeit zu derselben jedoch unsicher ist. Kassowitz sieht die Rachitis

sie wird am häufigsten im Humerus im Anschluß an Tuberkulose des Schultergelenkes beobachtet.

Die käsige **Ostitis** entsteht, wenn das tuberkulöse Granulationsgewebe rasch verkäst, bevor es noch die eingeschlossene Knochensubstanz resorbiert hat; dann stirbt letztere im Bereich des Herdes ab, da mit der Verkäsung des Markes die [illegible]
Knochenherde sind
Ostitis, noch selter
myelitis ein gleiches Aussehen zustande. An der Peripherie schreitet der Prozeß durch Bildung von miliaren Tuberkeln und Granulationsgewebe fort. Der verkäste Teil kann dabei als käsiger Sequester aus der Umgebung ausgelöst werden; er liegt alsdann in einer Höhle mit tuberkulöser Granulationsmembran, und von letzterer schreitet der Prozeß weiter (Fig. 156): Sequesterbildung bedeutet also nicht Heilung. In diesen tuberkulösen Sequestern ist der Knochen gewöhnlich rareficiert durch das vorhergehende granulierende Stadium der Entzündung, im Gegensatz zu den nach akuter Osteomyelitis entstandenen Sequestern, in denen der Knochen aus voller Gesundheit plötzlich abgestorben ist. Viel seltener erscheint ihre Substanz sklerosiert, besonders an Gelenksequestern, dadurch, daß die Knochenbälkchen vor dem Absterben sich verdickt haben.

Fig. 156. Käsiger Sequester des unteren Femurendes, umgeben von einer tuberkulösen Granulationsmembran.

Tuberkulöse Käseherde verfallen oft der eitrigen Schmelzung: 1. kann das käsige Material erweichen zu einer trüben Flüssigkeit mit Flocken und Bröckeln, welche körnige und fettige Zerfallsprodukte und wenig Eiterkörperchen enthält, und 2. durch Sekundärinfektion mit Eiterkokken eine richtige eitrige Entzündung mit Bildung rahmigen Eiters hinzukommen. In beiden Fällen besteht die Neigung zur Bildung von **Senkungsabszessen**, d. h. Fortleitung des Eiters längs des lockeren Bindegewebes oder längs der Muskeln, welche sich an ferner Stelle nach außen öffnen und durch ihren Gehalt an kleinsten Knochensplitterchen ihren ostalen Ursprung erkennen lassen. Die Wand solcher Senkungsabszesse wird von einer tuberkulösen pyogenen Membran gebildet.

In manchen Fällen bekunden tuberkulose Knochenherde eine Neigung zur Heilung dadurch, daß sie sich bindegewebig abkapseln; eine vollendete Heilung wird dadurch sehr selten erreicht, wohl aber bleiben Herde in diesem Zustande jahrelang latent. Die Neigung zur Knochenneubildung in der Umgebung tuberkulöser Herde ist im allgemeinen

5. Störungen des Kreislaufs.

Blutungen in Periost und Mark kommen durch Traumen oder spontan bei hämorrhagischer Diathese zustande (letztere siehe bei Möller-Barlowscher Krankheit, Kapitel 4 d).

Die traumatischen Hämorrhagien sind in der Regel Begleiterscheinungen von Frakturen und in Sitz und Ausdehnung von diesen abhängig. Im Mark stellen sie hämorrhagische Zertrümmerungen, im Periost hämorrhagische Infiltrationen oder subperiostale Hämatome dar.

Eine typische Form ist das Kephalhämatom der Neugeborenen, das ist ein subperiostaler Bluterguß an solchen Schädelknochen, welche bei langdauernden Geburten eine fortgesetzte Reibung gegen das knöcherne Becken erfahren; durch diese wird das Periost unter Zerreißung der Gefäße vom Knochen abgelöst; am häufigsten ist eines der Scheitelbeine betroffen. Der Bluterguß macht stets an den Nähten halt. Ist eine Schädelfraktur erfolgt, so entsteht zugleich mit dem äußeren ein inneres, subdurales Hämatom.

Äußerlich stellt das Kephalhämatom eine Beule dar, welche durch ihre pralle [illegible]

Ob Nekrosen durch Arterienverschluß, gleich den Infarkten, am Knochen vorkommen, ist zweifelhaft. Wo es scheinbar der Fall war, lag tatsächlich eine Infektion zugrunde. Auch bei Tieren läßt sich *weder durch Verlegung der Periostgefäße noch der Art. nutritia ein Infarkt* erzeugen, weil die Anastomosen zu reichlich sind.

Im allgemeinen entstehen die Nekrosen des Knochens durch eitrige oder käsige Entzündung des Knochenmarkes.

6. Entzündungen.

a) Akute Entzündungen und ihre Folgen.

Die Entzündungen gehen vom Periost oder vom Knochenmark aus, die Knochenkörperchen verhalten sich dabei nur passiv. Man nennt die Entzündungen des Periosts **Periostitis**, diejenigen des Markes **Osteomyelitis**; häufig wird für die Fälle, in denen nicht der Markzylinder, sondern das Mark spongiöser Teile betroffen ist, der Name **Ostitis** gebraucht. Der gewebliche Zusammenhang zwischen Periost und Mark der Knochenrinde führt dazu, daß sehr häufig sich entzündliche Prozesse von dem einen auf das andere fortsetzen, eine sogenannte Osteoperiostitis oder Panostitis entsteht.

An der Tela ossea rufen die Entzündungen des Periosts und Markes von eitrigem und käsigem Ch[illegible] Absterben (Nekrose) die mit Entwicklung von einfachem tuber[illegible] tionsgewebe verbundenen eine Druc[illegible] ierenden Wirkung der Entzündung [illegible] als des Markes eine entzündliche [illegible] bzw. Osteomyelitis ossificans —; sie bildet entweder den Ausgang einer akuteren Entzündung, z. B. eine traumatische Periostitis endet mit Auflagerung einer neuen Knochenschicht auf der alten Rinde, oder sie spielt sich in nächster Nachbarschaft destruierender Prozesse ab, z. B. über einer entzündlich entstandenen Nekrose bilden sich dicke periostitische

Knochenbälkchen bis auf Splitter zugrunde gegangen sind. Sie vergrößern sich häufig nur einseitig und graben so ein Bohrloch im Knochen, welches in oder neben dem Gelenk zur Oberfläche tritt. Die käsige Ostitis bildet ebenfalls zentrale, noch häufiger aber infarktähnliche keilförmige Herde, welche mit der Basis an die Gelenkfläche reichen, die Spitze nach der Diaphyse kehren. Form und Lage derselben entspricht zweifellos dem Ausbreitungsbezirk einer kleinen Arterie und wird durch Verlegung des betreffenden Ästchens bestimmt; wahrscheinlich ist in der Regel nicht Embolie käsigen Materials in dasselbe die Ursache, sondern eine tuberkulöse Arteriitis, welche allmählich zum Verschluß des Lumens führt; so wird es verständlich, daß diese Keilherde nicht nur als Metastasen älterer tuberkulöser Lungenerkrankungen zustande kommen, sondern als Primärleiden, wenn einzelne Bazillen durch Lunge oder Darmtraktus in den gesunden Körper eingedrungen und in der Arterienwand fixiert worden sind. Käsige Keilherde können als Sequester ausgelöst werden, umgeben von einer tuberkulösen pyogenen Membran (Fig. 156), sie sind sehr dauerhaft und können ohne Eiterung jahrelang bestehen. Brechen sie durch den Gelenkknorpel durch, so folgt tuberkulöse Arthritis. Die kurzen Knochen der Hand- und Fußwurzel verhalten sich wie die Epiphysen.

Die zentrale **Diaphysentuberkulose** der langen Röhrenknochen ist im Gegensatz zur akuten eitrigen Osteomyelitis sehr selten. Dagegen tritt häufig an den kleinen Röhrenknochen von Hand und Fuß, besonders an den Phalangen, eine zentrale Tuberkulose unter dem Bild der **Spina ventosa** (Winddorn) auf, und zwar in den ersten 4 Lebensjahren, in denen an Stelle der Markhöhle noch Spongiosa existiert. Es handelt sich dabei [illegible] des Knochens, bedingt durch periostale [illegible] innen her die Resorption des Knoch[illegible] Zustand sieht ein solcher Knochen wie durch Luft aufgeblaht aus. Da die Nagelphalanx gewöhnlich frei bleibt, so erhält der Finger Flaschenform. Die gleiche Form zentraler Tuberkulose mit zirkulärer Auftreibung kommt auch an Ulna und Tibia vor.

β) Syphilis acquisita und Syphilis hereditaria tarda.

Das Skelett erkrankt überaus häufig bei konstitutioneller Syphilis, und zwar bisweilen schon in der sekundären Periode in Form vorübergehender periostitischer Schwellungen, in der tertiären Periode viel häufiger und dauerhafter und an verschiedenen Stellen des Skeletts gleichzeitig. Die Knochenveränderungen gehören zu den klassischen Erscheinungen der Syphilis und bestehen 1. in spezifischen gummösen Entzündungen in Periost und Knochenmark, welche zu ausgedehnter Zerstörung der Tela ossea, und 2. in Knochenneubildungen, welche zu Hyperostose und Osteosklerose führen. Das Charakteristische der Syphilis der Knochen gegenüber der Tuberkulose liegt darin, daß gewöhnlich auch mit der Zerstörung der Tela ossea eine starke Knochenneubildung in unmittelbarer Nachbarschaft Hand in Hand geht; offenbar besitzen die Stoffwechselprodukte des syphilitischen Virus eine knochenbildende Wirkung, so wie in anderen Organen eine bindegewebsbildende, während das gummöse Granulationsgewebe als Produkt des Infektionsträgers selbst anzusehen ist. Spirochaete pallida ist in ihm, wie auch in Syphilomen anderer Organe, selten gefunden worden.

Periost und greift von dem einen auf das andere über. Auf das Periost bleibt die Entzündung häufiger allein beschränkt als auf das Mark.

Hauptsitz der Osteomyelitis in den Röhrenknochen ist das spongiöse Diaphysenende, Metaphyse oder Diaphysenkolben genannt, von ihm breitet sie sich mehr oder weniger weit über den Markzylinder als diffuse Markphlegmone aus, in der es dann an umschriebenen Stellen zur eitrigen Einschmelzung, also zur Abszeßbildung kommt. Für das Verständnis der Folgen ist es wichtig zu wissen, daß auch in den spongiösen Teilen das Mark durch die eitrige Entzündung eingeschmolzen und damit die Blutzirkulation unterbrochen und der Knochen außer Ernährung gesetzt wird. Reicht der Prozeß bis an den Epiphysenknorpel, so folgt leicht Epiphysenlösung und Übergang der Entzündung durch

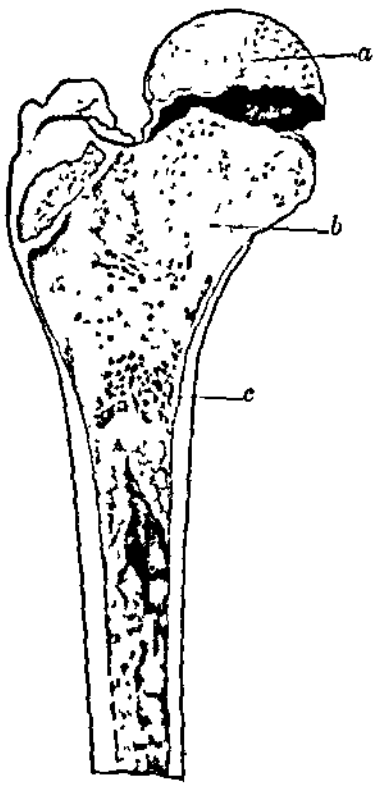

Fig. 146. Akute eitrige Osteomyelitis des Fe[illegible]

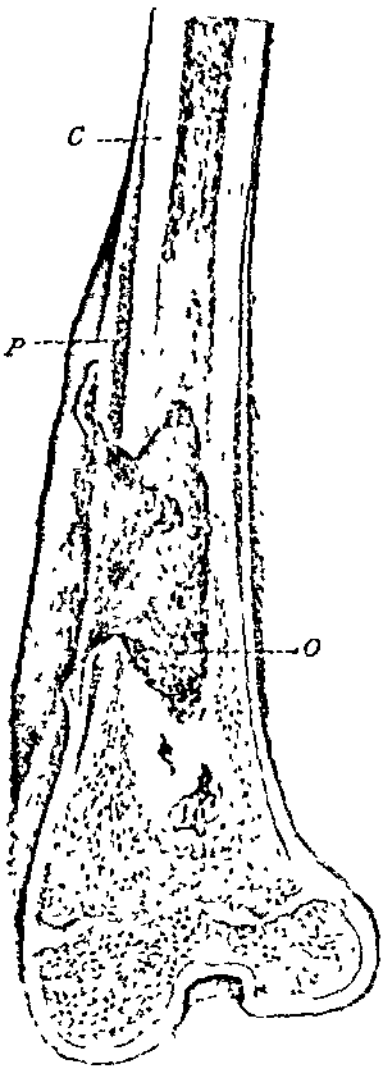

Fig. 147. Eitrige Osteomyelitis des Femur nach außen eröffnet. C alte Corticalis; P periostale Auflagerung; O osteomyelitische Abszeßhöhle.

den perforierten Knorpel auf das Gelenkende selbst (Fig. 146). Zur eitrigen Periostitis führt die [illegible] ß die Mikroorganismen und die Entzünd[illegible]anäle kontinuierlich bis zur Oberfläche [illegible] werden (im Gegensatze zur tuberkulösen Osteomyelitis) die Epiphysen befallen in Form zirkumskripter Herde oder diffuser Infiltration mit Sequesterbildung und gefolgt von eitriger Arthritis; bevorzugt ist dabei der Femurkopf.

hautulzeration, die bei ihrem Tiefergreifen zur Bloßlegung und eitrigen Entzündung des Knochens führt. Bei der ziemlich seltenen **Spondylitis syphilitica**, welche die Halswirbel bevorzugt, besteht eine bisweilen zirkumskripte gummöse Infiltration des Knochenmarkes in einem oder mehreren Wirbeln; durch die Zerstörung der Spongiosa sinken die Wirbel wie bei tuberkulöser Spondylitis zusammen, jedoch bleiben Senkungsabzesse gewöhnlich aus.

Fig 158 Syphilis des Schädeldaches. Gelöster Sequester mit Knochenneubildung in der Umgebung.

2. Die **ossifizierende Periostitis und Ostitis** haben nichts für Syphilis Charakteristisches in der Struktur, sondern nur in der Verteilung über das Skelett. [illegible] nicht selten an einem Knochen die gummöse, am anderen die ossifizierende Entzündung vorhanden. Durch Periostitis entstehen diffuse **Hyperostosen** („**syphilitische Exostose**", Tophus syphiliticus), durch gleichzeitige Ostitis bzw. Osteomyelitis Sklerosierung und Vermauerung der Markhöhle, die sogenannte syphilitische **Enostose**. Lieblingssitz sind das Schädeldach, welches bei Syphilitikern häufig verdickt und kompakt gefunden wird, und die Tibia, an welcher die Hyperostose besonders die beiden vorderen Flächen einnimmt,

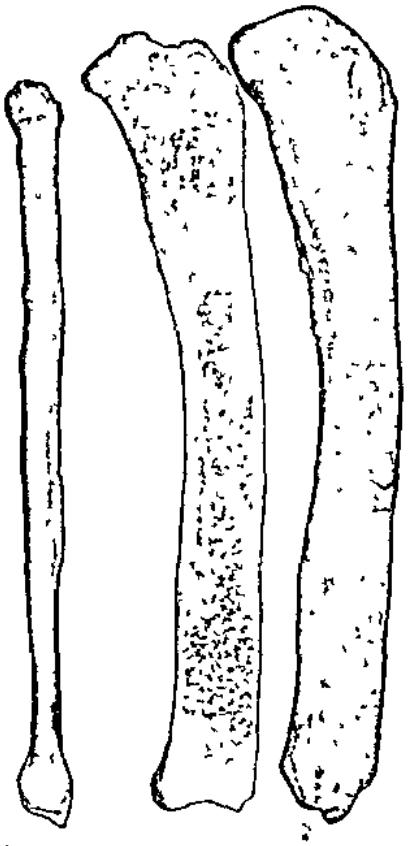

Fig. 159 Syphilitische Hyperostose der Tibia mit „Enostose"; geringe Hyperostose der Fibula

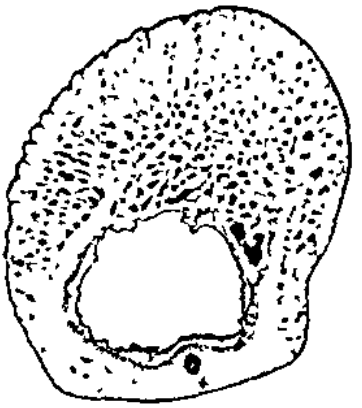

Fig 160 Querschnitt einer Tibia mit syphilitischer spongiöser Hyperostose.

gültig in welchem Umfange und in welcher Länge abgestorben ist. In schwersten Fällen wird eine Diaphyse in ganzer Länge nekrotisch.

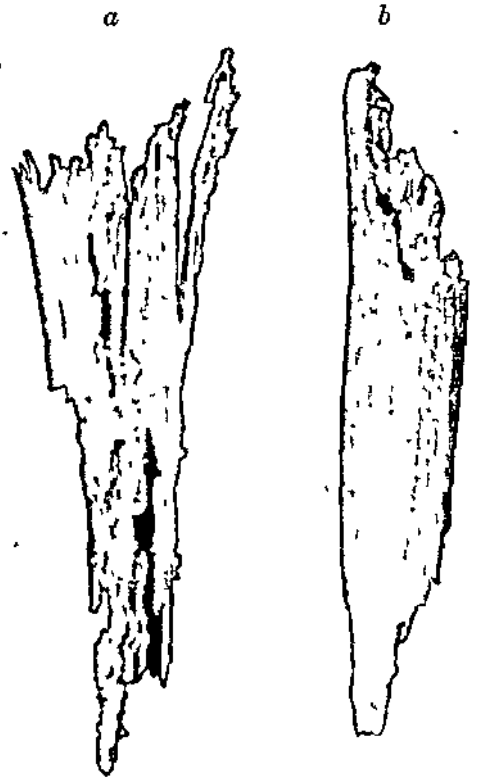

Fig 148 Akut osteomyelitische Sequester der Tibia. *a* kortikaler; *b* totaler.

Nekrosen, welche aus akuter Osteomyelitis hervorgehen, sehen wie normaler mazerierter Knochen aus, sind nur dort, wo nachträglich die Demarkation einsetzt (s. S. 232), angefressen, in ihrem inneren Gefüge aber unverändert (s. Fig. 148 u. 149), weil Eiter keine Resorption zu erzeugen vermag. Namentlich ist an den kortikalen und totalen Sequestern die subperiostale Oberfläche ganz glatt.

Fig. 149 Akut osteomyelitischer spongiöser Sequester.

Nur dort, wo die akute Entzündung nicht zum sofortigen Absterben führt, sondern ein Zustand chronischer Entzündung mit Granulationsgewebe und dann erst Nekrose folgt, zeigen die Sequester veränderte, porosierte oder sklerosierte Beschaffenheit.

b) Chronische Entzündungen.

α) Chronische Periostitis.

Periostitis albuminosa (*Ollier*) wird eine subakut oder chronisch verlaufende Entzündung genannt, bei welcher das Exsudat unter dem Periost serös-schleimige Beschaffenheit besitzt; es enthält Albumin, aber gewöhnlich kein Mucin, ferner Fibrin und wenig Eiterkörperchen und verfettete Zellen. Diese Form der Entzündung entwickelt sich am häufigsten aus einer akuten eitrigen, so daß die eitrige Infiltration des Periosts in eine granulierende, nicht zur Bindegewebsbildung neigende Entzündung mit Vorherrschen von Plasmazellen übergeht und das Granulationsgewebe das serös-schleimige Exsudat unter das Periost abscheidet; gewöhnlich geschieht dies, ohne daß das Mark beteiligt wird; indessen kann sich eine Osteomyelitis anschließen und Knochenzysten mit serösem Inhalt an Stelle von Knochenabszessen erzeugen.

Ätiologisch stimmt die P. albuminosa meist mit der P. purulenta überein, nur scheint es sich um die Wirkung abgeschwächter Bakterien zu handeln. Einem kleinen Teil der Fälle von P. albuminosa liegt Tuberkulose zugrunde.

Periostitis ossificans ist diejenige Form chronischer Entzündung, welche sich nach nicht infektiösen Reizen am Periost entwickelt und durch Bildung neuen Knochens aus der wuchernden und hyperämischen inneren Periostschicht charakterisiert ist. Sie kommt überaus häufig

benachbarte konfluieren und erzeugen im ossifikationsfähigen Knorpel große Lücken oder quere Unterbrechungen, welche die von der Diaphyse vorrückende Markraumbildung aufhalten. Die zungenförmigen Ausläufer gegen die Epiphyse entsprechen den ebenfalls verbreiterten Fortsätzen der Knorpelmarkkanäle durch die Proliferationsschicht.

So steht der Prozeß im Wesen den kongenital syphilitischen Veränderungen in Pankreas, Lunge, Leber nahe, in denen das Bindegewebe im Übermaß zur Entwicklung kommt und das Parenchym zurückbleibt. Und wie in diesen Organen, wechselt der Bau des wuchernden Bindegewebes zwischen zellarmem Granulationsgewebe mit der Fähigkeit, metaplastisch Knochenbälkchen zu bilden, und ausgesprochen gummösem Gewebe mit Nekrose.

Die beiden genannten Formen der Osteochondritis erzeugen auf verschiedenem Wege eine gelbe Linie unter der Epiphyse und führen oft zu der für die kongenitale Knochensyphilis sehr charakteristischen **Epiphysenlösung:** die breite Kalkgitterzone bricht leicht unter mechanischen Einwirkungen in utero oder bei der Geburt; die subchondrale Granulationsschicht [illegible] und Diaphyse auf. Die [illegible] endochondral vorgebildet [illegible] der Hände und Füße (Dactylitis syph.) verbreitet, aber in ungleicher Intensität: Am stärksten betroffen sind, wie bei der Rachitis, die Rippen und die Röhrenknochen mit der größten Wachstumsenergie, nämlich oberes und unteres Femurende, dann oberes und unteres Ende der Unterschenkelknochen, dann distales, nächstdem proximales Ende der Vorderarmknochen und beide Humerusenden; regelmäßig und stark nehmen Darmbein und Schulterblatt teil (*E. Fraenkel*). Im Leben wird die Epiphysenlösung am häufigsten am unteren Radiusende getroffen. Die Spirochaete pallida findet man, wenn auch nicht konstant, in den subepiphysären Markräumen.

Die Erkrankung kann, auch wenn Epiphysenlösung eingetreten war, innerhalb der ersten Lebenswochen heilen, ohne daß eine Wachstumsstörung bemerkbar ist.

Weniger konstant als die Osteochondritis ist die **Periostitis ossificans** bei syphilitischen Neugeborenen. Sie bildet osteophytische Auflagerungen an den Diaphysen der Röhrenknochen, die meist in der Mitte am dicksten sind und gegen die Epiphysen verschwinden, und am Darmbein und Schulterblatt (*E. Fraenkel*); im Gegensatz zur Osteochondritis können dieselben während der ersten Lebensmonate und -jahre zunehmen. Durch Sonderung der aufgelagerten Schichten in Mark und Rinde („Medullisation", s. Kap. Periostitis) kann der Schaft schließlich in mehrfache abwechselnde Lagen kompakter und spongiöser Substanz eingehüllt sein („Schalenknochen").

E Fraenkel betont mit Rücksicht auf die Diagnose intra vitam die deutliche Wiedergabe beider Affektionen auf der Röntgenplatte.

Viel seltener erkrankt das Schädeldach bei kongenitaler Syphilis, und zwar in Form gummöser Periostitis, welche sich, seltener als bei akquirierter Syphilis, mit Ostitis kombinieren kann; bisweilen ist das Schädeldach mit multiplen kleinen periostalen Syphilomen bedeckt.

δ) Aktinomykose.

Entsprechend dem gewöhnlichen Beginn der Aktinomykose in den Weichteilen und der Neigung, sich vom Ausgangspunkt in dem parostalen Gewebe

Diese chronische Ostitis tritt selten als selbständige Krankheit auf, meist als Teilerscheinung anderweitiger Prozesse am Knochen.

αα) **Rarefizierende Ostitis** wird auch als entzündliche Osteoporose bezeichnet. Sie ist charakterisiert durch Umwandlung des Markes in wucherndes Granulationsgewebe, welches die Tela ossea resorbiert. Ihre Hauptrolle spielt sie bei der Lösung der Sequester (s. unten). Viel häufiger als die nicht spezifische rarefizierende Ostitis ist die tuberkulöse und syphilitische, bei welcher das Granulationsgewebe besondere histologische Strukturen aufweist (s. diese), die Wirkung auf den Knochen aber die gleiche ist.

Lokale fortschreitende Zerstörung des Knochens durch rarefizierende Ostitis bezeichnet man als Karies, Knochenfraß, sofern dabei nicht eine gleichmäßige Porosierung, sondern entweder ein von der Oberfläche eingreifendes Geschwür (periphere Karies), oder im Innern eine Höhle mit in fortschreitendem Zerfall begriffener Wand (zentrale Karies) entsteht.

In vielen Fällen geht mit dieser rarefizierenden Ostitis eine Eiterung einher derart, daß das Granulationsgewebe Eiter sezerniert und selbst eitrig zerfällt; dann kommt zu der allmählich fortschreitenden Karies eine Ablösung von Sequestern. Fehlt die Eiterung, so spricht man von „Caries sicca".

Ätiologisch ist Karies kein einheitlicher Prozeß.

ββ) **Ossifizierende = (kondensierende) Ostitis.** Die Knochenneubildung bei dieser Entzündungsform erfolgt in den Markräumen durch Osteoblastentätigkeit oder einen besonderen, als Osteomyelitis fibrosa bezeichneten Vorgang: derselbe besteht darin, daß das Knochenmark seinen zelligen Charakter verliert und sich in Fasermark umwandelt, welches metaplastisch in Knochengewebe übergeht. So werden die alten Bälkchen und Lamellen verdickt und in den Markräumen neue Bälkchen geschaffen und damit die spongiöse Substanz der kompakten gleich gemacht und die Rinde durch die Ausfüllung der Haversschen Kanäle noch dichter. Man bezeichnet den Zustand als Osteosklerose, der oft mit einer durch chronische Periostitis entstandenen Hyperostose zusammentrifft, z. B. das Schädeldach ist oft verdichtet und verdickt. Die hohen Grade der Osteosklerose, welche den Knochen elfenbeinartige Härte verleihen, nennt man Eburnierung.

Es ist nicht immer möglich, ebensowenig für die myelogenen wie für die periostalen Knochenbildungen, zu bestimmen, ob sie entzündlichen Ursprungs sind. Da an beiden Stellen dauernd ein Abbau und eine Neubildung stattfindet, so kann auch bei einer rein quantitativen Störung dieses Verhältnisses ein hyperplastischer Zustand ohne entzündliche Ursache resultieren. So ist bei den selbständig und systematisch auftretenden Hyperostosen und Osteosklerosen bei Akromegalie usw. (s. diese) ein entzündlicher Charakter nicht ersichtlich. Ferner kommt bei Allgemeinerkrankungen des blutbildenden Apparates, besonders Leukämie und Anämie, bisweilen eine diffuse Osteosklerose vor (*v. Baumgarten, Nauwerk, Assmann*), deren Natur noch unsicher ist. Wahrscheinlich ist sie sekundär zu den Veränderungen des blutbildenden Knochenmarkparenchyms; sie wird als Vernarbungsvorgang derselben bezeichnet. Auch angeboren ist diffuse Osteosklerose ohne bekannte Ursache beobachtet worden. Dagegen kommt echt entzündliche Osteosklerose, ebenso wie Hyperostose, fast nur lokal als Teilerscheinung komplizierterer Erkrankungen vor, so neben syphilitischen Destruktionen, bei Heilung von Nekrosen, als Ausgang von rarefizierenden Entzündungen usw.

stelle ganz durchrissen; ist es von der Oberfläche der Bruchenden abgehoben, so legt es sich wieder an, ohne daß der Knochen abstirbt; das Mark ist an der Bruchstelle hämorrhagisch zertrümmert, die umgebenden Weichteile sind hämorrhagisch infiltriert. Die Heilung beginnt mit einer auf die verletzten Teile beschränkten „traumatischen Entzündung", d. h. Hyperämie, zelligem und flüssigem Exsudat und Proliferation der fixen Zellen im Periost, besonders in seiner inneren Schicht und seiner Umgebung, in geringerem Grade auch in der Stützsubstanz des Knochenmarkes. Diese Gewebswucherung führt zur Vereinigung der Bruchenden dadurch, daß sie dieselben in eine steife Bindegewebskapsel einhüllt und sich zwischen die Bruchenden schiebt. Die Umbildung dieses bindegewebigen Kallus in knöchernen geschieht vorwiegend durch Metaplasie des Bindegewebes in geflechtartigen Knochen Von den drei Lokalisationen des Kallus: periostaler, intermediärer (zwischen den Bruchenden) und innerer (im Knochenmark), stammen die ersteren beiden von dem periostalen Keimgewebe ab; der innere ist Produkt des Endostes, dessen früher geleugnete Fähigkeit zu ossifizieren jetzt sichergestellt ist; es erfolgt in ihm eine Vermehrung des Bindegewebsgerüstes mit nachfolgender Verknöcherung.

Früher unterschied man drei Stadien der Kallusbildung, das bindegewebige, knorpelige, knöcherne. Indessen ist das knorpelige nicht notwendig eingeschaltet, sondern es bildet sich Knorpel als periostales Produkt im Kallus nur bei solchen Frakturen, deren Enden sich während der Heilung aneinander reiben (Fig 162).

Der provisorische Kallus besorgt nur die Verbindung der Bruchenden, besitzt indifferente spongiöse Struktur und ist zu reichlich gebildet; an Röhrenknochen stellt er eine spindelförmige Verdickung mit rindenartiger und stacheliger Oberfläche dar. Die Überführung in den definitiven Kallus (sogenannte Rückbildung) besteht in innerem Umbau und Resorption des Überschusses, beides den mechanischen Einflüssen, welchen der Knochen standzuhalten hat, angepaßt: der Kallus wird dünner und oberflächlich glatt, in seinem Innern sondern sich kompakte und spongiöse Substanz, und seine Strukturen gehen in diejenigen des alten Knochens über dadurch, daß auch letzterer in den Umbau einbezogen wird, statisch wertlos gewordene Bälkchen verliert, neue anbildet. Das Volumen des Kallus richtet sich nach dem Grade der Dislokation. Ist dieselbe gering, so kann er im Laufe der Jahre ganz verschwinden, und am Röhrenknochen die Markhöhle wieder hergestellt werden. Am stärksten ist die Kallusbildung bei der Verschiebung der Enden in der Längsrichtung, bei welcher feste Klammern zwischen denselben hergestellt werden (Fig. 164).

Auf Grund individueller Disposition kann ein Übermaß von Kallussubstanz gebildet werden — luxurierender Kallus —, welches sich auch im bleibenden Kallus erhält; am häufigsten geschieht es bei Frakturen in der Nähe großer Gelenke, und der Kallus läuft in lange, schaufelartige Schalen und Spangen aus, welche das Gelenk überbrücken und in der Bewegung hindern können.

Selten entstehen an der Frakturstelle später selbständig weiter wachsende Geschwülste, sogenannte Kallustumoren, vom Bau der Enchondrome, Osteome oder Sarkome.

Bisweilen bleibt die knöcherne Verbindung der Bruchenden aus, weil zwischen ihnen schwer resorbierbare Weichteile, Sehnen und Fas-

riost, Knochen und Markzylinder aus und bildet um denselben eine feste Kapsel, die „**Die Totenlade**“ (Fig. 151); im Innern führt sie zur Vermauerung der Markhöhle, innerhalb des Knochens selbst zur Verengerung der Haversschen und Spongiosaräume, also zur Sklerosierung, und außen zur Verdickung der Rinde mit warziger, baumrindenartiger Oberfläche. Diese Knochenneubildung geht weit über die Grenzen des Sequesters hinaus, so daß auch über zentralen Nekrosen eine periostale Auflagerung gefunden wird und auch bei kleinen Sequestern sich der Knochen in ganzer Länge verdicken kann.

Ein oberflächlicher Rindensequester wird von periostalem Knochen überlagert, so daß er in einer verdickten Corticalis zu liegen scheint.

Am konstantesten ist die periostale Ladenbildung, die myelogene kann fehlen; so enthalten Totalsequester bisweilen nur eine periostal gebildete Schale; am schwächsten ist die ossifizierende Entzündung an platten Knochen.

Die Totenladen werden von Kanälen, sogenannten **Kloaken**, durchbohrt, welche den Eiter durch Weichteilfisteln entleeren (Fig. 152).

Wird der Sequester ausgestoßen oder operativ entfernt, so füllt sich die Höhle mit Granulationsgewebe, welches ossifiziert, und die Fisteln vernarben. Die indifferente poröse Struktur des entzündlich neugebildeten Knochens kann später einen der Funktion des Knochens entsprechenden Umbau erfahren und in günstigen Fällen eine sehr vollkommene **Heilung** erzielt werden.

Selten erfahren die reaktiven Vorgänge um den Sequester eine Störung durch ein Übermaß der Rarefizierung, so daß der Knochen unter Körperlast und Muskelaktion verbogen wird. Wird durch die Demarkation eines großen Sequesters der alte Knochen stark verdünnt, so kann er nachträglich eine Fraktur erleiden.

δ) Knochenabszeß.

Knochenabszesse entwickeln sich als chronisches, oft Jahre oder Jahrzehnte dauerndes Leiden an Stelle einer vorausgegangenen akuten eitrigen Osteomyelitis, und haben dieselben Prädilektionsstellen, wie diese, betreffen besonders das untere Femurende. Sie können ebensowohl nach Aufbruch ur[illegible] entstehen. Der Eiter der Abszesse [illegible] es ist ungewiß, ob es sich um [illegible] en Entzündung her oder um eine neue Infektion des alten Herdes handelt.

Anatomisch stellt der Abszeß eine eitergefüllte Höhle im Innern des Knochens mit pyogener Membran und einer bis zur Eburnierung steigenden Verdichtung des umgebenden Knochengewebes und einer Verdickung durch periostale Knochenauflagerung dar.

Als eine besondere Form der Ostitis ist die sogenannte **Phosphornekrose** der Kieferknochen zu besprechen. Sie ist eine Gewerbekrankheit solcher Menschen, welche bei der Zündholzfabrikation fortgesetzt Phosphordämpfe einatmen, und führt zum Absterben des ganzen Unterkiefers oder eines großen Teiles desselben, seltener auch des Oberkiefers. Die ganze Erkrankung durchläuft zwei Phasen: 1. eine ossifizierende Ostitis und Periostitis als direkte Wirkung des Phosphors und 2. eine eitrige, in Nekrose übergehende Entzündung als Folge einer akzidentellen Infektion

Die chronische ossifizierende Entzündung beginnt an solchen Stellen, an denen das Periost bloßliegt, also im Bereich kariöser Zähne oder kleiner Schleimhautläsionen; sie läßt sich bei Tieren durch Einwirkung von Phosphor-

in Verbindung, sondern sie stirbt ab. Dagegen bleiben das mitverpflanzte Periost und Endost am Leben (*Saltykow*, *Axhausen*) und substituieren den toten Knochen durch neuen, welchen sie auf der äußeren Oberfläche, sowie auf der Wand der Spongiosaräume und Haversschen Kanäle durch Osteoblastentätigkeit auflagern. (Über den Modus der Resorption des alten Knochens s. S. 207.)

Wird periostfreier oder toter und mazerierter Knochen verpflanzt (*A. Barth*), so wächst aus der Nachbarschaft Bindegewebe mit Osteoblasten hinein und besorgt den Ersatz, welcher indessen längerer Zeit bedarf und unvollkommener ist. Auch ganze Gelenkteile können einheilen, jedoch ist die Substitution durch lebenden Knochen gewöhnlich unvollkommen (*Enderlen u. M. B. Schmidt* Lit.).

c) Umbau.

Form und Architektur der Knochen sind in weitem Umfange den mechanischen Ansprüchen angepaßt und im allgemeinen die Bälkchen so angeordnet, daß sie den statischen und dynamischen Einflüssen, welchen der betreffende Knochen unterliegt, am besten Widerstand leisten, also der Belastung beim Stehen und Heben, dem Muskelzug, dem Stoß usw.; der Knochen besitzt eine **„funktionelle Gestalt“**. Da die Knochen solchen Beanspruchungen in sehr verschiedener Qualität und Intensität unterworfen sind, ist die normale Spongiosastruktur an den verschiedenen Skelettabschnitten sehr verschieden, am vollkommensten und kompliziertesten am oberen Femurende beschaffen, am einfachsten, d. h. aus annähernd rechtwinklig gekreuzten Bälkchen bestehend, an den Wirbelkörpern.

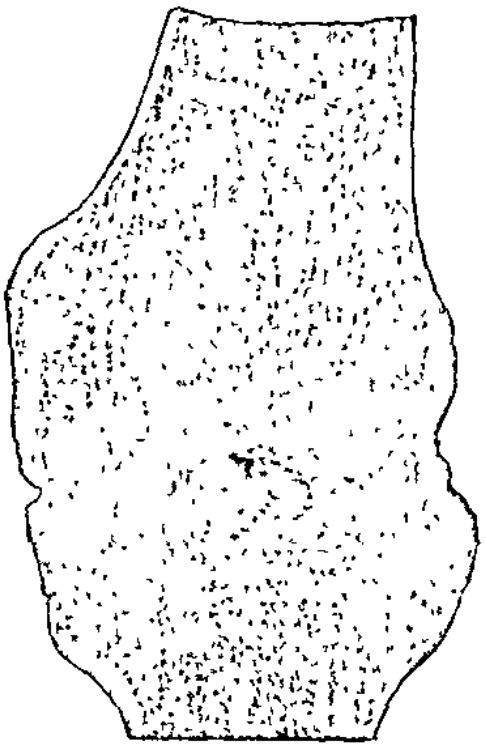

Fig. 165. Knöcherne Ankylose des Kniegelenkes.

Unter pathologischen Bedingungen ist oft Anlaß zu neuer Ausbildung solcher funktionellen Strukturen geboten, derart, daß entweder präformierte Knochen umgebaut oder neu entstandene der Funktion angepaßt werden: durch nebeneinander hergehende Resorption und Apposition an Stellen, welche stark belastet sind, werden vorhandene Bälkchen verstärkt und neue geschaffen, an schwach belasteten vorhandene Bälkchen verdünnt oder ganz zum Schwund gebracht (**Wolffs Transformationsgesetz**). Dies tritt ein bei Rückbildung des Kallus (siehe oben), in rachitisch und malazisch gekrümmten Knochen und bei knöchernen Ankylosen, bei welchen die verwachsenen Gelenkflächen sich zu einer gemeinsamen zweckmäßigen [illegible] passung an die pathologisch veränderte G[illegible]
Außerdem wird eine Gruppe sogenannter B[illegible] genommen, für welche man sich vorstell[illegible] Knochen nachträglich der innere Umbau erfolgt, sondern durch einen

Knochen auf; in der Regel ist er eine allgemeine Erkrankung des Skeletts und befällt, ohne bekannte Ursache, Menschen in den höheren, etwa 5.—8. und 9. Lebensjahrzehnten. Die Bildung kalkloser Substanz führt zu Verkrümmungen, das Übermaß derselben zur Verdickung und sogar zur Verlängerung der Knochen. Zur Ostitis deformans gehören die früher als „lokale Osteomalazie" an Tibia und Femur beschriebenen schmerzhaften Verkrümmungen. Der Schwund des Knochens geschieht durch gesteigerte lakunäre Resorption und Bildung perforierender Kanäle, inkonstant auch durch halisteretische Vorgänge; die Neubildung mittels Osteomyelitis fibrosa, welche malazischen Knochen produziert.

Das Wesen dieser Osteomyelitis fibrosa besteht darin, daß die Markzellen schwinden und das Gerüst des Markes sich zu einem soliden, faserigen Bindegewebe verdichtet; aus diesem geht metaplastisch (s. Kapitel 1) osteoides Gewebe mit reichlichen Sharpeyschen Fasern hervor, welches aber zunächst eine geringe Tendenz besitzt, durch Kalkaufnahme in fertigen Knochen überzugehen.

Bisweilen entstehen dabei ausgedehnte Komplexe von Bindegewebe, welche einen großen Teil des Knochens ersetzen als eine Art Fibrom, nur spärliche Knochenbälkchen in sich bilden und tumorartige Anschwellungen des betreffenden Röhrenknochens hervorrufen. Der Knochen bzw. das osteoide Gewebe, welches aus der Osteomyelitis fibrosa hervorgeht, besitzt einen indifferenten Bau und bildet eine engmaschige Spongiosa mit kurzen plumpen Bälkchen, so daß dadurch der Knochen ein feinporiges Gefüge erhält (Fig. 154).

Am Schädel (Fig. 154) wächst gewöhnlich der Umfang dadurch, daß das Schädeldach sich verdickt; auf dem Durchschnitt erscheint dasselbe gleichmäßig feinporig, wobei Rinde und Diploë durch den Umbau gleich geworden sind, ungleichmäßig verdickt und bisweilen kautschukartig biegsam; das Gesichtsskelett kann teilnehmen, indem der Unterkiefer, bisweilen auch die Oberkiefer und Jochbogen eine Verdickung durch denselben Umbau erfahren. Ebenso machen die Wirbelkörper eine Umwandlung in feinporöse weiche Substanz durch, sinken in sich zusammen und führen dazu, daß die Patienten klein werden. Die Röhrenknochen, am häufigsten Tibia und Femur, wechseln ihre Architektur, indem die kompakte Rinde feinlöcherig wird und ein gleiches feinporiges Gewebe die Markhöhle auf längere Strecken vermauert; dabei erfahren die Knochen plumpe Verdickungen, z. B. die vordere Tibiakante wird abgerundet, die Oberfläche mit Buckeln versehen, und sie biegen sich oder brechen unter dem Einfluß der Körperlast, z. B. hirtenstabförmige Krümmung des Femur.

In dem fibrösen Mark können regressive und progressive Prozesse einsetzen; erstere führen durch Erweichung zu Zysten mit kleisterartigem Inhalt; letztere zu kleinen braunroten Tumoren vom Bau pigmentierter Riesenzellensarkome, welche an den Stellen stärkster mechanischer Beanspruchung in den Rindenteilen der Diaphysen liegen. Über die Beziehung zur Leontiasis ossium siehe diese.

c) Spezifische Entzündungen.

α) Tuberkulose.

Die miliaren Tuberkel, welche bei akuter allgemeiner Tuberkulose im Knochenmark nicht selten vorkommen, haben gewöhnlich keinen Einfluß auf die Tela ossea. Die tuberkulösen Erkrankungen des Skeletts, welche am Lebenden durch Schwellung, Fistelbildung, Ent-

Knochen tritt mit großer Regelmäßigkeit als hervorstechendes Merkmal eine Verstärkung aller physiologischen Vorsprünge hervor: die normalen Leisten werden zu hohen Kämmen, die normalen Muskellinien zu prominenten Leisten, *die breiten Muskelfelder, z. B. die Tuberositas deltoidea humeri*, zu erhabenen Plateaus und die Stellen der Sehneninsertionen zu Pyramiden. So erscheinen Knochenteile mit breiten Muskelinsertionen, z. B. das Manubrium sterni, diffus verdickt (seine Hyperostose bewirkt am Lebenden die angebliche „Thymusdämpfung"). Dazu kommt gewöhnlich ein Umbau der inneren Knochenstruktur durch Störung des Gleichgewichtes zwischen Resorption und Apposition, welcher gewöhnlich zur Porosierung, seltener zu partieller Sklerosierung führt.

Die klassische akromegalische Schädel- und Gesichtsform wird bedingt durch Erweiterung der pneumatischen Räume, welche die Prominenz der Stirnhöcker und Orbitalränder herbeiführt — die Erweiterung der Sella turcica ist mechanisch durch die Vergrößerung der Hypophysis bedingt — und die Verlängerung des Unterkiefers, eines der Kardinalsymptome des Leidens. Dieselbe führt zum starken Hervortreten des Kinnes (Progenie), infolgedessen die untere Zahnreihe vor die obere rückt (Fig. 167). Mittelstück und Äste sind verlängert und die Winkel zwischen beiden gestreckt (Schlittenkufenform). Auch diese Veränderung läßt sich *als Störung der periostalen Knochenbildung auffassen*. Sie entwickelt sich erst nach Abschluß des physiologischen Wachstums, wie überhaupt die Akromegalie nicht eine Störung im Skelettwachstum, sondern eine Erkrankung des ausgewachsenen Skeletts darstellt. Aber sie ist oft mit Riesenwuchs verbunden (s. diesen).

Fig. 167. Akromegalischer Schädel (Sammlung Zürich. Fall Klebs-Fritsche.)

β) Hyperplastische Periostitis (Osteoarthropathie hypertrophiante pneumique).

Diese Form der periostalen Knochenneubildung tritt als Systemerkrankung mit besonderen Prädilektionsstellen auf, ist regelmäßig mit Trommelschlägelfingern und -zehen verbunden und stets ein sekundärer Zustand nach verschiedenen Grundkrankheiten. Die drei Gruppen von diesen sind:

1. Chronische Lungenerkrankungen, besonders Bronchiektasie mit fötidem Sekret, fistulösem Empyem, bisweilen Phthise;
2. Herzfehler mit starker venöser Stauung;
3. Syphilis, chronischer Ikterus, bösartige Geschwülste.

Das Wirksame liegt dabei wohl in der venösen Stauung und in toxischen Schädlichkeiten.

Die Hyperostose ist symmetrisch und am stärksten und im Leben bemerkbar an den unteren Enden der Vorderarme und Unterschenkel, nächstdem

ganz. Im Knochenmark ist der Ablauf der Tuberkulose derselbe wie bei einer tuberkulösen Entzündung beliebiger Gewebe, nämlich es erfolgt Bildung von Granulationsgewebe aus dem bindegewebigen Anteil des Markes und den Gefäßwänden, welches die Markzellen und Fettzellen verdrängt und welches vom Zentrum aus verkäst (Fig. 155). Zeitlich aber variiert der Eintritt der Verkäsung, so daß zwei Formen der tuberkulösen Osteomyelitis, die granulierende, fungöse und die käsige resultieren, deren Wirkung auf die Knochensubstanz verschieden ist: das fungöse Granulationsgewebe resorbiert, die käsige Entzündung nekrotisiert sie.

Fig 155 Tuberkulöse Ostitis einer Zehenphalanx. *a* normales Fettmark; *bb* tuberkelhaltiges Granulationsgewebe; *c* Knochenbälkchen mit lakunärer Resorption.

Die **fungösen Herde** entstehen, wenn das Granulationsgewebe keine Neigung zur Verkäsung besitzt. Sie stellen weiche graue Knoten dar, welche sich auf Kosten, d. h. unter Resorption der Tela ossea entwickelt haben und so in einer Höhle der Spongiosa liegen. Solche rein granulierende Herde trifft man nur in geringem Umfang, kaum über kirschengroß; diese Beschränkung der Größe und der Mangel an Verkäsung, auch eine bisweilen an ihrer Peripherie eintretende bindegewebige Kapsel sind der gemeinsame Ausdruck dafür, daß es sich um eine relativ gutartige, wenig progrediente Erkrankung handelt. Tritt nachträglich Verkäsung ein, so entsteht, anders als bei gewöhnlicher käsiger Ostitis, eine mit Käse gefullte Höhle, eine Knochenkaverne, oder, wenn der Käse eitrig schmilzt, ein tuberkulöser Knochenabszeß. Selten behält eine stark progrediente Tuberkulose den rein granulierenden Charakter bei; eine Form [illegible]
d. i. eine tuberkulöse [illegible]
fleischrotes Granulationsg [illegible]
lich durch die ganze Läng [illegible]
von Innen her den Knochen bis auf eine dünne Rindenschicht zerstört;

nur eine oder eine halbe Naht (Koronarnaht) betrifft, so entwickelt sich an den erhaltenen Nähten ein kompensatorisch verstärktes Wachstum.

Die typischsten pathologischen Schädelformen, welche durch Störungen an den Nähten bedingt werden, sind folgende:

1. Dolichocephalus, Langkopf. Langer, schmaler Schädel: Ursache: a) Obliteration der Sagittalnaht; b) Obliteration der Stirnkeilbeinnaht oder der Scheitelschläfenkeilbeinnähte.

2. Brachycephalus, Kurzkopf. Ursache: a) Obliteration der Lambdanaht, eventuell auch der Parietotemporalnaht. — Besondere Form der Oxycephalus: Spitzkopf und Turmschädel, bedingt durch kompensatorisches Wachstum an der Koronarnaht; b) Obliteration der Koronarnaht; so Unterabteilungen: Platycephalus, Flachkopf, und Trochocephalus, Rundkopf, bei nur partieller Synostose dieser Naht.

3 Plagiocephalus, Schiefkopf, bei halbseitiger Obliteration der Koronarnaht mit Verkürzung der betroffenen und kompensatorischer Verlängerung der anderen Schadelhälfte.

4. Mikrocephalus. Allgemeine Verkleinerung, entweder durch allgemeine Synostose oder durch mangelhaftes Wachstum der persistenten Nähte bedingt Mikrocephalus entsteht wohl selten primär, meist sekundar in Anpassung an mangelhafte Entwicklung des Gehirns (*Marchand*).

Die Krümmungen der Wirbelsäule werden eingeteilt

a) in die innerhalb der Sagittalebene („symmetrische") gelegene Lordose = dorsalkonkave oder Rückwärtsschiebung, und Kyphose = ventralkonkave oder Vorwartsbiegung;

b) in die vorwiegend in der Frontalebene („asymmetrisch") liegende Skoliose. Allerdings ist mit der Skoliose meist eine sagittale Krümmung verbunden — Kyphoskoliose. Die wirkliche Deviationsrichtung fallt also in eine zwischen Sagittal- und Frontalebene gelegene Ebene (*Schulthess*). Dabei sind die Wirbel gegeneinander verschoben („Rotation"), so daß ihre Körper gegen die Konvexität sehen (s. Fig. 166), und in ihrem inneren Gefüge verändert, namentlich der obere Teil jedes Wirbelkörpers gegen den unteren verdreht („Torsion").

Entweder bildet die ganze Wirbelsäule einen Bogen oder zwei einander entgegengesetzte (sich „kompensierende") Krümmungen. Die typischsten Formen sind die lumbale Lordose mit cervikodorsaler Kyphose und die rechtskonvexe Dorsal- und linkskonvexe Lumbalskoliose.

Die Skoliose entsteht, abgesehen von kongenitalen Difformitäten,

a) entweder durch abnorme Einwirkungen auf den normalen Knochen oder

b) durch normale Einwirkungen auf den kranken Knochen.

Das Hauptkontingent der Gruppe a) stellt die sogenannte „habituelle" oder „konstitutionelle" Skoliose des Kindesalters. Dieselbe entsteht als Belastungsdifformität (s. Kapitel 7c, S. 249), wenn eine häufig wiederholte abnorme Haltung eingenommen wird (z. B. schiefer Sitz in der Schule), oder infolge Schwäche der Bänder und Muskeln, welche normalerweise die Wirbelsäule steif halten, dieselbe in sich zusammensinkt. Gestalt und Architektur passen sich der veränderten Stellung an.

Bei echter Muskellähmung ist dieser sekundäre Umbau vorher normaler Wirbel erwiesen. Ob bei der kindlichen konstitutionellen Skoliose eine gewisse Nachgiebigkeit der Knochen mitspielt, wird noch diskutiert.

Gruppe b) umfaßt die Skoliosen bei Rachitis und Osteomalacie (s. Kap. 4),

Formveränderungen des Beckens kommen sowohl durch reine Entwicklungsstörungen als durch Knochenerkrankungen während und nach der Wachstumsperiode (Rachitis, Osteomalazie, Kretinismus) zustande. Erstere

sehr gering; am ehesten entstehen Osteophyten an den Gelenkenden, wenn der tuberkulöse Knochenherd eine Arthritis herbeigeführt hat.

An den verschiedenen Knochen kehren verschiedene Typen der Tuberkulose wieder. Am **Schädeldach** bildet sie entweder einen oder mehrere zirkumskripte runde Herde käsiger Ostitis von 1—2 cm Durchmesser, welche Sequester von der ganzen Dicke des Knochens entstehen lassen, die seitens des Periosts mit käsigem Granulationsgewebe bedeckt werden; oder in der äußeren Schicht der Dura entsteht eine Granulationsgeschwulst, welche den Knochen usuriert und perforiert. Im Gegensatz zur Syphilis des Schädeldaches fehlt jede nennenswerte Knochenneubildung neben der Destruktion.

An der **Wirbelsäule** tritt die Tuberkulose in Form einer käsigen Ostitis der Wirbelkörper auf (Fig. 157), welche von kleinen Herden ausgehend sehr zur diffusen Ausbreitung neigt, ferner von einem Wirbelkörper durch die Bandscheibe auf den anstoßenden übergreift, so daß oft mehrere Wirbelkörper in ganzer Ausdehnung käsig infiltriert sind. Wird dabei das Periost erreicht, so kann in ihm die käsig-eitrige Periostitis selbständig weiter-

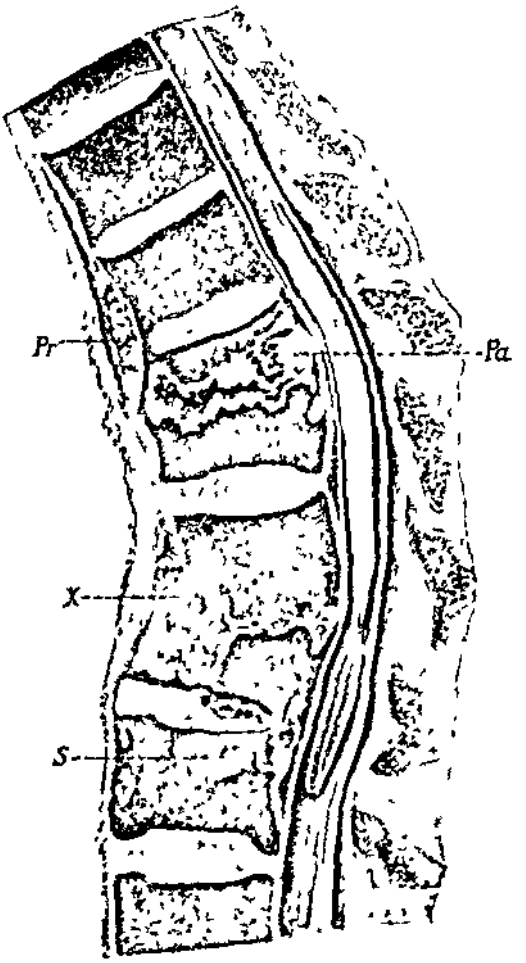

Fig. 157. Tuberkulöse Osteomyelitis der Wirbel. *Pr* prävertebraler Abszeß; *Pa* Pachymeningitis tub. ext.; *X* tuberkulöses Granulationsgewebe; *S* käsiger Sequester.

Die Bedeutung dieser **tuberkulösen Spondylitis** liegt darin, daß 1. häufig eitrige Schmelzung mit Senkungsabszessen sich anschließt, welch letztere sich in bestimmten Bindegewebs- und Muskelbahnen fortbewegen, ohne daß dabei immer die Schwere maßgebend ist; von den Lendenwirbeln aus wird gewöhnlich der M. psoas durch Eiter ausgehöhlt („Psoasabszeß") und der Abszeß tritt unter dem Lig. Poupartii zutage; 2. darin, daß an der Hinterfläche der Wirbelkörper sich verkäsendes Granulationsgewebe gegen die Dura mater entwickelt und nach Zerstörung des Lig. longitudinale poster. mit ihr verlötet und eine Kompression des Rückenmarkes herbeiführt, und 3. darin, daß die verkästen Wirbel deformiert werden: Sequester werden ausgelöst und verschoben und vor allem schleifen nach Schwund der Bandscheiben benachbarte Wirbel sich aneinander ab; so sinkt die Wirbelsäule zusammen und bildet einen gewöhnlich nach hinten vorspringenden Winkel (**Pottsche Kyphose, Gibbus**).

In den **Epiphysen der Röhrenknochen** kommen fungöse und käsige Entzündungen vor. Die ersteren liegen zunächst inmitten des Knochens und stellen Herde weichen Gewebes dar, in welchen die

Entwicklung in abnormer Höhe der Wirbelsäule angelegt wird. An der ausgebildeten Wirbelsäule wird das Kreuzbein von dem 25. bis einschließlich 29. Wirbel der ganzen Reihe gebildet und an den drei oberen Sakralwirbeln lagert das Darmbein sich an. In früheren embryonalen Perioden dagegen liegt die Beckenanlage tiefer, neben dem 26.—31. Wirbel der ganzen Reihe, d h. 2 Sakral- bis 2. Kaudalwirbel; erst während der weiteren Entwicklung rückt sie an der Wirbelsäule kranialwärts vor und tritt mit dem 25. Wirbel in Beziehung, der dadurch die Gestalt des 1. Kreuzbeinwirbels erwirbt, während der 30. und 31. Wirbel ihre Beziehung zum Becken verlieren. Ein Zuviel oder Zuwenig in dieser Verschiebung des Beckens längs der Wirbelsäule gibt Veranlassung dazu, daß der 24. Wirbel, d. h. der 5. Lumbalwirbel an der Bildung des Beckenringes beteiligt wird und dadurch Eigenschaften eines Sakralwirbels erwirbt, resp. daß der 25. Wirbel, d. h. der 1. Sakralwirbel nicht in die Beckenbildung einbezogen wird und lumbale Charaktere behält Die Formabweichungen des Beckens bei der Wirbelassimilation betreffen besonders die Kreuzbeingestalt, die Höhe des Promontorium, Neigung der Darmbeinschaufeln und Verkürzung des queren oder geraden Durchmessers (*Breus* u *Kolisko*).

V. Osteomalazisches Becken, s. Kapitel 4, S 218).

9. Parasiten.

Der **Echinokokkus**, dessen Embryonen mit dem Blutstrom zugeführt werden, entwickelt sich mit Vorliebe im Mark spongiöser Knochen, besonders des Beckens, der Epiphysen, von wo er auf die Diaphysen übergehen kann, und der Wirbel. Beide Formen des Echinokokkus kommen im Skelett vor; die hydatidöse kann innerhalb des Knochens infiltrierend in Form kleiner Bläschen, welche die Spongiosaräume füllen, wachsen und dadurch der multilokulären gleichen (*Déré*). Der Knochen erfährt durch sein Wachs- [illegible] ß [illegible] nährung abgeschnitten wird. Erreicht der Parasit die Oberfläche, so bildet das Periost in der Regel Knochenschalen, welche bei zunehmender Resorption von innen her sich fortwährend erneuern. So erscheint der Knochen blasig aufgetrieben. Andere Male wächst der Echinokokkus ohne jede Verdickung des Knochens nach Durchbruch der Rinde in die Umgebung. Spontanfrakturen sind häufig.

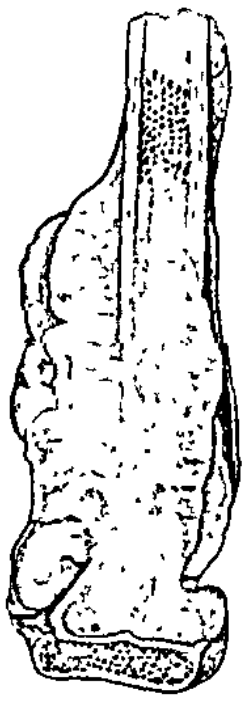

Fig 168 Zentrales Osteosarkom des unteren Tibiaendes, durch die Rinde teils mit, teils ohne Zerstörung des Knochens gewachsen

Cysticercus cellulosae kommt vereinzelt vor.

10. Geschwülste.

Die Geschwülste des Knochens werden nach ihrem Sitz in **periphere** und **zentrale** geschieden. Die peripheren entspringen meist vom Periost, seltener von der Knochenrinde, die zentralen vom Endost; seltener kommen für beide Arten Reste des Epiphysenknorpels in Betracht

Die **Wirkung** der Geschwülste **auf den Knochen** ist verschieden:

1. Die **gummöse Entzündung** tritt zentral oder peripher auf. Die zentralen Gummata liegen im Markzylinder der Röhrenknochen und in der Spongiosa der Epiphysen und kurzen Knochen meist multipel und ohne Prädilektionsstellen (gummöse Osteomyelitis). Sie stellen zirkumskripte gallertige, schwach verkäsende Knoten dar, welche den Knochen resorbieren; wird außen über den Herden Osteophyt aufgelagert, so entsteht an der Stelle des Syphiloms eine spindelförmige Auftreibung, bleibt das Osteophyt aus, so tritt leicht Spontanfraktur ein (besonders an Humerus, Femur, Clavicula). Die gummöse Epiphysenosteomyelitis ist wegen der anschließenden Arthritis wichtig. Sie ähnelt sehr den fungösen tuberkulösen Herden, hat geringe Neigung zur Sequesterbildung und zu regressiven Metamorphosen. — Die zentralen Syphilome können bindegewebig vernarben.

Die peripheren Gummata gehen vom Periost aus und greifen, oft diffus, auf das Knochenmark über; an platten Knochen wird das letztere in ganzer Dicke zerstört. Fur sie sind ausgesprochene Prädilektionsstellen vorhanden, nämlich die oberflächlichen, nur von Haut bedeckten Skeletteile: Schädeldach, besonders Stirn- und Scheitelbeine, Sternum, Tibia, Clavicula; die Bevorzugung dieser Teile beruht wohl darauf, daß sie häufigen Traumen ausgesetzt sind. Die periostalen Syphilome stellen polsterartige elastische Verdickungen von gallertigem Bau dar. Die Zerstörung des Knochens unter ihnen hängt nur zum geringen Teil vom Druck der periostalen Geschwulst, in der Hauptsache vom Übergang der Entzündung auf das anstoßende Knochenmark ab.

Am häufigsten und vollkommensten entwickelt sich dieselbe am Schädeldach, an dem sie die **syphilitische Karies** und Nekrose herbeiführt: das periostale Gumma bleibt flach, von ihm wächst das Granulationsgewebe den Gefäßen folgend in den Knochen und gräbt grobe Löcher und gewundene Gänge tief in die Diploë, so daß der Knochen wurmstichig erscheint und durch Konfluenz der Kanäle große Teile der Tabula ext. zerstört werden und unter intakter Haut und ohne Eiterung (Caries sicca) tiefgreifende Geschwüre des Knochens entstehen. Charakteristisch für diese syphilitische Karies ist die Knochenneubildung neben der Zerstörung: die Ränder sind durch periostale Auflagerung wulstig verdickt und die Reste der Tabula ext. selbst zwischen den Bohrlöchern sklerosiert. Nach Heilung hinterlassen solche Defekte von Bindegewebe ausgefüllte und von erhabenen Rändern eingefaßte Einsenkungen. — Die syphilitische Nekrose des Schädeldaches geht aus der Caries sicca dadurch hervor, daß das gummöse Granulationsgewebe, wahrscheinlich infolge einer Sekundärinfektion, vereitert und der Knochen außer Ernährung gesetzt wird. Die syphilitischen Sequester besitzen nicht den Bau normaler Knochen, sondern sind durch die vorangegangene Entzündung sklerotisch und groblöcherig und durch diese Kombination von tuberkulösen und akut-osteomyelitischen unterschieden (Fig. 158). So können große Partien des Schädeldaches in ganzer Dicke ausgestoßen werden, jedoch entwickeln sich die demarkierenden Vorgänge langsam.

Die selteneren peripheren gummösen Entzündungen an Sternum, Clavicula und Tibia verlaufen in derselben Weise.

Die Sattelnase und die Perforation des harten Gaumens dagegen, welche auf Ausstoßung von Knochensequestern beruhen, gehen gewöhnlich nicht aus gummöser Ostitis hervor, sondern aus einer syphilitischen Schleim-

sind abnorme Knorpelreste aus der Wachstumsperiode, sei es, daß schon bei der ersten Überführung des Primordialknorpels in Knochen Teile desselben unverbraucht blieben, sei es, daß im extrauterinen Wachstum Störungen in der Ossifikation des Epiphysenknorpels zur Ablösung und Persistenz von Knorpelinseln geführt haben, welche selbständig weiterwachsen. Bei Rachitis, gelegentlich auch bei chronischer Osteomyelitis und Arthritis, kommt dies nachgewiesenermaßen vor, jedoch auch bei sonst normaler Entwicklung des Knochens. So erklärt sich der vorwiegende Sitz in der Epiphysengegend.

Manche Enchondrome mögen aus dem bindegewebigen Periost hervorgehen, welches unter pathologischen Bedingungen der Knorpelbildung fähig ist.

In den zentralen Teilen erfahren Enchondrome oft Metamorphosen, nämlich Verfettung, Nekrose und Verflüssigung, welche zur Zystenbildung führt und bisweilen den Tumor bis auf kleinste Reste zerstört, und Verkalkung oder Verknöcherung

Gewöhnlich bleiben Enchondrome lokal, selten kommen Metastasen in den Lungen vor.

Eine dem Enchondrom nahestehende Geschwulst ist das Chordom des Clivus Blumenbachii, eine kleine, selten Kirschkerngröße überschreitende gallertige Geschwulst, welche in der Mitte des Clivus sitzt und durch eine Lücke der Dura mater vom Knochen emporsteigt. Wegen ihres Sitzes in der Gegend der früheren Synchondrosis sphenooccipitalis wurde sie früher für ein Enchondrom gehalten; jetzt sieht man in ihrem Bau, der Zusammensetzung aus blasigen Zellen (Physaliphoren), den Hinweis auf ihre Abkunft von der Chorda dorsalis, deren Ende an derselben Stelle liegt.

Über das Osteoidchondrom s. beim Osteoidsarkom.



Fig. 170. Femur mit multiplen kartilaginären Exostosen.

β) Osteome.

Die Hauptzahl der aus Knochengewebe bestehenden Tumoren heißt Exostosen, weil sie als Auswüchse aus dem Knochen hervortreten. Nach der Art des aufbauenden Knochens spricht man von spongiöser, wenn Maschen mit Mark vorhanden sind, von medullärer, wenn eine Markhöhle darin existiert, oder von kompakter und eburnierter Exostose, wenn sie nur aus dichtem, gelegentlich elfenbeinhartem Knochen besteht. Und nach der Herkunft trennt man knorpelige (kartilaginäre) und bindegewebige (fibröse) Exostosen. Beide Formen kommen häufig multipel vor.

a) **Exostosis cartilaginea:** Sie entsteht in der Gegend einer knorpeligen Epiphysenscheibe (deshalb auch „epiphysäre" Exostose) als ein seitlicher knöcherner Auswuchs, dessen Oberfläche mit einem Knorpelüberzug bedeckt ist; an der Unterfläche der letzteren vollzieht sich das Wachstum in ähnlicher Weise, wie an einem Epiphysenknorpel. Das Wachstum der Exostose schließt mit demjenigen des Körpers ab.

Mit dem Längenwachstum des Knochens wird die Exostose weiter nach der Diaphyse hin verschoben und weitere können an der Epiphysengrenze

so daß der Schaft dick und plump wird und die vordere Kante verschwindet (Fig. 159). Oft wird unter der Verdickung auch die alte Rinde spongiosiert und die Markhöhle mit Spongiosa ausgefüllt (Fig. 160).

γ) Kongenitale Syphilis.

Eine der wichtigsten Erscheinungen der angeborenen Syphilis ist die **Osteochondritis syphilitica** (*Wegner*). Dieselbe fehlt fast nie, wenn überhaupt die Syphilis anatomische Veränderungen hervorgebracht hat, und ist bisweilen die einzige Manifestation derselben, während Haut, Leber, Pankreas usw. verschont sind; sie besitzt demnach eine überaus wichtige diagnostische Bedeutung.

Die Osteochondritis betrifft die Grenze zwischen Epi- und Diaphyse der Röhrenknochen und zwischen Knorpel und Knochen der Rippen und erscheint in zwei Formen, welche als aufeinanderfolgende Stadien aufgefaßt werden:

1. In einem Teil der Fälle ist die Anbildung von Knochensubstanz in den jüngsten Markräumen verzögert, während die Eröffnung der Knorpelzellsäulen vom Mark her in gewöhnlicher Weise fortschreitet. So liegt unter der Epiphyse eine breite Zone, welche aus gitterförmig geordneten Pfeilern verkalkter Knorpelgrundsubstanz (**Kalkgitter**) besteht, deren Maschen Markgewebe enthalten. Dieselbe macht sich makroskopisch als ein breiter, gegen die Diaphyse verschwommener, gegen die Epiphyse scharfer, gelbweißer Streifen an Stelle der feinen scharfen Linie, welche, der normalerweise provisorischen Verkalkungszone entsprechend, die Epiphyse abgrenzt kenntlich.

2. In einem anderen Teil der Fälle findet sich außer den Kalkgittern unter der Epiphyse, die ganze Breite oder nur die axialen Teile einnehmend, ein Granulationsgewebe, welches sich wiederum als gelbe Zone zwischen Dia- und Epiphyse darstellt

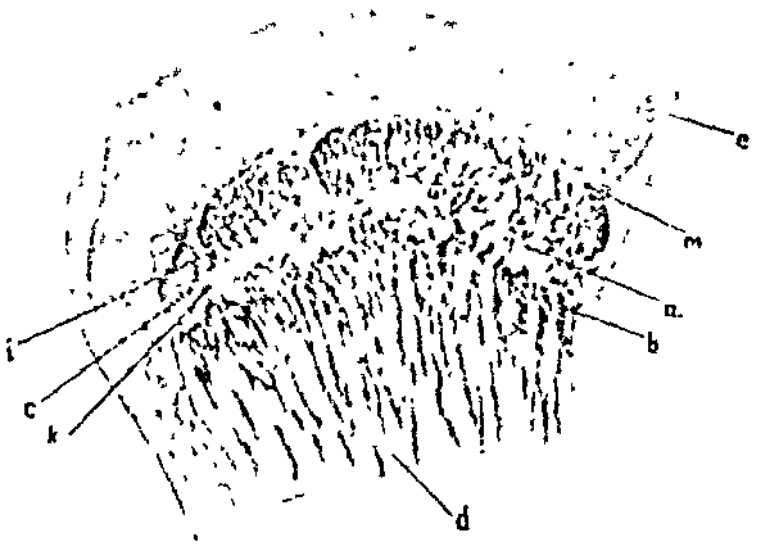

Fig. 161. Syphilitische Osteochondritis des oberen Tibiaendes. *d* Diaphyse; *e* Epiphyse; *a* Granulationsgewebe unter der Epiphyse mit einzelnen Knochenbälkchen *k*; *m* Knorpelmarkkanäle; *i* absteigende Äste derselben; *b* Kalkgitter; *c* primäre Markräume

vorschickt, also der sonst ibt; in seinem Bereich sind vorhanden (Fig. 161).

Dieses Granulationsgewebe entwickelt sich nicht im Mark auf Kosten schon gebildeten Knochens, sondern es entsteht im Knorpel, bevor derselbe in Knochen übergeführt wird, aus dem Bindegewebe der Knorpelmarkkanäle; bei der Wucherung desselben zu Granulationsgewebe verbreitern sich die Kanäle,

entweder von der Innenfläche der Stirnhöhle oder dem Siebbeinlabyrinth ausgehen und nach Ausfüllung ihrer Höhle bald in die Orbita, bald die Schädelhöhle, bald nach außen durchbrechen. Sie können von ihrer Basis abgelöst als freie Körper, „tote Osteome", in den genannten Höhlen liegen bleiben.

Sie entstehen wahrscheinlich aus abnormen Resten des Siebbeinknorpels.

Was als Enostosen, d. h. zentral, unter der Rinde gebildete Osteome bezeichnet wird, entsteht auf entzündlicher oder osteomalazischer Basis. Ob echte Geschwülste als Enostosen vorkommen, ist zweifelhaft.

γ) Fibrome.

Sie werden selten am Skelett beobachtet. Sie bilden meist parosteale, von der äußeren Periostschicht ausgehende Knoten, ferner am Kiefer fibröse Epuliden mit Schleimhautüberzug. Die zentralen Fibrome des Unterkiefers stammen wohl nicht von dem Knochen selbst, sondern von Zahnkeimen ab (weiche Odontome).

δ) Myxome.

Dieselben kommen noch seltener und zwar als periostale Bildungen bindegewebigen und als zentrale Geschwülste knorpeligen Ursprungs vor. Bisweilen sind Schleim- und Knorpelgewebe nebeneinander vorhanden (Myxochondrom). Entsprechend der Herkunft vom Epiphysenknorpel liegen die zentralen in den spongiösen Endteilen der Röhrenknochen.

ε) Angiome.

Diese werden als Teleangiektasien im Knochenmark, welche den Knochen zerstören, beobachtet; doch kommen sie sehr selten vor.

ζ) Sarkom.

Die Sarkome der Knochen gehen von dem Periost — periphere — oder dem Endost — zentrale — aus. Sie entwickeln sich besonders während der Wachstumsperiode, oft nach einem Trauma, und bevorzugen alle spongiösen Knochenteile. An Röhrenknochen, unter denen das untere Femur- und obere Tibiaende am häufigsten betroffen sind, entsteht das Sarkom gewöhnlich in dem spongiösen Ende der Diaphyse und schneidet mit scharfer Grenze an der Epiphysenlinie ab, so daß die Epiphyse verschont bleibt (Fig. 168). Periostale und zentrale Sarkome haben die Neigung, sich mehr nach der Quer- als der Längsrichtung auszudehnen. Sie bieten eine große Mannigfaltigkeit in der äußeren Erscheinung dar, da ihr Verhältnis zur Knochensubstanz wechselt. Bezüglich der Struktur trifft man alle verschiedenen Formen des Sarkoms als primäre Knochengeschwulst, ohne daß ein bestimmter histologisch[illegible] pus regelmäßig zusammenfiele.

P[illegible], Spindelzellen- oder Riesenzellensarkon [illegible] Knoten, oder als zirkuläre Anschwel[illegible] sitzen keine Knochenschale gegen die Weichteile, bewahren aber trotzdem häufig eine scharfe Abgrenzung, andere Male wachsen sie in die Muskulatur ein. Der Knochen kann unter der Geschwulst unversehrt bleiben, häufiger wird die Rinde durchbrochen und das Mark durch Tumorgewebe ersetzt. Eine Knochenbildung im Innern der periostalen Sarkome tritt meist in Form zahlreicher Bälkchen (nicht wie beim Osteoidsarkom durch Erstarren des ganzen Tumors) auf, welche in der Basis des Tumors von der Knochenoberfläche ausstrahlende Büschel von Nadeln und Pfeilern bilden. Sie entstehen teils durch Verknöcherung der Bindegewebszüge des Tumors, teils, bei Spindelzellensarkom, des Gewebes selbst.

lungs der Kiefer, Wirbelsäule, Rippen, Schädelbasis, Darmbeinschaufel aus-zubreiten, tritt die Erkrankung gewöhnlich von außen an die Knochen heran und führt zur peripheren Karies das Periost wird in Granulationsgewebe umgewandelt und zerfällt, so daß der Knochen in der Abszeßhöhle frei liegt, und seine Oberfläche wird rarefiziert durch Übergang des Granulationsgewebes in die Haversschen Kanäle. Bei den ausgedehnten prävertebralen Phlegmonen kann die ganze Vorderfläche der Wirbelkörper, der Rippenkopfchen und Processus transversi kariös werden. Selten greift die Ostitis in die Tiefe und führt durch Schmelzung der Wirbelkörper zu einem dem tuberkulösen ähnlichen Zustand. Im Gegensatz zur Syphilis wirkt die Aktinomykose rein zerstörend, Knochenneubildung fehlt in der Regel ganz.

Bei der seltenen Infektion von der äußeren Haut aus können die Extremitätenknochen in derselben Weise erkranken (Madurafuß).

Selten kommt die beim Rinde häufiger gefundene zentrale Osteomyelitis des Kiefers durch Infektion von den Zahnalveolen aus beim Menschen vor. Etwas häufiger ist eine metastatische aktinomykotische Osteomyelitis nach Lungenaktinomykose (*Bollinger, Wrede*): der Knochen wird dabei durch die Entwicklung des vereiternden Granulationsgewebes im Marke rarefiziert.

ε) Lepra.

Die Ausstoßung nekrotischer Phalangen bei Lepra mutilans, welche die hochgradigen Verstümmelungen der Hände herbeiführt, beruht nicht auf leprösen Infektion der Knochen, sondern ist die Folge eines gewöhnlichen tiefergreifenden Panaritiums, welches durch Sekundärinfektion an dem anästhetischen Glied eingetreten ist.

Die spezifisch-leprose Knochenerkrankung, welche gleichzeitig über viele Skeletteile verbreitet vorkommt, führt zu einem subkutanen, bisweilen totalen Schwund einzelner Knochen, besonders wiederum der Fingerphalangen. Es handelt sich dabei um Resorption der Tela ossea durch leproses Granulationsgewebe, welches sich im Knochenmark entwickelt (leprose Osteomyelitis); da dasselbe keine Neigung zu Nekrose und eitriger Schmelzung besitzt, bleiben Sequestrierungen des Knochens ganz aus. Von Harbitz wird neuerdings der leprose Knochenschwund auch auf eine von der Neuritis abhängige trophoneurotische Atrophie zurückgeführt.

7. Ausheilungs- und Anpassungsvorgänge, besonders nach Störungen der Kontinuität.

a) Regeneration nach Frakturen.

Knochenverletzungen heilen nicht nur durch Bildung einer bindegewebigen Narbe, sondern innerhalb kurzer Zeit — durchschnittlich 6 Wochen — durch Bildung neuen Knochens zwischen den Bruchenden, welcher eine feste Verbindung herstellt, auch zwischen solchen Bruchenden, welche stark gegeneinander verschoben sind.

Das die Bruchenden verbindende Material ist der Kallus, welcher zunächst bindegewebig ist und dann durch Entwicklung von Knochenbälkchen in seinem Gewebe ossifiziert. Damit ist die Konsolidierung der Fraktur erreicht.

Aus diesem „provisorischen“ wird im Verlauf von Monaten durch einen der Funktion angepaßten Umbau der „definitive“ Kallus.

Im einzelnen gestaltet sich der Ablauf der Heilung bei subkutanen Frakturen folgendermaßen: das Periost ist in der Regel an der Bruch-

Den Typus der zentralen schaligen Sarkome, welche nach Zerstörung der Rinde dauernd neue periostale Knochenschalen erhalten, stellt das

Riesenzellensarkom (sogenanntes Myeloidsarkom, nicht zu verwechseln mit Myelosarkom) dar (s. Fig. 172). Dasselbe liegt in den Enden der langen Röhrenknochen, bildet große, kugelige Auftreibungen und unterscheidet sich von den gewöhnlichen Sarkomen durch das gutartige Verhalten (auch nach Durchbruch der Schale kein Wachstum in die Weichteile, keine Metastasen, Heilung nach partieller Knochenresektion), seine tiefrote Farbe und seinen histologischen Bau: Es enthält in rund- oder spindelzelligem Gewebe mit zahlreichen Gefäßen massenhafte vielkernige Riesenzellen.

Solche zentralen Sarkome werden oft zystisch, teils durch zentrale Nekrose und Verflüssigung, teils durch hämorrhagische Zertrümmerung. Dieselbe kann soweit gehen, daß das Geschwulstgewebe für das bloße Auge ganz verschwindet und infolge der Einmündung arterieller Gefäßchen Pulsation und Geräusche wie in Aneurysmen entstehen; daher der Name „Knochenaneurysma".

4) Myelome.

Sie sind Geschwülste des Knochenmarkes, welche in der Erscheinung große Ähnlichkeit mit gemeinen Sarkomen haben, aber genetisch von ihnen als Abkömmlinge des Knochenmarkparenchyms unterschieden werden und eine Systemerkrankung des Skeletts darstellen, d. h. von Anfang an multipel an zahlreichen Stellen desselben auftreten. Histologisch sehr monoton gebaut, bestehen sie entweder aus Myelozyten (Myelozytom) oder aus Myeloblasten oder aus Plasmazellen (Plasmozytom) oder in vereinzelten Fällen aus Ery-

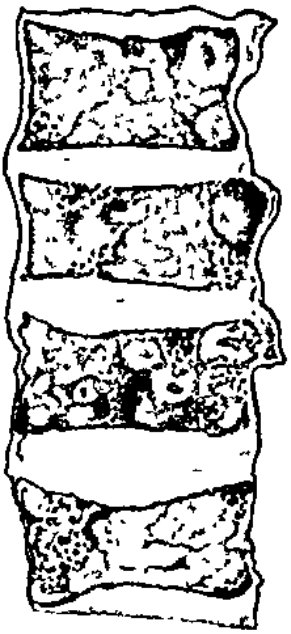

Fig. 173. Multiple Myelome der Wirbelsäule.



Fig. 174. Multiple Myelome des Schädeldachs.

throblasten. Sie bilden, je nach dem Gefäßreichtum, graue oder rote Knoten in Spongiosa oder Markzylinder, und wo sie wachsen, wird der Knochen resorbiert. So werden die Wirbel weich und sinken zusammen, Rippen, Sternum, Röhrenknochen erleiden Spontanfrakturen (Fig. 173 u. 174). Trotz der Zerstörung der Tela ossea bis zum Periost besitzt das Myelom meist keine Neigung zu bösartigem Wachstum in die Umgebung und zu Metastasenbildung; immerhin kommt eine Infiltration der Umgebung vor. Selten sind dem Myelom ähnliche, aber diffuse destruierende Wucherungen des Marks beobachtet.

zien, interponiert sind, oder wegen mangelhafter Knochenproduktion infolge seniler Atrophie, oder zu vollkommener Ruhigstellung der Enden, oder ohne bekannte Ursache. Dieser Zustand gelenkartiger Beweglichkeit an der Frakturstelle von Röhrenknochen heißt **Pseudarthrose.** Die anatomischen Verhältnisse sind dabei verschieden. Entweder stehen die Bruchenden ohne nennenswerte Veränderung einander gegenüber, oder sie sind durch Bindegewebe vereinigt, oder es hat sich zwischen

Fig. 162 Geheilte Rippenfraktur *a* äußerer; *c* innerer Kallus; *b* Knorpelinsel im Kallus; *d—d* normale Spongiosa

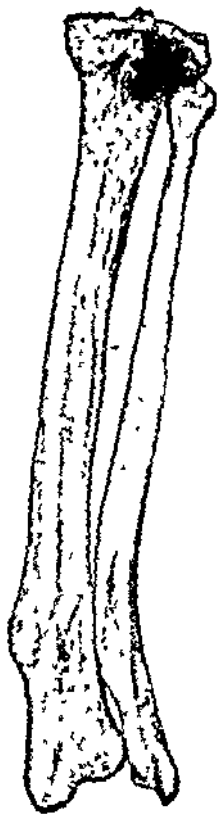

Fig. 163 Geheilte Unterschenkelfraktur; wenig Kallus

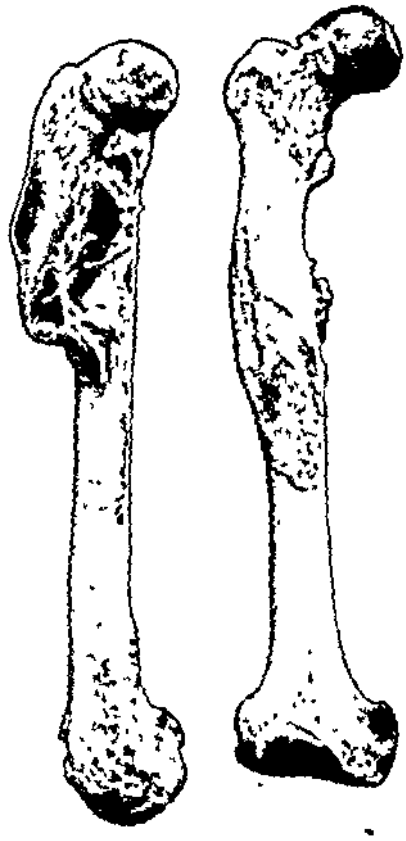

Fig. 164 Zwei mit starker Dislokation geheilte Oberschenkelfrakturen.

ihnen ein Gelenk entwickelt, bei dem das Periost die Kapsel bildet und die Knochenenden einen metaplastisch aus Bindegewebe entstandenen Knorpelüberzug erhalten haben.

Am häufigsten tritt Pseudarthrose nach senilen Schenkelhalsbrüchen ein, sofern keine Einkeilung des abgebrochenen Halses in den Schaft erfolgt.

b) Transplantation.

Bei Behandlung von Knochendefekten des Menschen und im Tierexperiment hat man die Erfahrung gemacht, daß Knochen, welcher aus dem Zusammenhang gelöst und in einen solchen Defekt eingesetzt wird, vollkommen knöchern einheilen kann. Aber dabei tritt nicht die Substanz des eingesetzten Stückes mit dem umgebenden Knochengewebe

Die neue Knochensubstanz entwickelt sich im Stroma des Krebses als Auflagerung auf die alten oder als neue Bälkchen, oft ist die alte Tela ossea unter den Auflagerungen abgestorben (Fig. 176).

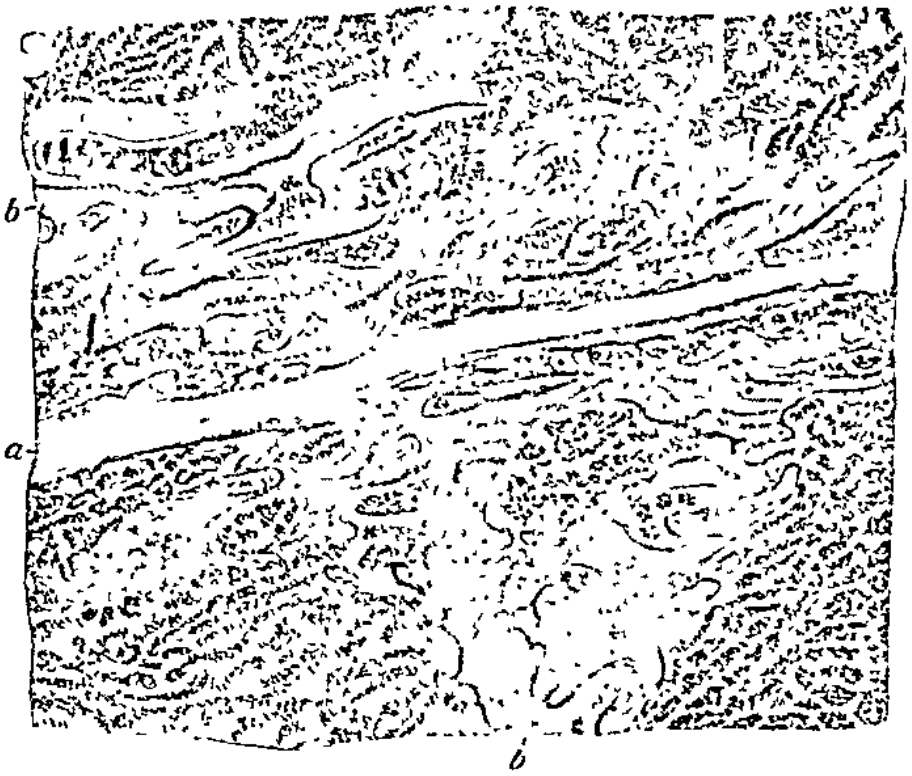

Fig. 178. Osteoplastisches Wirbelkarzinom nach Prostatakarzinom. *a* altes Knochenbälkchen, nekrotisch. In den beiderseits anstoßenden Spongiosaräumen das Mark ersetzt durch Karzinom, in welchem neue, plumpe spongiöse Knochensubstanz *b* dem alten Bälkchen aufsitzt.

Die Metastasen [illegible] weichen von dem geschilderten Bilde dadurch [illegible] oplastisch sind und häufiger in den Knochen der [illegible]

γ) Knochenzysten.

Im Innern des Knochens verborgen oder ihn auftreibend kommen ein- oder mehrkammerige Zysten mit glatter Wand vor.

Die multiplen entstehen durch Erweichung bindegewebiger Geschwülste bei Ostitis deformans (s. diese) und der Hauptteil der solitären geht ebenfalls aus totalem Zerfall solider Tumoren, Enchondrome oder Fibrome hervor. Selten kommt als Ausgang einer Ostitis albuminosa Zystenbildung vor.

Die zentralen Kieferzysten sind anderer Herkunft: Sie hängen mit den Zähnen zusammen und sind 1. Wurzelzysten, d. h. zystische Granulome an kariosen Zähnen, 2. Follikularzysten (Erweiterung eines Zahnsäckchens) und 3. multilokulare Kystome, welche echte Tumoren, zystische Adenome, Abkömmlinge des Schmelzkeimes darstellen.

funktionellen Umbau erst die äußere Gestalt und die Architektur des Knochens verändert wird und zwar als Anpassung an veränderte statische Einflüsse nach abnormer Belastung, wie sie durch Veränderung von Muskeln und Bändern entstehen kann, oder durch häufig wiederholte fehlerhafte Haltung und Biegung des Körpers.

Die klassischen Beispiele der Belastungsdifformitäten sind die Kyphoskoliose (Fig. 166) der Wirbelsäule, als deren Ursache schiefe Haltung gilt (s. Kapitel 8, S. 252), Abbiegung der Unterschenkels nach außen (Genu valgum, „Bäckerbein") oder nach innen (Genu varum), und ein Teil der Fälle von Coxa vara, d. h. einer abnormen Stellung des Schenkelkopfes durch Senkung und Abbiegung nach hinten.

Coxa vara ist eine Stellungsanomalie des Beines, welche durch Abduktion und Außen-

sie kann entstehen 1 bei Erweichung des Knochens durch Osteomalazie oder ostitische Herde,

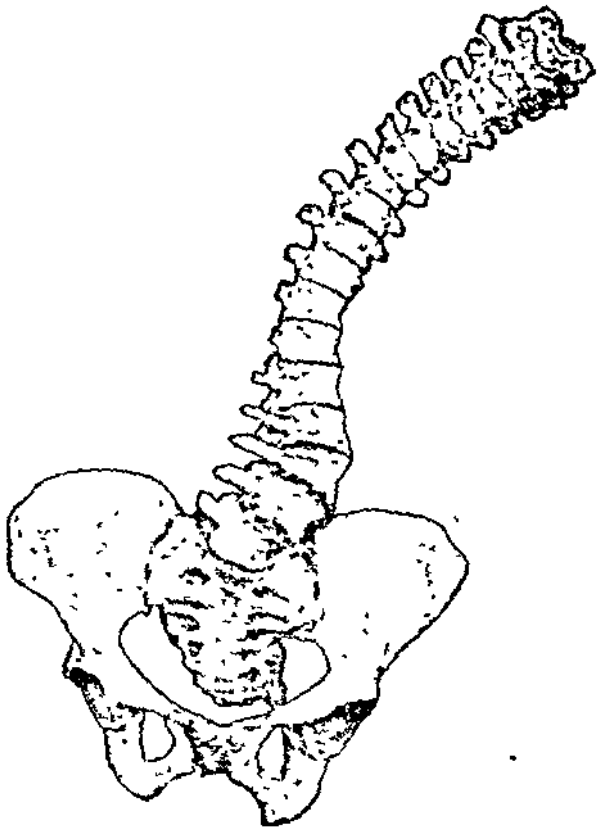

Fig 166. Kyphoskoliose

Es ist noch unentschieden, ob es solche reinen Belastungsdifformitäten an sich gesunder Knochen gibt; in vielen Fällen wird wohl zuerst der Knochen infolge abnormer Weichheit verbogen und die Architektur den veränderten Formen angepaßt.

d) Hypertrophie.

Bei der zuletzt besprochenen Anpassung der Knochenstruktur an mechanische Einflüsse kommt eine Hypertrophie an den stärkst belasteten Teilen vor.

Außerdem gibt es eine Reihe von Verdickungen und Verdichtungen des Knochens, welche von solchen statischen Momenten unabhängig sind, andererseits auch in ihrer [illegible] ündliches an sich haben, obwohl die Vorg[illegible] bei ihnen die gleichen, wie bei der Perios[illegible]nd.

α) Akromegalie (Pachyakrie [v. Recklinghausen]).

Am Skelett Akromegalischer findet sich in großer Ausdehnung eine Hyperostose. An den tatzenartigen Verdickungen der Hände und Füße hat dieselbe nur geringen Anteil, dieselben beruhen vielmehr auf einem Hypervolumen der Weichteile. Aber an den Röhren- und den kurzen und platten

Es handelt sich dabei um Ablagerung von Salzen — vorwiegend harnsaurem Natron, bisweilen auch Kalksalzen — in dem Gelenkknorpel, der Kapsel und häufig auch den pararthralen Geweben: Knorpel und Synovialis sind übersät mit kreideweißen Flecken (Fig. 177). In Sehnen, Schleimbeuteln, pararthralem und subkutanem Gewebe bilden sich häufig große Herde von Salzen, sogenannte Gichtknoten, Tophi arthritici, wie sie auch unabhängig von den Gelenken, z. B. in der Ohrmuschel, vorkommen. Die Depots zeigen sich mikroskopisch aus Büscheln langer Nadeln zusammengesetzt; löst man die Kristalle, so bleibt meist, aber nicht immer, eine nekrotische Knorpelpartie zurück.

Fig. 177. Gelenkknorpel bei Arthritis urica im Querschnitt. Büschel von Harnsäurekristallen in der Innenschicht. k Normales Knorpelgewebe; u Harnsäureablagerungen.

Diese Nekrosen sind bis in die letzte Zeit für das Primäre, die Fixierung der im Überschuß vorhandenen Salze in ihnen als das Sekundäre angesehen worden; nach neueren Untersuchungen scheint es, daß die Ablagerung in intakten Knorpel erfolgt und die Nekrose nach sich zieht (Fig. 177).

Die Ablagerung erfolgt anfallsweise („Gichtanfall") unter entzünlichem Erguß ins Gelenk und Ödem und Rötung der bedeckenden Haut. Ist diese akute Entzündung abgelaufen, so erscheint gewöhnlich das Gelenkinnere außer der Weißfärbung nicht verändert; bisweilen nur erfolgt eine Zerfaserung und Usur des Knorpels und Verwachsung der Gelenkflächen.

b) Neurophathische Arthropathien.

Bei Tabes und Syringomyelie erkranken nicht selten einzelne große Gelenke, Knie, Hüfte, Schulter, Ellenbogen („Arthropathie tabétique"). So ähnlich äußerlich die Erkrankung einer Arthritis, namentlich einer A. deformans, werden kann, entwickelt sie sich doch ohne jede Entzündung auf dem Boden einer neurotischen Atrophie. Das Leiden ist charakterisiert durch plötzliches Auftreten eines Ergusses und einer rasch fortschreitenden Destruktion der Gelenkenden. Im Gegensatz zu dem allmählichen Schwund bei der Arthritis deformans werden hier große Bruchstücke der Gelenkenden abgetrennt, welche sich bei den Bewegungen gegenseitig abschleifen und zermahlen. Wirksam sind dabei wohl die ataktischen Bewegungen, welche das traumatische Moment darstellen, die Analgesie der Gelenke, welche diesen übermäßigen Bewegungen keinen Einhalt tut, und die neurotische Atrophie des Knochens. In manchen Fällen schließt sich an die Destruktion eine Knochenneubildung im Periost und pararthralen Gewebe an, welche eine übermäßige Verbreiterung der Gelenkflächen mit schaufelartig vorragenden Rändern hervorbringt.

5. Störungen des Kreislaufs.

Ein Bluterguß ins Gelenk (Hämarthros) beruht gewöhnlich auf einer Kontusion, d. h. Einwirkung einer stumpfen Gewalt auf die Gelenkgegend,

am distalen Femur- und Humerusende entwickelt; Epi- und Diaphysen erhalten einen kontinuierlichen Überzug mit einer neuen Knochenlage in Form höckerigen Osteophyts oder glatter Lamellen und werden stark aufgetrieben und plump in den Umrissen; die Gelenke selbst bleiben frei.

Die Deformierung der Zehen und Finger ist dadurch charakterisiert, daß die Endphalangen kolbig aufgetrieben und ihre Nägel vergrößert und uhrglasförmig gekrümmt sind, während die übrigen Phalangen nur leicht verdickt werden. Aber diese Trommelschlägelform beruht gewöhnlich nur auf Weichteilverdickung, die Beteiligung der knöchernen Phalangen ist inkonstant und gering.

Allgemeine Hyperostose und Osteosklerose kommt ferner bei chronischer Phosphor- und Arsenvergiftung (*Wegner*) sowie bei experimenteller Strontiumfütterung (*Lehnert*) vor. Und endlich gibt es eine leukämische und pseudoleukämische Osteosklerose, bei welcher vor allem die spongiösen Knochen verdichtet erscheinen. Sie ist der Ausgang, eine Art Vernarbung der Markhyperplasie und entsteht durch Wucherung des retikulären Bindegewebes, welches die Markelemente verdrängt und schließlich verknöchert. Die Reduktion des Markes bedingt Anämie.

γ) Hyperostose der Gesichts- und Schädelknochen (Leontiasis ossium).

Die Natur dieses Leidens ist noch unklar, ebenso die Frage, ob die Knochenbildung nach dem gewöhnlichen Modus erfolgt oder nicht, ob der Hyperostose, da der Anfang des sehr chronischen Leidens fast stets in die Jugendzeit zurückgeht, etwa eine besondere Entwicklungsstörung zugrunde liegt, vielleicht geht es aus Osteomyelitis fibrosa hervor (s. S. 235).

Es handelt sich um diffuse Verdickung und Verdichtung der Schädel- und Gesichtsknochen und die Volumenszunahme der letzteren, und zwar der Jochbeine, Jochbögen, Supraorbitalränder und Kiefer, bewirkt die Ähnlichkeit mit der Facies leontina. Die Verdickung des Schädeldaches steigt bis zu 4 cm und die Sklerosierung ist so stark, daß die Diploë ganz schwindet und der Knochen elfenbein- oder „marmorartig" wird. Da die Verdickung ungleichmäßig ist, entstehen tumorartige Auswüchse.

8. Bleibende Gestaltsveränderungen des Skeletts.

Zwergwuchs des ganzen Körpers ist entweder das Resultat wahrer Nanosomie (s. Kapitel 3a) oder der Chondrodystrophia fetalis, des Kretinismus (s. Kapitel 3a), der Rachitis. Die wahren und die kretinistischen Zwerge sind in der Hauptsache proportioniert, die chondrodystrophischen und rachitischen besitzen im Verhältnis zum Rumpf zu kurze Extremitäten („Mikromelie"). Einer besonderen Besprechung bedürfen die Formveränderungen des Schädels, der Wirbelsäule und des Beckens.

Am Schädel betreffen dieselben nur das Schädelgewölbe und beruhen hier vorwiegend auf prämaturer Synostose an den Nähten, der sogenannten „Kranioskleroso". Dieselbe tritt meist ohne bekannte U[illegible] bei primärer Störung der Gehirn-e[illegible] an Rachitis. Sie verhindert das weitere Flächenwachstum der aneinander stoßenden Knochen, es bleibt also die Vergrößerung desjenigen Schädeldurchmessers aus, welcher senkrecht auf der obliterierten Naht steht. Die Schädelkapazität braucht dadurch nicht herabgesetzt zu sein; denn wenn, wie häufig, die Synostose

eitrig-sequestrierende oder rarefizierende Ostitis und daraus resultiert bei Heilung eine Ankylose (s. S. 272). Bei leichteren Formen mit Erhaltung des Knorpels folgt mit dem Ablauf der Entzündung eine Schrumpfung der Kapsel und dadurch eine Behinderung der Bewegung (sogenannte falsche Ankylose). Die eitrige Entzündung kann ebenfalls chronisch werden, doch behalten dann die Gelenkteile nicht auf die Dauer den akut erworbenen Zustand, sondern, wenn der Ablauf nicht durch den Tod unterbrochen oder durch Übergreifen auf die Weichteile kompliziert wird, findet die Entzündung eine Ende dadurch, daß in den bloßgelegten knöchernen Gelenkenden fibröse Ostitis mit Knochenbildung einsetzt und die Gelenkflächen, soweit sie von Knorpel entblößt sind, verwachsen (wahre Ankylose) und die Synovialis sich bindegewebig verdickt; während dieser Wucherungsvorgänge versiegt die Eiterung.

b) Chronische Entzündungen.

Den chronisch gewordenen exsudativen Entzündungen stehen gegenüber drei Formen der **Arthritis sicca** (siccus = trocken), welche von vornherein schleichend auftreten. Nur ein Teil derselben ist echt entzündlicher Natur, ein anderer besteht im wesentlichen in Atrophie und Degeneration des Knorpels. Man unterscheidet 1. A. ulcerosa sicca, 2. A. adhaesiva, 3. A. deformans.

Alle drei treten als selbständige Krankheiten auf.

1. **A. ulcerosa sicca** ist ein Leiden des höheren Alters, meist monoartikulär im Hüftgelenk auftretend und deshalb **Malum coxae senile** genannt. Bei ihr steht nicht die Entzündung, sondern eine Ernährungsstörung des Knorpels und Knochens im Vordergrund: die Knorpelzellen verfetten, die Interzellularsubstanz wird aufgefasert und dann zerfällt, „ulzeriert" der Knorpel in den Randteilen oder über die ganze Fläche und der bloßgelegte Knochen wird teils porosiert, teils sklerosiert. Die Synovialis wird verdickt, aber Knochenwucherungen, wie bei A. deformans, fehlen.

2. **A. adhaesiva** (chronischer Gelenkrheumatismus, A. pauperum) ist eine polyartikuläre Erkrankung, in der Verteilung dem akuten Gelenkrheumatismus gleich, aus dem sie bisweilen hervorgeht, während sie gewöhnlich von vornherein schleichend entsteht. Sie ist ein unaufhaltsam bis zum Tode zunehmendes Leiden, das in den schwersten Fällen zu einer Verödung sämtlicher Körpergelenke führt.

Die Hauptveränderungen sind entzündliche Verdickung der Kapsel und Degeneration des Knorpels und sein Ersatz durch Bindegewebe. *Die zarte Synovialmembran wird in derbes Bindegewebe umgewandelt,* welches mit der fibrösen Kapsel und bisweilen mit den umgebenden Bändern und Sehnen verlötet, und die Recessus des Kapselraumes obliterieren durch Verwachsung ihrer Wände. Ein Erguß fehlt, bisweilen ist die Menge der Synovia sogar abnorm gering. Die Knorpel-Degeneration und Ulzeration ist die gleiche wie bei der A. ulcerosa sicca, im Gegensatz zu dieser aber wird der Knorpel durch Bindegewebe ersetzt, welches von der Synovialis einwuchert, und die Gelenkflächen verschmelzen miteinander durch Bindegewebe (Ankylosis fibrosa), welches verknöchern kann (Ankylosis ossea). An den Finger- und Zehengelenken *kommen dabei Subluxationen mit Krallenstellung vor, die zugehörigen* Muskeln atrophieren infolge der Unbeweglichkeit.

führen zu quantitativen oder Dimensionsanomalien des Beckens und können die Größenentwicklung oder die Formentwicklung, welche sich beim Übergang der kindlichen in die erwachsene Beckengestalt abspielt, oder beide betreffen. Letztere führt zu Formen, welche außerhalb der normalen Entwicklung liegen.

Hauptformen des engen Beckens.

I. Gleichmäßig verengtes Becken.

a) Allgemein gleichmäßig verengtes Becken, d. i. proportionierte Verkleinerung aller Durchmesser und Formen, meist als Teil[illegible] Skelettkleinheit — reine Hemmung [illegible] lgemeiner

b) Allgemein gleich[illegible] hafte Größen- und [illegible] hohen spitzen Sch[illegible] Kreuzbein.

c) Zwergbecken (Pelvis nana). Bei echtem Zwergwuchs (s. Kapitel 3), mit infantilem Typus und erhaltenen Knorpelfugen.

Sogenanntes hypoplastisches Zweigbecken bedeutet einen extremen Grad von a

Bei kretinistischen Zwergen Verkleinerung mit annähernd erwachsenem Typus und offenen Fugen.

II. Plattes (geradverengtes) Becken. Verkürzung der Conj. vera bei normalem oder vergrößertem Querdurchmesser.

a) Rachitisch plattes Becken: Conj. vera in den höchsten Graden auf 4 cm reduziert durch Hereinrücken des Kreuzbeins und Verkleinerung der Hüftbeine mit Verkürzung der Terminallinie. Ursache dieser Form ist die Wachstumsstörung. Bei starker Wachstumsverlangsamung kann ein solches Becken zugleich ein allgemein verengtes sein.

Als „pseudoosteomalazisch" wird das Becken bei der malazischen Form der Rachitis bezeichnet, bei welchem neben den genannten Difformitäten die Folgen mechanischer Einwirkungen auf den erweichten Knochen, namentlich Kartenherz- und Schnabelformen bestehen

b) Einfach plattes Becken, durch Herabsinken des Kreuzbeins ohne Drehung um seine Querachse bedingt, in seiner Zugehörigkeit zur Rachitis unsicher.

c) Schrägverengtes Becken: Beckeneingang hat die Form eines schrägen Ovales. Durch Entwicklungshemmung einer Beckenhälfte infolge Skoliose der Wirbelsäule („skoliotisch schrägverengtes Becken") oder mangelhaften Gebrauches eines Hüftgelenkes („koxalgisches Becken") — in beiden Fällen ist die stärker belastete Seite die hypoplastische — oder durch selbständige Ankylose einer Sakroiliakalfuge („ankylotisch schrägverengtes Becken") bedingt

d) Querverengtes Becken: Hauptform des „kyphotischen Beckens", bei tiefsitzender Wirbelkyphose. Längsdurchmesser unter Zurückweichen des Kreuzbeins verlängert. Querdurchmesser verkürzt

III. Spondylolisthetisches Becken. Verengerung des Beckeneinganges durch den nach vorn und unten über das Kreuzbein herabgeglittenen 5. Lendenwirbel. Ursache: Anormale Ossifikation dieses Wirbels, durch welche die vordere und die hintere Wirbelhälfte unvereinigt bleiben; erstere weicht durch den Rumpfdruck nach vorn, der Wirbelbogen verlängert sich.

IV. Assimilationsbecken; das Becken ist in Form, Stellung und Größe verändert, weil am oberen oder unteren Ende des Kreuzbeins ein den Lenden- resp. Kaudalwirbeln „assimilierter" Wirbel liegt, d. h. ein Übergangswirbel, welcher sakrale und lumbale resp. kaudale Eigenschaften in sich vereinigt. Die Störung kommt dann zustande, wenn der Beckengürtel bei der ersten

[illegible]

Die Gelenkkapsel erfährt regelmäßig eine entzündliche Verdikkung 1. diffus mit besonderer Steigerung an den Umschlagstellen und 2. in Form von Vergrößerung der Zotten: die Gelenkzotten wachsen zu langen verzweigten Fäden aus, welche die ganze Fläche überziehen oder nur an den Rändern der Gelenkflächen und den Umschlagstellen sitzen („Zottengelenk") (Fig. 179).

Fig 179. Zottengelenk und Kapselosteom (*a*) bei Arthritis deformans. Zotten am Patellarrand.

Gewöhnlich bestehen diese vergrößerten Zotten aus Bindegewebe („papilläre *Fibrome*"), *andere Male enthalten sie Fettzellen oder sind reines Fettgewebe; die* Zotten eines solchen „Lipoma arborescens" sind dicker und kolbiger als die des Fibroms Bei den Bewegungen werden die Zotten leicht abgerissen und liegen als freie Körper im Gelenk.

Endlich kommen in der Kapsel zirkumskripte kuglige Knorpel- und Knochenbildungen, Kapselenchondrome bzw. -osteome, vor, welche oft an dünnen Stielen sitzen und durch Zerreißen derselben zu freien [illegible], werden. Weder Verwachsungen der Ge- [illegible] Gelenkhöhle gehören zu dem gewöhn- [illegible] nans.

Bisweilen ist die Arthritis deformans an vielen Gelenken ausgebildet, oft nur an einem, [illegible] ien monoartikulären Formen liegen of. [illegible] besondere Inanspruchnahme gewisser [illegible] Scheuerfrauen) zugrunde, oder sie schließen sich an eine vorausgegangene andersartige Entzündung, gelegentlich auch solche tuberkulöser Natur an, und kommen in diesem Fall schon im Kindesalter vor.

Die Frage ist lebhaft diskutiert, ob unter den regressiven Veränderungen diejenige des Knorpels oder des Knochens den Anfang macht. Es scheint,

Gutartige Periosttumoren behalten die äußere Periostschicht als Kapsel und bewirken nur Druckusur am Knochen, bösartige durchbrechen einerseits die Kapsel nach außen und wachsen andererseits destruierend in den Knochen. Zentrale Tumoren resorbieren den Knochen, während sie nach außen wachsen; an die Rinde herangetreten, zerstören sie dieselbe entweder in fortschreitender Linie durch Druckusur, und das Periost kann, wenn die Oberfläche erreicht ist, eine Knochenschale bilden, welche beim weiteren Wachstum des Tumors von innen wieder resorbiert, von außen erneuert wird; so entstehen schalige Geschwülste, die in der Hauptsache zu den gutartigen gehören. Oder der Tumor wächst infiltrierend in den Haversschen Kanälen vorwärts und erweitert dieselben durch Resorption ihrer Wand bis zur Konfluenz; so wird die Rinde durchfressen und das Periost erreicht und durchwachsen oder emporgehoben; oder das Geschwulstgewebe wächst durch die Haversschen Kanäle lediglich zur Oberfläche ohne Zerstörung der Knochensubstanz und entwickelt sich an letzterer zu einem weiteren Tumor; so entsteht die Kombination von zentraler und peripherer Geschwulst (Fig. 168). Nur selten wird in der Umgebung der Geschwülste eine stärkere endostale Knochenbildung angeregt; dagegen ossifiziert nicht selten das eigentliche Tumorgewebe (Osteofibrom, Osteosarkom usw.).

a) Primäre Geschwülste.

α) Enchondrome.

Die Knorpelgeschwülste sind zentrale oder periphere; erstere treiben den Knochen auf durch Bildung periostaler Auflagerungen, letztere wachsen von Anfang an als höckerige Knoten oder gestielte Auswüchse aus dem Knochen hervor und wurzeln in den äußeren Rindenschichten. Knochenenchondrome erreichen enorme, über mannskopfgroße Dimensionen, auch wenn sie von kurzen oder platten Knochen ausgehen. Die meisten entstehen im jugendlichen Alter, manche sind angeboren und durch mehrere Generationen vererbt.

Selten sind Ekchondrosen, d. h. geschwulstartige Auswüchse an den permanenten Knorpeln, nämlich Rippen und Synchondrosen des Beckens. Im übrigen wachsen die Enchondrome vom Knochen selbst, und nicht vom Gelenkknorpel aus.

Hauptsitz sind die Phalangen der Hand, seltener des Fußes, an denen die Tumoren multipel und beiderseitig auftreten und die stärksten Verunstaltungen der Hände herbeiführen, nächstdem an Becken und Schulterblatt, welche ganz in einem großen Tumor aufgehen können, und die Gelenkenden der langen Röhrenknochen (Fig. 169). Jedenfalls wird nur das knorpelig vorgebildete Skelett befallen. Schon dies weist auf die Entstehung der meisten Enchondrome aus einer knorpligen Matrix hin. Die Quelle

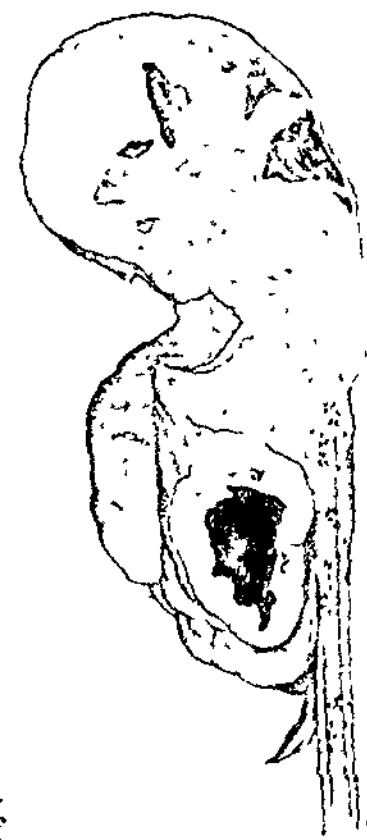

Fig. 169. Zentrales Enchondrom des oberen Ulnaendes mit Erweichung. Gelenkknorpel erhalten

ten Gelenkkapsel treten unter der Haut hervor. Knorpel und Knochen unverändert

2. **Fungöse Arthritis**, welche ihren Namen von der Entwicklung schwammigen grauroten, von miliaren Tuberkeln durchsetzten Granulationsgewebes in der Gelenkkapsel hat. In günstigen Fällen, welche eine erfolgreiche Exstirpation der Kapsel möglich machen, ist nur die Synovialmembran befallen und in eine mehrere Millimeter dicke Schicht des Granulationsgewebes umgewandelt; in schweren Fällen greift die Entzündung auf die fibröse Kapsel und die Gelenkbänder über; in der überziehenden Haut und Subkutis entsteht zunächst Ödem, dann entzündliche Infiltration, schließlich Eindringen des Granulationsgewebes von der Tiefe her bis zur Perforation nach außen — Gelenkfistel. — Diese Beteiligung der Haut führt zum Bild des „Tumor albus", d. h. einer diffusen, an Knie-, Ellenbogen- und Fußgelenk spindelförmigen Schwellung, welche nicht mehr die Umrisse der gedehnten Gelenkkapsel zeigt und von blasser, weißer Haut überzogen ist Das Granulationsgewebe ist nicht von Bestand, es verküst fleckweise und zerfällt von der Oberfläche her. Das selten fehlende Exsudat ist reichlich, sehr trüb, mit fibrinösen Abscheidungen versehen, oft von dünneiterigem Charakter, wobei aber die Trübung zum großen Teil von Verbänden verfetteter epitheloider Zellen, Abkömmlingen des Granulationsgewebes, herrührt; Tuberkelbazillen lassen sich im Exsudat und Kapselgewebe nur in geringer Zahl nachweisen. Bei Eintritt einer Sekundärinfektion kann das Exsudat rein eitrig werden.

Ein häufiger Bestandteil tuberkulöser Gelenkexsudate sind die **Reiskörper**, Corpora oryzoidea, d. h. kürbiskernartige, platte, ovale gelbe Bildungen die histologisch aus hyalinem Material mit spärlichen Zellen und Tuberkelbazillen bestehen. Die Form dieser Körper, welche sich auch in tuberkulösen Sehnenscheiden finden, rührt von der Pressung und Schleifung bei den Bewegungen her; ihre Quelle ist wohl nicht einheitlich, zum Teil entstehen sie aus abgestorbenem Granulationsgewebe, zum Teil aus hyalinem Fibrin.

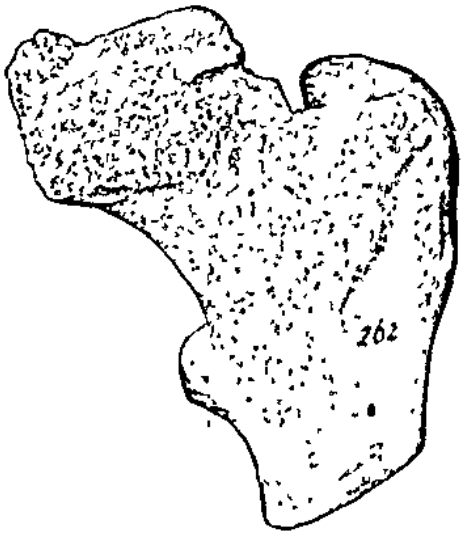

Fig 180. Tuberkulöse Karies des Schenkelkopfes bei Arthritis tuberculosa

Die gewöhnliche Folge einer tuberkulösen Arthritis von einigem Bestand ist eine **kariöse Zerstörung der Gelenkenden**: das Granulationsgewebe der Kapsel schiebt sich als Pannus über den Knorpel, und Fibrinmembranen, welche auf den Knorpel aufgelagert sind, werden von der Synovialis aus organisiert. Dieses aufliegende Gewebe durchwächst und zerstört den Knorpel von oben her. Noch häufiger greift die tuberkulöse Entzündung vom Kapselansatz auf den Knochen über, breitet sich in dünner Schicht hart unter dem Knorpel aus („subchondrale Ostitis") und hebt denselben entweder in toto ab, so daß der granulierende Knochen zutage liegt, oder durchwächst ihn herdweise. Im einmal entblößten Knochen entwickelt sich eine nach der Tiefe fortschreitende tuberkulöse Karies; so

entstehen, so daß ein Knochen eine Reihe derselben zeigen kann, wovon die am weitesten nach der Knochenmitte gelegene die älteste ist (Fig. 170). Manche Exostosen tragen auf dem Gipfel einen Schleimbeutel, der durch Reibung im Bindegewebe gebildet ist (E. bursata) und in den die Exostose wie in ein Gelenk hineinragt.

Gewöhnlich treten die kartilaginären Exostosen über das Skelett verteilt multipel und häufig symmetrisch auf, auf Grund einer angeborenen Disposition, die oft familiär durch Generationen geht.

Die Exostosen erscheinen unter verschiedener Gestalt und Größe: als kleine Dornen und Warzen, als gestielte Knollen oder als Äste, welche oft hakenförmig gekrümmt sind, gewöhnlich gegen die Diaphyse zu, selten gegen das Gelenk, dessen Bewegungen sie wie eine Schiene hemmen können. Dimensionen wie die etwa eines Mannskopfes werden sehr selten erreicht. Auch an Schulterblatt und Becken entstehen Exo- [illegible] n Streifen aus („Stachelbecken"). [illegible] werden überschüssig gebildete, [illegible] iphysenscheiben angesehen.

E Müller leitet neuerdings diese knorpeligen Ursprungskeime von Periost und Perichondrium selbst ab, welche dieselben auf Grund einer konstitutionellen Abnormität produzieren sollen. Ob dies allgemein gilt, ist fraglich, denn die Exostosen haben ausgesprochene Beziehungen zum Längenwachstum der Knochen Das spricht sich auch darin aus, daß exostosentragende Skelette oft Entwicklungsanomalien zeigen, Defekt einer Epiphyse oder Störung der Proportionen oder Asymmetrien; die Verengerung des Stachelbeckens, welche dasselbe zu einem schweren Geburtshindernis macht, steht der Verkürzung der Extremitäten gleich.

b) **Exostosis fibrosa.** Die bindegewebigen Exostosen stammen von Periost, Sehnen oder Faszien ab. Typus der periostalen Exostose sind die flachen knopf- und tropfenförmigen Tumoren des Schädeldaches

Fig 171. Periostale kompakte Exostose des Stirnbeins.

an Außenfläche von Stirn- und Scheitelbein. Sie sind kompakt und entstehen durch Aufschichtung paralleler Lamellen, in welche vom alten Knochen Haverssche Kanäle einwachsen (Fig. 171).

Fasziale und tendinöse Exostosen entstehen in Sehnen und Faszien durch Verknöcherung ihrer Ansatzteile und sind Exzesse der normalen Tubera und Cristae. Sie sind griffel- und kammförmig, spongiös und frei von Knorpelbelag. In Lage und Entstehung sind sie identisch mit einem Teil der Knochenbildungen bei Myositis ossificans (s. diese).

c) Unsicher in ihrer Herkunft sind die **Höhlenosteome der Orbitalgegend:** Es sind knollige bis gänseeigroße, harte, elfenbeinartige Geschwülste, welche

Spontane Luxationen bilden sich an kranken Gelenken aus, und zwar nach Zerstörungen der Gelenkenden durch tuberkulöse Karies oder infolge übermäßiger Dehnung durch Hydrarthros.

Ankylose.

Entgegen der ursprünglichen Bedeutung des Wortes wird jetzt jede auch nichtwinkelige Fixierung des Gelenkes als Ankylose (ἄγκυλος = Winkel) bezeichnet.

Von der durch Vereinigung der Gelenkflächen entstandenen A. vera (auch intracapsularis) unterscheidet man als A. spuria diejenigen Behinderungen der Bewegung, welche bei gesunden Gelenkflächen durch Versteifung der Kapsel (A. capsularis) oder der Weichteile (A. extracapsularis), z. B. Hautnarben, Muskelkontrakturen usw., entstanden sind.

A. vera ist in der Regel Ausgang einer eiterigen, bisweilen auch tuberkulösen Arthritis. Die Verschmelzung kann knöchern (A. ossea) oder bindegewebig (A. fibrosa) sein. Die strangförmigen oder flächenhaften Verwachsungen der letzteren Form können bei erhaltenem Knorpel zustande kommen, so daß ihre Durchreißung wieder zu normaler Beweglichkeit führt, oder sie sind an Stelle des Knorpels entwickelt. Leichte Formen solcher bindegewebigen Adhäsionen entstehen bei langdauernder Feststellung des Gelenkes, z. B. durch Gipsverbände.

Die A. ossea kommt nur nach Knorpelzerstörung zustande durch Ossifikation fibröser Verwachsungen. In solchen knöchern vereinigten Gelenkenden tritt nachträglich ein Umbau der Bälkchenstruktur ein, welcher den neuen statischen Verhältnissen entspricht; durch diese kann die Lage des ursprünglichen Gelenkspaltes vollkommen verwischt werden (Fig. 165).

Ankylose der Wirbelsäule.

Eine knocherne Fixierung der Wirbel gegeneinander mit Versteifung der Wirbelsäule kann durch zwei verschiedene Prozesse bedingt sein: 1. durch Spondylitis deformans, bei welcher die Wirbelkörper durch knöcherne Brücken („Exostosen") miteinander verbunden werden; den Anfang macht eine Vorquellung der Bandscheiben, welche ihre Elastizität verloren haben, und die Überknöcherung folgt seitens des gezerrten Periosts der angrenzenden Wirbel; der vielfach gebrauchte Name „verknöchernde Ekchondrose" ist nicht zutreffend, weil es sich nicht um Wucherung, sondern Kompression und Vortreibung der Bandscheibe handelt. Der Zustand findet sich gewöhnlich an Brust- und Lendenwirbeln und führt zur Fixierung in kyphotischer Stellung; es ist ein ausgesprochen seniles Leiden.

2. durch Spondylitis ankylopoetica (Bechterewsche Krankheit), eine Versteifung der Wirbelsäule in bogenförmiger Krümmung infolge knöcherner Verschmelzung der kleinen Wirbelgelenke und [illegible]
bänder. I [illegible]
scheiben [illegible]
Ankylose auch die Hüft- und Schultergelenke und diejenigen zwischen Rippen und Wirbeln. Das Leiden tritt nicht nur im höheren Alter auf.

8. Fremdkörper.

Als freie Gelenkmäuse werden im Gelenk bewegliche, [illegible] sind in ihrer Zusammensetzung [illegible] durch Ablösung von Teilen der Gelenkkapsel oder der Gelenkenden, teils durch Abscheidung aus der Ge-

Solange das Sarkom auf den Knochen beschränkt bleibt, fehlen gewöhnlich Metastasen. Nach dem Einbruch in die Muskulatur aber findet man solche in Lymphdrüsen und Lungen.

Zentrale Sarkome. Die gewöhnlichen Formen gehen von dem bindegewebigen Gerüst des Markes, dem Endost, aus, das Markparenchym geht im Tumor zugrunde.

Sie wachsen zu großen Tumoren heran, welche die Rinde durchbrechen und unter dem Periost ihre Hauptentfaltung erfahren. Am Becken- und Schulterblatt kann der Umfang eines Mannskopfes erreicht und überschritten werden. An den Röhrenknochen nimmt die periostale Anschwellung nach der Epiphyse hin zu und schneidet, wie der zentrale Tumor, an der Epiphysenlinie ab; so wird die Anschwellung keulenförmig.

Die Rinde verschwindet durch die Sarkomentwicklung entweder ganz oder sie bleibt bestehen und wird längs ihrer Kanäle durchwachsen (S. 254), so daß der Tumor die Oberfläche ohne jede Resorption von Knochensubstanz erreicht. An der äußeren Periostschicht macht der Tumor häufig Halt oder er durchwächst sie bis in die Muskulatur hinein. Handelt es sich um ossifizierende Sarkome, so kann der zentrale Teil so vollkommen verknöchern, daß er einer Enostose gleicht, und im periostalen Teil dieselbe strahlige Verknöcherung eintreten, wie in primär periostalen Tumoren.

Eine besondere Knochengeschwulst, welche makroskopisch unter dem zuletzt geschilderten Bild an den Röhrenknochen und außerdem am Schädel auftritt, ist das

Osteoidsarkom, dessen zellarme Form Osteoidchondrom heißt. Seine Struktur hat nichts mit der des echten Knorpels zu tun, sondern gleicht dem „Knochenknorpel", d. h. der osteoiden Substanz. Da die Interzellularsubstanz wie beim normalen Knochen die Fähigkeit zur Kalkaufnahme in sich trägt, so entsteht oft gleichmäßig über die ganze Geschwulst eine [illegible]

[illegible]
tur
dicht [illegible]
anordnung; bei dieser Sarkomform wird die knöcherne Vermauerung der Markhöhle am vollkommensten.

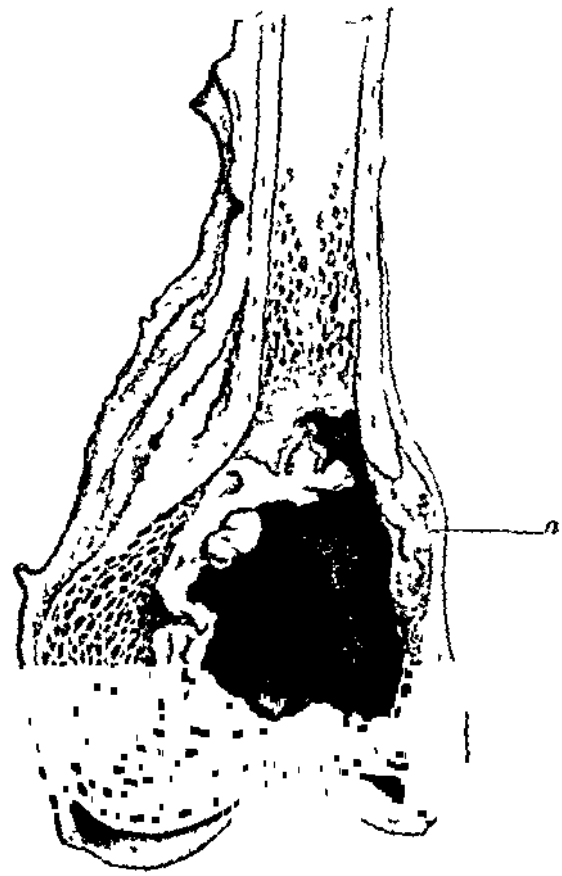

Fig. 172. Zentrales Myeloidsarkom des Femur mit zystischer Erweichung. *a* Neugebildete Knochenschale.

In Form großer metastasenbildender Geschwülste kommen auch Sarkome mit knorpeliger oder mit knorpeliger und schleimiger Interzellularsubstanz vor (Chondrosarkom bzw. Myxochondrosarkom).

2. Störungen der Zirkulation.

Blutungen in den Schleimbeuteln treten durch Quetschungen ein; das Blut kann vollständig resorbiert werden.

3. Entzündungen (Bursitis).

a) Akute Entzündungen.

Anatomisch sind akute Schleimhautentzündungen durch serösen oder serofibrinösen Erguß charakterisiert, welcher resorbiert wird, oder die Einleitung zu einer chronischen produktiven Entzündung bildet. Eitrige Entzündungen beruhen immer auf Infektion, welche entweder von einem Erkrankungsherd des bedeckten Knochens aus erfolgt, oder, seltener, als Metastase bei Pyämie zustande kommt.

b) Chronische Entzündungen.

Die Bursitis chronica, das Hygrom, ist die wichtigste und häufigste Erkrankung der Schleimbeutel und entsteht nach häufig wiederholten traumatischen Reizen. Das klassische Beispiel ist die Bursitis praepatellaris bei Personen, welche häufig knien (z. B. beim Scheuern). Sie führt durch bindegewebige Verdickung der dünnen Wand zu einer starren Kapsel; auch die Bindegewebsfäden, welche durch das Lumen ziehen, werden zu dicken Strängen, neue können durch Organisation von fibrinösen Verklebungen der Wände entstehen (Fig. 182). Das Bindegewebe ist hyalin, arm an Gefäßen und zur Auflösung geneigt, so daß nicht nur durch Dehnung der alten Höhle, sondern auch durch Abschmelzung der Wand das Lumen vergrößert wird. Oft erheben sich polypenartige Zapfen ins Lumen, teils als Reste solcher Stränge, teil als organisierte Auflagerungen.

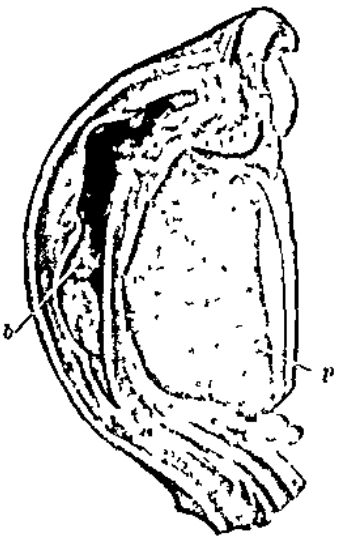

Fig. 182. Bursitis praepatellaris. p durchsägte Patella; b erweiterte Bursa praepatellaris mit verdickter Wand

Das Exsudat ist synoviaartig zäh oder serofibrinös; bisweilen scheiden sich Reiskörper in ihm ab. Oft treten zum Exsudat Blutungen, und das Blut kann zu einem derben hyalinen Klumpen gerinnen oder zottige Auflagerungen bilden. Selten führt die chronische Entzündung zur Obliteration des Schleimbeutels.

Tuberkulöse Entzündung eines Schleimbeutels kommt selten vor. Sie kann als selbständiges Leiden auftreten, schließt sich aber in der Regel an eine Tuberkulose des darunterliegenden Knochens an. Sie stellt sich als Hydrops tuberculosus, d. h. Dehnung durch den Erguß und Tuberkeleruption in der Wand, dar.

D. Krankheiten der Muskeln (musculi), (οἱ μῦες).

1. Entwicklung, normale Anatomie und Histologie.

Die Mutterzellen der quergestreiften Muskelfasern sind rundliche, einkernige Zellen. Sie wandeln sich dadurch zu kontraktilen Fasern um, daß sie in die Länge wachsen und ihr Protoplasma sich differenziert in die Fibrillen, welche die Querstreifung tragen, und das Sarkoplasma, welches die Kittsub-

Im Urin tritt beim Myelom der Bence-Jonesschen Eiweißkörper auf; doch ist er nicht absolut beweisend für Myelom, sondern kommt auch bei anderen multiplen Knochenmarkserkrankungen vor.

γ) Chlorom.

Bei manchen Leukämien und Pseudoleukämien zeigen die lymphadenotischen bzw. myeloischen Gewebsneubildungen eine grüne Farbe und lokalisieren sich auch an Stellen, welche bei den ungefärbten Leukämien bzw. Pseudoleukämien selten beteiligt werden, besonders am Periost; diese tumorartigen grünen Anschwellungen heißen Chlorome.

Bevorzugt ist das Periost der Orbita und ihrer Umgebung und das parostale und periostale Gewebe der Wirbelknochen. Doch können auch andere Knochen grüne Tumorpolster erhalten, welche den Knochen oberflächlich usurieren.

ϵ) Endotheliome.

Endotheliome und Peritheliome treten selten als primäre Geschwülste des Knochens auf, sind äußerlich nicht von den Sarkomen zu scheiden. Wegen ihres den epithelialen Neubildungen bisweilen sehr ähnlichen histologischen Baues heißen sie auch „primäre Knochenkarzinome".

b) Metastatische Geschwülste.

α) Sarkome.

Sie sind am Skelett nicht selten und bilden meist zirkumskripte, zentrale, den Knochen zerstörende, oder periostale flache Tumoren.

β) Karzinome.

Häufig von primären Prostata- und Mamma-, seltener auch anderen Krebsen aus kommen auf dem Blutwege multiple Metastasen im Skelett zustande. Bisweilen sind das gesamte Rumpfskelett und die Röhrenknochen in ganzer Länge befallen; ist der Prozeß weniger extensiv entwickelt, so erkennt man die Prädilektionsstellen, nämlich die Rumpfknochen — Wirbel, Rippen, Sternum, Becken —, dann die proximalen Enden von Femur und Humerus und den Schädel.

Das Karzinom bildet hier umschriebene Knoten oder diffuse Infiltrationen, so daß z. B. ein ganzer Wirbelkörper oder der ganze Femurhals in den Spongiosaräumen mit Krebsgewebe ausgefüllt ist, und wächst längs der Gefäßkanäle der Rinde nach der Oberfläche, wo es polsterförmige subperiosteale Verdickungen bildet.

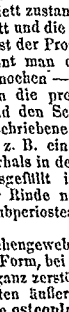

Fig. 175. Humerus mit osteoklastischem Karzinom u. Fraktur

Nach der Wirkung auf das Knochengewebe unterscheidet man eine osteoklastische Form, bei welcher die Tela ossea resorbiert, die Rinde ganz zerstört wird, so daß der Knochen unter geringsten äußeren Einwirkungen bricht (Fig. 175), und eine osteoplastische Form, bei welcher im Tumor neue Knochensubstanz gebildet und dadurch der Knochen fester und dichter als vorher und nicht geneigt zu Frakturen wird. In den höheren Graden erscheint die Spongiosa in eine kompakte, feinporige Substanz umgewandelt, und die Oberflächenauflagerungen zeigen den gleichen Bau. Ein solcher Knochen erweckt zunächst den Eindruck einer bloßen Hyperostose und Osteosklerose.

primären Bildungsmangel beruht; denn wiederholt sind bei den Trägern noch anderweitige Defektbildungen beobachtet worden.

4. Störungen des Stoffwechsels.

a) Atrophie.

Bei der **einfachen** Atrophie schwindet die kontraktile Substanz allmählich, während Sarkolemm und Kerne erhalten bleiben. So werden die Fasern eines Muskels verschmälert, aber bis zum schließlichen Schwund bleibt die Querstreifung erhalten. Die Kerne der Sarkolemmscheide wuchern in dem Maße, als die Faser sich verkleinert, und in den leergewordenen Scheiden bilden sie langgestreckte zopfähnliche Reihen dichtgedrängter Kerne, sogenannte „Muskelkernschläuche"; durch Zusammenfließen der Kerne kommen bei stärkeren Atrophien ganz unregelmäßige Chromatinplatten (*Askanazy*, *Kottmann*) und gelegentlich auch eine Diffusion des Chromatins ins Sarkoplasma (*Mouchet*) zustande.

In manchen Fällen bilden die atrophierenden Fasern braunes Pigment gleich dem des atrophischen Herzens. Außerdem kommt im atrophischen Muskel mikrochemisch nachweisbares, körniges, braunes Eisen vor, welches wohl — als Analogon des Hämosiderins — vom Muskelfarbstoff stammt und **Myosiderin** genannt werden kann. Häufig tritt entsprechend dem Schwund der Fasern eine Zunahme der Fettzellen im Perimysium internum ein, so daß bei höheren Graden der Muskel stark fettdurchwachsen erscheint — sogenannte Lipomatose des Muskels (Fig. 183). Die sogenannte Vakatwucherung beruht wohl weniger auf einer Verschiebung des Gewebsdruckes als auf einer Wanderung der organischen Substanz.

Der Unterschied dieser einfachen Atrophie gegenüber der **degenerativen** Atrophie beruht darin, daß in der schwindenden Faser keinerlei neue Substanzen, Eiweiß- und Fettkörner, auftreten.

Die einfache Form der Atrophie tritt unter sehr verschiedenen Verhältnissen auf:

1. Aus allgemeinwirkenden Veränderungen des Stoffwechsels und der Ernährung als **senile** und als **kachektische Atrophie**, die den ganzen Muskelapparat befällt. Bei der senilen Atrophie liegt im Muskel wie in allen Organen eine verringerte Assimilation des Nährmaterials, welche den physiologischen Abbau nicht deckt, zugrunde. Bei der kachektischen Atrophie im Verlaufe von Infektions- oder Krebskrankheiten ist die Muskulatur dasjenige Organ, welches nächst dem Fett am starksten abmagert; und hier liegt der Grund nicht in verringerter Aufnahme, sondern in verstärktem Zerfall, welcher von der Wirkung toxischer Schädlichkeiten herrührt; wir wissen, daß der Eiweißzerfall bei Fieber zum großen Teil in der Muskulatur sich abspielt.

2. **Inaktivitätsatrophie**, veranlaßt durch Nichtgebrauch bei Gelenkleiden (z. B. Knieankylose mit Atrophie der Flexoren und Extensoren des Unterschenkels) oder Erstarrung des peri- und intermuskulösen Bindegewebes infolge von Calcinosis universalis und durch Lähmungen, was zum Teil zusammenfällt mit

3. der **neurotischen Atrophie**, welche nach Erlöschen des Nerveneinflusses eintritt. Regelmäßig magern die Muskeln gelähmter Glieder ab, mag der Grund in einer Läsion (Blutung, Erweichung, Tumor) des Gehirns, also einer Zerstörung des oberen Neurons, oder in einer

B. Erkrankungen der Gelenke (artus, τὰ ἄρθρα).

1. Entwicklungsgeschichte, normale Anatomie und Histologie.

Die Gelenkhöhlen bilden sich durch Schwund eines zellreichen Bindegewebes, welches ursprünglich die beweglichen Gelenkenden verbindet. In der Umgebung dieses neuen Gelenkspaltes verdichtet sich das Gewebe zu derberen Bündeln, die von einem Ende zum anderen ziehen und die Anlage der Kapsel und Bänder darstellen. Die Gelenkflächen trennen sich, bevor die Muskelaktion beginnt, also unabhängig von Druck und Reibung.

Die Gelenkkapsel zerfällt in die äußere fibröse Schicht und die innere Synovialmembran. Letztere steht in der Mitte zwischen seröser Haut und Schleimhaut, insofern sie ein meist einschichtiges Endothel besitzt, aber blutgefäßreicher als seröse Membranen ist und die hühnereiweißartige Synovia liefert, deren feste Bestandteile Eiweiß, Mucin und Salze sind. Dieselbe ist das Sekret der Oberfläche, Drüsen fehlen der Synovialis, die sogenannten Haversschen Drüsen sind subsynoviale Fettknoten. Die reichlichen Lymphgefäße des Kapselgewebes stehen außen mit den periostealen und intermuskulären in Verbindung, nicht aber mit dem Kapselraum; körperliche Elemente, welche aus letzterem resorbiert werden, gehen erst aus dem Kapselgewebe in die Lymphgefäße über. — Die Synovialis besitzt, besonders an den Übergangsstellen zum Knorpel, die Gelenkzotten.

2. Leicheneerscheinungen.

Wenig Stunden nach dem Tode tritt für 1—1½ Tage eine Steifheit der Gelenke, welche vom Kiefergelenk kontinuierlich nach unten fortschreitet und die Ellenbogengelenke gewöhnlich in gebeugter, die Kniegelenke in gestreckter Stellung fixiert, auf. Sie beruht nicht auf Veränderungen der Gelenkteile selbst, sondern auf der Totenstarre der umgebenden Muskeln (s. Kap. D, 2, S. 275).

3. Störungen der Entwicklung.

Bei den **kongenitalen Luxationen**, d. h. den Verschiebungen der Gelenkflächen, welche am Hüft-, seltener am Kniegelenk vorkommen, besteht nicht, wie bei den erworbenen, ein Kapselriß. An der Hüfte beruht die Dislokation auf einer Mißbildung des Kopfes oder der Pfanne. Entweder ist der Kopf schlecht gewölbt oder die Pfanne durch mangelhaftes Wachstum des Y-Knorpels zu klein, um den Kopf zu fassen. Den kongenitalen Luxationen des **Kniegelenkes** liegt bisweilen ein Mangel der Patella zugrunde; leichtere Fälle mit bloßer Subluxation entwickeln sich bei normal gebildetem Gelenk durch fehlerhafte Lage im Uterus mit Hyperextension (Genu recurvatum).

4. Störungen des Stoffwechsels.

a) Gelenkgicht, sogenannte Arthritis urica.

Zu den wichtigsten Erscheinungen der Stoffwechselanomalie, welche wir als Gicht oder harnsaure Diathese bezeichnen, gehört die Veränderung der Gelenke, welche am häufigsten das Metatarsophalangealgelenk der großen Zehe (Podagra), andere Male mehrere Gelenke, auch die Hand, und nicht selten sämtliche Gelenke betrifft.

dem einfachen Schwund der kontraktilen Substanz in zahlreichen Fasern eine Hypertrophie anderer (bis 200 μ Breite gegen 11—80 μ normal), und Vakuolenbildung in manchen; und meist entwickelt sich eine übermäßige Lipomatose, d. h. nicht nur Ersatz des zugrunde gegangenen Parenchyms durch Wucherung des Fettgewebes, sondern sogar ein Überschreiten des alten Volumens, eine Pseudohypertrophie. In den fettdurchwachsenen Muskeln sind die Muskelfasern bisweilen nur mühsam aufzufinden (Fig. 183).

In manchen Fällen finden sich am Rückenmark Veränderungen — Kleinheit der Ganglienzellen usw. —, welche nicht die Ursache der Muskeldystrophie sind, aber immerhin zu einer Störung in der Ernährung und dadurch zu einer gesteigerten Empfindlichkeit des Muskels gegen Schädlichkeiten führen (v. Werdt).

b) Degenerationen.

α) Körnige (albuminöse) und fettige Degenerationen.

Die albuminöse Degeneration spielt eine geringe Rolle, sie kommt fast nur als Vorstufe und in Begleitung der Verfettung vor, letztere überwiegt gewöhnlich. Beide Degenerationen sind Folgen von Infektionskrankheiten und Intoxikationen, vor allem von Phosphorvergiftung [illegible] n kommen sie als [illegible] ösen Degeneration [illegible] Körnchen zwischen [illegible] Bei der fettigen Degeneration liegen an der gleichen Stelle Fettkörnchen, zunächst in Längsreihen, welche unter Schwund der Querstreifung konfluieren und schließlich unter Zerfall der Fibrillen und Kerne den Sarkolemmschlauch ausfüllen. Das Glykogen schwindet gleichzeitig mit der kontraktilen Substanz.

Es scheint auch eine, den Bestand der kontraktilen Substanz nicht störende Fettinfiltration vorzukommen, namentlich in gelähmten Muskeln mit schwachem Stoffwechsel (*Zipkin*).

β) Wachsartige, hyaline Degeneration (Zenker).

Der klassische Sitz dieser Degenerationsform sind unterer Abschnitt der Mm. recti abdominis und Adduktoren. Sie kommt besonders häufig bei Typhus abdominalis und bei Tetanus, seltener bei anderen Infektionskrankheiten vor, und gibt den befallenen Muskelteilen eine blaßrosa, fischfleischähnliche Farbe und wachsartiges Aussehen (Fig. 184). Nach dem mikroskopischen Bild ist es eine Degeneration der kontraktilen Substanz. Man findet Fasern mit hyaliner Quellung ohne Querstreifung (Fig. 185*A*) und solche, die in eine Reihe tonnenförmiger Bruchstücke oder kleinerer Schollen zerfallen sind (Fig. 185*B*). Die hyalinen Stellen kommen durch Zusammenpressung der doppeltbrechenden Substanz infolge abnormer Kontraktionen zustande; sie gleichen vollkommen den Kontraktionsknoten, welche in den Muskelfasern durch hochgradige mechanische (*Thoma*) und elektrische (*M. B. Schmidt*) Reize hervorgerufen werden. Wenn die starr kontrahierten Muskelfasern Zerrungen durch Antagonisten erfahren, so zerreißen sie in Bruchstücke; damit ist das Bild der wachsartigen Degeneration erreicht. Es handelt sich demnach bei dieser nicht um eine Degeneration im strengen Sinne. Der höhere Milchsäuregehalt, welchen man als Ursache einer solchen

der auf einer ins Gelenk penetrierenden Fraktur. Die Blutung kommt zum Stehen, sobald die Höhle prall gefüllt ist; ein Bersten der Kapsel tritt nicht ein. Das ergossene Blut gerinnt zum kleinen Teil (etwa ein Drittel) in Form von freien Klumpen oder Auflagerungen auf der Wand: letztere werden organisiert, erstere wieder aufgelöst und mit dem übrigen Blut, welches sich wochenlang flüssig hält, resorbiert. Die unverletzte Synovialis resorbiert langsamer als das subsynoviale Gewebe, wenn dasselbe durch einen Synovialisriß mit dem Blute in Verbindung tritt.

Pigmentierung durch Hämosiderin findet sich in der Synovialis als sehr dauerhaftes Residuum von resorbierten Blutergüssen und an zahlreichen Gelenken zugleich als Teilerscheinung allgemeiner Hämochromatose.

6. Entzündungen (Arthritis).

a) Akute Entzündungen.

Ihrem anatomischen Charakter nach sind die akuten Arthritiden seröse, serofibrinöse oder eitrige und die serösen gewöhnlich nicht infektiöser Natur, die beiden anderen durch Bakterien erzeugt (s. unten).

Die serose Arthritis tritt monoartikulär, spontan oder nach Kontusionen auf und ist eine reine Synovitis ohne Beteiligung der tieferen Kapselschichten: Hyperämie der Synovialis und Dehnung der Kapsel durch vermehrte Synovia mit spärlichen Leukozyten (Hydrops articuli, Hydrarthros). Sie heilt oder geht in ein chronisches Stadium über, in welchem sowohl bezüglich des Exsudates als der Kapselveränderung der akute Zustand sich erhält oder die Synovialis sich verdickt und als Pannus sich vom Rande her über die Gelenkflächen schiebt.

Die serofibrinöse Arthritis ist diejenige Form, welche den akuten Gelenkrheumatismus, die Polyarthritis rheumatica, ausmacht. Sie wird gewöhnlich durch Streptokokken, seltener durch Staphylokokken bedingt; oft ist sie die erste Lokalisation der Infektion mit unbekannter Eintrittspforte, andere Male folgt sie einer anderweitigen Entzündung, namentlich einer Angina. Die serofibrinöse Arthritis ist wiederum eine reine Synoviaiserkrankung, die Innenfläche gerötet, die Höhle mit vermehrter trüber Flüssigkeit gefüllt, in den Recessus oder auf den Gelenkknorpeln liegen fibrinöse Membranen.

Die eitrige Arthritis entsteht bei direkter Infektion des Gelenkes durch eine penetrierende Wunde oder durch Fortleitung einer Entzündung von der Umgebung, besonders dem Knochen her, oder hämatogen als Teilerscheinung einer allgemeinen Pyämie, oder als solitäre Metastase einer anderen Infektionskrankheit (Gonorrhöe, Typhus, Scharlach, Masern). Der Erguß kann spärlich bleiben, wenn er rein citrig ist, reichlich werden, wenn er serös-eitrig ist.

Die eitrige Entzündung ist gewöhnlich nicht eine reine Oberflächenerkrankung, sondern die eitrige Infiltration greift häufig in die äußeren Schichten der Synovialis und das pararthrale Gewebe über; in letzterem kommt es zur Abszeßbildung, während die Synovialis selbst den Eiter in die Gelenkhöhle abscheidet, ohne zu schmelzen. Die Hauptbedeutung der A. purulenta liegt aber in der häufigen Beteiligung des Gelenkknorpels: derselbe wird zerstört durch Verfettung seiner Zellen und Zerfaserung der Grundsubstanz, Einwanderung von Eiterkörperchen von der Oberfläche und Einschmelzung der Substanz oder durch Abhebung in toto von der Unterfläche. An den bloßgelegten Knochen entwickelt sich

6. Entzündung der Muskeln. Myositis.

a) Akute Myositis.

Die nicht eitrige interstitielle Entzündung hat eine selbständige Bedeutung als **Polymyositis acuta** (*E. Wagner*) oder **Dermatomyositis**, ein seltenes Leiden vielleicht infektiösen Ursprungs (*Mayesima*). Es handelt sich um spontan auftretende Muskelschwellungen am ganzen Körper, die mikroskopisch aus starkem entzündlichem Ödem und Rundzelleninfiltration und fleckweise auftretenden Hämorrhagien bestehen; die Muskelfasern erhalten Vakuolen und zerfallen; bei längerer Dauer regenerieren sie sich. Dadurch ist eine Restitutio ad integrum möglich; andere Male bleiben partielle Atrophien zurück. Durch starke Beteiligung der Respirations- und Schlundmuskeln kann die Krankheit tödlich werden. In den typischen Fällen tritt über den erkrankten Muskelpartien urtikariaartiges Hautexanthem vasomotorischen Ursprungs auf, daher der Name Dermatomyositis.

Eine solche Myositis kann mit einer akuten interstitiellen Neuritis der intermuskulaien Stämmchen verbunden sein („Neuromyositis" *Senator*), welche das klinische Bild durch Hinzutreten der schlaffen Lähmung und Entartungsreaktion zu der schmerzhaften Schwellung verändert.

Die **„trichinöse Myositis"** fällt zusammen mit degenerativen Veränderungen an den Muskelfasern. Die Trichinen wirken teils direkt auf die Fasern, in denen sie liegen und sich weiterbewegen, so daß die kontraktile Substanz körnig zerfällt und verschwindet, während das Sarkolemm erhalten bleibt, teils durch ihre Gifte auf die Umgebung: zahlreiche Fasern ohne Parasiten im In[illegible] Diffus über dem befallenenen Muskel verbreit[illegible] der Sarkolemmkerne und die eigentliche [illegible] verstreute ovale Rundzellenherde, räumlich unabhängig von den Trichinen.

Eitrige Myositis ist die Wirkung einer bakteriellen Infektion und kommt als sekundäre Affektion von einem im Körper bereits bestehenden bakterienhaltigen Herd aus zustande, entweder durch **direkte Fortleitung** der Infektion von einer eitrigen Periostisis oder Arthritis oder von einem tiefgreifenden Geschwür, z. B. einem Dekubitus her, oder als **pyämische Metastase** bei ulzeröser Endokarditis usw. Im allgemeinen sind aber pyämische Abszesse in den Muskeln viel seltener als in Nieren, Lungen und Myokard; vielleicht spielt es für den Einzelfall eine Rolle, ob der Muskel ruht oder stark in Aktion ist und die dieselbe begleitende Hyperämie die Einfuhr der Bakterien begünstigt; so laßt es sich erklären, daß, wenn pyamische Abszesse vorhanden sind, sie multipel auftreten. Sie bieten das Bild verstreuter zirkumskripter Herdchen, die in akuten Fällen miliare Größe und längliche Gestalt (mit der Kokkenembolie im Zentrum) haben, bei chronischerem Bestand größer, bis kirschkerngroß und darüber werden und eine eitergefüllte Höhle mit pyogener Membran bilden. Die direkt fortgeleitete Entzündung ist [illegible] lzenden [illegible] werden [illegible]

Bei Heilungen akut myositischer Herde kommen stationäre fibröse Schwielen im Muskel zustande.

3. **Arthritis deformans.** Die Umgestaltung der Gelenkflächen, welche das Resultat der A. deformans darstellt, kommt durch Kombination von Degenerationen und atrophischen Vorgängen einerseits und Proliferation andererseits an Knorpel und Knochen zustande.

Die Knorpelveränderung besteht in Degeneration, welche derjenigen bei Arthritis ulcerosa gleicht und zunächst zu Rauhigkeiten der Oberfläche, dann zu einer Einschmelzung von der letzteren her (Knorpelulzeration) oder in der Tiefe (Zysten) führt; die Stellen stärksten Schwundes stimmen mit denen stärksten Druckes überein. Wo durch Knorpelschwund der Knochen bloßliegt, wird er, infolge der ihn nun direkt treffenden mechanischen Einwirkungen, auf dem Wege der fibrösen Osteomyelitis sklerosiert oder sogar eburniert und bei den Bewegungen abgeschliffen und poliert; durch Reibung an gegenüberstehenden Rauhigkeiten erhält er „Schliffurchen", welche an Scharniergelenken, z. B. dem Knie, parallel verlaufen. Unabhängig von dieser Abschleifung entstehen subchondral durch lakunäre Resorption zirkumskripte Gruben und ausgedehntere Defekte, welche zur Abflachung der Gelenkköpfe führen (Fig. 178).

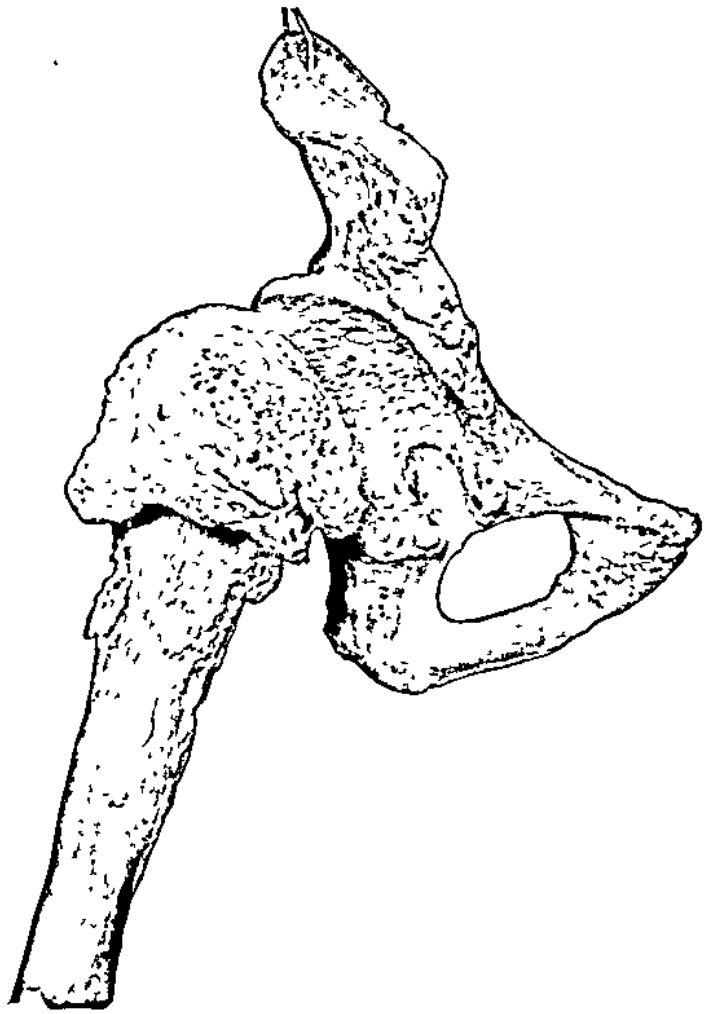

Fig 178. Arthritis deformans des Hüftgelenkes; Abschleifung des Knochens, überhängende Randexostosen.

Neben der Zerstörung der Fläche geht eine Verbreiterung derselben durch bucklige Auftreibung ihrer Knorpelränder (sog. Randekchondrosen, Pommers „Randwülste") und in älteren Fällen von Randexostosen periostealen Ursprungs einher, wodurch die Ränder pilzförmig überhängen; die Neubildung kann enorm sein, so daß z. B. der Schenkelkopf faustgroß wird.

Ist der Verbreiterung eine starke Abplattung vorangegangen, so wird der Hüftkopf zu einer großen, flachen Scheibe, und wenn der Schwund von der oberen Seite her und der Ansatz an [illegible]
Schaft herab; in derselben [illegible]
wandert allmählich von ihr [illegible]
bei A. deformans, nämlich [illegible]

Wachstum steht spontan still, und bisweilen erfolgt sogar eine Rückbildung. — Außer dieser solitären Form gibt es eine Myositis ossificans progressiva multiplex, bei welcher in Muskeln und Sehnen der verschiedensten Regionen des Körpers, häufig in Verbindung mit den Knochen, Spangen entstehen. Der Prozeß beruht auf einer angeborenen Anlage, wie auch aus dem gleichzeitigen Vorkommen von Mißbildungen (Mikrodaktylie) in den meisten Fällen hervorgeht; er beginnt in der Kindheit bis zur Pubertätsperiode gewöhnlich in den Schulter-, auch Nackenmuskeln und Masseteren und schreitet über den Rücken und auf die Extremitäten fort (Fig. 186). Die knöchernen Spangen, vielfach der Faserung der Muskeln folgend, liegen frei in den Muskeln oder gehen vom Knochen aus und stellen bisweilen eine knöcherne Brücke zwischen benachbarten Knochen her. Schließlich kann der ganze Körper erstarren, gewöhnlich in Kontrakturstellungen der Extremitäten. Auch diese „Muskelosteome" kann man nicht zu den echten Geschwülsten zählen; der Gedanke ist nicht durchführbar, daß der Keim für alle in abgesprengten (kongenital oder traumatisch verlagerten) Teilen der osteogenen Periostschicht zu suchen sei; vielmehr liegt eine angeborene Fähigkeit des Muskelbindegewebes zur Knochenbildung in derselben Weise, wie sie das Periost besitzt („knochenbildende Diathese"), zugrunde.

d) Spezifische Entzündungen.

1. Tuberkulose. In Muskeln, welche einem tuberkulösen Knochen-, Gelenk- oder Lymphdrüsenherd benachbart sind, kann durch Infektion auf dem Lymphwege eine sekundäre Muskeltuberkulose in Form eines käsigen Solitärtuberkels oder eines käsigen Abszesses entstehen. Außerdem gibt es eine hämatogene Tuberkulose, so selten freilich, daß noch nicht entschieden ist, ob sie als erste tuberkulöse Lokalisation im Körper oder als Metastase eines älteren Herdes entsteht. Jedenfalls macht sie den Eindruck eines selbständigen Leidens. Untersucht man jüngere Stadien, so findet man einen Bezirk des Muskels mit massenhaften miliaren Tuberkeln und hämorrhagischer Infiltration zwischen ihnen; in fortgeschritteneren Fällen wieder einen soliden oder erweichten Käseknoten.

2. Syphilis. Die klassische Form der Muskelsyphilis ist das Syphilom, welches hier die größten Dimensionen, die wir am Gumma überhaupt kennen, erreicht. Es bildet gelbe, zentral erweichte Knoten, die bei ihrem exzentrischen Wachstum auf die Haut übergehen und nach außen aufbrechen können; bei längerem Bestand verdichtet sich die periphere Schicht der Granulationsgeschwulst zu fibrösem Gewebe. Die Gummata heilen mit Hinterlassung einer fibrösen Narbe.

Außerdem gibt es, besonders häufig im Bizeps und Masseter, eine diffuse fibröse Myositis syphilitica, welche sich von der nicht spezifischen Form chronischer Myositis histologisch nicht unterscheidet.

3. Rotz. Die Muskelentzündungen gehören zu den häufigeren Äußerungen der Rotzinfektion. Sie bilden multiple Knoten von gelbem, zellreichem Granulationsgewebe und daraus hervorgehende Abszesse. Abgesehen von kontinuierlicher Infektion von Schleimhautgeschwüren des Pharynx aus, haben sie die Bedeutung pyämischer Rotzmetastasen.

7. Ausheilungs- und Anpassungsvorgänge.

a) Regeneration.

Jede regenerative Neubildung von Muskelfasern geht von dem Sarkoplasma mit seinen Kernen aus. Ist die Kontinuität des Muskels

daß die Erkrankung des Knorpels die primäre Erkrankung ist. Pommer vertritt neuerdings mit Entschiedenheit diesen Standpunkt: Ausgehend von der Tatsache, daß der normale Gelenkknorpel vermöge seiner Elastizität das darunterliegende Knochen- und Markgewebe gegen die Wirkung mechanischer Einflüsse stützt (*R. Beneke*), sieht er den Anlaß und Anfang der Arthritis def. in einem Elastizitätsverlust des Gelenkknorpels; als Folge der nunmehrigen mechanischen Reizung des subchondralen Knochens wächst Mark- und Knochengewebe in den Knorpel ein — so entstehen die „Randwülste" — und kommen andererseits Einknickungen der subchondralen Knochenbälkchen mit Blutungen ins Mark und kallusartige Wucherungen um diese Stellen und Zysten an Stelle der Blutungen zustande. Die anatomischen Begleiterscheinungen des Elastizitätsverlustes des Knorpels sind Zerfaserung der Zwischensubstanz und Wucherung der Knorpelzellen. Als das Charakteristische und für die Diagnose der Arthritis def. Maßgebende sieht Pommer das Einwachsen markhaltigen Knochengewebes in die Ränder der Gelenkknorpel an. So sind alle Veränderungen am subchondralen Knochengewebe, nicht nur an den durch Knorpel usw. bloßgelegten Stellen, als sekundär nach der primären Knorpelschädigung aufzufassen. Pommer stellt damit eine „funktionelle Theorie" der Arthritis def. auf.

c) Tuberkulose der Gelenke.

Bei akuter allgemeiner Tuberkulose werden die Gelenke selten und gering beteiligt. Eine tuberkulöse Arthritis stellt immer eine lokale Entzündung mit mehr oder weniger chronischem Verlauf dar und ist entweder ein primäres Leiden bei einem sonst gesunden, oder eine Metastase bei einem mit einer anderweitigen tuberkulösen Erkrankung behafteten Menschen.

Die primäre Gelenktuberkulose kommt weit seltener als die metastatische vor; freilich ist sie oft der einzige floride und fortschreitende Herd des Körpers, während die älteren Affektionen, z. B. die der Lungenspitzen, vernarben und im Leben unbemerkbar bleiben; bei schon tuberkulös Erkrankten schließt sich der Ausbruch der Gelenktuberkulose nicht selten an ein lokales Trauma, eine Kontusion oder Distorsion an. Kinder werden häufiger als Erwachsene befallen.

Nach der Entwicklung der Erkrankung unterscheidet man primär ostale — Ausgang von einem Herd des knöchernen Gelenkendes — und primär synoviale Formen. Diese Knochenaffektionen, welche bei den Kindern mit tuberkulöser Arthritis häufig gefunden werden (bisweilen sogar in beiden Gelenkenden), sind subchondral gelegene, oft keilförmige, kasige, oder granulierende Herde der früher (s. Knochentuberkulose) besprochenen Form: die Infektion des Gelenkes wird möglich, weil der Knorpel dort zugrunde geht, wo sie an ihn heranreichen; er wird über Käseherden nekrotisch und abgehoben, über fungösen von der Unterseite durch das Granulationsgewebe resorbiert und zugleich dadurch aufgelöst, daß Zellen durch seine Grundsubstanz einwandern und sich an Stelle der Knorpelzellen setzen, während die Interzellularsubstanz sich zerfasert.

Es gibt anatomisch zwei Formen der A. tuberculosa:

1. **Hydrops tuberculosus**, hauptsächlich am Kniegelenk; die seltenere und leichtere, gewöhnlich primär-synoviale Form: Eruption miliarer Tuberkel in der geröteten Synovialis und serofibrinöser Erguß, keine Beteiligung der äußeren Kapselschicht, die Konturen der gedehn-

in schweren Fallen können sämtliche Muskeln des Körpers bis zu den Augenmuskeln von Trichinen durchsetzt sein. Nachdem die akute Myositis (s. diese), welche der Invasion folgt, vorüber ist, rollen sich die Trichinen in den Sarkolemmschläuchen spiralig auf und buchten die letzteren zu längsgestellten Spindeln auf; das Sarkolemm wird zu einer glasigen Kapsel verdickt und aus dem wuchernden Perimysium internum die Zystenmembran gebildet; mit der Zeit entwickeln sich Fettzellen im Perimysium an den Polen der Kapsel. Später verkalkt die Kapsel. In diesem Zustand bleiben die Trichinen jahrelang entwicklungsfähig. Schließlich verkalken sie selbst, und damit ist ihre Lebensfähigkeit beendet. Verkalkte Trichinenkapseln erscheinen als feinste kreideweiße Pünktchen im Muskel.

Zystizerken kommen häufig als einzelne, bisweilen reichlichere Exemplare im Muskel vor; sie entwickeln sich im Perimysium, durch die benachbarten Muskelbündel werden sie zu spindelförmigen Gebilden zusammengedrückt. Die reaktive Entzündung in der Umgebung ist gering.

Echinokokken können im Muskel zu kindskopfgroßen Blasen heranwachsen. Bei langsamer Entwicklung bildet sich in ihrer Umgebung Granulationsgewebe mit Riesenzellen und Bindegewebe.

10. Die echten Geschwülste der Muskeln.

Der Hauptteil der Muskelgeschwülste geht aus den gröberen Bindegewebszügen, seltener dem Perimysium int. hervor; aber alle Formen, welche beobachtet werden [illegible]

und das Muske [illegible]
wucherung sie zur Atrophie bringt.
[illegible] len vor; selten zeigen einzelne ihrer Fasern
[illegible] len Tumor als Abkömmling nicht des Inter-
[illegible] (Rhabdomyosarkom).
[illegible] tome und Karzinome entwickeln sich nur

E. Krankheiten der Sehnenscheiden (vagina tendinis) und Sehnen

[οἱ τόνοι[1])].

1. Anatomie, Histologie.

Das Sehnengewebe besteht aus gefäßlosen Bündeln streng parallel verlaufender und fest vereinigter Fasern, denen die Sehnenzellen wie gebogene Plättchen anliegen. Die Bündel werden durch gefäßtragendes lockeres Bindegewebe zu einer Sehne zusammengefaßt (interfaszikuläres Bindegewebe) und an der Oberfläche umhüllt (perifaszikuläres Bindegewebe). Zwischen perifaszikulärer Hülle (dem viszeralen Blatt) und parietalem Blatt der Sehnenscheide findet sich ein mit Synovia gefüllter Raum. Nach Meves entstehen die Sehnenfibrillen aus im Zellprotaplasma vorhandenen Fäden, die austreten und mit ihren Nachbarn in der Längsrichtung sich verbinden.

Die Erkrankungen der Sehnenscheiden zeigen wenig Mannigfaltigkeit; anatomisch haben sie mit denen der Gelenke weitgehende Ähnlichkeit.

---

1) Ursprünglich τὰ νεῦρα, z. B. im Corpus Hippocraticum.

kommen grobige Aushöhlungen und Verkleinerungen der Gelenkköpfe und Erweiterung der Pfannen zustande (Fig. 180).

Der Grad der entzündlichen periostalen Knochenneubildung um tuberkulöse Gelenke wechselt, oft fehlt sie ganz.

Im Gegensatz zu dieser exsudativen und rasch destruierenden Form steht die viel seltenere, am Schultergelenk vorkommende Arthritis tuberculosa sicca; Sie besteht in primärer Synovialtuberkulose mit Neigung zur bindegewebigen Schrumpfung der Kapsel und Verkleinerung der Gelenkhöhle; der Gelenkkopf wird in eigentümlicher Art zerstört: Längs der Kapselinsertion entwickeln sich Gruben mit tuberkulösem Granulationsgewebe, welche durch Konfluenz einen Graben bilden und von der Basis nach dem Gipfel vorrücken, auch dieses Granulationsgewebe kann in Bindegewebe übergehen. So wenig Ähnlichkeit diese Affektion mit der funngösen Arthritis hat, ist ihre tuberkulose Natur durch den Nachweis von Tuberkelbazillen und die Beobachtung, daß Miliarttuberkulose von ihr ausgehen kann, sichergestellt.

d) Syphilis der Gelenke.

Abgesehen von den anatomisch nicht untersuchten, vorübergehenden rheumatoiden Erscheinungen verschiedener Gelenke, welche oft den Ausbruch der syphilitischen Allgemeinerscheinungen einleiten, kommt in den späteren Perioden der Syphilis eine ausgesprochene chronische, meist monoartikuläre Arthritis des Kniegelenkes vor. Wie bei der Tuberkulose gibt es primär-ostale und primär-synoviale Formen. Man findet dabei entweder 1. ein Syphilom der Gelenkkapsel mit begleitendem Erguß ins Gelenk, oder 2. fibröse Verdickungen der Kapsel mit Usur des Knorpels, oder 3. strahlige Bindegewebsnarben in den Gelenkknorpeln, welche an Stelle von Knorpeldefekten getreten sind und oft das Heilungsresultat von gummösen subchondralen Herden darstellen; wenn sie in größerer Zahl auftreten, so wird die Gelenkfläche grobhöckerig. Die Synovialmembran zeigt Verdickungen und Verwachsungen.

7. Störungen der Kontinuität.

Abgesehen von den Kontusionen mit Hämarthros sind die Distorsionen (Verstauchungen) die schwächsten Formen der Gelenkverletzung; sie bestehen in momentaner Dehnung der Kapsel und Bänder mit partiellen Rupturen und Blutungen.

Luxation bedeutet Verschiebung der Gelenkenden gegeneinander, durch welche ihre Berührung aufgehoben wird (die unvollkommene Trennung heißt Subluxation).

Der traumatischen Luxation liegt eine Kapselzerreißung zugrunde, welche dem Gelenkkopf den Durchtritt gegen die benachbarten Muskeln, welche bisweilen ebenfalls zerrissen werden, gestattet. Nach Reposition der Luxation kann der Kapselriß vollkommen vernarben. Bleibt dagegen die Luxation bestehen, so schrumpft die Kapsel und die proximale Gelenkfläche, besonders Hüft- und Schultergelenkpfanne, verödet, d. h. sie verliert den Knorpelüberzug und wird durch fibröses und knöchernes Gewebe ausgefüllt. Um das dislozierte Gelenkende dagegen bildet sich, sofern es andere Knochen berührt, eine Art neues Gelenk (Nearthrose) unter dem Einfluß der Bewegung: das durch die Reibung dauernd gereizte Periost produziert einen Knochenrand und an der Berührungsstelle selbst Knorpel (analog dem knorpeligen Kallus bei bewegten Frakturen), und das umgebende Bindegewebe verdichtet sich zu einer Kapsel mit synovialisartiger Innenschicht; so wirkt die Funktion in hohem Maße formbildend. In ungünstigeren Fällen wird der luxierte Kopf auf der knöchernen Unterlage fibrös fixiert oder endlich, wenn er nicht mit einer Knochenfläche in Berührung ist, in Bindegewebe eingemauert und atrophisch.

2. Chronische Tendovaginitis als nicht spezifische Entzündung hat eine geringe Bedeutung. Sie führt gewöhnlich zu bindegewebiger Verdickung der Wand und Bildung eines serösen Exsudates von chronischem Bestand, so daß die Sehnenscheide gedehnt wird (Hygrom). Hauptsitz sind die Beugesehnen der Hohlhand. Als chronische „stenosierende Entzündung" wird auch eine in typischer Weise am Extensor pollicis brevis und Abductor poll. long. in der Höhe des Proc. styloideus radii vorkommende bindegewebige Verdickung der Sehnenscheide mit Einschnürung der Sehne beschrieben (*de Quervain*, *Keppler* Lit.).

3. Spezifische Entzündungen.

Tuberkulose der Sehnenscheiden kann primär auftreten, aber in der Regel schließt sie sich an eine schon bestehende Tuberkulose eines benachbarten Gelenkes oder Knochens an. Sie erscheint unter *drei Formen:*

a) Die fungöse Tendovaginitis, die häufigste Form der fortgeleiteten Entzündung, hat Neigung zum Fortschreiten über die ganze Länge der Sehne und auf benachbarte Scheiden, und zu rascherem Verlauf als die beiden anderen Formen. Das Gewebe der Sehnenscheide ist in weiches Granulationsgewebe umgewandelt, welches das Lumen ausfüllt und die Sehne einhüllt; bei Übergang auf das interfaszikuläre Gewebe wird die Sehne selbst durchwachsen und zerstört. Die Affektion kann heilen, häufiger geht sie in Verkäsung und eitrige Erweichung des Granulationsgewebes mit Aufbruch nach außen über.

b) Die knotige Form bildet an zirkumskripter Stelle der Sehnenscheide ein tumorartiges zirkumskriptes tuberkulöses, meist bernsteinfarbenes Granulom mit Neigung zur Bindegewebsbildung.

c) Das tuberkulöse Reiskörperhygrom, eine recht chronische Form, welche besonders in der Palma manus vorkommt, gleicht in der zystischen Ausweitung der Sehnenscheide dem nicht spezifischen Hygrom. Die Wand der Scheide bildet einen dicken Balg, welcher, makroskopisch nicht deutlich fungös, mikroskopisch sich aus tuberkulösem fibrinbelegten Granulationsgewebe zusammengesetzt zeigt. Die Entstehung der Reiskörper, welche nur bei der tuberkulösen Form des Hygroms beobachtet werden, ist die gleiche wie in den Gelenken.

Syphilitische Tendovaginitis ist eine seltene Krankheit. In der Frühperiode der Syphilis kommen akute und subakute Exsudationen ins Scheidenlumen, in dem tertiären Stadium gelegentlich Syphilome der Scheide, welche mit der Tuberkulose Ähnlichkeit haben, vor.

[illegible]

höhle ist möglich

5. Regeneration.

Nach Tenotomie sowie subkutaner Zerreißung kann eine recht vollkommene Heilung und Regeneration stattfinden. Dieselbe entspringt einer Wucherung des interfaszikulären Bindegewebes, welche eine Art Kallus zwischen den Stümpfen herstellt, und einer damit verschmelzenden

lenkflüssigkeit. Sie können ebensowohl in sonst gesunden wie in vorher erkrankten Gelenken auftreten.

Nach ihrer Zusammensetzung unterscheidet man weiche und harte Gelenkkörper. Die weichen sind Blutkoagula, Fibringeinnsel und Corpora oryzoidea (siehe Arthritis), oder abgerissene hypertrophische oder lipomatöse Gelenkzotten.

Die weit wichtigeren harten Körper sind aus Knorpel und Knochen zusammengesetzt und teils Neubildungen der Kapsel, nämlich Enchondrome oder Osteome bei Arthritis deformans, welche von ihrer Basis abgetrennt worden sind, teils abgesprengte Teile der Gelenkenden. Manche der letztgenannten Körper werden direkt durch das Trauma isoliert, andere nur partiell gelöst und erst nachträglich vollkommen abgetrennt, noch andere, besonders im Kniegelenk, ohne nachweisbares Trauma gefunden; wahrscheinlich aber sind auch diese auf eine traumatische Läsion zurückzuführen, wie überhaupt gerade geringfügige Verletzungen zur Gelenkmausbildung führen, während die durch schwerere Traumen herbeigeführten vollkommenen Absprengungen gewöhnlich wieder anheilen, wahrscheinlich deshalb, weil der begleitende Bluterguß, wie bei allen Knochenverletzungen, die Kallusbildung begünstigt (*Ziegner*); die Ablösung unvollkommen abgetrennter Teile geschieht durch demarkierende Entzündung (*Konigs* „Osteochondritis dissecans“ Lit. *Ludloff, Weil*).

Fig 181 Freier Gelenkkörper aus Knochen und Knorpel bestehend, von der Fläche und von der Kante gesehen.

Die völlig abgelösten Gelenkmäuse sind im allgemeinen platte Körper (Fig. 181); jedoch verändern sie ihre Größe und Struktur auffallenderweise dadurch, daß der knorpelige Anteil wächst und knollige Prominenzen bildet und die Bruchfläche des Knochens durch Bindegewebe überzogen wird, welches aus den Markräumen hervorwächst (*Real*).

9. Echte Geschwülste.

Abgesehen von den Fibromen und Lipomen der Gelenkzotten und den Kapsel-Enchondromen und Osteomen bei Arthritis deformans kommen primäre Geschwülste der Gelenkkapseln, nämlich Sarkome, Xanthosarkome und Enchondrome, nur ganz selten vor. Die letzteren gehen von der Synovialmembran aus und entspringen am Übergang derselben ins Periost (*Rehn*)

C. Krankheiten der Schleimbeutel (bursae).

1. Normale Anatomie, Entwicklung.

Die Schleimbeutel sind nur zum Teil konstant und präformiert, so der präpatellare, der popliteale, Olekranon- und Trochanterschleimbeutel, zum Teil bilden sie sich im späteren Leben dort, wo die Weichteile über einer festen Unterlage verschoben werden, so über dem Tuber ischii, über Knikkungsstellen der Knochen, über dem prominenten Köpfchen des Metatarsus I bei Hallux valgus usw. Sie entstehen im Bindegewebe dadurch, daß die Bündel desselben atrophieren; wenn sie stationär geworden sind, erhalten sie eine oft unvollkommene Endothelauskleidung; sie bilden eine glattwandige, spaltförmige Höhle mit äußerst zarter Wand oder sind von Bindegewebssträngen durchzogen. Ihr Inhalt ist der Synovia der Gelenke gleich.

— v. Recklinghausen, s. o. — Askanazy, Tübingen 4. 1903. — Koch, M. P. G. 13. 1909. — Heile, *Orth. Festschr.* 1905 (*Tuberkulose*). — Wegner, Virchow 50 1870 (*Lung Syphilis*). — Schmidt, M. B., P. G. 9. 1905 (dasselbe). — E. Fraenkel, F. G. R. Ergänz.-Bd. 26 1911 u. 19. 1913 (dasselbe). — Harbitz, Bibl. internat. 11 1910 (*Lepra*).

Regeneration, Transplantation usw.: Saltykow, A. f. E. 9. u. 12; P. G. 13 1909. — Axhausen, B. z. med. K. 1908. 2. — Ders., A. f. kl. Chir. 91 1910. — Lawen, P. G. 13. 1909. — Marchand, *Prozeß der Wundheilung*, 1901. — Barth, A., Ziegler 17 1895. — Enderlen u. M. B. Schmidt, P. G. 17. 1914 (*Transplantation*). — Kempf, A. f. kl. Chir. 85. 1908 (*Coxa vara*). — Konjetzny, E. d. P. 13 1909 (*Genu valg.*). — Arnold, J., Ziegler 10 1891 u. Virchow 135. 1894 (*Akromegalie*). — Schlagenhaufer, Z. f. Heilk. 25 1904 (*Ossif. Periostitis*). — Wegner, Virchow 55 1872 (*Phosphor*). — Lehnert, Jahrb. f. K. 72. 1910 (*Strontium*). — Bassoe, J. nerv. ment. dis. 1903 (*Leontiasis*). — Nauwerck, Unna-Festschrift 1910 (dasselbe). — Marchand, *Mikrocephalengehirne* 1889. — Schulthess, Joachimsthals H. d. orthop. Chir. II 1906 (*Skoliose*). — Hoffa, L. d. Orth. (dasselbe). — Albert, *Theorie der Skoliose* 1890. — Sonntag, Winckels H. d. Geb. II 3 1905 (*Beckenformen*). — Breus u. Kolisko, *Pathologische Beckenformen* 1900, 1904 u. 1912. — Hegar, B. z. Geb. 15. 1910.

Parasiten und Tumoren, Zysten: Dévé, V. I. intern. Kongr. f. vergl. Path. Paris 1912 (*Echinokokkus*). [illegible] 1904 (*Angiom*). — Muthmann, Virchow [illegible] 1908 (*Chondrome, Zysten*). — Schwe[illegible] — Müller, E., Ziegler 57, 1913. — [illegible] (*Sarkomose*). — Axhausen, Virchow 195. 1909 (das[illegible]) (*Myelom*). — Versé, P. G. 12 1912 (d[illegible]) 93. 1910 (*Zysten*). — Lexer, A. f. [illegible]

Gelenke. Ebstein, *Natur u[illegible]* Schittenhelm, *Nukleinstoffwechsel* [illegible] — Wollenberg, *Ätiologie d. Arth[illegible]* def.). — Beitzke, Z. f. kl. M. 74. [illegible] 1913, Nr. 7 (dasselbe). — Pommer, [illegible] Lit.). — Schüller, C. f. Chir. 11. 18[illegible] (*Wirbel*) [illegible]

[illegible] B. z. kl. Chir. 78 1912 (dasselbe). [illegible] ari-Festschrift 1908 (*Tuberkulose*). — Rein- [illegible] — Ranke, A. f. kl. Chir. 33 1886 (*Tumoren*). [illegible] Sarkome). [illegible] 1901. — Busse, E. d. P. 9 1903. — Arnold, J., A. f. m. An. 45. 1895 (*Glykogen*). — Neukirch, Virchow 200 1910 (dasselbe). — v. Gierke, Münch. m. W. 1911, Nr. 44 (*Oxydase*). — Forster, Virchow 137 1894 (*M. Sarcoide*) [illegible] 1911 (dasselbe). — v. Fürth u. [illegible] ow 210. 1912 (*Pigment*). — As- [illegible] 160 1900 [illegible] Z. f. P. [illegible] ow 186. [illegible] esima, [illegible] 901. — [illegible] — Er- [illegible] A. f. kl. Chir. 77. 1905 (*Tuberkulose*). — Machol, B. z. kl. Chir. 66 1910 (*Wirbelsäule*) [illegible] scherung; Monogr. [illegible] Lit.). — Biedl, [illegible] 2 (*Schiefhals*). — Se[illegible] l, *Prozeß der Wu[illegible]* [illegible] üller, P., B. z. kl. [illegible] tion). — Minerv[illegible] lin. 1917, Nr. 38 ([illegible] berkulose). — Led[illegible] ie 3 1904 (*Myelom*) [illegible] (Riesenzellensa[illegible]

stanz zwischen denselben und zwischen ihnen und dem Sarkolemm bildet; die Fibrillen sind zu mehreren, zirka vier, zu einem Säulchen zusammengefaßt; der Querschnitt einer Faser zeigt die Säulchen als „Cohnheimsche Felder". Das Protoplasma besitzt Granula, die in Längs- und Querreihen geordnet sind und Stoffwechselorgane der Muskelfasern sind (*J. Arnold*), zum Teil auch Oxydasereaktion geben (v. *Gierke*); sie enthalten normalerweise Glykogen, welches aus dem von der Leber zugeführten Zucker aufgebaut und bei der Muskelkontraktion verwertet wird. Im gelähmten Muskel häuft sich das Glykogen reichlich an (*Neukirch*). Das Sarkolemm ist ein homogenes strukturloses Rohr; unter ihm, in der peripheren Sarkoplasmaschicht liegen die Muskelkerne; jede Muskelfaser ist vielkernig, die ovalen Kerne, welche aus mitotischer Teilung des Kernes der Mutterzelle hervorgegangen sind, liegen in Längsreihen. Das Bindegewebe, welches die einzelnen hinter- und nebeneinander gelegenen Fasern zusammenhält, das Perimysium internum, enthält feine elastische Fasern, Fettzellen, Gefäße und Nerven. Bis zur Geburt besitzen alle Muskelfasern annähernd gleichen Durchmesser; das fortgesetzte Dickenwachstum aber ist nicht an allen Fasern von gleicher Intensität, so daß in einem normalen Körper die Dicke seiner Fasern außerordentlich schwankt.

Die **Muskelspindeln** sind normale Bildungen, welche in den Rumpf- und Extremitätenmuskeln des Erwachsenen nie vermißt werden. Sie bestehen aus Gruppen von sehr feinen Muskelfasern (bis zu 20 in einer Spindel) mit einer Binde-

sein scheinen, nicht an Ina
Durchschneidung des Ischi
degeneration und Zerfall z
bach), der wohl eine besondere Empfindlichkeit gegen toxische Einflüsse anzeigt. Offenbar stellen sie sensible Endorgane dar, ohne daß die Qualität ihrer Funktion sich bisher genauer bezeichnen läßt (Lit. bei *Forster, Amersbach*).

2. Leichenerscheinungen.

Bald nach dem Tode, bei Erwachsenen schon nach 2—4 Stunden, beginnt die **Totenstarre**, welche auf einer Gerinnung (nach v. Fürth u. a. auf einer durch postmortale Milchsäureanhäufung bedingten Quellung) der kontraktilen Substanz mit Erstarrung und Verkürzung der Fasern beruht. Sie breitet sich im Laufe von 4—6 Stunden über den Körper aus und löst sich in der Regel während des zweiten Tages nach dem Tode. Ihre Intensität hängt von der relativen Menge des Eiweißes im Muskel ab, und so erklärt es sich, daß bei Erkrankungen der Muskulatur, z. B. bei fettiger Degeneration nach Phosphorvergiftung, die Totenstarre fehlt oder gering ist. Ein ungewöhnlich frühzeitiger Eintritt der Starre wird nach rapider Verblutung und nach einigen Vergiftungen, besonders solchen mit Strychnin, beobachtet.

3. Störungen der Entwicklung.

Es kommt vor, daß ein großer Muskel oder ein Abschnitt eines solchen fehlt; der Hauptteil dieser Beobachtungen betrifft den M. pectoralis maior oder minor, der kleinere einen anderen Abschnitt der Schultergegend; am Lebenden weist der Hochstand der Skapula auf den Zustand hin. Die Frage, ob es sich um einen primären Defekt in der Anlage oder um eine Verkümmerung des normal angelegten Muskels in utero infolge einer Druckwirkung handelt, wird dahin beantwortet, daß die große Mehrzahl aller Fälle auf einem

2. Störungen der Entwicklung.

Störungen der Entwicklung der äußeren Nase und des Nasenbodens siehe unter „Gesichtsmißbildungen" in der allgemeinen Pathologie. Am Septum sind schiefe Stellung und laterale Ausbuchtungen infolge ungleichmäßiger Entwicklung des Naseninnern sehr häufig, sie stenosieren meist die eine Nasenhälfte, was zu chronischem Schnupfen Veranlassung geben kann. Nicht selten kommt ferner eine horizontal oder schräg am Septum verlaufende Knochenleiste vor, die oft zu Druckatrophie der seitlichen Nasenwand und der unteren Muschel führt. Seltener ist völliger Defekt des Septums oder der unteren Muschel, letztere kann auch nur mangelhaft ausgebildet sein. An den Choanen wie an den Nasenlöchern kommt ein- und doppelseitiger Verschluß vor; er ist meist nur häutig, an den Choanen mitunter auch knöchern.

3. Störungen des Stoffwechsels.

Atrophie der Schleimhaut findet sich als Endresultat chronischer Katarrhe. Bei einem großen Prozentsatz der Arbeiter in Chromat- und Zementfabriken entsteht am knorpeligen Teil der Nasenscheidewand, da, wo der eingeatmete Luftstrom das Septum trifft, eine umschriebene Atrophie der Schleimhaut mit Ausgang in **Geschwürsbildung.** Das Geschwür kann wieder vernarben, häufiger perforiert es und heilt nach langer Dauer mit einem kreisrunden Defekt. Geschwüre und Perforationen finden sich ferner bei chronischen und bei spezifischen Entzündungen (s. diese). An den Nasenknorpeln finden sich gelegentlich kleine Tophi.

4. Störungen des Kreislaufs.

Infolge des Gefäßreichtums der Nasenschleimhaut tritt **Hyperämie** sehr leicht auf, als aktive sowohl bei lokalen Reizungen und Entzündungen jeder Art wie auch durch gewisse psychische Einflüsse, z. B. sexuelle Erregung; ferner als passive bei chronischen allgemeinen Stauungszuständen, insbesondere bei Herzfehlern. **Blutungen** aus der Nase (Epistaxis) können im Anschluß an Hyperämie auftreten, ferner nach Traumen, bei schweren Infektionskrankheiten, besonders Typhus, bei Anämie, Chlorose, Leukämie, hämorrhagischer Diathese. Die Blutungen können namentlich bei den letztgenannten Krankheiten lebensbedrohlich werden; fast immer finden sich auch kleine Blutungen in die Schleimhaut. Letztere sind ferner bei langsamem Erstickungstode zu finden und können hier forensisch, namentlich bei Neugeborenen, von Wichtigkeit sein. Blutungen aus der Nase treten schließlich manchmal bei fehlender Menstruation vikariierend ein. **Ödem** kommt besonders an der Schleimhaut der Nebenhöhlen vor, die gallertartig aufquellen kann; so besonders in den Kieferhohlen, weniger in den Stirnhöhlen, selten oder nie in der Keilbeinhöhle. Starke entzündlich-ödematöse Quellung findet sich namentlich bei Kampfgasvergiftungen.

5. Entzündungen.

a) Akute Entzündungen. Die einfache **katarrhalische Rhinitis** (Koryza, Schnupfen) beginnt mit Hyperämie und Schwellung der Schleimhaut, zu der sich alsbald die Absonderung einer dünnen, wasserklaren, stark alkalischen Flüssigkeit gesellt. In dieser schwimmen gequollene Epithelien und Leukozyten, welche letzteren rasch zunehmen; auch die anfangs geringe Zahl der Bakterien steigt bald. Das Sekret wird grau bis grünlichgrau, zugleich schleimig-glasig. Es verursacht an den Nasenlöchern und auf den anstoßenden Teilen der Oberlippe

Läsion des Rückenmarkes im Bereich der grauen Vorderhörner oder in einer solchen der peripheren Nerven (Durchschneidung, Neuritis), also einer Läsion des unteren Neurons liegen. Sicher spielt in jedem Falle die Inaktivität die Hauptrolle für das Zustandekommen der Atrophie. Aber der Einfluß der beiden Neurone ist insofern verschieden, als die Atrophie bei zerebraler Lähmung sich langsam ausbildet und sich in mäßigen Grenzen hält, bei spinaler und peripherer rasch entsteht und hochgradig wird, und klinisch die letztere mit Entartungsreaktion einhergeht, erstere nicht. Aber histologisch ist das Bild für beide Fälle das gleiche und die frühere Annahme, daß Degeneration der Muskelfasern zur spinal-peripheren Atrophie gehört, hat sich nicht bestätigt. Vielleicht ist bei der spinalen und peripheren Atrophie außer der Inaktivität der Wegfall des trophischen Einflusses der Vorderhornzelle in besonderem Maße wirksam.

Zu dieser neurotischen Atrophie gehört die progressive Muskelatrophie spinalen Ursprungs (*Duchenne-Aran*), abhängig von der Erkrankung der grauen Vorderhörner.

Eine weitere Form, die **juvenile progressive Muskelatrophie** (*Erb*), ist ein primäres Muskelleiden ohne Veränderung des Nerven-

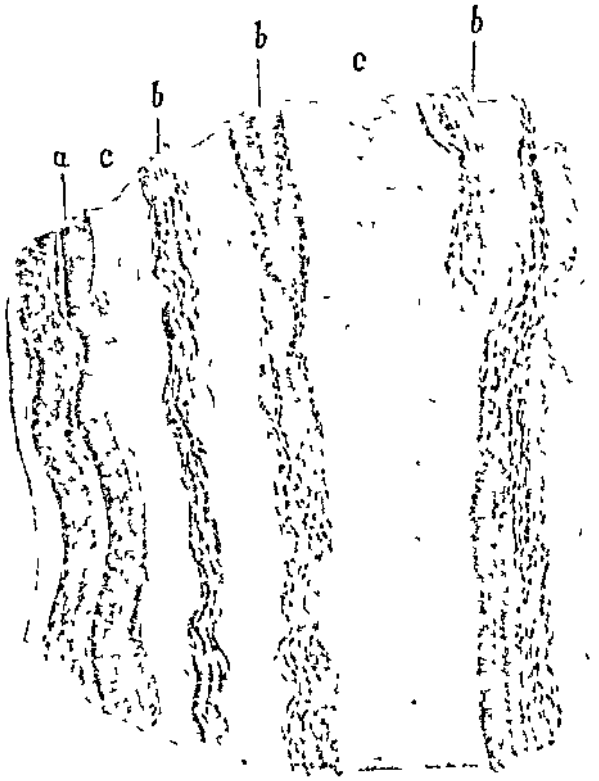

Fig 183 Juvenile ... atose Längsschnitt ...rmale Muskelfasern, ...skelkernschläuchen,



Fig 184. Wachsartige Degeneration, des Musculus rectus abdominis bei Typhus abdominalis

systems, aber von der einfachen Atrophie etwas abweichend, deshalb als **Dystrophie** bezeichnet. Sie tritt familienweise im kindlichen und jugendlichen Alter auf und erscheint zuerst an den Muskeln der Unterextremitäten, des Beckens und der Wirbelsäule. Histologisch tritt zu

Erysipel der Nasenschleimhaut kommt meist durch Übergreifen vom Rachen oder vom Gesicht her zustande, wie auch umgekehrt die Nase häufig der Ausgangspunkt einer Gesichtsrose ist. Phlegmonen können sich an Geschwüre oder eitrige Katarrhe anschließen. In den Bälgen der Vibrissae entwickeln sich nicht selten kleine Furunkel.

b) Chronische Entzündungen. Die chronische katarrhalische Rhinitis unterscheidet sich von der akuten nur graduell. Die Rötung und Schwellung der Schleimhaut ist bald stärker, bald schwächer, oft fleckweise vorhanden; die Infiltration mit leuko- und lymphozytären Elementen ist erheblicher als bei den akuten Formen. Das Sekret ist zähschleimig, eitrig-schleimig oder auch borkig. Die Nebenhöhlen, vor allem die Kieferhöhle, finden sie[illegible]
glasigem, seltener wässerigem Se[illegible]
es nicht selten zur Bildung von [illegible]
Die chronische katarrhalische Rhinitis ist der Hauptsache nach eine Berufskrankheit und findet sich mit Vorliebe bei Müllern, Tabaksarbeitern, Heizern, Steinhauern usw. Das wesentliche ursächliche Moment ist der beständig wiederkehrende Reiz des eingeatmeten Staubes; Bakterien spielen nur eine unterstützende Rolle.

Die chronische eitrige Rhinitis geht häufig aus der akuten hervor. Sie verursacht meist ziemlich starke eitrige Sekretion sowie Rötung und starke Schwellung der Nasenschleimhaut. Die Schwellung ist anfangs bedingt durch ödematöse Durchtränkung und lebhafte Zellinfiltration, später durch Bindegewebsneubildung (Rhinitis productiva s. hyperplastica). Sie erreicht beträchtliche Grade besonders an der unteren Muschel, deren Schleimhaut entweder diffus verdickt ist oder (häufiger) knollige, himbeer- oder auch blumenkohlartige Wucherungen zeigt. Das Flimmerepithel kann in mehr oder minder großer Ausdehnung durch Plattenepithel ersetzt werden. Selten sind auch das Periost und die knöchernen Nasenwände (mit Verdickungen) beteiligt. Außer an der unteren Muschel finden sich derartige Wucherungen öfter in den Nebenhöhlen, die überhaupt ein Lieblingssitz der chronischen eitrigen Entzündung sind. Infolge der Schleimhautschwellung sind die Ausgangsöffnungen verengt, das Sekret kann sich nur langsam oder in Schüben entleeren und veranlaßt ein fortwährendes Aufflackern der Entzündung in der Nasenhöhle. Sind die Ausgangsöffnungen völlig verlegt, so kommt es zu chronischen Empyemen; der eingesperrte Eiter treibt die knöchernen Wandungen auf und bringt sie zur Atrophie, in manchen Fällen auch zur Karies und zur Perforation. Erfolgt diese in die Nase hinein, so wird damit eine Heilung des Empyems angebahnt; dagegen führt Durchbruch in die Orbita sowie unter die Haut zu Phlegmonen, Einbruch in die Schädelhöhle zu Meningitis und Sinusthrombose oder Hirnabszeß. Andererseits ist ein Abflauen der Erscheinungen mit narbiger Veränderung der Schleimhaut und Übergang in chronische katarrhalische Rhinitis möglich.

Die chronische atrophische Rhinitis kann primär entstehen oder [illegible] ist [illegible] er [illegible] h. [illegible] i-
nitis sicca anterior); Geschwüre, kleine blutende Exkreszenzen und selbst Perforationen sind dabei nicht selten. In anderen Fällen ist die

bezeichnet hat, ist die Folge abnorm starker Kontraktionen. Nach Dauer von einigen Tagen treten Wucherungen der Sarkolemmkerne, welche die Regeneration einleiten, auf (Fig. 185 *B*). Den Grund für die regelmäßige Lokalisation kennen wir nicht. An dem wachsartig veränderten Muskel werden häufig gröbere Zerreißungen mit Blutungen, teils subfaszial, teils im Innern des Muskels gelegen, gefunden — „Muskelhämatom".

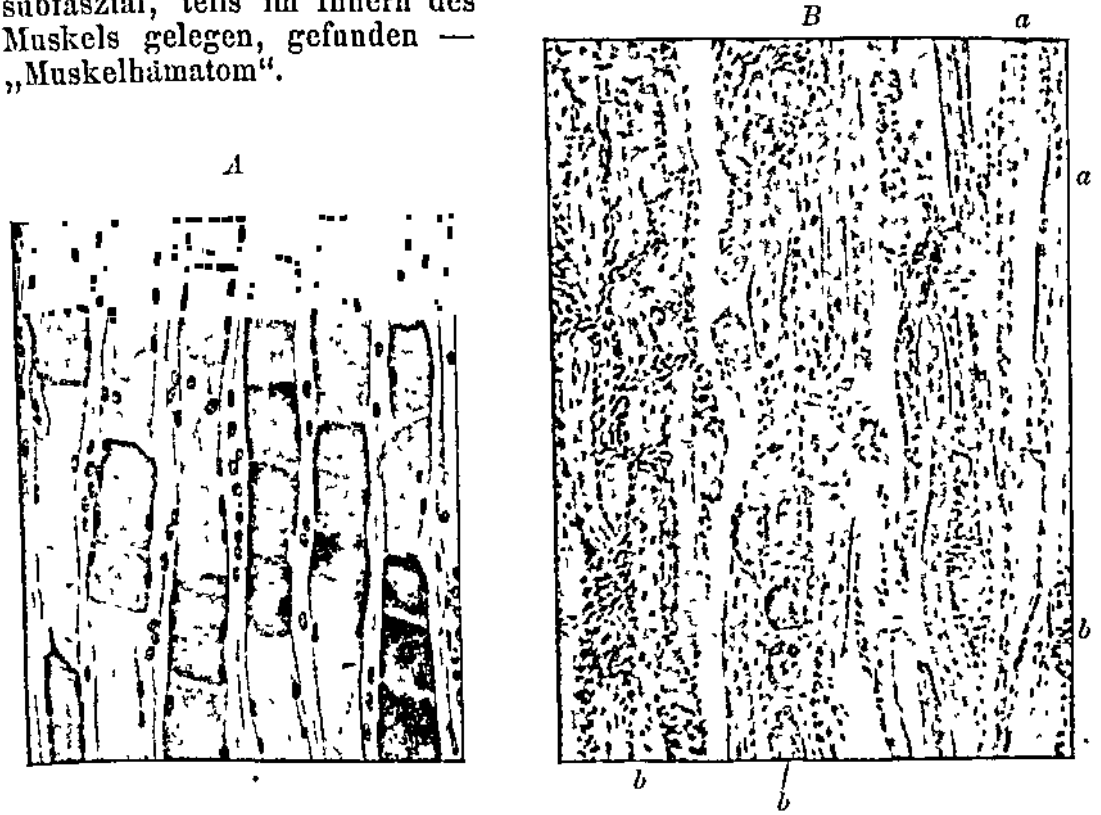

Fig. 185. Wachsartige Degeneration des Musculus rectus abdominis bei Typhus abdominalis. *A* Frisches Stadium. *B* Älteres Stadium. *a* Normale Muskelfasern; *b* hyaline und zerbrochene Muskelfasern mit Wucherung der Sarkolemmkerne.

5. Störungen des Kreislaufs.

Die Muskeln sind tolerant gegen embolische Verstopfung kleinerer Arterien, weil reichliche Kollateralbahnen existieren. Erst bei Verlegung des arteriellen Hauptstammes einer Extremität, welche Gangrän der Endteile bewirkt, kann auch der Muskel absterben. Ähnliche Wirkungen kommen zustande, wenn bei höheren Graden der Arteriosklerose manche Gefäße ganz verlegt und die Kollateralen verengt und nicht erweiterungsfähig sind; dann entwickeln sich kleine hämorrhagische Nekrosen im Muskel. Die „ischämische Lähmung", welche nach zu fester Umschnürung einer Extremität durch einen Verband oder bei anhaltendem Druck durch Verschüttung, Lagerung im Bett usw. herbeigeführt wird, beruht ebenfalls auf einer Nekrose der Muskelfasern mit scholligem Zerfall und die nachfolgende Kontraktur auf der intensiven Entzündung, welche von dem interstitiellen Gewebe ausgeht und mit einer schwieligen Umwandlung im kontrahierten Zustand endet.

Reine **Blutungen** im Muskel kommen, abgesehen von Traumen, als toxische Blutungen bei schweren Infektionen (Sepsis, Pocken, Typhus) und Intoxikationen (besonders mit Phosphor) und bei hämorrhagischer Diathese vor.

Organe (Lungen, Meningen) oder führt nach langer Zeit unter Ausbildung strahliger Narben zur Heilung.

I[illegible]
gesch[illegible]
Befa[illegible]
staltungen entstehen.

Rhinosklerom. Die bei dieser Krankheit auftretenden flachen oder wulstigen Granulationsgeschwülste sind durch knorpelartige Härte, langsames Wachstum und sehr geringe Neigung zum Zerfall ausgezeichnet. Sie sitzen mit Vorliebe am Naseneingang und der angrenzenden Lippenpartie und sind auf der Unterlage verschieblich. Mikroskopisch finden sich Züge von derbem Bindegewebe, durchsetzt von Plasmazelleninfiltration, zwischen denen sich eigentümliche große Zellen von wabenartigem Bau, sogenannte Mikuliczsche Zellen, vorfinden; sie enthalten oft sehr zahlreiche Bazillen. Der vielfach als Erreger angesprochene Rhinoskleromb azillus ist nahe verwandt oder identisch mit dem Friedländerbazillus; seine ätiologische Rolle ist nicht allgemein anerkannt. Heilung erfolgt unter starker Schrumpfung und Narbenbildung, wodurch die Nasenlöcher und die Mundöffnung erheblich verengt werden können.

Das Rhinosklerom kommt bei uns in Ostpreußen und Schlesien und nur unter [illegible] Österreich, Böhmen und Ungarn, [illegible] in Italien und Mittelamerika, [illegible]kreich. [illegible] kommen gelegentlich zur Beobachtung, besonders im Nasenrachenraum, wo reichlich lymphoides Gewebe liegt.

6. Ausheilungs- und Anpassungsvorgänge.

Die entzündlichen Hyperplasien der Schleimhaut der unteren Muschel wurden schon erwähnt. Die dabei vorkommenden polypenartigen Wucherungen besitzen nicht die typische Struktur der Nasenschleimhaut, sondern enthalten weniger Drüsen und viel mehr lockeres Bindegewebe; sie sind also streng genommen nicht als echte Schleimhauthyperplasien, sondern als Adenofibrome aufzufassen. Die Grenze zwischen entzündlicher Hyperplasie und Geschwulstbildung läßt sich in der Nase nicht immer scharf ziehen.

Echte Hyperplasie wird ungemein häufig an der Rachenmandel beobachtet, meist bei Kindern (**adenoide Vegetationen**). Das Organ kann so groß werden, daß es die Choanen und Tuben völlig verlegt. Die Behinderung der Atmung und die Neigung zu Ohrkrankheiten sind nicht die einzigen Folgen; vielmehr kann die ganze Entwicklung der Kinder durch eine solche hyperplastische Rachentonsille leiden. Die Ätiologie ist nicht ganz klar; wahrscheinlich kommen verschiedene Dinge in Frage. Die Hauptsache scheint eine angeborene Disposition zu sein. Mitwirkende Faktoren sind allerlei Reize und Entzündungen, denen die Rachenmandel durch ihre Lage an der ersten Knickung des Atemrohres in hervor- [illegible] ichtungskampf, den die Rachenmandel und auf ihr deponierten Keime führt, wird so zur Eintrittspforte für Infektionskrankheiten. Mit welcher Häufigkeit das geschieht, läßt sich schwer beurteilen, da wir einerseits nicht sicher wissen, ob die Rachenmandel jedesmal miterkranken muß, und da andererseits beim Zeitpunkte der Sektion akute Entzündungen der Eintrittspforte schon wieder abgelaufen sein können. Tuberkulose findet sich in hyperplastischen Rachenmandeln nur in einem geringen Prozentsatz der Fälle.

b) Chronische fibröse Myositis.

Sie spielt eine sehr geringe Rolle; sie kommt in der Nachbarschaft anderweitiger chronischer Entzündungen, z. B. der Knochen, vor und führt zur bindegewebigen Verdickung des Perimysiums und zum Untergang der Muskelfasern.

Für manche Muskelschwielen ist es fraglich, ob sie entzündlichen Ursprungs sind: z. B. die sogenannten rheumatischen Muskelschwielen, das sind fibröse Herde verschiedener Größe in einem oder mehreren Muskeln, deren Entwicklungsstadien noch nicht untersucht sind.

Bei dem angeborenen Schiefhals, Caput obstipum, findet man fibröses Gewebe im M. sternocleidomastoideus mit Verkürzung desselben. Es wird noch diskutiert, ob es sich dabei um bloßes Narbengewebe nach einem bei der Geburt entstandenen Muskelriß oder um eine echte bindegewebsbildende Entzündung handelt, oder ob eine ischämische Wachstumshemmung durch Anstemmen der Schulter bei intrauteriner Raumbeschränkung oder besonderer Lage (Steißlage!) vorliegt (*Volker, Deichmann*).

c) Myositis ossificans.

Im Anschluß an einmalige oder wiederholte Quetschungen oder an Schußverletzungen der Muskulatur, bisweilen auch spontan, können umschriebene Verknöcherungen der Muskulatur entstehen. Typische Formen sind der „Exerzierknochen", welcher sich bei Soldaten im M. deltoides an der Stelle des Gewehranschlags entwickelt, der „Reitknochen" in den Adduktoren der Oberschenkel, der „Luxationsknochen" in der Umgebung luxiert gewesener Gelenke. Diese Knochenbildungen stellen bis 10 und 20 cm lange spangenförmige Einlagerungen dar; wenn sie aus dem intermuskulären Bindegewebe hervorgehen, sind sie ausschälbar, wenn sie im Perimysium internum entstehen, eng in den Muskelbauch selbst verfilzt.

Fig. 186. Myositis ossificans progressiva, Wirbelsäule mit Knochenspangen aus der Rückenmuskulatur. (Züricher Sammlung.)

Wenn sie auch vielfach als „Osteome" bezeichnet werden, gehören diese Muskelknochen doch nicht zu den echten Geschwülsten. Sie entstehen analog wie die unter gleichen Verhältnissen vorkommenden Ossifikationen in Faszien, Sehnenscheiden und Nervenhüllen — unabhängig von, etwa durch das Trauma disloziertem, Periost — durch metaplastische Umwandlung des entzündlich gewucherten Muskelbindegewebes (*G. B. Gruber* Lit.), wobei Blutergüsse offenbar begünstigend wirken; nicht selten schließen sie ausgedehnte, ebenfalls metaplastisch entstandene Knorpelpartien ein, welche schließlich sich ebenfalls in Knochen umwandeln. Sie können schon frühzeitig (3—4 Wochen) nach dem Trauma auftreten; ihr

geschlossenen Schleimdrüsen. Die Fibroadenome der Nase enthalten stets mehr oder weniger reichlich Lymphoidzellen. Karzinome der Nase sind weniger häufig und sitzen mit Vorliebe in den Nebenhöhlen, von wo sie in die Umgebung durchbrechen können. Es sind meist Zylinderzellenkrebse; doch kommen auch Plattenepithelkrebse vor, sowohl im Vestibulum als auch im Naseninnern. Nasenkrebse entstehen vielfach auf dem Boden spezifischer Entzündungen. Außerordentlich selten sind Teratome im Nasenrachenraum in Gestalt von kleinen behaarten Tumoren (s. Epignathus unter Mißbildungen im allgemeinen Teil). Die Geschwülste der Nase verursachen chronische Katarrhe und Atemstörungen. Manche, insbesondere weiche Fibrome und Fibroadenome, können auch chronischen Entzündungen ihre Entstehung verdanken.

Literatur.

Referate, [illegible]
Wien 1900. — [illegible]
Zuckerkandl [illegible]
Normale [illegible]
und Halses, Be[illegible]
1911 u. Arch. f. [illegible]
26. 1912.
Pathologie. Amersbach [illegible]
(*Sarkome*), Arch. f. Laryng. 15. [illegible]
Virch. Arch. 143 1896. — Gerb[illegible]
[illegible] (*Ozaena*), Arch. f. Laryng. 26. 1912
[illegible] M. m. W. 1894, Nr. 44. — Sippel
(*Choanalpolypen*), Zschr. f. Laryng. 1914, Nr. 6 (Lit.).

B. Kehlkopf und Luftröhre (ὁ λάρυγξ, ἡ τραχεῖα[1]).

1. Normale Anatomie.

Das Gerüst von Kehlkopf [illegible] (Trachea) wird von hyalinem [illegible] ocales der Gießbeckenknorpel [illegible] orpel bestehen aus elastischem [illegible] n vierten Jahrzehnt an, beim [illegible] iblichen. Die bogenförmigen [illegible] glatte Muskulatur zusammen- [illegible] Luftröhre beteiligt sich ziem- [illegible] sind deutlich zwei Schichten [illegible] äußere, vor und zwischen den Knorpelringen gelegene, welche durch bogenförmig verlaufende Stränge untereinander und mit dem Perichondrium der Knorpelringe in Verbindung stehen. In beiden Schichten finden sich mehr oder weniger stark hervortretende elastische Längsbänder, die bei der Atmung (exspiratorische Verkürzung der inspiratorisch längsgedehnten Trachea) eine Rolle spielen dürften. Die Schleimhaut hat an der Hinterseite des Kehlkopfs und an den [illegible] auf. Es dringt durch seine kräftige, gegen die Glottis zu gerichtete Bewegung der Flimmerhaare Staubteilchen und Bakterien in kurzer Zeit bis an die Grenze des Plattenepithels hinauf. Im Kehlkopf findet sich dicht unter dem Epithel mehr oder minder reichlich lymphoides Gewebe, besonders an der Hinterseite des Kehldeckels

1) Eigentlich ἡ ἀρτηρία τραχεῖα, die rauhe luftführende Röhre im Gegensatz zu den glatten Arterien.

nicht unterbrochen, sondern nur die kontraktile Substanz zugrunde gegangen, wie es bei der wachsartigen Degeneration im Typhus der Fall ist, so geht von den erhaltenen Sarkolemmkernen eine sehr vollkommene Regeneration aus. Sie vermehren sich innerhalb des Sarkolemms unter Zunahme des Protoplasmas zu rundlichen Zellen, welche die zerfallene Substanz resorbieren und zu spindel- und bandförmigen Elementen auswachsen, welche Längs- und Querstreifung erhalten. Das alte Sarkolemm verschwindet, die jungen Fasern bilden um sich neue Hüllen.

Muskelwunden heilen [illegible] wunden kann die Narbe durch [illegible] lich verschwinden; bei größere[illegible] kommen und die Unterbrechung des Muskels durch Bindegewebe bestehen. Die Regeneration der Fasern beginnt in dem jungen Narbengewebe, welches vom Perimysium ausgeht und die Vereinigung der Schnittenden herbeiführt: die Stümpfe der Fasern wachsen als „Muskelknospen" mit vermehrten Sarkolemmkernen vorwärts, allerdings nicht durch kontinuierliche Verlängerung, sondern dadurch, daß um die wuchernden Kerne das Protoplasma sich vermehrt und neue Substanz an die alte ansetzt, welche Fibrillen bildet, die mit denen des Stumpfes in Kontinuität treten. Daneben können neue Fasern dadurch entstehen, daß einzelne der gewucherten Zellen sich nach dem zuerst geschilderten Modus zu Bändern mit Querstreifung entwickeln.

b) Hypertrophie.

Echte Hypertrophien der Muskulatur kommen nur durch gesteigerte Funktion zustande, sind richtige Arbeitshypertrophien (Athletenmuskeln). Die Volumenszunahme eines Muskels geschieht dabei nur durch Verdickung (möglicherweise auch Verlängerung) der präexistenten Fasern, vorwiegend der dünneren Exemplare, mittels Zunahme des Sarkoplasmas, nicht durch eine Neubildung von Fasern.

Die Verdickung einzelner Fasern bei Dystrophia musculorum progressiva (s. oben) beruht wohl auf einer Störung des Wachstums und nicht auf funktioneller Hypertrophie.

Bei der Myotonia congenita (Thomsensche Krankheit), deren Haupterscheinung das Hypervolumen der Muskeln mit funktionellen Störungen (Spannung usw.) ist, findet sich neben der Hypertrophie der Muskelfasern Atrophie und Vakuolisierung in anderen Fasern. Neuerdings werden für die Myotonie wie für die Myasthenie (krankhafte Muskelschwäche) Störungen in der Funktion der Epithelkörperchen verantwortlich gemacht (Lit. *Biedl*).

8. Störungen der Kontinuität.

Subkutane Muskelrupturen entstehen außer durch direkte Gewalt (Hufschlag, Überfahren) durch plötzliche übermäßige Kontraktion eines schon kontrahierten Muskels, seltener durch Überdehnung. Muskeln mit kurzer Sehne und langem Bauch sind am meisten disponiert, besonders Bizeps und Quadriceps femoris. Durch die Retraktion stehen die Stümpfe weit auseinander; werden sie nicht operativ genähert, so bildet sich eine breite Narbe.

Bei bloßer Ruptur der Muskelhüllen und Faszien stülpt sich der Muskel bei der Kontraktion durch den Riß vor — „Muskelhernie".

9. Parasiten.

Die junge Brut der Trichine, welche über den Körper zerstreut ist, entwickelt sich lediglich in der quergestreiften Muskulatur weiter;

haut **akzessorische Schilddrüsen** vor, die aus persistierenden Teilen des Ductus thyreoglossus hervorgegangen sind und zu schweren Stenoseerscheinungen Veranlassung geben können. Zu den erst bei Erwachsenen sichtbar werdenden Mißbildungen sind ferner zu rechnen knöcherne und knorpelige, stecknadelkopf- bis hirsekorngroße Einlagerungen in die Schleimhaut der Trachea. Sie können in sehr großer Zahl vorhanden sein, so daß die Innenfläche der Trachea ein reibeisenartiges Aussehen erhält. Mit den Trachealknorpeln stehen sie nicht oder nur zum kleinsten Teil in Verbindung, wohl dagegen mit den elastischen Fasersystemen. Für die Affektion ist der Name „**Tracheopathia osteoplastica**" vorgeschlagen worden.

4. Störungen des Stoffwechsels.

Zu erwähnen sind Altersatrophie sowohl der Schleimhaut als auch der Knorpel (fleckweise, feinfaserige Zerklüftung und Verkalkung der Grundsubstanz, frühzeitige Verknöcherung), ferner die seltenen Fälle lokaler submuköser **Amyloidtumoren.** Die meist multiplen Knoten springen mehr oder minder stark ins Lumen vor und können namentlich im Kehlkopf schwere Atemstörungen verursachen. Sie sind derb, auf dem Durchschnitt gelblich, von wachsigem Glanz, geben Amyloidreaktion und sind manchmal teilweise verkalkt. Ihre Ätiologie ist dunkel. — Die nach einer Tracheotomie eingeführte Kanüle verursacht oft, besonders mit ihrem unteren Ende, **Drucknekrosen** der Schleimhaut; es entstehen Geschwüre, in deren Grund die Knorpelringe zutage liegen. Abszesse, mediastinale Phlegmonen oder stenosierende Narben können die Folge sein. Gelegentlich findet man **Verätzungen** der Kehlkopf- und Luftröhrenschleimhaut bei Vergiftungen mit Säuren oder Laugen, wenn etwas davon durch Verschlucken in die Atemwege gelangt ist. Auch kommen ausgedehnte Schleimhautnekrosen bei **Verbrennungen** durch Stichflammen vor. In diesem Falle hat die Schleimhaut ein blaßgelbliches oder blaßbräunliches, opakes Aussehen und eine rauhe Oberfläche. Es hat den Anschein, als sei sie mit einer zarten Pseudomembran bedeckt. Die Unmöglichkeit, den scheinbaren Belag zu entfernen, und die mikroskopische Untersuchung lehren die richtige Diagnose.

5. Störungen des Kreislaufs.

Aktive **Hyperämie** ist meist eine entzündliche und oft in der Leiche nicht mehr nachweisbar. Passive Hyperämie findet sich bei Herz- und Lungenkrankheiten, im Kehlkopf gewöhnlich minder stark als in der Luftröhre, deren Schleimhaut blaurot werden kann. **Blutungen** in die Schleimhaut kommen unter denselben Bedingungen vor wie in der Nase. Aus einem geplatzten Varix oder einem Druckgeschwür kann eine tödliche Verblutung erfolgen. **Entzündliches Ödem** tritt an der Epiglottis, den aryepiglottischen Falten und der Kehlkopfinnenwand bis hinab zu den falschen Stimmbändern auf und führt zu schweren Atemstörungen und Erstickung. Es wird in der Regel durch akut-entzündliche Prozesse im Kehlkopf oder in der Nachbarschaft (Abszesse, Phlegmone, Angina Ludovici, jauchende Geschwülste) hervorgerufen. Sehr selten sind der Urtikaria zuzurechnende, primäre umschriebene Kehlkopfödeme. **Stauungsödem** des Kehlkopfes kommt vor bei Krankheiten, die mit allgemeinem Hydrops einhergehen (z. B. chronische Herz- und Nierenleiden), und kann hier zur Beschleunigung des Exitus beitragen. Ödem des Kehlkopfes ist in der Leiche meist viel geringfügiger als am Lebenden und manchmal nur an der Runzelung der intra vitam gedehnten, in der Leiche aber wieder entspannten Schleimhaut zu erkennen.

2. Störungen des Stoffwechsels.

Bei Gicht werden auch die Sehnen befallen; es lagern sich Urate in die Sehne und ihre Scheide ab, in ihrem Bereich wird das Gewebe nekrotisch; dazwischen geht von dem perifaszikulären Gewebe ein wucherndes Granulationsgewebe mit Riesenzellen aus, welches zur Verdickung des Bindegewebes führt.

3. Störungen der Kontinuität.

Abgesehen von rein traumatischen Zerreißungen kommt eine spontane Ruptur der langen Sehne des Biceps brachii meist in ihrem oberen Teil vor, die zur Dislokation des äußeren Bizepsbauches nach abwärts führt. Sie beruht auf einer lokalen Erkrankung des Sehnengewebes im Anschluß an eine Arthritis deformans des Schultergelenkes mit Veränderung des Sulcus intertubercularis (*Ledderhose*) oder infolge von Verödung der Sehnengefäße (*P. Müller*).

4. Entzündung, Tendovaginitis.

Bei den entzündlichen Prozessen verhält sich das Sehnenparenchym passiv; dieselben gehen von dem interfaszikulären und dem Scheidengewebe aus.

1. Akute Tendovaginitis ist eine exsudative Entzündung mit fibrinösem, serofibrinösem oder eitrigem Exsudat. Die fibrinöse und serofibrinöse Form kann als selbständiges Leiden auftreten, spontan als sogenannte rheumatische Tendovaginitis, oder nach subkutanen Traumen (Quetschung, Reibung bei Überanstrengung). Die eitrige Form ist in der Regel sekundär (abgesehen von Infektion penetrierender Wunden) und beruht auf Fortleitung der Entzündung von der Nachbarschaft, besonders häufig von einem Panaritium der Haut oder des Knochens aus, selten auf hämatogener Metastase.

Tendovaginitis fibrinosa (sicca, crepitans) mit klassischer Lokalisation an den Extensoren des Daumens und der Hand führt zur Auflagerung einer dünnen Schicht von Fibrin auf die Innenfläche der Scheide, die Rauhigkeit bewirkt das Krepitieren bei Bewegungen. Sie kann vollkommen heilen.

Tendovaginitis serofibrinosa, von der Tendovaginitis fibrinosa durch die Anwesenheit flüssigen Exsudates unterschieden, kommt am häufigsten an den Flexorensehnen der Hand zur Entwicklung, sie kann durch Resorption des Ergusses heilen, andererseits, analog den pleuritischen Verwachsungen, zu Adhäsionen zwischen Sehne und Scheide führen; diese Verwachsungsstränge sind zunächst kurz und straff und hindern eine ausgiebige Verschiebung, können aber bei fortgesetzter Bewegung gedehnt werden und ganz schwinden.

Tendovaginitis purulenta liefert zunächst ein eitriges Exsudat als Produkt der Scheide in das Lumen; sie neigt sehr zur Ausbreitung längs der ganzen Scheide. Ihre Gefahr liegt darin, daß die eitrige Entzündung und Schmelzung auf das interfaszikuläre Bindegewebe übergeht und die Sehnensubstanz damit ihrer Ernährung beraubt wird und abstirbt (Sehnennekrose) und in ihre Faszikel aufgefasert wird. Auch bei Erhaltung der Sehne heilt die eitrige Entzündung unter Adhäsionsbildung.

bar zu sein. Bei Sauglingen ist die Erkrankung manchmal auf die Stimmbänder beschrankt; diese sind dann geschwollen, gelb und matt, während die übrige Kehlkopfschleimhaut stark gerötet ist. Das Leiden findet sich selten, und zwar meist bei heruntergekommenen Individuen, z. B. im Anschluß an Typhus. Als Erreger sind meist Streptokokken anzuschuldigen.

Erysipel kann vom Rachen her auf den Kehlkopf übergreifen und ist in der Leiche makroskopisch nicht von einem Katarrh zu unterscheiden, da die im Leben vorhandene starke Schwellung und Rötung nach dem Tode erheblich nachläßt.

Phlegmonen sitzen mit Vorliebe in den aryepiglottischen Falten, aber auch an der Innenwand des Kehlkopfes, besonders den Morgagnischen Taschen. Die befallenen Teile sind heftig geschwollen, von gallertigem Aussehen. Oft erkennt man erst beim Einschneiden an der gelben Farbe des submukösen Gewebes, daß es sich um Eiterung und nicht bloß um Ödem handelt. Rötung und Schwellung der Umgebung sind in der Leiche manchmal nur gering. Phlegmonen entstehen im Larynx entweder primär im Anschluß an Traumen (z. B. eingespießte Gräten), an tuberkulöse, syphilitische, typhöse Geschwure, Diphtherie und zerfallende Tumoren; oder sie greifen sekundär von der Nachbarschaft her (schwere Amygdalitis, Erysipel und Phlegmone des Rachens, Angina Ludovici) auf den Kehlkopf über. Sie führen meist rasch durch Erstickung zum Tode.

Eitrige und jauchige **Perichondritis** kommt im Anschluß an geschwürige Prozesse vor, am häufigsten an den Aryknorpeln bei Tuberkulose des Kehlkopfes. Der Eiter dringt zwischen Knorpel und Perichondrium ein, der Knorpel wird ganz oder teilweise zerstört und kann ausgestoßen werden. An Stelle des Knorpels findet man dann eine eitergefullte Hohle. Sind größere Teile des Ring- und Schildknorpels in Mitleidenschaft gezogen (so besonders bei Syphilis und zerfallenden Krebsen), so kann der Kehlkopf plötzlich zusammenbrechen und sofortigen Erstickungstod veranlassen.

Bei **Pocken** schießen rote, runde, 5—8 mm große Flecken auf, über denen die dünne Schleimhaut rasch zerfällt und die sich dadurch in flache Geschwüre verwandeln.

b) [illegible] Beim **chronischen Katarrh** sind Röt[illegible] noch stärker als beim akuten, seltener [illegible] nd fleckig gerötet. Das Epithel der wahren Stimmbänder zeigt sich oft schon makroskopisch verdickt, es bildet eine milchweiße oder mattbläuliche, mehr oder weniger verhornte Schicht, die sich mit der Pinzette abziehen läßt, manchmal mit papillären Wucherungen (**Pachydermia laryngis**). Die Submukosa kann zellig infiltriert sein. Sehr selten sind wulstige, blaßrötliche bis blaßgelbliche Verdickungen an anderen Teilen der Kehlkopfschleimhaut (**Laryngitis hyperplastica**). Das Sekret ist zäh, grauweißlich oder [illegible]

getreten sein, sind aber immer ein Zeichen für eine gesteigerte Sekretion.

Der chronische Katarrh kann aus dem akuten hervorgehen. Er findet sich besonders häufig bei Personen, die ihre Stimme beruflich viel anstrengen müssen, auch bei Rauchern und Potatoren; ferner ist er ein ständiger Begleiter chronischer allgemeiner Stauungszustände.

c) Spezifische Entzündungen. **Tuberkulose** kommt in Kehlkopf und Luftröhre am häufigsten in Form von Geschwüren vor. Sie sind flach und scharfrandig, meist klein, oft kaum bemerkbar, namentlich wenn sie als kleine schlitzförmige Erosionen am hinteren Ende

Proliferation der Sehnenzellen selbst. Das Keimgewebe sondert sich zu Fibrillen, die dicht und lang werden, und Zellen, welche den Sehnenzellen gleichen.

6. Geschwülste.

Geschwülste der Sehnenscheiden werden nur ausnahmsweise beobachtet. Eine öfters sich wiederholende Form, welche in derselben Weise auch an der Plantar- und Palmarfaszie vorkommt, bildet von den Beugesehnen der Hand ausgehende braune abgekapselte Knoten bis Kirschgröße und darüber und besteht aus zellreichem Bindegewebe mit Riesenzellen und hämatogenem Pigment, ist gelegentlich auch reich an xanthomähnlichen Zellen (Xanthosarkom) (Lit. *Spiess*); sie sind mikroskopisch den Myeloidtumoren des Knochens sehr ähnlich (*Sacerdotti*), aber wohl eher Granulationsgeschwülsten, als echten Tumoren zuzuzählen.

Literatur.

Knoche[illegible] ol. Zerstörung: Kollmann, [illegible] leen, Keibels H d E. — [illegible] — Schmorl, P. G. 1909 ([illegible] *tion*). — Marchand, P. G 1900 (*expansives Wachst*). — Ders, V. I. intern. Kongr. d. Path, Turin 1911 (*Halisterese*). — Manasse, Ostitis chron metaplast. d Labyrinthkapsel. Wiesbaden 1912 (*expans. Wachst*).

Referate. Schmidt, M. B., E. d. P. 4, 5, 7. 1899—1902. — Rievel, E. d. Phys 11 2 1907 (*Tierpathol.*).

Pathologie. *Wachstumsstörungen:* Kienböck, Z. f. Nerv. 37. 1909 (*neurot. Atr.*). — Wieland, Virchow 197. 1909. — Marchand, Marburg. Gesellschaft 1899 [illegible] W. 1902 (dasselbe). — Kaufmann, E., [illegible] Festschr. med Akad., Cöln 1915 (*Chon-* [illegible] Marchand-Kirchberg, Ziegler 5. 1889. [illegible] ling, H, Virchow 115 1889 (*Osteogenesis imp.*). — Harbitz, Ziegler 30, 1901 (dasselbe). — Axhausen, Z. f. Chir. 92 1908 (dasselbe). — Looser, Mitt Grenzg. 15 1905 (dasselbe). — Langhans, Virchow [illegible] e). — Scholz, [illegible] *umsstörung*). — [illegible] ieland, Jahrb. [illegible] *enwuchs, Zuerg-* [illegible] *Schadelatrophie*). [illegible] Looser, P. G, [illegible] Virchow 1891 [illegible] *teomalacie* 1910 [illegible] ieland, Jahrb [illegible] G. D. N. 1911 [illegible] — Erdheim, Denksch. d k. Ak. d. Wiss 1914 XC (*Rhachitis und Epithelkorperchen*). — Looser, Mitt. Grenzg 18 1908 — Schmorl, Ziegler 31. 1901 (*Moller-Barlow*). — Ziegler, C f. P. 1901 (*Osteotabes*) — Schödel u. Nauwerck, *Moller-Barlowsche Krankheit* 1900 — Fraenkel, E., F. G. R, Erg.-Bd. 18 1908 (dasselbe). — Hart, Jahrb f. K. 76 1912 (dasselbe, *exper.*) — Ingier, [illegible]

Entzündungen: Jordan, B z kl. Chir., 10 [illegible] B. z. kl Chir. 41. 1904. — Foà, Ziegler 25. 1899. — [illegible] — Klemm, A. f. kl. Chir. 97. 1912 (*Gelenkosteom* [illegible] 352. 1890 (*Periost album*). — Burckhardt, Fr [illegible] — Bollinger, Münch. m. W. 1903 (*Aktinomykose* [illegible] 1906 (dasselbe). — Groß, B. z. kl. Chir. 30. 1901 (*Abszeß*). — v. Baumgarten, Tübingen 2. 1899 (*Osteosklerose*) — Nauwerck u. Moritz, D. A. f. kl M. 84. 1905 (dasselbe). — Aßmann, Ziegler 41. 1907 (dasselbe). — Schmidt, M. B, P. G. 1907 (*angeb. Osteosklerose*). — Riedel, A. f. kl Chir. 53. 1896 (*Phosphornekrose*).

gänge anschließen können. Die Schwellung kann so stark und die Zerklüftung durch Geschwüre so tief sein, daß man gelegentlich Zweifel bekommt, ob man nicht einen Krebs vor sich hat. Ganz besonders erwächst dieser Verdacht in den seltenen Fällen, wo sich am Kehlkopfeingang mehr oder weniger umschriebene, maulbeer- oder warzenförmige tuberkulöse Wucherungen finden. Kombination mit Perichondritis arytaenoidea ist bei der infiltrierenden Kehlkopftuberkulose recht häufig. Selten findet sich als dritte Form der tuberkulösen Erkrankung im Kehlkopf und Luftröhre der Lupus in Gestalt kleinster grauer, nicht ulzerierter Knötchen in geröteter Umgebung.

Tuberkulose von Kehlkopf und Luftröhre kommt primär nur sehr selten vor, sie findet sich vielmehr so gut wie immer bei schon bestehender Lungenphthise. Die Infektion wird durch den tuberkelbazillenhaltigen Auswurf vermittelt und dürfte nur selten hämatogen sein.

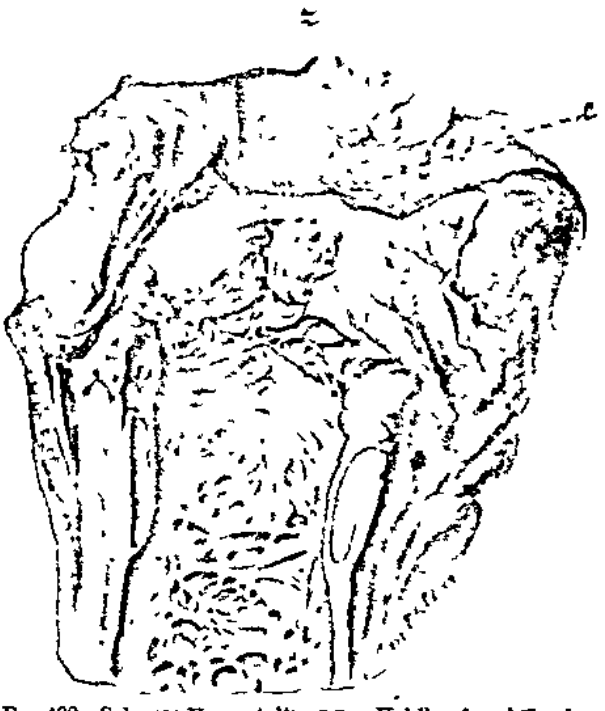

Fig. 190 Schwere Verunstaltung von Kehlkopf und Trachea durch syphilitische Narben. z Zungengrund, e Rest der Epiglottis.

Syphilis äußert sich im Sekundärstadium in Gestalt eines subakuten Katarrhs; an der Schleimhaut können Papeln und Erosionen vorkommen. Weit wichtiger sind die Gummata, die im Kehlkopf so ziemlich an allen Stellen, in der Luftröhre in der Regel an der Bifurkation lokalisiert, selten als mehr diffuse Anschwellung gefunden werden. Sie gehen von der Submukosa oder vom Perichondrium aus und bilden derbe, graue Infiltrate, die sich bald nach innen und außen vorwölben und das Lumen verengern. Durch Zerfall der Infiltrate entstehen napf- oder trichterförmige Geschwüre mit speckigem Grund und scharfgeschnittenen, derben, geröteten Rändern. Die Knorpel sind in der Regel mitbeteiligt. Verwachsungen mit der Umgebung und Perforation in die benachbarten großen Gefäße kommen vor. Bei Ausheilung der Gummata erscheine[illegible] Narben, die schwere Verunstal[illegible] erhebliche Stenosen des Laryn[illegible] können. Die Epiglottis kann auf einzelne kleine Stummel reduziert oder auch völlig zerstört werden (s. Fig. 190). Mitunter findet man alte Narben und zerfallende Gummata nebeneinander.

Bei Typhus kommt es im Kehlkopf nur in seltenen Fällen zu markiger Schwellung des lymphoiden Gewebes, die ebenso wie im Darm in Geschwürsbildung ausgehen kann. Häufiger sind im Verlaufe des Typhus katarrhalische oder pseudomembranöse, durch Sekundärinfektion bedingte Entzündungen von Kehlkopf und Luftröhre, die ebenfalls leicht zu Geschwürsbildung führen. Besonders häufig

VII.

Respirationsorgane.

Von

H. BEITZKE.

Mit 57 Figuren im Text

A. Nase (nasus, ἡ ῥίς) und Nebenhöhlen.

1. Normale Anatomie.

Die obere, mittlere und untere Muschel scheiden jede Nasenhöhle in drei

Cellulae ethm
gang, an dessen
sphenoidale) befindet.

Im Bereiche der knorpeligen Wände (**Regio vestibularis**) ist die Nasenhöhle mit geschichtetem Plattenepithel ausgekleidet; die papillentragende Submukosa enthält zahlreiche Talgdrüsen und die Haarbälge der Vibrissae. Der bei weitem überwiegende Teil der Nasenhöhle (**Regio respiratoria**) besitzt eine Schleimhaut mit mehrreihigem Flimmerepithel, die lebhafte Bewegung der Flimmerhaare ist gegen die Nasenöffnungen hin gerichtet. Die Submukosa besteht aus lockerem Bindegewebe und elastischen Fasern und enthält wechselnde Mengen adenoiden Gewebes, alveolär-tubuläre Schleimdrüsen und reiche Venennetze, an den Muscheln förmliche Schwellkörper. Ähnlich gebaut, nur beträchtlich dünner, ist die Schleimhaut der Nebenhöhlen. Dem Geruchssinn dient nur der mittlere Teil der oberen
Regio olfactoria.
Endapparate des
tz. Der Nasen-
unteren Muschel
h gebaut wie die
rdichtet sich das

mächtig entwickelte
versorgung der inner
palatina, die des Nas
Äste der Carotis ext
Arteria alveolaris sup
aus der Carotis inter

lung der Lymphsche
stammen aus dem I. und II. Aste des Trigeminus

zwischen den Knorpelringen bei chronischen Katarrhen. Die unten zu erwähnenden Zystofibrome munden manchmal mit einer trichterformigen, divertikelartigen Öffnung. Bei Erstickungstod ist di [illegible] gekrummt („asphyktische" oder [illegible] nikationen der Trachea mit den [illegible] störungen (s. oben) auch durch perforierende Kreose, Gummata, erweichte tuberkulöse und anthrakotische Lymphdrüsen entstehen; die Folgen sind Aspirationspneumonie und Lungengangrän. Ferner können Aortenaneurysmen in die Trachea einbrechen.

An den Kehlkopfknorpeln kommen traumatische **Frakturen** vor, namentlich wenn *bereits Verknöcherungen eingetreten sind.*

Blutige **Verletzungen** des Kehlkopfes (insbesondere Kriegsverletzungen) sind stets ernster Natur, nicht nur im Beginne wegen der Gefahr der Erstickung durch Blutung, Ödem und Phlegmonen, sondern auch später durch fixierende und verzerrende Narben am Stimmbandapparat. Bei Verletzungen des Kehldeckels ist die Gefahr einer Schluckpneumonie besonders groß.

8. Fremdkörper und Parasiten.

Fremdkörper verschiedenster Art gelangen in der Regel durch Unvorsichtigkeit oder durch „Verschlucken" in Kehlkopf oder Trachea hinein, selten werden sie in verbrecherischer oder in selbstmörderischer Absicht eingeführt. Bei entsprechender Größe können sie zu völligem Verschluß und damit zu sofortiger Erstickung führen. So findet man bei Neugeborenen öfter Schleim- und Mekoniummassen, [illegible] Zeugpfröpfe. Von klei- [illegible] nen und Knöpfe) rasch [illegible] ten und Knochenstück- [illegible] chen und an der Bifurkation der Luftröhre fest, manchmal auch dicht unterhalb der Stimmbänder, wo sie der Inspirationsstrom fast gar nicht, der Exspirationsstrom aber mit aller Gewalt erfaßt und gegen die Unterfläche der Stimmbänder drängt. Sie erzeugen, wenn sie nicht alsbald wieder entfernt werden, Druckgeschwüre und eitrige Katarrhe oder Phlegmonen.

Bei **Trichinose** sind die Kehlkopfmuskeln besonders reichlich von Trichinen durchsetzt. Als Merkwürdigkeit ist ein (schließlich operativ entfernter) Askaride im Kehlkopf eines Kindes zu erwähnen, der je nach seiner Lagerung zu mehr oder minder schweren Stenoseerscheinungen Anlaß gab.

9. Die echten Geschwülste.

An den Stimmbändern finden sich nicht selten etwa hanfkorngroße, halbkugelige, derbe, von Plattenep [illegible] bei Personen, die beruflich ihre Sti [illegible] *sie dürften wenigstens zum Teil* [illegible] wöhnlich sind **Angiome, Myxome, Sarkome, Endotheliome.** Dagegen kommen kleine **Ekchondrosen** und **Osteome** an den Knorpelringen der Trachea öfter vor (s. S. 298); praktisch haben sie meist keine Bedeutung, und sehr selten werden sie so groß, daß sie bei entsprechendem Sitz das Lumen eines Hauptbronchus stenosieren. Die häufigsten Geschwülste sind **papilläre Fibroepitheliome** im Kehlkopf. Sie sitzen meist an den Stimmbändern, oft symmetrisch (s. Fig. 193). Bei jugendlichen Personen wuchern diese Geschwülste mitunter an der ganzen Wand des Kehlkopfes, füllen das Lumen mehr oder weniger vollständig

Schwellung, Rötung und Erosionen, die sich mit Borken bedecken. Bei einigermaßen heftiger [illegible] junktiven beteiligt; in [illegible] der Schleimhaut, oft mit [illegible] Blutungen. Manchmal ist die Rachenmandel mit katarrhalischer oder lakunärer Entzündung (vgl. Kap. XII, D) beteiligt; sie kann indes auch isoliert oder mit den Gaumenmandeln zusammen erkranken.

Die katarrhalische Rhinitis tritt entweder selbständig oder als Teilerscheinung akuter Allgemeinerkrankungen (Influenza, Masern, Scharlach, Flecktyphus, Pocken usw.) auf. Die primäre katarrhalische Rhinitis dürfte in den meisten Fällen durch die in der Nase stets vorhandenen Bakterien verursacht sein, wobei Erkältungen in der Regel das prädisponierende Moment abgeben. Ferner kommen mechanische (Staubinhalation) und chemische Ursachen (Einatmung ätzender Dämpfe, Jodmedikation) in Betracht; bei allen diesen Momenten dürfte eine Schädigung der für die Entfernung der Bakterien so wichtigen Epithelflimmerung eine Rolle spielen. Besonders zu erwähnen ist der Heuschnupfen oder Sommerkatarrh, der zur Zeit der Getreideblüte bei besonders disponierten Personen regelmäßig auftritt und durch die Pollenkörner verschiedener Gramineenarten ausgelöst wird. Die akute katarrhalische Rhinitis endigt in den meisten Fällen mit Restitutio ad integrum; seltener geht sie über in die folgende Form.

Der akute **eitrige Katarrh** (Blennorrhoe) besteht in schleimig-eitriger oder rein eitriger, manchmal auch fötider Absonderung der Nasenschleimhaut. Diese ist geschwollen und gerötet und zeigt manchmal kleine Blutungen, ist aber in der Regel selbst nicht nennenswert eitrig infiltriert. Erosionen mit Borkenbildung, besonders an Nasenlöchern und Oberlippe, sind hier die Regel. Das oft sehr reichliche Sekret kann sich in den Nebenhöhlen stark anhäufen (Empyem) und von hier aus die Entzündung unterhalten. Die Ursache des eitrigen Nasenkatarrhs ist stets eine mikrobielle; sehr häufig ist er, ebenso wie die vorige Form, eine [illegible] besonders des Scharlach [illegible] kokken, Staphylokokke [illegible] Influenza- und Diphtheriebazillen sowie Anaërobier. Als auslösende Momente kommen außerdem zerfallende Tumoren oder infektiöse Granulationsgeschwülste, Fremdkörper und in der Kieferhöhle Karies der benachbarten Zahnwurzeln in Betracht.

Die akute katarrhalische und eitrige Entzündung der Nase, an sich höchstens bei Neugeborenen gefährlich, sind deswegen von Bedeutung, weil sie große Neigung haben, sich auf die Nachbarschaft auszubreiten. Mit Vorliebe dringen sie in den Rachen und die tieferen Respirationswege vor, ferner durch die Tube ins Mittelohr, auch durch die Lymphscheiden des Olfaktorius in die Schädelhöhle, besonders ein eitriger Katarrh kann auf diese Weise lebensgefährliche Erkrankungen (eitrige Otitis media, Meningitis) nach sich ziehen.

Bei **pseudomembranöser Rhinitis** findet sich auf der geschwollenen und geröteten Schleimhaut ein mehr oder weniger fest haftender, weißgelblicher bis grünlicher Belag, der sich in Fetzen oder als zusammenhängender Ausguß abziehen läßt. Die Erkrankung tritt entweder primär auf oder sekundär im Anschluß an Rachendiphtherie, Scharlach und Erysipel. Als Erreger figurieren meist Diphtheriebazillen, seltener Streptokokken und Pneumokokken sowie gewisse Kampfgase. Primäre Nasendiphtherie ist besonders im Säuglingsalter häufig.

(*Fremdkörper*). Diss. Breslau 1909 — v. Kostanecki u. Mielecki (*Angeborene Fisteln*), Virch. Arch. 120 u. 121. 1890 — Landgraf (*Typhus*), Char. Ann. 1889. — [illegible] kel (*Amyloidtumoren*), [illegible] Arch. 179. 1905 — [illegible] — Stumpf (*Syphilis*), [illegible] W. 1887, Nr. 32. — Weigert (*Diphtherie*), Virch. Arch. [illegible] 1878.

C. Bronchien (bronchi, *οἱ βρόγχοι*).

1. Normale Anatomie.

Die Luftröhre teilt sich (beim Erwachsenen 13—14 cm unterhalb der wahren Stimmbänder) in die beiden Hauptbronchien Der rechte gibt schon nach sehr kurzem Verlauf Seitenäste ab und bildet nur einen geringen Winkel zum Verlauf der Trachea, deren eigentliche Fortsetzung er darzustellen scheint; der linke Haupt-

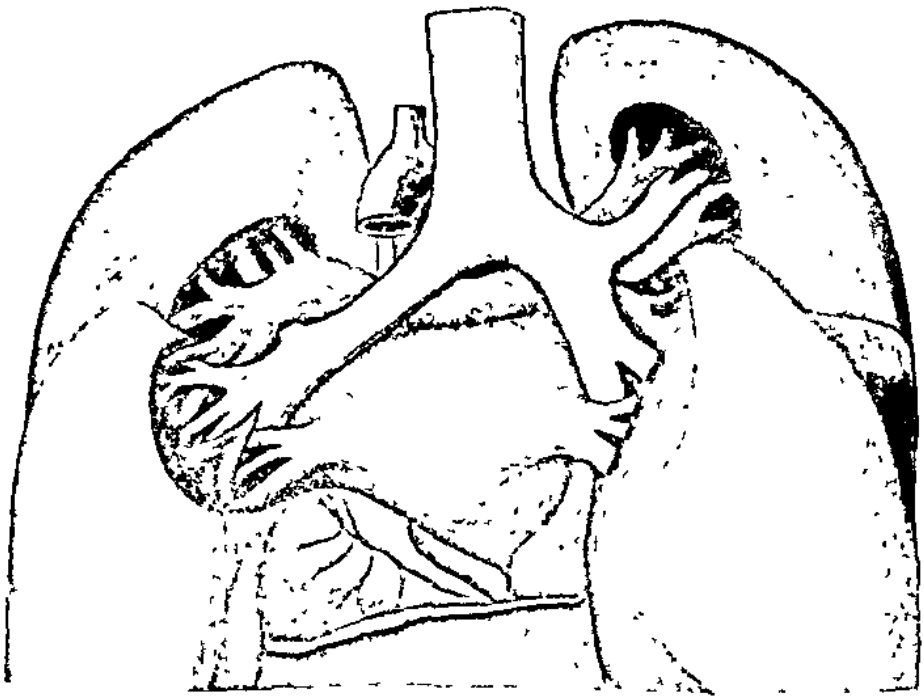

Fig 195 Topographische Verhältnisse der großen Bronchien und Lungengefäße nach Wegnahme der hinteren Thoraxwand, des Ösophagus und der Aorta descendens Lungenarterie dunkel, Lungenvenen hell Nach Stoerck.

bronchus verläuft ein längeres Stück ungeteilt und ist stärker gegen die Achse der Trachea geknickt. Der Winkel zwischen [illegible] ra 70°. Sie setzen sich unter allmählicher Verjüng [illegible] enäste in die beiden Unterlappen fort, wo sie et [illegible] medial gelegen sind. Der rechte bildet einen sel [illegible] Bogen, der linke ist leicht S-förmig gekrümmt. I [illegible] ird im [illegible] kon- [illegible] chien [illegible] raler [illegible] vene [illegible] n ist. [illegible] hten [illegible] n stets unter ihrem zugehörigen [illegible] ervenversorgung siehe bei Lunge- [illegible] chien stimmt im wesentlichen mit [illegible] Durchmesser werden die Knorpel- [illegible] mehr, sondern nur noch unregel-

ganze Nase befallen. Die Nasenhöhlen sind weit, die knöchernen Wände sind atrophisch und können an den unteren Muscheln bis auf dünne, schmale Leisten schwinden. Das eitrige Sekret trocknet zu grünlichen Borken ein, die sich meist faulig zersetzen und einen aashaften Gestank verbreiten (Ozaena, Stinknase). Man findet in den Borken Unmassen der verschiedensten Bakterien.

Die Ursache der Ozaena ist noch nicht ganz klar (*Amersbach*, Lit.). Vermutlich steckt ein fruhzeitig erworbenes Empyem mit Karies einer Nebenhöhle (Siebbeinzellen, Kieferhohle) dahinter, wodurch ein fortwahrender Nasenkatarrh unterhalten wird. Dieser bringt schließlich die Schleimhaut und die knöchernen Nasenwande zur Atrophie; die Ausweitung bedingt dann das Eintrocknen und die faulige Zersetzung des herabfließenden Sekrets.

c) Spezifische Entzündungen. **Tuberkulose** erscheint in der Nase in drei Formen: 1. als Lupus, am häufigsten im Vestibulum und im Nasenrachenraum; 2. als tuberkulöses Granulom; die breitbasigen, manchmal fungösen, graurötlichen, oberflächlich ulzerierten Tumoren sitzen mit Vorliebe am knorpeligen Septum, meist bei kräftigen, nicht phthisischen Personen, und können mehr oder weniger ausgedehnte Zerstörungen der Knorpel und Knochen bewirken; 3. als tuberkulöse Geschwüre, bei Phthisikern, am häufigsten im Nasenrachenraum, seltener in der eigentlichen Nasenhöhle. Die beiden ersten Formen kommen häufig kombiniert vor und werden von manchen Autoren als identisch betrachtet. Primäre isolierte Tuberkulose der Nase ist selten, ebenso Tuberkulose der Nebenhöhlen. Sie tritt in Form von tuberkulösen Schleimhautinfiltraten und als tuberkulöses Empyem auf, das sehr zur Fistelbildung neigt.

Syphilis. Angeborene Syphilis äußert sich als eitriger, sehr hartnäckiger Katarrh mit Hyperämie und zelliger Infiltration der Schleimhaut, der bei längerer Dauer mit Geschwürsbildung und Schrumpfungsprozessen besonders am Septum einhergeht. Er ist klinisch oft das einzige Zeichen von angeborener Syphilis. Die erworbene Syphilis kommt in allen drei Stadien vor. Primäraffekte (der äußeren Nase und des Vestibulums) sind selten, ebenso makulöse und papulöse Sekundäraffektionen der Nasenschleimhaut. Das Hauptinteresse beanspruchen die G[illegible] gelagert sind, s[illegible] ekretion veranla[illegible] nächstdem Nasenboden und Nasendach. An allen drei Orten können sie ausgedehnte Zerstörungen hervorrufen; die des Septums führen zu Einsinken des Nasen[illegible] enannten Sattelnase, l weichen Gaumens. iebbeinzellen wegen er Gummata kommt häufigsten zwischen kulose und Syphilis in der Nase kombiniert vor, was diagnostisch große Schwierigkeiten machen kann.

Bei **Rotz** erscheinen auf der geröteten Schleimhaut zahlreiche miliare bis linsengroße Knötchen, die aufbrechen, zusammenfließen und zur Bildung ausgedehnter Geschwüre mit speckigem Grunde führen. In manchen Fällen zerstören sie Knorpel und Knochen. Dabei besteht lebhafte eitrige Sekretion. Der Verlauf ist entweder ein akuter und tödlicher unter Ausbreitung des Prozesses auf andere

Die akute Bronchitis befällt nicht immer alle Abschnitte gleich stark, bei Erwachsenen in der Regel nur die größeren Bronchien, und zwar nicht selten (bei Aspiration von Speiseteilen, bei Lungenhypostase) ausschließlich die der Unterlappen. Bei Kindern lokalisiert sie sich hingegen manchmal vorwiegend in den kleinsten Ästchen (**Bronchiolitis, Bronchitis capillaris**), wobei die größeren Bronchien nicht einmal immer erheblich affiziert zu sein brauchen, so daß die Affektion makroskopisch manchmal schwer zu erkennen ist. Es gelingt am besten, wenn man einen Schnitt senkrecht zur Achse der Hauptbronchien anlegt und das Parenchym zusammendrückt; auf der Schnittfläche erscheinen dann zahlreiche feine gelbe Tröpfchen, das aus den Bronchiolen ausgepreßte Sekret. Die akute Bronchitis ist für kräftige Individuen ein ungefährliches Leiden, nicht jedoch für Kinder und alte Leute. Namentlich die Kapillärbronchitis kann durch Verstopfung zahlreicher Bronchiolen lebensbedrohlich werden.

Fig. 196. Bronchialausguß bei fibrinöser Bronchitis. (Nat. Größe.)

Die fibrinöse (pseudomembranöse, kruppöse) **Bronchitis** unterscheidet sich histologisch nicht von der entsprechenden Erkrankung der Trachea und tritt in drei Formen auf: 1. deszendierend als Fortsetzung einer pseudomembranösen Entzündung der Luftröhre, von der sie sich histologisch nicht unterscheidet. In den kleineren Ästen geht sie meist über in eitrige Bronchitis; 2. aszendierend von einer fibrinösen (seltener käsigen) Pneumonie aus, wobei man solide fibrinöse Ausgüsse kleinster Bronchien findet; 3. als primäre Erkrankung; es werden mehrere Zentimeter lange, gelblichweiße, baumförmig verzweigte Bronchialausgüsse (s. Fig. 196) expektoriert. Das Leiden ist selten und verläuft oft chronisch, die Ätiologie ist unbekannt.

Putride Bronchitis. Das Sekret ist stinkend, mißfarben, grünlich oder bräunlich und enthält außer Zellen Unmassen von Bakterien und allerlei Fäulnisprodukte, besonders Fettsäurenadeln, manchmal auch Tripelphosphatkristalle, Leuzin und Tyrosin; es ist dünnschleimig oder dünnbreiig und enthält mitunter kleine weiche Klümpchen (sogenannte Dittrichsche Pfröpfe). Die Schleimhaut ist heftig gerötet, geschwollen, oft schmierig-graugrünlich belegt, in anderen Fällen braunrot oder schwärzlich und von zunderartiger Beschaffenheit. Mikroskopisch findet man außer Schwellung und Hyperämie starke zellige Infiltration und Epithelverlust, in schweren Fällen auch pseudomembranöse, hauptsächlich aus Leukozyten und Bakterien bestehende Beläge oder Nekrose der obersten Schicht.

Putride Bronchitis entsteht bei Stagnation katarrhalischer Sekrete, also namentlich bei Bronchektasien (s. diese), ferner wenn faulende oder leicht zersetzliche

7. Fremdkörper und Parasiten.

[illegible]

oder putriden Katarrh.

[illegible]

durch seine Vermittlung andere Personen infizieren, ohne daß er selbst erkrankt; letzteres wird besonders bei Diphtherie und epidemischer Meningitis angenommen.

8. Störungen der Lichtung.

Verletzungen der Nase und ihrer Nebenhohlen (insbesondere die queren Durchschüsse) pflegen im allgemeinen gut und rasch zu heilen; doch kommen dabei Verwachsungen und Verzerrungen im Innern mit Stenosebildung vor.

Verengerungen der Nase wurden außerdem schon mehrfach erwahnt, so als angeborene Anomalie, bei Schwellung und Hyperplasie der Schleimhaut durch Entzundungen, bei Gummen und deren Folgezustanden, Geschwulsten, Fremdkorpern. **Erweiterung** der Nasenhohle kann die Folge einer chronischen atrophierenden Rhinitis oder ausgedehnter syphilitischer Zerstorungen sein. Eine Erweiterung der Stirnhöhlen findet sich in der Regel bei chronischem Schnupfen, besonders haufig bei Syphilitikern.

9. Die echten Geschwülste.

Fibrome sind die häufigsten Geschwulste in der Nase. Sie kommen namentlich an den Seitenwänden und in den Nebenhöhlen, besonders der Kieferhöhle, als gallertartige, polypöse, blaßrosafarbene oder blaßgelbliche Geschwülste verschiedener Größe vor, bestehend aus stark ödematösem Bindegewebe (seltener wahrem Schleimgewebe) mit eingestreuten Lymphozyten, von Flimmerepithel oder Plattenepithel überzogen. Im Gegensatz hierzu stehen die harten Fibrome, die meist bei [illegible] werden und sich durch starke Wachs- [illegible] ;ehen meist von einer Nebenhöhle, in [illegible] leren knöcherne Wandung sie zur Auftreibung und zur Atrophie bringen können; ihre Fortsätze reichen in die Nasenhöhle und den Nasopharynx hinein, den sie ganz ausfüllen können. Seltener entspringen sie vom Nasenrachendach oder vom Choanalrand. Histologisch bestehen sie [illegible] oft [illegible] ernt [illegible])steome, Angiome, Sarkome und [illegible] teils polypös, teils breitbasig, himbeerförmig oder zottig, finden sich mit Vorliebe in den oberen und vorderen Abschnitten der Nase; sie sind zum Teil entzündlichen Ursprungs (s. chronische eitrige Rhinitis), vielfach von Plattenepithel überzogen, in manchen finden sich zystische Erweiterungen der ein-

Bronchiolitis obliterans nur eine Teilerscheinung bei der Karnifikation pneumonischer Prozesse, so besonders nach fibrinöser und nach Influenzapneumonie.

An alle Formen der akuten Bronchitis kann sich Bronchopneumonie anschließen, besonders an die putride Form, die auch zu Lungenbrand und jauchigen Metastasen in anderen Organen führen kann. Weniger bedenkliche Folgen sind Atelektase und akutes Emphysem (s. S. 353 u. 355).

b) **Chronische Entzündungen.** Bei der **chronischen katarrhalischen Bronchitis** findet sich ein reichliches, glasig-schleimiges oder eitrig-schleimiges Sekret, die Schleimhaut ist stark gerötet und geschwollen und hat oft ein sammetartiges Aussehen; in vielen Fällen sieht man quergestellte, dunkelrote oder graurötliche Leisten und Falten.

Fig. 198. Chronische Bronchitis. Längsschnitt. Schleimhaut zellig infiltriert, in Zotten und Falten gewuchert. Epithel kubisch und mehrschichtig. Peribronchiales Gewebe verdickt und hyperämisch. Wucherung des anstoßenden Alveolarepithels. (Schwache Vergr.)

Mikroskopisch erweist sich die Schleimhaut und Submukosa blutreich und mehr oder weniger stark mit kleinen Rundzellen und Plasmazellen infiltriert; die Infiltration erstreckt sich oft tief in die elastisch-muskulösen Wandschichten und ins peribronchiale Gewebe. Das sammetartige Aussehen der Schleimhaut wird durch feine Zotten und Falten hervorgerufen, d[illegible] gewebes, man [illegible] Epithel ist in [illegible] oder gar pla[illegible] verdickt ist ([illegible] der Wand ei[illegible] schwinden allmählich, die vorspringenden Querleisten werden zu flachen, weißlich-narbigen Strängen, die verdünnte Wand gibt dem Inspirationsdruck nach und das Lumen weitet sich aus.

Die chronische Bronchitis kann aus einer akuten hervorgehen. Primär tritt sie auf bei langerdauernden Stauungszuständen der Lungen, also besonders bei

und in den M[illegible]
Kehlkopf u[illegible]
zwischen di[illegible]
Drüsen noch [illegible] Luftröhre
geschieht du[illegible] und interior, von denen je zwei als
Arteria laryn[illegible] und interior unterschieden werden. Die Lymphgefäße führen teils zu der den Nervus laryngeus recurrens, teils zu der die Vena jugularis interna begleitenden Drüsenkette; die Lymphe aus diesen Drüsen ergießt sich in den Truncus lymphaticus superior. Der sensible Nerv für den oberen Teil des Kehlkopfes ist der Ramus laryngeus superior nervi vagi, für den unteren Teil des Kehlkopfes und die Luftröhre der Ramus recurrens nervi vagi. Der letztere ist zugleich der motorische Nerv für sämtliche Kehlkopfmuskeln mit Ausnahme des Cricothyreoideus, der vom Ramus laryngeus superior versorgt wird.

2. Leichenerscheinungen.

In der Agone und nach dem Tode gelangt häufig Mageninhalt durch den Ösophagus und Pharynx in Kehlkopf und Luftröhre und führt zu mehr oder weniger starker kadaveröser Verdauung der Schleimhaut. Ein Vergleich der im Kehlkopf gefundenen Massen mit dem Inhalt von Magen und Speiseröhre gestattet meist ohne weiteres die Diagnose.

3. Störungen der Entwicklung.

Zunächst sind Aplasie und Hypoplasie einzelner Teile des knorpeligen Kehlkopfgerüstes zu erwähnen. Kongenitale Atresie d[illegible]
häufiger Ösophagotrach[illegible]
die Lebensfähigk[illegible] cervicalis
[illegible] unterhalb des
[illegible] (sehr selten) in
[illegible] Innenrande des
Sternol[illegible]
und en[illegible]
Fisteln[illegible]
sein[illegible]
keit[illegible] „kongenitalen" Fisteln und
Zyste[illegible] Zylinderepithel [illegible]et und enthalten
manchmal in ihrer Wandung [illegible] ektodermalen Herkunft; von ihnen können [illegible] Die mit Kehlkopf oder Trachea in Verl[illegible] Halsfisteln [illegible]s
diejenigen, welche vom Pharynx [illegible]
Angeb[illegible]
[illegible] Verdauerung
[illegible] und bei intralaryngealer Lage schwere
S[illegible]. Bei Neugeborenen, die einige Stunden bis Tage nach der Geburt unter asphyktischen Erscheinungen sterben, kann man in [illegible]
als einzigen Befund eine Stenose der [illegible]
plattung in [illegible]
der auf [illegible] An der vorderen
Kommi[illegible] nicht unter ihr, weit [illegible]
findet sich gelegentlich ein [illegible]
Innen[illegible]

Syphilis findet sich nur an den großeren Bronchien, und zwar in Gestalt von stenosierenden, zerfallenden und vernarbenden Gummen, am haufigsten unmittelbar an der Bifurkation der Trachea.

6. Störungen des Lumens und der Kontinuität.

Verengerungen (**Bronchostenosen**) und **Verschluß** von Bronchien können bewirkt werden 1. durch Veränderungen der Bronchialwand (entzündliche Schleimhautschwellung, Bronchiolitis obliterans, Gummen, Tumoren, Narben); 2. durch Verstopfung des Lumens (mit Sekret, entzündlichem Exsudat, käsigen Massen, Fremdkörpern); 3. durch Druck von außen (schrumpfende anthrakotische Lymphdrüsen, Tumoren der Lunge, des Mediastinums und des Ösophagus, Herzvergrößerung, Aortenaneurysmen). Bei starker Herzvergrößerung wird der normalerweise 70° betragende Bifurkationswinkel der Trachea gespreizt, zugleich werden die Hauptbronchien, besonders der linke, nach hinten verdrängt und stenosiert; dabei pflegen die Knorpelringe eine ganz charakteristische Formveränderung zu erleiden, derart, daß ihre halbkreis- oder hufeisenförmige Krümmung in eine hakenförmige übergeht. Völliger Verschluß eines Bronchus hat Atelektase des zu-

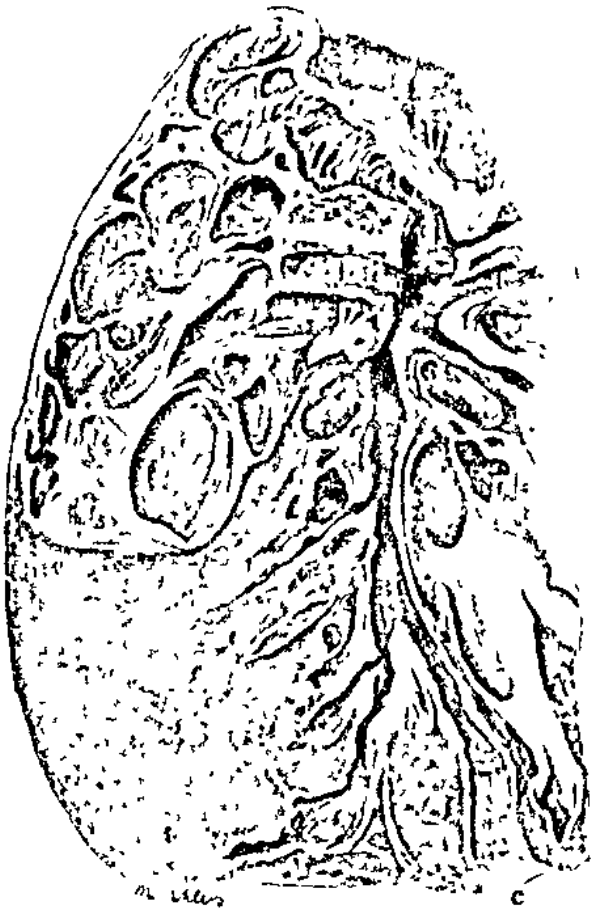

Fig. 199. Angeborene sackförmige und variköse Bronchektasien im Oberlappen. Bei c zylindrische Bronchektasie im Unterlappen.

und Bronchektasie nach sich ziehen.

Erweiterungen der Bronchien (**Bronchektasien**) finden sich entweder **diffus** als zylindrische oder **zirkumskript** als sackförmige (viel seltener spindlige oder variköse) Ausbuchtungen (s. Fig. 199). Die diffusen sind manchmal nur geringgradig und daran zu erkennen, daß man die Bronchien bis dicht unter die Pleura mit der Schere aufschneiden kann, namentlich in den Unterlappen. Die zirkumskripten können entweder einzeln oder auch in größerer Anzahl vorhanden sein, mitunter so zahlreich, daß die Lungenschnittfläche an einzelnen Stellen ein wabenartiges Aussehen hat. Ihre Größe schwankt beim Erwachsenen zwischen einer Bohne und einem Hühnerei; bei kleinen Kindern gibt es schon Bronchektasien von Hirsekorngröße Der zuführende Bronchus geht meist ziemlich unvermittelt, seltener ganz allmählich in sie über und ist

sten ist der Einbruch tuberkulöser und anthrakotischer Bronchialdrüsen. Abnorme Kommunikation eines Bronchus mit der Pleurahöhle (durch phthisische, eitrige, brandige Prozesse oder blutige Verletzungen) hat Pneumothorax zur Folge (s. S. 370).

7. Fremdkörper.

Von außen durch „Verschlucken" oder durch eine abnorme Kommunikation

gelangen 3—4 mal so häufig in den rechten als in den linken Hauptbronchus, was sich aus den anatomischen Verhältnissen (vgl S. 306) leicht erklärt. Inhalierter Staub wird teils wieder nach außen befördert, teils in Lungen und Bronchialdrüsen abgelagert. In den Bronchien selbst können in seltenen Fällen Steine entstehen durch Inkrustation eingedickter Sekretmassen mit Kalksalzen; die Steine werden gewöhnlich in sackförmigen Bronchektasien gefunden und erreichen Kirschkern- bis höchstens Bohnengröße

8. Geschwülste

siehe bei Lungen.

Literatur.

Referat. Eppinger, Erg. d. allg. Path. 3. II, 1896.

Normale Anatomie. Aeby, *Der Bronchialbaum*, Leipzig 1880 — Koike (*Elast. Fasern*), Arch f. Laryng 27. 1913. — Narath, *Der Bronchialbaum*, Stuttgart 1901. — Orsós, Verh. D. path. Ges 1913 — Stoerck (*Topographie*), Zschr. f. klin. M. 69 1909.

Pathologie. Buchmann (*Fetale Bronchektasie*), Frankf. Zschr. f. Path. 8. 1911. [illegible] rch f klin. M 81. 1904 — Huebschmann [illegible] z. path. Anat. 63 1916 — Jochmann [illegible] path Anat. 36 1904 — Liebermeister [illegible] 80 1904. — Posselt (*Bronchektasie*), Med [illegible] *s fibrinosa*), Zbl. f. Path 10 1899.

D. Lungen (pulmo, ὁ πνεύμων).

1. Normale Anatomie.

Jeder Lungenlappen (Lobus pulmonis) ist durch Bindegewebe in eine Anzahl erbsen- bis haselnußgroßer Lappchen (Lobuli) geteilt, die allemal dem Verbreitungsbezirk eines Endbronchus entsprechen Die kleinsten Bronchiolen tragen bereits einzelne halbkugelige Ausbuchtungen [illegible]

kernlosen Platten, zwischen denen kubische Zellen einzeln oder gruppenweise verstreut sind Benachbarte Alveolen kommunizieren miteinander durch feine Poren.

Von den Blutgefäßen der Lunge verlaufen die Pulmonalarterienäste stets mit den Bronchien zusammen, während die Pulmonalvenen getrennt von ihnen zur Lungenwurzel ziehen und erst an die größeren Bronchialäste herantreten Die Arteriae bronchiales stehen mit den Pulmonalarterien in mehrfacher Verbindung und gehen ebenso wie diese in das engmaschige, dicht unter dem respiratorischen Epithel

der wahren Stimmbänder sitzen. Mikroskopisch sieht man spärliches Granulationsgewebe in der Submukosa, meist ohne deutliche Tuberkelbildung; es verkäst zentral und greift am Rande allmählich weiter. Manchmal finden sich nur ein einziges oder zwei symmetrisch an den Stimmbändern sitzende Geschwüre, in anderen Fällen ist die Schleimhaut von Kehlkopf und Luftröhre von zahlreichen Gruppen konfluierender sogenannter „lentikulärer" Geschwürchen auf große Strecken hin förmlich zerfressen. Die Epiglottis kann am Rande wie ausgenagt erscheinen, die Stimmbänder können mehr oder weniger vollständig zerstört sein (s. Fig. 188). In der Luftröhre haben die Geschwüre oft einen überhängenden Rand, manchmal kommunizieren benachbarte Geschwüre miteinander unter einer Schleimhautbrücke her. Perichondritis (s. oben) tritt in Kehlkopf wie Luftröhre öfter hinzu.

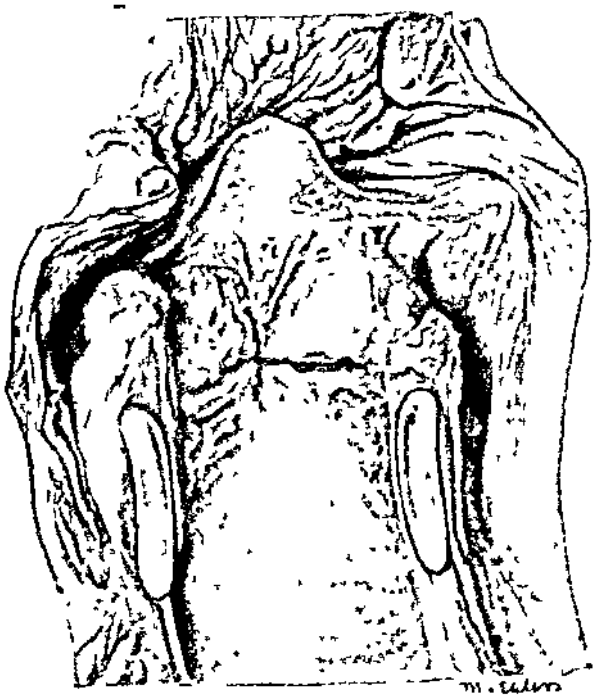

Fig. 188 Geschwürige Tuberkulose des Kehlkopfs.

[illegible] berkulose, die sich hauptsächlich an der Epiglottis, den aryepiglottischen Falten und den Taschenbändern lokalisiert, also da, wo das adenoide Gewebe am stärksten entwickelt ist. Die betreffenden Teile sind geschwollen und derb, in der Leiche aber meist nicht erheblich gerötet; der Kehlkopfeingang kann durch die Schwellung stark verengt sein (s. Fig. 189). Mikroskopisch findet sich eine mächtige Entwicklung tuberkulösen Granulationsgewebes mit Tuberkeln und mehr oder weniger reichlichen Tuberkelbazillen in der Submukosa.

Fig. 189 Infiltrierende Tuberkulose der Epiglottis und der aryepiglottischen Falten.

Über kurz oder lang kommt es an den verschiedensten Stellen zur Verkäsung des Granulationsgewebes, zu oberflächlichem Zerfall und damit zur Geschwürsbildung, an die sich wieder Wucherungs- und Vernarbungsvor-

ist selten und meist nur geringfügig. Das Amyloid sitzt in der Wand der Gefäße, manchmal in dünnen streifenförmigen Lagen zwischen Alveolarepithel und elastischem Gerüst. Noch seltener sind multiple, im ganzen Organ verstreute Amyloidtumoren, Knötchen von meist geringer Größe, gelblicher Farbe und meist derber Konsistenz, die Amyloidreaktion geben; sie werden in der Regel zusammen mit lokalen Amyloidtumoren der oberen Luftwege gefunden (vgl. S. 298). Nicht zu verwechseln hiermit sind die Corpora amylacea, konzentrisch geschichtete mikroskopische Gebilde von der Größe einer Alveole und darunter, die sich ebenso verhalten wie die gleichnamigen Gebilde in der Prostata. Sie finden sich gelegentlich bei roter Induration, Tuberkulose und anderen chronischen Erkrankungen; sie bilden sich mit Vorliebe um Zelltrümmer und Kohlepartikel. Bei intensiven Resorptionsvorgängen am Skelett (z. B. bei ausgedehnten Knochengeschwülsten) kommt es zu Kalkmetastasen in den Lungen. Die Veränderung ist makroskopisch kaum zu erkennen, mikroskopisch findet man in den Alveolarsepten dünne Kalkspangen die vorzugsweise durch Imprägnierung der elastischen Fasern mit Kalk entstehen, die Kalkniederschläge sind gewöhnlich auch eisenhaltig. Ähnliche Eiseninkrustierungen, aber an Alkalien gebunden, finden sich gelegentlich in Stauungslungen.

Lungengangrän kommt in zwei ätiologisch voneinander zu trennenden Formen vor. Bei der embolischen (metastatischen) Lungengangrän handelt es sich um kirschkern- bis pflaumengroße, vereinzelt oder multipel an der Peripherie der Lunge sitzende Herde von keilförmiger Gestalt. Sie sind durch eine $^1/_2$—2 mm breite, gelbe Demarkationszone scharf von dem anstoßenden pneumonisch verdichteten Lungengewebe geschieden. Die Pleura über ihnen ist grün bis dunkelgraubraun gefärbt. Das Innere des Herdes ist von grünlicher bis schwärzlicher Farbe, matschig weich oder flüssig und verbreitet einen widerlichen Geruch. Mikroskopisch findet man darin fetzige Gewebstrümmer, Blutpigment, Fettsäurenadeln und Unmassen von Bakterien verschiedenster Arten; es handelt sich außer den gewöhnlichen Eitererregern vorzugsweise um Arten der Koligruppe sowie um Anaerobier aus der Familie der Buttersäurebazillen und der anaeroben Streptokokken, seltener um Spirochäten. Nach Ausspülen der weichen Massen bleibt eine keilförmige Höhle, die ganz oder teilweise noch von membran- [illegible] Histologische Unter- [illegible] llig nekrotische Zone, [illegible] doch nur sehr mangelhaft darstellbar sind. Dann folgt nach außen, der gelben Demarkationszone entsprechend, ein breiter Leukozytenwall, darauf gut erhaltenes Lungengewebe mit einem zellig-fibrinösen Exsudat in den Alveolen. Diese Form entsteht durch Einschleppung der Erreger auf dem Blutwege. Man findet dah[illegible] einen rotbräunlichen b[illegible] Embolus verschlossen [illegible] Die Quelle der Embo[illegible] entfernten Organe, sehr häufig im puerperalen Uterus.

Die zweite, die bronchogene Form des Lungenbrandes, nimmt in der Regel größere Ausdehnung an und sitzt nicht immer an der Peripherie, sondern sehr oft im Innern des Lungengewebes, fast stets in einem Unterlappen. Eine Demarkationslinie ist manchmal nur undeutlich und nur an einzelnen Stellen, oft überhaupt nicht vorhanden. In diesen Fällen bildet das Innere des bis faustgroßen Herdes eine schmutzigbräunliche

finden sich schlitzförmige Geschwüre beiderseits am scharfen Rande der Epiglottis, in denen der Knorpel zutage liegt (Fig. 191). Perichondritis schließt sich in vielen Fällen an.

Lepra erzeugt im Kehlkopf anfangs einen Katarrh, dem bald kleine knötchenförmige, oft geradezu lupusähnliche Infiltrate folgen, mit Vorliebe am Kehldeckel und den aryepiglottischen Falten. In anderen Fällen erscheinen diffuse Infiltrate, die den oberhalb der Stimmbänder gelegenen Teil des Kehlkopfes bis zur Unkenntlichkeit verändern können. Diese Infiltrate, pflegen lange Zeit bestehen zu bleiben. Sie können geschwürig zerfallen und mit Hinterlassung schwerer, entstellender Narben, ähnlich den syphilitischen, heilen.

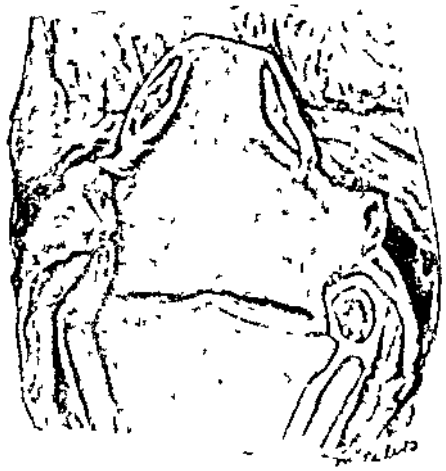

Fig 191 Randgeschwüre der Epiglottis bei Typhus.

Rotz und **Rhinosklerom** machen ähnliche Veränderungen wie in der Nase. Sklerom und Aktinomykose kommen in Kehlkopf und Luftröhre gelegentlich primar vor.

Leukämische Infiltrate an der Epiglottis und in den Morgagnischen Taschen sind selten.

7. Störungen des Lumens und der Kontinuität.

Verengerungen des Lumens kommen durch pseudomembranose und phlegmonose Entzündungen, Gummata, Geschwülste, Aortenaneurysmen, Senkungsabszesse der Wirbelsäule, Narben und Fremdkörper zustande; unter den stenosierenden Geschwülsten sind besonders Strumen zu nennen, die die Trachea entweder von seitwärts oder von vorn nach hinten gegen die Wirbelsäule zusammenpressen können, so daß der Querschnitt des Lumens lediglich einen schmalen Spalt bildet; auch intratracheal können aberrierte Strumen vorkommen. Bei alten Leuten ist die Luftröhre oft säbelscheidenförmig verengt, wie seitlich zusammengedrückt, ohne daß in allen Fällen eine mechanische Ursache dafür auffindbar ist (s. Fig. 192); vielfach handelt es sich um Druckwirkung der Schilddrüse oder der emphysematösen Lungenspitzen, seltener um Eindrücke des Aortenbogens oder von Aortenaneurysmen. Die Knorpelringe sind hierbei stets mehr oder weniger stark verkalkt bzw. verknöchert.

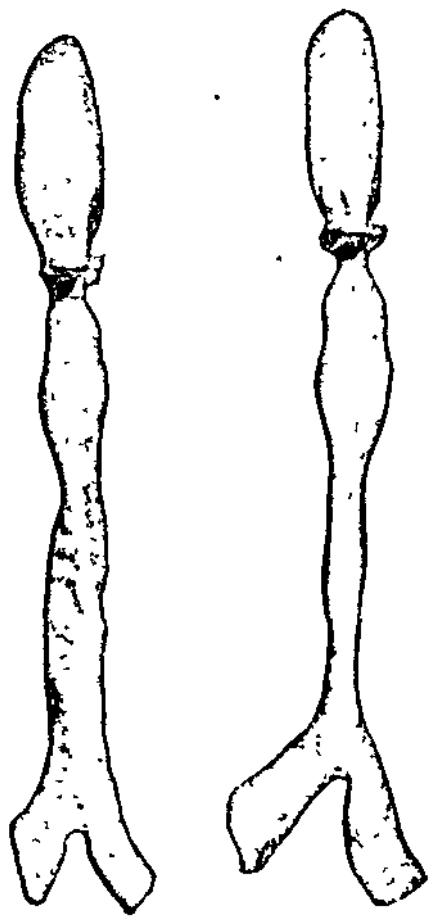

Fig 192 Zwei Gipsausgüsse von sogenannten „Alters-Säbelscheidentracheen" (Präparat Simmonds).

Erweiterungen des Tracheallumens kommen nur zirkumskript vor, meist als angeborene Divertikel (vgl. S. 297), gelegentlich als taschenartige Ausbuchtungen

infektion von den Bronchien aus brandig werden; auch bieten solche Herde an-

5. Störungen des Kreislaufs.

Anämie des ganzen Organs kommt als Teilerscheinung bei allgemeiner Anämie (Verblutungstod, perniziöse Anämie, Leukämie usw.) vor; das Organ ist blaßgrau oder blaßgelb. Emphysematöse Stellen sind blutärmer als ihre Umgebung infolge von Kompression und teilweisem Schwund ihrer Kapillaren.

Aktive Hyperämie findet sich bei Entzündungen. **Passive Hyperämie** kommt partiell als Hypostase vor, d. h. das Blut sammelt sich bei schwacher Herztätigkeit, der Schwere folgend, in den hinteren unteren Lungenpartien an; der Zustand findet sich besonders bei Kachektischen und bei alten Leuten, die befallenen Lungenteile neigen zur Entzündung. Wichtiger ist die passive Hyperämie des ganzen Organs, die sich am häufigsten bei Herzklappenfehlern, insbesondere Mitralfehlern, einstellt. Die Lungen sinken nicht zusammen, sind schwerer und fühlen sich fester an als gewöhnlich, knistern aber noch immer mehr oder weniger deutlich beim Betasten. Ihre Farbe ist fleischrot oder nach längerer intensiver von roter bzw. brauner lehrt, daß die Kapillaren und knospenförmig ins ein Befund, der den verminderten Luftgehalt und die vermehrte Konsistenz erklärt. Die Alveolarepithelien sind teilweise desquamiert. Der erhöhte Blutdruck erzeugt ferner vermehrte Transsudation und Diapedese roter Blutkörperchen in die Alveolen. Die roten Blutkörperchen werden teils durch die Lymphbahnen resorbiert, Pigment umgewan- globin vorher von nommen sind; nicht selten findet sich in diesen Zellen das Blutpigment um ein Staub- oder Kohlepartikelchen herum gelagert. Solche mit



Fig 200 Stauungslunge Die stark gefüllten Kapillaren springen knospenförmig ins Alveolarlumen vor Hämatoxylin, rote Elastikafärbung (Starke Vergr.)

aus und rezidivieren nach Entfernung sehr häufig. An der Außenseite der Trachea, und zwar gewöhnlich an ihrer Rückwand, werden gelegentlich erbsen- bis kirschgroße zystische Fibroadenome beobachtet, die aber klinisch wegen ihrer geringen Größe keine Erscheinungen machen; sie gehen aus Schleimdrüsen hervor, ihr Lumen kommuniziert meist durch eine feine Öffnung mit dem der Trachea. Krebse entstehen entweder primär (in der Trachea sehr selten) oder sie greifen von der Nachbarschaft (Zunge, Speiseröhre) auf Kehlkopf bzw. Luftröhre über. Oft ist bei der Sektion nicht zu entscheiden, ob der Krebs in den Atmungs- oder in den Verdauungswegen begonnen hat. Im Larynx beginnt der Krebs gewöhnlich an einem Stimmband, und zwar als flachhöckrige, derbe Infiltration,

Fig. 193. Papilläre Fibroepitheliome an beiden Stimmbändern

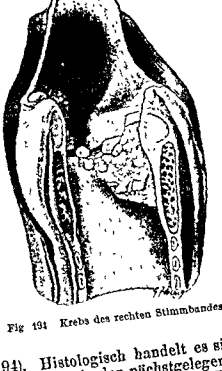

Fig 194 Krebs des rechten Stimmbandes

die sich allmählich ausbreitet (s. Fig. 194). Histologisch handelt es sich fast stets um Kankroid. Metastasen sind außer in den nächstgelegenen Drüsen selten; gewöhnlich kommt es vorher durch geschwürigen Zerfall des Krebses zu jauchiger Perichondritis mit Phlegmone und damit zur Erstickung oder zu Aspirationspneumonie.

Literatur.

Lehrbücher und Referate. Heymann, *Handb. d. Laryngologie usw.*, Wien 1900 [illegible] allg. Path. 3 II. 1896, 8 I. 1902. 10 1905.
[illegible] *Kehlkopfes*), Virch Arch. 181. 1905.
— [illegible] 1889 u. 119. 1890.
[illegible] 19. 1908. — Bordet u [illegible]
[illegible] Brückmann (*Tracheopathia* [illegible] on (*Intratracheale Strumen*), Diss. Berlin 1911.
[illegible] r. 37. — Hart (*Tracheobronchitis necroticans*) *Kehlsackbildung*). D Zschr f. Chir. 107. 1910.
[illegible] *ngitis*), Virch. Arch 164. 1901. — Konietzny [illegible]
— Hirschmann (*Akute* [illegible]

Ein hämorrhagischer Lungeninfarkt ist allemal die Folge einer Lungenarterienembolie, die aber für sich allein nur dann zur Erzeugung eines Infarktes ausreicht, wenn der Embolus ein septischer ist (s. darüber weiter unten); ist der Embolus ein blander, so kommt es nur bei einer gleichzeitig bestehenden Stauung im Lungenkreislauf zur Entstehung eines hämorrhagischen Infarktes. Bei dem plötzlichen embolischen Verschluß einer Pulmonalarterie sinkt zunächst der Blutdruck in dem von ihr versorgten Bezirk jäh ab, da jetzt nur noch aus der zugehörigen, viel schwächeren Bronchialarterie Blut einströmt. Die in den Lungenvenen und in den mit ihr verbundenen Bronchialvenen bestehende Stauung bewirkt aber alsbald eine rücklaufige Füllung der Kapillaren des betreffenden Bezirkes. Diesen Gegendruck vermag die schwache Bronchialarterie nicht zu überwinden. Sie pumpt zwar immer mehr Blut in den seines Lungenarterienastes beraubten Abschnitt hinein, erreicht aber keine Weiterbewegung des Blutes, sondern nur eine Stase und schließlich Diapedese des Blutes in die Alveolen.

Auf dem Sektionstisch kommen meist nur die **frischen** hämorrhagischen Infarkte zu Gesicht, da sie nur bei Personen mit schweren Zirkulationsstörungen und in der Regel erst sub finem vitae entstehen. Überlebt ein solcher Kranke die Infarktbildung längere Zeit, so wird der Infarkt zunächst heller, rotbräunlich und etwas weicher, da die roten Blutkörperchen zerfallen und das nicht mehr ernährte Lungengewebe abstirbt; die von der Bronchialarterie ernährte Pleura hingegen pflegt erhalten zu bleiben. Am Rande des Infarktes tritt eine graue bis rötlichgraue Begrenzungslinie auf, histologisch bestehend aus Granulationsgewebe, das nach und nach den ganzen Infarkt durchwächst; schließlich schrumpft er zu einer bindegewebigen Narbe. Andere Ausgänge des hämorrhagischen Infarktes sind Vereiterung und Verjauchung infolge sekundärer Infektion von den Bronchien aus; die weiteren Vorgänge sind dann dieselben wie beim septischen Infarkt. Abgesehen von diesem Ausgang, der zu Lungengangrän und eitriger bzw. jauchiger Pleuritis führen kann, ist die praktische Bedeutung der hämorrhagischen Lungeninfarkte gering.

Embolie der Lungenarterie durch **Thromben** zieht bei Verlegung des Stammes sofortigen Tod nach sich. Verschluß größerer Äste kann durch die plötzliche Mehrbelastung des Herzens noch nach Stunden zum Tode führen. Embolien kleinerer Äste werden nur dann verhängnisvoll, wenn der Embolus durch appositionelle Thrombose bis in den Hauptast hinein wächst oder wenn die übrigen, durch die Embolie nicht in Mitleidenschaft gezogenen Lungenteile infolge entzündlicher, [illegible] zum [illegible] Be- [illegible] ent- stehen hämorrhagische Infarkte (s. oben). Septisch infizierte Emboli können auch ohne Stauung Infarkte erzeugen. Die **septischen Infarkte** haben dieselbe Form wie die blanden, sind aber in der Regel kleiner, da die sehr brüchigen septischen Emboli beim Anprall an die Teilungsstellen der Lungenarterie manchmal wie Zunder zerstieben; aus demselben Grunde sitzen oft mehrere septische Infarkte dicht beieinander. Die Folgen einer septischen Lungenembolie können verschieden sein. Entweder verursachen



Fig. 203. Multiple embolische, z. T. in Demarkation begriffene nekrotische Lungeninfarkte bei Trikuspidalinsuffizienz.

mäßige, an allen Stellen der Bronchialwand zerstreute Plättchen, und hören an den Ästchen von 1 mm Durchmesser ganz auf. Zwischen den Knorpeln findet sich adenoides Gewebe, besonders an den Teilungsstellen der Bronchien. Die glatten Muskeln bilden eine den ganzen Umfang des Rohres umgreifende, aber vielfach unterbrochene Ringfaserlage, die nach innen von den Knorpeln gelegen ist. Noch weiter nach einwärts folgt ein lockeres, an Blut- und Lymphkapillaren reiches

[illegible]

2. Leichenerscheinungen.

Es finden sich die gleichen wie in Kehlkopf und Luftröhre (vgl. S. 297).

3. Störungen der Entwicklung.

Aplasie und Hypoplasie einzelner Abschnitte zusammen kommen mit entsprechenden Fehlbildungen des Lungengewebes vor. Sehr selten sind angeborene, verzweigte, zystische Erweiterungen der Bronchien (angeborene Bronchiectasien); manchmal besteht ein Abschnitt oder eine ganze Lunge aus einem Konvolut kleiner Zysten, so daß ein schwammiges Aussehen resultiert. Es handelt sich um eine Hemmungsbildung derart, daß in den betreffenden Teilen keine Alveolen, wohl dagegen die großeren Bronchien, und zwar diese im Übermaß ausgebildet sind. Die Zysten sind in der Regel sehr dünnwandig und kommunizieren nicht immer mit dem Hauptbronchus; sie enthalten oft eine wässerige oder schleimige Flüssigkeit. Ausgekleidet sind sie mit Zylinder- oder Flimmerepithel, seltener mit ein- oder mehrschichtigem kubischem Epithel.

4. Störungen des Kreislaufs.

Hyperämie und Schleimhautblutungen finden sich unter denselben Bedingungen wie in den oberen Luftwegen.

5. Entzündungen.

a) Akute Entzündungen. Die akuten katarrhalischen und eitrigen Bronchitiden entstehen und verlaufen wie die entsprechenden Erkrankungen der oberen Luftwege. Ätiologisch spielen auch hier Bakterien (insbesondere Pneumokokken, Streptokokken, Influenzabazillen, Micrococcus catarrhalis), Staub, reizende Dämpfe (Inhalationsnarkose!) die wichtigste Rolle; ungemein häufig handelt es sich um eine Teilerscheinung akuter Allgemeininfektion (vgl. S. 299). Das Sekret zeigt alle Abstufungen von rein schleimiger bis zu rein eitriger Beschaffenheit. Die Bronchialwand ist geschwollen und gerötet und zeigt mikroskopisch eine mehr oder minder reichliche leukozytäre Infiltration, die in den kleinen Bronchien oft bis aufs peribronchiale und perivaskuläre Gewebe übergreift und hier einen mehr lymphozytären Charakter annimmt; bei etwas längerer Dauer (namentlich bei Influenza) treten auch Plasmazellen hinzu. Das Epithel kann streckenweise zugrunde gehen. Die glatten Muskelfasern können teilweise verfetten und werden in schweren Fällen ebenso wie die elastischen Schichten durch die lympho- und plasmozytäre Infiltration aufgelockert und teilweise zerstört.

Zellembolie. In die Lungen verschleppte Plazentarzotten, Leberzellen, Knochenmarksgewebe und Knochenmarksriesenzellen sterben in der Regel bald ab und werden aufgelöst oder von Bindegewebe durchwachsen. Das gleiche Schicksal erfährt ein großer Teil der mit dem Blutstrom eingeschleppten Zellhaufen maligner Geschwülste, besonders der Karzinome, die nicht immer zu Metastasen auszuwachsen brauchen.

Thrombose der Lungenarterie schließt sich oft an eine Embolie sowohl zentral- wie peripherwärts an. Thrombose von Arterien und Venen der Lunge kommt ferner vor in unmittelbarer Nachbarschaft von Abszessen und Gangränherden; die Thrombose ist hier in der Regel wandständig und nur in kleineren Gefäßen obturierend.

Ödem. Die befallenen Lungenteile, am häufigsten die hinteren unteren Partien, nicht selten aber auch die ganzen Lungen, sind voluminös und schwer, ihre Konsistenz ist teigig bis gallertig, in einzelnen Fällen sogar leberartig fest, Knistern ist wenig oder gar nicht fühlbar. Von der Schnittfläche und aus den Bronchien fließt spontan oder auf Druck wäßrige Flüssigkeit, untermischt mit mehr oder weniger zahlreichen feinen Luftbläschen; in schweren Fällen laufen ganze Ströme von Flüssigkeit ab, das Gewebe läßt sich wie ein Schwamm ausdrücken. Mikroskopisch findet man in den Alveolen eine ziemlich eiweißreiche, durch Kochen gerinnende Flüssigkeit und desquamierte, gequollene Alveolarepithelien (s. Fig. 205), bei entzündlichem Ödem auch Leukozyten.

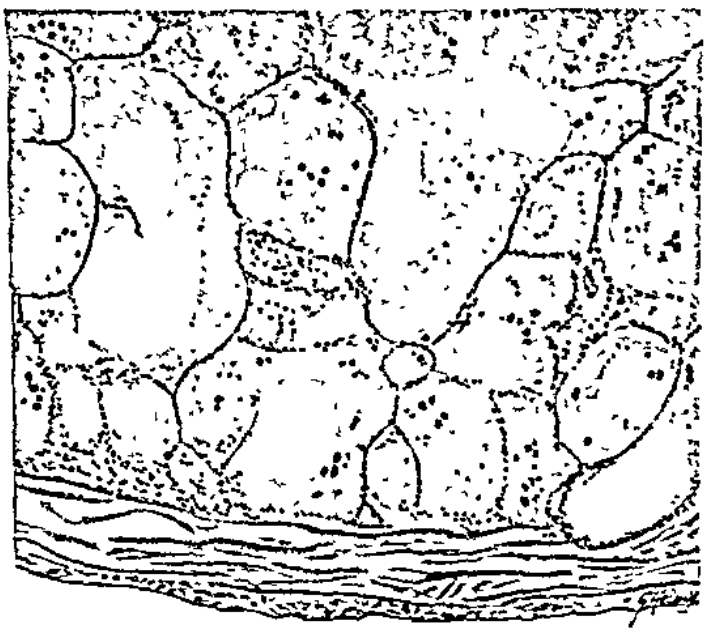

Fig. 205. Lungenödem. In den Alveolen eine durch Kochen geronnene Flüssigkeit und Zellen. (Mittelstarke Vergr.)

Entzündliches Lungenödem findet sich im Beginne aller Lungenentzündungen, insbesondere auch bei Kampfgasvergiftungen. Das nicht entzündliche allgemeine Lungenödem tritt häufig agonal auf, besonders gern findet es sich am Ende von Krankheiten, die mit Hydrämie einhergehen (chronische Nephritis, perniziöse Anämie usw.). In diesen Fällen ist nicht das Ödem die Todesursache, sondern Lungenödem tritt ein, weil der Tod im Anzuge ist und infolgedessen die Herzkraft nachläßt. In anderen Fällen ist umgekehrt das Lungenödem als unmittelbare Todesursache anzusprechen, so z. B. wenn es durch krebsigen Verschluß sehr zahlreicher Lymphgefäße erzeugt ist, der in verhältnismäßig kurzer Zeit zustande kommen kann. Auch bei schwerer Fettembolie führt ein begleitendes Lungenödem manchmal zum Tode.

Lokalisiertes Lungenödem findet sich als entzündliches sowie als kollaterales Ödem in unmittelbarer Nachbarschaft entzündeter Teile, ferner besonders gern bei Atelektase und Hypostase. In den letzteren

Stoffe in den Bronchialbaum geraten, so besonders bei „Verschlucken" und bei abnormen Kommunikationen zwischen Ösophagus und Trachea durch Krebse, Gummen usw. Die Erkrankung tritt demnach nicht in allen Bronchien gleich heftig auf und sitzt vorzugsweise in den Unterlappen, wohin die aspirierten Massen, der Schwere folgend, am leichtesten gelangen.

Ausgange der akuten Bronchitiden. Viele Fälle, besonders die leichteren Formen, heilen mit Restitutio ad integrum. Waren die peribronchitischen Infiltrate sehr stark, so kann auch Heilung mit peribronchialen Schwielen erfolgen, die dann in der Regel eine atypische Wucherung des angrenzenden Alveolarepithels nach sich ziehen (so besonders nach Masernbronchitis). Manche Fälle gehen in chronische Bronchitis über. Wenn bei Kapillärbronchitis das Exsudat infolge schwerer Schädigung der Bronchiolen nicht rechtzeitig fortgeschafft werden kann, so wird es nicht selten organisiert. Das einwachsende Bindegewebe



Fig. 197. Bronchiolitis obliterans. Querschnitt eines kleinen Bronchus, fast ganz ausgefüllt durch einen der Wand breitbasig aufsitzenden Pfropf aus jungem Bindegewebe mit Gefäßen. Hämalaun, elastische Fasern rot. (Mittelstarke Vergr.)

sproßt besonders gern da aus der Bronchiolarwand hervor, wo in ihr Alveolen sitzen. Es kommt zu mehr oder weniger völliger Obliteration zahlreicher Bronchiolen und damit je nach Grad und Ausdehnung des Prozesses zu starken Atembeschwerden oder zu langsamem Erstickungstod (Bronchiolitis obliterans). Makroskopisch sieht man auch in diesen Fällen nichts oder höchstens ein leichtes Hervorragen der Durchschnitte der Bronchiolen über die Lungenschnittfläche. Erst das Mikroskop lehrt, daß das Lumen der betreffenden Bronchiolen verschlossen bzw. erheblich verengt ist durch einen Wulst von frischerem oder älterem Granulationsgewebe, der der Wand breitbasig aufsitzt und vom Lumen in der Regel nur einen schmalen Spalt übrig läßt; oft ist dieser Spalt wieder völlig mit Epithel ausgekleidet (s. Fig. 197). Diese Spalten genügen aber keineswegs zur Aufrechterhaltung der Atmung, sie wirken vielmehr wie ein Ventil und ziehen Emphysem der zugehörigen Lungenteile nach sich, wenn diese nicht gleichzeitig der Obliteration verfallen sind. Die Affektion entsteht oft im Anschluß an die Einatmung ätzender Dämpfe (z. B. Ammoniak, Salpetersäure, Kampfgase). In anderen Fällen bildet eine mikrobielle Bronchiolitis (Influenza, Diphtherie, Masern) die Grundlage. Manchmal ist die

gesetzt, in deren Maschen zahlreiche rote, sowie eine Anzahl weißer Blutkörperchen liegen; Epithelien sind in diesem Stadium gewöhnlich nicht mehr an der Wand zu sehen. Die Pfröpfe benachbarter Alveolen kommunizieren mittels dünner Fibrinbrücken durch die Poren der Alveolarwände hindurch (s. Fig. 206); werden die Pfröpfe durch Abstreichen herausgedrückt, so reißen die Verbindungsbrücken durch und erscheinen im Abstreifpräparat als feine Spitzen an den isolierten Pfröpfen. Fibrinöses Exsudat findet sich ferner in den Interlobularsepten und auf der Pleura; auch die stets vorhandene Bronchitis ist oft eine fibrinöse. Aus der roten geht die graue Hepatisation hervor (s. Fig. 207). Die erkrankte Lungenpartie ist womöglich noch schwerer und derber, die Schnittfläche ist grau, ihre Körnelung besonders deutlich. Mikroskopisch finden sich jetzt fast keine roten Blutkörperchen mehr, nur noch Leukozyten und Fibrin in wechselnder Menge (s. Fig. 208). Die graue Farbe ist teils verursacht durch die massenhaften Leukozyten des Exsudates, teils durch geringere Füllung der Kapillaren, die durch das immer mehr wachsende Exsudat komprimiert werden. Allmählich geht die graue Farbe in eine mehr gelbliche über, beim Abstreifen erhält man keine



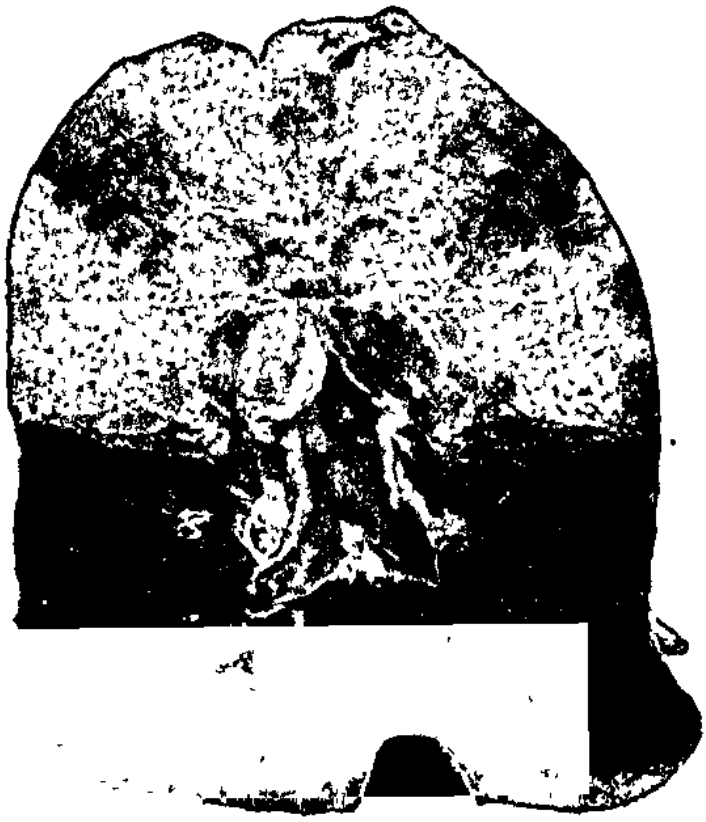

Fig. 207. Fibrinöse Pneumonie des Oberlappens. Übergang von der roten zur grauen Hepatisation.

rhose auch die Entwicklung der Gewebsveränderungen verschieden sein, d. h. bald die Zelldegeneration den primären Vorgang darstellen, bald die entzündliche Bindegewebswucherung primär oder gleichzeitig mit der Zelldegeneration auftreten.

Durch den mit dem Zugrundegehen von Lobuli verbundenen Ausfall von Zentralvenen, wohl auch durch Obliteration von Pfortaderästen im interlobulären Bindegewebe wird jene schwere, die atrophische Zirrhose fast regelmäßig begleitende Zirkulationsstörung und Blutstauung bedingt, welche zu Stauungserscheinungen in den Bauchorganen und zu *mächtigem Aszites führt.* Die Stauung im Bereich der Pfortader wird häufig durch Erweiterung anderer Venen, namentlich jener des Magens und Ösophagus, ferner durch das Retziussche System (Anastomosen zwischen Pfortader- und Hohlvenensystem) kompensiert. Die betreffenden Venen sind unter Umständen beträchtlich erweitert und geschlängelt und zeigen in ihrem Verlaufe varikose Anschwellungen, welche bisweilen rupturieren und zu schweren manchmal tödlichen Blutungen (meist in den Magen-Darmkanal) führen.

Als **biliäre Zirrhose** wird eine Veränderung der Leber bezeichnet, welche im Anschluß an lange dauernde Entzündungen der Gallenwege und chronische Gallenstauung auftritt, wie sie durch Verschluß der Gallenwege, z. B. durch Steine oder durch Tumoren, gegeben wird. Auch intrahepatische Gallensteine (Lebersteine, vgl. S. 997) können biliäre Leberzirrhose im Gefolge haben (*Fischer*). Beide Momente, chronische Entzündungsprozesse sowohl als der Reiz der gestauten Galle, führen zu einer von der Umgebung der Gallenwege ausgehenden, meist sehr ausgedehnten, inter- und intralobu[illegible] daduich zu einer beträchtlichen [illegible] Leber. Dieselbe besitzt in diesen F[illegible] fläche und Schnittfläche und durch [illegible] pigment eine braune oder durch die starke Gallenstauung eine dunkelgrüne (serpentingrüne) Farbe; häufig sieht man bereits mit freiem Auge die erweiterten und prall gefüllten Gallengänge als ein zierliches Netz dunkelgrüner Streifen. Bei längerem Bestande der Veränderung können solche Lebern auch schrumpfen und *weisen dann bisweilen eine unebene,* grobhöckerige Oberfläche auf.

Eine selten vorkommende Form der Zirrhose bildet die **hypertrophische Zirrhose** (Hanot), bei welcher die Leber beträchtlich vergrößert, sehr schwer und hart, ihre Oberfläche glatt, blaßrot oder gelbrötlich gefärbt ist. Die Schnittfläche *ist gleichfalls glatt, gelbrötlich* gefleckt und läßt keine Läppchenzeichnung erkennen. Mikroskopisch finden wir eine beträchtliche interlobuläre und intralobuläre Bindegewebswucherung, durch welche die Struktur der Läppchen vollständig aufgehoben ist

Ein ähnliches Bild bieten Lebern dar, die gleichfalls eine vollkommen glatte Oberfläche und Schnittfläche aufweisen, die aber in ihrer Größe nur wenig oder gar nicht verändert sind. Man bezeichnet diesen Prozeß als glatte zirrhotische Atrophie.

Als zufälligen Nebenbefund bei Obduktionen findet man gelegentlich Lebern, welche mehr oder weniger verkleinert, geschrumpft sind und an der Oberfläche wie am Durchschnitte allenthalben oder bloß in größeren Anteilen eine gleichmäßige, meist grobe Körnung und Felderung darbieten. Durch ziemlich breite, derbe Bindegewebszüge werden kleinere und größere, bis kirschkern- oder haselnußgroße, teils fettiggelbe, teils gelbgrünliche oder grüne

treten und erfolgt in der Regel nicht durch Erstickung, sondern durch Erlahmen der Herzkraft. Die Hepatisation größerer Lungenabschnitte bedeutet eine starke Mehrarbeit für den Herzmuskel, der außerdem durch die fast stets im Blute kreisenden Erreger und deren Gifte geschädigt wird. Hinzutretende Komplikationen, wie akute Nephritis, Meningitis, Endo- und Perikarditis, können den Exitus beschleunigen. Folgende Abweichungen vom gewöhnlichen Verlauf der fibrinösen Pneumonie sind zu erwähnen: a) Eitrige Einschmelzung einzelner Lungenteile kann im Stadium der grauen Hepatisation vorkommen. Der entstehende Abszeß gelangt später zur Heilung oder führt durch Übergreifen auf die Pleura zum Empyem. b) Umschriebene Gangrän findet sich gelegentlich bei wenig resistenten Individuen,

Fig. 209. Karnifikation. Alveolen größtenteils ausgefüllt von bindegewebigen Pfröpfen, die mehrfach durch die Stomata kommunizieren. Alveolarepithel in Regeneration begriffen. (Starke Vergr.)

vor allem bei Greisen, Potatoren und Zuckerkranken. c) Umschriebene aputride [illegible] Der Herd ist keilförmig, derb [illegible] die zugehörigen Gefäße sind [illegible] Karnifikation oder chronische Pneumonie. Bleibt die Resorption der Exsudates aus, vor allem infolge mangelhafter Durchgängigkeit der Lymphbahnen, so wird das Exsudat durch ein von den Alveolarwänden und dem peribronchialen Bindegewebe her einwucherndes Granulationsgewebe substituiert; ein gleiches Schicksal erfährt das in die Interlobularsepten abgeschiedene Exsudat. Der betreffende Lungenteil wird dann in Farbe und Konsistenz dem Muskelfleisch ähnlich (Karnifikation). Mikroskopisch sind entweder die ganzen Alveolen und das Lumen der Bronchioli respiratorii von gefäßreichem Granulationsgewebe, später von jungem, zellreichem Bindegewebe ausgefüllt (s. Fig. 209), oder das Bindegewebe ragt polypenähnlich ins Alveolar-

Inseln von Lebergewebe umscheidet, die flach über das Niveau hervortreten. Wie die histologische Untersuchung zeigt, handelt es sich hierbei um eine [illegible] rstitielle Hepatitis, möglicherweise um Aus- [illegible] der sich im Anschlusse an eine Cholangitis [illegible], zum Teil vielleicht auch um ausgeheilte Phosphorvergiftungen; in manchen Fällen, besonders bei jugendlichen Individuen, dürfte Syphilis, namentlich kongenitale Syphilis Ursache dieser Veränderung sein, doch ist in der Regel die Ätiologie derselben nicht mehr mit Sicherheit feststellbar.

Nicht selten findet sich in zirrhotischen Lebern eine **Hämosiderinpigmentierung** (Lit. *Kretz*) und zwar sieht man sowohl in den Leberzellen — in den peripheren Anteilen der Lobuli reichlicher als in den zentralen — als auch im interlobulären Gewebe ein fein- oder grobkörniges Pigment, das Eisenreaktion gibt; in den Leberzellen liegt dasselbe gewöhnlich in der Umgebung des Kernes.

Diese Hämosiderinpigmentierung bei Leberzirrhose ist in den Fällen von sogenanntem *Bronzediabetes (Diabète bronzé)* (Lit. *Rößle, Ungeheuer*) besonders stark entwickelt. Es handelt sich hier um Fälle von Leberzirrhose (meist der hypertrophischen Form) und Diabetes mit gleichzeitiger allgemeiner Hämochromatose, also mit ausgedehnter Ablagerung von Blutpigment in der Haut und in den inneren Organen. Die Beziehungen zwischen der Hämochromatose und der Leberzirrhose sind noch nicht völlig geklärt; während in einzelnen Fällen beide Prozesse unabhängig voneinander entstehen dürften, ergeben sich in anderen Fällen Anhaltspunkte dafür, daß die Symptomentrias: Hämochromatose, Leberzirrhose und Diabetes (allenfalls mit Veränderungen des Pankreas) koordiniert und auf dieselbe Schädlichkeit zurückzuführen ist (Stoffwechselstörungen usw.), welche zu einem ausgedehnten Untergange von roten Blutkörperchen führt.

Was die **Ursachen der Leberzirrhose** anlangt, so wurde eine derselben, die Erkrankung der Gallenwege, bereits erwähnt. Als häufigste Ursache, insbesondere der atrophischen Leberzirrhose Laënnecs, wird gewöhnlich übermäßiger Alkoholgenuß, namentlich Schnapsgenuß betrachtet, wenngleich diesbezüglich keineswegs völlige Übereinstimmung herrscht und ein exakter Beweis für diese Anschauung bisher noch nicht erbracht wurde (*vgl. später*).

Eine wesentliche pathogenetische Bedeutung scheinen Autointoxikationen, d. h. die Resorption enterogener Gifte, zu besitzen, doch haben die zahlreichen *physiologischen, chemischen und experimentellen Untersuchungen* aus neuerer Zeit uns noch keine genauere Kenntnis derselben geliefert.

Auch nach verschiedenen Intoxikationen sowie nach manchen *Infektionskrankheiten* kann eine Leberzirrhose entstehen; so wurde eine besondere Form der Zirrhose als Cirrhose paludienne beschrieben, die sich im *Anschlusse* an Malaria entwickelt. Mehrfach wird ein Zusammenhang zwischen Tuberkulose und Leberzirrhose angenommen, doch ist derselbe einstweilen *noch* unerwiesen. *Das gleichzeitige Vorkommen von* Leberzirrhose und Tuberkulose, insbesondere des Peritoneums, ist allerdings relativ *häufig, auch findet* man nicht selten bei mikroskopischer Untersuchung zirrhotischer Lebern in denselben rezente Miliartuberkel, doch handelt es sich hier *offenbar um terminale* Ausbreitung einer Tuberkulose wie sie bei allgemeinen Ernährungsstörungen und schweren Kachexien auch anderweitig beobachtet wird. Tierversuche können die ätiologische Bedeutung der Tuberkulose für das Zustandekommen der Leberzirrhose beim Menschen nur schwer klarstellen; *eingehende* Unter-

ist wenig oder gar nicht vorhanden (s. Fig. 211). In späteren Stadien pflegt die katarrhalische Pneumonie mehr und mehr eitrig zu werden. Stets sind die kleinen Bronchien lebhaft erkrankt; sie sind mit eitrigem oder schleimig-eitrigem *Exsudat erfüllt, ihr Epithel* kann teilweise zugrunde gehen (s. Fig. 212). Ebenso wie bei der genuinen Pneumonie sind stets die Bronchialdrüsen und bei peripherem Sitz der Herde auch die Pleura mit affiziert.

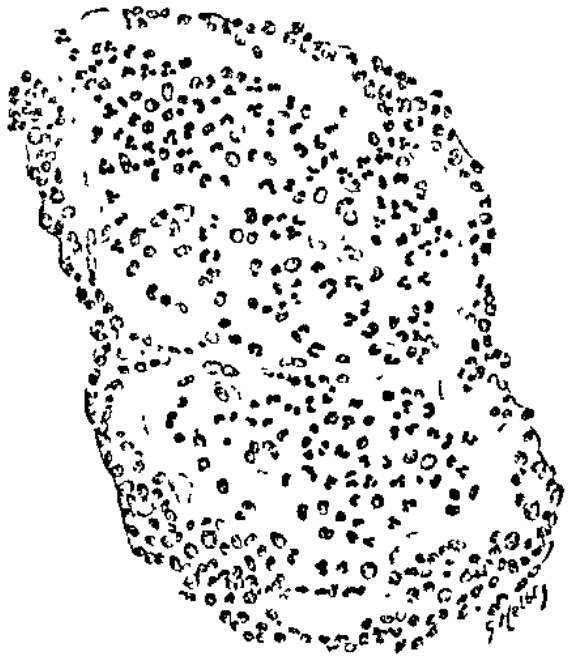

Fig. 211. Katarrhalische Pneumonie. In den Alveolen gelappkernige Leukozyten und gequollene Epithelien, wenige Erythrozyten, kein Fibrin. Starke Füllung der Kapillaren. (Starke Vergr.)

Einzelne Formen. Die katarrhalische Pneumonie findet sich wohl am häufigsten im Kindesalter. Hier kommt es besonders leicht zur Konfluenz der Herde und zum Ergriffensein größerer Lungenteile, deren Schnittfläche dann rotgrau und gelbgrau marmoriert und höckerig aussieht; die nicht von der Entzündung ergriffenen Lungenteile pflegen teils emphysematös, teils atelektatisch



Fig. 212. Bronchopneumonie. Die Alveolen und der Bronchus in der Mitte von eitrigem Exsudat erfüllt. Hyperämie. Das Epithel des Bronchus ist nur noch unten erhalten. Karmin, elastische Fasern blau. (Mittelstarke Vergr.)

suchungen am Meerschweinchen (*Stoerk*) ergaben, daß Infektion mit vollvirulenten ebenso wie mit abgeschwachten Tuberkelbazillen bei dieser Tierart regelmäßig Leberveränderungen im Gefolge hat, die in ihren späteren Stadien in vieler Beziehung einer Zirrhose entsprechen, von mehreren Untersuchern auch in diesem Sinne gedeutet werden. Im allgemeinen wird aber heute die Anschauung vertreten, daß die Laennecsche Zirrhose in der Regel nicht auf Tuberkulose zurückzuführen ist; es ist jedoch möglich, daß bisweilen Tuberkulose in der Leber Veränderungen hervorrufen kann, die in ihrem Endausgang einer Zirrhose gleichen (*Kern* und *Gold*).

Vielfach wurde versucht, auf experimentellem Wege Leberzirrhose zu erzeugen (Lit. bei *Ioannovics*, *R. M. Pearce*). Unterbindung der Arteria hepatica oder der Vena portae bzw. ihrer Äste blieb erfolglos. Bei Unterbindung des Ductus choledochus (Lit. *Ogata*, *Ssobolew*) kommen zwar Veränderungen zustande, die einer beginnenden biliären Zirrhose entsprechen, doch verhalten sich verschiedene Tierarten in dieser Richtung verschieden. Durch Injektion von Giften in den Ductus choledochus oder in das Leberparenchym ist es nicht gelungen, Leberzirrhosen zu erzeugen, ebenso blieb im allgemeinen Einverleibung von Alkohol (Lit. *Klopstock*, *Saltykow*) oder der durch Destillation von Branntwein gewonnenen Nebenprodukte ohne Erfolg, wenngleich hierbei gelegentlich Veränderungen im Sinne einer Vermehrung der Gitterfasern (*Schafir*) und Degeneration der Leberzellen sowie Bindegewebsproliferation (*Grover*) beobachtet wurden. Nur durch Inhalation von Alkohol gelang es in den spärlichen einschlägigen Versuchen (*Mertens*), zirrhotische Veränderungen der Leber hervorzurufen. Gerade diese Versuchsergebnisse führten zu der Annahme, daß nicht der Alkohol selbst die Leberzirrhose verursache, sondern daß die infolge übermäßigen [illegible] Erkrankung des Magens bzw. die hierdurch [illegible] ir Resorption von giftig wirkenden Substanzen [illegible] die Entwicklung von Leberzirrhosen zurückgeführt werden konnte. Diese Auffassung würde eine Stütze in den Versuchen Lissauers finden, der durch intravenöse Einverleibung von Fäulnisprodukten beim Kaninchen chronische interstitielle Prozesse in der Leber erzeugte und daher die wichtigste Quelle für zirrhotische Leberveränderungen in den einverleibten Ptomainen erblickt. Er glaubt auch durch intravenöse Injektion von Alkohol beim Kaninchen Leberzirrhose erzeugt zu haben; hierbei darf nicht unerwähnt bleiben, daß beim Kaninchen bisweilen spontane Leberzirrhose beobachtet wurde (*Beitzke*).

Von Interesse sind die Versuche Chalatows, der nach Verfütterung von Cholesterin Infiltration der Organe, namentlich der Leber, mit anisotropen Fetten und hochgradige zirrhotische Veränderungen beobachtete.

Auch die Einwirkung der verschiedenartigsten giftig wirkenden Substanzen auf die Leber wurde im Tierversuch studiert. Während viele derselben nur degenerative Veränderungen und Nekrosen im Leberparenchym bewirkten, gelang es mit einigen solchen Giften, Zirrhose zu erzeugen. Hier wäre z. B. das Chloroform zu nennen; sowohl subkutane Injektion von Chloroform (besser Chloroform-Paraffinöl behufs langsamerer Resorption), als wiederholte und lange fortgesetzte Inhalation von Chloroform bewirkten in einzelnen Versuchen zirrhotische Veränderungen, während solche in anderen Versuchen nicht festgestellt werden konnten. Ein positives Resultat ergaben ferner Verabreichung von karbaminsaurem und kohlensaurem Ammonium sowie chronische Vergiftung mit Toluylendiamin oder mit Ikterogen, so daß anscheinend nur jene Eingriffe Zirrhose erzeugen, bei welchen in verschiedenen Etappen Degenerationen von Leberparenchym zustande kommen und Wucherungen des interlobulären Gewebes mit Regeneration von Leberparenchym sich etablieren.

Typhus- und Pestbazillen erzeugten, eine hämatogene Entstehung wohl ebensogut möglich

Eine **Disposition** für den Ausbruch einer Bronchopneumonie ist in vielen Fällen durch Krankheiten, wie z B die soeben aufgezählten, gegeben In anderen Fällen bereiten Erkältungen, Alkoholismus, Äthernarkosen den Boden vor; die drei letzteren Faktoren haben gemeinsam, daß sie die Lungengefäße erweitern

Bronchopneumonie vertritt im Kindesalter die Stelle der fibrinösen Pneumonie der Erwachsenen Bettlägerige Leute [illegible] Pneumonien ausgesetzt, benommener [illegible] Patienten, die viel brechen müssen [illegible] Aspirationspneumonie

Die **Ausgänge** der katarrhalischen Pneumonie sind ähnlich wie die der fibrinösen. Karnifikation kommt seltener, eitrige Einschmelzung und Gangrän häufiger vor, besonders bei Aspirationspneumonie.

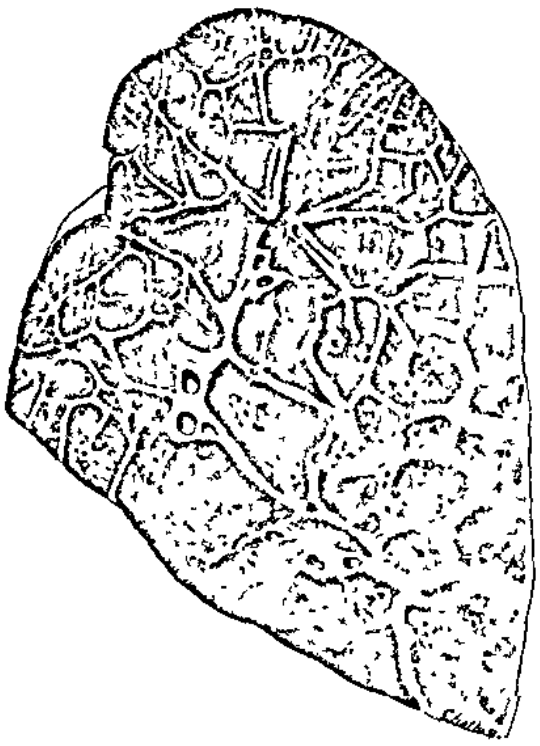

Fig 213 Interstitielle Pneumonie Rechts eitrige Infiltration, links bindegewebige Verdickung der Interlobularsepten

Über chronische katarrhalische Pneumonie siehe bei Ödem (S. 323).

3. Die **metastatische** (em- [illegible] gangrän (S. 316).

B. Die **interstitielle Pneumonie.** Bei der **akuten** Form sind die interlobularen Septen verbreitert und weißgelblich gefärbt (s. Fig. 213); die Konsistenz der Lunge ist vermehrt. Mikroskopisch findet man in den Interlobularsepten ein eitriges oder [illegible] zündung der interlobulären Lymphgefäße beginnt; in vorgeschritteneren Stadien sind stets die anstoßenden Alveolen mit katarrhalischem bzw. eitrigem Exsudat erfüllt. Die akute interstitielle Pneumonie kommt als Begleiterscheinung bei fibrinösen und Bronchopneumonien vor, meist geht sie indes aus einer eitrigen Pleuritis (**pleurogene Pneumonie**) hervor und hat daher dieselben Erreger wie diese. Sie findet sich beim Menschen viel seltener als beim Rindvieh, wo sie als Lungenseuche oder Peripneumonie bekannt und gefürchtet ist. Die interstitielle Pneumonie kann heilen, indem ein granulierendes und später schrumpfendes Bindegewebe an Stelle des Exsudates tritt. Das Narbengewebe komprimiert die benachbarten Alveolen, deren Epithel kubisch wird und manchmal drüsenartige, atypische Wucherungen zeigt (vgl. Fig. 227). Fleckweise findet man solche interstitielle Verdichtungen nicht selten dicht unterhalb pleuritischer Schwarten, um Bronchektasien und abgeheilte peribronchitische Herde herum, ganz besonders bei Phthise (vgl. S. 342). Werden größere Lungenabschnitte befallen, so kann es zum Verschluß zahlreicher Lymphgefäße und zu chronischem Ödem der befallenen Lungenteile kommen. Die interstitielle Pneumonie kann aber auch von vornherein als **chronische** granulierende Entzündung beginnen, so besonders bei Staubinhalationskrankheiten,

Eine gewisse Ähnlichkeit mit zirrhotischen Prozessen haben jene Veränderungen der Leber, die sich unter der Einwirkung zytotoxischer Sera (Hämolysine, speziell Hepatotoxine) entwickeln, doch handelt es sich hierbei nicht um wirkliche Zirrhose (*Ioannovics*).

Von den durch Syphilis bedingten Leberveränderungen, die teilweise in das Gebiet der Zirrhose gehören, soll später im Zusammenhang die Rede sein.

In einzelnen Fällen von Leberzirrhose erreicht der Milztumor, der bei dieser Erkrankung fast stets vorhanden ist, eine besondere Größe, auch besteht gleichzeitig eine schwere allgemeine Anämie neben Ikterus und Aszites. Dieser Komplex von Veränderungen charakterisiert die sogenannte **Bantische Krankheit** (Splenomegalie und Aszites) (Lit. *Banti*, *Paulieck*), bei welcher zunächst ein mächtiger Milztumor und Anämie vorhanden sind (erstes Stadium), später, oft erst nach Jahren, Aszites und Leberzirrhose hinzutreten (letztes Stadium), doch liegt kein Grund vor, von einer besonderen Form der Leberzirrhose als Bantischer Zirrhose zu sprechen, wie es von manchen Seiten versucht wurde.

Fig 627. Perihepatitis chronica hyperplastica (Zuckergußleber)

Überhaupt muß es einstweilen dahingestellt bleiben, ob die Aufstellung einer selbständigen Bantischen Krankheit berechtigt ist oder ob es sich hierbei nicht vielmehr um einen Symptomenkomplex handelt, der durch verschiedene pathologisch-anatomische Prozesse ausgelöst werden kann. So scheinen nach den bisher vorliegenden Befunden in einzelnen einschlägigen Fallen die Veränderungen auf Syphilis zu beziehen zu sein; in anderen Fällen, die offenbar in das Gebiet der Systemerkrankungen des [illegible] Apparates gehören, bestand keine wirkliche Zirrhose, sonder [illegible] vorzugsweise bedingt durch reichliches [illegible] Auch durch Entwicklung reichlichen Granulationsgewebes, namentlich tuberkulöser Natur, in der Milz können in selteneren Fällen machtige Splenomegalien zustande kommen, die klinisch unter dem Bild der Bantischen Krankheit verlaufen. In einzelnen Beobachtungen lagen diesem Symptomenkomplex Bildungsanomalien, totale Persistenz der Vena umbilicalis mit Hemmung des Leberwachstums, beziehungsweise einer durch Zirkulationsstorungen bedingten Atrophie zugrunde (*v. Baumgarten*, Lit. *Benque*).

Bisweilen erscheint die Serosa auf der Leberoberfläche mächtig verdickt und bildet einen gleichmäßigen oder stellenweise unterbrochenen oder auch auf einzelne Anteile der Leberoberfläche beschränkten, knorpelähnlichen, derben, schwer schneidbaren, sehnig weißen Überzug (Fig. 627); es handelt sich hierbei um den Ausgang einer chronischen Perihepatitis (Perihepatitis chronica hyperplastica); für diese Veränderung der Leber ist auch der Ausdruck Zuckergußleber gebräuchlich. In der Regel findet sich dieselbe

Bronchien eingedrungen, sondern aus dem Blut ins Alveolarlumen ausgeschieden. In der Regel handelt es sich jedoch um eine Bronchopneumonie. Sie befällt Azini oder Gruppen von solchen (s. Fig. 229), anderorts ganze Lobuli. Selten erkrankt ein ganzer Lappen auf einmal; meist entstehen ausgedehnte käsige Hepatisationen durch Zusammenfließen kleinerer Herde. Die kasige Pneumonie beginnt wie alle Lungenentzündungen mit Hyperämie und entzündlichem Ödem, das hier besonders eiweißreich und zähe ist. Mikroskopisch finden sich außerdem meist schon etwas Fibrin und die gleich zu beschreibenden Exsudatzellen. Das Stadium ist dem der Anschoppung bei der fibrinösen Pneumonie analog und pflegt ebenso wie dieses rasch vorüberzugehen.

Fig 215. Käsige Bronchopneumonie Oben ein mit käsigen Massen erfüllter Bronchiolus, in dessen Ausbreitungsbezirk die Alveolen hepatisiert sind Karmin, Weigertsche Fibrinfärbung. (Schwache Vergr.)

Manchmal kann es aber im Gegensatz zur fibrinösen Pneumonie recht lange bestehen bleiben. Die Schnittfläche der betreffenden Lungenteile ist grau bis rötlichgrau, von glasiger oder gallertiger Beschaffenheit; man spricht in diesem Falle von „glatter Pneumonie" oder „gelatinöser Infiltration". Die Affektion betrifft entweder größere Lungenabschnitte oder kleinere Herdchen, die oft bereits allseitig von schwer verändertem Lungengewebe umgeben sind. Später finden sich in den gelatinösen Infiltraten meist zahlreiche kleine buttergelbe Stippchen, sogenannte Alveolarverfettung (s. unten). Die glatte Pneumonie kann sich durch Resorption wieder ganz zurückbilden, sie kann aber auch schließlich in Verkäsung übergehen.

Das zweite Stadium der käsigen Pneumonie ist das der Hepatisation. Die Schnittfläche wird nunmehr trocken, rötlichgrau, feingekörnt, ganz wie bei der fibrinösen Pneumonie. Die mikroskopische

Veränderung, die bei chronischer Stauung, namentlich bei obliterierender Perikarditis auftritt, gleichzeitig auch auf der Milzoberfläche, auf welcher sie im allgemeinen häufiger als auf der Leberoberfläche anzutreffen ist; manchmal ist auch das übrige Peritoneum in größerer oder geringerer Ausdehnung in gleicher Weise verändert. Als Perihepatitis nodosa werden kleine, knötchenförmige Bildungen auf der Leberoberfläche beschrieben.

c) Spezifische Entzündungen.

α) Tuberkulose.

Dissemination kleinster, submiliarer oder miliarer Tuberkel in der Leber, die mit freiem Auge nicht sichtbar sind, sondern erst durch die mikroskopische Untersuchung aufgedeckt werden, ist, wie bereits früher erwähnt, ein häufiger Befund. Miliare Tuberkel finden sich in der Leber sowohl als Teilerscheinung einer allgemeinen Miliartuberkulose als auch bei chronischer Tuberkulose anderer Organe (z. B. der Lungen usw.). Sie erscheinen als kleinste, graue Pünktchen oder als hirsekorngroße, grauweiße, bisweilen im Zentrum auch gelbliche Fleckchen, die allenthalben durch die Kapsel durchschimmern. Namentlich an den fettarmen Lebern von Kindern oder jüngeren Individuen ist diese Veränderung deutlich ausgeprägt und recht charakteristisch, die Knötchen sind oft durchscheinend, bläschenförmig (Fig. 628). Die miliaren Tuberkel sitzen vorwiegend im interlobulären Gewebe der Leber, doch auch im Innern der Leberläppchen.

Fig 628. Miliare Tuberkulose.

Seltener finden sich in der Leber multiple, größere, im Zentrum meist ikterisch, gelbgrün gefärbte Knoten, welche bisweilen Kirschkern- oder Haselnußgröße erreichen (knotige Tuberkulose, Fig. 629) und von der Wand von Gallengängen ihren Ausgang nehmen (sogenannte Gallengangstuberkel). Sie zeigen häufig ausgedehnte Verkäsung und können dann zentral zerfallen und kleine tuberkulöse Kavernen im Lebergewebe bilden [illegible] aber aus; derartige in [illegible] schieden große, von eine[illegible] kalkten Detritus einschlie[illegible] tuberkel durch Übergreif[illegible] ganges und Durchbruch in dessen Lumen oder umgekehrt durch Ausscheidung der Tuberkelbazillen in die Galle und in weiterer Folge primär durch Infektion der Gallengangswand entstehen, ist noch nicht

pathogenen manchmal auch Fäulnisbakterien, die sogar zu brandigem Zerfall Anlaß geben können.

Vielfach kommt es vor, daß das pneumonische Exsudat nicht verkäst, sondern ähnlich wie bei der fibrinösen Pneumonie organisiert wird. Das einwachsende Granulationsgewebe ist dann meist, wiewohl nicht immer ein tuberkulöses mit Lymphoid-, Epitheloid- und Riesenzellen, so daß man nunmehr Tuberkel innerhalb der Alveolen findet (tuberkulöse Karnifika-

wissermaßen als Nährboden benutzt. Dies Granulationsgewebe kann vernarben oder fällt später doch noch der Verkäsung anheim. Restitutio

Fig 217 Käsige Pneumonie. Grenze zweier Lobuli Links vom Interlobularseptum fast völlige Verkäsung. Elastische Gewebe erhalten. (Schwache Vergr.)

ad integrum ist nach eingetretener Verkäsung nicht mehr möglich. Oft werden indes verkäste pneumonische Herde durch ein vernarbendes tuberkulöses Granulationsgewebe oder durch eine vernarbende Karnifikation an ihrer Peripherie fibrös abgekapselt.

Es seien nunmehr die Hauptunterschiede zwischen dem Tuberkel und der käsigen Pneumonie hervorgehoben: Die käsige Pneumonie ist eine exsudative, der Tuberkel eine produktive Entzündung; man findet daher bei der käsigen Pneumonie lockere Exsudatzellen und Fibrin, beim Tuberkel ein festgefügtes Gewebe und fast niemals Fibrin. Das käsig-pneumonische Exsudat liegt im Lumen der Alveolen, der Tuberkel sitzt im Gerüst. Die käsige Pneumonie läßt die elastischen Fasern intakt, das tuberkulöse Granulationsgewebe zerstört sie. Diese Unterschiede nötigen dazu, den Tuberkel und die käsige Pneumonie ihrem Wesen nach scharf auseinander zu

entschieden (*Simmonds, Lichtenstein*). Sehr selten sind mächtige, tumorähnliche Solitärtuberkel bzw. Konglomerattuberkel in der Leber, welche unter Umständen die Größe einer Mannesfaust oder einer Niere erreichen (Lit. *Krause, Lotheissen*); in der Regel finden sich in der Umgebung solcher Bildungen auch miliare Tuberkel. Über die Beziehungen der Tuberkulose zur Zirrhose vgl. S. 984.

Als Pseudotuberkulose (Pseudotuberculosis streptobacillosa) wurde eine Veränderung beschrieben (*Ischoff*), die in ganz vereinzelten Fällen in der Leber von Neugeborenen angetroffen wurde. Dieselbe war von zahlreichen, kleinen, tuberkelahnlichen Knötchen durchsetzt, welche auch eine Ähnlichkeit mit Rotzknötchen besaßen, aus Rundzellen und Leukozyten bestanden und häufig zentral eine Koagulationsnekrose aufwiesen. Als Erreger konnte in einem Falle ein Bazillus aus der Gruppe der Bazillen der Pseudotuberkulose der Nager nachgewiesen werden.

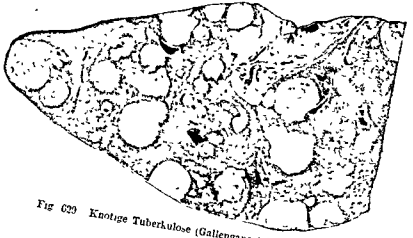

Fig. 629. Knotige Tuberkulose (Gallengangstuberkulose).

β) Syphilis.

Von den inneren Organen zeigt am häufigsten die Leber syphilitische Veränderungen. Es empfiehlt sich hierbei die durch die kongenitale bzw. hereditäre Syphilis und die durch die erworbene Syphilis hervorgerufenen Veränderungen getrennt zu betrachten.

Bei ersterer treten interstitielle Entzündungsprozesse diffus in der ganzen Leber auf. Das Organ ist vergrößert, hart, die Oberfläche im allgemeinen glatt, ebenso wie die Schnittfläche dunkelrotbraun oder auch hellgelbbraun, zuweilen eigentümlich gefleckt (Feuersteinleber). Auf der Schnittfläche ist die lobuläre Zeichnung nicht erkennbar, da, wie die mikroskopische Untersuchung lehrt, allenthalben zwischen den Lobulis und namentlich auch innerhalb derselben ein kernreiches, streifiges Bindegewebe entwickelt ist, welches einerseits die Gefäße umscheidet, andererseits aber die Leberzellen auseinanderdrängt, so daß nur mehr vereinzelte zusammenhängende Zellreihen zu sehen sind; auch eine Vermehrung der Gitterfasern durch Neubildung ist oft nachweisbar. Seltener ist die Bindegewebsentwicklung nicht diffus über die ganze Leber verbreitet, sondern mehr in Form einzelner Züge und Streifen entwickelt.

Teils neben den geschilderten Veränderungen, teils ohne dieselben in mikroskopisch wenig veränderten Lebern finden wir sehr oft eine starke Er-

Drüsen aus fast immer einzelne Tuberkelbazillen in die Blutbahn, um alsdann in den Lungen (oder in entfernten Organen) sekundäre Herde zu erzeugen. In den Lungen entstehen auf diese Weise in der Regel Gerüsttuberkel oder azinöse, aus exsudativen und produktiven Prozessen zusam-

fernten Organs (z. B. der Meningen) zum Tode führt. Selber wird sie jedoch verhängnisvoll, wenn von ihr aus ein massiger Einbruch von Tuberkelbazillen in die Blutbahn oder in den Bronchialbaum erfolgt.

Fig. 218. Disseminierte Miliartuberkulose der Lunge. Die Tuberkel nehmen von oben nach unten an Zahl und Größe ab.

Der Einbruch in die Blutbahn vollzieht sich entweder im Primärherd oder von einer verkästen Lymphdrüse aus. (Über die Bedeutung der Intimatuberkel s. S. 337). Hier ergreift die tuberkulöse Periadenitis allmählich immer weitere Schichten der nächsten Umgebung, wobei ihr von innen her die Verkäsung nachfolgt. So wird nach und nach die Wand der nächstgelegenen Lungenarterie oder Lungenvene oder des *Ductus thoracicus* ergriffen, bis die Verkäsung bis an die Intima vordringt und der erweichte Käse in die Blutbahn einbricht. Nun werden ständig mehr oder minder große Mengen Tuberkelbazillen in den Kreislauf eingeschwemmt, und es entsteht das Bild der

akuten disseminierten Miliartuberkulose. Beide Lungen sind gleichmäßig durchsetzt von zahlreichen miliaren und submiliaren grauen bis graugelben Knötchen, die von der Spitze nach der Basis zu an Größe abnehmen (s. Fig. 218). Das Lungenparenchym ist beim Erwachsenen lebhaft, beim Kinde oft nur wenig gerötet, seine Konsistenz etwas vermehrt. Die mikroskopische Untersuchung der Knötchen ergibt, daß nur ein Teil von ihnen wirkliche Tuberkel sind (s. Fig. 219 und 220). Sie sitzen entweder im Alveolargerüst (d. h. im

weiterung der Leberkapillaren und innerhalb derselben allenthalben sehr reichlich ein- und mehrkernige Leukozyten, darunter auch Myelozyten, Erythroblasten und Knochenmarksriesenzellen. Oft bilden diese Elemente kleine Zellhaufen, teils innerhalb der Lobuli, teils im interlobulären Gewebe. Diese knötchenförmigen Zellanhäufungen, die als Herde fetaler Blutbildung gedeutet werden und auch in Lebern nicht syphilitischer Neugeborener, wenn auch nicht so reichlich, zu finden sind, scheinen häufig Anlaß zur Verwechslung mit den gleich zu besprechenden miliaren Gummen gegeben zu haben. Die Unterscheidung ist auf Grund des histologischen Befundes, der Zusammensetzung der Knötchen und des Fehlens von Nekrosen in den Blutbildungsherden meist unschwer zu treffen.

Bleiben die Kinder am Leben, so macht die Leber späterhin weitere Veränderungen durch. Das Bindegewebe schrumpft, die Leberoberfläche und -schnittfläche werden uneben, höckerig; es entstehen so Bilder, welche manchen Formen der großknotigen Zirrhose gleichen (z. B. den S. 984 erwähnten Leberveränderungen).

Fig. 630. Multiple Gummata bei kongenitaler Syphilis.

Neben den interstitiellen Veränderungen finden sich in der Leber bei hereditärer Syphilis *auch Gummen*. Sie treten meist in Form kleinster submiliarer oder hirsekorngroßer, knötchen*förmiger Herde auf*, sogenannte miliare Gummen (Literatur s. *Wendt*), die bei mikroskopischer Untersuchung entweder aus einem Granulationsgewebe bestehen, das von [illegible] veränderten, [illegible] durchsetzt ist, [illegible] nekrotisch erscheint und an der Peripherie häufig von einem Kranz von Lymphozyten *umgeben wird*, oder dieselbe Zusammensetzung zeigen wie analoge Bildungen, die sich bei der kongenitalen Syphilis in den Nebennieren, Lungen, Nabelschnur, Hypophyse finden und aus Detritus und polynukleären Leukozyten bestehen und bisweilen abszeßähnliche Bilder darbieten (*Aschoff*). Weitaus seltener entstehen bei der kongenitalen Syphilis in der Leber *Neugeborener größere Syphilome*; dieselben gleichen dann vollkommen den gleich zu beschreibenden Gummen Erwachsener und treten auch multipel auf (Fig. 630). Manchmal sind die Pfortader und ihre Verzweigungen sowie die Gallengänge von unregelmäßig breiten Zügen eines schwielig-fibrösen Gewebes umscheidet, welches das Lumen der Gefäße ziemlich beträchtlich verengern kann. Diese Züge und Stränge dringen vom Leberhilus aus in das Gewebe ein und

in einem entfernten Organ (z. B. Nebenhoden, Niere, Mittelohr) gelegen sein.

Der Einbruch in den Bronchialbaum erfolgt bei primärer Lungenphthise stets von einer verkästen Lymphdrüse aus, und zwar vollzieht es sich in genau derselben Weise, wie bei den Geräßen beschrieben, d. h. durch fortschreitendes Weitergreifen der verkäsenden Entzündung von der Drüse auf die Wandschichten des Bronchus bis zum Lumen hin. Sitzt die Einbruchsstelle in der Trachea oder in einem Hauptbronchus, also dicht am Hilus, so können sich die aspirierten Tuberkelbazillen in beiden Lungen ziemlich gleichmäßig verteilen, so daß ein Bild ähnlich wie bei disseminierter Miliartuberkulose entsteht.] [Nur handelt er sich hier so gut wie ausschließlich um kleine azinöse käsige Pneumonien, die sich schon makroskopisch durch ihr stern- oder kleeblattförmiges Aussehen verraten. Erfolgt der Einbruch in einen Bronchus 2. bis 4. Ordnung, z. B. den in den rechten Mittellappen führenden, so ist das Gebiet dieses Bronchus ganz besonders stark ergriffen. Während in den übrigen Lungenteilen meist nur kleine azinöse Käseherdchen zu sehen sind, entstehen hier schwere käsige Bronchitis und ausgedehnte käsige Hepatisationen des Lungenparenchyms. Es kann zur teilweisen Erweichung oder Sequestrierung der Käsemassen mit Ausbildung von Kavernen kommen (s. Fig. 221). Da sich die Einbruchsöffnung nicht wieder schließt, so ist ohne weiteres ersichtlich, daß solche Einbrüche verkäster Drüsen eine ständig fortschreitende, phthisische Erkrankung des Lungengewebes nach sich ziehen und somit stets zum Tode führen müssen.

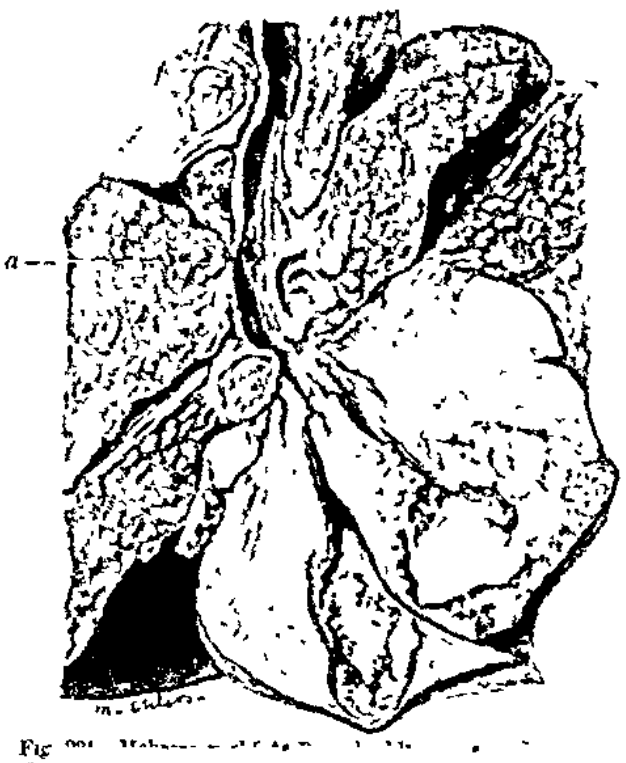

Fig. 221. Tuberkulose [illegible] in [illegible] Bronchus [illegible] lap[illegible]

2. Sekundäre Lungenphthise. Sie entsteht immer nur in einem Organismus, der vor einer gewissen Zeit eine tuberkulöse Erstinfektion durchgemacht hat und nunmehr allergisch geworden ist. Die primäre tuberkulöse Erkrankung ist manchmal noch in Gestalt der oben beschriebenen, verkästen oder verkreideten bzw. verkalkten Lungenherde mit entsprechender Drüsenveränderung zu finden. Manchmal sitzt der Primärherd aber auch anderswo, meist im Intestinaltraktus; gelegentlich ist es schwer oder gar unmöglich, ihn überhaupt zu finden. Während die primäre Lungenphthise stets im großen und ganzen das gleiche Bild bietet, ist von der sekundären Lungenphthise das gerade Gegenteil zu sagen. Ihre Erscheinungsformen sind so mannigfaltig, daß sich

breiten sich, nach der Peripherie des Organes sich immer mehr verjüngend, „wie die Wurzeln eines Baumes“ im Gewebe aus, Peripylephlebitis, bzw. Pericholangitis gummosa (Fig. 631).

In einzelnen Fällen findet man umschriebene Herde in der Leber, die makroskopisch Gummen vortäuschen können, ihrer histologischen Zusammensetzung nach aber offenbar durch lokale Entwicklungshemmungen zu erklären sind.

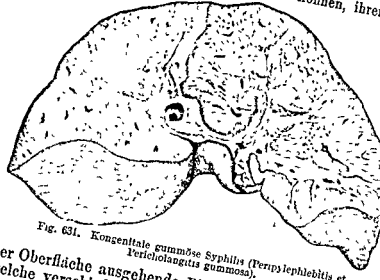

Fig. 631. Konzentrale gummöse Syphilis (Peripylephlebitis et Pericholangitis gummosa).

Bei der erworbenen Syphilis sind die interstitiellen Veränderungen in der Regel herdweise entwickelt. Es finden sich in unregelmäßiger Anordnung und Verteilung mächtige, derbe, von der Oberfläche ausgehende Bindegewebszüge im Leberparenchym, durch welche verschieden große, oft recht umfangreiche Knollen und Lappen von Lebergewebe abgeschnürt werden, die sich durch tiefe Furchen

Fig. 632. Hepar lobatum.

gegen die Umgebung absetzen (Hepar lobatum, Fig. 632). Häufig finden sich im Grunde der narbigen Einziehungen käsige Einschlüsse, d. h. Reste von Gummen, so daß die Vorstellung oft nicht von der

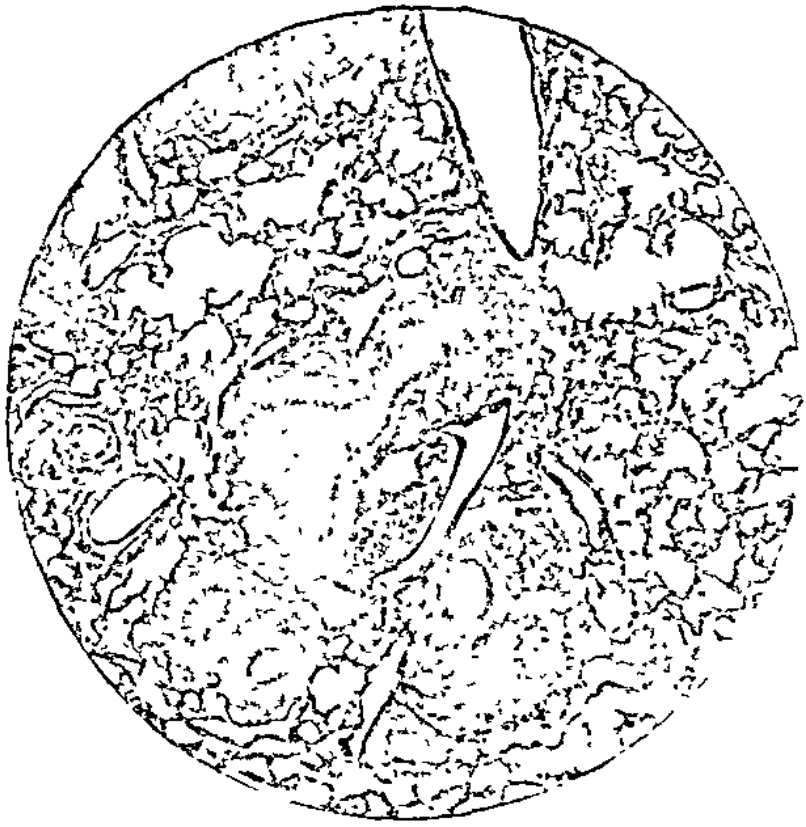

Fig. 223. Azinöser tuberkulöser Lungenherd (Nach Nicol.) (Sehr schwache Vergr.)

Fig. 224. Phthisischer Lungenherd in Vernarbung. Bindegewebe mit Resten des elastischen Netzes schlingt sich um die verkästen Alveolen. Endarteritis der zugehörigen Arterie. (Schwache Vergr.)

Hand zu weisen ist, daß das Hepar lobatum durch Ausheilung von Gummen zustande kommt. Bisweilen findet sich bei akquirierter Syphilis eine auffällige Schrumpfung eines ganzen Lappens, seltener des rechten, häufiger des linken, der dann bisweilen nur einen kleinen Anhang bildet.

Bei mikroskopischer Untersuchung finden wir im Lebergewebe unregelmäßige, breite, bisweilen sehr mächtige Schwielen, die aus einem derben, kernarmen Bindegewebe bestehen und oft sehr reichliche Gallengangswucherungen sowie Pigment einschließen. Findet sich die geschilderte Veränderung, das Hepar lobatum, auch relativ häufig bei der akquirierten Syphilis, so berechtigt dennoch dieser Befund allein (falls nicht Reste von Gummen in den Furchen gefunden werden) noch nicht zur Diagnose der Syphilis, da analoge Leberveränderungen möglicherweise auch durch andere Prozesse hervorgerufen werden können und die Wassermannsche Reaktion bisweilen in den Fällen von Hepar lobatum negativ ist.

Fig 633 Gummi (Randpartie) (Schwache Vergr.)

Gummen treten bei der erworbenen Syphilis vereinzelt oder multipel auf und sitzen im allgemeinen näher der Leberoberfläche, namentlich relativ häufig in der Nähe des Ligamentum suspensorium, kommen aber auch an anderen Stellen der Leber vor. Sie bilden verschieden große, oft recht umfangreiche, z. B. kleinapfelgroße, kugelige oder unregelmäßig gestaltete, meist ziemlich derbe, bisweilen über die Leberoberfläche prominierende oder durch die Kapsel durchschimmernde Knoten, welche peripher aus einem grauweißen, in jüngeren Stadien weißrötlichen Gewebe bestehen, im Zentrum aber durchwegs oder in einzelnen Herden von einem trockenen, gelben, wie verkästen Gewebe gebildet werden. Bei älteren Gummen findet sich in ihrer Peripherie an der Grenze gegen das umgebende Lebergewebe eine fibröse Bindegewebsschwiele.

Bei mikroskopischer Untersuchung können wir denselben Befund erheben wie an Gummen in anderen Organen. Peripher findet sich eine verschieden breite Zone aus kernarmem oder (je nach dem Alter) kernreicherem Bindegewebe, innerhalb welcher und in deren Umgebung sich in wechselnder Menge Rundzellen, vorwiegend Lymphozyten, weniger Plasmazellen, und nicht selten Riesenzellen finden (Fig. 633). Der größere Anteil des Gummis wird gewöhnlich von nekrotischem, verkästem Gewebe gebildet.

Sowohl bei der erworbenen als bei der kongenitalen Syphilis treten meist interstitielle Veränderungen und Gummen gleichzeitig in der Leber auf. Ferner zeigt die Leber (ebenso wie die übrigen Organe) sehr häufig eine mehr oder minder weit vorgeschrittene amyloide Degeneration.

Bei der kongenitalen Syphilis kann man in der Leber fast regelmäßig die Spirochaete pallida, meist sogar in enormen Mengen nachweisen.

durch feine schwarze Säume voneinander geschieden sind (s. Fig. 225) Das Mikroskop lehrt, daß es sich hier um ein Konglomerat von azinösen Herden handelt. Die Knoten entstehen im wesentlichen dadurch, daß das Granulationsgewebe azinöser Herdchen bei seiner Ausbreitung auf die sublobulären Bronchien in benachbarte Bronchioli respiratorii einbricht und so immer wieder neue Azini und deren Umgebung in die Erkrankung einbezieht. Die schiefrige Färbung im Zentrum und zwischen den einzelnen Knötchen verdankt ihre Entstehung verschiedenen Vorgängen. Teilweise beruht sie lediglich darauf, daß die im Bereich des Knotens gelegenen, aber nicht tuberkulös erkrankten Azini von dem allseitig andrängenden tuberkulösen Granulationsgewebe zusammengedrückt werden (s. Fig. 226), wodurch das in ihnen bereits vorhandene, um die Gefäße herum manchmal besonders reichlich angehäufte Kohlepigment nun auf engerem Raume zusammengedrängt und deutlicher sichtbar wird. Behalten dabei die Alveolen noch ein spaltförmiges Lumen, so nehmen die Epithelien in der Regel kubische Gestalt an, so daß die Alveolengruppen ein drüsenartiges Aussehen erhalten (s. Fig. 227). Wird die Luft aus den Alveolen ganz entfernt, so verfallen sie der Kollapsinduration, d. h. die Epithelien verschwinden, die Alveolarwände legen sich zusammen und verwachsen mit Hilfe eines sich reichlich mit Kohlestaub beladenden und schließlich vernarbenden Granulationsgewebes. Teilweise kann die schwarze Färbung im Zentrum der Knoten auch kadaveröser Natur sein.

Fig. 227. Drüsenähnliche Alveolen in indurierten Teilen einer phthisischen Lunge. Unten eine Riesenzelle. (Starke Vergr.)

Auch im Lungengewebe in der Umgebung der geschilderten azinösen und azinösnodosen Herde finden sich vielfach indurierende Prozesse, ganz besonders in der Spitze. Sie ist ohnehin, namentlich beim Erwachsenen, bezüglich der respiratorischen [illegible] Verwachsungen der Spitze mit der Pleura parietalis ein und behindern ihre Atemtätigkeit noch mehr. Kein Wunder daher, wenn es hier besonders gern zu Kollapsindurationen und zu pneumonischen Prozessen mit Ausgang in Karnifikation zu kommen pflegt. Das an Kohlepigment reiche Narbengewebe verhärtet sich (schiefrige Induration) und schrumpft. Bei allseitiger Verwachsung der Spitze mit der Umgebung muß der Narbenzug besonders auf die Wände der Bronchien wirken und kann zu Bronchektasien führen. Wenn die vernarbenden und verhärtenden Vorgänge im Vordergrunde stehen und größere, zusammenhängende Lungenteile befallen sind, so spricht man von zirrhotischer Lungenphthise.

Außer den azinösen, vorwiegend granulierenden Herdchen ist ein besonderes Charakteristikum der sekundären Lungenphthise die früh-

In der Regel findet sie sich vorzugsweise in jenen Teilen des Organs, die histologische Veränderungen darbieten, häufig aber auch an Stellen, die anscheinend unverändert sind.

γ) Sonstige spezifische Entzündungen.

Bei **Aktinomykose** der Leber kommt es zur Bildung solitärer oder multipler, verschieden großer, bisweilen sehr umfangreicher, selbst [illegible] valstförmiger Knoten, die, [illegible] weichen, mit Granulations- [illegible] hsetzt sind; im Eiter findet



Fig. 634. Typhöses Lymphom.

man die bekannten gelben Körner (Pilzdrusen). In seltenen Fällen allgemeiner, disseminierter Aktinomykose finden sich auch in der Leber zahlreiche, kleine, oft zu Gruppen angeordnete Abszesse, die pylephlebitischen oder cholangitischen Abszessen gleichen.

Die Aktinomykose der Leber tritt meist im Anschluß an aktinomykotische Veränderungen der umliegenden Organe auf, wobei sich dann auf der Außenfläche der Leber derbe Verwachsungen, Schwielen und Fistelgänge finden, doch kann die Affektion der Leber auch metastatisch bei Aktinomykose eines anderen Organes auftreten. In seltenen Fällen wurde die Aktinomykose ausschließlich in der Leber gefunden (primäre Aktinomykose der Leber).

Bei verschiedenen **akuten und chronischen Infektionskrankheiten** zeigt die Leber, wie bereits erwähnt, gleichfalls Veränderungen. Bei dem **Abdominaltyphus** findet man mitunter in der Leber zahlreiche kleinste,

pneumonische Herd. Er hat gleichfalls Stern-, Kleeblatt- oder Rispengestalt, doch sind seine Abmessungen etwas größer, seine Grenzen verwaschener als bei der vorwiegend granulierenden Form, seine Farbe ist mehr ein deutliches Gelb. Oft sind die Herde von einem grauroten Saum umgeben oder liegen dichtgedrängt in eine ausgedehnte, frische graurote Hepatisation eingebettet, so daß sich das oben (S. 333) erwähnte speckwurstähnliche Aussehen der Schnittfläche ergibt. Mikroskopisch findet man den Bronchiolus respiratorius, gewöhnlich an seiner Teilungs-

Fig. 229. Kavernöse Lungenphthise. In den Kavernen Balken und gerippte Wände. In den übrigen Lungenteilen azinöse und herdförmige käsige Phthise. (1/2 nat. Größe.)

stelle, durch einen käsigen Pfropf verschlossen, seine Wand gleichfalls in Verkäsung begriffen, den zugehörigen Azinus durch ein verkäsendes Exsudat (s. oben S. 332) angefüllt. Rings um den azinösen Herd zieht sich eine Zone reaktiver proliferierender Entzündung; nur ist sie viel schwächer als bei den oben beschriebenen, vorwiegend granulierenden azinösen Herden und besteht sehr oft in tuberkulöser (oder nicht tuberkuloser) Karnifikation des Exsudates. In rasch fortschreitenden Fällen kann sie ganz fehlen (s. Fig. 231). Die azinösen käsig-pneumonischen Herdchen entstehen ganz offensichtlich vorwiegend durch Aspiration aus Kavernen, käsigen Bronchitiden oder anderen zerfallenden Käse-

die krebsige Natur der Veränderung erst durch die mikroskopische Untersuchung erkannt wird. Diese Form des diffusen Leberkrebses

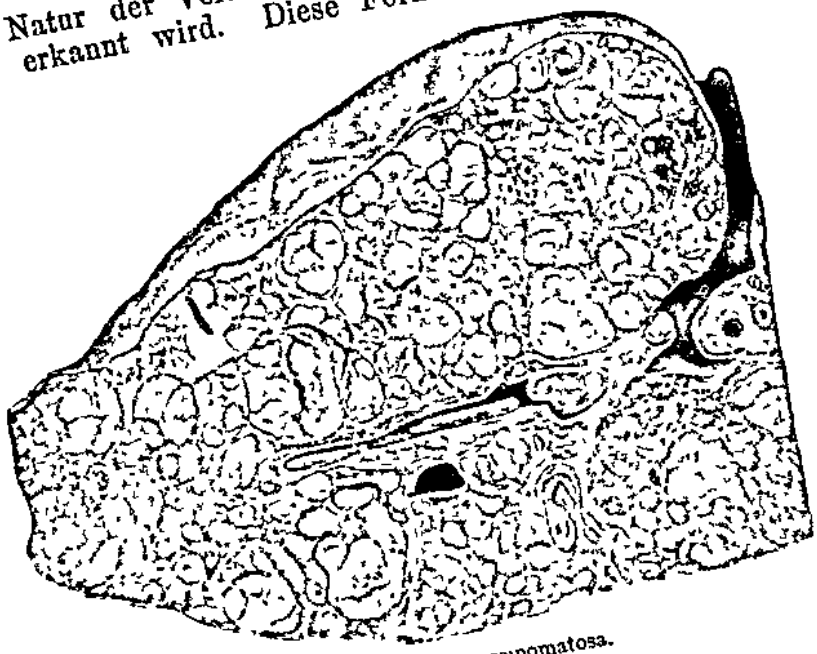

Fig. 644. Cirrhosis carcinomatosa.

wird auch als Cirrhosis carcinomatosa, Cancer avec cirrhose oder als malignes Adenom im engeren Sinne (*Ribbert*) (Fig. 644) bezeichnet; auch diese Krebse dürften unizentrtsch entstehen, die schein-

Fig. 645. Knotiger Leberkrebs

pneumonische Herde können noch einen Saum von tuberkulösem Granulationsgewebe oder Karnifikation aufweisen und können, wenn sie in geringer Zahl vorhanden sind, noch zur Ausheilung kommen, indem der granulierende Saum schiefrig vernarbt und der Käse im Innern verkreidet und verkalkt. Sobald aber käsige Hepatisationen in einigermaßen erheblicher Ausdehnung entstehen, ist kein Halten mehr. Die granulierende, abkapselnde Entzündung bleibt aus und wird vollends unmöglich, wenn durch Aspiration größerer infektiöser Massen, z. B. aus einer Kaverne, ein ganzer Lappen mehr oder minder ausgedehnt käsig hepatisiert wird. In solchen Fällen pflegt das Leiden binnen wenigen Wochen zum Tode zu führen (galoppierende Schwindsucht). Käsige Hepatisationen bei fortschreitender Phthise neigen zu Erweichungen. Bei der Sektion findet man dann manchmal einzelne oder zahlreiche Höhlungen verschiedenster Größe, von erweichten, grüngelben Kasemassen erfüllt, größere oder kleinere käsige Sequester enthaltend und allseitig von verkästen Lungenteilen umgeben (siehe Fig 232). Die Grenze zwischen erweichten Käsemassen und Kavernenwand ist oft nicht scharf erkennbar. Alles deutet auf rasch fortschreitenden Zerfall, der durch eine hinzutretende brandige Infektion noch beschleunigt werden kann. Der Höhleninhalt ist dann mißfarben, schmutziggraugrün oder auch blutig infolge Arrosion von Gefäßen, die hier womöglich noch häufiger vorkommt als bei den langsam wachsenden Kavernen.

Alle die im vorstehenden beschriebenen Veränderungen können nun in buntester Weise miteinander vereinigt sein. Doch ist die Regel, daß die älteren, vorwiegend granulierenden und die chronisch-kavernösen Prozesse mehr in den oberen (kranialen), die frischeren, vorwiegend käsig-exsudativen mehr in den unteren (kaudalen) Lungenteilen sitzen. Überhaupt zeigt die Lungenphthise ein ausgesprochenes Fortschreiten von oben nach unten. Diese Umstände erschweren sehr eine Einteilung der Lungenphthisen. Sie kann nur nach dem Grundsatz „a potiori fit denominatio" erfolgen, und auch so ist es oft nicht zu umgehen, nicht bloß jede Lunge eines einzelnen Falles, sondern auch obere und untere Abschnitte derselben Lunge verschieden zu benennen. Folgendes Schema gestattet, alle Lungenphthisen mit einer kurzen, ihre wesentlichen Eigentümlichkeiten hervorhebenden Bezeichnung zu versehen:

I. Primäre Lungenphthise

rein oder mit sekundären Veränderungen kombiniert.

II. Sekundäre Lungenphthise

A. Vorwiegend produktive Prozesse
1. Disseminierte Miliartuberkulose
2. Azinöse tuberkulöse Phthise } indurierend oder erweichend
3. Azinös-nodöse „ }
4. Zirrhotische „ } (chron. kavernöse Phthise)

B. Vorwiegend käsig-exsudative Prozesse.
1. Azinöse käsige Phthise } abkapselnd oder erweichend
2. Lobuläre „ } (akute ulzeröse bezw. sequestrierende Phthise).
3. Lobäre „ }

bare Multiplizität erklärt sich durch den Einbruch und die Propagation der Geschwulst in den *Pfortaderästen*.

Eine selten vorkommende Form des primären Leberkrebses stellen Zylinderzellkrebse dar, die von den großen Gallengängen ausgehen und den Verzweigungen der Glissonschen Kapsel folgend sich im Pfortadergebiet verbreiten; gleichzeitig mit der Krebsentwicklung geht in diesen Fällen eine mächtige Bindegewebswucherung einher, die zur Schrumpfung und Induration des Gewebes führt.



Fig. 646. Leberzellkrebs

Mikroskopisch wird gewöhnlich zwischen Leberzellen- (Fig. 646) und Gallengangskarzinomen (Fig. 647) unterschieden, wenngleich eine Trennung häufig nicht möglich ist. Sowohl das Leberzellen- als das Gallengangskarzinom können in der Form des Carcinoma solidum (Zusammensetzung aus soliden Zellzapfen) als auch des Carcinoma adenomatosum (Zusammensetzung aus vielfach sich durchflechtenden, schlauchförmigen Gebilden) auftreten.

Fig. 647. Gallengangskrebs

Nach Ribbert sind die Leberzellkrebse als maligne Adenome zu bezeichnen und von den eigentlichen Karzinomen scharf zu trennen; diese sind Zylinderzellenkrebse (Adenokarzinome) und gehen stets von dem Epithel der Gallengänge aus. Bei dem malignen Adenom (Leberzellkrebs der Autoren) findet man fast stets Gallensekretion innerhalb der Tumorzellen.

Relativ häufig, nach Eggel in 85,4% der Fälle, entwickeln sich primäre Leberkarzinome in zirrhotischen Lebern; in solchen Fällen liegt es nahe, einen genetischen Zusammenhang zwischen der Zirrhose und der Karzinomentwicklung anzunehmen. Man könnte sich denselben etwa in der Art vorstellen, daß andauernde Regeneration von Lebergewebe schließlich zu atypischem Wachstum, zur Entstehung von Karzinomen führt.

Einzelne Autoren behaupten, daß es den Tuberkelbazillen auch möglich sei, vom Digestionstraktus aus auf dem Lymph- und Blutwege die Lungen zu erreichen, ohne irgendeine Spur ihres zurückgelegten Weges zu hinterlassen. Tierversuche haben gezeigt, daß dies eintreten kann, wenn die Tiere durch eine vorher überstandene tuberkulose Infektion eine gewisse Resistenz gegen Tuberkulose erworben haben, und ihre allgemeine Widerstandskraft (durch Hunger, Ermüdung usw.) herabgesetzt ist. Theoretisch ist dieser Weg also möglich, seine tatsächliche praktische Bedeutung für den Menschen ist aber noch nicht erwiesen. Dagegen ist durch Tausende von Tierversuchen sichergestellt, daß der Aspirationsweg der bei weitem gangbarste ist. Aspirierte Tuberkelbazillen brauchen nicht notwendig aus der Atemluft zu stammen. Es ist bewiesen, daß in der Mund- und Rachenhöhle befindliche Keime in den Bronchialbaum aspiriert werden können, ja selbst bereits verschluckte und in den Magen gelangte Keime können durch den Ösophagus wieder in den Rachen aufsteigen und von dort aus den Weg zur Lunge betreten Die rechte Seite ist etwa zehnmal so häufig befallen wie die linke, wohl weil der rechte Hauptbronchus mehr die direkte Fortsetzung der Trachea bildet und die aspirierten Bazillen daher viel leichter in ihn hineingelangen. Bei der sekundären Lungenphthise kann es sich entweder um Neuinfektion der Lungen von außen her oder um Infektion von einem pulmonalen oder anderweitigen Primärherd aus handeln (autogene Infektion). Im letzteren Falle können die Tuberkelbazillen auch auf dem Lymph- und Blutwege in die Lungen gelangen, etwa von einer tuberkulösen Mittelohrerkrankung oder von einer verkästen Mesenterialdrüse aus. Man findet dann gewöhnlich die regionären Drüsen des primären Herdes, oft auch die von dort aus proximal gelegenen Lymphdrüsen tuberkulös erkrankt, so bei tuberkuloser Otitis die zervikalen Drüsen bis zum Schlüsselbein abwärts, bei Darmtuberkulose die Mesenterialdrüsen bis zur Radix mesenterii. Von dort aus gelangen die Tuberkelbazillen durch den Truncus lymphaticus superior bzw. den Ductus thoracicus ins Blut und so in die Lungen. Direkt von der Peripherie zu den Lungen oder den bronchopulmonalen Lymphdrüsen ziehende Lymphgefäße gibt es nicht, eine ausschließlich lymphogene Infektion der Lungen von der Peripherie her, wie manche Autoren sie annehmen, kommt nicht vor. Auch ohne Benutzung des Lymphweges können die Tuberkelbazillen von einem anderweitigen primären Herd aus sofort ins Blut und damit in die Lungen gelangen, so vom Ohr aus durch die obere Hohlvene, vom Darm aus durch die Pfortader; im letzteren Falle braucht die Leber nicht oder doch nicht wesentlich tuberkulös zu erkranken. Beide Wege, der Lymphblutweg und der direkte Transport durch die Blutbahn, können sich miteinander kombinieren; auch kann außerdem eine Infektion der Lungen durch Aspiration stattfinden.

Intrauterine Übertragung des Tuberkelbazillus von der Mutter auf den Fetus kommt bei Tieren nicht ganz selten und gelegentlich auch beim Menschen vor. Die Bazillen gelangen hier mit dem Blutstrom in die Lungen. Solche Kinder pflegen bereits im Säuglingsalter an schwerer Tuberkulose zugrunde zu gehen. Es ist zum mindesten sehr zweifelhaft, ob solche intrauterin aufgenommene Tuberkelbazillen jahrzehntelang im Körper latent liegen bleiben und dann erst zur Entstehung einer Lungentuberkulose führen können, wie einzelne Autoren annehmen. Daß

wiesen, daß die Lunge als vorwiegend bindegewebiges Organ nur verhältnismäßig wenig zellulare Fermente produziert.

Von Interesse ist das Vorkommen von primärem Leberkrebs bei zwei Schwestern eines primären Leberkrebses beobachtet (*Idzumi* bei einem 7 Monate alten Kinde). — Auch im frühesten Kindesalter wurde bereits das Auftreten

Die Leberkrebse brechen, wie erwähnt, häufig in die Blutgefäße der Leber ein, setzen aber im allgemeinen nur selten Metastasen in anderen Organen. Relativ am häufigsten kommen Metastasen in den Lungen zur Beobachtung; auch diese sekundären Geschwulstknoten können in einzelnen Fällen Gallensekretion aufweisen.

Sind primäre Karzinome der Leber relativ selten, so finden sich in ihr andererseits häufig aus der Umgebung fortgeleitete Karzinome und namentlich Metastasen von Krebsen anderer Organe, so besonders des Magen-Darmkanales.

Dabei ist die Leber oft von zahllosen, verschieden großen, bisweilen mächtigen, im Zentrum eine Delle aufweisenden Knoten dicht durchsetzt, bestrachtlich vergrößert und sehr schwer, ihre Oberfläche uneben, buckelig; der primäre Tumor stellt dabei oft nur eine kleine Geschwulst dar. Das Lebergewebe in der Umgebung der Metastasen zeigt Kompressionserscheinungen, Atrophie und Verfettung. Manchmal erfolgt ein Einbruch in die Pfortader oder ihre Äste (Fig. 619) bzw. in die Lebervenen, wodurch das betreffende Gefäß vollständig verstopft werden kann und die entsprechenden Veränderungen im zugehörigen Lebergewebe hervorgerufen werden (vgl. Zirkulationsstörungen, S. 973). Durch Geschwulstembolie und Ausbreitung innerhalb der Gefäße kommt es in seltenen Fällen nicht zur Ausbildung umschriebener Knoten, sondern zu einem infiltrierenden Wachstum der Metastasen, so daß die Leber in größerer Ausdehnung allenthalben von Krebssträngen und -nestern durchsetzt ist.

d) Mischgeschwülste.

Ganz vereinzelte Beobachtungen berichten über das Vorkommen von Mischgeschwülsten in der Leber; so bestand in einem Falle (*Hippel*) der Tumor aus adenomatösen Anteilen, Knorpelgewebe und verhornenden Plattenepithelinseln.

Literatur.

Physiologie, Chemie und Klinik. Ewald, *Leberkrankheiten* 1913. — Fischler, *Physiologie und Pathologie der Leber*. 1916. — Frerichs, *Klinik der Leberkrankheiten*. 1858. — Hammarsten, Physiol. Chemie 45 c I u II. — Krehl, Pathol Physiol. 1918. — Langenbuch, D. Zschr. f. Chir Lfg. 1904. — Pel, *Leberkrankheiten*. 1903. — Quincke u Hoppe-Seyler, Nothnagels H d Phys. II. 424. — Thöle, *Chirurgie der Lebergeschwülste*. 1912. — Weinland, Nagels H d Phys. II. 424.

Anatomie und Histologie. Bartels, Bardelebens H d An Lfg. 17. — Ebner, Kölliikers H. d. Gewebslehre; III. 212.

Referate. Fischler, Erg. d. Path. I, III S 201. — Ghoreyeb, *Verletzungen der Leber und Gallenwege*. 1912. — Aschenheim, Münch. m. W. 1910, S 1282. — Aschoff (*Pseudotuberkulose*), P. G. 4, S 178. — Deys. (*Syphilis*), Zbl f Path 25, S 625. — Deys. (*Weilsche Krankheit*), H kl W 1912, S 1249. — Bickhardt u. Schümann, D Arch f kl M. 90, S 300. — Ertz, Frankf Zschr. f. Path 3, S 931. — Chalatow, Beitr. z path Anat 57, S. 106. — Cecten, Virch Arch. 201, Zbl. f Path. 26, S 1. — Ders (*Furchen*), P. G. 2, S. 65. — Chiari (*Dicenos Arantii*), Beitr. z. path. Anat. — Ders (*Infarkte*), Zschr. f Hlk 19, S. 475. 1898 — Chilaiditi, Fortschr d. Röntgenstr. 16, S 173. 1910. — Chvostek, W. kl W 1910, S. 1630. — Costantini, Bullettino delle scienze mediche di Bologna 1909 — Gurschmann, M m W. 1915, S. 1783. — Eggel,

Ist nun die Lungenspitze erkrankt, damit mehr oder weniger starr und womöglich durch Verwachsung mit der Pleura parietalis fast ganz unbeweglich geworden, so behindert sie nunmehr den unmittelbar unter ihr gelegenen Abschnitt in der Atmung und Durchblutung und macht ihn dadurch unfähiger zum Widerstand gegen die eindringende tuberkulöse Infektion. Auch dieser Abschnitt wird nun von der Erkrankung ergriffen, mehr oder weniger unbeweglich und beeinflußt nun wieder den folgenden. So erklärt sich das schichtweise Fortschreiten der Lungenphthise von oben nach unten.

Disposition. Die Lungenphthise ist eine ungemein häufige Krankheit, so häufig, daß z. B. in größeren Städten verhältnismäßig wenige erwachsene Menschen von ihr verschont bleiben. Glücklicherweise findet man aber bei der großen Mehrzahl von ihnen bloß kleine, wenig oder gar nicht fortschreitende oder bereits abgeheilte Erkrankungsherde [illegible] h schwindsüchtig. Man hat daher schon lange eine [illegible] ewisser Individuen zur Lungenschwindsucht angenc [illegible] die asthenische Konstitution, die auch vererbt [illegible] Anlage zur Schwindsucht gibt es auch noch a [illegible] z. B. begünstigen fortgesetzte schwere [illegible] (Masern, Keuchhusten, Typhus usw.), Diabe [illegible] und Stillgeschäft die Entwicklung einer L [illegible] h die Gelegenheit zur Infektion und die Virulenz der jeweils wirksamen Tuberkelbazillenrasse auf Entstehung und Verlauf der Krankheit von Einfluß sind, darf nicht vergessen werden.

Die Lungenphthise fordert scheinbar ihre meisten Opfer vom Pubertätsalter bis gegen das Ende des dritten Jahrzehnts. Da die absolute Sterblichkeitsziffer in diesen Jahren niedrig ist, erreicht die relative Sterblichkeitsziffer an Lungenphthise eine auffallende Höhe (ca. 40% aller Todesfälle dieser Altersklasse). Setzt man dagegen die Schwindsuchtstodesfälle in Beziehung zur Zahl der Lebenden auf den einzelnen Altersstufen, so hat das siebente Dezennium die größte Sterblichkeit an Lungenphthise (mit ca. 3,5‰ der Lebenden) aufzuweisen.

Fig. 233. Abheilende Lungentuberkulose. Alter Käseherd, von schiefrigem Narbengewebe eingeschlossen. (Nat. Größe.)

Ausgänge. Heilung der Lungentuberkulose kann immer dann noch eintreten, wenn nicht zu große Teile der Lungen ergriffen und wenn vor allem nicht umfangreiche käsige Hepatisationen vorhanden sind. Die Heilung wird begünstigt durch venöse Hyperämie der Lungen, wie sie vor allem bei Mitralfehlern vorhanden ist. Die Heilungsvorgänge wurden bei den einzelnen Erscheinungsformen der Lungenphthise schon besprochen. Beginnt die Heilung schon in den ersten Stadien, so findet man einen oder mehrere pfefferkorn- bis haselnußgroße, käsige Knoten, von einer narbigen grauweißen, bei Erwachsenen schiefrigen Kapsel oder von einer strahligen, schwarzen Narbe umschlossen (s. Fig. 233). Der Käse dickt sich im Laufe der Zeit immer mehr ein, durch Einlagerung von Kalksalzen erhält er eine mörtelartige und zuletzt eine steinharte Konsistenz; auch teilweise Verknöcherungen kommen vor. War die Tuberkulose beim Beginn der Heilung schon weiter vorgeschritten, so finden sich ausgedehnte schiefrige Indurationen (zirrhotische Phthise, vgl. S. 342) mit eingestreuten Resten von Käse oder tuberkulösem Granulationsgewebe und kleine Kavernen. Daß selbst große Kavernen noch ausheilen können, wurde oben gesagt. Der Tod an L [illegible] ickung infolge Belallenseins großer [illegible] rstickung) bei einer Hämoptoe und [illegible] Pyopneumothorax) erfolgen. Seh [illegible] durch Überschwemmung des Organismus mit den Giften des Tuberkelbazillus oder durch Schwäche des Herzens, das bei dem fortgesetzten Umlauf der Gifte und den hohen, durch die Lungenerkrankung

Orig. 77, S. 301. — Guizetti,
1909, S. 1788. — Hagiwara,
Nr. 21. — Hart, M. m. W. 1917
Nr. 24. — Ders. (*Karzinom*), Zi
1913, S. 2283 und Zschr. f. klin.
— Heß, Beitr. z. path. Anat.
Hirschler, Frankf. Zschr. f. Pa
Huebener u. Reiter, D. m. W
S. 20. — Hymans van den
Idzumi, Arch. f. klin. Chir. 100, S. 1180. — Ioannovics (*Experimentelle Zirrhose*),
W. kl. W. 1904, Nr. 27. — Ders. (*Hepatotoxin*), W. kl. W. 1907, Nr. 7. — Issel,
Zbl. f. Phys. u. Path. des Stoffwechsels 1907. — Jenny, Virch. Arch. 213, S. 1. —
Joest, Verh. D. path. Ges. 1914, S. 238. — Josselin de Jong, Mitt. Grenzg. 24,
S. 160. — Kern und Gold, Virch. Arch. 222, S. 78. — Kleiber, Diss. Breslau 1914.
— Klopstock, B. kl. W. 1910, S. 1532. — Klotz, Diss. Basel 1914. — Koch, M.,
P. G. 10, S. 265 721. — Krause, B.
kl. W. 1912, S. 12 und P. G. 1904,
S. 54. — Ders. 06. — Ders. (*Ikterus*),
Krehl-Marchand, *phie*), W. kl. W. 1894,
Nr. 20. — Kubi S. 76. — Lepehne,
Beitr. z. path. Anat. 61, S. 55 t, Inaug.-Diss. Bordeaux 1904. — Lichten-
W. 1909, Nr. 23
ch
z
of
—
n),
h
Arch. 214 Aus. — Arnold,
Arch. f. D S. 447. — Narath,
Albert, Chir. 135, S. 305
— Oehle *se*), Beitr. z. path.
Anat. 55, S. 236. — Ders. (*septischer Ikterus*), Beitr. z. path. Anat. 55, S. 315. —
Opie, Soc. f. exp. Biol. 7, S. 57. 1910. — Orth, P. G. 3, S. 82. 1900. — Paltauf
(*Ductus venosus Arantii*), W. kl. W. 1888, Nr. 7. — Ders. (*Leberatrophie*), P. G. 5
1902. — Ders. (*Chorionepitheliom*), W. kl. W. 1913. — Paulicek, Fol. h. 9, S. 475
1910. — Pearce, J. of exp. M. 8. 1906. — Perutz, Zbl. Grenzgeb. 1903, S. 651
— Pick (*Pfortader*), Virch. Arch. 197, S. *Krankheit*. B. kl.
W. 1917, S. 451. — Plenk, Virch. Arch. itr
z. path. Anat. 1, S. 259. — Ponfick, 38
Suppl. 81. — Reichmann, Virch. Arch. hr
f. Path. 13, S. 103. — Ribbert, D. m. W. yn
1917, S. 221. — Risel (*Pfortader*), D. m. W. *s*),
Zbl. f. Path. 20, S. 673. — Rocha-Lima, Verh. D. path. Ges. 1912, S. 165. — Rosen-
bau, Beitr. z. path. Anat. 49, S. 313. — Rollet, Frankf. Zschr. f. Path. 3, S. 775
— Rüssle — Ders. (*Bronzediabetes*), Beitr. z.
G. 12, S. 249. 1908. — Rothschild,
path. Anat. Zbl. f. Path. 22, Nr. 19. — Schafir,
Beitr. z. pa *phie*), Zbl. f. Path. 18, S. 593. 1907. —
Virch. Arch. 2 Schmincke, Zbl. f.
Ders. (*Kupffer* mmonds, Bl. kl. W.
Path. 25, S. 49 — Sonntag, Beitr.
1909, S. 531. — 3, S. 278. — Stadel-
z. klin. Chir. 80 — Sternberg, P. G.
mann, *Ikterus* *matopoetischen Appa-*
1906, S. 131. — 3, Nr. 50. — Steyrer,
rates. J. F. Bei — Strassburg, Beitr.
M. Kl. 1913, S. 297. — Stoerk, W. kl. W. 1904, Nr. 34 u. 35.

Lungengewebes. Gummata und weiße Pneumonie werden häufig zusammen gefunden.

[illegible] nicht so gut [illegible] Man findet [illegible], die oft im Zentrum verkäst sind und zur Bildung schwieliger Narben mit starker Retraktion neigen. Im Gegensatz zur Tuberkulose kommt Zerfall und Höhlenbildung selten, Verkalkung fast gar nicht vor; der Sitz ist in der Regel nicht in den Spitzen, sondern in den Unterlappen und im rechten Mittellappen. Mikroskopisch findet man ein mehr oder weniger gefäßreiches Granulationsgewebe, stellenweise aus massenhaften Anhäufungen von Rundzellen bestehend, an anderen Orten mehr bindegewebig-narbig, mit eingestreuten nekrotischen Herden. Epitheloid- und Riesenzellen sowie miliare Knötchen sind lange nicht so reichlich wie bei Tuberkulose, können sogar fehlen. Charakteristisch sind vor allem periarteriitische und periphlebitische Rundzelleninfiltrate. Doch kann unter Umständen die histologische Unterscheidung von Tuberkulose recht schwierig sein.

Aktinomykose kommt in der Lunge in Gestalt von ausgedehnten grauroten [illegible] mit Neigung zu Erweichung und weite Herde lagern sich chronisch-pneumo- [illegible] rbung und Schrumpfung führen. Die [illegible] voller Fisteln [illegible] chsungen der [illegible] schrumpfende [illegible] beginnt entrch Aspiration [illegible] ıgt sind, oder [illegible] auf die Lunge [illegible] iden ist nicht [illegible]

Bei **Rotz** ist die Lunge fast stets beteiligt, und zwar finden sich meist zahlreiche Abszeßchen und lobuläre eitrige Pneumonien, die oft Maulbeerform und -größe haben, selten kleine tuberkelähnliche Knötchen.

Die seltenen **Streptothrichosen** de- [illegible] onchitis und Bronchopneumonie, zuweilen auch mit [illegible] n schließen sich Nekrose und eitriger Zerfall, es [illegible] chektasien Makroskopisch ist das Bild manchmal [illegible] ıch bleiben im Gegensatz zur Tuberkulose die Spitzen verschont. Häufig kommt es zu hämatogenen Metastasen, die mit Vorliebe im Gehirn sitzen

Leukämische und aleukämische Lymphome der Lunge sind selten. Sie kommen vor in Gestalt zahlreicher submiliarer grauer Knötchen, die sehr an das Bild einer frischen di [illegible] nnern. In anderen Fällen finden sich diffuse ode [illegible] im Verlauf der Bronchien, hervorgerufen durch [illegible] lymphatischen Gewebes; auch keilförmige, weiß [illegible] chrieben.

Das **maligne Lymphogranulom** kann von den Bronchial- oder Mediastinaldrüsen auf die Lunge übergreifen; selten befällt es auch kleine intrapulmonale Lymphdrüsen.

7. Ausheilungs- und Anpassungsvorgänge.

Die Heilungsprozesse bei den verschiedenen Entzündungsformen wurden bereits besprochen. Einmal zerstortes Lungengewebe regeneriert sich nicht wieder, die Heilung erfolgt vielmehr mit bindegewebiger Narbe. Zwar kommen bei chronischer interstitieller Pneumonie und Tuberkulose die schon mehrfach erwähnten atypischen, drüsenähnlichen Epithelwucherungen vor (vgl. S. 342), sie führen aber nicht zum Ersatz zugrunde gegangener Bronchiolen und Alveolen. Echte Hypertrophie gibt es an den Lungen im fetalen Leben, und zwar als kompensatorische Hyper-

— path. Anat. 59, S. 615. — Strasche, Beitr. z. path. Anat. 21, S. 270. 1897. — Uhlen-
— Unge-
n, Inaug.-
it, Frankf.
2. 1909. —
), S. 239. —
194, S. 63.

B. Gallenblase (Vesica fellea, ἡ κύστις χοληδόχος) und Gallenwege (Viae biliferae).

1. Entwicklungsgeschichte, normale Anatomie, Histologie.

Über die Entwicklung der Gallenblase und der Gallenwege vgl. S. 951. Die Gallenblase liegt an der hinteren Fläche der Leber, mit einem Teil ihrer Zirkumferenz in den unteren Anteil der rechten Längsfurche derart eingebettet, daß ihre Kuppe in der Regel etwas über den vorderen Leberrand vorragt. Mit ihrem anderen schmäleren Ende (Gallenblasenhals) reicht sie bis an den Leberhilus und geht hier in den Ductus cysticus über. Dieser vereinigt sich spitzwinkelig mit dem etwas stärkeren Ductus hepaticus zum Ductus choledochus, der im Ligamentum hepato-duodenale gegen das Duodenum hinzieht und gemeinsam mit dem Ductus pancreaticus am Diverticulum Vateri in den Darm einmündet.

An der Gallenblasenwand lassen sich fünf Schichten unterscheiden (*Aschoff*): Tunica mucosa, Tunica muscularis, Tunica fibrosa (welche drei Schichten die eigentliche Blasenwand bilden), ferner Tunica subserosa und Tunica serosa. Die Schleimhaut der Gallenblase ist zierlich gefältelt; im Fundus sind die Falten höher, im Hals niedriger und bilden hier ein engmaschiges Netz; durch gleichzeitige spiralige Drehung der Falten entsteht im Gallenblasenhals und im Ductus cysticus eine Klappe, die Valvula Heisteri.

Die Gallenblase und die großen Gallenwege besitzen ein Zylinderepithel, welches sich in der Gallenblase häufig in Gefäßlücken der Muskularis einsenkt und so bis an die Grenze der Tunica fibrosa reichende Gange bildet, die sogenannten Luschkaschen Gänge, die oft mit Drüsen verwechselt werden. Wirkliche Schleimdrüsen finden sich im allgemeinen nicht im Körper der Gallenblase, sondern nur im Hals derselben, in der Nähe des Ductus cysticus.

2. Leichenerscheinungen.

Die Wand der Gallenblase und der Gallengänge ist häufig ebenso wie das umgebende Lebergewebe, der anliegende Darm, der obere Pol der rechten Niere usw. durch Imbibition mit Galle braungelb oder hellgrün verfärbt.

Ist bereits Fäulnis eingetreten, so ist der Inhalt der Gallenblase und Gallengänge oft von Gasblasen durchsetzt, schaumig.

3. Störungen der Entwicklung, Lage und Form.

Die Verbindung der Gallenblase mit der Leber ist in den einzelnen Fällen sehr verschieden: während die Gallenblase manchmal fast allseits von Lebergewebe umgeben wird, ist sie bisweilen völlig frei und hängt an dem Ductus cysticus wie an einem Stiel (pendelnde Gallenblase, Wandergallenblase). In anderen Fällen setzt sich der freie Rand des Ligamentum hepato-duodenale bis an die Gallenblase und das Colon transversum fort, so daß diese Organe durch eine breite Peritonealduplikatur, Ligamentum hepato-colicum, verbunden sind (*Schlecht*). Dieser Befund kann in etwa 15—20% der Neugeborenen erhoben werden (*Konjetzny*). In solchen Fällen ist die Gallenblase oft auch bandartig wie durch ein Mesenteriolum an die Leber angeheftet.

überhaupt nicht mehr ausdehnen können; der letzte Rest von Luft wird aus ihnen sowohl durch den Druck von außen wie auch durch den elastischen Zug des Lungengewebes allmählich herausgepreßt, zum Teil wohl auch resorbiert. Die Kompressionsatelektase findet sich am häufigsten beim Vorhandensein von Pleuraergüssen an den untersten Teilen der Unterlappen, die dann auffallend dünn, schlaff und blutarm sind; der freie Rand ist zugeschärft, die Farbe ist graurot, bei reichlichem Vorhandensein von Kohlepigment graublau bis schwarz.

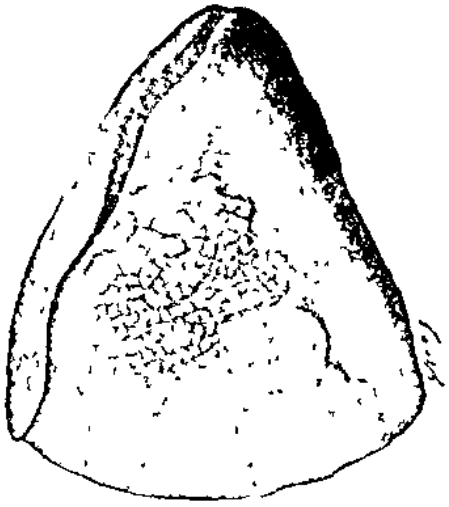

Fig. 236. Ausgedehnter Kollaps einer Kinderlunge infolge von Bronchitis. (Um 1/2 verkleinert.)

b) Verstopfungsatelektase tritt ein nach Verlegung eines Bronchus durch katarrhalisches Sekret, Fremdkörper, Tumoren usw. Die noch in dem zugehörigen Lungenlobulus befindliche Luft wird resorbiert, er sinkt zusammen. Die Farbe der befallenen Teile ist blaurot, da die gleiche Blutmenge nunmehr auf einen kleineren Raum zusammengedrängt ist. Die Verstopfungsatelektase ist meist schon äußerlich daran kenntlich, daß der veränderte Bezirk sich genau mit den Grenzen eines oder mehrerer Lobuli deckt. Sie fehlt selten bei diffuser Bronchitis, namentlich im Kindesalter (s. Fig. 236).

Bemerkenswert ist, daß eine erworbene Atelektase, also ein Kollaps, auch bei Neugeborenen vorkommen kann. Bei Kindern, die nachweislich stundenlang gelebt und auch geschrien haben, können bei der Sektion die ganzen Lungen luftleer gefunden werden. Die Erscheinung ist so zu erklären, daß das verhältnismäßig geringe Quantum eingedrungener Luft teils in der Agone, wo nur noch schwache Bronchialatmung stattfindet, resorbiert, teils post mortem durch die elastische Retraktion des Lungengewebes wieder hinausgepreßt worden ist.

Ausgänge. Die atelektatischen Partien haben infolge ihrer Nichtbeteiligung am Atemgeschäft eine gestörte Zirkulation; sie können daher leicht ödematös werden oder sich entzünden. Das letztere geschieht besonders häufig bei der Verstopfungsatelektase, wo die Bronchitis, die den Kollaps verursachte, nun auch weiterhin zur katarrhalischen Entzündung des betreffenden Lobulus führt (Kollapspneumonie, vgl. S. 329). Ödematöse atelektatische Teile haben oft eine milzähnliche Farbe und Konsistenz, so daß man von Splenisation sprechen kann; der Zustand findet sich oft bei Hypostase der Unterlappen und leitet über zur hypostatischen Pneumonie. Über atelektatische Bronchektasie s. S. 313.

Nach Behebung der Ursache kann ein atelektatischer Bezirk meist wieder vollkommen lufthaltig werden. Besteht eine in der Leiche gefundene Atelektase noch nicht lange, so läßt sie sich durch Aufblasen wieder beseitigen. Hat der Zustand aber schon längere Zeit gedauert, so ist das in der Regel nicht mehr möglich. Die Alveolarepithelien sind zugrunde gegangen und die gegenüberliegenden Alveolarwände miteinander verwachsen (Kollapsinduration). Makroskopisch handelt es sich um derbe, meist flache und schiefrige Narben. Mikroskopisch sieht man das elastische Fasernetz der Lunge eng zusammengelegt, stark gerunzelt und durch zellreiches, meist auch schiefrig pigmentiertes Bindegewebe miteinander verbunden (s. Fig. 237). Kollapsinduration findet sich häufig bei abheilender Lungentuber-

In seltenen Fällen wird eine **Verlagerung** der Gallenblase an die hintere Fläche der Leber, mehrfach ein **kongenitaler Defekt** der Blase oder der großen Gallenwege beobachtet (*Elperin*). Bisweilen findet sich eine **kongenitale Verengerung** oder teilweise oder vollständige Obliteration der Gallengänge (Lit. *Frensdorf*), als deren Folge sich meist eine biliäre Leberzirrhose, bisweilen (je nach dem Sitz der Atresie) eine zystische Erweiterung des Ductus choledochus, cysticus oder hepaticus entwickelt. Ob der Verschluß der großen Gallenwege durch mangelhafte oder ganz unterbliebene Lösung der „physiologischen Epithelokklusion" der Gallengänge zu erklären ist (*Buzil*), bleibe einstweilen dahingestellt. Andere Beobachtungen betreffen **Verdoppelung oder abnorme Ausmündung** des Ductus choledochus, Verdoppelung des Ductus cysticus, wobei beide Gänge getrennt in die Gallenblase münden, sich aber vor der Einmündung in den Ductus choledochus vereinigen (Lit. über kongenitale Anomalien und Defekte *Konjetzny, Böhm*). — Auch Sanduhrform der Gallenblase wurde als seltene angeborene Anomalie beschrieben (*Toida*).

Vereinzelt wurde eine idiopathische Dilatation des Ductus choledochus beobachtet, die auf einer [illegible] *Weiß*) beruhen soll. Die [illegible] an der Ausmündung des [illegible] und in weiterer Folge die Erweiterung des Ductus noch wesentlich gesteigert wird („**idiopathische Choledochuszyste**", Lit. *Konjetzny*). Seeliger erklärt dieselbe durch abnormen Verlauf des untersten Teiles des Ductus choledochus und abnorme Enge seiner Durchtrittstelle.

4. Störungen des Stoffwechsels.

Atrophie der Gallenblase tritt häufig, wie später ausgeführt werden soll, als Ausgang chronischer Entzündungsprozesse auf.

5. Störungen des Kreislaufes.

Bei allgemeiner Stauung kann auch ein Ödem der Gallenblasenwand auftreten; nicht selten findet man kleine Blutungen in der Schleimhaut oder in den übrigen Wandschichten der Gallenblase und Gallengänge. *In den seltenen Fällen von Wandergallenblase* kann eine **Drehung** (Volvulus) derselben (um den Ductus cysticus als Stiel) erfolgen, wodurch es zu hämorrhagischer Infarzierung der Wand kommt (*A. Fischer, Kubig*). Letztere tritt mitunter, namentlich in den äußeren Wandschichten, bei den gleich zu besprechenden Entzündungsprozessen auf.

6. Entzündung.

Relativ häufig spielen sich in der Gallenblase bzw. in den Gallengängen **akute Entzündungsprozesse** ab. Wir können je nach der Art der Entzündung eine **Cholecystitis** bzw. **Cholangitis**[1]) catarrhalis, purulenta, pseudomembranosa, ichorosa und gangraenosa unterscheiden. Die hierbei zu beobachtenden Veränderungen der [illegible] die gleichen, wie sie andere [illegible] der Entzündung darbieten. [illegible] Schwellung und Blutüberfüllung der Schleimhaut oft sehr beträchtlich, die dabei auch von reichlichen Blutungen durchsetzt ist („**Cholecystitis haemorrhagica acu-**

1) ἡ χολή die Galle, τὸ ἀγγεῖον das Gefäß.

b) Chronisches (substantielles) Emphysem. Hat der Prozeß, wie das gewöhnlich der Fall ist, in mehr oder minder ausgesprochener Weise die ganzen Lungen ergriffen, so sind die Organe auffallend voluminös, sinken bei der Eröffnung des Thorax nicht oder fast nicht zusammen und überlagern den Herzbeutel und sich gegenseitig mit ihren vorderen Rändern. Diese sind nicht mehr scharf, sondern mehr oder weniger abgerundet; man sieht besonders hier, aber auch an anderen Lungenabschnitten, stecknadelknopf- bis kirschgroße, in seltenen Fällen bis faustgroße Blasen (Emphysema bullosum). Die Farbe des Lungengewebes ist blaßgrau, die größeren Blasen sind glasig durchscheinend. Bei dieser Form ist es nicht mehr möglich, durch Zusammendrücken des

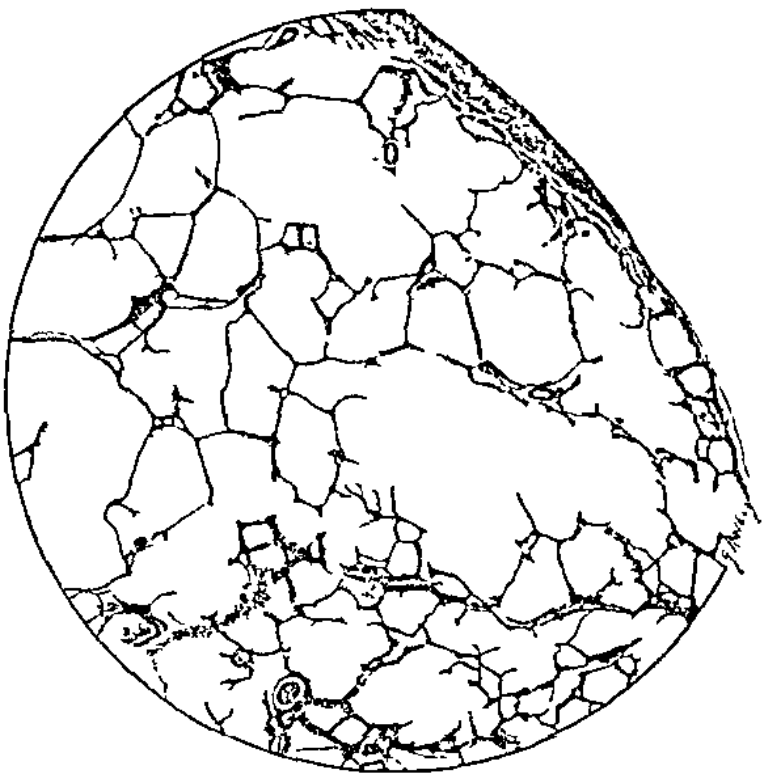

Fig 238. Chronisches Lungenemphysem Zahlreiche Gruppen von Alveolen sind zu größeren Blasen zusammengeflossen Die Alveolarwände sind rarefiziert. (sehr schwache Vergr.)

Gewebes die normalen Verhältnisse wieder herzustellen. Mikroskopisch zeigt sich das Lungengewebe erheblich verändert. Durch die starke Ausdehnung der Lungenbläschen sind die Alveolarwände stark verdünnt, die trennenden Septa zwischen den an einem Infundibulum sitzenden Alveolen sind niedriger geworden, die die benachbarten Alveolen verbindenden Poren haben sich erweitert, mehrere Alveolen sind zu einer einzigen Blase zusammengeflossen (s. Fig. 238). Die trennenden Septa bleiben anfangs noch an den Wänden als leistenförmige Vorsprünge bestehen, bis auch sie schwinden und schließlich ein ganzes Infundibulum zu einer großen Blase wird. Benachbarte Infundibula, Alveolargänge und Azini, ja selbst ganze Lobuli können auf diese Weise zu einer einzigen Blase verschmelzen. Das elastische Gewebe erfährt durch diesen Prozeß eine starke Dehnung und Rarefikation; es zerbröckelt und reißt an zahlreichen Stellen ein, die durchrissenen Faserbündel schnurren zu unregelmäßig wirren Haufen zusammen. Nebenher geht indes eine mehr

tissima"). Katarrhalische Entzündung des Ductus choledochus führt durch Schwellung seiner Schleimhaut oder durch Verlegung seines Lumens an seiner Ausmündungsstelle in den Darmkanal durch einen Schleimpfropf [illegible] Eitrige Cholezystitis [illegible] einher (Cholecystitis [illegible] ne mehr oder minder aus[illegible] und des umgebenden Zellgewebes, besonders von den Luschkaschen Gängen ausgehend, anschließt (Cholecystitis phlegmonosa).

Namentlich im Gefolge der pseudomembranösen Cholezystitis treten oft umfangreiche Ulzerationen in der Wand der Gallenblase auf, die unter Umständen zur Arrosion eines Gefäßes mit schwerer, tödlicher Blutung führen können (*Schnyder*) Greift der Geschwürsprozeß in die Tiefe, so wird die Wand immer dünner, und schließlich kann

Fig 648. Ulzerös phlegmonöse Cholezystitis

Perforation der Gallenblase eintreten („Cholecystitis gangraenosa perforativa sine concremento", *Riedel*). Seltener erfolgt dieselbe in die freie Bauchhöhle und führt dann zu diffuser, eitriger Peritonitis, wobei das Exsudat durch reichliche Beimengung der Galle gelbbraun gefärbt ist; in der Regel bilden sich vorher Verklebungen oder Verwachsungen zwischen der Gallenblase und der Umgebung, so daß infolge der Perforation ein [illegible] steht, der abgeschlossen bleiben [illegible] Eiterung auf die Umgebung zu ei[illegible] branen und des Zellgewebes und in weiterer Folge auch zu einer eitrigen Peritonitis, bei vorheriger Verlötung mit der Bauchwand zu einer ausgedehnten gallig-eitrigen Infiltration derselben, bzw. zu einer retroperitonealen Phlegmone führen kann; auch Durchbruch nach außen oder in den Darm kommt vor.

Ist bei eitriger Cholezystitis der Ductus cysticus verschlossen, so wird das eitrige Exsudat in der Gallenblase abgesackt, es entsteht das Empyem der Gallenblase, wobei dieselbe oft sehr beträchtlich erweitert ist. Auch in der Wand der großen Gallenwege kann es zur Geschwürsbildung und Perforation kommen.

füllten. Das Lungengewebe ist morsch, oft sehr stark mit Kohle pigmentiert. Die Alveolen sind bis stecknadelkopf-, seltener bis erbsengroß, größere Blasen fehlen meistens. Mikroskopisch finden sich ähnliche, wenn auch nicht so hochgra[illegible] m chronischen Emphysem; es fehlt jedoch [illegible] iserchen. Das Primäre ist hier nicht erhöht [illegible] Atrophie und Rarefikation des Gerüstes. Die Affektion findet sich im Greisenalter und bei kachektischen Personen.

Fig. 239. Interstitielles Lungenemphysem. Perlschnurartig aneinandergereihte Luftbläschen in den Interlobularsepten. (Nat. Größe.)

2. Interstitielles Emphysem. Man sieht in den Interlobularsepten hirsekorn- bis [illegible] von langgestreckter Form, ganz besonders unter der Pleura der vorderen Lungenabschnitte (s. Fig. 239). Die Affektion entsteht, wenn bei heftiger Dyspnoe kleine Bronchiolen oder Alveolen einreißen, so daß Luft ins interstitielle Gewebe austritt; besonders häufig geschieht dies bei Keuchhusten und Laryngotrachealdiphtherie. Es kann auch hier durch Platzen einer Blase zu Pneumothorax kommen, ferner auf dem Wege über die Lungenwurzel zu Emphysem des Mediastinums und selbst zu Emphysem des subkutanen Gewebes der Halsgegend.

Verletzungen des Lungengewebes konnen von den Bronchien her (s. diese) oder durch eine durchbohrende Thoraxwunde entstehen, ferner bei Rippenbrüchen durch spitzige Rippenfragmente. Der Verlauf hängt von der Art und Schwere der Verletzung ab. Kleine Stichverletzungen (z. B. durch eine Pravazspritze) können spurlos heilen. Bei Schußverletzungen der Lunge kommt es zunächst zu einer Blutung in den Pleuraraum, ins Lungengewebe in und um den Schußkanal herum (manchmal auch in Form hämorrhagischer Infarkte) und in die Bronchien. Schußkanäle von Infanteriegeschossen und kleinen Granatsplittern können sehr eng, selbst schlitzförmig sein. Mittlere und größere Granatsplitter pflegen schwerere Zerreißungen zu machen, besonders wenn sie noch Rippenknochensplitter mitreißen. Tangential auf die Lungenoberfläche auftreffende Schüsse pflügen gleichsam das Lungengewebe und machen daher stärkere Zerstörungen als senkrecht durchbohrende. Der Tod kann bei Schußverletzungen durch Verblutung oder durch eitrige bzw. brandige Infektion der Lungen und Pleuren eintreten. Lungenabszesse bilden sich besonders [illegible] vielfach Neigung zu Abkapseln [illegible] übrigens auch von den Bronchi [illegible] erfolgt mit zarter, brauner, mit bloßem Auge oft wenig sichtbarer Narbe und nimmt auch bei glatten Durchschussen längere Zeit (4—6 Wochen) in Anspruch. Dabei droht zu Anfang immer noch eine bisweilen tödliche Nachblutung aus Arrosionsaneurysmen der Lungengefäße (besonders häufig aus infizierten Schußverletzungen).

Bei längerer Dauer der Entzündung (chronische Cholezystitis) (Fig. 649) entwickelt sich eine zunehmende Verdickung besonders der Tunica fibrosa und narbige Umwandlung der Gallenblasenwand, auch der Schleimhaut, welche dann eine sehnig glänzende, albugineaähnliche,

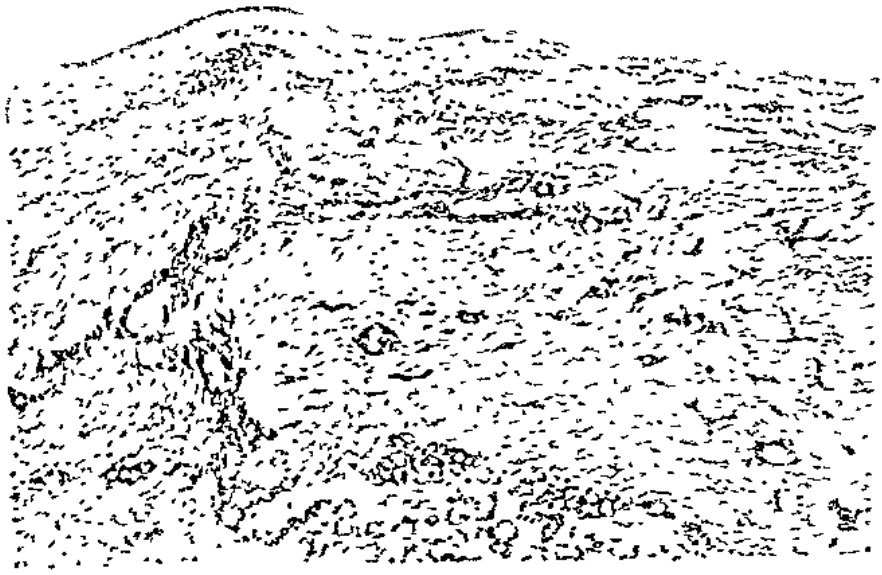

Fig. 649. Ausgeheilte ulzeröse Cholezystitis mit Narbenbildung.

glatte oder mit verzweigten, leistenartigen Vorragungen versehene Oberfläche aufweist (Fig. 650).

Dabei wird die Gallenblase oft kleiner und kann schließlich — namentlich als Ausgang von Eiterungsprozessen — bis auf einen oft kaum kirschkerngroßen, derben, fibrösen, nicht selten auch verkalkten, in Pseudomembranen eingeschlossenen Körper zusammenschrumpfen, über welchem der Leberrand eingekerbt erscheint (Fig. 651).

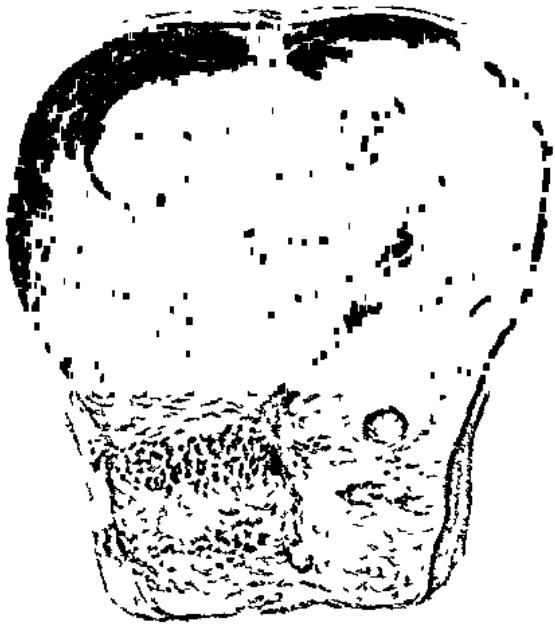

Fig. 650. Ausgeheilte ulzeröse Cholezystitis mit Narbenbildung.

Ihr Lumen ist in solchen Fällen völlig aufgehoben, obliteriert oder noch als schmaler Spalt erkennbar, in dem sich eingedickte mörtelig-kreidige oder verkalkte Massen finden. Enthielt die Gallenblase Konkremente, so sind dieselben allseits dicht von dem fibrösen Gewebe umschlossen. In der Regel spielt sich gleichzeitig ein chronischer Entzündungsprozeß in der Umgebung der Gallenblase ab und es führt zu einer schwieligen Pericholezystitis und zu derben, schwartigen Verwachsungen mit den angrenzenden Organen.

Die Cholezystitis tritt im Anschlusse an Darmerkrankungen, ferner metastatisch bei Infektionskrankheiten und bei Konkrementbildung auf. Als Er-

tragen werden, um hier aufs neue Proliferationen auszulösen (s. Fig. 240). Besonders lebhaft pflegen die produktiven Vorgänge in den Hilusdrüsen zu sein; es kommt hier zu narbiger Schrumpfung mit Stenosierung der pulmonalen Gefäße oder zur Erweichung der Drüsen und Durchbruch in die Gefäße oder Bronchien. In den Lungen können *ausgedehnte schiefrige Indurationen und Karnifikationen* entstehen, auch Bronchektasien sind als Folge der Schrumpfung anthrakotischer Partien beobachtet. In seltenen, besonders schweren Fällen erweichen die Knoten, es kommt zur Bildung von Höhlen mit torfartiger, brockliger Wand und tuscheartigem Inhalt, zur sogenannten Phthisis atra. Der Sitz ist wie bei der tuberkulösen Phthise vorzugsweise der Oberlappen. Kombinationen von Tuberkulose mit schwerer Anthrakose sind nicht selten; doch verläuft die Tuberkulose in diesen Fällen gewöhnlich merkwürdig milde und neigt zur Vernarbung. Nicht nur auf



Fig. 240. Anthrakotischer Lungenherd. In der Mitte sklerotisches, teilweise wieder rußfreies Bindegewebe, am Rande Granulationsgewebe, dessen Zellen dicht mit Ruß angefüllt sind. (Schwache Vergr.)

die soeben geschilderte Weise vermag fortgesetzte intensive Ruß- und Kohlenstaubeinatmung zu schädigen, sondern auch indirekt dadurch, daß sie zu chronischen Bronchialkatarrhen und zu chronischer Lymphangitis mit Verschluß zahlreicher Lymphgefäße führt, also das Haften von Infektionen in der Lunge begünstigt.

Was vom Ruß und Kohlenstaub gesagt wurde, gilt mutatis mutandis auch von anderen Staubarten. Besonders harte Knoten finden sich nach Einatmung von Steinstaub (Chalikosis); die Farbe wechselt je nach der Art des Staubes. Eisenstaub bewirkt bei Schleifern, Feilenhauern usw. rote oder schwarze Verhärtungen (Siderosis). Ton-, Tabak-, Holz- und Baumwollenstaub können ebenfalls Veränderungen machen. Je feinkörniger der Staub (Ruß, Gips, Leder, Papierstaub), um so ungefährlicher ist er, obwohl er um so tiefer eindringt. Am meisten reizen grobe Staubarten, wie Erzgestein, Kalkspat, Thomasschlacke, Tabak. Auf dem Sektionstisch werden die Staubinhalationskrankheiten immer seltener, je mehr für zweckmäßige hygienische Schutzeinrichtungen gesorgt und je mehr der Handbetrieb durch maschinellen ersetzt wird.

reger der eitrigen Cholezystitis kommen verschiedene Bakterien, namentlich die Eiterkokken, in einzelnen Fällen der B. Friedländer, der Typhusbazillus, der Paratyphusbazillus A und B und der Influenzabazillus in Betracht. Die Bakterien gelangen entweder aus dem Darmkanal, wobei namentlich Stagnation der Galle das Eindringen der Mikroorganismen begünstigt, oder auf dem Wege der Blutbahn in die Gallenblase. In einzelnen Fällen gibt das Eindringen von Würmern, namentlich Askariden, Gelegenheit zur Entstehung einer eitrigen Cholezystitis. Während vielfach die durch den Typhusbazillus hervorgerufene Cholezystitis (Cholecystitis typhosa) für häufig angesehen wird, haben eingehende Untersuchungen von E. Fraenkel gezeigt, daß entzündliche Affektionen der Gallenblase im Verlaufe eines Typhus zu den Seltenheiten gehören. Wohl lassen sich bei Typhusleichen nahezu stets Typhusbazillen in der Gallenblase nachweisen, doch sind hierbei meist weder makroskopisch noch mikroskopisch entzündliche Veränderungen dieses Organes

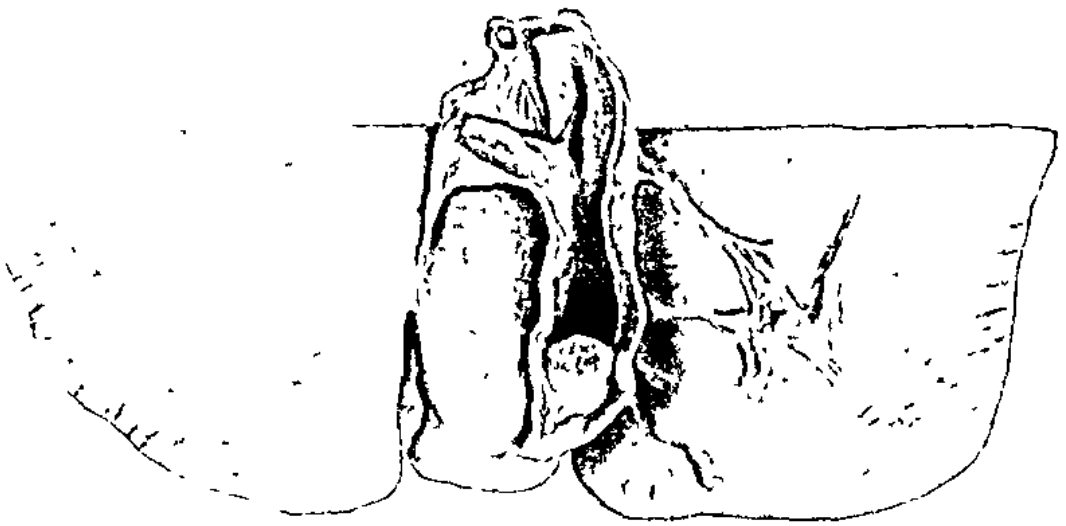

Fig. 651. Narbige Schrumpfung der Gallenblase mit Einkerbung des Leberrandes.

erkennbar. Auf welchem Wege die Typhusbazillen in die Gallenblase eindringen, ist noch nicht endgültig festgestellt, doch sprechen zahlreiche Untersuchungen dafür, daß sie teils durch Vermittlung der Gallenblasengefäße, teils von der Leber aus mit der Galle in dieses Organ eingeschwemmt werden, vielleicht aber doch auch vom Darm aus durch den Ductus choledochus dahin gelangen. Sie können noch lange Zeit nach Ablauf eines Typhus in der Gallenblase nachweisbar sein, ohne daß in der Wand derselben anatomische Veränderungen zu finden wären. Diese Tatsache hat epidemiologisch die größte Bedeutung, da auf diese Weise durch gesunde Personen („Bazillenträger", „Dauerausscheider") der Typhus verbreitet werden kann. Was bezüglich des Vorkommens von Typhusbazillen in der Gallenblase gesagt wurde, gilt auch für die Paratyphusbazillen A und B.

Tuberkulose der Gallenblase oder Gallengänge bildet keinen häufigen Befund. Im allgemeinen lassen sich zwei Formen der Gallenblasentuberkulose unterscheiden (*Simmonds*), eine chronische, die durch Verdickung der Gallenblasenwand und ausgedehnte tuberkulöse Geschwüre charakterisiert ist (chronisch-ulzerose tuberkulöse Cholezystitis), und eine akute Form, bei welcher man multiple, kleinste, umschriebene, oberflächlich gallig-imbibierte Nekrosen der Schleimhaut findet, in welchen sich Tuberkelbazillen nachweisen lassen

ein. Es kann zur schwieligen Einkapselung oder zur [illegible]

10. Die echten Geschwülste.

[illegible] Teratome und primäre Sarkome sind in de[illegible]cher findet man schon erbsen- bis pflaumeng[illegible]eine Osteome, welche letzteren nicht mit den so häufigen Knochenbildungen in Kalkherden zu verwechseln sind. Von primären Lungentumoren haben die meiste Bedeutung die **Krebse**. Sie gehen in der Regel von einem Bronchus aus (Fig. 241), und zwar von einem größeren Bronchus erster bis dritter Ordnung, dessen Lumen durch die Geschwulst allemal stenosiert oder ganz verschlossen ist, was gewöhnlich eine Erweiterung der entsprechenden peripheren Äste mit sich bringt. Histologisch handelt es sich meist um Zylinderzellenkrebse, seltener um Medullarkrebse, Gallertkrebse oder Kankroide. Für die letzteren nimmt man Entstehung aus dem respiratorischen Epithel der Alveolen oder aus metaplasiertem Bronchialepithel an; mehrfach sind sie in tuberkulösen Kavernen gefunden worden. In vielen Fällen sind die Lungenkrebse nur relativ kleine, etwa walnuß- bis hühnereigroße, grauweiße Knoten, die intra vitam manchmal gar nicht diagnostiziert worden sind; indes können auch solche kleine Primärtumoren den Tod durch ausgedehnte Metastasenbildung verursachen, so daß oft ganz allein die Metastasen (z. B. im Gehirn) klinische Erscheinungen machen. Metastatisch sind gewöhnlich die Trachealdrüsen erkrankt, von hier aus kann der Krebs auch retrograd in den Lymphbahnen nach anderen Teilen der Lunge hinwachsen. Eine andere Form des primären Lungenkrebses ist die infiltrierende. Große Abschnitte der Lunge, mitunter ganze Lappen, sind von grauweißen bis gelblichgrauen, mehr oder weniger weichen Geschwulstmassen durchsetzt, die meist ohne scharfe Grenze in die Umgebung übergehen. Der Ausgangspunkt, ob von einem Bronchus oder vom eigentlichen Lungengewebe, läßt sich

Fig. 242. Multiple metastatische Sarkomknoten der Lunge (1/2 nat. Größe).

7. Gallensteine, Fremdkörper, Parasiten.

Überaus häufig finden sich in der Gallenblase und den Gallengängen Konkremente, **Gallensteine** (Lit. *Naunyn*, *Aschoff* u. *Baemeister*, *Kretz*); die in den intrahepatalen Gallengängen gelegene Gallensteine werden auch als **Lebersteine** bezeichnet (vgl. S. 997). Zahl, Größe, Gestalt, Zusammensetzung und Farbe der Gallensteine sind in den einzelnen Fällen sehr verschieden. Während man oft nur einen oder wenige Gallensteine in einer Gallenblase findet, sind sie in anderen Fällen in überaus großer Anzahl vorhanden; einige hundert Gallensteine in einer Gallenblase sind kein seltener Befund, in einzelnen Fallen wurden sogar einige tausend Konkremente gezählt. Wenn sie solitär oder in geringerer Anzahl vorhanden sind, sind sie gewöhnlich relativ ziemlich groß, z. B. 14 cm lang, und können sogar ein Gewicht von 200 g (*Ach*) erreichen, während es sich in jenen Fällen, in welchen größere Mengen von Steinen in der Gallenblase liegen, um kleinere, bisweilen um kleinste, körnige, sandartige Konkremente handelt. Meist sind gleichzeitig Steine verschiedener Größe in derselben Gallenblase vorhanden. Ihre Form ist sehr verschieden; bald sind sie kugelig, bald zylindrisch oder eiförmig; mitunter bilden einzelne Steine förmlich einen Ausguß der Gallenblase. Entstehen gleichzeitig mehrere Konkremente in einer Gallenblase, so können sie die allerverschiedenste Form annehmen und würfelförmige, pyramidenförmige oder auch unregelmäßig vieleckige Steine bilden, indem sich das Wachstum nach dem vorhandenen Raum richtet und die einzelnen Konkremente mit glatten oder konkaven bzw. konvexen Flächen aneinanderpassen (**facettierte Steine**). Ältere Steine weisen oft eine unebene, unregelmäßige, höckerige Oberfläche auf, werden rissig oder zerbröckeln (**kariöse Steine**). Auch Farbe, Konsistenz und Gewicht der Steine sind sehr verschieden und richten sich im allgemeinen nach ihrer chemischen Zusammensetzung.

Der Zusammensetzung nach unterscheidet man (*Aschoff-Baemeister*):

1. **Radiäre Cholesterinsteine.** Sie bilden meist kugelige, grauweiße, durchscheinende Konkremente mit einer unregelmäßigen höckerigen, mattglänzenden Oberfläche und einer strahligen, glänzenden Bruchfläche, sind sehr leicht u[illegible] Sie bestehen fast nur aus Cholesterin

2. [illegible] s feinkristallinischen, kalkhalti[illegible] und eine mattweiße bis schwefelgelbe Farbe besitzen.

3. **Cholesterin-Pigment-Kalksteine**, die häufigste Art der Gallensteine. Sie bestehen aus Cholesterin, Pigment und Kalk. Form, Größe und Farbe wechseln sehr beträchtlich; bald sind sie lichtbraun oder gelb, bald dunkelbraun bis schwarz. Ihre Oberfläche ist glatt oder uneben. Am Durchschnitte lassen sie meist eine konzentrische Schichtung erkennen, wobei Zahl und Farbe der einzelnen Schichten je nach ihrer Zusammensetzung wechseln. Man kann einen Kern und eine mehrfach geschichtete Schale an ihnen unterscheiden.

4. **Zusammengesetzte Steine** (radiare Cholesterinsteine mit geschichtetem Cholesterinkalkmantel). Sie kommen meist einzeln, seltener zu zweien oder gleichzeitig mit Cholesterinpigmentkalksteinen in der Gallenblase vor, sind meist oval mit glatter, bisweilen facettierter Oberfläche.

5. **Bilirubinkalksteine**, die aus an organische Substanzen gebundenem Kalk bestehen und hauptsächlich in den Gallengängen der Leber, doch auch in der Gallenblase vorkommen.

der zahlreichen Lymphgefäße führt zu Ödem, das oft die unmittelbare Todesursache abgibt. *Lymphgefäßkrebse der Lunge können sekundär in Blutgefäße* und Bronchien einbrechen und so außerdem zur Entstehung knotiger Metastasen Veranlassung geben; andererseits kann von knotigen Krebsherden eine Propagation auf dem Lymphwege ausgehen. Endlich können auch vom Mediastinum her Geschwülste in die Lunge einwachsen, so vor allem die Sarkome der Thymusdrüse und die Ösophaguskarzinome.

Literatur.

Referate und Allgemeines. Eppinger, Erg. d. allg. Path. 3 II, 1898 — [illegible] h. 8 I, 1902 — Ribbert, *Respi-* [illegible] d. Kindesalters, Wiesbaden 1912. [illegible] *ikheiten*, Wiesbaden 1902 [illegible] *on in man.* Further advances in [illegible]

Pathologie Arnold, *Staubinhalation und Staubmetastase*, Leipzig 1885. — Arnsperger (*Knochenbildung i. d. L.*), Beitr. z. path. Anat. 21. 1897. — Aschoff (*Nomenklatur d. Phthise*), Zschr. f. Tub. 27. 1917. — Baemeister (*Spitzenphthise*), Mitt. Grenzg. 23. 1911. — Bartenstein u. Tada, *Beitr. z. Lungenpathologie der Säuglinge*, Leipzig u. Wien 1907. Lit. — Beitzke (*Tuberkulose*), Erg. d. allg. Path. 14. 1910. — Bc [illegible] r. f. Path. 6. 1910. — Boschowsky [illegible] th. 9. 1912. — Bruns (*Akutes Emphys.* [illegible] — Buday (*Gangrän*, Beitr. z. path. A [illegible] schr. f. gerichtl. M. III. F. 39, Suppl. 19 [illegible] ch. Arch. 214. 1913. — Dencke u. Na: [illegible] 914. — Dürck, (*Keimgehalt*), Münch. m [illegible] *Thoraxanomalien usw.*, Berlin 1906. — [illegible] Virch. Arch. 68. 1876. — Fujinami [illegible] Ghon, *Der primäre Lungenherd bei* [illegible] 12. — Gigon (*Eisen-* [illegible] 1913. — v. Hansemann (*Lymphan-* [illegible] art (*Masernpneumonie*), D. Arch. f. [illegible] *erkulose*), Erg. d. allg. Path. 14. 1910. [illegible] h. Anat. 15. 1894. — Hecht (*Riesenzellenpneumonie*), Beitr. z. path. Anat. 48. 1910. — Heller (*Syphilis congenita*), D. Arch. f. klin. M. 42. 1887. — Hofbauer (*Störungen der äuß. Atmung*), E. d. M. u. K. 4. 1909. — Hueter (*Wabenlunge*), Beitr. z. path. Anat. 59. 1914. — v. Kahlden (*Karnifikation*), Zbl. f. Path. 8. 1897. — Karewski (*Aktinomykose*) Erg. d. Chir. 8. 1914. — G. Krönig (*Tuberkulose, Kollapsinduration d. Spitzen*), Dtsch. Klinik am Eing. d. 20. Jahrhund. 1907. — Kschischo (*Amyloid*), Virch. Arch. 209. 1912. — Lamar u. Meltzer (*Exper. Pneumonie*), J. of exp. M. 15. 1912. — Löhlein (*Streptothrichose*), Zschr. f. Hyg. 63. 1909. — Löschke (*Emphysem*), D. m. W. 1911. Nr. 20. — Müller, Fr. (*Autolyse bei Pneumonie*) Verh. C. f. i. M. 1902. — Orsós (*Elast. Geu* [illegible] — Orth (*Emphysem*, B. kl. W. 1 [illegible] 145. 1896. — Pertik (*Tuberkulos.* [illegible] *uenza*), D. m. W. 1890. Nr. 4 u. 1 [illegible] ssert. Berlin 1907. — Sato (*Tho* [illegible] ser, *Pneumonomycosis aspergillina* [illegible] Virch. Arch. 184. 1906. — Schnei [illegible] chmidt, M. B., *Verbreitung der Karzinome usw.*, Jena 1905. — Schultze W. H., (*Anomalien d. I. Rippenringes u. Lungentuberkulose*) Beitr. z. Klin. d. Tbc. 26. 1913. — Steinhaus (*Masernpneumonie*), Beitr. z. path. Anat. 29. 1901. — Sternberg (*Kontusionspneumonie*), Diss. Berlin 1910. — [illegible] — Tanaka (*Syphilis*), Virc [illegible] *monie*), Münch. m. W. 1911, [illegible] *f. Bakterien*, Mitt. aus Dr. [illegible] Arch. f. kl. M. 2. 1867.

E. Pleura (ἡ πλευρά).

1. Normale Anatomie.

Die Pleura besteht aus einer dünnen Bindegewebslage mit zahlreichen feinen elastischen Fasern, die sich dicht unter der einfachen Schicht platter oder kubischer

Literatur.

(Vgl. auch Abschnitt Leber.)

Ach, M. m. W. 1917, S. 1105. — Aoyama, Beitr. z. path. Anat. 57, S. 168. — Aschoff, Path G. 1905. — Aschoff u Bacmeister, *Cholelithiasis*, 1909. — Askananazy, B. kl. W. 1913, Nr. 36 — Bertog, Mitt. Grenzg 26, S. 49. — Böhm, Zschr. f. angew. Anat. u Konstit 1, S 105. — Buzik, Arch. f. Verdauungskr. 22, S 370. — Clairmont u. Haberer, Mitt. Grenzg. 22, S. 154. — Dominici, Arch. f. klin. Chir. 96, S. 486. — Ecklin, Ann Suisses d. scienc. méd. 4. 1896 — Elperin, Frankf. Zschr. f. Path. 12, S. 25. — Emmerich u. Wagner, Zbl. f. Chir. 27, S. 433. — Ermer, W. kl. W. 1915, S 1378 — Exner u Heyrovsky, Arch. f. klin Chir. 86. H. 3. — Fischer, A., B kl W 1910, Nr 39 — Flörcken, Zschr f. Chir. 113, S. 601. — Fraenkel, Mitt. Grenzg 20, S. 898 1909. — Frensdorf, Frankf. Zschr. f. Path. 9, S 381. — Hansemann, Virch Arch 212, S 139. — Hugel, Beitr z. klin Chir. 83, S. 623 — Iwasaki, Arch. f klin. Chir. 101 H. 1. — Konjetzny, Erg. d. Path 14, II S. 714. — Kretz, Krehl-Marchand, H d. allg. Path. 2, II S. 493. — Kubig, M. m. W. 1912, S. 1998. — Lichtwitz u Bock, D m W. 1915, S. 1215 — McNee (*Cholesteringehalt d. Galle* [illegible] 21. — Mölle, Beitr. z klin. Chir. 99, S. [illegible] 1892; M m W. 1898, Nr. 40; Mitt. Grenz[illegible] 1916, S. 491. — Pflugradt, D. m W. 1[illegible] S. 195 1909 — Salkowski, Zschr. f. ph[illegible] hweiz. Korr. Bl 1914, Nr. 13 — Schlecht, M. m W. 1916, S 1353. — Schnyder, Zbl f. Path. Bd. 26. S 361 — Schoenlank, Frankf Zsch f Path 15, S 307. — Seeliger, Beitr. z. klin. Chir. 99, S. 158 — Siegel, M m W 1909, S 341 — Simmonds, Path. G. 1910. — Ders. (*Mischkrebs*), Zbl. f Path. 22, S 577 — Thöle, Neue d. Chir. Stuttgart, F. Enke, 1912. — Toida, Arch. f klin. Chir. 100, S 1188 — Vogel, W. kl. W. 1913, S. 1153 — Weiss, B kl. W. 1909, S. 1843

C. Bauchspeicheldrüse, Pankreas (τὸ πάγκρεας).

I. Entwicklungsgeschichte, normale Anatomie, Histologie.

Das Pankreas entsteht aus drei Ausstülpungen des Duodenums, welche in das dorsale Mesenterium und Mesogastrium hineinwachsen. Es liegt hinter dem Magen und vor der Bauchaorta. Sein rechter, stärkerer Anteil wird als Kopf, das verschmälerte linke Ende, das an die Milz angrenzt, als Schwanz bezeichnet. Es besteht aus zahlreichen Lappen und Läppchen, deren Ausführungsgänge seitlich in einen in der Längsachse des Pankreas verlaufenden Hauptausführungsgang, den Ductus pancreaticus s. Wirsungianus, einmünden. Dieser mündet gemeinsam mit dem Ductus choledochus am Diverticulum Vateri in das Duodenum, häufig besitzt ein aus dem Kopf des Pankreas kommender Ausführungsgang eine selbstständige Ausmündung in das Duodenum, Ductus pancreaticus accessorius Santorini. (Die Umgebung des D. Santorini wird auch als Lobus anterior, jene des D. Wirsungianus als Lobus posterior des Pankreaskopfes bezeichnet.) Histologisch sind die Epithelzellen des Pankreas dadurch ausgezeichnet, daß die nicht sezernierenden Zellen in ihrem dem Lumen der Läppchen zugewendeten Anteile stark lichtbrechende Körnchen, die sogenannten Zymogenkörnchen, enthalten. Als Langerhanssche Inseln werden verschieden große, meist kleine, in wechselnder Menge im normalen Pankreas enthaltene, runde oder ovale, von zahlreichen weiten Kapillaren durchzogene Zellhaufen bezeichnet, die keine Zymogenkörnchen enthalten. Oft sind sie mehr oder weniger durch Bindegewebe von dem übrigen Parenchym abgegrenzt; ob sie aber durchweg eine eigene Kapsel haben, ist noch strittig. Nach einzelnen Angaben sollen sich die Langerhansschen Inseln im Pankreasschwanz reichlicher als im Kopf finden. Heiberg zählt bei normalen Menschen im Pankreasschwanz ca. 130 Inseln pro 50 qmm, nach Tokumitsu ist ihre Zahl in den einzelnen Abschnitten des Pankreas und je nach dem Alter des Individuums verschieden; im Kindesalter nimmt sie

vor bei hochgradigen Stauungszuständen, bei Blutkrankheiten (Anämie, Leukämie), Vergiftungen (besonders durch Phosphor), schweren Septikämien, Weilscher Krankheit und bei langsam eintretendem Erstickungstode, vor allem bei kurz vor oder während der Geburt abgestorbenen Neugeborenen. Blutungen in die Pleurahöhlen (**Hämothorax**) entstehen bei durchbohrenden Thoraxwunden, Durchbrüchen von Aneurysmen, Arrosion von Interkostalgefäßen durch Tumoren oder Rippenkaries. Viel häufiger ist der **Hydrothorax**, eine Ansammlung von dünner, klarer, gelblicher, zellarmer Transsudatflüssigkeit im Pleuraraum. Die Menge der Flüssigkeit kann bis zu mehreren Litern betragen. Sind Verwachsungen der Pleurablätter vorhanden, so ist die Flüssigkeit in den noch freien Räumen abgesackt; bei lockerer Beschaffenheit der Verwachsungen sind diese selbst von Transsudatflüssigkeit durchtränkt und haben ein gallertartiges Aussehen. Hydrothorax kommt zustande bei Herzinsuffizienz, namentlich infolge von schweren Herzfehlern und chronischer Nephritis, bei hydrämischer Blutbeschaffenheit und bei Verschluß der mediastinalen und bronchopulmonalen Lymphdrüsen durch maligne Tumoren. Hydrothorax infolge von Störungen der Allgemeinzirkulation oder der Blutbeschaffenheit ist immer doppelseitig, und zwar rechts gewöhnlich etwas stärker als links, sofern nicht erhebliche Pleuraverwachsungen bestehen.

In seltenen Fällen findet man in der Pleurahöhle eine weißliche, leicht opaleszierende Flüssigkeit. Die Erscheinung kann zwei Ursachen haben. Entweder handelt es sich um Chylus bzw. um Beimengung von solchem zum Transsudat infolge von Ruptur oder Verletzung eines intrathorakalen Lymphgefäßes (Chylothorax bzw. chylöser Hydrothorax). Oder man findet in dem Erguß amorphe fettige oder lipoide Substanzen oder auch degenerierende Zellen und deren Trümmer in feiner Suspension verteilt (chyliformer Hydrothorax); in diesem Falle ist die Ursache oft unklar.

Die wesentlichste Folge der Ergüsse in den Pleurahöhlen ist Kompression der unteren Lungenabschnitte mit Kollaps. Große Ergüsse, wie sie namentlich bei Verschluß der abführenden Lymphwege vorkommen, können auch (bei Abwesenheit pleuritischer Verwachsungen) eine ganze Lunge völlig atelektatisch machen. Sie umgeben dann das Organ von allen Seiten. Mittelgroße und kleine Ergüsse werden nach oben hin durch eine gebogene Linie begrenzt, deren höchster Punkt am medialen, nach anderen Autoren am lateralen Rand der Skapula liegt, und die nach der Wirbelsäule zu steil, nach der Achsel und vorne zu allmählicher abfällt. Nach eröffnetem Thorax ist diese Konfiguration des Ergusses oft noch an der Ausdehnung des Kollapses zu erkennen.

5. Entzündungen.

a) **Akute Entzündungen.** Es gibt seröse, fibrinöse, hämorrhagische, eitrige und jauchige akute Pleuritiden, sowie allerlei Kombinationen der aufgezählten Arten. Ist der Erguß einigermaßen erheblich, so spricht man bei vorwiegend seröser Beschaffenheit von entzündlichem Hydrothorax, bei vorwiegend eitriger von Empyem oder Pyothorax. Sowohl im makroskopischen wie im mikroskopischen Aussehen unterscheiden sich die akuten Entzündungen der Pleura nicht von denen der übrigen serösen Häute; bezüglich aller Einzelheiten (Entstehung, Beschaffenheit, Resorption und Organisation des Exsudats usw.) kann daher auf die allgemeine Pathologie verwiesen werden. Als Erreger der

allmählich zu, während des jugendlichen Alters wird sie kleiner und vergrößert sich im Greisenalter. Ihre Entstehung *sowie ihre Beziehung* zum übrigen Pankreasgewebe ist noch nicht sichergestellt. Einige Autoren (Lit. *Weichselbaum* und *Kyrle*) fassen sie auf Grund von Untersuchungen am Menschen und Tiere als selbständige Gebilde auf, die durch Wucherung der Epithelien der Ausführungsgänge oder (bei Regeneration [*Weichselbaum Kyrle*]) auch aus sich selbst hervorgehen. Diesen *Autoren zufolge findet keine* Umwandlung von Tubuli in Inseln oder umgekehrt statt. Für die Selbstständigkeit der Inseln würde eine Beobachtung *Apolants bei drei Mäusen* sprechen: Das Pankreasgewebe war nahezu vollständig verfettet, nur spärliche Parenchymreste waren erhalten, die Inseln aber *waren normal. Andere Untersucher* erblicken in dem Langerhansschen Inseln variable Gebilde und lassen Inseln und Drüsenparenchym ineinander übergehen, entweder in der Weise, daß die Inseln aus dem Drüsengewebe (*Herxheimer*) hervorgehen und im wesentlichen rückgebildete, nicht funktionierende Parenchymteile darstellen (*Koch*), oder umgekehrt *die Inseln sich* zu Drüsenparenchym umbilden (*Karakascheff*); einzelne Untersucher geben auch beide Möglichkeiten zu (*v. Hansemann*).

Das Gewicht des normalen Pankreas schwankt zwischen 90 und 100 g.

2. Leichenerscheinungen.

Bei beginnender Fäulnis zeigt das Pankreas eine diffuse, rötliche Imbibition; bei fortschreitender Fäulnis wird es weich, mißfarbig.

Sehr häufig, einer Angabe zufolge in der Hälfte aller Fälle, findet sich eine postmortale oder agonale Autodigestion des Pankreas, hervorgerufen durch das Pankreassekret.

3. Störungen der Entwickelung.

Mangel des Pankreas ist sehr selten und wurde bisher nur gleichzeitig mit anderen schweren Mißbildungen beobachtet: Heiberg beschreibt bei einem 72jährigen Mann einen Defekt des Pankreasschwanzes, den er als Mißbildung auffaßt. *Ghon* und *Roman* fanden bei einem 14jährigen Knaben einen Defekt des größten Teiles des Pankreas, nur ein scheibenförmiger Rest des Kopfes war erhalten. Eine angeborene Lageveränderung des Pankreas findet sich beim Situs viscerum inversus (entsprechend der Lageveränderung der übrigen Organe).

Größe und Form des Pankreas sind in den einzelnen Fällen sehr verschieden. Bisweilen ist der Kopf des Pankreas von der übrigen Drüse mehr oder weniger vollständig geschieden. In seltenen Fällen umgreift das Pankreas mit einer schmalen Parenchymbrücke ringförmig das Duodenum, wodurch das Darmlumen stenosiert werden kann, Pankreas annulare (*Lecco*). Auch eine Teilung des Pankreas in zwei gleich große oder ungleich große Stücke wurde in einzelnen Fällen beobachtet (Pancreas divisum). Ebenso zeigt der Ductus pancreaticus bisweilen abnorme Teilungen. In einzelnen Fällen finden sich kleine, aus Pankreasgewebe bestehende Knoten (Nebenpankreas oder akzessorisches Pankreas) (Lit *Heinrich*) innerhalb der Darmwand, namentlich in der Wand des Jejunum, doch auch in der des Duodenum (häufiger an der ventralen, seltener an der dorsalen Seite, Lit *Weishaupt*) oder des Magens. Sie liegen teils in der Submukosa, teils in der Muskularis; manchmal finden sie sich an der Spitze eines Meckelschen Divertikels oder im Mesenterium, die Arteria und Vena mesenterica superior an ihrer Wurzel umschnürend, in einem Falle wurde ein Nebenpankreas in

ßeres Exsudat durch spontane Resorption oder durch ärztlichen Eingriff bald wieder entleert, so kann sich die Lunge wieder ausdehnen und den Thoraxwänden wieder anlegen; bei längerem Bestande des Exsudats treten hingegen Kollapsindurationen ein, die eine abermalige Entfaltung der Lunge verhindern. Ein größeres eitriges Exsudat kann, wenn es nicht rechtzeitig entleert wird, auf die Lunge übergreifen und interstitielle Pneumonie erzeugen oder es kann chronisch werden (s. unten), oder auch den Tod des Individuums veranlassen. Jauchige Pleuritiden führen fast stets in kurzer Zeit zum Tode.

b) **Chronische Entzündungen.** Die chronische Pleuritis geht in der Regel aus einer akuten hervor und hat im wesentlichen produktiven Charakter. Fibrinöse Exsudate, die nicht resorbiert werden, verfa[illegible]
logie [illegible]
Ver[illegible]
Da[illegible]
etwas sehr Gewöhnliches sind und durchaus nicht jedes fibrinöse Exsudat durch Resorption völlig zur Heilung kommt, so sind auch pleuritische Verwachsungen ein ungemein häufiger Befund und fast bei jeder Leiche über 40 Jahren anzutreffen; besonders gern finden sich Verwachsungen an den Spitzen, weil hier beim Atmen die allergeringste Verschiebung der Pleurablätter gegeneinander stattfindet und infolgedessen das Zustandekommen von Verklebungen und Verwachsungen begünstigt wird. Die Verwachsungen können sich über einen mehr oder minder großen Teil der Lungen erstrecken, sie können flächenhaft oder strangförmig, fest [illegible] dicke Schwarten sind in den [illegible] unten). Stärkere Pleuraadhäs[illegible] mit den Lungenkreislauf.

Besteht ein eitriges Exsudat längere Zeit, so sind meist die abführenden Lymphbahnen durch eine obliterierende Entzündung unwegsam geworden, eine Resorption daher nicht mehr möglich. Solche Exsudate pflegen unter erhöhtem Druck zu stehen. Wird der Eiter nicht durch ärztlichen Eingriff entleert, so kann er sich durch eine Fistel schließlich selber Abfluß verschaffen (Empyema necessitatis), und zwar durch die Thoraxwand nach außen oder durch die Lunge in einen Bronchus, seltener in den Herzbeutel oder in die Bauchhöhle. Tritt dieser Fall nicht ein und bleibt das Individuum am Leben, so kann es zur Bildung eines mächtigen Granulationsgewebes kommen. Es entstehen nach und nach dicke bindegewebige Schwarten, die das Exsudat einkapseln. Es dickt sich schließlich immer mehr ein und kann in diesem Zustande lange Zeit verharren, auch ganz oder teilweise verkalken und selbst verknöchern. Chronische granulierende Entzündungen der Pleura können auch die Lunge in Mitleidenschaft ziehen und eine chronische interstitielle Pneumonie im Gefolge haben.

c) **Spezifische Entzündungen.** Tuberkulose kommt an der Pleura in zwei Formen vor: 1. als Miliartuberkulose bei akuter allgemeiner Miliartuberkulose; 2. als tuberkulöse Pleuritis. Hier finden sich in dem fibrinösen Überzug der Pleura mohnkorn- bis linsengroße, graue bis gelbe Knötchen. Das Exsudat ist serofibrinös oder fibrinös-hämorrhagisch, seltener eitrig oder fibrinös-eitrig; mikroskopisch finden sich im flüssigen Anteil vorwiegend lymphozytäre Zellformen, auch die großen, hellen Zellen, die bei der käsigen Pneumonie die

der Nabelgegend gefunden. Solche akzessorische Bauchspeicheldrüsen kommen in der Regel in der Einzahl, bisweilen auch in der Mehrzahl (zwei bis drei) vor. In einzelnen Fällen schließt das Pankreas eine kleine Nebenmilz ein.

4. Störungen des Stoffwechsels.

Atrophie des Pankreas, wie sie als Teilerscheinung eines allgemeinen Marasmus (im höheren Alter, bei kachektischen Zuständen usw.) sich entwickeln kann, äußert sich in einer oft sehr beträchtlichen Verkleinerung der Drüse, die dann meist eine walzenförmige Gestalt, ziemlich derbe Konsistenz und oft eine dunklere, bräunliche Farbe aufweist. Mikroskopisch findet sich eine Verkleinerung der Acini und ebenso auch eine Verkleinerung der Drüsenzellen, welche keine besondere Pigmentierung zeigen.

Mehrfach wurde eine Atrophie des Pankreas bei Diabetes gefunden. Soweit es sich um einfache Atrophie in bindegewebsfreien Drüsen handelt, wird dieselbe mit dem Wasserverlust im Koma in Zusammenhang gebracht (*Heiberg*). In der Mehrzahl der einschlägigen Fälle ist das Pankreas wesentlich verkleinert, platt, dunkel gefärbt; bisweilen erreicht der Schwund des Parenchyms einen besonders hohen Grad, wobei dasselbe durch Bindegewebe ersetzt wird. Bei histologischer Untersuchung zeigt sich, daß die Atrophie in diesen Fällen (Granularatrophie, v. Hansemann) mit chronischen interstitiellen Entzündungsprozessen vorgesellschaftet ist, eine Veränderung, die auch als Pankreaszirrhose (*Reitmann*) bezeichnet wird (vgl. später).

Während manche Autoren dieselbe als Ursache des Diabetes auffassen (Lit. *Sauerbeck*, *Herxheimer*, *M. Fraenkel*, *Biedl*), legen andere das Schwergewicht auf Veränderungen in den Langerhansschen Inseln (Lit. *Weichselbaum*). In manchen Fällen von Diabetes wurde nämlich eine beträchtliche Verminderung der Zahl namentlich in der Cauda (Heiberg 30—40 Inseln statt 130 pro 50 qmm, Weichselbaum), doch auch im Pankreaskopf, oder sogar ein völliges Fehlen der Langerhansschen Inseln, in anderen Fällen eine Verkleinerung, häufig hydropische oder hyaline Degeneration, Sklerosierung und Verkalkung der Inseln gefunden (von Weichselbaum in 53%, bzw. in 28%, bzw. in 43% der untersuchten 183 Fälle), doch sind diese Befunde anderen Untersuchern zufolge nicht konstant. In manchen Fällen von Diabetes ist die Zahl und Größe der Langerhansschen Inseln völlig normal, aber auch Vermehrung und Vergrößerung der Inseln bei Diabetes wurden beschrieben; endlich gibt es auch Fälle von Diabetes, in welchen weder makroskopisch noch mikroskopisch Pankreasveränderungen nachzuweisen sind; im allgemeinen dürften aber solche, und zwar besonders Veränderungen an den Langerhansschen Inseln, bei dem Diabetes jugendlicher Individuen ziemlich regelmäßig angetroffen werden. Es ist aber noch nicht entschieden, ob der Diabetes direkt durch [illegible] rufen wird oder ob diese eine Störung in [illegible] Sekretion verursacht und erst hierdurch [illegible]

Bei der sogenannten fettigen Degeneration oder richtiger degenerativen Verfettung des Pankreas finden sich reichliche kleine Fetttröpfchen in den Zellen der Acini. Diese Veränderung findet sich z. B. bei schweren Infektionskrankheiten und bei manchen Vergiftungen.

Häufig ist die Fettinfiltration oder Lipomatose, die auch als Teilerscheinung allgemeiner Fettleibigkeit auftritt. Sie besteht in einer beträchtlichen Vermehrung des interstiellen Fettgewebes, die mit einem

Knötchen grauweiß oder grauschwarz, sitzen aber regelmäßig verteilt allemal am Vereinigungspunkt mehrerer Lobuli und sind stets von einem schwarzen Hof umgeben. Anthrakose der Rippenpleura findet sich am häufigsten in der Umgebung pleuritischer Verwachsungen, aber auch ohne solche, da Staubpartikelchen auch von der Lunge in den Pleuraraum ausgeschieden werden können.

Von Exsudaten und Transsudaten im Pleuraraum mit ihren Folgezuständen war schon verschiedentlich die Rede. Genauer zu besprechen ist noch der **Pneumothorax**, das Vorhandensein von Gas in der Pleurahöhle. Dieser Zustand tritt ein, wenn der Pleuraraum mit der äußeren Luft in Verbindung gerät. Gewöhnlich geschieht das durch Kontinuitätstrennungen der Lunge (seltener der Brustwand): durch ein Trauma, durch Platzen einer Emphysemblase, durch Perforation von Abszessen und Gangränhöhlen, am häufigsten von phthisischen Kavernen; seltener durch den Einbruch eines Empyems in die Lunge sowie durch Perforation eines Geschwüres oder eines Krebses des Magens oder der Speiseröhre in eine Pleurahöhle. In den meisten Fällen gelangen außer der Luft auch noch infektiöse Keime, Eiter- und Fäulniserreger, in den Pleuraraum, es entwickelt sich eine serofibrinöse, häufiger eine eitrige oder jauchige Pleuritis; man spricht dann von **Pyopneumothorax**. Die in einem Pneumothorax gelegene Lunge ist außer Funktion gesetzt; sie kollabiert völlig, wenn nicht pleuritische Verwachsungen oder Verdichtungen im Lungengewebe sie teilweise daran hindern. Ist der Pneumothorax von der Lunge her entstanden, so bildet sich mitunter an dem zuführenden Bronchus durch Sekret oder nekrotische Gewebsfetzen ein ventilartiger Verschluß aus, derart, daß zwar mit jedem Atemzuge Luft in die Pleurahöhle hinein, aber keine wieder hinausgelangt. In solchen Fällen steht die im Pleuraraum eingeschlossene Luft unter hohem Druck (Spannungspneumothorax); Herz und Mediastinum werden nach der gesunden Seite verdrängt, beim Öffnen des Thorax entweicht die Luft unter zischendem Geräusch. Doppelseitiger totaler Pneumothorax zieht sofortigen Tod nach sich. Doch kann auch einseitiger Pneumothorax rasch zum Tode führen, wenn die andere Lunge in erheblicher Weise funktionsuntüchtig ist (z. B. bei Phthise). Wird bei nicht infiziertem Pneumothorax die Perforationsöffnung alsbald wieder verschlossen, so tritt in verhältnismäßig kurzer Zeit unter Resorption der eingedrungenen Luft völlige Heilung ein.

Von Parasiten ist nur der Echinokokkus zu erwähnen, der sich gelegentlich primär unter einem Pleurablatt entwickeln oder sekundär von der Lunge bzw. von der Leber her in die Pleurahöhle einbrechen kann.

7. Die echten Geschwülste.

Primäre Geschwülste der Pleura sind selten. Fibrome, Lipome, Chondrome, Osteome und Angiome kommen nur ganz ausnahmsweise vor. Wichtig sind Sarkome, meist Rundzellensarkome, die unregelmäßig knotige Platten bilden, vor allem aber eine Gruppe von Geschwülsten, über deren Klassifizierung man seit langem streitet. Es handelt sich um mehr oder weniger derbe, schwartige, grauweiße Massen, die in der Regel sowohl Kostal- wie Pulmonalpleura überziehen; mitunter sind beide Teile fest miteinander verwachsen, in anderen Fällen findet sich zwischen ihnen ein exsudaterfülltes Lumen, dessen Innenflächen mit zottigen Fibrinauflagerungen ausgekleidet sind. Man

allmählich zunehmenden Schwund der Acini einhergeht (Fig. 655). In hohen Graden dieser Veränderung ist das ganze Pankreas in einen schlaffen Fettlappen umgewandelt, in dem bisweilen kaum mehr kleine Reste von Drüsengewebe nachweisbar sind.

Amyloid [illegible] Pankreas relativ häufig bei ausgedehnter [illegible] auf. Das Amyloid findet sich hierbei in der Wand der kleinen Gefäße, sowohl im Drüsenparenchym als in den Langerhansschen Inseln (*Butterfield*).



Fig. 655. Lipomatose.

Eine wichtige Veränderung des Pankreas bildet die Fettgewebsnekrose, oft auch Fettnekrose genannt. Bei derselben finden sich im Pankreas verstreut, und zwar namentlich im mittleren Stücke und im Schwanzanteil teils kleinste, bis hanfkorngroße, teils größere, unregelmäßig, landkartenartig begrenzte, grauweiße oder gelblichweiße trockene, opake, bisweilen von einem roten Hof umgebene Herde (Fig. 656).

Vereinzelte kleine derartige Herdchen findet man relativ nicht selten als zufälligen Nebenbefund im Pankreas. Bei größerer Ausbreitung des Prozesses treten im Pankreas sowie meist auch im Fett-

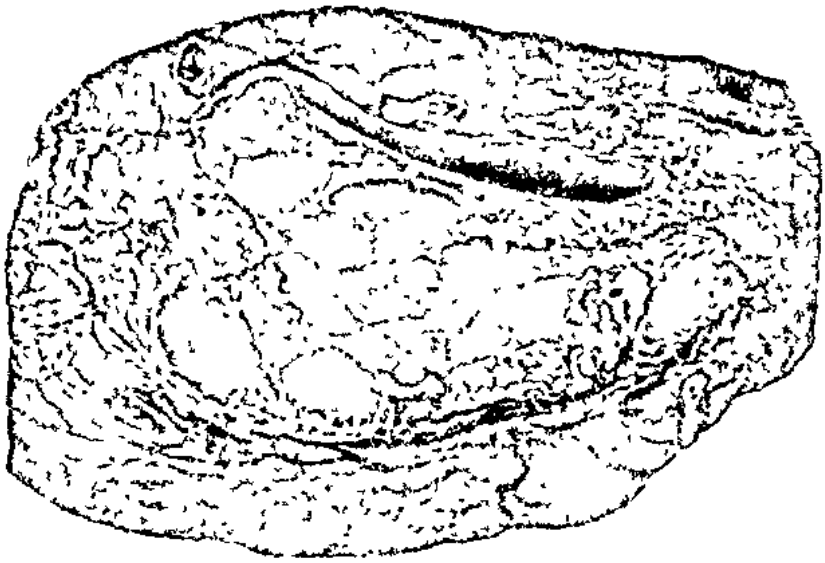

Fig. 656. Fettgewebsnekrose

gewebe der Umgebung, also des Netzes und Mesenteriums, sowie im retroperitonealen Fettgewebe sehr zahlreiche gleich beschaffene Herde auf; in seltenen Fällen ist die Affektion auch im Fettgewebe der Brusthöhle und im subkutanen Fette, namentlich der Bauchdecken, nach-

VIII.

Das Nervensystem.

Von

P. ERNST.

Mit 57 Figuren im Text.

Gehirn (cerebrum, *ὁ ἐγκέφαλος*). — Kleinhirn (cerebellum, *ἡ παρεγκεφαλίς, τὸ ἔγκρανον, ἡ ἐγκρανίς*). Kopf, Schädel (calvaria, *τὸ κρανίον*). — Mark (medulla, *ὁ μυελός*). — Rückenmark (dorsi medulla, medulla spinalis, *ὁ νωτιαῖος μυελός, ὁ ῥαχίτης μυελός*). — Verlängertes Mark (medulla oblongata, bulbus medullae, *ἡ ἀρχὴ τοῦ νωτιαίου, ἡ ἐκφυσις τοῦ νωτιαίου μυελοῦ* [Galen]).—Wirbel (vertebra, *ὁ σπόνδυλος* [*σφόνδυλος*], *ὁ σφονδύλιος, τὸ σφονδύλιον*). — Rückgrat (spina, dorsi spina, *ἡ ῥάχις, ἡ ἄκανθα*). — Hirnhaut (membrana cerebri, *ἡ μῆνιγξ*). — Harte (dicke) Hirnhaut (membrana cerebri crassa, *ἡ παχεῖα μῆνιγξ*). — Dünne (zarte) Hirnhaut (membrana tenuis, *ἡ λεπτὴ μῆνιγξ*)[1]. — Nerv (nervus, *τὸ νεῦρον*).

I. Entwicklungsgeschichte, Anatomie, Histologie.

a) Entwicklungsgeschichte.

Sobald die Sonderung des Keims in drei Blätter erfolgt ist, legt sich das Nervensystem in Form einer Rinne an, die seitlich von Wülsten begrenzt wird. Vorn kommt die Hirnanlage, hinten der Canalis neurentericus und die [illegible] en. Durch Erhebung und Verschmelzung [illegible] Rohr. Nerven- und Glasubstanz, [illegible] der Sinnesorgane sind Erzeugnisse [illegible] füße und Häute mesodermal. Das gilt

[illegible] entstehen drei primitive Hirnblasen, [illegible] ıut. Aus ihnen werden Vorderhirn, Mittelhirn und Rautenhirn. Die vordere Gehirnblase knickt nach vorn um und bedeckt damit das vordere Ende der Chorda. Der einspringende Winkel der Knickung ist der Ort des späteren Hirnanhangs.

Aus dem Vorderhirn gehen die Großhirnhemisphären hervor, zunächst als [illegible] und rechte geschieden. Der [illegible] dem die Augenblasen her- [illegible] hnerv, anfänglich noch hohl [illegible] ıtlicher Nerv ist. Ferner ent- [illegible] m Zwischenhirn. Das Mittel- [illegible] das Hinterhirn das ver- [illegible] Mit Ausnahme der Akranier [illegible] Wirbeltieren.

---

1) NB. „dura und pia mater" sind spät aufgekommene Namen.

weisbar; bisweilen sind einzelne der kleinen Nekroseherdchen auch verkalkt.

Bei histologischer Untersuchung des Pankreas zeigt sich, daß es sich um kleine Nekrosen im Fettgewebe zwischen den Drüsenläppchen handelt, in deren Bereich die Fettzellen abgestorben sind; an ihrer Stelle findet sich ein körniger Detritus, der häufig auch Fettkristalle enthält (Fig. 657). Meist bleibt aber die Veränderung nicht auf das Fettgewebe beschränkt, vielmehr finden sich auch im Drüsengewebe des Pankreas kleine Nekrosen.

In relativ seltenen Fällen [illegible] sehr hohen Grad und führt zu [illegible] und Sequestration des Pank[illegible] eine umfangreiche mit trüber oder — infolge von Blutungen — bräunlicher Flüssigkeit erfüllte, ungefähr der Bursa omentalis entsprechende Höhle, in welcher die Reste des völlig abgestorbenen Pankreas sowie

Fig. 657. Fettgewebsnekrose.

die beschriebenen gelblichweißen Brückel und Krümel schwimmen; durch Infektion vom Darme aus kann es auch zur Verjauchung des Inhaltes dieses Hohlraumes und zu einer diffusen eitrigen Peritonitis kommen; in vereinzelten Fällen bricht der Hohlraum in den Darm durch, so daß das abgestorbene, verjauchte Pankreas nach außen entleert wird (Lit. *Chiari*). Erwähnt sei, daß bei kleineren Nekroseherden sich anscheinend innerhalb derselben sowie in ihrer Umgebung auch Ausheilungsvorgänge abspielen können.

Die Fettgewebsnekrose des Pankreas (Lit. *Katz* und *Winkler*, *H. Eppinger*, *Lattes*) tritt am häufigsten bei fettleibigen und an Gallensteinen leidenden Personen auf, wie überhaupt Affektionen des Pankreas bei Gallensteinkranken relativ häufig sind; so fand Kehr unter 520 Laparotomien wegen Gallensteinleiden 129 mal Affektionen des Pankreas. Die Fettgewebsnekrose kann sich im Anschluß an verschiedene Veränderungen des Pankreas, so nach schweren Verletzungen (auch durch ein Geburtstrauma [*Saenger*]), Zerreißung der Drüse, bei Verengerung oder Verschluß des Ausführungsganges durch Kompression oder Verlegung des Lumens (z. B. durch Gallensteine), sowie im Verein mit

[illegible]

Ihre primitivste Form behält die Neuroglia in den Wänden der Ventrikel und des Zentralkanals; hier zeigt sie dauernd [illegible] Teilen epitheliale Struktur (mit Flimmern vers [illegible] die vom Lumen abgekehrten Teile der „Zellen" [illegible] ependymären Synzytiums teilnehmen. An gewissen Stellen der zentralnervösen Anlage kommt es weder zur Bildung von Neuroblasten noch eines gliösen Synzytiums, sondern die embryonalen Elemente behalten ihre epitheliale Form bei und verbinden sich mit gefäßreichen Falten der Pia zu den „Adergeflechten", die vermutlich eine sekretorische Funktion (Sekretion des Liquor cerebrospinalis) besitzen

Im weiteren Verlaufe entstehen aus den Seitenwänden des Zwischenhirns die Sehhügel Im 2. Monat berühren sie sich, wodurch die mittlere Kommissur entsteht, die auch doppelt sein oder fehlen kann. Eine gänzliche Verwachsung der Sehhügel kommt bei Mißbildungen vor. Die Hemisphärenblasen breiten sich nach hinten über Zwischen-, Mittel- und Rautenhirn aus, nach vorn über die Schlußplatte, die ursprüngliche vorderste Hirngrenze, wo das Neuralrohr am längsten mit dem Ektoderm zusammenhing und das Hirnrohr sich zuletzt schloß, wodurch das Vorkommen von Teratomen an dieser Stelle erklärt wird. An dieser Schlußplatte beginnt der Balken, der sich von da nach vorn wendet, im Knie umbiegt und sich dann so weit nach hinten erstreckt wie der Thalamus reicht. In seinen vorderen Abschnitten findet nur eine teilweise periphere Verwachsung der Hemisphären statt, die medialen Teile der Hemisphärenwand bleiben dünn und bilden das Septum pellucidum; rückwärts vom Septum pellucidum ist die Verwachsung eine vollständige. Der Balken wächst nach hinten aus nach Maßgabe der Ausbildung der Hemisphären. Knie und Wulst des Balkens halten gleichen Schritt mit der Ausbildung des Stirn- und Hinterhauptlappens

Am Boden der Hemisphärenblase tritt eine Verdickung auf, der Streifenhügel, der im 3 Monat seine Dreiteilung erhält und im 5 Monat mit dem Sehhügel verwächst.

Das basale Riechhirn, von den Großhirnblasen abgegliedert, liefert Riechkolben und -nerven, einen Teil der Insel und mit seinem hinteren Abschnitte den Gyr [illegible] anterior, Ammonshorn, Fascia [illegible] im Traktus und Bulbus bestätigt nc [illegible] wie beim Sehnerven.

Aus [illegible] Vierhügel und Hirnstiele noch die [illegible] arme und Schleife hervor Sein Ven [illegible] t furcht es sich zu den Vierhügeln ur [illegible] bedeckt.

Die Kerne des IX., X., XI., XII. Nerven gehen aus der Neuroblastenschicht des Rautenhirns hervor. Die unteren Oliven kommen im 3., die Pyramiden im 5. Monat zum Vorschein und zwar die letzteren durch Auswachsen der Fasern der Gehirnzellen gegen das Rückenmark. Im 3. Monat erscheint der Strickkörper

Der Wurm des Kleinhirns erhält seine früheste Windung im 3., die Hemisphären im 4 Monat, die endgültige Gestalt des Kleinhirns ist im 5. Monat erreicht Die Brücke legt sich im 3. Monat an aus schleifenartigen Querfasern, die die Kleinhirnhälften miteinander verbinden.

Im 5. und 6 Monat fängt das Hirn an sich zu furchen und erhält so die Grundform seiner Gliederung Seitlich erscheint die Sylvische Grube mit der Insel im Grund schon im 3 Monat und wird im 5 Monat durch den sich wie ein Klappdeckel herabsenkenden oberen Rand (Operculum) zur Spalte verengt, wodurch die Insel bedeckt wird. Die Fissura calcarina bildet hinter dem Balkenwulst einen Winkel [illegible] auf die Dorsalfläche [illegible] wird Das ist eine [illegible] der Keil (Cuneus), [illegible] in beiden Lippen de [illegible] ebenfalls im 6 Monat und fast gleichzeitig die Sulci frontales superior [illegible]

hämorrhagischer Pankreatitis entwickeln. Die Ursache der Fettgewebsnekrose ist noch nicht völlig geklärt. Zweifellos ist ihre Entstehung auf die Wirkung des Pankreasfermentes (Spaltung und Verseifung des in der Bauchhöhle vorhandenen Neutralfettes durch den Pankreassaft) zurückzuführen, doch ist noch nicht mit Sicherheit entschieden, ob die Nekrose des Pankreasdrüsengewebes Ursache oder Folge der Fettgewebsnekrose ist. Von mancher Seite wird die Anschauung vertreten, daß der primäre Vorgang die Nekrose des Drüsengewebes sei, die unter bestimmten Bedingungen (Zirkulationsstörungen, Arteriosklerose) durch das Trypsin hervorgerufen wird (intravitale Autodigestion *Chiari*), und daß erst hierdurch dem Pankreassaft die Möglichkeit gegeben werde, aus den Drüsenläppchen auszutreten und durch sein lipolytisches Ferment die Fettgewebsnekrose zu erzeugen; jedenfalls dürfte die Bedeutung des Trypsins wesentlich hinter jener des Steapsins zurückstehen. Auch muß es einstweilen noch dahingestellt bleiben, ob lediglich der Austritt unveränderten Pankreassaftes in das Gewebe (sei es bei schweren Verletzungen, sei es infolge von Sekretstauung und dadurch bedingter Erweiterung und Dehiszenz der Ausführungsgänge) hinreicht, um Fettgewebsnekrose hervorzurufen, oder ob nicht vielmehr, wie experimentelle Untersuchungen dartun, das Pankreassekret, bzw. dessen „Profermente", vorher in bestimmter Weise verändert, durch verschiedene Substanzen „aktiviert" werden oder vielleicht richtiger die Steapsinwirkung des Pankreassaftes durch Zusammentreffen mit Fett (z. B. auf der Höhe der Verdauung nach fetthaltiger Mahlzeit) verstärkt werden muß. Bakteriellen Infektionen scheint entgegen einzelnen Angaben keine wesentliche ätiologische Bedeutung für die Entstehung der Fettgewebsnekrose, wohl aber für ihre Folgezustände (Vereiterung und Verjauchung des Pankreas) zugeschrieben werden zu können; Polya glaubt allerdings experimentell zeigen zu können, daß Bakterien namentlich bei Gegenwart von Galle das Pankreassekret zu aktivieren und so die Selbstverdauung der Drüse hervorzurufen vermögen. Auch Nordmann erzeugte durch gleichzeitigen und vollkommenen Abschluß des Pankreassaftes und der Galle vom Duodenum bei Anwesenheit infektiösen Materiales in der Gallenblase Pankreasnekrose.

Kleine Herdchen von Fettgewebsnekrose können auch postmortal durch Autodigestion (vgl. S. 1020) entstehen bzw. bereits bestehende Herde postmortal sich vergrößern.

5. Störungen des Kreislaufes.

Bei allgemeiner Stauung ist das Pankreas oft größer als normal und auffallend derb. Kleinere, oft r[illegible] kommen häufig bei verschiedenen Prozessen im Panl[illegible] zur Zerstörung umschriebener Ant[illegible] Fällen kommt es zu einer blutigen Infarzierung des ganzen Pankreas (Pankreasapoplexie), wobei auch Durchbruch und starke Blutung in die Bursa omentalis erfolgen kann.

Diese Veränderung, die sich namentlich bei fettleibigen Personen entwickelt und deren Ursache wohl in Gefäßveränderungen zu suchen ist, kann die Ursache eines plötzlichen Todes bilden; derselbe wird auf den Druck des infarzierten und dadurch vergrößerten Pankreas auf das Ganglion coeliacum und den Plexus solaris bezogen. Eine andere Erklärung ist die Annahme einer „Pankreasvergiftung", die durch Steigerung der proteolytischen Kraft des Pankreassekretes zustande kommt. Dieselbe hänge von einer genügenden Ausbreitung und dem raschen Auftreten der Nekrose des Pankreas ab, bei dessen Autolyse sich eine das Sekret aktivierende Substanz bilde (*Lattes*).

schen Zellen umspinnen. 2. Die mittlere **großzellige Schicht** mit großen birnförmigen (**Purkinjeschen**) Zellen, deren zweiteiliger Dendrit sich spaliertförmig in der ersten Schicht senkrecht zur [illegible] Nervenfasern [illegible] und aus spärlichen Körnern mit verästelten Dendriten. Dazu kommt ein dichtes Geflecht aus der weißen Substanz stammender Markfasern.

Zwischen den **Purkinjeschen** Zellen sitzen Neurogliazellen, die ihre langen pinselförmigen Ausläufer durch die [illegible]

Rückenmark: D[illegible] wird der Rückenmark [illegible] und **hintere Wurzel** in ei[illegible] Seiten- und **Hinterstrang** eingeteilt. Jeder Hinterstrang zerfällt in der Höhe des Hals-Brustteils durch ein Septum in zwei Abschnitte, den **zarten inneren** und den **äußeren Keilstrang**. Im oberen Hals[illegible]mark tritt zur Vorder- und Hintersäule de[illegible] grauen Substanz noch ein Seitenhorn. [illegible] **stantia gelatinosa** (*Rolando*) die Hinter[illegible] aus Substantia **gelatinosa centralis** den **Zentralkanal**, der in der **grauen Kommissur** liegt und öfter obliteriert, auch öfter mehrfach ist. In der Höhe der großen Nervengeflechte und -stämme für die Extremitäten in Hals- und Lendenteil schwillt die graue Substanz mächtig an. Der Conus medullaris besteht fast nur aus solcher. Radiäre Septen führen Gefäße, eine Strecke weit mit Piahülle, ins Rückenmark (**Vasocorona**).

Die **graue Substanz** ist Sitz der N[illegible] **orische Zellen** liegen gruppenweise [illegible] ule. Ihr Nervenfa[illegible] ßt in der [illegible] cern zer- [illegible] Vorder- [illegible] sich in eine auf- und abenden. 3. **Binnenzellen** der Hintersäule verästeln sich auf derselben oder der anderen Seite. Der feine Nervenfilz der grauen Substanz setzt sich zusammen aus Dendriten und Nervenfortsätzen multipolarer Zellen, Fasern aus weißen Strängen und Hinterwurzeln, die alle durch Glia verbunden werden.

Die Nervenf[illegible] sind: 1. Fortsetzungen der hinteren [illegible] m Hinterstrang verlaufen und von hoher [illegible] die Mittellinie gedrängt werden. 2. For[illegible] ehirnzellen. Beide letzteren Gat- tunger[illegible] Die dicksten Fasern liegen im Vorde[illegible] im medialen Hinterstrang und Seitens[illegible] führen Stellen [illegible] dünne [illegible]

2. Leichenerscheinungen.

Ihre Kenntnis ist zur sicheren Beurteilung [illegible] wichtig. Scho[illegible] es treten hydro[illegible] [illegible] Mikroskopisch [illegible] Entartung brin[illegible] Sch[illegible] rich[illegible] Dies[illegible] [illegible] bis dann, wie etwa bei [illegible] im Innern als Anaeroben gedeihen. Überhaupt [illegible] rsicht aufzunehmen, da auch pathogene, während [illegible] ch dem Tode vermehren können.

6. Entzündung.

a) Akute Entzündungen des Pankreas sind im allgemeinen ziemlich selten.

Bei der akuten hämorrhagischen Pankreatitis, die gewöhnlich mit Fettgewebsnekrose einhergeht, ist die Drüse zunächst vergrößert und härter, an der Oberfläche und auf dem Durchschnitt dunkelrot, oft herdweise in größerer Ausdehnung oder allenthalben gleichmäßig hämorrhagisch infarziert, so daß ihre Struktur vollständig verwischt ist. Später mit zunehmender Entwicklung der nekrotischen Herde wird sie schlaff und kann auch vereitern oder verjauchen (vgl. S. 1023). Häufig ist die hämorhagische Pankreatitis mit Cholelithiasis kombiniert (*Opie*), wobei die Einmündungsstelle des Ductus choledochus und Ductus Wirsungianus am Diverticulum Vateri durch einen Gallenstein verschlossen ist.

Eitrige Entzündung des Pankreas entsteht entweder durch Übergreifen von Eiterungen aus der Umgebung oder metastatisch durch Einschwemmung von Eitererregern auf dem Wege der Blutbahn oder durch Eindringen derselben aus dem Darm durch den Ductus Wirsungianus; sie führt zu eitriger Infiltration des Pankreas und zur Ausbildung kleinerer oder größerer, solitärer oder multipler Abszesse, die bisweilen in die Umgebung durchbrechen.

Auf diese Weise können Anteile des Pankreas, ja selbst die ganze Drüse vollständig nekrotisch und sequestriert, bisweilen sogar durch den Darm entleert werden.

b) Die chronische produktive Pankreatitis ist durch mehr oder minder reichliche Wucherung des interazinösen Bindegewebes charakterisiert (fibröse interstielle Pankreatitis). Dieselbe führt zu einer beträchtlichen Verhärtung (indurierende oder sklerosierende Pankreatitis) und entweder zu einer Vergrößerung oder, je nach dem [illegible] ewebes, auch zu einer oft sehr wese[illegible] es. Mit der Zunahme des Bindegew[illegible] einer fortschreitenden Atrophie, die [illegible], höckerig (Granularatrophie). Häufig ist diese Veränderung auch mit einer Neubildung von Langerhansschen Inseln und mit einer Regeneration des Drüsengewebes, die mit Wucherung der Ausführungsgänge und Entwicklung adenomartiger Bildungen einhergeht, vergesellschaftet, Veränderungen, die sich in eine gewisse Analogie mit dem Umbau der Leberläppchen bei der Zirrhose bringen lassen und daher zu der Bezeichnung des Prozesses als Pankreaszirrhose (vgl. S. 1021) Veranlassung gegeben haben.

Nach Weichselbaum, Lissauer u. a. bildet die chronische interstitielle Pankreatitis und Verfettung des Parenchyms einen ziemlich häufigen Befund bei chronischem Alkoholismus.

Über den Zusammenhang von Granularatrophie bzw. Pankreaszirrhose mit Diabetes vgl. S. 1021. Als Pigmentzirrhose wird (in analoger Weise wie bei der Leberzirrhose) eine Veränderung des Pankreas bezeichnet, bei welcher dasselbe neben den Zeichen der chronischen, interstitiellen Entzündung auch eine auffallende, rotbraune oder ockerfarbene Pigmentierung durch Hämosiderineinlagerung in das interazinöse Gewebe und in die Drüsenzellen darbietet. Diese Veränderung findet sich namentlich in Fällen von Diabetes,

worden. Die Weigertsche Gliamethode wird vielfach von der Rankeschen Vik- [illegible] Schärfe und Ergiebigkeit übertroffen. Eine positive Darstel- [illegible] Verfahren [illegible] Es beruht darauf, daß

mark nach [illegible] Von großer und [illegible] stellung des feinen Baues der [illegible] der normalen lebenden Struktur konstant [illegible] ese Forderung erfüllt nur die Härtung in [illegible]

violett (letzteres besonders für Mi- [illegible] färben. Dadurch werden im Zelle [illegible] nach deren Anordnung man die [illegible] Zellen einteilen kann. Bei erster [illegible] ler reihenförmigen An- [illegible] In den karyochromen [illegible] Sie zerfallen oder ver- [illegible] inflüssen, nach Durch- [illegible] rückläufige Entartung) [illegible] Einblick in das Leben der Zelle mit Bezug auf Schädigung und Erholung gewährt [illegible] Sie deckt aber auch Zusammenhang zwischen Fasern und Zellen auf und dient dadurch der feineren Anatomie des Nervensystems. Ihre Ergänzung bildet Bielschowskys Darstellung der Neurofibrillen, welche durch die [illegible] Schollen verlaufen. Ihre Anwendung auf [illegible] Anfängen. Damit sind die bedeutendsten [illegible] und Vertiefung in den Gegenstand wird [illegible]

3. Störungen der Entwicklung.

(Mißbildungen.) (Lit. *v. Monakow*, *Ernst*.)

Entwicklungsstörungen aus früher Zeit geben sich als Mißbildungen zu erkennen. Je früher die mutmaßliche Störung eingegriffen hat, um so stärker ausgesprochen ist die Gestaltsveränderung. So werden neuerdings die Mißbildungen des Gehirns und Rückenmarks als entwicklungsgeschichtliche Naturexperimente aufgefaßt und untersucht und man kommt dabei zu eigenartigen Beweisen für die Unabhängigkeit der übrigen Keimblätter vom Neuralrohr. Sorgfältige und planvolle Untersuchungen auf diesem Gebiet sind erwünscht. Fast alle wichtigen Mißbildungen des Zentralnervensystems sind Stufen verschiedenen Grades ein und derselben Entwicklungsstörung, nämlich der mangelhaften Anlage und Ausbildung der Medullarplatte oder des unvollkommenen Schlusses der Medullarrinne.

Spaltbildungen:

Anencephalie, Hemicephalie, Amyelie, Meningocele, Encephalocele. Spina bifida, Rhachischisis, Myelomeningocele.

Den stärksten Mangel stellt die Anencephalie dar, wobei vom Großbis zum Nachhirn überhaupt alles fehlt. Vom Schadel ist dann meist auch nur eine rudimentäre und deformierte Basis vorhanden (Acranie), während bei einem geringeren Grad des Defektes, der Hemicephalie mit Rudimenten von Vierhügeln, Kleinhirn, Brücke gleichzeitig auch Reste einer Hinterhauptschuppe mit geschlossenem Hinterhauptloch (Hemicranie) erhalten sind. Bei beiden Formen liegt an Stelle des Defektes eine schwammige, rote, sammetartige oder wulstige Masse (Area cerebro-vasculosa), die sogar Windungen und Furchen vortäuscht, bei deren Berührung und Reizung Zuckungen und

die mit allgemeiner Hämochromatose und meist auch mit Leberzirrhose einhergehen (Bronzediabetes, vgl. S. 981).

c) Spezifische Entzündungen. — Tuberkulose des Pankreas ist, sofern es sich nicht um ein Übergreifen der Erkrankung von regionären Lymphdrüsen handelt, im allgemeinen ziemlich selten und geht mit Entwicklung zahlreicher kleiner, miliarer oder auch größerer Tuberkel (knotige Tuberkulose) einher.

Syphilis führt häufig zu einer interstitiellen Entzündung und Induration des Organes; auch Gummen werden bisweilen im Pankreas angetroffen (Lit. *Koch*). Die interstitielle Pankreatitis findet sich häufiger bei der kongenitalen (Lit. *Stoerk*) als bei der erworbenen Syphilis und scheint durch frühzeitig im intrauterinen Leben einsetzende Entwicklung reichlicher Bindegewebsmassen zu einer Entwicklungshemmung oder Reifungsverzögerung des Pankreas zu führen, die sich [illegible] ausenparenchyms äußert. [illegible] in großer Zahl vorhanden und stehen durchweg im Zusammenhang mit den Drüsenkanälchen. Bisweilen findet man bei der kongenitalen Syphilis auch miliare Gummen (vgl. S. 989) im Pankreas.

7. Fremdkörper und Parasiten.

In den Ausführungsgängen des Pankreas können sich Steine bilden (Sialolithi pancreatici) (Lit. *Einhorn, Zesas*). Sie sind in der Regel klein, [illegible] saurem oder phosphorsaurem Kalk. Kleinere Konkremente werden oft folgenlos ertragen, größere führen bisweilen zur Verlegung des Ausführungsganges (vgl unten.)

Bisweilen gelangen Gallensteine aus dem Darm in den Ductus pancreaticus.

Parasiten sind im Pankreas sehr selten. Gelegentlich wurde ein Echinokokkus im Pankreas angetroffen, vereinzelt das Eindringen von Askariden in den Ductus pancreaticus beobachtet (Simmonds, es bestand gleichzeitig Fettgewebsnekrose), *Muroya sah in einem* Pankreas zahlreiche Fremdkörpertuberkel, die sich in der Umgebung von Askarideneiern gebildet hatten. In einer Beobachtung fanden sich in den stark erweiterten und entzündlich veränderten Ästen des Ductus pancreaticus sehr reichlich Distomen (Distomum felineum), in einem anderen Falle hatte eine Taenia mediocanellata die Darmwand und das Pankreas perforiert.

8. Störungen des Lumens und der Kontinuität.

Verengerung oder Verschluß des Ductus pancreaticus durch Gallensteine oder Pankreassteine, durch Tumoren, Narben, ebenso wie Kompression von der Umgebung führen zu Sekretstauung und *damit* zur Erweiterung des ganzen Ausführungsganges oder einzelner Abschnitte desselben (Fig. 658). Die Erweiterung des Ductus pancreaticus ist selten in seiner ganzen Ausdehnung gleichmäßig entwickelt, meist *bilden* sich zahlreiche sackförmige oder auch zystische, rosenkranzartig aneinander gereihte Ausbuchtungen. Infolge des Druckes, den der *erweiterte* Ausführungsgang auf die Umgebung ausübt, kann es allmählich zu einem

öfter kontinuierlich verbunden. Auch entlegene Gebiete und Organe sind dabei mangel- oder fehlerhaft gebildet: Nasen-, Gaumen-, Lippen-, Bauchspalte, Fingerdefekte, Anomalien des Augapfels und der Genitalien. Da die Entstehung in eine sehr frühe Zeit verlegt werden muß (2.—3. Monat), ist anzunehmen, daß das embryonale Gewebe im Sack sich noch weiter entwickelt habe. Doch zeitigt diese Entwicklung unter abnormen Verhältnissen weitere Anomalien, wie Heterotopie, Mikrogyrie, Absprengung ependymaler Epithelröhren, Spalten aus mangelhaftem dorsalen Verschluß der Hirnblasen, Defekte der Stammganglien, des Riechhirns, der Pyramiden. Sitzt die Bruchpforte recht tief am Hinterhauptsloch oder fällt sie mit diesem zusammen, so beteiligt sich auch Kleinhirn am Bruchinhalt, wobei es Verschiebungen, Einstülpungen in den 4. Ventrikel oder in den Wirbelkanal, Mißgestaltungen im Sinne der Mikrogyrie und Heterotopie erfährt und Knickungen des Medullarrohres zustande kommen. Entweder begleiten die Tonsillen und unteren Lappen des Kleinhirns zapfenartig das verlängerte Mark in den Wirbelkanal, oder Teile des Kleinhirns werden in den 4. Ventrikel und mit diesem zusammen in den Wirbelkanal verlagert, oder das ganze hydrozephalische Kleinhirn wird in eine Spina bifida cervicalis gedrängt. Für die einzelnen Formengrade hat man eine Reihe von Namen bereit, die sich von selbst verstehen: bei der Meningocele (Hydromeningocele) besteht der Sack aus Kopfhaut und zarter Hirnhaut, bei Encephalocystocele (Hydroencephalocele) außer Kopfhaut aus erweitertem Hirn und zarter Haut, bei Encephalocysto-meningocele (Hydroencephalomeningocele) aus Hirn, hydropisch geblähter Hirnhaut und Kopfhaut.

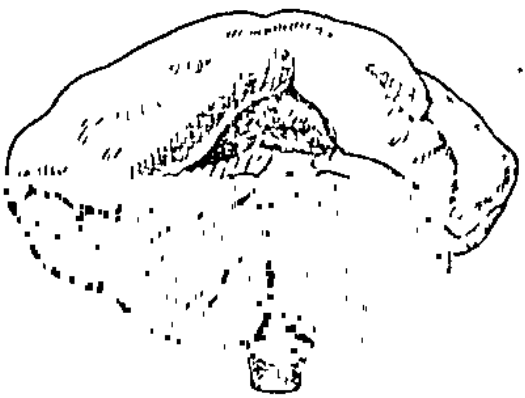

Fig. 217. Cyklopie (nach Balint). Ansicht von hinten und oben. Eine ovale Lücke gewährt Einblick in den gemeinsamen Ventrikel.

Die Spalten des Rückenmarkes sind den Hirnspalten ähnlich nach Form und Entstehung. Wie die Entwicklung von Hirn- und Rückenmark sich nur aus der Gesamtheit des Neuralrohres verstehen läßt, so gehören auch die Entwicklungsstörungen beider durchaus zusammen und eine getrennte Darstellung ist nicht gerechtfertigt. Nur eine Erklärung, die beide Teile des Nervensystems berücksichtigt, wird befriedigen können.

Spalten mit bruch- oder geschwulstähnlicher Vorstülpung nennt man Spina bifida, solche ohne Vorstülpung Rhachischisis. Bei der totalen Rhachischisis, die meist mit Anencephalie, Acranie, Amyelie verbunden ist und sich über die ganze Länge der Wirbelsäule erstreckt, fehlt also das Zentralnervensystem ganz. Die Spinalganglien senden ihre zentralen Fortsätze aus, die im Verlauf nach oben gleichsam das Rückenmark vergebens suchen, während wegen der Amyelie die vorderen Wurzeln fehlen müssen. Trotzdem entwickelt sich die Muskulatur unbekümmert um die motorischen Nerven, was auch experimentell durch Entfernung der Hirnanlage und des spinalen Medullarrohres bei Froschlarven bestätigt wurde. Freilich nahe der Spalte ist die Lenden- und Rückenmuskulatur oft mangelhaft gebildet. Während am Boden der Rinne bei totaler Rhachischisis die ventrale Dura die hintere Fläche der Wirbelkörper bedeckt, findet sich bei der partiellen als Überrest der Rückenmarksanlage ein eigenartiges rotes

Schwund des Pankreasparenchyms kommen, welcher unter Umständen bis zur völligen Verödung und durch Bindegewebswucherung zur Sklerosierung des Pankreas, zur Pankreaszirrhose, führt (*Dorner*). Analoge Veränderungen lassen sich auch experimentell durch Unterbindung, bzw. Durchschneidung des Ductus Wirsungianus erzeugen (*Massaglia*).

Ist bloß der unmittelbar hinter der verschlossenen Stelle gelegene Teil des Ductus Wirsungianus erweitert, so wird die Veränderung als Ranula pancreatica bezeichnet. Sind neben dem Hauptausführungsgange auch zahlreiche Äste desselben dilatiert, so kann das Pankreas unter Umständen von vielen kleineren oder größeren Zysten durchsetzt sein, zwischen welchen nur spärliche Reste von Drüsenparenchym erhalten sind (zystische Degeneration).

Der Inhalt der Zysten ist meist eine klare, wässerige Flüssigkeit, bisweilen ist er aber auch infolge von Blutungen bräunlich oder rotbraun gefärbt. In kleinen Zysten findet sich oft ein dicker, fettiger, mörtelartiger oder verkalkter Inhalt (Akne des Pankreas).

Im Schwanzteile, seltener in anderen Abschnitten des Pankreas kommen auch kugelige Zysten zur Beobachtung, welche die Bursa omentalis in sich begreifen, bisweilen eine sehr beträchtliche Größe erreichen und einen klaren, wässerigen oder schokoladenbraunen Inhalt aufweisen.

Fig. 638. Konkremente in Ausführungsgängen.

Die Entstehung dieser Zysten, die klinisch eine große Bedeutung besitzen, ist noch nicht klargestellt, indem entweder primäre Blutungen in unverändertes Gewebe (apoplektische Zysten) oder sekundäre Blutungen in vorher durch Trypsinwirkung verändertes Drüsenparenchym als Ursache dieses Zustandes angeführt werden.

Verletzungen des Pankreas sind nicht häufig; namentlich sind isolierte Zerreißungen des Pankreas selten (*Guéde*), gewöhnlich liegen gleichzeitig Verletzungen anderer Bauchorgane vor. Die Zerreißung des Pankreas erfolgt meist in der Mitte des Drüsenkörpers vor der Wirbelsäule, dabei kommt es auch bisweilen zu einer Blutung in die Bursa omentalis. Im Gefolge von Pankreasverletzungen [illegible] sich Fettgewebsnekrosen entwickeln. Über [illegible] bluß an Pankreasverletzungen vgl. S. 1021 [illegible] des Pankreas, *Lauenstein*).

9. Geschwülste.

Autonome Neubildungen kommen im Pankreas im allgemeinen nicht häufig zur Beobachtung. Gutartige Tumoren sind überaus selten; unter denselben finden sich noch relativ am häufigsten Adenome,

Sack (Fig. 249 u. 250) oder in der Sackwand, je nachdem die Flüssigkeit nur die Pia oder mit der Pia noch ein Blatt der Arachnoides emporhebt.

Entsteht durch Erweiterung des Zentralkanals eine Zyste im Rückenmark selbst, so haben wir die **Myelocystocele.** Nach außen ist der Sack von oft zarter glänzender Haut, innen von Ependymepithel bekleidet. Wie bei den vorigen Formen, fehlt auch hier die Dura. So beschränkt sich im Gegensatz zu jenen die Spaltbildung auf Wirbelsäule und Dura und verschont das Rückenmark mit den übrigen Hüllen. Der häufigste Sitz ist wiederum die Lendengegend. Auch hierbei finden sich Defekte der Wirbelkörper, Verkürzung der Wirbelsäule, Bauchblasendarmspalte. Diese Form ist vermutlich dadurch zustande gekommen, daß das bereits geschlossene

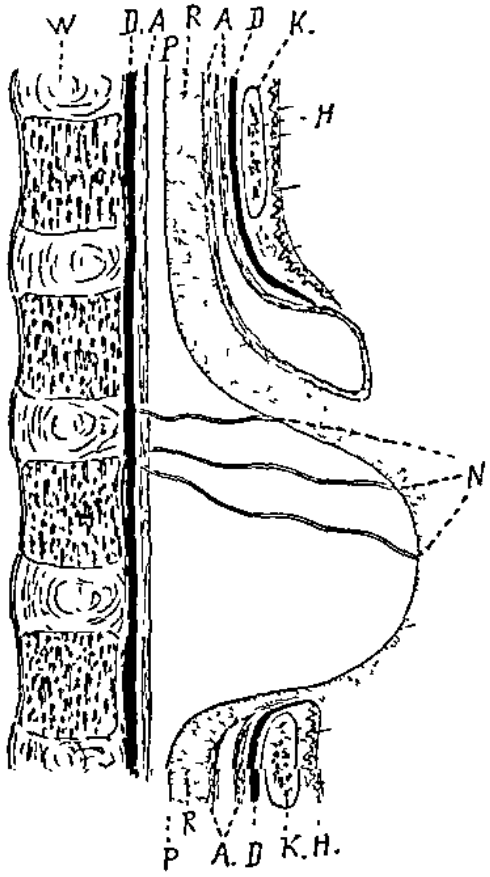

Fig. 249 Myelocele (Längsschnitt), hydropische Flüssigkeit zwischen Pia und Arachnoides, Nerven ziehen durch den Sack
R Rückenmark, *H* Haut, *P* Pia, *A* Arachnoides, *D* Dura, *N* Nervenwurzeln, *W* Wirbelkörper, *A* Knochen der Wirbelbogen.

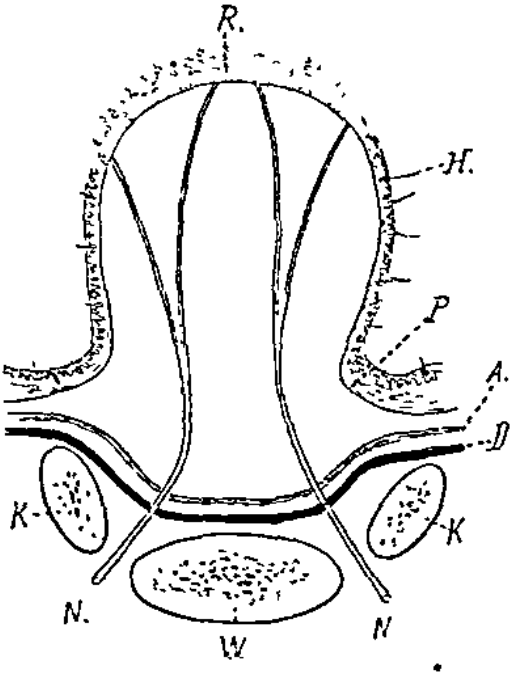

Fig 250 Myelocele; die Pia ist samt Rückenmark durch den Hydrops der Arachnoides nach hinten sackartig ausgebuchtet, die hydropische Flüssigkeit sammelt sich zwischen Pia und Arachnoides, so daß die Nerven durch den Sack ziehen. Der Sack nur an der Basis von Haut bedeckt

Medullarrohr hydropisch erweitert und ausgestülpt wurde. Sie unterscheidet sich genetisch von den vorigen demnach durch ihren späteren teratogenetischen Terminationspunkt.

Die seltenste Form der Spina bifida ist die **Meningocele,** deren Zystenraum nur aus hydropischen Hüllen, und zwar Arachnoides gebildet wird, ohne jede Beteiligung des Rückenmarkes mit Pia. Die meist lumbosakrale Geschwulst ist gestielt und von Haut bedeckt. Die Dura fehlt am Gipfelpunkt meist und die Wand ist somit nur von Haut und Arachnoides gebildet. Möglicherweise ist eine Trennung in verschiedene Häute überhaupt nicht er-

die mit allgemeiner Hämochromatose und meist auch mit Leberzirrhose einhergehen (Bronzediabetes, vgl. S. 981).

c) Spezifische Entzündungen. — Tuberkulose des Pankreas ist, sofern es sich nicht um ein *Übergreifen der Erkrankung von regionären* Lymphdrüsen handelt, im allgemeinen ziemlich selten und geht mit Entwicklung zahlreicher kleiner, miliarer oder auch größerer Tuberkel (knotige Tuberkulose) einher.

Syphilis führt häufig *zu einer interstitiellen Entzündung und Induration* des Organes; auch Gummen werden bisweilen im Pankreas angetroffen (Lit *Koch*). Die interstitielle Pankreatitis findet sich häufiger bei der kongenitalen (Lit. *Stoerk*) als bei der erworbenen Syphilis und scheint durch frühzeitig im intrauterinen Leben einsetzende *Entwicklung reichlicher Bindegewebsmassen* zu einer Entwicklungshemmung oder „Reifungsverzögerung" des Pankreas zu führen, die sich in einem völligen Mangel des sekretorischen Drüsenparenchyms äußert. Langerhanssche Zellinseln sind in solchen Fällen in großer Zahl vorhanden und stehen durchweg *im Zusammenhang mit den Drüsen*kanälchen. Bisweilen findet man bei der kongenitalen Syphilis auch miliare Gummen (vgl. S. 989) im Pankreas.

7. Fremdkörper und Parasiten.

In den Ausführungsgängen des Pankreas können sich Steine bilden

dunkel, braun oder schwarz. Sie bestehen vorwiegend aus [illegible] saurem oder phosphorsaurem Kalk. Kleinere Konkremente werden oft folgenlos ertragen, größere führen bisweilen zur Verlegung des Ausführungsganges (vgl. unten.)

Bisweilen gelangen Gallensteine aus dem Darm in den Ductus pancreaticus.

Parasiten sind im Pankreas sehr selten. Gelegentlich wurde ein *Echinokokkus* im Pankreas angetroffen, vereinzelt das Eindringen von Askariden in den Ductus pancreaticus beobachtet (Simmonds, es bestand gleichzeitig Fettgewebsnekrose); Muroya sah in einem Pankreas zahlreiche Fremdkörpertuberkel, die sich in der Umgebung von Askarideneiern gebildet hatten. In einer Beobachtung fanden sich in den stark erweiterten und entzündlich veränderten Ästen des Ductus pancreaticus sehr reichlich Distomen (Distomum felineum), in einem anderen Falle hatte eine Taenia mediocanellata die Darmwand und das Pankreas perforiert.

8. Störungen des Lumens und der Kontinuität.

Verengerung oder Verschluß des Ductus pancreaticus durch Gallensteine oder Pankreassteine, durch Tumoren, Narben, ebenso wie Kompression von der Umgebung führen zu Sekretstauung und damit zur Erweiterung des ganzen Ausführungsganges oder einzelner Abschnitte *desselben (Fig. 658).* Die Erweiterung des Ductus pancreaticus ist selten in seiner ganzen Ausdehnung gleichmäßig entwickelt, meist *bilden sich* zahlreiche sackförmige oder auch zystische, rosenkranzartig aneinandergereihte Ausbuchtungen. Infolge des Druckes, den der erweiterte Ausführungsgang auf die Umgebung ausübt, kann es allmählich zu einem

des Schädels mitwirken können. Die alte Frage, ob die Entwicklungshemmung des Gehirns oder die Schädelverkümmerung das Primäre sei, ist noch unentschieden. Sicherlich ist nicht immer vorzeitige Synostose die Ursache der Kleinheit des Schädels und fehlt bei den meisten Mikrozephalen, so daß die neuere Zeit wieder mehr der ersten Ansicht zuneigt. Das Hirn bildet sich seine Hülle, nicht umgekehrt. Entweder trägt das Hirn den Stempel des menschlichen, nur daß es fetale oder infantile Formen verrät, oder es sind Abweichungen zu bemerken, die mit spitzzulaufendem kleinem Stirnhirn an Affen- oder Raubtierhirn oder durch zahlreiche längsgeordnete Windungen an Wiederkäuerhirn erinnern. Unter dem Namen Vogelmenschen werden Mikrozephalen zur Schau ausgestellt Die Rinde des Mikrozephalenhirns ist arm an Nervenzellen, die einen embryonalen Charakter bewahren, doch werden diese Dinge erst in unseren Tagen genauer erforscht. Anderweitige Zeichen von Bildungsstörungen der Rinde, wie Gliose, Heterotopie, fehlerhafte Markbildung kommen hinzu. *Das Gewicht ist erheblich unter dem normalen. Es sind Zahlen* von 660 g, 388 g (18j.), 219 g, 171 g (♀ 9j.), 69 g (♂ v. 9 Mon.), 15,9 g (♂ v. 7 Woch.), 17,3 g (♂ v. 3 Woch.) angeführt. Das Kleinhirn ist gewöhnlich nicht mit betroffen, wodurch sich das Verhältnis von Groß- und Kleinhirn verschiebt Kleinheit und abnorme Anordnung der Gyri (Mikrogyrie), schlechte Ausbildung und Atypie der Furchen sind vielfach beschrieben. Anklänge an Cyklopie erkennt man in Verschmelzung der Thalami und Corpora mamillaria, in Verschmälerung oder Mangel des Balkens.

Das Projektionssystem scheint weniger beeinträchtigt als das Assoziationssystem.

Unsere Kenntnisse der Ursachen erheben sich nicht über Vermutungen. Einflüsse der Mutter sind wichtig (Mikrocephalie bei 5 Kindern einer Mutter, Kinder des Vater mit einer anderen Frau ohne Mikrocephalie). Welcher Anteil der primären Entwicklungsstörung (Keimvergiftung durch Alkohol, Syphilis, Typhus) und welcher pathologischen Prozessen (Erschütterung oder Krankheit des Uterus, Erkrankung der Eihäute) zukommt, ist ganz unsicher. Der Zusammenhang mit Kretinismus ist nicht aufgeklärt.

Bei Schwach- und Blödsinnigen hat man Befunde von totaler und partieller Agenesie der Rinde erhoben. Die Rinde war in ihrem Bau auf der Stufe des fetalen oder ersten kindlichen Zustandes zurückgeblieben Sie war schmal, arm an Nervenzellen, die zuführenden Markfasern waren vermindert, bei angeborener Anophthalmie mit Atrophie der Bulbi fehlten ganze Schichten Nervenzellen im Hinterhauptlappen; bei amaurotischer, familiärer Idiotie (einem neuen Krankheitsbilde des Kindesalters) ist Rindenagenesie, Anomalie der Furchung, Fehlen der Tangentialfasern, Verminderung der Ganglienzellen, Atrophie der Optici, Degeneration der Retinazellen festgestellt.

Mikrogyrie bezeichnet einen Zustand von Zwergbildung und Kleinfaltung, wie er an den Windungen bei Mikrocephalie, bei Balkenmangel, am Grund und um den Trichter bei Porencephalie, bei Encephalocele und zahlreichen anderen Entwicklungsstörungen des Gehirns gefunden wird. Die Nervenzellen sind in ihrer Entwicklung stillgestanden und indifferent geblieben, in seltsamer unregelmäßiger Gruppierung, die großen Pyramidenzellen fehlen ganz; es hat sich kompensierende Gliose ausgebildet, in abgeschnurten Inseln grauer Substanz inmitten des Markes erkennen wir Heterotopie, wahrscheinlich Bildungsmaterial, das zum Aufbau der Rinde nicht völlig verwertet worden ist und sich später in eigener Weise und selbständig differenziert hat.

beruhen. Als sympathikotonische Symptome sind vor allem die Tachykardie, die vasomotorische Erregbarkeit, die gesteigerte Schweißsekretion, als vagotonische die Erweiterung der Lidspalte, das Gräfesche Symptom, die Störungen der Atemrhythmik und die Diarrhöen zu rechnen. Es gibt Basedowfälle mit Überwiegen der einen oder anderen Symptome, aber auch gemischte Formen. Bei leichten und atypischen Fällen spricht man von Formes frustes, von Basedowoid und von Thyreotoxikosen.

Pathologisch-anatomisch findet sich neben der Struma meist eine Hypertrophie des linken Herzens, wohl eine Folge der Tachykardie, eine Lipomatose der Körpermuskeln, und vor allem, wie es scheint, sehr häufig eine Thymuspersistenz und -hypertrophie, gelegentlich verbunden mit Status lymphaticus, besonders Lymphdrüsenschwellungen am Halse Die Bedeutung der Thymushypertrophie ist noch völlig unklar; es ist nicht von der Hand zu weisen, daß hier eine Wechselwirkung zwischen innersekretorischen Drüsen vorliegt, die mit dem Morbus Basedowii, vor allem den schweren Fällen, in einem pathogenetischen Zusammenhang steht.

Die Experimente von Klose, Lampé und Liesegang sprechen für eine

ausscheidung, Blutdrucksenkung, Zittern, Exophthalmus. Derselbe Symptomen-
n die Tatsache, daß gelegentlich
ist leichter durch eine Dysthy-
als keineswegs gelöst angesehen

verschieden angegeben. Die neuerdings vertretene Ansicht, daß die Lymphozytose durch die Thymushyperplasie bedingt ist, kann noch nicht als bewiesen gelten. Ich habe einen thymuslosen Fall seziert, der intra vitam 36—38% Lymphozyten
a er Heilung fortzubestehen.
F Gefrierpunktserniedrigung
n Adrenalinvermehrung im
I Sympathikus wirkenden
Substanzen erst bei der Gerinnung auftreten, im Plasma noch nicht nachweisbar sind (Gottlieb). Der Nachweis von Schilddrüsenhormonen im Plasma ist
indirekte
hemmen
die wie
die erst
drüsenfu
eine Ver
blut zu wirken.

Die Thymushypertrophie

Den
Schil

Windungen und Durchbruch in die Ventrikel, also die üblichen Kennzeichen der kongenitalen Formen. Experimentell wurden an neugeborenen Tieren ähnliche Defekte erzeugt, die ein Licht auf die porenzephalischen Folgezustände nach meningealer Blutung intra partum werfen. Bei beiden Formen handelt es sich demnach um wirkliche Zerstörung von Hirnsubstanz, nicht um partielle Agenesie, sondern um Defekte. Künftige Fälle sind besonders daraufhin zu untersuchen, besonders bei jungen Individuen. Wichtige Aufschlüsse verheißt auch das Studium der sekundären intrazerebralen Degeneration bei Porencephalie.

Balkenmangel hat man bei Schwachsinn und Idiotie gefunden, aber auch ohne jegliche Symptome. Der Balken kann ganz oder teilweise fehlen. Das hat eine Verarmung an Markfasern zur Folge. Dadurch werden manche sagittale Längssysteme, wie Sehstrahlung, unteres Längsbündel, das fronto-occipitale Bündel bis zur Tapete deutlicher, weil sie nun von einer Balkenstrahlung nicht durchflochten werden, gerade wie der Zettel, dem der Einschlag fehlt. Die Ventrikel sind dabei weit, ihre Wand gliös verdickt. An der Medianfläche stehen tiefe Furchen mit breiten oder zwerghaften Windungen atypisch und radiär um die Spalte des Balkendefektes herum. Bei früherer Zerstörung einzelner Hirnlappen schwinden immer die zugehörigen Balkenfasern, also tritt in stärkerer oder schwächerer Form Balkenmang[illegible] auf. Er ist teils eine Folge von [illegible] aber auch eine reine Agenesie, u[illegible] zur Cyklopie durch Mangel der Sichel und ungenügende Längsspaltung des Großhirns Störungen, die zu Balkenmangel führen, müssen vor dem 3. Monat eingesetzt haben, solche mit Cyklopie noch früher, in der allerersten Fetalzeit. Fälle hingegen, wo ein schon ausgebildeter Balken durch Hydrocephalus oder porenzephalische Defekte zugrunde geht, können natürlich auch später noch eintreten.

4. Störungen des Kreislaufes.

a) Kreislaufstörungen im Gehirn:

Anämie, Hyperämie, Ödem, Hydrops, Hämorrhagie, Apoplexie, traumatische Blutung, Sitz der Blutung, apoplektische Zyste oder Narbe, Thrombose, Embolie, Sitz der Embolie, embolische Erweichung.

Wegen der Zartheit und Empfindlichkeit des Hirngewebes sind Anämie und Hyperämie bedeutun[illegible] Doch ist das Gehirn gegen beide E[illegible] durch günstigen Abfluß, einmal dur[illegible] mal so viel fassen wie die entsprechenden Arterien, und durch den Liquor cerebrospinalis, der die reichlicher in die Lymphe eintretende Flüssigkeit sofort abführt. Die Füllungszustände der Gefäße und der perivaskulären Lymphräume stehen im umgekehrten Verhältnis und ergänzen sich daher. Gegen Anämie ist das Hirn durch die kollaterale Anordnung des Circulus Willisii geschützt, solange dessen Gefäße wegsam sind. Bei der Unterbindung einer Carotis interna oder communis rechnet man auf diesen Ausgleich. Mit Stockung des Blutes versagt die Hirntätigkeit (Ohnmacht). Ob das Bewußtsein die Enthauptung überlebe, ist daher eine müßige Frage. Mit abnehmender Herzkraft trübt sich das Bewußtsein (Agone). Hyperämie und Anämie sind in der Leiche schwer nachweisbar und mit Vorsicht zu deuten, da vitale Zustände durch die Todesart und Dauer der Agone verändert und gefälscht werden.

vermuten sie in einer durch [illegible]
Ovarien, deren Wechselbeziehungen [illegible]
Hart findet sich am häufigsten [illegible]
früherer Involution, so daß eine primäre Thymushyperplasie angenommen werden muß, zu der erst später die Schilddrüsenerkrankung und die [illegible]

3. Entwicklungsstörungen

können in Form mangelhafter oder fehlender Anlage der ganzen Schilddrüse oder einzelner Teile bestehen. Bei völliger Aplasie (Thyreoaplasie) wird eine kretinistische Veränderung bemerkt, die nicht an endemische Kropf- oder Kretingegenden gebunden ist und deshalb als angeborener Kretinismus [illegible]

nur links beobachteten), natürlich nicht zu Ausfallserscheinungen führenden Schilddrüsenaplasie auf der Seite des Defektes gefunden, sowie manchmal auch bei den atrophischen Schilddrüsen der Kretinen (S. 1047).

Auch bei sonst normal angelegter Schilddrüse können auf der Strecke, die dem entwicklungsgeschichtlichen V[illegible] entspricht, also vom Isthmus bis zum Foramen [illegible]
Solche kommen auch seitlich von [illegible]
Sternum bis zum Aortenbogen vor. [illegible] diese auf
und können dieselben strumösen und [illegible]
weisen. Vom Ductus thyreoglossus (lin[illegible]
Strecken erhalten bleiben, gelegentlich [illegible]
gang dienen.

Im Schilddrüsengewebe können parathyreoidale Zellhaufen (S. 1052) und besonders an den unteren Polen, Thymusinseln eingeschlossen sein.

4. Störungen des Stoffwechsels.

[illegible] oder sich ohne bekannte [illegible] Myxödem.

[illegible] tiösen Er-[illegible]

[illegible] Epithelkörperchen [illegible] t bei Blut-[illegible] Epithelien [illegible] Befund er-[illegible] llgemeiner [illegible] strumösen [illegible] ert. Nach [illegible] Zentrum,

Hämorrhagie. Blut kann sich in die Hirnmasse, die Höhlen, die Häute ergießen. Meist sind die blutenden Gefäße Arterien und Kapillaren, selten Venen (bei Eklampsie und Keuchhusten). Sie werden eher bersten bei höherem Blutdruck, bei Herzhypertrophie infolge von Nierenschrumpfung, bei Erregung, Körperanstrengung, Bauchpresse. Aber sicher genügt der Druck nicht allein, sondern bringt nur kranke Gefäße zum Reißen. Sklerose und Atherom an größeren, fettige und hyaline Veränderungen und Verkalkungen an kleinen Gefäßen machen sie brüchig. Nach ihrer Häufigkeit abgestuft finden wir die Blutungen in den Stammganglien (Fig. 252)[1], der äußeren und inneren Kapsel, dem Stabkranz, der Rinde, der Brücke, dem Kleinhirn, schon recht selten im Balken und im Hirnstiel. Ein Durchbruch in den Ventrikel, wo das geronnene Blut einen genauen Ausguß bilden kann, verläuft rasch tödlich. Von da rinnt das Blut durch die bekannten Spalten in den Subarachnoidalraum. Hier verbreiten sich Rindenblutungen sogar von vornherein, man wird dadurch leichter auf sie aufmerksam. Die Blutung im Gehirn verursacht Hirndruck und Anämie und kommt dadurch zum Stehen. Manche Symptome des Hirnschlags (Apoplexie) beziehen sich auf den Hirndruck.

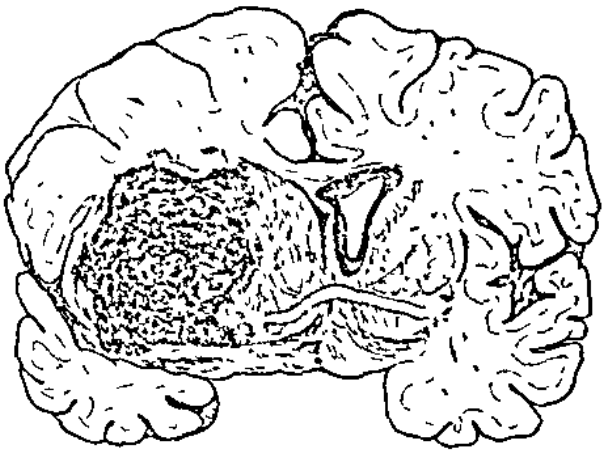

Fig. 252. O = 1 : 1, R = 0,5 : 1. Encephalorrhagie, Zerstörung der äußeren Kapsel, des Putamen und Claustrum. Kompression des Seitenventrikels, der Inselrinde, Verdrängung des Septums pellucidum. 57jähr. ♂.

Die Bedeutung der zweifellos vorkommenden miliaren Aneurysmen für die Apoplexie scheint nach neueren Untersuchungen früher stark überschätzt worden zu sein. Für tödliche Hämorrhagien kämen nur größere supermiliare Aneurysmen in Betracht, die indessen zum Teil Aneurysmata spuria, zum Teil dissecantia, d. h. Blutanhäufungen innerhalb der Gefäßwand (intramurale Hämatome) sind. Mit Schüttelmethoden kann man sie isolieren. Die meisten sogenannten „kapillären Apoplexien" und Blutpunkte in der Umgebung apoplektischer Herde sind nicht Ausdruck von Blutresorption oder Aneurysmen, sondern Rupturhämatome, die intramural (im Virchow-Robinschen Raum) oder extramural (im Hisschen perivaskulären Raum) sitzen. Der Virchow-Robinsche Raum ist beiderseits von mesodermalem Bindegewebe begrenzt und liegt wahrscheinlich in der Adventitia oder zwischen ihr und einer akzessorischen äußeren Bindegewebsmembran; er ist der einzige vorgebildete Lymphraum, der mit dem subarachnoidalen Raum in Verbindung steht. Der Hissche epizerebrale oder perivaskulare Raum zwischen mesodermalem Bindegewebe und Grenzschicht der Glia (Membrana limitans gliae perivascularis) ist nach heute ziemlich allgemeiner Überzeugung ein Kunstprodukt, Folge der Zerstörung von Gliafasern in jener Grenzschicht. Bei geringem Druck reißt erst die innere Wandlamelle des Virchow-Robinschen Raumes, und das Blut füllt nur diesen Raum, oder

1) *O* bezeichnet das Größenverhältnis vom Originalbild zum Präparat. *R* bezeichnet die Größenreduktion der Originalzeichnung durch das Verfahren der Vervielfältigung.

um die Bläschen und Kapillaren. Überhaupt neigen die Adenomknoten am meisten zu Degenerationen (S. 1045).

5. Störungen des Kreislaufes.

Lokale und allgemeine venöse Störungen können zu Vergrößerung der Schilddrüse führen Wesentlich durch kongestive Hyperämien sind die transitorischen in der Gravidität und während der Menstruat [illegible] lungen bedingt. Die Gefäßerweiterungen un [illegible] dauernd werden, und zwar können sowohl [illegible] Venen oder beide durch starke Schlängelung und Erweiterung eine beträchtliche Volumzunahme der Schilddrüse verursachen Doch ist diese Struma vasculosa meist mit anderen Strumaformen, die durch Drüsenwucherung bedingt sind, kombiniert Blutungen sind häufig, besonders in Strumen Als Überreste sieht man oft Hämosideringranula in den wandständigen und desquamierten Epithelien.

6. Entzündungen.

Thyreoiditis, bei bestehendem Kropf **Strumitis** genannt, findet sich nach Influenza, Gelenkrheumatismus, Angina, Sepsis, Malaria und anderen Infektionskrankheiten, gelegentlich auch ohne nachweisbare anderweitige Krankheit (sogenannte primäre Thyreoiditis). Die akute nichteitrige Entzündung (Thyreoiditis simplex) ist histologisch charakterisiert durch degenerative und desquamative Vorgänge am Epithel, sowie flüssige und zellige Exsudationen im Bindegewebe. Bevorzugt ist das weibliche Geschlecl [illegible] Greise sind verschont Als [illegible] doch kann auch Jod ähnlic [illegible] reoiditis). Eitrige Entzündı [illegible] Thyreoiditis) sind selten, kon [illegible] bis zu großen Abszessen vor. Bei mikroskopischer Untersuchung fand Simmonds ziemlich häufig kleinste metastatische Herdchen bei Streptokokken-, Typhusbazillen- und am häufigsten bei Staphylokokkenpyämie. Es handelt sich um [illegible] Entzündung, die bald in die Folli [illegible] sind selten. Sie können von de [illegible] sein, z. B. durch äußere Wunden oder vom Kehlkopf und der Trachea, oder sie treten als hämatogene Infektionen, z. B. bei Pyämie und Typhus auf. Abszesse können nach außen oder in die Trachea durchbrechen. Bei [illegible] Ausheilung [illegible] eranlassung [illegible] der Schilddrüse oder Struma anschließen.

Experimentell erzeugte Mori durch Injektion von Paraffin oder Chlorkalziumlösung in die Schilddrüse eine interstitielle und parenchymatöse Thyreoiditis mit Epitheldesquamation, Verdünnung und Schwund des Kolloids aus den komprimierten Follikeln und beobachtete dabei thyreotoxische Symptome.

Eine Immunität der Schilddrüse gegen **Tuberkulose** besteht im Gegensatz zu früheren Ansichten weder beim Menschen, noch im Tierexperiment. Bei allgemeiner Miliartuberkulose finden sich häufig miliare Tuberkel in der Schilddrüse oder Struma; sie nehmen im interfollikulären Bindegewebe ihre Entwicklung und können die Adenomknoten bevorzugen. Die chronische Tuberkulose der Thyreoidea oder Struma ist selten; sie entsteht überwiegend hämatogen, kann aber auch von tuberkulösen Prozessen der Nachbarschaft, z. B. verkästen Lymphdrüsen, fortgeleitet sein. Ist die Vergrößerung der Schilddrüse ganz oder

Schwanzkern und Sehhügel ziehen. Die eigentlichste „Arterie der Gehirnblutung" nach Charcot (Art. lenticulo-striata) verläuft zwischen äußerem Teil des Linsenkerns und äußerer Kapsel und zieht durch den Linsenkern zur inneren Kapsel, so daß eine Blutung aus ihr äußere Kapsel und Linsenkern (oder Vormauer und Putamen) voneinander trennt. Hier ist der Blutdruck stärker als in der Rinde, wo die zarte Hirnhaut wie ein Wundernetz feiner anastomosierender Äste den Anprall des Blutes auffängt und die Rinde mit feinsten Ästchen versorgt.

den Kniehöckern. In der Brücke liegen sie gern nahe der Mittellinie, ohne sie zu überschreiten; sie stammen aus Ästen der Basilaris. Der Ast der Trigeminuswurzel liefert in seltenen [illegible] Kleinhirn ist der Nucleus d[illegible] Ast der oberen Kleinhirnarte[illegible]eren und hinteren Teile der Hemi[illegible] stammen und gern in den vierten [illegible] sind die mittleren am meisten von Blutungen bedroht, auch von der Brücke her dringen sie zuweilen in der Faserrichtung hier ein.

Umwandlung der Blutung zur apoplektischen Zyste und Narbe. Das ergossene flüssige Blut gerinnt bald, dabei zieht sich der Klumpen zusammen und preßt Serum aus, welches leicht von Lymphbahnen aufgesaugt wird. Darauf beruht die Verkleinerung des Ergusses, das Zurückgehen der Lähmungen und der Bewußtlosigkeit. Nach dem Untergang des Gewebes durch den Erguß bestehen die Vorgänge wesentlich in der Fortschaffung der Zerfalls- und Gerinnungsprodukte durch Zellen und Lymphbahnen, in der Abgrenzung und Abkapselung des Bezirkes oder in der Ausfüllung der Lücke durch neugebildetes Gewebe bindegewebiger oder gliöser Art, da ebenbürtiges Nervengewebe wegen mangelnden Regenerationsvermögens nicht Ersatz leisten kann für das Verlorene. Damit ist ja überhaupt der Begriff der Narbe gegeben und die Ähnlichkeit mit der Herzschwiele und Muskelnarbe liegt auf der Hand. Das Blut wird in Pigment umgewandelt nach den beiden Arten, die wir durch das Experiment längst kennen; entweder nehmen phagozytäre Zellen die ganzen Blutkörperchen oder nur den zuvor ausgelangten Farbstoff auf und verarbeiten beide zu Hämosiderin (eisenführendem Pigment), während sich ohne Beteiligung der Zellen, also eher im Innern einer Blutung kristallinisches Hämatoidin zu bilden scheint (Fig 253). Vom 60. Tage an ist das Pigment ausschließlich frei, einiges schon vom 18. an. Die Hirn-, besonders die Myelintrümmer, werden ebenfalls von Zellen aufgenommen, die sich jetzt als sogenannte Fettkörnchenzellen zu erkennen geben. Man kennt heute Phagozyten so verschiedener Herkunft, daß nicht einzusehen ist, warum die Fettkörnchenzellen nicht auch verschiedene Abstammung haben sollen Im Wechsel der Meinung hat man sie bald von ausgewanderten Leukozyten, von Plasmazellen, von Gliazellen, jungen Bindegewebszellen (Fibroblasten), von adventitiellen, den Gefäßen aufgereihten Gitterzellen abgeleitet, die sich möglicherweise alle an dem Geschäft beteiligen. Freßzellen mit Blutkörperchen, Pigment, Myelin und

Fig 253 O = 570 1, R = 285 1. Hämatoidinkristalle in einer apoplektischen Narbe, in und zwischen Zellen

wesentlich den tuberkulösen Veränderungen zuzuschreiben, so spricht man von einer Struma tuberculosa. Makroskopisch finden sich tuberkulöse *Granulationen*, Verkäsungen und Abszeßbildungen; letztere können in die Nachbarschaft, z. B. den Ösophagus durchbrechen. Im ganzen hat die Schilddrüsentuberkulose *Tendenz zu Heilungsvorgängen* (*Hedinger*). Histologisch können bei der chronischen Form die Tuberkel sowohl im interfollikulären Bindegewebe als auch *intrafollikulär entstehen*, wobei das Follikelepithel epitheloide Zellen [illegible] bilden kann. Bei der Bewertung der [illegible] da nach Verlust des Epithels sich [illegible] Kolloidschollen anlagern können (*Wilke*).

Die Syphilis der Schilddrüse ist selten, wird aber bei Neugeborenen, [illegible] ntlich in Form von syphilitischen [illegible] ummata beobachtet. Noch seltener [illegible] syphilitica.

7. Regenerationserscheinungen.

sind bei der Schilddrüse wohl nur sehr gering ausgeprägt und wesentlich an die nähere Umgebung eines Defektes gebunden. Eine eigentliche kompensatorische Hypertrophie des bei Operationen zurückgelassenen Drüsenrestes ist nicht sicher beobachtet; eintretende Vergrößerungen beruhen wohl auf strumöser Entartung.

8. Hypertrophien.

Als solche kann man den **Kropf** (Struma) bezeichnen, obwohl speziell seine zirkumskripten Formen keine scharfe Grenze gegen Geschwulstbildungen erkennen lassen.

1. **Struma diffusa.** Hierbei handelt es sich um eine gleichmäßige Vergrößerung der Schilddrüse, wobei zwar oft der eine Lappen stärker wie der andere ergriffen ist, sich aber keine zirkumskripten Knoten eingelagert finden. Man beobachtet aber auch oft in derselben Schilddrüse diffuse Gewebszunahme, kombiniert mit *abgegrenzten* Knoten. Die Massenzunahme wird durch zwei Vorgänge bewirkt, nach deren *Überwiegen man zwei Formen unterscheiden* kann.

a) Struma colloides. Hierbei nimmt vor allem die Kolloidsubstanz an Masse zu, oft mit Veränderung, indem sie dünnflüssiger und schlechter färbbar oder körnig erscheint. Durch die Kolloidvermehrung werden die Follikel mehr oder weniger stark ausgedehnt, das Epithel flachkubisch oder zu niedrigem Belag abgeplattet. *Bei stärkerem* Innendruck können die Septen zwischen benachbarten Follikeln atrophieren und resorbiert werden; man sieht dann *am Rande* häufig die Reste als spornartige Vorsprünge. Durch Konfluenz und Dilatation können ganz *beträchtliche kolloidgefüllte Zysten* resultieren (Struma [illegible] ist makroskopisch leicht erkennbar, in- [illegible] ien glasige, [illegible] des *Binde-* [illegible] i auch entwickeln, sind aber nicht so häufig, wie bei den [illegible] en Knoten

Die Kolloidsekretion erfolgt dabei größtenteils in derselben Weise wie in der normalen Schilddrüse. *Außerdem findet* sich auch häufiger Desquamation von Zellen, die teilweise vorher kolloid degeneriert *sind*

schwäche. Natürlich kann sich von einem Thrombus einer großen Arterie ein kleines Stück ablösen und als embolischer Pfropf wirken. Auch Verstopfung der Venen durch Thrombus kann zu ähnlicher Schädigung führen wie die arterielle.

Embolie. Pfröpfe, die in die Hirnarterien fahren, stammen von Wucherungen der Herzklappen, Gerinnseln in den Herzohren, in Herz- und Aortenaneurysmen, an verfetteten, verkalkten und atheromatösen Stellen, aus Lungenvenen bei Kavernen oder Gangrän, von Geschwulstteilchen. Alles, was den Blutdruck erhöht, was „das Blut in Wallung bringt", begünstigt die Verschleppung eines Pfropfes. Sein Aussehen stimmt meist überein mit dem des Ursprungsgerinnsels, er ist blaßgrau, fest und haftet nach einiger Zeit der Wand an. Frische rote Thromben schließen sich an.

Sitz der Embolie. Am häufigsten fahren Pfröpfe in die **mittlere Gehirnarterie**, weil sie die Richtung der Karotis fortsetzt, und zwar aus ähnlichem Grunde häufiger (6:5) in die linke als in die rechte. In absteigender Reihenfolge *werden betroffen* **Carotis interna**, **hintere Gehirnarterie** (beiderseits gleich), **A. vertebralis** (links mehr wie rechts), schon sehr viel seltener **A. basilaris**, da sie ja weiter ist als die A. vertebralis) und **Kleinhirnarterie**. Verkalkte Pfröpfe können durch mechanische, infizierte Pfröpfe durch entzündliche Schädigung an der Stelle der Einkeilung Aneurysmen erzeugen (em-

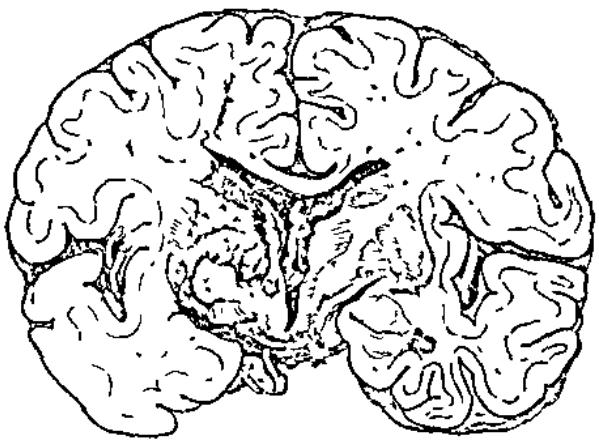

Fig 257 O = 1 1, R = 0,5 1 Weiße (ischämische) Erweichung der l Hemisphäre Thrombose der l Carotis interna und Art fossae Sylvii, Arteriosklerose; größte Zerstörung im Gebiet der Stammganglien. 70jähr ♀

krankung desselben oder Anämie versagt. Die **Carotis interna** ist in etwa 4% Sitz des Embolus Es erfolgt weiße Erweichung des größten Teiles der Hemisphäre (Fig 257), mit Ausnahme des Versorgungsgebietes der hinteren Hirnarterie (Bewußtseinsverlust, Hemiplegie und Hemianästhesie, motorische und sensorische Aphasie). Die **vordere Hirnarterie** ist wegen ihres rechtwinkligen Abganges von der Karotis am wenigsten gefährdet, und wird sie einmal befallen, so finden wir kleine Erweichungsherde im Kopfe des **Schwanzkernes**, im **Lobus olfactorius** und in den angrenzenden **Orbitalwindungen** (Ausfall des Riechvermögens) Am häufigsten ist die **mittlere Gehirnarterie** bedroht, deren fünf kortikale Äste die **untere Stirnwindung** (motorische Aphasie), **vordere und hintere Zentralwindungen** (anderseitige Hemiplegie, Hemianästhesie), **Insel und Vormauer**, **Parietallappen**, **Supramarginal- und Angularwindung** und oberen [illegible] Verstopfung der tiefen zen- [illegible] kern, Schwanzkern und [illegible] größten Teil der inneren [illegible] ihrer [illegible] gunstigen Anastomosen selten ist [illegible] inneren Kapsel (Hemianästhesie), [illegible] arthrie). We[illegible] Bulbärparalys[illegible] ger Hemiplegie) Die Kleinhirnar[illegible] ts Kleinhirn von jeder seiner Arterie[illegible] durch rechtwinkligen Abgang vor[illegible]

b) **Struma parenchymatosa.** Die Hauptmasse wird von vermehrtem Drüsenparenchym gebildet, das in Neubildung begriffen ist. Dabei entwickeln sich ähnlich wie in der fetalen Schilddrüse zunächst solide Zellstränge und Zellhaufen, die durch Bindegewebe in drüsige Follikel abgeteilt werden. Kolloid kann vorhanden sein oder ist spärlich oder kann ganz fehlen. Gelegentlich verlieren dabei die Epithelien ihre normale Form, sie können höher werden bis zu zylindrischen Gebilden und papillenartige Vorsprünge in das Lumen treiben (s. Struma bei Morbus Basedowii). Je nach der Kolloidarmut und dem Blutgefäßreichtum können solche Strumen eine mehr braunrote, graurote oder grauweiße Farbe aufweisen; sie lassen meist die körnige Beschaffenheit der normalen Schilddrüsenschnittfläche vermissen.

Die Neubildung von Schilddrüsengewebe kann dabei auf zwei Arten erfolgen. Entweder entstehen vom Epithel durch Zellvermehrung Haufen und Sprossen, die zunächst solide den Follikeln angelagert sind. Durch Zwischenwachsen von Bindegewebe werden die Epithelhaufen abgetrennt und können durch Sekretionsvorgänge zu kolloidhaltigen Drüsenbläschen ausgebildet werden. Oder es erheben sich papilläre Epithelsprossen und Leisten in das Lumen und teilen durch Verwachsung mit gleichartigen gegenüberliegenden Gebilden die Drüsenräume in mehrere selbständig werdende Abschnitte.

2. Die **Struma nodosa** ist durch das Auftreten zirkumskripter Knoten charakterisiert, die oft in großer Zahl in die Schilddrüsen eingelagert sind. Sie kommen von eben erkennbaren bis zu kopfgroßen Knoten vor. Das dazwischen liegende Schilddrüsengewebe kann sich verschieden verhalten. Es kann normal sein oder es zeigt sich besonders bei großen Knoten komprimiert und atrophisch. Manchmal zeigt es auch diffuse hypertrophische Vorgänge, so daß Kombinationen einer Struma diffusa und nodosa vorliegen. Die Knoten müssen als Adenome aufgefaßt werden. Auch die kleinsten makroskopisch erkennbaren Knötchen zeigen meist se[illegible] durch Bindegewebe. Als Anfangsstadien [illegible] h vom Schilddrüsengewebe Schläuche m[illegible] entwickeln, das sich durch zylindrische [illegible], intensive Kernfärbung und dichtgedrängte Zellanordnung von den normalen Follikeln unterscheidet. Diese Schläuche treiben Ausläufer, von denen durch Sprossung oder Abschnürung bläschenförmige Gebilde entstehen. Wenn diese Bildungen bis an die bindegewe[illegible] erdickt sich diese zu e[illegible] stum des Knotens von [illegible] Ob die Schläuche sich aus vorher normalen Follikeln entwickeln (*Virchow*, *Michaud*, *Vogel*), oder von vornherein auf [illegible] bedingten Gewebsmißbildungen beruhen [illegible] tzt nicht sicher entschieden. Embryonale [illegible] wie sie von Wölfler als Ausgangspunkt der [illegible] „le Adenome" abgegrenzten Knoten angesehen wurden, dürften auf Verwechslungen mit verschiedenen, jetzt bekannten Zelleinlagerungen (parathyreoidale, branchiog[illegible] Lymphkötchen) beruhen und stimmen d[illegible] nicht mit den Adenomknoten überein. [illegible] t in kindlichen Schilddrüsen solide, runde und verzweigte Epithelkeime, die mehr oder weniger bindegewebig abgegrenzt sind und von ihm als ausgeschaltete Keime und embryonale Anlage der Adenome angesehen werden.

binden, wodurch das Rückenmark rot gesprenkelt wird. Größere apoplektische Blutungen sind im Rückenmark selten, doch zeigt die Blutung große Neigung, in der grauen Substanz, besonders den Hinterhörnern, in der Längsrichtung weiter zu bohren (Röhrenblutung, Hämatomyelie) (vgl. Fig. 258) (Lit. *Pfeiffer*).

Man kennt am Rückenmark Quellungsherde mit varikösen Auftreibungen der Nervenfasern (Fig. 259) und Vakuolen in Ganglienzellen als Ausdruck eines kollateralen, hydrämischen, Stauungs- oder entzündlichen Ödems. Bei Nephritis, Herzkrankheiten, Kachexie ist solches beobachtet worden. Man kann es durch Einlegen der Nerven in Salzlösungen oder Serum (seröse Höhlen) nachahmen.

Fig. 259. O = 170:1, R = tuberculosa, Fortsetzung Mark längs der Gefäße zylinderquellung;

Taucher, die bei Brückenarbeiten in Tauchapparaten (Caissons) bei 3 bis 4 Atmosphären Druck arbeiten, bekommen, plötzlich wieder in die gewöhnliche Luft zurückversetzt, Herz- und Lungenstörungen, sogar Paraplegie wie bei Querläsion, oft Ohrschwindel und sogar Apoplexie. Diese Taucherlähmung oder Caissonkrankheit wird als Dekompressionserscheinung aufgefaßt. Das Blut wird entgast, die unter hohem Druck absorbierten CO_2 und O und vor allem N werden frei und bewirken Gasembolie. Dafür spricht schaumiges Blut im rechten Ventrikel, [illegible] bolie [illegible] gen [illegible] tmo- [illegible] der [illegible] es, herdförmige Erweichung mit sogenannten Lückenfeldern und blasigem Aussehen, und keilförmige Nekrosenherde des Rückenmarkes zu erzielen.

c) Kreislaufstörungen im Bereich der Hirnhäute.

Sinusthrombose.

Die wichtigste Kreislaufstörung im Bereiche der Hirnhäute ist die Sinusthrombose. Die Sinus der Dura mater werden häufig von Pfröpfen verstopft. Ihre Weite und Starrheit begünstigt dies. Im allgemeinen unterscheidet man marantische und entzündliche Thromben. Die marantischen werden veranlaßt du[illegible] Eindickung des Blutes [illegible] Herz- und Lungenkra[illegible] Gravidität und Puerp[illegible] Sinus auch leicht retrogradem Transport von der Jugularis und dem rechten Herzen aus zugänglich. Die entzündliche Thrombose entsteht wie die Phlebothrombose oder Thrombophlebitis durch Pachymeningitis, perisinuöse Eiterung, am häufigsten vom Felsenbein aus. Fortsetzung der Thromben auf die Jugularvenen

Die Knoten fehlen bei Neugeborenen, sind bei Kindern spärlich und entwickeln sich mit dem Alter in zunehmender Anzahl und Größe. Die Knoten entwickeln sich zuerst in der Nähe des unteren Poles. Sie finden sich sowohl in den Schilddrüsen der kropffreien Tiefebenen, wenn auch spärlicher (40—47%), als auch in den Schilddrüsen der kropferzeugenden Gebirgsländer (72%) (*Klocppel*). Dagegen ist in letzteren Gegenden die weitere Entwicklung der Knoten infolge stärkeren Wachstums und der einsetzenden Degenerationen eine andere.

Auch an den Knoten kann man, wie bei der Struma diffusa, einen kolloiden und einen parenchymatösen Typus unterscheiden, obwohl auch Mischungen häufig sind. Die kolloiden Knoten (Fig. 661) zeigen

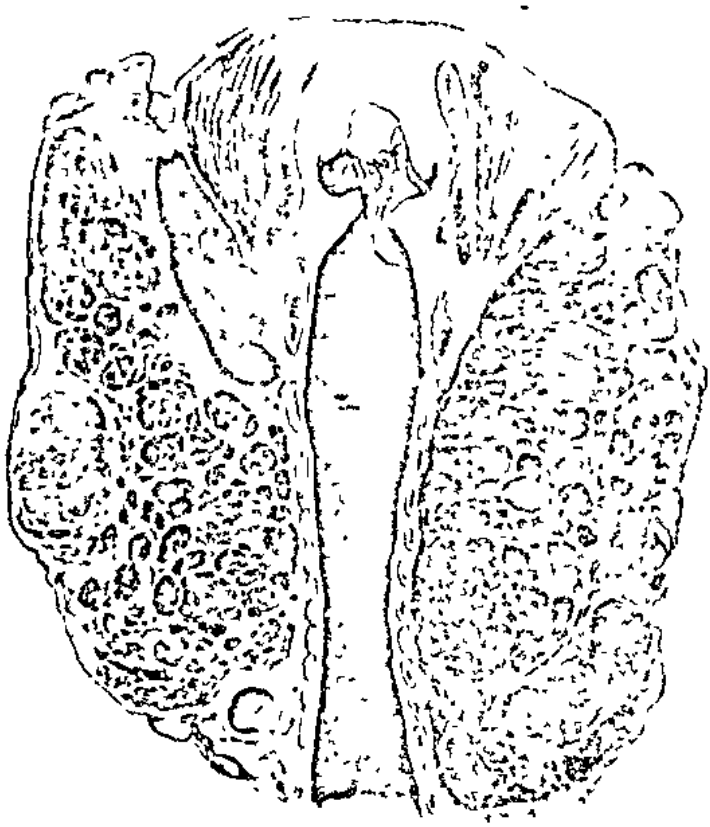

Fig 661 Struma colloides mit seitlicher Kompression der Trachea Frontalschnitt, von hinten gesehen

ähnliche Bilder wie die diffuse Kolloidstruma, nur daß häufig die Deformierung der Follikel und die Abplattung der Epithelien stärker ist. Durch Konfluenz kann der ganze Knoten in eine ein- oder mehrkammerige Kolloidzyste umgewandelt werden, wobei das Bindegewebe häufig aufquillt oder hyalin entartet. Die parenchymatösen Knoten zeigen häufig eine radiäre Anordnung der soliden oder kolloidhaltigen Epithelstränge, zwischen denen die Kapillaren verlaufen. Die Knoten machen außerordentlich häufig und bei beträchtlicher Größe fast regelmäßig regressive Veränderungen durch, wodurch der Durchschnitt einer solchen *Struma nodosa* ein sehr buntes Bild darbieten kann.

Die selbständige Sonderstellung der Knoten als Adenome ergibt sich aus verschiedenen Tatsachen. Ihr Wachstum folgt aus sich heraus. Daraus läßt sich verstehen, daß die Blutgefäße nur an wenigen *Stellen* in den

(♂ 400 g, ♀ 380 g). Das absolute Wachstum hört mit 14—15 Jahren auf, die steile Wachstumskurve flacht schon [illegible] Das Gehirngewicht verdoppelt sich in den ersten 3/4 Jahren, [illegible] Gewicht erreicht das Gehirn [illegible] 65 Jahren. Physiologischer [illegible] einander zu halten. Dagegen können die histologischen Bilder der arteriosklerotischen und der senilen Demenz unterschieden werden.

Im Alter sind die harten und weichen Häute verdickt, reicher an Knochenplättchen und Kalkkörnern, die Windungen schmal, kantig, runzelig; die Furchen klaffen tiefer und weiter, das Rückenmark [illegible] cephalus mit Ependymverdickung innen, [illegible]

Die Vermehrung der Stützsubstanz [illegible] Die abnehmende Substanz zieht sich von [illegible] scheiden klaffen (état criblé; siebartiger [illegible] und wenig. Die Dementia senilis hat keinen eigenartigen Befund aufzuweisen, der vom Altersschwund abwiche.

Fig. 260. O = 40 : 1, R = 32 : 1. Corpora amylacea um die rechte hintere Wurzel bei einem Fall von Tabes. (Hämatoxylin.)

Feinere Kennzeichen dieser Altersveränderungen sind folgende: Die Granula der Nervenzellen werden kleiner, zerfallen und schwinden (senile Chromolyse), das Pigment nimmt zu, der Kern rückt an die Wand, die ganze Zelle schrumpft, die Fortsätze verlieren ihre Verästelung. Der Ausgang ist Sklerose der Nervenzelle, vielleicht auch echte Neuronophagie durch Gliazellen, doch muß man sich vor Verwechslung mit falscher Neuronophagie (Täuschung durch Trabantzellen) hüten. An den Tangentialfasern der Rinde, den Markfasern der Hinterstränge und der Ränder des Rückenmarkes stellt sich Markschwund ein. Die Glia ist vermehrt im Randfilz des Rückenmarkes, um die Gefäße im Hinter- und Seitenstrang, reichliche Spinnenzellen treten auf, die Gefäße entarten hyalin besonders in Stammganglien und Rinde. Mit vorgerücktem Alter und zunehmender Glia vermehren sich auch die Amyloidkörperchen (Fig. 260), deren pathologische Bedeutung demnach gering anzuschlagen ist; sie sind meist nicht oder undeutlich geschichtet, halten 12—50 μ im Durchmesser, werden mit Jod-Schwefelsäure dunkelblau, färben sich mit Karmin, Hämatoxylin und Anilinfarben, geben die Bestsche Glykogenfärbung und finden sich besonders um die hinteren Wurzeln und im Hinterstrang, in Ventrikelwand und Rindenschicht, am Akustikus und Olfaktorius. Sklerotische Bezirke besetzen sie oft in Massen. Sie stellen Abbauprodukte der nervösen Substanz dar, die mit dem Lymphstrom transportiert konkrementartig anwachsen (*Sturmer*).

In neueren Theorien über den physiologischen Alterstod als einen Gehirntod spielt die Pigmentierung der Ganglienzellen als Ausdruck der Überladung mit Schlacken des Stoffwechsels eine große Rolle. [illegible] Seiten ist die Theorie verfrüht, da sie die mikrochemischen [illegible] berücksichtigt. Schon in den ersten Lebensja[illegible] ment, dessen Vorstufen als fettige Körnchen [illegible] findet sich im 2. Monat Pigment, zuerst hellglänzende, ungefärbte, dann goldgelbe, bis zum 10. Lebensjahr braune Tropfchen. An den meisten Orten (Locus coeruleus, S. nigra, Ganglienzellen des Sympathikus) sind Lipofuscine und Melanine gemischt vorhanden.

Knoten eintreten (Gefäßwurzeln), die Lymphgefäße im Inneren fehlen und nur mangelhafte Verbindungen der Lymphspalten vorhanden sind (*Monogenow*). Das die Schilddrüse reichlich durchsetzende elastische Gewebe macht an der Kapsel halt. Im Innern der Adenome findet sich elastisches Gewebe nur in den Gefäßwandungen. Sie führen auch einen selbständigen Entwicklungsgang. Die Degenerationen setzen bei ihnen in jedem Lebensalter ein, während die senile Atrophie, die sich am Drüsenparenchym deutlich äußert, keinen Einfluß auf die Knoten hat.

Die regressiven Veränderungen beginnen im Zentrum. Durch Kompression der Venen des Gefäßstieles erfolgt häufig Ödem, sowie Stauung und Erweiterung der Kapillaren bis zu kavernösen Bildungen. Später setzt häufig eine fibröse Umwandlung ein, indem das Bindegewebe sklerosiert oder hyalin wird; auch die Kapillarwandungen werden hyalin, das drüsige Gewebe geht durch Atrophie zugrunde. Solche Knoten können eine zentrale strahlige Narbenbildung erkennen lassen (Adenoma cicatricans). Die Veränderung kann bis an die Peripherie fortschreiten und den ganzen Knoten in ein hyalinfibröses Gebilde umwandeln (Adenoma fibrosum). In dem hyalinen und fibrösen Gewebe stellen sich häufig Verkalkungen, stellenweise auch echte Verknöcherungen ein (Adenoma calcificans, petrificatum, osseum). Auch die Kapsel kann verkalken, so daß dann der Knoten von einer Kalkschale umgeben ist. Infolge der mangelhaften Ernährung kommt es auch zu Nekrosen in den Knoten, die sich durch ihr trübes gelbweißes Aussehen zu erkennen geben.

Sehr häufig sind Hämorrhagien, sowohl in kolloiden Knoten, wie besonders in parenchymatösen Knoten mit eigenartigen Rückbildungsvorgängen, die mit einer zentralen Wucherung der Kapillaren einsetzen; die Gefäße degenerieren und obliterieren, wobei häufig Zerreißungen auftreten. Das Blut kann sich in die präexistenten Follikel ergießen, die Bindegewebsspalten diffus durchsetzen oder zu größeren Blutzysten mit Gewebszertrümmerung konfluieren. Frischere Blutzysten haben einen rotbraunen, ältere einen schokoladenfarbenen oder rostbraunen Inhalt. Aus größeren Blutungen entstehen oft braunrote, hyaline, zähe Massen, die *Langhans* Kautschukkolloid genannt hat; sie sind jodfrei und als hämatogenes Hyalin zu deuten, das aus zusammengesinterten roten Blutkörperchen (*Wiget*) oder hyaliner Umwandlung von Fibrin (v. *Sinner*) entsteht

Die Epithelien der Adenomknoten enthalten ebenfalls Fettröpfchen (vgl. S. 1035), aber meist etwas spärlicher und kleiner als die Zellen der normalen oder strumösen Schilddrüse desselben Falles. Offenbar hängt dies mit dem geringeren Alter der erst später auftretenden Adenome zusammen.

In den Degenerationszysten findet man verfettete Epithelien und Leukozyten, bei Blutungen außerdem in denselben Zellen siderofere Granula, die auch in den Epithelien vorhanden sein können. In alten Zysten findet man Detritus und oft Cholesterinkristalle.

Alle geschilderten Veränderungen können sich auch an akzessorischen Schilddrüsen (s. S. 1010) entwickeln. Besonders intrathorakale Strumen (Struma substernalis) können durch Behinderung der Zirkulation, noch mehr aber durch Kompression der Trachea gefährlich werden. Desgleichen führen Strumen zwischen Trachea und Oesophagus (Struma retrotrachealis) leicht zu Kompressionserscheinungen. Auch bei den Strumen am normalen Sitze sind die Folgen wesentlich mechanischer Natur. Die Formen, die sich nach vorn entwickeln, können die Haut vorwölben und als lange, eventuell gestielte Anhänge herausragen. Bei Entwicklung nach der Seite werden die großen Halsgefäße

durch Weigerts Markscheidenfärbung (negativ) nachgewiesen. Wahrscheinlich reizen die Zerfallstrümmer die Stützsubstanz chemisch, woraus Wucherung und Sklerose entstehen. Das verlorene Nervengewebe wird durch Glia ersetzt.

Sind motorische Rindenbezirke der Zentralwindung und des Parazentralläppchens durch Trauma, Erweichung oder Tumor zerstört, so degeneriert die Pyramidenbahn durch den Stabkranz hindurch nach der inneren Kapsel in absteigend konvergierenden Zügen zwischen Linsenkern und Sehhügel durch, hält im Hirnschenkelfuß bei übrigens starken individuellen Abweichungen das mittlere Fünfteil besetzt und nimmt in der Brücke der Raphe benachbarte Gebiete in Anspruch, so daß bei Hemiplegien starke Asymmetrie der Brücke um so deutlicher zustande kommt, je jünger das Individuum war. Im verlängerten Mark sammeln sich die Pyramidenbahnen zu jenen altbekannten Bündeln, die der ganzen Bahn den Namen gegeben haben, und in starken Asymmetrien und Farbenunterschieden kennzeichnet sich an ihnen die Entartung. Auf aberrierende Pyramidenbündel kann hier nur im Vorübergehen flüchtig hingewiesen werden, ebenso auf individuelle Variationen im Anteil der sich kreuzenden und nicht kreuzenden Faserzüge. Hypoglossus- und Fazialiskerne beziehen Pyramidenfasern beider Seiten, immerhin mehr von der gegenüberliegenden.

Den Hauptteil der Schleife bilden Fasern aus den Kernen der Goll- und Burdachschen Stränge zu beiden Seiten des Calamus scriptorius, wo das zentrale, sensible Neuron beginnt Sie degeneriert also in aufsteigender Richtung bis zum ventralen Thalamuskern, wenn durch Blutung oder Erweichung im verlängerten Mark und Brücke die Schleife getroffen wurde. Eine retrograde Degeneration ergreift dann die genannten Hinterstrangkerne. In den ventralen Sehhügelkernen liegen Ursprungszellen für Bahnen zweiter Etage der Schleife nach den hinteren Zentralwindungen und Parietalläppchen, die eine Wallersche Degeneration vom Thalamus bis in jene Rindenbezirke erleiden nach Herden im Thalamus oder aber umgekehrt retrograd entarten bei Rindendefekten (Porencephalie). Im letzten Fall kann sich indirekte (transneurale) Degeneration vom Thalamus bis zu den Hinterstrangkernen, ja sogar im dritten Neuron von den Hinterstrangkernen bis in die Hinterstränge anschließen, ein gutes Beispiel für die transneurale Beeinflussung eines Neurons durch ein benachbartes

Die Sehbahn, d. h. die Leitungsstrecke von der Netzhaut bis zum Hinterhauptlappen, ist dank der pathologisch-anatomischen und experimentellen Methode gut bekannt. Die Fasern der Sehnerven haben doppelten Ursprung; einmal in Zellen der Ganglienschicht der Netzhaut, dann in der grauen Substanz der vorderen Zweihügel; darum degeneriert der Sehnerv nach Querläsion in doppelter Richtung. Ist die Netzhaut zerstört oder der Augapfel entfernt, so tritt sekundäre Degeneration ein bis in die äußeren Kniehöcker und die oberflächliche Schicht des Pulvinar (primäre optische Zentren). Die sekundäre Degeneration beweist auch die partielle Kreuzung der Fasern im Chiasma. Auch die zweite Etage der Sehbahn (= Gratioletsche Strahlung, d. h. von den primären optischen Zentren bis in die mediale Hinterhauptsrinde) enthält Fasern doppelsinniger Verlaufsrichtung, weshalb von Herden der Sehstrahlung auf- und absteigende Degeneration erfolgt. Nach Zerstörung des Auges bei ganz jungen Individuen tritt Degeneration der ersten Strecke bis in die primären optischen Zentren ein, darauf transneurale Atrophie von da bis zur Rinde. Sitzt umgekehrt der Herd in und um die Fissura calcarina, so degeniert die Sehstrahlung bis in die primären optischen Zentren (Kniehöcker, Pulvinar,

meist nur verdrängt, nicht komprimiert. Dagegen kann die Trachea seitlich eingeengt werden und Säbelscheidenform annehmen (s. Fig. 661). Bei langem Bestande können die Trachealknorpel atrophieren und erweichen. Dann besteht durch Zusammenklappen der Trachealwände Erstickungsgefahr.

Daß sich auch im Kropf Entzündungserscheinungen entwickeln können (Strumitis), ist früher schon erwähnt worden (S. 1041); ebenso eine Bevorzugung der Adenomknoten bei der Lokalisation des Amyloids (S. 1440) und der Miliartuberkel (S. 1041).

Besondere Strumaformen.

a) **Struma bei Morbus Basedowii.** Die bei dieser Erkrankung, deren pathologische Physiologie und sonst [illegible] sind, regelmäßig vorhandene [illegible]

Fig. 662. Struma bei Morbus Basedow (Mittlere Vergr.)

[illegible] ist von derber [illegible] reichtum vorhanden, der sich im Leben durch Pulsation verraten kann. Die Blutfüllung am operierten Material ist aber von der Art der Behandlung bei der Operation abhängig. Der Grad der Vergrößerung kann sehr verschieden sein. Wahrscheinlich tritt die Erkrankung meist in bereits vorher veränderten Schilddrüsen auf und kann daher auch kolloide und adenomatöse Strumen befallen [illegible]

[illegible] men erkennen lassen. Die im Grade wechselnde Vermehrung und Vergrößerung [illegible] Follikel ist ein [illegible] stand vorhandenen Kolloids. [illegible]

Ausdruck in Faltungen, einfachen u[illegible] schichtigkeit des Epithels finden. [illegible] Epithel- [illegible] darmat [illegible] fallen [illegible]

[illegible] dem Verhalten der Schilddrüse der Erkrankung, sowie indi[illegible] das histologische Bild. Bei [illegible] Kolloids und einer Abnahme [illegible]

b) Sekundäre Strangdegeneration im Rückenmark.

(Lit. v. *Monakow, Schmaus, Wallgäyl*)

Lange und kurze, auf- und absteigende Bahnen.

Das sorgfältige Studium der sekundären Degeneration hat unsere Kenntnis von der Gliederung des Rückenmarkquerschnitts (Fig. 261), vom Verlauf der Faserbahnen und Systeme gefördert. Wir unterscheiden lange und kurze Bahnen. Lange aufsteigende Bahnen sind der zarte (Gollsche) Strang oder mediale Hinterstrang, der Kleinhirnseitenstrang mit besonders dicken Fasern und der Peripherie des Seitenstranges gelegen, das aufsteigende anterolaterale Bündel (*Gowers*); lange absteigende Bahnen sind Pyramidenvorderstrang zu beiden Seiten der vorderen Längsfurche und Pyramidenseitenstrang im hinteren Bezirk der Seitenstränge, *ferner der Fasciculus intermediolateralis* im Seitenstrang (*Lenenthal*), Fasciculus sulcomarginalis an der vorderen Längsfurche, kurze absteigende Bahnen, die aber wahrscheinlich nur als Teilstücke eine lange Bahn zusammensetzen, sind das kommaförmige Bündel (*Schultze*) im oberen Rückenmark zwischen zartem und keilförmigem Strang am Septum intermedium, Hoches Bündel im mittleren und unteren Brustmark in der Hinterstrangperipherie unweit des Septum posterius, Flechsigs ovales Feld im Lendenmark zu beiden Seiten des Septum posterius und Gombault-Philippes Dreieck [illegible] des Septum posterius (Fig. 262), die unter dem Namen des dorsomedialen oder medianen Hinterstrangfeldes

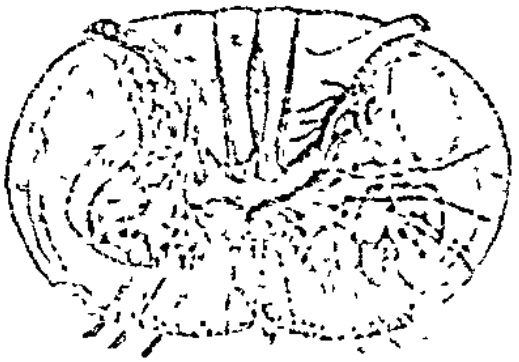

Fig. 261. Leitungsbahnen und Ganglienzellengruppen im Rückenmark (nach Held).

Hinterstrang

1 ovales Hinterstrangfeld (mediale Wurzelzone),
2 zarter Strang (Fascic. gracilis, Goll),
3 ventrales Hinterstrangfeld (mediale Wurzelzone) } Keilstrang (Fascic. cuneatus, Burdach),
4 kommaförmiges Bündel (Schultze) } Keilstrang (Fascic. cuneatus, Burdach),
5 mittlere Wurzelzone } Keilstrang (Fascic. cuneatus, Burdach),
6 hintere mediale Wurzelzone } Keilstrang (Fascic. cuneatus, Burdach),
7 Lissauersche Randzone (Hintere laterale Wurzelzone)

Seitenstrang

8 Pyramidenseitenstrangbahn,
9 Kleinhirnseitenstrangbahn,
10 Gowersches Bündel (Tractus anterolateralis ascendens),
11 seitliche Grenzschicht
12 Seitenstrangbündel aus Deitersschem und rotem Kern } Seitenstrangrundbündel
13 Vierhügel-Thalamusbahn } Seitenstrangrundbündel
14 Helwegsches Bündel } Seitenstrangrundbündel

Vorderstrang

15 Vorderstrangbündel aus der Formatio reticularis } Vorderstrangrundbündel,
16 vorderes Randbündel (aus Dachkern) } Vorderstrangrundbündel,
17 Kommissurenbündel } Vorderstrangrundbündel,
18 Pyramidenvorderstrangbahn;
19 Fascic. sulcomarginalis (Vierhügel-Vorderstrangbahn)

a Substantia gelatinosa Rolandi;
b Kern des Hinterhorns;
c Clarkesche Säule (Dorsalkern),
d dorsoventrale } Ganglienzellengruppe des Vorderhorns.
e intermediäre } Ganglienzellengruppe des Vorderhorns.
f ventrale } Ganglienzellengruppe des Vorderhorns.
g mediale } Ganglienzellengruppe des Vorderhorns.

Fig. 262. Schema des Lendenmarks. 1 Pyramidenvorderstrang, 2 ventrales Hinterstrangfeld, 3 Fasciculus sulcomarginalis posterior (Flechsig), 4 Gombault-Philippesches Dreieck, 5 Hochsches Bündel.

Die vier letzteren stellen wahrscheinlich eine einheitliche Bahn dar, in-

Heilungen ganz zurückt
daß das gespeicherte,
Jodarm ist Der Gesamtjodgehalt kann
in normalen Schilddrüsen vorhandene Proportionalität zwischen
Kolloidreichtum fehlt Für die Pathogenese der Krankheit schließt Kocher, daß
mehr oder
rasche oder plötzliche Ab

ten zu müssen.
finden sich, besonders subkapsulär
ell mit keimzentrenhaltigen Lymph-

sie in
strumen, aber auch in 15%
anderer Strumen ohne Bezie-
hungen zu einem Status lym-
phaticus. Auch in unvergrö-
Berten Schilddrüsen treten
sie gelegentlich auf, besonders
beim weiblichen Geschlecht,
nach der Pubertät, mit zu-
nehmendem Alter häufiger
werdend Bei der Basedow-
struma sind sie wahrschein-
lich als Reaktion auf das
veränderte Sekret aufzufassen,
vielleicht stehen sie zum Teil
auch in Beziehung zu einer
Jodbehandlung. Kocher fand
solche lymphatischen Herde
auch im perithyreoidalen Ge-
webe Die regionären Lymph-
drüsen sind bei Basedow
häufig hyperplastisch.

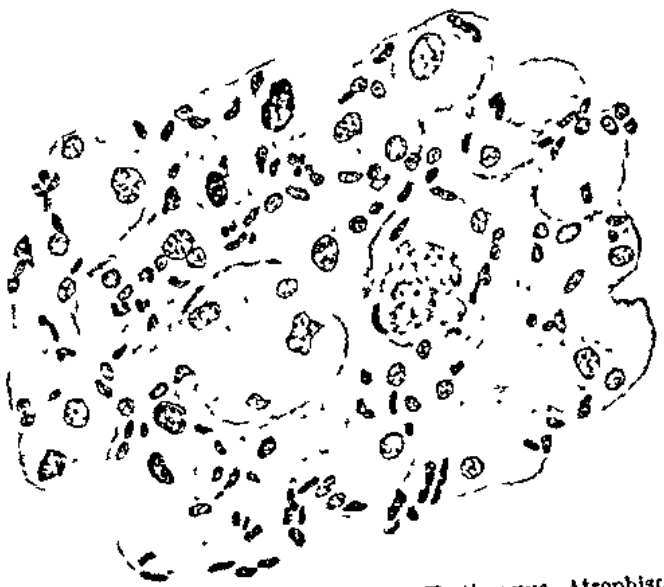

Fig 663 Schilddrüse bei endemischem Kretinismus Atrophische Follikel mit Resten von Epithel und Kolloid (Starke Vergr)

b) **Struma bei endemischem Kretinismus.** Bei dieser Erkrankung, deren Symptome S. 1037 skizziert sind, ist der Kropf fast stets eine Struma nodosa mit all ihren oben geschilderten Veränderungen. Das eigentliche Schilddrüsengewebe ist stets verringert, komprimiert und atrophisch, oder kann auch ganz vermißt werden In diesen Schilddrüsenresten ist das Kolloid spärlich, das Epithel degeneriert, die
konfluiert (s. Fig. 663). Ferner werden häufig buchtige Zysten und
Reste des postbranchialen Körpers
finden sich auch bei
findet sich aber bei
d-
en
pf-

allen Kretinen
drüsengewebe,
Veränderunger
gegenden gebunden u
c) **Struma conge**
beobachtet. Dort ist
etwa doppelt so groß als in
Stärkere Grade können
opfgegenden
Neugeborenen
Berlin 5,7 g.
Respirationshindernisse be-
lassen sich bei

deren Endbäumchen folgende Zellen umgeben: Strangzellen des gleichseitigen Hinterhorns und der Mittelzone, gleichseitige motorische Vorderhornzellen (Reflexkollateralen); Strangzellen der gleichseitigen Clarkeschen Säule, Strangzellen der anderen Seite nach Kreuzung in der hinteren Kommissur. Über das Verhalten der Wurzeleintrittzone und den weiteren Verlauf der hinteren Wurzelfasern nach oben sind wir durch den Tierversuch (Durchschneidung einzelner Wurzeln) gut unterrichtet. Die Wurzel tritt am medianen Rand des Hinterhorns ein, liegt ein Segment höher oben mehr dorsal und median und macht somit der neu eintretenden Wurzel dieses Segmentes Platz. Ein weiteres Segment höher liegt sie noch mehr einwärts und erreicht schließlich den zarten Strang. Unterdessen lagern sich lateral immer neue Fasern an aus den höheren Segmenten. Auf diese Weise kommen die sakralen Wurzelfasern im Halsmark am meisten median zu liegen und bilden den Gollschen Strang, während der Burdachsche Strang aus höher oben eingetretenen Wurzelfasern besteht. Im ersteren verlaufen ausschließlich lange, im letzteren lange und kurze Bahnen. Das Degenerationsfeld nimmt nach oben an Umfang ab, weil ein Teil der Fasern in die graue Substanz übergeht. Zu oberst bleiben als Degenerationsfeld nur noch die langen Bahnen. Man hat die Abnahme der Fasern bei Querläsion des 9. Dorsalsegmentes beim Hund zahlenmäßig festgestellt. In der Höhe des 2 Dorsalsegmentes kamen 505 degenerierte Fasern auf eine Gesamtzahl von 3380, am 2. Halssegment 330 auf 6322, und für den Menschen lautet das Ergebnis ähnlich.

Bei Quetschung der Cauda equina, die aus lauter Wurzeln besteht, fand sich im Lendenmark eine Degeneration der ganzen Hinterstränge, ausgenommen das ventrale Hinterstrangsfeld und Dorsomedialbündel, im Halsmark nur noch der Gollschen Strange, und zwar im unteren Halsmark bis zur Kommissur, weiter oben nur bis zur halben Tiefe. Bei Läsion der lumbosakralen hinteren Wurzeln findet man im Lumbosakralmark Degeneration der äußeren Wurzeleintrittszone, weiter oben rückt sie nach dem Septum posterius und liegt endlich im Halsmark dicht am Septum. Bei Verletzung der 1.—4. Dorsalwurzel bleibt der Gollsche Strang im ganzen Halsmark noch frei, die Degenerationsstreifen liegen zwischen Gollschem und Burdachschem Strang am Septum intermedium. Bei Läsion der hinteren unteren Halswurzeln findet aufsteigende Degeneration in der Wurzeleintrittszone des Halsmarkes statt, weiter oben im medialen Teil des Burdachschen Stranges (am Septum intermedium), aber der Gollsche Strang bleibt frei. Das sind einige Beispiele dafür, wie die Kasuistik zur Aufklärung der Rückenmarkstopographie beitragt.

2. In zweiter Linie entartet in aufsteigender Richtung die Kleinhirnseitenstrangbahn (Tractus spinocerebellaris dorsalis). Sie beginnt im obersten Lendenmark, bildet ein randständiges Band, liegt in Höhe der Pyramidenkreuzung unmittelbar vor der Substantia gelatinosa Rolandi, geht dort in den Strickkörper über und endet im oberen Wurm derselben Seite Ihre Ursprungszellen liegen in der Clarkeschen Säule. Nach oben verarmt der Strang etwas an Fasern, da er welche an die graue Substanz abgibt. Es stimmt mit dem Wallerschen Gesetz überein, daß der Kleinhirnstrang nur dann degeneriert, wenn die Läsion an oder über der Ursprungsstelle desselben liegt, nicht aber unterhalb derselben, d. h. im Lendenmark oder in der Cauda equina In diesem Falle bleibt die Degeneration aus, denn die Clarkesche Saule reicht nicht tiefer als das erste Lendensegment. Werden die Saulen durch beliebige andere Schäden betroffen, wie zentrale

Feten sehr selten. Nach Behrens haben 20,5% aller Neugeborenen in Freiburg, das [illegible] pfgegenden bezieht, einen angeborenen Kropf ohne [illegible] Diese stammen in 93% von kropftragenden Mütte[illegible] phyxie oder Dyspnöe hervor und ist in 0,7% Todes[illegible] t eine Thymushyperplasie beigesellt.

Verbreitung und Ursache des Kropfes.

Der Kropf zeigt eine ausgesprochen endemische Verbreitung. Der endemische Kretinismus ist an Kropfgegenden gebunden. Solche sind im allgemeinen die gebirgigen Länder, z. T. bis zu solchen Graden, daß dort kaum ganz normale Schilddrüsen gefunden werden, aber auch dort herrschen örtliche Verschiedenheiten. Dagegen sind die Tiefebene und die Küstengegend kropfarm. Völlig kropffrei scheinen aber keine Gegenden Deutschlands zu sein. Berlin kann jedenfalls als kropfarm gelten und doch fand Staemmler in den Protokollen von 13426 Sektionen der Charité 527 mal = 4% *Angaben über Kropf. Von etwa 40% derselben ist die* Entstehung in Berlin oder der Provinz Brandenburg anzunehmen. Unter den Kröpfigen waren [illegible]
häufiger auf, [illegible]
diffuse, meist [illegible]
war Basedow [illegible]
war Blösartigk [illegible]
ebenen Kropfgegend, unter 1000 Sektionen [illegible]
517 knotige, 206 diffuse und 91 gemischte F[illegible]
(von 1—15 Jahr) mit 92 Strumen = 72%, fa[illegible]
Bei den Erwachsenen war in 86% Kropf [illegible]
Antagonismus zu progredienter Tuberkulos[illegible]
dowfälle wurden in demselben Zeitraum seziert.

Die endemische Verbreitung des Kropfes spricht eindringlich für ein Agens der Außenwelt als ätiologischen Faktor. Hereditäre Einflüsse reichen zur Erklärung [illegible]

die als fermentatives Gift, womit die Vernichtung bei [illegible] übereinstimmen [illegible] auf die Schilddrüse *proliferationsanregend und sekretionsbefördernd* wirken. Der erzeugte Rattenkropf wies eine knotige Hyperplasie von teils adenomatösem teils kavernösem Bau, teils diffuse Hyperplasie auf. Doch haben spätere Versuche abweichende Ergebnisse gehabt, die zum mindesten die alleinige Rolle des Trinkwassers zweifelhaft machen. Er zeigte sich, daß Ratten in Kropfgegenden auch bei destilliertem und gekochtem Wasser Kropf bekamen, während *sie in kropffreien Gegenden* trotz Tränkung mit [illegible] scheint demnach sehr [illegible]

an Kern, Protoplasma un[illegible]
hinzu. Im Prinzip also eine histologische Übereinstimmung [illegible]

deren Endbäumchen folgende Zellen umgeben: Strangzellen des gleichseitigen Hinterhorns und der Mittelzone, gleichseitige motorische Vorderhornzellen (Reflexkollateralen); Strangzellen der gleichseitigen Clarkeschen Säule, Strangzellen der anderen Seite nach Kreuzung in der hinteren Kommissur. Über das Verhalten der Wurzeleintrittzone und den weiteren Verlauf der hinteren Wurzelfasern nach oben sind wir durch den Tierversuch (Durchschneidung einzelner Wurzeln) gut unterrichtet. Die Wurzel tritt am medianen Rand des Hinterhorns ein, liegt ein Segment höher oben mehr dorsal und median und macht somit der neu eintretenden Wurzel dieses Segmentes Platz Ein weiteres Segment höher liegt sie noch mehr einwärts und erreicht schließlich den zarten Strang. Unterdessen lagern sich lateral immer neue Fasern an aus den höheren Segmenten. Auf diese Weise kommen die sakralen Wurzelfasern im Halsmark am meisten median zu liegen und bilden den Gollschen Strang, während der Burdachsche Strang aus höher oben eingetretenen Wurzelfasern besteht. Im ersteren verlaufen ausschließlich lange, im letzteren lange und kurze Bahnen. Das Degenerationsfeld nimmt nach oben an Umfang ab, weil ein Teil der Fasern in die graue Substanz übergeht. Zu oberst bleiben als Degenerationsfeld nur noch die langen Bahnen. Man hat die Abnahme der Fasern bei Querläsion des 9. Dorsalsegmentes beim Hund zahlenmäßig festgestellt. In der Höhe des 2. Dorsalsegmentes kamen 505 degenerierte Fasern auf eine Gesamtzahl von 3380, am 2. Halssegment 330 auf 6322, und für den Menschen lautet das Ergebnis ähnlich.

Bei Quetschung der Cauda equina, die aus lauter Wurzeln besteht, fand sich im Lendenmark eine Degeneration der ganzen Hinterstränge, ausgenommen das ventrale Hinterstrangsfeld und Dorsomedialbündel, im Halsmark nur noch der Gollschen Stränge, und zwar im unteren Halsmark bis zur Kommissur, weiter oben nur bis zur halben Tiefe. Bei Läsion der lumbosakralen hinteren Wurzeln findet man im Lumbosakralmark Degeneration der äußeren Wurzeleintrittszone, weiter oben rückt sie nach dem Septum posterius und liegt endlich im Halsmark dicht am Septum. Bei Verletzung der 1.—4. Dorsalwurzel bleibt der Gollsche Strang im ganzen Halsmark noch frei, die Degenerationsstreifen liegen zwischen Gollschem und Burdachschem Strang am Septum intermedium. Bei Läsion der hinteren unteren Halswurzeln findet aufsteigende Degeneration in der Wurzeleintrittszone des Halsmarkes statt, weiter oben im medialen Teil des Burdachschen Stranges (am Septum intermedium), aber der Gollsche Strang bleibt frei. Das sind einige Beispiele dafür, wie die Kasuistik zur Aufklärung der Rückenmarkstopographie beiträgt.

2. In zweiter Linie entartet in aufsteigender Richtung die Kleinhirnseitenstrangbahn (Tractus spinocerebellaris dorsalis). Sie beginnt im obersten Lendenmark, bildet ein randständiges Band, liegt in Höhe der Pyramidenkreuzung unmittelbar vor der Substantia gelatinosa Rolandi, geht dort in den Strickkörper über und endet im oberen Wurm derselben Seite. Ihre Ursprungszellen liegen in der Clarkeschen Säule. Nach oben verarmt der Strang etwas an Fasern, da er welche an die graue Substanz abgibt Es stimmt mit dem Wallerschen Gesetz überein, daß der Kleinhirnstrang nur dann degeneriert, wenn die Läsion an oder über der Ursprungsstelle desselben liegt, nicht aber unterhalb derselben, d. h. im Lendenmark oder in der Cauda equina. In diesem Falle bleibt die Degeneration aus, denn die Clarkesche Säule reicht nicht tiefer als das erste Lendensegment Werden die Saulen durch beliebige andere Schäden betroffen, wie zentrale

strang Anfang des 7. Monats, Gowerssches Bündel im 8. Monat, Pyramiden Ende des 9. Monats bis nach der Geburt, so daß das Rückenmark des Neugeborenen geradezu das Querschnittbild der absteigenden Degeneration darbietet (Fig. 265). Und nun ergibt sich zudem, daß die zeitliche Reihenfolge der Degeneration in einzelnen Systemen der Reihenfolge der Markscheidenentwicklung entspricht, ja, der örtliche Ablauf der Degeneration scheint sogar dem Wege zu entsprechen, den die Markscheidenbildung nimmt, denn die Pyramidenbahnen umhüllen sich zuerst im Zentrum semiovale mit Mark und brauchen mehrere Wochen, bis die Markbildung ins Lendenmark hinabgestiegen ist. In dieser Richtung scheint auch der Markzerfall fortzuschreiten. Es ist genügend hervorgehoben worden, daß diese Systeme nicht so ganz einheitlich und in sich geschlossen sind, ohne daß sie sich mit anderen Fasergattungen mehr oder weniger durchmischen. Das ist besonders an den Pyramiden gezeigt worden.

c) Primäre Strang- und Systemerkrankungen.

α) Die Degenerationen im motorischen System.

Progressive spinale Muskelatrophie, amyotrophische Lateralsklerose, spastische Spinalparalyse, progressive Bulbärparalyse.

Sie geben sich vorwiegend durch ihren Einfluß auf die Muskeln zu erkennen. Nach ihrem Verhalten, ob sie gelähmt oder atrophisch sind, erlauben wir uns sichere Rückschlüsse auf den Zustand des Nervensystems Aus schlaffen Lähmungen schließen wir auf myopathische und neurogene Muskelerkrankung, aus spastischen Lähmungen auf Erkrankung des zentralen Nervensystems Spasmen ergeben sich aus gesteigertem Muskeltonus, d. h. wenn der zerebrale Einfluß ausgeschaltet wird, so daß der motorische Einfluß der Rückenmarkzentren durch Reflexleitung überwiegt. Die letzteren gehorchen nur noch den zentripetalen Erregungen und stehen nicht mehr unter der Herrschaft der Pyramidenbahnen. Einen wichtigen Schluß auf den Sitz der Innervationsstörung erlaubt die Entartungsreaktion in ihrer unvollkommenen Form (träge Zuckung auf galvanischen Reiz) oder in der vollkommenen Form (erloschene Erregbarkeit für galvanischen und faradischen Strom). Sie stellt sich ein bei neurogenen und Kernlähmungen, fehlt dagegen beim Sitz der Störung im Gehirn und in der Pyramidenbahn

Zu Atrophie des Muskels kommt es bei Schädigung des peripherischen Abschnittes (neurogene und Kernlähmung), dagegen im allgemeinen nicht bei Lasion im Hirn und in der Pyramidenbahn. Sie folgt also denselben Bedingungen wie die Entartungsreaktion. Die wesentlichen Merkmale motorischer Reizung sind fibrilläre Zuckungen, Zittern, klonische und tonische Krampfe, Kontrakturen.

Die motorische (kortiko-muskuläre) Bahn zerfallt in zwei Abschnitte; der erste (kortiko-spinale) reicht von den psychomotorischen Zentren der Rinde durch die Pyramidenbahn bis an die Vorderhornzellen des Rückenmarkes, der zweite (spino-muskuläre) beginnt mit diesen Zellen und führt durch vordere Wurzeln und motorische Nerven zur Nervenendplatte des Muskels Auf Grund dieser Anschauung, die alter ist als die sogenannte Neurontheorie, kann man folgende Erkrankungen unterscheiden:

1. Dystrophien, das sind progressive myopathische Atrophien der Muskeln bei unversehrten Nerven und nervösen Zentren. 2. Progressive Muskelatrophie mit Veränderung peripherischer Nerven. 3. Progressive Muskelatrophie mit Degeneration des Vorderhorns im Rückenmark

Substanz durch Hinterlappen, Stiel und Infundibulum in das Gehirn glaubt. Damit stimmen manche experimentelle Erfahrungen über die Folgen isolierter Stieldurchschneidung überein. Vielleicht spielen auch beide Resorptionswege für verschiedene Substanzen eine Rolle, indem das Vorderlappensekret in die Blutbahn, das des Zwischenlappens in den Lymphbahnen der Neurohypophyse fortgeleitet wird.

In der menschlichen Pathologie spielt die Hypophyse eine zunehmend wichtige Rolle, doch sind viele Fragen noch strittig. Bei Akromegalie, einer chroni[illegible]
und W[illegible]
Organe [illegible]
(188[illegible]
worde[illegible]

physentumoren bei Akromegalie stets Geschwülste des Vorderlappens sind und eine besondere Struktur (eosinophile Hypophysenadenome S. 1061) aufweisen, die eine krankhaft gesteigerte oder veränderte Drüsenfunktion annehmen lassen (Hyperpituitarismus resp. Dyspituitarismus). Anders geartete Geschwülste des *Vorderlappens*, z[illegible] Adenome, sowie Hinterlappengeschwülste er[illegible] zu erklären sind Fälle von Akromegalie oh[illegible] halten die bisher beschriebenen einer str[illegible] Es können Verwechslungen mit anderen Knochenerkrankungen [illegible]
vorliegen. Erdheim [illegible]
das Hauptorgan norm[illegible]

verschieden ausgeprägt. Manchmal ist F[illegible]
hypoplasie beigesellt. Danach scheint,
die normale [illegible]
fördert und [illegible]
die beiden I[illegible]
sistiert die [illegible]

In nen[illegible]
(*Simmonds*) aufgefaßt werden, weil bei d[illegible]
Aussetzen [illegible]
nur die [illegible]
sein (Nek[illegible] berkulose, Tumoren). Als das Schädigende wir[illegible] ngesehen.

Die [illegible] bei Diphtherie (S. 1062) lassen es [illegible]

feld-Koch)

Die hypophysäre Fettsucht (Dystrophia adiposo-genitalis, Adipositas hypogenitalis) ist zuerst von Frühlic[illegible] Man findet eine zunehmende Fettsucht, verminderte Schweiß[illegible] verbunden mit Hypoplasie der männlichen [illegible] mit mangelhafter Entwicklung der sekundären Geschlechtscharaktere und infantilem Gesamthabitus. Häufig ist hierbei ein Hypophysentumor gefunden, der im Gegensatz zu der Akromegalie nicht aus eosinophilen Hypophysenzellen besteht, sondern Hypophysengangsgeschwülste, Plattenepithelkrebse, basophile Adenome und dgl. darstellt, besonders wenn Hinterlappen, Infundibulargegend und Gehirnbasis zerstört oder

Neuron ergriffen, so entwickelt sich spinale Muskelatrophie, beteiligt sich das zentrale Neuron stark dabei, so wird die amyotrophische Lateralsklerose daraus. Die Nervenzellen der Vorderhörner entarten und schrumpfen, werden kugelig; ihr Kern rückt an den Rand, ihr Tigroid zerfällt, die Vordersäulen werden durch Faserausfall lichter, wobei aber die Reflexkollateralen verschont bleiben; die vorderen Wurzeln schwinden. Das mittlere und untere Halsmark ist Hauptsitz, selten das Lendenmark. Dazu gesellt sich Entartung des Pyramidenseiten- und -vorderstranges, sonstiger Partien der Vorderseitenstranggrundbündel, der vorderen Kommissur und der seitlichen Grenzschicht. Die Nervenfasern werden nie ganz zerstört, eine Anzahl bleibt erhalten. Der Entartungsbezirk im Seitenstrang ist umfangreicher als bei absteigender Degeneration. Die Entartung in den Vorderseitensträngen ist wohl auf Läsion von Strangzellen im Vorderhorn und in der intermediären Zone zu beziehen. Sogar in Assoziationsfasern des Großhirns hat man Faserausfall festgestellt. Die Degeneration schreitet von unten nach oben. Bei aller Verwandtschaft mit der spinalen Muskelatrophie ist doch die Reihenfolge der Symptome verschieden. Sie beginnt mit spastischer Lähmung, und die Atrophie mit Entartungsreaktion oder fibrillären Zuckungen folgt hinterher, also umgekehrt wie bei spinaler Muskelatrophie. Die Erkrankung aber schreitet ähnlich auch von der Hand auf Arm und Schulter fort. Rigidität der Muskeln, gesteigerte Sehnenreflexe, Kontrakturen sind weitere Kennzeichen. Die Atrophie ergreift die ganze Muskelmasse, nicht bloß Bündel und Streifen, der Verlauf ist rasch, die Sensibilität beteiligt sich mit Schmerz und Ameisenkriechen. Auch hier schließt sich leicht Bulbärparalyse an, vor allem entarten gern die Kerne des Hypoglossus, Fazialis, Trigeminus, Vagus-accessorius. Über die bewirkende Ursache der spinalen Muskelatrophie und amyotrophischen Lateralsklerose wissen wir so gut wie nichts. Man hat Überanstrengung der Muskeln, Erkältung, Schrecken angeschuldigt.

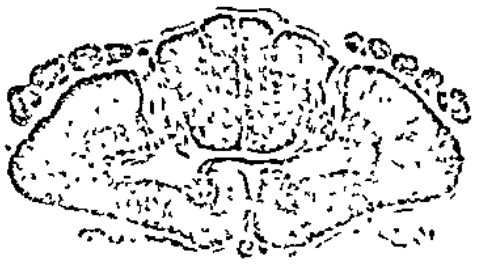

Die fünfte Gruppe, eine ausschließliche Erkrankung der zentralen motorischen Bahnstrecke, besonders der Pyramidenbahn, ist lange Zeit aus theoretischen Erwägungen gefordert und vorausgesetzt worden, indem man schloß: Wenn spinale Muskelatrophie der Erkrankung des peripherischen motorischen Abschnittes, amyotrophische Lateralsklerose der Erkrankung der zentralen und peripherischen Abschnitte entspricht, so müßte — gleichsam als Ergebnis eines Subtraktionsexempels — eine isolierte Erkrankung des zentralen Abschnittes (Pyramidenbahn) sich durch klinische Symptome der Lateralsklerose (spastischen Spinalparalyse) zu erkennen geben, also einer spastischen Lähmung mit gesteigerten Sehnenreflexen ohne Muskelatrophie und Entartungsreaktion. Aber anatomisch reine Fälle sind selten. Am schönsten hat wohl Strümpells Fall die Richtigkeit der obigen Schlußfolgerung erwiesen. Da fand sich isolierte Degeneration der ganzen Pyra-

komprimiert sind. Auch andere Prozesse (Schußverletzung, starker Hydrozephalus, Tumoren der Hirnbasis) können dieselben Erscheinungen auslösen. Das Gemeinsame wäre in einer Schädigung des Hinterlappens zu sehen, was auch durch die oben erwähnten experimentellen Resultate gestützt wird. Ob dabei an eine direkte Hinterlappenexstirpation gestattet werden kann, ist fraglich. Nach Fischer ruft geringer Druck des Vorder- und Mittellappensekretes oder mehr an die Behinderung der Fortleitung des Neurohypophysen-Sekretes zu denken ist, erscheint noch zweifelhaft. Darnach erscheint es verständlich, daß auch Vorderlappengeschwülste diese Symptome auslösen können, und daß bei Akromegalie fast regelmäßig frühzeitige Genitalstörungen auftreten, denen sich später auch Fettsucht zugesellen kann. Einzelne operative Erfolge am Menschen bei Adipositas hypogenitalis beruhen wahrscheinlich auf einer Druckentlastung, die dem Hinterlappen die Aufnahme seiner Funktion wieder gestattet. Vereinzelt wurden auch Besserungen mit Hypophysenextrakt erzielt. Andere glauben allerdings diese Symptome nicht einer Funktionsstörung der Hypophyse, sondern einer Läsion der Hirnbasis zuschreiben zu müssen, wozu natürlich Hypophysengeschwülste oft Veranlassung geben, so daß Kombinationen mit Wachstumsstörungen eintreten können (*Erdheim*).

In den letzten Jahren sind zahlreiche Beobachtungen über Zusammentreffen von Hypophysenerkrankung und dem durch Polydipsie, Polyurie und mangelnde Fähigkeit zur Harnkonzentration bedingten Diabetes insipidus gesammelt. Und zwar fanden sich vor allem Affektionen des Hinterlappens (primäre und metastatische Tumoren, Gummata, Schußverletzungen) mit Vorderlappenschwülsten, der teils von Mittel- und Vorderlappen. Man dachte zunächst an eine Überfunktion des Zwischenlappens durch Druck. Gemäß seiner zunächst an eine Überfunktion des haben sich viele Gründe ergeben, die eher für Hypopituitarismus sprechen, der teils durch Zerstörung des Mittellappens, teils durch Behinderung der Sekretfortschaffung im erkrankten Hinterlappen zustande kommt. Damit stimmt überein, daß mehrfach angrenzenden Hirnteilen ebenfalls auf Hypopituitarismus bezogenen Dystrophia adiposa-Genitalis beobachtet worden ist. Doch sind auch Fälle völliger Zerstörung der Neurohypophyse ohne einen der beiden Symptomenkomplexe bekannt (*Fahr*), so daß zurzeit völlige Klarheit noch nicht vorliegt. Für einen Zusammenhang spricht, daß Fab bei Diabetes insipidus durch subkutane Hypophysenextraktinjektionen prompt starke Harnverminderung und Konzentrationszunahme erzielte. Da eine ähnliche Wirkung auch bei Gesunden und Konzentrationskranken eintritt, sieht Fab in der Hypophyse normalerweise einen Hauptregulator für die Diurese und Harnkonzentration. Bei Diabetes insipidus fehlt dieser antidiuretischen Stoffe anzunehmen. Bei Diabetes insipidus fehlt dieser auf Schädigung des Bodens zu schließen. Die Ventrikels einen Hauptregulator angenommen wird (*Aschner*). Die Ventrikels zurück, wo ein Stoffwechselzentrum von den Hypophysenstoffen. Die Möglichkeit, daß ein solches normalerweise Zweifellos kommt der Hypophyse eine komplizierte Wirkung zu. Nach Thyreoidektomie und bei den übrigen Drüsen mit innerer Sekretion zu. Nach Thyreoidektomie und bei Cachexia strumipriva tritt eine Veränderung der Hypophyse eine Beziehung zu größerung, vor allem aber histologisch äußert in der Hypophyse nachweisbar wandlung der Hauptzellen. Diese zeigen bei Myxödem Veränderungen, wie sie in Vergrößerung, Vakuolenbildung und Zerfall. Daneben sind noch Vermehrung der eosinophilen Zellen und Veränderungen in den übrigen Hypophysenabschnitten beobachtet. Ähnliche Hauptzellenveränderung gefunden wurde eine der Schwangerschaftszellen und Kretinismus sind Vergrößerungen und histologische Veränderungen beobachtet. Umgekehrt soll bei Hypophysektomie (*Zuckermann*). Auch bei Akromegalie auftreten. Bei Morbus Basedowii kann Atrophie der Hypophyse, bei Schilddrüse Struma oder Atrophie der Schilddrüse gefunden werden. Zweifellos sind also enge Beziehungen zwischen Hypophyse und Schilddrüse vorhanden, die teils einen synergistischen, teils antagonistischen Charakter zu tragen scheinen. Bei Akromegalie kann starke Hypertrophie der Nebennieren sind noch ziemlich unklar. Die Beziehungen Hypophyse und Geschlechtsdrüsen bestehen, besonders zwischen Hypophyse und Hypophysektomie bewirkt Hypoplasie bzw. Atrophie der Genitalien. Experimentelle Atrophie der Geschlechtsdrüsen usw.), desgleichen die Dystrophia adiposo-Akromegalie führt fast regelmäßig zu frühzeitigen Genitalstörungen (Cessanlo mensium, Impotenz, Atrophie der Geschlechtsdrüsen usw.), desgleichen die Dystrophia adiposo-genitalis. Nach Kastration ist bei Tieren (Oehsen, Kapaunen) und bei Menschen eine Vergrößerung der Hypophyse beobachtet. Bei kastrierten Frauen fand Rüßle Verden einzelnen Tierarten zu bestehen. Unterschiede bei den basophilen Zellen, größerung mit Vermehrung der eosinophilen und Schwund der basophilen Zellen,

mark (Fig. 267), dem mittleren Drittel des Hinterhornes anliegend (äußere Wurzelzone) oder als sagittaler grauer Streifen im Burdachschen Strange (mittlere Wurzelzone) gar nicht immer symmetrisch. Die erkrankte Stelle entspricht der Wurzeleintrittszone; vielleicht erkranken die Wurzelgebiete nicht summarisch, sondern elektiv auf bestimmte Faserarten beschränkt, von denen aus allmählich eine Verbreiterung auf die Mehrzahl der Fasern geschieht. Die hinteren Wurzeln selbst sind in frischen Fällen meist frei. Auch die ventralen Hinterstrangfelder bleiben verschont, sowie die Dorsomedialbündel, das dreieckige Feld (vgl. absteigende Degeneration) und die hinteren äußeren Felder.

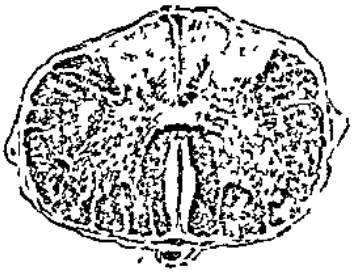

Fig. 267. O = 8.1, R = 4.1 Tabes dorsalis, Lendenmark. 51 Jahr ♂. Tabes seit einigen Jahren; 20 Jahre nach syphilitischer Infektion Sackförmiges Aneurysma der Aorta. Tod an Zystitis, Pyelonephritis

Ähnlich der aufsteigenden Degeneration zieht sich die tabische Entartung nach oben gegen die Mittellinie zusammen, um neuen Wurzelfasern das Feld zu räumen, die mit jedem höheren Segment zufließen und dem Burdachschen Strang gesunden Ersatz zuführen. Sind aber die höheren Segmente auch erkrankt, dann muß das Entartungsgebiet sich nach der Seite ausbreiten. Schreitet die Degeneration nicht gleichmäßig von einem Segment zum andern fort, sondern überspringt sie einzelne Segmente, so entstehen recht komplizierte flügelartige Degenerationsfelder, die sich jederseits aus drei Abschnitten zusammensetzen können, aber durchaus nicht immer symmetrisch sind. Ist das Brustmark von lokaltabischer Degeneration verschont, so bleibt zwischen sekundärer Degeneration im zarten Strang und der neu hinzukommenden vom obersten Brust- und unteren Halssegment eine freie Partie. Ist das Brustmark stark erkrankt und es kommen neue lokaltabische Herde im obersten Brust- und unteren Halssegment dazu, dann bleibt nur eine schmale Zone an der Basis der Hinterhorner und der Kommissur (vordere seitliche Felder) verschont, dazu die hinteren äußeren Felder (flügelförmiges Degenerationsfeld). Wer diesen Verhältnissen mit Sorgfalt nachspürt, kann einen genauen Einblick in die Topographie der Hinterstränge gewinnen. Im Halsmark ist bei ursprünglicher Erkrankung des Lendenmarkes ausschließlich der zarte Strang entartet, oder auch der nur in seinem medialsten Bezirk oder gar in einzelnen Fasern, die nur nach Marchis Methode nachweisbar sind. Selten ist eine Tabes cervicalis mit Degeneration im Keilstrang unter Schonung des zarten Stranges, mit einem Befund also, der sonst nur im unteren Brustmark zu erheben ist In den obersten Halssegmenten treten neue Degenerationsfelder nicht mehr auf (Fig. 268).

Die durch Faserausfall bedingte Aufhellung der Lissauerschen Randzone (zwischen Hinterhorn und Peripherie), die sich aus feinkalibrigen Kollateralen der hinteren Wurzelfasern zusammensetzt, die Faserverarmung der Substantia gelatinosa Rolandi und der Clarkeschen Saule und degenerierte Refexkollateralen, die bis ins Vorderhorn zu verfolgen sind, vervollstandigen den Eindruck, daß die Erkrankung den einstrahlenden hinteren Wurzeln entspricht und im allgemeinen an der Clarkeschen Säule und dem Hinterhorn, also dem Ende des peripherischen sensiblen Neuron haltmacht.

Die ersten histologischen Veränderungen des lokaltabischen Prozesses in Lendenhöhe sind die der reinen Entartung, d. h. mangelhafte oder aufgehobene Färbbarkeit der Achsenzylinder mit Nigrosin, Anilinblau, Karmin; Schwellung und körniger

doch weder völlig konstant, noch für Kastratenhypophyse spezifisch. Ob die [illegible] der Hypophyse auf einer verminderten oder ver- [illegible] en, erscheint bei der dabei ganz anderen zellulären [illegible] en ähnelt mehr das Bild, welches Berblinger bei [illegible] Extrakt von Plazenten oder Feten, sowie Peptonlösungen injizierte. Die Beziehung zwischen Hypophyse und Genitalorganen findet [illegible] ndung in der wehenanregenden Wirkung der [illegible] während Vorderlappenextrakte auf klimak- [illegible] als rudimentäres Organ angesehen werden; vielleicht kann sie [illegible] gehen. Christeller *fand in einem Fal* [illegible] *rgrößerung mit eosinophilen Zellen bei* [illegible] durch einen Tumor.

3. Pathologische Anatomie.

1. Entwicklungsstörungen der Hypophyse können in akzessorischen Organen bestehen, die auf dem ganzen Wege der embryonalen Hypophysenwanderung angetroffen werden können und als Ausgangspunkt von Geschwülsten in Betracht kommen können. Außer der als normales und konstantes Organ beim Menschen anzusehenden Rachendachhypophyse (S. 1056) können akzessorische Hypophysenkeime demnach in und unter der Rachendachschleimhaut, im offengebliebenen Canalis cranio-pharyngeus (S. 1056), im Keilbeinkörper und in der Sella turcica vorkommen. Das Hauptorgan kann dabei normal ausgebildet sein. Auf Reste des Hypophysenganges, die ebenfalls zu Geschwulstbildungen (S. 1056) führen können, ist früher hingewiesen worden. Von Nebenhypophysen zu unterscheiden sind Vorderlappenhernien, die einen Durchbruch des Drüsengewebes durch die geschwächte fibröse Kapsel erkennen lassen. Sie sitzen meist neben Venenlücken und werden [illegible] ck (z. B. Adenome) begünstigt.

[illegible] ist häufig bei Kretins und Zwergen be- [illegible] Vorderlappen, der gelegentlich fast völlig fehlen kann.

2. Atrophie kann sich im Alter einstellen (S. 1058), wird aber auch manchmal bei Myxödem und Morbus Basedowii, sowie bei Arteriosklerose und Potatorium gefunden und befällt ebenfalls den Vorderlappen. *Histologisch ist oft ein Schwund der chromophilen Zellen* und Bindegewebsvermehrung nachweisbar. In der Nachbarschaft von Geschwülsten kann das Drüsengewebe der Druckatrophie verfallen.

3. Degenerationen sieht man in atrophischen, normalgroßen und hyperplastischen Hypophysen. Im Stroma kann sich hydropische Schwellung oder bindegewebige Induration entwickeln. Die Drüsenzellen können verfetten (ein mit dem Alter zunehmender physiologischer Fettgehalt ist früher S. 1058 erwähnt), vakuolär entarten, Pigmentdegeneration zeigen, der Koagulationsnekrose verfallen, besonders bei arteriosklerotischer Ischämie und bei Embolie. Toxische Nekrosen und Degenerationen sind bei Diphtherie beschrieben und betreffen vor allem die Pars intermedia, konnten auch beim Meerschweinchen durch Injektion von Diphtheriebazillen erzeugt werden (*Creutzfeld-Koch*). Kleine Nekrosen, z. T. mit Blutungen, sind bei Eklampsie gefunden, hämorrhagische Zertrümmerungen bei Schädelverletzungen. Die Gefäße können amyloid entarten. Im Zwischenlappen können größere Kolloidanhäufungen und Zystenbildungen auftreten. Im Hinterlappen kann starke Pigmentdegeneration eintreten. Gelegentlich werden geschichtete Kalkkonkremente beobachtet

beiden ersten Lendennerven. Ist also der Reflex erhalten, so sitzt die Tabes höher. Der Reflexbogen fü[illegible] erst spät erlischt, geht durch das Sakralma[illegible]lnen Empfindungsqualitäten, lange [illegible]störte Tastempfindung bei Schmerzen und [illegible]urch einen möglichen Ausgleich zwischen [illegible] bedienen, oder durch vielfache Verbindungen innerhalb der grauen Substanz.

Eine große Mannigfaltigkeit erhält das Krankheitsbild der Tabes durch Kombination mit Erkrankung des Vorderhorns (spinale progressive Muskel-[illegible] Tabes), ferner [illegible]ür trans-[illegible]erhältnis-[illegible]irn fort-[illegible]chlearis, [illegible] Glossopharyngeus.

Da das Rückenmarksbild bei Tabes viel Ähnlichkeit mit aufsteigender Degeneration hat, wollte man lange die spinalen Veränderungen nur als sekundäre gelten lassen und suchte nach der primären Schädigung außerhalb des Rückenmarks. So sind von jeher die hinteren Wurzeln verdächtigt worden. Sie sollen an ihrer Durchtrittsstelle durch entzündlich verdickte Pia eingeschnürt werden. Damit wäre auch die Überspringung einzelner Segmente oder die Asymmetrie befriedigend erklärt. Aber einerseits fehlt bei Tabes oft im Anfang Meningitis, andererseits fehlt Tabes bei schwerer syphilitischer Meningitis, wenn auch Kombination von Tabes und Meningitis nicht selten ist. Man sollte sogar beim meningitischen Ursprung der Tabes eigentlich noch eine viel willkürlichere und zufälligere Auswahl erkrankter Wurzelgebiete erwarten, auch Erkrankung einseitiger oder einziger Wurzeln, was fast nie vorkommt. Auch [illegible]s zur Erklärung primärer Erkrankung [illegible] Pupillenstarre). Die primäre Läsion [illegible]halb des Rückenmarkes zu verlegen, geht deshalb nicht wohl an, weil sie gerade in den frühesten Fällen verschont sind und eher in späteren Stadien mit ergriffen werden. — Dann hat man auf Erkrankung der Spinalganglien (Intervertebralganglien) gefahndet, auch hier mit Erfolg (Tigrolyse, Vakuolenbildung, Kernschwund). Freilich scheinen die Zellveränderungen geringfügig, nicht frühzeitig und nicht im Verhältnis zu den intermedullären Befunden zu stehen, doch ist darauf hingewiesen worden, daß geringe und sogar unsichtbare Veränderungen der Spinalganglienzellen genügen, um die beiden Endpunkte des peripheren sensiblen Neuron der Entartung preiszugeben, nämlich einerseits die peripheren Nerven, andererseits die hinteren Wurzelgebiete im Rückenmark, von denen aus die Entartung dann zellulipetal fortschreiten würde. — Endlich sind die peripheren Nerven bei Tabes in der Tat häufiger ergriffen als man früher wußte, besonders kleine sensible Hautnerven. Mögen aber auch in einigen Fällen die peripheren Nerven frühzeitig erkrankt sein, so treten sie doch meist hinter der Wurzelveränderung zurück und stehen zu ihnen in keinem direkten Verhältnis. Kurz, den tabischen Prozeß auf eine peripherische primäre Neuritis in jedem Fall zu gründen, ist nicht haltbar. Viel Bestechendes hat der Versuch, der Lokalisation der Tabes den Charakter einer Systemerkrankung zu nehmen und sie bloß als Folge einer initialen syphilitischen Läsion des dorsalen Lymphsystems im Bereich der Pia, Wurzel und des Hinterstrangs zu erklären. Doch hat diese Ansicht noch nicht allgemeine Anerkennung gefunden. Ob man die fortschreitende Zerstörung der hinteren Wurzeln von den grauen Zentren des Rückenmarks und der Med. oblong. bis zu den Spinalganglien als eine Entzündung (Neuritis radicularis transversa syphilitica) auffassen will, hängt von der Stellung zum

4. Kreislaufstörungen. Hyperämien, sowie Vermehrung und Ektasie der Venen bis zur Bildung kavernöser Partien kommen vor. Blutungen erfolgen besonders bei Degenerationen und Zystenbildungen. Bei Atherosklerose, syphilitischer Arteriitis und Embolie können ischämische Nekrosen im Vorderlappen auftreten, dessen Arterien als funktionelle Endarterien aufzufassen sind. Simmonds sah eine keilförmige Narbe als Residuum eines solchen Infarktes

5. Entzündungen. An Meningitis kann sich Hypophyseneiterung anschließen, die von außen auf die Drüse übergreift, gelegentlich aber auch in Form umschriebener Abszesse des Vorder- und Hinterlappens auftreten kann. Hämatogene Entzündungen sah Simmonds bei systematischer Untersuchung ziemlich häufig in Form von Bakterienembolien bei Sepsis; sie können im Hinterlappen zu kleinen Eiterherdchen, im Vorderlappen zu anämischen Infarkten führen. Auch tuberkulöse Erkrankungen sind bei regelmäßiger Untersuchung häufiger gesehen worden, und zwar Miliartuberkel bei allgemeiner Miliartuberkulose, besonders bei Säuglingen und Kindern, chronisch-käsige Tuberkulose (in einem Falle ganz isoliert, *Froboese*) überwiegend bei Frauen, so daß man an eine Disposition in Graviditäit und Puerperium denken muß, und als fortgeleiteten Prozeß bei Knochentuberkulose der Schädelbasis, während bei tuberkulöser Meningitis ein Übergreifen nicht stattzufinden pflegt. Syphilis congenita kann zu diffusen interstitiellen Infiltrationen oder herdförmigen miliaren Gummata führen. Gummöse Verkäsungen kommen ebenfalls aber selten vor (*Stroebe*), besonders in Vorder- und Mittellappen, meist bei anderweitigen syphilitischen Veränderungen.

Bei älteren Frauen fand Simmonds gelegentlich Riesenzellen von Langhansschem Typus, die im intakten Drusengewebe, seltener im Hinterlappen liegen, oder von Lymphozyten und epitheloiden Zellen umgeben aber weder tuberkulös noch syphilitisch sind. Auch sonst kommen in allen Altersstufen Lymphozytenanhäufungen, besonders im Grenzgebiet beider Lappen, vor.

6. Hypertrophien und Geschwülste. Eine besondere Form diffuser Hyperplasie ist die physiologische Schwangerschaftsveränderung der Hypophyse (S. 1057). Ferner sind Hyperplasien bekannt nach Kastration bei Männern, Frauen und Tieren (S. 1061), ferner häufig bei Aplasie der Schilddrüse, bei Cachexia strumipriva und Myxödem. Kraus fand bei progressiver Paralyse, aber auch sonst häufig eine starke Vermehrung der Übergangszellen und faßt dies als überstürzte Regeneration chromophiler Zellen auf. Doch ist bei solchen Zellverschiebungen meist schwer zu entscheiden, ob progressive Vorgänge vorliegen

Bei starker Vergrößerung mit Vorwölbung in das Schädelinnere kann das Chiasma nervi optici durch Druck gefährdet werden und eine bitemporale Hemianopsie resultieren. Dies ist am häufigsten der Fall bei echten Geschwulstbildungen. Die hyperplastische Hypophysis dehnt sich besonders in der Quere und der Höhe aus. Bei Geschwulstbildungen verfällt der benachbarte Knochen der Druckatrophie; die Sella turcica kann dann beträchtlich verbreitert und vertieft werden. Dies läßt sich unter Umständen schon im Leben mittels Röntgenphotographie nachweisen.

Am wichtigsten und interessantesten sind lokale Hyperplasien und Adenombildungen (Struma pituitaria). Sie sind in der Hypophyse schwer von einander zu trennen, da auch letztere keine Kapsel besitzen und sich am chesten durch die Kompression der Nachbarschaft abgrenzen lassen. Bei systematischer Untersuchung finden sich solche Knoten sehr häufig, besonders bei Individuen über 40 Jahren (*Lowenstein*, *Kraus*), oft auch multipel.

γ) Kombinierte Strang- und Systemerkrankungen.

Familiäre Ataxie (Friedreich), progressive Paralyse, ataktische Paraplegie (spastische Tabes), Pellagra und Ergotismus.

Es können gleichzeitig und durch gemeinsame Ursache mehrere Fasersysteme erkranken. Freilich ist die Trennung von systematischen und nichtsystematischen Erkrankungen oft schwer, weil auch primäre disseminierte myelitische Herde an Gefäßen und Septen, im interstitiellen Gewebe entstehen, verschmelzen, zu sekundärer und retrograder Degeneration führen und so den Eindruck systematischer Erkrankungen erwecken können. Hinterstränge und Hinterseitenstränge sind bevorzugte Bahnen. Erst spastische, später schlaffe Lähmungen, Ataxie, Schwund der Sehnenreflexe, Störungen der Sensibilität, der Harn- und Kotentleerung wechseln miteinander, je nachdem Hinter- oder Seitenstrang zuerst erkrankt. Der Verlauf kann sich über Jahre hinausziehen. Man kann der einfachen Tabes eine kombinierte gegenüberstellen und dabei eine hereditäre (besser familiäre), eine paralytische (bei progressiver Paralyse), eine paraplegische und eine spastische unterscheiden. Von mehr anatomischen Gesichtspunkten aus ließe sich 1. eine Grundform mit Hinterstrangdegeneration und Kombination der Seitenstränge und 2. eine Grundform mit erkrankten motorischen Stranggebieten mit Kombination zentripetaler Bahnen aufstellen. Unter die 1. fiele z. B. eine Tabes mit Muskelatrophie und Lähmung (Degeneration des Pyramidenseitenstranges, Kleinhirnbahn und Clarkeschen Säulen) oder mit Beteiligung des Vorderhorns (tabische Amyotrophie), eine Tabes mit Seitenstrangdegeneration bei Tabo-Paralyse. Unter 2. fiele primäre Lateralsklerose oder amyotrophische Lateralsklerose, Poliomyelitis anterior, progressive spinale Muskelatrophie, dazu Hinterstrangdegeneration (und zwar im Gollschen Strang).

Die Friedreichsche Tabes oder **hereditäre Ataxie**, wohl besser familiäre Ataxie zu nennen, ist eine Krankheit des späteren Kindes- und des Pubertätsalters. Sie tritt familiär bei Geschwistern auf und in der Seitenlinie, weil ja die Kranken selbst von der Fortpflanzung ausgeschlossen sind. Einmal erkrankten 10 Glieder einer Familie. Die Kennzeichen sind schleichende lokomotorische und statische Ataxie, die die Mitte zwischen tabischer und zerebellarer Ataxie hält; Schwund der Sehnenreflexe, Sprachstörungen, Nystagmus, choreatische Zuckungen, dagegen fehlen Störungen der Sensibilität (wie Paresen und lanzinierende Schmerzen), der Blasen- und Mastdarmfunktion, es fehlen Muskelatrophie und Lähmung. Gelegentlich bilden sich Skoliose, Kyphose und Klumpfuß aus. Die Krankheit kann 2—3 Jahrzehnte dauern. — Die auffallende Kleinheit und Schmächtigkeit des Rückenmarkes und verlangerten Markes erweckt den Gedanken an angeborene Hypoplasie mit schwächerer Veranlagung bestimmter Bahnen, deren Widerstandskraft gewöhnlichen Ansprüchen nicht gewachsen wäre, woraus ein Mißverhältnis zwischen Verbrauch und Ersatz entspränge. Für kongenitale [illegible] Anomalien des Zentralkanales (Ekto-[illegible] Gliose) in Anspruch genommen wor-[illegible] 269) erstreckt sich durch die ganze Länge des Rückenmarkes und nimmt nach oben und unten ab. Am stärksten sind die zarten Stränge, weniger und nur medial die Keilstränge ergriffen. Daneben können auch die Zona terminalis, Clarkesche Säule, Hinterwurzeln, gelegentlich sogar periphere Nerven beteiligt sein,

Die wuchernden Zellen haben infolge ihrer Jugend einen geringeren Fettgehalt als das übrige Drüsengewebe. Sie können aus den charakteristischen chromophilen Zellen zusammengesetzt sein, wobei meist nur eine Sorte beteiligt ist. Danach unterschied Erdheim [illegible] illen Adenome. Kraus beschreibt außerden [illegible] und Übergangszellen- adenome, sowie fet[illegible] fand auch verschiedene Zellsorten in demse[illegible] inophile und basophile teils direkt, teils d[illegible] entstehen und sich auch wieder zu solchen [illegible] äufig nur ungranulierte Elemente Adenome [illegible] s in der Mantelschicht, [illegible]

Von epithelialen Geschwülsten kommen noch solche vor, die ihren Ursprung aus Resten des Hypophysensäckchens und des Hypophysenganges nehmen. Erstere stellen zystische Geschwülste mit kolloiden Räumen dar, die zuerst in der Pars intermedia ihren Sitz haben.

Die Hypophysengangsgeschwülste (*Erdheim*) haben als Charakteristikum Räume, Zyst[illegible] in denen es gelegentl[illegible] dung kommen kann. [illegible] Drüsenepithel tragen. Häufig kommt es zu Verkalkungen, manchmal auch zu metaplastischer Knochenbildung, sodaß Verwechslungen mit Teratomen vorkommen können. Diese Geschwülste bevorzugen das Kindesalter und nehmen ihren Ausgang am häufigsten von der Gegend des Hypophysenstieles, aber auch von anderen Stellen des embryonalen Hypophysenganges. Sie wachsen oft langsam und können zu Nanosomie, Dystrophia adiposo-genitalis und Diabetes insipidus führen, können aber auch malignes Wachstum und Metastasenbildung aufweisen. Fahr beobachtete Kombination mit Geschwulst aus spezifischen Hypophysenzellen. Kompliziertere Mischgeschwülste mit verschiedenen Abkömmlingen des Ektoderms (Plattenepithel, nervöses Gewebe) des Mesoderms (Knorpel, Knochen, Fettgewebe, Muskeln) und des Entoderms in wechselnder Mischung und Reifung kommen ebenfalls in der Hypophysengegend vor und müssen mit Keimversprengungen und -ausschaltungen erklärt werden. Manchmal sind sie kombiniert mit pharyngealem Epignathus, mit dem sie durch den Canalis cranio-pharyngeus zusammen hängen können. Auch Cholesteatome sind beobachtet.

Vom Bindegewebe gehen nur selten Geschwülste aus, so Fibrome [illegible] Sarkome.

[illegible] besonders im Hinterlappen vor und können [illegible] verursachen.

7. Parasiten. Ausnahmsweise kann auch ein Echinokokkus eine zystische Geschwulst der Hypophyse bedingen.

E. Zirbeldrüse. Epiphysis. Glandula pinealis.

Die Zirbeldrüse entsteht von der Decke des Zentralnervensystems an der Grenze von Zwischen- und Mittelhirn. Hier entwickelt sich das Parietalbläschen, das bei niederen Wirbeltieren (Fischen und Reptilien) ein dem Auge der wirbellosen Tiere ähnliches Parietalorgan bildet, und die Epiphysenausstülpung. Auch beim Menschen entsteht das Organ durch Verschmelzung einer vorderen Zellmasse mit dem hinteren

(Fig 270) kennzeichnete sich durch Steigerung der Sehnenreflexe, Zuckungen an Arm und Bein, Spasmen der unteren Körperhälfte, Ataxie der Arme, Steifigkeit der Beine, Aufhebung der Hautreflexe, Herabsetzung des Temperatur-, Ortssinnes, der Schmerzempfindung, bei erhaltenem Druck- und Tastgefühl, erloschenem Muskelsinn. Das Verhalten der Gefäße und Rundzelleninfiltrate sprachen für entzündliche Natur.

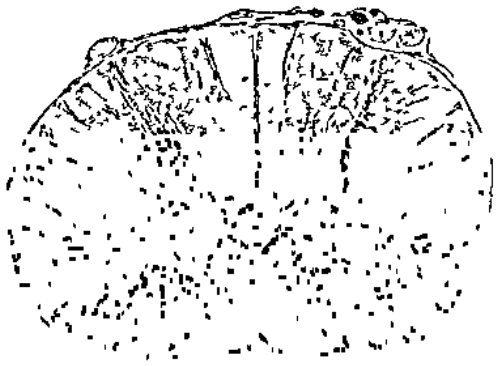

In diese Gruppe gehören auch Fälle kombinierter Tabes im Gefolge der perniziösen oder der Bothriocephalusanämie. Motorische Schwäche, Ataxie der Beine, Fehlen oder Steigerung der Patellarreflexe, Sensibilitätsstörung (Parästhesie), Blasen- und Mastdarmstörung sind ihre Merkmale. Hinterstrang und hinterer Seitenstrang sind betroffen. Der vaskuläre, chronisch entzündliche Charakter ist dabei stärker ausgesprochen. Entweder sind Rückenmark- und Gefäßveränderungen koordiniert, von derselben Schädlichkeit bewirkt oder es fängt der Prozeß wirklich herdförmig um Gefäße an und gewinnt erst durch Fortleitung und sekundäre Degeneration den Anschein einer strangförmigen Verbreitung.

Der Tabes ähnliche Krankheitsbilder hat man auch bei Pellagra und Ergotismus beobachtet, also bei offenkundigen Vergiftungen (Lit. *Redlich*). Sie sind deshalb von großem Interesse, weil sie die Vermutung, es könnten auch Gifte die einfache Tabes verursachen, durch Analogie bestärken.

d) Degeneration der peripheren Nerven.

(Lit *Schultze, Kattwinkel und Kerschensteiner.*)

Primäre, sekundäre, traumatische, retrograde Degeneration, Neuritis.

Man spricht von einer **primären Degeneration** der Nerven bei Störungen des Stoffwechsel[illegible] die Möglich[illegible] zelle trifft. [illegible] zahlreiche [illegible] Typhus-, Tuberkelbazillen) die Nerve[illegible] [illegible]nfektion und Vergiftungen (Sublimat, [illegible] [illegible]ben diesen Einfluß. Als toxische Wirkung stellt man sich auch den Einfluß des Morbus Addisonii, der Karzinomkachexie, der Urämie, der progressiven Paralyse, des Diabetes, der Leukämie, progressiven Anämie, der puerperalen Sepsis, Skarlatina, Diphtherie, Cholera, Malaria, des Typhus, der Tuberkulose, des Tetanus auf das Nervensystem vor. Für elektive Giftwirkung spre[illegible] [illegible] daß Blei besonders den Radialis, Mutterkorn die [illegible] kombinierte Systeme, Alkohol [illegible] [illegible]n Peronaeus dann auch die Hinterstränge, Diphtherie, Lepra, Beriberi periphere Nerven und Hinterstränge treffen, ferner, daß Tetanotoxin (vielleicht auch Lyssagift) längs

Diverticulum pineale und Aussprossen solider Zellhaufen. Das fertige Organ liegt frei über der Decke des Mittelhirns mit seiner abgerundeten Spitze zwischen den vorderen Vierhügeln [illegible] des dritten Ventrike[illegible] hügelpole verläuft, [illegible] drüse und Tela chor[illegible] Recessus suprapinealis gebildet. [illegible]

Schon beim Neugeborenen können sich an der Basis und im Innern Zysten finden, die beim Erwachsenen häufig sind und auf Gefäßverödung zurückgeführt werden, aber z. T. auch vom Diverticulum pineale abstammen können. Schon bei Kindern vom 4—6 Lebensjahre ab beginnen Ablagerungen von phosphor- und kohlensaurem Kalke, die sich zu maulbeerförmigen Konkrementen (Acervulus, Hirnsand) schichten, und besonders in der die Commissura habenularum bedeckenden Glialage sich finden. Mit dem Alter nehmen sie an Zahl und Größe zu, außerdem stellt sich eine Bindegewebsvermehrung, oft mit hyaliner Entartung und Verkalkung unter Atrop[illegible]

die Ve[illegible] period[illegible] falls [illegible] zu setzen. Andere [illegible]chen Reizversuchen Zirbeldrüse auf Zu- [illegible] Aquaeductus Sylvii [illegible]icheren Ergebnissen [illegible]

Die beim Menschen gewonnenen Erfahrungen [illegible] Hypo- oder Apinealismus anzugeben.

Pathologische Anatomie. Häufig sind Veränderungen, die einer Steigerung der oben erwähnten physiologischen Involutionszeichen ent-

Übrigens [illegible]
net: 1. Echte i[illegible]
bis zum Plexus [illegible]
z. B. nach Ausi[illegible]
däre Entartung [illegible]
Regeneration u[illegible]
tungsgebiet entzieht (Inaktivitätsatrophie).

Die Neuritis (Lit. *Kerschensteiner*) von den Degenerationen des Nerven scharf zu trennen, ist unmöglich. Treten neben regressiven Ernährungsstörungen vaskuläre Zeichen hervor, wie Rötung, Schwellung, interstitielle Rundzelleninfiltrate, Blutung, so wird man die Bezeichnung: akute Entzündung verantworten können, die der chronischen Entzündung bei Wucherung und Verhärtung des Bindewebes. Aber eine rein parenchymatöse (degenerative) Neuritis kann man nicht von einer Degeneration unterscheiden. Eine Degeneration kann natürlich auch in Entzündung ausgehen, weil die Degenerationsprodukte als Entzündungserreger wirken. Es ist auch zwischen primärer und sekundärer Degeneration nicht immer eine Entscheidung möglich. Die zentrale Läsion der Ursprungszelle kann Ursache der Faserdegeneration sein, oder ihre Begleiterscheinung, durch das gleiche Gift bewirkt, oder sekundäre Folge einer primären Nervenläsion.

Zur Beurteilung degenerativer Veränderungen am Nerven ist es wichtig, zu wissen, daß normalerweise stets einzelne Fasern in Degeneration getroffen werden (nach *Marchi*), beim Warmblüter mehr als beim Kaltblüter. Ob das ein Ausdruck eines zyklischen Lebensvorganges, eines Wechsels von Untergang und Ersatz, oder vielmehr eine Folge toxisch-infektiöser Wirkung sei, der kein lebendes Wesen auf die Dauer ganz entgeht, steht noch dahin.

Im allgemeinen machen lokale Schädlichkeiten, wie Druck, Verletzung eine Mononeuritis, allgemein wirkende toxische und infektiöse erzeugen Polyneuritis.

Eine Neuritis aus lokaler Veranlassung entsteht durch Druck von Geschwülsten, fortgesetzte Entzündung (z. B. in intrakraniellen Nerven von den Meningen oder dem Schädel aus) durch Trauma oder Arteriosklerose. So pflanzt sich eine syphilitische basale Meningitis auf Augenmuskelnerven, tuberkulöse Karies, Entzündung bei Fraktur und Luxation auf Spinalnerven und Cauda equina fort. Bei Eiterung der Paukenhöhle erkrankt der Fazialis, von Halslymphknoten aus der Hypoglossus, von einer Pleuritis aus Vagus und Rekurrens, bei Rippenkaries ein Interkostalis, was sich in Zeichen des Herpes zoster äußern kann. Toxische Produkte werden offenbar von den Lymphspalten der Nerven auf weite Strecken hin fortgeleitet zum Schaden des Nerven. So erklärt sich eine aszendierende Neuritis vom Decubitus, vom Malum perforans, vom Magenkarzinom (Vagus) aus. Dem Druck und Trauma sind auch die Plexus ausgesetzt, und es rühren charakteristische Krankheitsbilder mit isolierten Lähmungen daher (z. B. nach Narkose). Luxation des Humerus, Fraktur der Klavikula, Stiche, Geschwülste der Axillar- und Supraklavikulardrüsen, Aneurysmen gefährden mehr den Plexus brachialis; Senkungsabzesse, Lymphdrüsengeschwülste, Karies den Plexus lumbalis, Beckentumoren, Druck durch Zange oder Kindskopf den Plexus sacralis.

Neuritis a[illegible] infektiösen Ursachen führen meh[illegible] zu einfacher degenerativer Atrophie. [illegible] Tabes, Diabetes zu wirken, also unter sich ganz ungleichartige Krankheiten. Ob bei Diphtherie eine

sprechen. So kann die Zystenbildung sehr ausgesprochen sein, die Hirnsandbildung zu psammomähnlichen Bildungen führen, Bindegewebsvermehrung mit hyaliner Entartung und Verkalkung eine Induration des Organs veranlassen. In den basalen Teilen kommen Ependymzysten vor. Bei Typhus abdominalis sind kleinste Blutungen beobachtet. Bei Meningitis kann die Zirbeldrüse vereitern. Selten sind tuberkulöse und gummöse Veränderungen. Bei angeborener Syphilis können sich diffuse Infiltrationen und miliare Gummata finden.

Die wichtigsten Erkrankungen der Zirbeldrüse sind Geschwulstbildungen. So sind Pinealzellenadenome, Gliome, zusammengesetzte Geschwülste mit manchmal schichtweiser Anordnung von Pineal-, Ependym- und Gliazellen, Sarkome, (Fibrosarkome, Psammosarkome) und karzinomartige Tumoren beobachtet, in seltenen Fällen auch Geschwulstmetastasen in der Zirbeldrüse. Relativ am häufigsten sind Teratome, die besonders jugendliche, männliche Individuen betreffen und die verschiedensten Gewebsarten, wie Epidermis mit Anhangsgebilden, Knorpel, Knochen, Muskelfasern, Fett, drüsige Gebilde usw. enthalten können. Nach Askanazy handelt es sich dabei nicht um einen entwicklungsgeschichtlichen Keim der Schädeldecke, sondern um eine Geschwulstbildung aus einer unverbraucht liegen gebliebenen Blastomere (vgl. Teratome im Allgemeinen Teil). Dies würde seine Beobachtungen von chorionepitheliomartigen Tumoren der Zirbeldrüse erklären können, die allerdings von anderen für angioplastische Sarkome gehalten werden. Die Zirbeldrüsengeschwülste entwickeln sich meist auf den Vierhügeln; sie können aber auch in den III. Ventrikel hineinragen oder infiltrativ in die Nachbarschaft wachsen. Durch Druck auf die Vena magna Galeni und den Aquaeductus Sylvii vermögen sie Hydrocephalus internus zu erzeugen [illegible] tomen (besonders [illegible] nten Wachstums-

F. Nebennieren und chromaffines System.

1. Normale Anatomie. Histologie.

Die Nebennieren, Glandulae suprarenales, sind paarige Organe, die [illegible] ppenförmig aufsitzen. Durch lockeres [illegible] r Lumbalportion des Zwerchfelles, in [illegible] rechte Nebenniere berührt mit ihrer [illegible] hten Leberlappens und liegt gewöhn- [illegible] des Organs ist zweimasterartig, so [illegible] konkave untere Fläche unterscheiden [illegible] ändert sich stark im Laufe der Ent- [illegible] er Fetalzeit die Nebenniere an Größe [illegible] Monat etwa 1:2, beim Neugeborenen [illegible] blute Gewicht beider Nebennieren zu- [illegible] sammen beträgt beim Erwachsenen be- [illegible] 10,6 g; die Maße sind etwa 40—55 mm [illegible] Meist sind beide Organe etwas verschieden [illegible] individuellen Schwankungen ziemlich groß.

[illegible] Die Oberfläche weist Furchen- [illegible] bildet auf die Vorderfläche über- [illegible] greife dem die Gefäße (arterielle Äste von der Aorta, den Zwerchfell- und Nierenarterien, Venae suprarenales, rechts in die untere Hohlvene, links in die Nierenvene mündend) und Nerven (marklose Fasern aus dem Ganglion semilunare, dem Plexus renalis und suprarenalis, markhaltige Fasern aus dem Splanchnikus) ein- bzw. austreten. Schon im zweiten Fe-

aber nicht endgültig beantwortet worden. Auch eine periphere Arsen-Neuritis ist bekannt, doch wenig studiert, wie denn überhaupt im Gebiet der Neuritis noch manches gründlicherer Untersuchung bedarf. Es ist zu erwarten, daß neue Methoden weitere Aufklarung bringen. Als solche scheint sich neuerdings die Darstellung eines feinen regelmäßigen, fast geometrischen Radspeichenbaues (Neurokeratin) auf Nervendurchschnitten zu bewähren, der bei Entartung locker, struppig und rissig wird, noch ehe die Marchische Methode eine Veränderung anzeigt (Fig. 272). Besonders gelang es im Versuch, durch Resektion des Nerven, Implantation desselben in den Lymphsack des Frosches, durch Mazeration in Jodkalilösung und Verdauung in Trypsin die mannigfaltigsten Veranderungen jener Struktur hervorzurufen, und nach Durchschneidung unterschieden sich peripherischer und zentraler Stumpf sehr wesentlich in Ansehung der Radspeichen (Ernst, P. G. 1906.) Ein starkes Hervortreten und Klaffen der Lantermannschen Trichter hat man in der Nahe von Eiterungen und Senkungsabszessen beobachtet.

e) Degenerative Veränderungen der Nervenzellen.

Nissl, dem wir die Grundlage zu unserer Kenntnis pathologischer Veränderungen der Nervenzellen [illegible] verschiedenartiger wohlcharakterisi[illegible]ler Großhirnrinde, beschrieben. Bei [illegible]en Nachdruck darauf, daß sie nicht [illegible] einer basisch färbbaren Substanzen, s[illegible]d Kernstrukturen der nervösen Elemente charakterisiert sind. [illegible] die in der Literatur [illegible] der Tigroränderungen [illegible] der Nervenzellen [illegible]ten) Krank-[illegible]

Unter den von Nissl beschriebenen Zellveränderungen sind die am besten bekannten.

Die sogenannte akute Zellveränderung [illegible] Das Korn wird zu Gar gle nor-[illegible]

[illegible] Anfangsstadien dieser Veränderung sind die Neuronkernen noch gut erhalten und besonders leicht mit den besonderen Fibrillenmethoden nachweisbar. Die Veranderung führt schließlich zu einem Schwunde der Nervenzelle. Es [illegible] daß in dieser [illegible]

D[illegible] verliert [illegible] spitz, färbt sich diffus mit basischen Farben; der Zelleib wird ebenfalls kleiner, die Fortsätze werden schmäler oft geschlängelt [illegible] basisch tarbbaren [illegible] Partien teilweise F[illegible]fters gedrehten oc[illegible]alls gefärbt. Di[illegible] Zellen, [illegible] dunkles [illegible]erden kann [illegible]d klein und [illegible] die sich oft [illegible]n; der Zell- [illegible] treten rund- [illegible] dem Quer- [illegible] Nervenzellen schnell völlig zugrunde.

Die sogenannte „Nervenzelleninkrustation": Es treten mit basischen Farben sich sehr intensiv färbende Substanzen in Form feinster Körnchen auf, welche den Kern, die Dendriten, den Achsenzylinder imprägnieren. In den Anfangs-

talmonat wird eine kaudale Furche durch die Niere verursacht (Sulcus renalis). Die Hauptfurchung erfolgt in der zweiten Hälfte des Fetallebens an der Vorderfläche längs der Zentralvene (Sulcus centralis), wodurch äußere Rindenteile eingestülpt werden und eine zentrale Rinde mit umgekehrter, aber weniger ausgesprochener Schichtung um die Zentralvene mit lappenartigen Fortsätzen bilden; daneben sind auch noch verstreute Rindeninseln im Marke vorhanden. Die Furchung dient wahrscheinlich dazu, eine größere Berührungsfläche zwischen Mark und Rinde zu gewährleisten. Später entstehen noch Sekundärfurchen der Oberfläche. Die Furchung dient wahrscheinlich dazu, eine größere Auf der Schnittfläche erkennt man eine gelbe Rindenzone und die durch eine mit zunehmendem Alter stärker pigmentierte, schmale, braune Zone umschlossene grauweiße Markschicht.

Die beiden Bestandteile, Rinde und Marksubstanz, sind morphologisch und genetisch völlig verschieden. Das Mark stammt vom Sympathikus ab und wird größtenteils gebildet von eigenartigen polymorphen, teilweise auch zylindrischen oder verästelten Zellen, deren zartes, schwer färbbares Protoplasma in Chromlösungen eine feine, braune bis grünliche Körnelung sowie häufig entsprechende Tropfen aufweist, auch die blaschenförmigen Kerne sind von sehr erweiterungsfähigen Kapillaren reichlich umspült. Die Rinde wird von epithelialen Zellhaufen Chrombräunung aufzuweisen. Makroskopisch erscheint häufig ebenso gefärbte die Marksubstanz intensiv braun. Diese charakteristische Zellart bei solcher Behandlung „chromaffine" oder phaochrome Zellen bezeichnet, sie wird außer im Nebennierenmark auch sonst im Bereiche des Sympathikus und seiner Derivate gefunden. Die Gesamtheit aller chromaffinen Zellen im Körper wird als „Chromaffines System" (Phaochromsystem) bezeichnet. Außerdem kommen Nerventasern, die größtenteils von sympathischen Ganglienzellen, reichlich, beherbergt die Rinde sehr dichtes gleichmäßig verzweigtes, stellenweise sehr dicker Muskelwand und ein dichtes elastisches Faserwerk. Alle Stränge von Markzellen umschließen weite Venen mit sehr unfähigen Kapillaren reichlich umspült. Die Rinde wird von epithelialen Zellhaufen gebildet, die durch ihre verschiedene Anordnung eine äußere Zona glomerulosa (Reimschicht), eine mittlere und größte Zona fasciculata mit parallelen, radiär gerichteten Zellsäulen und eine innere Zona reticularis unterscheiden lassen. Die letztere grenzt an die Marksubstanz, doch sind die Rindenzellen nicht scharfkünnig, sondern vielfach sieht man an die Marksubstanz, doch sind die Rindenzellen nicht als Abnutzungspigment aufzusitzen direkt den dunnen Rindenstränge weiter vorgeschoben. Die Rindenzellen enthalten bei Drüsenlumen zwischen Kapillarwänden auf und schließen in der Regel keinerlei Räume nachweisbar (Beckmann). Die innerste Rindenschicht enthält, etwa vom 15—20 Jahre ab, im ganzen mit dem Alter zunehmend, in den Epithelsträngen Hohlräume, die in der Rindeninseln und häufig pigmentreich. Die bräunliche Pigmentkörnchen ist den Epithelzellen, die in ihrer Gesamtheit die gewöhnliche Zona pigmentosa darstellen. Auch die Rindeninseln sind häufig pigmentreich. Das Pigment nimmt auch bei Tieren mit den Alter zu und ist als gewöhnliche Pigmentkörnchen fassen. Eine Beziehung zur Hautfarbe besteht nicht. Das Pigment ist außer Neutralfett, häufig zur Hautfarbe besteht nicht. Das Pigment ist außer Neutralfett aufweisen. Cholesterinestern und Phosphatiden (s. Allgemeinen sind, chemisch hauptsächlich aus Cholesterinestern bestehen und Phosphatiden, die doppelbrechend gegenüber Neutralfett aufweisen. Cholesterinestern bestehen und Phosphatiden, die doppelbrechend Teil, Störungen des Fettstoffwechsels) bestehen und auch sie übrigen Unterscheide Rinde gelb, doch ist dies oft in sehr unregelmäßiger Gehalt an Lipoidtropfen färbt die Punkte und Flecken in die hellbraune Rinde eingesprengt erscheinen. Die lipoidhaltigen Zellen erscheinen bei den gewöhnlichen Färbungen blaß, von feinen Vakuolen wabig durchsetzt. Bei Sudan- oder Osmiumfärbung sind sie mit roten oder schwarzen Tropfen angefüllt.

Die innere Rindenschicht scheint, beim Menschen bald nach der Geburt beginnend, eine eigenartige physiologische Degeneration (Thomas, Kern, Elliot) durchzumachen, für die bei Tieren bisher eine Analogie nicht gefunden ist. Nach einem Stadium starker Hyperämie in den innersten Rindenschichten geben hier im ersten Lebensmonat die Rindenzellen völlig zugrunde, während von den primären Glomerulosa eine neue Rinde aufgebaut wird. Das verdichte und verneubrte Bindegewebsgerüst bildet im Ende des zweiten Jahres wieder Anschluß an die wachsende Marksubstanz mit Ende des zweiten Jahres wieder Anschluß. Während die Entwicklung der Marksubstanz aus dem Sympathikus sichergestellt erscheint, herrschen über der Ursprung der Rinde Meinungsdifferenzen. Einige leiten sie vom Coelomepithel, andere von der Urniere oder Vorniere ab; auch eine mesenchymale Herkunft wird vertreten. Für die Auffassung der Marksub-

eigenartigen („verknäuelten") Verlauf und eine ungewöhnlich intensive Imprägnation.

[illegible]

einer „echten Neuronophagie" unterscheiden, bei der gliöse Elemente an den Platz zerfallenen nervösen Protoplasmas treten. Bei dieser echten Neuronophagie [illegible]

thologie)

6. Entzündung.

a) Akute und chronische Entzündung und ihre Folgen.

α) Encephalitis.

Hämorrhagische Encephalitis, Erweichung, Zyste, Porencephalie, traumatische Encephalitis, Encephalitis neonatorum, eitrige Encephalitis, Hirnabszeß.

Man bezeichnet eine Encephalitis als eine eitrige oder nichteitrige, obschon das mehr ein Unterschied des Grades als des Wesens einer Entzündung ist (Lit. *Redlich*). Nicht einmal über die bewirkende Ursache ist damit etwas ausgesagt, da zum Teil die gleichen Mikroben (pyogene Kokken) bei beiden Formen gefunden werden. Mit dem volkstümlichen Ausdruck „Gehirnentzündung" ist gewöhnlich eine Meningitis gemeint. Eine andere Einteilung, die wiederum beide Formen (die eitrige und nichteitrige) betrifft, ist die in Entzündungen, die durch ein Trauma oder durch eine Metastase auf dem Blutwege oder durch Fortleitung aus einem benachbarten [illegible] auf dem Lymphwege entstehen. So beko[illegible]
Die Entzündung beginnt an Bindegewebe [illegible]
lich ist dies bei der hämatogenen und fortgeleiteten. Die meisten bekannten Infektionskrankheiten können auch das Gehirn in Mitleidenschaft ziehen, z. B. Gelenkrheumatismus, Zerebrospinalmeningitis, Typhus, Masern, Scharlach, Diphtherie, Erysipel, Influenza, Lyssa, Rotz, Pyämie, [illegible] Hirn- [illegible] in eitrige [illegible] ıdere Er- [illegible] ncepha- [illegible] okarditis und Milzbrand. [illegible] n von Punkten bis Hirse-, [illegible] sse schwere Typhusepidemi[illegible] allgemeinen *und besonders i*[illegible] rd sich aber davor zu hüten haben, aus mehrfachen Blutherden auf eine Entzündung zu [illegible] infolge von Gefäßveränderungen [illegible] Umgebung größerer Entzündungs- [illegible] wird oft die Entscheidung nicht möglich sein. Dasselbe gilt natürlich erst recht für die einfache, nicht hämorrhagische Encephalitis, die in kleinen Herden dem bloßen Auge oft überhaupt nicht sichtbar ist. Encephalitische Herdchen sind um-

stanz sind die Ergebnisse der vergleichenden Anatomie unentbehrlich. Bei Selachiern entspricht der Rinde das unpaare Interrenalorgan, während die paarigen Suprarenalkörper der Marksubstanz analog sind [illegible]
In der phylogenetischen Reihe geht nun eine [illegible] nale Neben- [illegible] der chrom- [illegible] menschlichen Ontogenese ist diese Auffassung begründet. Die Abkömmlinge des Sympathikus dringen in die epithelialen Nebennieren ein und bilden sich zu Marksubstanz um. Die [illegible] , dunkel und geben noch [illegible] athogonien). Erst bei Em- [illegible] Zellen (Phäochromoblasten), [illegible] Monat ab nachweisbar) wer- [illegible] geht eine analoge Bildung [illegible] den Ganglien und größeren Nerven des Sympathikus [illegible] teils sondern sie sich von den Ganglienzellen als [illegible]
ganglion suprarenale bezeichnen.

2. Normale und pathologische Physiologie. Chemie.

Über die normale Funktion der Nebenniere wissen wir wenig Sicheres. Dies gilt vor allem für die Rinde. Experimentelle Exstirpation beider Nebennieren führt rasch unter vergiftungsartigen Er[illegible] Die absolute Lebens- wichtigkeit ist damit bewiesen, aber [illegible] oder des Markes die letalen Folgen [illegible] stellt Bei höheren Tieren sind beide [illegible] Immerhin scheint die Erwägung, daß [illegible] Gewebe stets im Körper zurückbleib[illegible] Rinde als mit dem Leben unvereinbar [illegible] suche finden ihre Erklärung in unvollständiger Exstirpation, sowie in dem Erhaltenbleiben der bei manchen Tierarten (z. B Ratten) regelmäßig vorhandenen akzessorischen Nebennieren aus Rindengewebe In welcher Weise aber die Rinde funktioniert, ist unbekannt, [illegible] die ein vielleicht bei der [illegible] dukt neutralisiert werden [illegible] hat für ihre Funktion auch [illegible] beträchtliche Gehalt an Cholin, das in einem allerdings von Biedl bestrittenen antagonistischen Verhalten zu Adrenalin stehen soll, noch die oben erwähnten Lipoide sind in ihrer physiologischen Bedeutung bekannt. Fütterungsversuche und sonstige Erfahrungen (s. Band I, Cholesterinstoffwechsel) lassen keinen Zweifel, daß die Lipoide in der Nebenniere aus dem Blute infiltrativ gespeichert werden und freies Cholesterin verestert werden kann, sprechen aber sowohl gegen eine Cholesterinproduktion in der Nebenniere, wie auch gegen die Annahme, daß die Nebennierenrinde ein Zentralorgan des Cholesterinstoffwechsels sei Wahrscheinlicher ist, daß sie die Lipoide zu ihrer [illegible] wendet, und [illegible] notwendig is[illegible] System die [illegible] ersetzt. Etw[illegible] logisch und [illegible] alkohol des [illegible] ist Auch dem Nebenni[illegible] len Zucker- kandischen [illegible] so an allen Stellen, an d[illegible] t sind, nach- gewiesen D[illegible] der chrom- affinen Zelle[illegible] lingehalt in direkte Beziehung bringen. Auch eine andere Farbenreaktion des Adrenalins, die

hat man nach geraumer Zeit Granulation mit Übergang zu Bindegewebe und eine weiter greifende Zerfallszone mit peripherischer Gliawucherung auftreten sehen.

[illegible]

Jetzt wis[illegible]
Aufgabe [illegible]

Eklampsie der Mutter.

Die eitrige Encephalitis, die zum Abszeß führt, wird besonders von pyogenen Mikroben erzeugt. Lokale Ursachen sind mit 70% die häufigsten, worunter (infizierende) Traumen mit 24%, Ohrenaffektionen mit 42% auftreten: entfernte Ursachen m[illegible]
kommen bloß in 15% in Betracht, in [illegible]
bekannt. Männer stellen fast dreimal s[illegible]
bei den Traumen fünfmal, bei den Ohrenaffektionen doppelt so viel. Mehr als die Hälfte der Erkrankungen fällt ins 10.—30. Lebensjahr. Das Trauma kommt vielleicht noch häufiger in Frage, wenn es sich erweisen läßt, daß noch nach 10—20 Jahren ein Abszeß als späte Folge eines Traumas auftreten kann. Entsteht ein Abszeß ohne bekannte Eingangspforte der Infektion oder ohne erkennbare Ursache, so nennt man ihn idiopathisch, aber je genauer die anatomische Untersuchung, um so mehr schrumpfen diese an Zahl zusammen und erweisen sich als traumatische oder otitische, meningitische, metastatische oder gar tuberkulöse Formen. Der traumatische Abszeß kann sich nach geringfügiger äußerer Wunde ohne penetrierende Verletzung des Schädels sogar nach bloßer Kontusion der Kopfschwarte bilden. Oft ist der traumatische Abszeß jauchig, besonders wenn mit Fremdkörpern auch Fäulniserreger in die Wunde eingedrungen sind. Die größte Gefahr der Schädelschüsse ist der Gehirnabszeß, der oft noch spät auftritt. Seine Ausdehnung nach dem Ventrikel und sein Durchbruch in denselben wird begünstigt durch die Neigung sich in der Faserrichtung des Stabkranzes (Corona radiata) zu verlängern oder zu verbreiten, also gleichsam in der Spaltbarkeitsrichtung, ferner durch die Lymphströmung von der Oberfläche nach der Tiefe, die man von der Wanderung injizierter Farblösungen her kennt. Endlich wird der Ventrikel durch den oft vorhandenen, besonders nach Trepanationen eintretenden Prolaps angezogen und angesogen und damit nach der Peripherie verlagert. Gelegentlich findet man das widerstandsfähige Ependym vom Abszeß unterminiert, herniös in den Ventrikel vorgestülpt und dann sekundär perforiert. Im Ventrikel angelangt, wird die Eiterung durch die Adergeflechte fortgeleitet, indem sie der Eiterung geradezu Nahrung geben. Damit entsteht der Pyocephalus, der nicht selten asymmetrisch (unilateral) ist bei Verlötung des Foramen Monroi, ja es kann der Pyocephalus auf der der Schußverletzung gegenüberliegenden Seite vorherrschen, weil der Eiter auf der kranken nach außen abfließen konnte, während er sich auf der anderen Seite bei verschlossenem Foramen Monroi

Path. 5. 1910. — Kashiwamura [illegible]
Kehl (*Bei Tuberkulosen*), Virch. Arc [illegible]
1914. — Lobenhofer (*Sekretion*), [illegible]
berg (*15—25 Jahr*), Frankf. Zschr [illegible]
Mitt. Grenzgeb 15 1906 — Simm [illegible]
Valentin (*Verbrennung*), Virch. A [illegible]
— v. Werth (*Lymphfollikel*), Frank [illegible]
Virch. Arch 211. 1913

Entzündung. Dunger, M m W. 1908, Nr 36. — Hagen, Zbl. f. d. ges. Chir. 15 1912. — de Quervain, Mitt Grenzgeb. 1904 u. 1905. — Simmonds, Beitr. z. path Anat 63. 1916

Tuberkulose: Hedinger, D Zschr. f Chir. 116. 1912. — Kehl, Virch. Arch 216. 1914. — Ruppanner, Frankf Zschr. f Path. 2 1909. — Tomellini (*Exper.*), Beitr. z. path Anat. 37. 1905

Syphilis: Davis, Arch of int Med. Januar 1910. — Rosenhauer, Mitt. Hamb. Staatskrankenanstalten. März 1909

Struma und Adenome: Behrens (*Str. congenita*), I.-D. Freiburg 1911. — Gutknecht, Virch. Arch 91 1885. — Hitzig, Arch f. klin Chir. 47. 1894. — Ipland (*Amyloid*), Frankf Zschr. f Path. 16. 1915 — Kraemer (*Rückbildung in Adenomen*), I.-D. Freiburg 1910 - [illegible]
1913. — Meroy-Tydmann, Th [illegible]

Kropfverbreitung und -ursache. Bircher, [illegible]
f. Chir. 103. 1910 u 112. 1911. — Davidsohn [illegible]

Morbus Basedowii: Baruch, Zbl f Chir 1912 — Bircher, Zbl. f Chir. 1912. — Chvostek, Berlin 1917 — Eppinger-Hess, Verh. D. Kongr. f. inn. Med. 1909. — Gottlieb, D. m W. 1911, Nr. 47. — [illegible] Arch. 214. 1913. — [illegible] Kocher, Verh D. [illegible] 1912. — Kocher, [illegible] D. Zschr. f Chir. 11 [illegible] Frank Zschr. f Path. 16. 1915 — R [illegible] — Simmonds, D. m. W. 1911, Nr. 47. — Zander, Mitt. Grenzgeb. 25 1912.

Kretinismus Bircher, M Kl. 1908 Beiheft (Lit); Erg. d naturw. Forsch. 2. 1911; Frankf Zschr. f Path. 11 1912. — Getzowa, Virch. Arch. 180 1905. — Scholz, Berlin 1906 (Lit.). — Wegelin (*Ossifikationsstörungen*), Korr.-Bl. f. Schweizer Ärzte 1916, Nr. 20 (Lit.).

Geschwülste: de Crignis (*Metastasierende Struma*), Frankf. Zschr. f. Path. 14. 1913 — Ehlers (*Teratom*), Beitr. z path. Anat. 57. 1913 — Ehrhardt (*Struma maligna*), Beitr. z klin. Chir 35 1902 — Hedinger (*Sarkome*), Frankf. Zsch. f. Path. 3 1909 — Langhans (*Epitheliale Formen*), Virch Arch. 189. 1907. — Lurje (*Teratom*), I.-D. Zürich 1908. — Wächter (*Karzinosarkome*), I.-D. Freiburg 1909.

C. Epithelkörperchen.

Askanazy, Zbl f. Path 1911. — Bauer, Frankf. Zschr. f. Path. 7. 1911. — Benjamins, Beitr z path. Anat. 31. 1902. — Bircher, [illegible]
1912. — Erdheim, Beitr z. path. Anat. 33. 1903;
Zschr f Path 7. 1911; Denkschr. d. k. Akad. d. W [illegible]
mann, Oster-ungar Zschr f Zahnheilk. 25. 1909. — [illegible] Arch. f klin. Chir. 94.
Haberfeld, Virch Arch 203. 1911. — Harbitz, J. of m. R. 1915. Nr. 3. — Hohlbaum, Beitr z path Anat 63 1912. — Kohn, Erg. d Anat 9. 1899 1900. — Mac Callum, Erg d inn M 11 1913. — Mac [illegible]
— Maresch, Frankf Zschr f Path 19.
1917 — Pepere, Zbl. f Path 1907.
Todyo, Frankf Zschr f Path 10. 1912
21 1918 — Toyofuku, Frankf. Zschr.

einer benachbarten Entzündung von der Augenhöhle, der Nasenhöhle z. B. bei Syphilis), vom Keil- und Siebbein, von Meningitis und Sinusthrombose aus. Die Gefahren des Abszesses für das Leben bestehen in Erregung einer Meningitis, im Durchbruch in den Ventrikel (ein Sechstel der Fälle), im Hirndruck, in frischer Encephalitis der Umgebung mit Ödem, in der Sinusthrombose mit Pyämie, im spontanen oder traumatischen Wiederaufflackern nach langer Latenz. Sehr selten heilt ein Abszeß von selbst dadurch, daß der Eiter sich durch Nase oder Paukenhöhle entleert oder sich eindickt und mörtelartig verkalkt oder resorbiert wird und die Balgkapsel sich zur schwartigen Narbe umwandelt. Dagegen bringt die operative Eröffnung in 50% Heilung, und schon 10 Tage nach dem Eingriff kann man als Überest eine Narbe oder Zyste finden.

Bei allgemeiner, z. B. puerperaler Pyämie ist der Hirnabszeß recht selten (nicht einmal 4%), häufiger (10%) sind metastatische Abszesse nach Lungenkrankheiten, wie Pneumonie, Bronchiektasie, fötide Bronchitis, Empyem, Gangrän. Nach dysenterischem Leberabszeß und vereiterten Hämorrhoiden hat man ihn gefunden, und endlich können alle Infektionskrankheiten, die das Hirn in einfache Entzündung versetzen, auch Abszesse erzeugen. Soor und Aktinomyzes bilden, ins Hirn verschleppt, Abszesse dort.

β) Myelitis

haemorrhagica, transversa, akut aufsteigende M., akute disseminierte M., Rückenmarksabszeß, Poliomyelitis anterior acuta, chron. Myelitis, multiple Sklerose.

Die Anwendung des Entzündungsbegriffes auf das Nervensystem, besonders auf das Rückenmark, begegnet großen Schwierigkeiten wegen der Eigenart seines Gewebes, namentlich der Sonderstellung der Neuroglia (Lit. *Schmaus*, *Redlich*). Immerhin pflegt man als Myelitis Veränderungen zu bezeichnen, die mit kongestiver Hyperämie, Transsudat und Emigration von Leukozyten beginnen, zu parenchymatöser Degeneration mit Erweichung führen und gelegentlich in produktive hyperplastische Gewebsbildung, andere Male in Narbengewebe mit Schrumpfung ausgehen. Sehr fraglich ist aber, ob alle Narben, Verdichtungen und Sklerosen diesen Weg genommen haben, ob daher ohne weiteres ein sklerotischer Zustand als Rest und Ausgang einer Entzündung gelten darf. Es ist sicher, daß primäre, wohl meist toxische Schädlichkeiten auf dem Blutweg das spezifisch nervöse Gewebe treffen und zugrunde richten, und daß seine Spaltungs- und Entartungsprodukte die Neuroglia [illegible] entstandene Lücke ausgef[illegible] ren Worten: verschiedene U[illegible] auch gleiche Ursachen hab[illegible] kt die Ausdehnung des [illegible] bedeutend. Wie jede Entzündung, setzt sich auch die Myelitis aus degenerativen, zirkulatorischen (exsudativen und infiltrativen) und produktiven Störungen zusammen, und nach dem Vorhandensein und Vorwiegen der einen oder anderen kann man verschiedene Formen unterscheiden. Auch die Reihenfolge derselben kann wechseln, denn es leuchtet ein, daß eine Schädlichkeit zugleich Gewebe und Gefäße treffen, also degenerative und zirkulatorische Veränderungen auslösen kann, oder daß zunächst die Gefäße leiden und dann die Gefäßveränderungen Degeneration hervorrufen, daß endlich die zarten und empfindlichen spezifischen Gewebselemente eine Entartung erleiden, deren Zerfallsprodukte chemotaktisch auf Gefäße und Blut wirken und damit Exsudat und In-

187 1907. — Wassertrilling, W. kl. W. 1908. — Yanase, W. kl. W. 1907, Nr. und Jb. f. Kindhlk. N. F. 67.

D. Hypophysis.

Aschner (*Funktion*), Pflüg. Arch 146. 1912. (*Diabetes insipidus*), B. Kl. W 1916, Nr. 28 u. M. m. W. 1917, Nr 3) — Ascoli-Legagni (*Exstirpation*), I. Inter Path.-Kongr. Turin 1911 u W. kl. W. 1912 — Bab (*Diurese*), M. m W. 1916, Nr. 48—5 — Benda, in Hdb. d. path Anat. d Nervensystems. Berlin 1903 — Berblinge Verh D. path. Ges. 16. 1913 u 17. 1914. (S. auch anschließende Diskussion) — Borchardt, Erg. d inn. M. 3. 1909. — Bregmann-Steinhaus (*Akromegalie*), Virch Arch. 188 1907. — Christeller (*Rachen*[illegible]*ophyse*), Virch. Arch. 216. 1914 (Lit.). — Creutzfeld-Kn[illegible] 213. 1913. — Cushing (*Exstirpation*), J. Hopk. Hos [illegible] *es insipidus*. Sammelreferat), Ther. d. Gegenwart [illegible] *und Tumoren*), Wiener Akad. 113. 1904, Beitr. z [illegible] 1910, Frankf. Zschr. f Path. 4. 1910. (*Nanosomia pituitar*[illegible] Zschr. z. path. Anat. 62. 1916.) — Fahr (*Hypophysäre Kachexie*), D m W. 1918, Nr. 8 (Lit). — Fischer, *Hypophysis, Akromegalie und Fettsucht*. Wiesbaden 1910, Frankf. Zschr. f. Path 5 1910 u. 11. 1912; Virch. Arch. 210 1912. — Froboese (*Tuberkulose*), Zbl f. Path. 1918, Nr. 5 (Lit. auch für Syphilis). — Fröhlich (*Dystrophie*), Wien klin. Rdsch. 1901. — Gautier (*Mischgeschwulst*), Frankf. Zschr. f Path. 19. 1916 (Lit.) — Goetsch-Cushing-Jacobson (*Exper*), J. Hopk. Hosp. Bull 22. Juni 1911. — Goldzieher (*Diabetes insipidus*), Verh D. path. Ges 16 1913 — Haberfeld (*Rachendachhypophyse*), Beitr. z. path. Anat. 46 1909; Frankf Zschr. f. Path. 4. 1910. — Heidkamp, Virch Arch. 210 1912. — Hueter (*Tuberkulose*), Virch. Arch 182 1905 — Kraus (*Lipoide*), Beitr. z path. Anat. 54. 1912. (*Übergangszellen*), 58. 1914 u 62 1916; (*Kolloid*), Virch. Arch. 218 1914. — Löwenstein (*Adenome*), Virch. Arch. 188. 1907. — Lubarsch (*Pigment*), B. kl. W. 1917, Nr. 3. — Marie, Pierre (*Akromegalie*), Rev. de Méd. 1886. — Martius, Frankf. Zschr. f Path. 11. 1912 — Münzer (Sammelreferat), B. kl W. 1910, Nr. 8 u 9 — Naegeli, I.-Diss. Zürich 1911. — Pende (*Rachendachhypophyse*), Beitr. z path Anat. 49 1910. — Petrén (*Akromegalie*), Virch. Arch. 190. 1907; Beitr. z. path Anat 54. 1912. — Pick, D. m W. 1911, Nr. 42—45 — Rößle (*Kastration*), Virch. Arch 216 1914. — Schönberg-Sakaguchi (*Kastration*), Frankf. Zschr. f. Path. 20. 1917. — Simmonds, M. m. W. 1913. (*Tuberkulose*), D. m W. 1914, Nr 7; (*Embolie*), Virch. Arch. 217. 1914, (*Riesenzellen*), Virch Arch. 223. 1917. — Sternberg, *Akromegalie* Nothnagels Hdb d. Path 7. 1897. — Strada (*Geschwülste*), Virch Arch 203 1911. — Streebe (*Gummata*), Beitr. z path. Anat. 37. 1905. — Trautmann (*Hypophyse und Thyreoidektomie*), Frankf. Zschr f Path. 18. 1916 (Lit.). — Stumpf, Virch Arch 206. 1911 u 209. 1912. — Vogel, Frankf. Zschr. f Path. 11. 1912. — Zuckermann (*bei Schilddrüsenaplasie*), Frankf Zschr. f. Path 14. 1913

E. Epiphysis.

Askanazy (*Teratom*), Verh D. path. Ges. 10. 1906. — Exner-Boese (*Exstirpation*), D Zschr. f. Chir 107. 1910. — v. Frankl-Hochwart (*Tumoren*), D. Zschr. f. Nervhlk. 37. 1909 — v. Gierke (*Diabetes insipidus*), Verh D. path. Ges. 17. 1914. — Goldzieher (*Tumor*), Virch Arch. 213. 1913. — Gutzeit (*Teratom*), I.-Diss Königsberg 1896 — Hempel, I-Diss. Leipzig 1901. — Krabbe (*Histol. u. Embryologie*), Anat. Hefte 54. 1916 (Lit.). — Marburg, W. m. W.; Neurolog. Inst Wien 17. 1909; D. Zschr. f. Nervenhlk. 36 1909; Erg. d. inn Med 10. 1913 — Münzer, B. kl. W. 1911, Nr. 37. — Oesterreich-Slavyk, Virch. Arch. 157. 1899. — Ogle, T., Path. Soc. London 50. 1899 — Pappenheimer (*Geschwulste*), Virch Arch 200. 1910 — Uemura (*Histologie und Geschwulste*), Frankf. Zschr. f Path 20. 1917 (Lit) — Weigert (*Teratom*), Virch Arch. 65. 1875

F. Nebennieren.

Zusamm[illegible] *kretion* (2.), Berlin-Wien 1913 (Lit.). — [illegible] *baden* 1911 — Landau, D, *Neben*- [illegible] in Nothnagels Spec. Path. (2) 18 1910 [illegible] W. 1909 (Lit.).

[illegible] *system:* Bayer, Erg. d allg. Path. 14 1910. — Chvostek, Erg d. allg Path 9. 1905 — Gierke, Erg d allg. Path. 10. 1906. — Kohn, Erg. d. Anat. 12 1903 u Arch. f mikr. Anat 62. 1903

Adrenalingehalt: Ingier-Schmorl, D. Arch. f. klin M. 104 1911 u. M m. W. 1911, S. 1046 — Lueksch, Virch. Arch. 222. 1916 u 223 1917

Anatomie und Histologie: Beckmann, Beitr z. path Anat 60 1914 — Félicine, Anat. Anz. 22 1902. — Gérard, Soc. anat Paris April 1911 — Plečnik, Arch. f. mikr Anat 66 1902. — Störk-v. Haberer, Arch f mikr Anat 72. 1908 —

verlängerte Mark erreichen. Die weiße Substanz leidet stärker als die graue. Öfter hat man keilförmige Herde zu einem größeren verschmelzen sehen. Die Ursache ist in infektiös toxischen Schädlichkeiten zu suchen, denn die Krankheit stellt sich nach Masern, Scharlach, Typhus, Variola, Gonorrhoe, Diphtherie und Puerperalfieber ein. Auch der Erkältung (Backer, Winterfeldzüge) hat man die Rolle zugewiesen, die ihr bei vielen Infektionen zukommt. Alle motorischen und sensiblen Störungen können auftreten, nur Schmerz ist selten. Blasenlähmung, Zystitis, Pyelonephritis und Blutinfektion bereiten das Ende vor.

Die Meningomyelitis kann sich an jede traumatische, metastatische, fortgeleitete oder epidemische Meningitis anschließen, was in der Tat viel häufiger geschieht, als man früher wußte. Längs der Gefäße und ihrer Scheiden kriechen die Infiltrate ins Rückenmark hinein, durch Gefäßthromben usw. entstehen Blutungen, Erweichung, ödematöse Quellung, Beteiligung der Wurzeln gibt sich durch entsprechende Symptome (Schmerz, Gürtelgefühl usw.) zu erkennen (Fig. 259).

Als anatomische Grundlage der von Landry beschriebenen akuten aufsteigenden Paralyse (Lit. *Cramer*), einer schlaffen Lähmung der Beine ohne Sehnenreflexe, bei erhaltener Sensibilität, mit Übergang auf die Arme und mit den bulbären Zeichen der Schluckbeschwerden und Sprachstörung, in Tagen oder Wochen tödlich verlaufend, hat man einen einheitlichen Befund nicht erheben können. Es wechseln Angaben über Myelitis transversa oder disseminata oder centralis (Erkrankung der grauen Substanz) oder Poliomyelitis acuta oder Polyneuritis oder endlich Beginn im verlängerten Mark mit absteigendem Verlauf (daher spinaler, neuritischer, bulbärer Typus). Die Ursache ist wohl eine infektiös-toxische, welche speziell die motorischen Bahnen schädigt, oft ohne grobere Gewebsveränderungen hervorzurufen. Es mehren sich Befunde von Bakterien im Rückenmark (Typhus, Milzbrand).

Weder klinisch noch anatomisch scharf umschrieben ist die akute disseminierte Myelitis (oder Encephalomyelitis). Es bestehen Übergänge zu diffuser und transversaler Myelitis, Beziehungen zur Poliomyelitis, klinische Analogien zur akuten aufsteigenden Paralyse, sowie zur multiplen Sklerose, deren akute Form sie gewissermaßen darstellt. Da die letztere Form mit Ataxie, Intentionszittern, skandierender Sprache, Nystagmus, Störung der Sensibilität und des Muskelsinnes, Delirium und Chorea einhergeht und da sie andererseits in Herdsklerose ausgehen kann, so liegt darin eine gewisse Berechtigung für die Annahme, daß auch der multiplen Herdsklerose ursprünglich eine akute Encephalomyelitis disseminata mit chronischem Ausgang zugrunde liege (s. diese).

Der Rückenmarksabszeß ist viel seltener als der Hirnabszeß, weil das Rückenmark durch die Wirbel gegen Traumen, durch seine Gefäßversorgung gegen Embolie geschützt ist. Trotzdem können Eitererreger das Rückenmark metastatisch auf dem Blut- oder Lymphwege treffen, und zwar von ursprünglichen Stätten aus, die z. B. in einer Thrombophlebitis der Plazenta, in Endokarditis, eitriger Pneumonie, Lungengangrän, tuberkulösen und bronchiektatischen Höhlen, in eitriger Prostatitis und Gonorrhoe gefunden wurden. Daneben kommt der Abszeß durch Fortleitung von einer eitrigen Meningitis aus zustande. Wie die Röhrenblutungen sitzt der Abszeß mit Vorliebe in den Hinterhörnern und bohrt sich auch wie jene eine Strecke weit in der Längsrichtung fort. Nicht jeder umschriebene Erweichungsherd darf als Abszeß angesprochen werden. Vorgang und Befund sind verschieden. Im Erweichungsherd wird man neben Zerfallstrümmern vorwiegend Körnchenzellen, im Abszeß dagegen gelapptkernige Leukozyten finden. Dann ist der

Stilling, Virch. Arch. 109. 1887. — Tuczek (*Pigment*), Beitr z. path. Anat. 58. 1914

Lipoide: Albrecht-Weltmann, W. kl. W. 1911. — Hueck, Verh. D. path. Ges. 15. 1912. — Krylow, Beitr. z. path. Anat. 58. 1914. — Landau-McNee, Beitr. z. path Anat. 58. 1914. — Ponomarew, Beitr. z path. Anat. 59. 1914. — Rothschild, Beitr. z path Anat 60 1914 — Scaglione, Virch. Arch. 219. 1915. — Sternberg, Beitr. z. path Anat. 60 1914.

Beziehung zu Herz-, Nieren- und Gefaßkrankheiten: Aschoff-Cohn, Verh. D. path. Ges 12. 1908. — Ehrmann, Arch f. exper. Path. u. Pharm. 1905 u. 1906. B. kl. W. 1909. — Erb, Arch f exper. Path u. Pharm. 53. 1905 — Goldzieher-Molnár, W. kl W. 1908. — Josué, Sem. m. 1903 u. 1904. — Nakahara, Virch. Arch 196. — Nowicki-Hornowski, Virch Arch. 196. — Oberndorfer, Zbl. f. Path. 1909. — Schur-Wiesel, W kl. W. 1907 u. D. m. W. 1907. — Thomas, Beitr. z. path. Anat. 49 1910 — Wiesel, *Arteriosklerose.* Wien 1909. — Ziegler, K., Beitr. z. path Anat. 38.

Entwicklung und Mißbildungen Aichel [illegible]
Beitr. z path Anat. 11. 1891. — Czerny, Zbl [illegible]
path. Ges. 1913 u. Jena 1915 — Lucksch, B [illegible]
chand, Virch Arch. 91 1883 u. Festschr. f. V [illegible]

Physiologische Degeneration Elliot-Armour, J. of Path. 15. 1911. — Kern, D. m. W. 1911. — Thomas, Beitr. z path. Anat 50. 1911.

Infektiös-toxische Degeneration Dietrich, Zbl f. Path. 1918. No. 6.

Atrophie: Beneke, Zbl f Path. Beiheft z. Bd 27 1916.

Blutungen: Chiari, W. m. Pr 1880 u Internat. Path. Kongr. Turin 1911. — Hengge, M. m W. 1904 — Schultze, M. m. W. 1905. — Simmonds, Virch. Arch. 170 1902

Tuberkulose. Elsässer, Path. J Tübingen 5. 1906. — Kaiserling, B kl. W. 1917, Nr. 4

Syphilis: Guleke, Virch. Arch. 173. 1903. — Kokubo, Z. f. Path. 1903. — Simmonds, Virch. Arch 218 1914.

Morbus Addisonii. Addison, London 1855. — Bauer, Virch. Arch 225. 1918. — Bittorf, Jena 1908 — Fahr, Verh D. path Ges. 17. 1914. — Hedinger, Verh D. path. Ges 1901 u. Frankf. Zschr. f. Path. 1. 1907. — Kahn, Virch. Arch. 200 1910 — Karakascheff, Beitr. z. path. Anat. 36. 1904 u. 39. 1906. — Leschcziner, Virch. Arch. 221. 1916. — Rössle, Verh. D. path. Ges. 17. 1914 (und anschließende Diskussion) — Wiesel, Zschr. f. Hyg. 24. 1903, Virch. Arch. 176. 1904, Beitr. z. path. Anat. 37. 1905.

Hypertrophie. Hecht, Zbl f. Path 1910. — Landau, (*Nebennierenrinde*), Jena 1915. — Simmonds, Zbl f. Path 1902. — Stilling, Virch. Arch. 119. 1889.

Transplantation Stilling, Beitr. z. path. Anat. 37. 1905. — Stürk-v. Haberer, Arch. f klin Chir 87. 1909.

Zysten: Marchetti, Virch. Arch. 172 1903. — Nowicki, Virch. Arch 207. 1912. — Oberndorfer, Beitr. z. path Anat. 29. 1901. — Sick, Virch. Arch. 172. 1903 — Thorel, Festschr. ärztl. Ver. Nürnberg 1902

[illegible] — Herx- [illegible] — Hook, Frankf. Zschr. [illegible] — Küster, Virch. Arch. [illegible] Lubarsch, Virch. Arch. [illegible] 1912 u. 62. 1916. — Manasse, [illegible] Gynäk. 64. 1901 u B. kl. W. 1912. — Prym, Frankf Zschr. f. Path. 14. 1913. — Rosenfeld (*Grawitzsche Geschwülste*), [illegible] ann, Virch. Arch. 211. 1913. — Schmidt, [illegible] inke, Frankf Zschr. f Path. 5 1910. — [illegible] B. kl. W. 1908. — Suzuki, B. kl. W. [illegible] s (*Chromaffiner Tumor*), Frankf. Zschr. f. [illegible] Tumor), Beitr. z. path. Anat. 58. 1914. —

derungen und entzündliche Infiltration nicht voneinander abhängig seien, sondern koordinierte Wirkungen des vom Blut zugeführten Virus. Die erste Ansicht kann sich darauf stützen, daß es bei Amputation sowohl als auch bei intrauteriner amniotischer Selbstamputation zu einer Atrophie der Zellen der Vordersäule kommt, um welche die Neuroglia sich verdichtet. Die zweite dagegen oder die vermittelnde erhält wesentliche Stützen durch neuere Untersuchungen frischer Fälle. Diese aber haben folgendes Ergebnis: Im akuten Stadium (den zwei ersten Wochen) findet man im weichen, roten, quellenden, unscharf begrenzten Vorderhorn viele einkernige Rundzellen um die Gefäße, epitheloide und Körnchenzellen, daneben schon gequollene Achsenzylinder und Ganglienzellen, in der 2. Woche Infiltration und starke Füllung der Gefäße im Sulcus anterior, venöse und kapilläre Blutungen, an den Nervenzellen Quellung, Abrundung, körnige Trübung, Verfettung, fehlende Dendriten, variköse Neuriten, Kernverlust, Schwund des Tigroid, Aufhellung, Vakuolen, Schrumpfung mit Kernpyknose. Die Herde sind abhängig von Gefäßen. An den Neurofibrillen trifft man oft auffallend geringe Veränderungen, oft aber Verminderung und Ausfall im Bereich des Vorderhorns, ferner großen Kernreichtum, der sich vorwiegend auf Gitterzellen, vermehrte und regressiv veränderte Gliakerne, einzelne Leukozyten, viele Lymphozyten bezieht. Man beobachtet Vermehrung und Loslösung von Adventitiazellen und damit Bildung mesodermaler Abraumzellen und Stäbchenzellen, ferner Bildung mesodermaler und gliogener Wanderzellen und Ansammlung hämatogener Elemente. In der Umgebung starkerer Zerfallsherde wuchert die Glia (Gliarasen, gemästete Gliazellen). Die Scheiden der Arterien und Venen sind mit Lymphozyten und Plasmazellen gefüllt. Die perivaskularen Infiltrate erstrecken sich auch auf die weiße Substanz und etwa auf die Clarkeschen Saulen und auf die Pia, wie denn überhaupt oft der ganze Rückenmarksquerschnitt Veränderungen zeigt, woraus das Vorderhorn nur durch besonders starke Beteiligung hervorragt. Vermutlich geht der Entzündungsprozeß von der Pia aus und verbreitet sich auf dem Weg der Gefäßscheiden auf die Substanz des Rückenmarks. In der Erkrankung der Zellgruppen herrscht keine Regel, auch Clarkesche Säulen und Hinterhorn können befallen sein. Schon nach 2 Wochen weist die Marchische Methode Markzerfall der vorderen Wurzeln nach. Nach Jahresfrist trifft man ein Übergangsstadium von Degeneration zu beginnender Regeneration. Das betroffene Vorderhorn ist schmäler, grau, gelatinös, um die Gefäße liegt Pigment, das Rundzelleninfiltrat hat abgenommen, aber noch liegen Körnchenzellen in den perivaskulären Scheiden, die Ganglienzellen sind verschwunden, am Rande sind noch klümpchenförmige Reste davon vorhanden, andere sind verkalkt (was sich übrigens schon nach wenigen Wochen vollziehen kann), polygonale epitheloide Zellen und Spinnenzellen beherrschen das Feld. Markhaltige Nervenfasern und vordere Wurzeln sind stark entartet. Nach Jahren tritt die Krankheit in ein stationäres Stadium mit Verschmälerung und Einsinken der Vordersäule auf dem Schnitt, spärlichen, verdickten Gefäßen im Herd, Pigmentkörnern um die Gefäße, gänzlichem Schwund der Ganglienzellen oder verkalkten Resten, feinem Gliafilz. Daran schließt sich eine Atrophie der Pyramidenbahn an durch das Rückenmark, das verlängerte Mark, die Brücke, innere Kapsel bis in die Hirnwindungen hinauf, was offenbar als Entwicklungshemmung, als ein Stillstand unfertiger, erst angelegter Bahnen gedeutet werden kann; ein wichtiges Beispiel transneuraler Beeinflussung einer oberen Bahnstrecke durch eine untere.

So anerkennen wir heute die Poliomyelitis nur als ein Glied in der Kette der akuten vaskulären Entzündungen, dessen Eigenart nur in der Lokalisation im Gebiet der Arteria sulci und sulcocommissuralis beruht. Diese Auffassung erklärt

Wegelin, Verh. D. path. Ges 15. 1912. — Winkler, *Die Gewächse der Nebennieren.* Jena 1909.

G. Karotis- und Steißdrüse (vgl. Chromaffines System).

Karotisdrüse: Beitzke, Char. Ann. 33. 1909 — Betke, Beitr. z klin. Chir. 95. — Chiari, O. M, Beitr. z. klin. Chir. 81. 1912. — Gronemann, Virch. Arch 218. 1914 (Lit.) — Kaufmann-Ruppanner, D. Zschr. f. Chir. 80 1905. — Kohn, Arch f mikr. Anat 56. 1900. — [illegible] Marchand, Festschr. f Virchow 1. Berlin [illegible] f. Path. 18 1916 — Monckeberg, Beitr. [illegible] Arch. f. klin. Chir. 102. 1903. — Oberndo[illegible] Beitr. z. path. Anat 2. 1892. — Schaper, A[illegible] Ärztl Verein Hamburg 25. 2. 1913. — St[illegible] Störk, Arch. f. mikr. Anat. 69. 1907. — Zondek, B. kl. W. 1908.

Steißdrüse: v. Hleb-Koszanka, Beitr. z. path. Anat 35. 1904

Sehr haufig sind ganz atypische Falle, wo die Diagnostik im Stiche läßt. Das wechselvolle klinische Bild erklärt sich durch den willkürlichen und zufälligen Sitz der Krankheitsherde (Fig. 277 *a, b, c, d*). Wohl hat man zerebrale, bulbäre und spinale Formen unterschieden, doch ist meist das ganze zentrale Nervensystem von Dutzenden und Hunderten umschriebener grauer bis lachsroter (an der Luft) zähderber, selten weicher, vorragender oder einsinkender Herde befallen. Bei aller Regellosigkeit sind doch gewisse Stellen bevorzugt, z. B. Hirnstamm, Balken, Wand des Seitenventrikels, Boden des 4 Ventrikels, Ependym, Brücke, Hirnstiele, verlangertes Mark, weiße Hirn- und Rückenmarkssubstanz. Häufig sind Optikus, Olfaktorius, Trigeminus, Hypoglossus mit erkrankt im Gegensatz zu den peripheren Nerven. Die Herde sind im Markscheidenpräparat scharf abgegrenzt, die Markfasern am Rand wie abgeschnitten oder zugespitzt, das Mark fettig entartet, oft ziehen wohl auch einzelne Markfasern durch den Herd hindurch. An Stelle der untergegangenen Markscheiden wuchert die Glia, drangt die erhaltenen Fasern auseinander und bildet einen dichten Filz mit wohl ausgebildeten Spinnenzellen oder auch ohne vermehrte Zellen. So bekommt man im allgemeinen durch Farbung der faserigen Glia ein positives Bild des durch die Markscheidenfarbung negativ dargestellten Herdes; nur in der Hirnrinde, wo kleine Herde oft keilförmig, fast infarktähnlich aussehen, wo schon normalerweise die Glia keine Fasern bildet, kommt es auch in den Herden der multiplen Sklerose nicht zu Faserbildung. Dieser Befund weist darauf hin, daß bei der Pathogenese der multiplen Sklerose die Gliawucherung wohl kaum das Primäre sein dürfte. Die Grenzen des Gliapraparates (Viktoriablau, *Ranke*) sind lange nicht so scharf wie bei der Markscheidenfärbung, weil die Gliawucherung allmählich in die normale übergeht. In alten Herden fuhrt die starke Vermehrung der faserigen Glia zu einem dichten Filz besonders dicker Fasern; auch im Rückenmarksgrau kann die faserige Glia stark wuchern. In der Mitte alter Herde fehlt die Vermehrung der Gliakerne. Breite Mäntel gewucherter Glia umhüllen die Gefäße eine Strecke weit in die Umgebung der Herde. Große Mengen von Körnchenzellen zeigen den Markzerfall an, stehen später nur noch am Rande. In den stark erweiterten perivaskulären Lymphräumen im Herd und seiner Umgebung findet man spät noch Abräumzellen und Plasmazellen in großen Mengen, die nur in den ältesten Herden

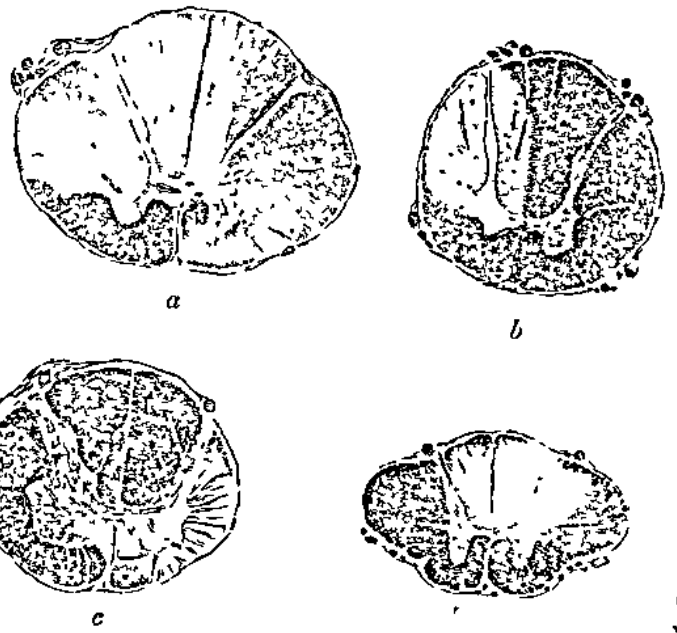

Fig 277 O = 6 1, R = 3 1

a oberstes Halsmark
b oberes Brustmark
c 1 Lendensegment
d Brustmark

Multiple Sklerose Die Herde sind nicht an Strangsysteme gebunden, wie zufällig über den Querschnitt verstreut

Mangelhafte Intelligenz, unwillkurliches Lachen, Schwindel, Doppeltsehen, Nystagmus, Muskelspannung, Nacken- und Rückenstelfigkeit, spät Intentionszittern, schwankender ataktischer Gang, Steigerung der Patellar-, Trizeps-, Vorderarmreflexe, Dorsalklonus, keine skandierende Sprache.

XV.

Haut.

Von

L. JORES.

Mit 15 Figuren im Text.

(A. Haut, Kutis, τὸ δέρμα.)

1. Normale Anatomie und Histologie.

Die Haut bildet die äußere Bekleidung des Körpers. Sie besteht aus den Elementen zweier Keimblätter: das äußere liefert die Epidermis (Oberhaut) und die von ihr ausgehenden Gebilde, nämlich Drüsen, Haare und Nägel. Das mittlere Keimblatt bildet die Kutis (eigentliche Haut), welche wieder in das Korium (Lederhaut) und das Unterhautbindegewebe eingeteilt wird.

An der Epidermis unterscheidet man die Malpighische Schicht und die Hornschicht. Die Malpighische Schicht bildet die untere und jüngere Lage. Ihre Zellen sind durch feine, ineinander übergehende Protoplasmafäden untereinander verbunden (sogenannte Interzellularbrücken). Die der Kutis zunächst gelegenen Zellen (Basalzellen) haben nahezu zylindrische Form. Die über den Basalzellen befindliche Schicht enthält polygonale Zellen, deren Protoplasmafasern besonders lange Zellfortsätze bilden, weshalb diese Lage als Stachelschicht (Stratum spinosum) bezeichnet wird. Die oberste Lage der Malpighischen Schicht heißt Körnerschicht (Stratum granulosum). Sie ist dadurch charakterisiert, daß ihre Zellen Körnchen von erheblicher Widerstandsfähigkeit enthalten (Keratohyalin). Die Keratohyalinkörner leitet man vom Kern ab, sie sind aber chemisch weder reines Chromatin noch reines Nuklein.

Die Hornschicht (Stratum corneum) besteht aus transparenten Plättchen, die keine Kerne oder nur die Reste von solchen aufweisen. Die tiefere, also oberhalb des Stratum granulosum gelegene Schicht heißt Stratum lucidum, weil ihre Zellen Eleidinkörner enthalten, welche dem Zellkörper einen hellen Glanz verleihen. Das Eleidin hat man früher mit dem Keratohyalin identifiziert, doch sind die beiden Substanzen verschieden. Auch gehört das Eleidin nach Ciliano nicht zu den Fetten, sondern zu den Albuminen. In der Hornschicht kommt aber Eigenfett vor (Ölsäure und fettsaure Chole-

Anmerkung. Bei der Vorbereitung vorliegender Auflage wurde für die Darstellung der dem Verfasser des Kapitels schwerer zugänglichen Hautkrankheiten die freundliche Beratung des Herrn Professor Rost in Freiburg erbeten und erhalten, was hier dankend hervorgehoben sei.

die Reizleitung denken möge. Durch Widerstand und Erschwerung kann eine fortlaufende Bewegung in eine unterbrochene umgewandelt werden, wie der Wasserstrahl durch Zudrehen des Hahns in Tropfenfallen. So gewinnt man ein Verständnis für die Periodizität der erwähnten Kardinalsymptome und ihre Abhängigkeit von den Formveränderungen.

Vom Standpunkt der Technik ist die multiple Sklerose ein Musterbeispiel für die analytische Methode unserer neueren Histologie mittelst elektiver spezifischer Verfahren, indem die Markscheidenfärbung in den Aufhellungsbezirken den Ausfall des Markes (negativ), die Gliafärbung (Viktoriablau) die kompensatorische Gliawucherung (positiv), die Marchische Methode den frischen Markzerfall (positiv), die Versilberung (*Bielschowsky*) das Erhaltenbleiben der Achsenzylinder und Fibrillen (positiv) und die Nervenzellenfärbung (*Nissl*) die geringe Schädigung der Nervenzellen anzeigen. Jede Methode ist nur eine Frage an die Natur und bringt daher für sich allein nicht viel aus ihr heraus. Zusammen aber bilden sie das Kreuzfeuer der Fragen, in das man die zu verhörende Natur hineinstellt.

γ) Meningitis.

Entzündung der Hirn- und Rückenmarkshäute.

Pachymeningitis.

P. haemorrhagica interna, Haematoma durae matris, P. externa suppurativa, P. cervicalis hypertrophica.

Wie die serösen Häute, so sind auch die Hirnhäute wegen ihres Gefäßreichtums und maschigen Baues für Entzündungen besonders empfänglich. An der harten Haut ist die innere Schicht reich an Kapillaren. Daher entsteht an der Innenfläche, als eine vaskuläre Entzündung, die **Pachymeningitis haemorrhagica interna.** Man erkennt sie an einem dünnen, schleierartigen oder spinnwebigen Hautchen, das man abziehen und wie einen Schnitt mikroskopisch untersuchen kann. In ganz frischen Fällen findet man Leukozyten in Fibrinnetzchen, später Fibroblasten und neue Gefäße, ganz so wie bei serösen Häuten. Die jungen, weiten und dünnen Gefäße („Riesenkapillaren") sind brüchig und bluten leicht, der Blutfarbstoff wird von Zellen verarbeitet und gibt später dem Häutchen einen zimtbraunen Farbenton. Man findet ihn oft an Konvexität und Basis. Die Vorgänge der entzündlichen Ausschwitzung, der Gefäßneubildung von der inneren Gefäßschicht der Dura aus, Blutung und Pigmentbildung, endlich bindegewebige Neubildung (Organisation) können sich in der angeführten Reihenfolge periodisch in Schüben wiederholen und dadurch eine lamellar geschichtete, bis 1 cm dicke Haut, gewissermaßen eine dritte, und zwar mittlere Gehirnhaut bilden, die wie eine Kappe das Gehirn überzieht (Fig. 278). Verfasser sah das bei einem dreijährigen Knaben, dessen Vorgeschichte auch nicht den geringsten Anhaltspunkt zur Erklärung gegeben hatte. Selten entstehen durch Resorption mehrkammerige zystische Höhlen, die sich mit Serum füllen (Hygroma durae matris). Es kommt gewiß auch vor, daß nicht eine entzündliche Ausschwitzung mit Auflagerung den Anfang macht, sondern eine flächenhafte Blutung, die sich nach Art des Thrombus organisiert oder eine Gefäßneubildung aus der vaskulären Innenschicht, wie wir ja auch anderwärts (an Hornhaut und Herzklappen) Entzündungen von vorwiegend vaskulärem Charakter kennen; doch ist nicht einzusehen, warum bei der großen Ähnlichkeit mit Entzündungen der serösen Häute der primäre Vorgang nicht oft die Exsudation sein soll. Man wird sich auch hier vor einseitiger Deutung hüten müssen.

stearinester) (*Unna* und *Golodetz*). Die Dicke der Hornschicht zeigt in verschiedenen Körperregionen erhebliche Unterschiede.

Die Kutis stößt nicht in ebener Berührungslinie an das Epithel, sondern sendet papillenförmige Gebilde in die Epitheldecke. Die letztere erhält dadurch nach der Kutis zu leistenartige Hervorragungen, welche vielfach aber nicht korrekt Epithelzapfen genannt werden, weil sie in Querschnitten zapfenförmig aussehen. Der die Papillen bildende oberflächlichste Teil der Kutis heißt Pars papillaris (Papillarkörper). Er besteht aus zarteren, kollagenen und elastischen Fasern und ist reich an Blutgefäßen. Die Papillarschicht geht nach unten ohne scharfe Grenze in die Pars reticularis der Kutis über. Dieselbe besteht aus dicken Bindegewebsbündeln und kräftigen elastischen Fasern, welche den Bindegewebsbündeln parallel ziehen und unter sich durch feine Querfasern verbunden sind. Reichliche Züge feinerer elastischer Fasern begleiten die Drüsen und Haarbälge.

Das subkutane Bindegewebe besteht aus Fettbindegewebe mit individuell verschieden starker Entwicklung. Das kollagene Bindegewebe, dem feine elastische Fasern nicht sehr reichlich beigegeben sind, umscheidet das Fettgewebe in Form kleiner Haufen (Fettläppchen).

Die Kutis schließt auch die Haarbälge, Haare und Drüsen der Haut in sich. Die Haarbälge reichen von der Oberfläche bis ins Korium oder (bei stärkeren Haaren) bis ins Unterhautbindegewebe. Der Haarbalg wird von einer bindegewebigen, an elastischen Fasern reichen Längs- und Ringfaserschicht gebildet, auf welche nach innen die zarte Glashaut und dann eine Epithelauskleidung folgt. Diese besteht bis zur Einmündung der Talgdrüsen aus allen Schichten des Oberflächenepithels, von da ab weiter abwärts ist nur noch eine dem Stratum Malpighii ähnliche, nach unten sich verdünnende Schicht vertreten (äußere Wurzelscheide). Von ihr nach innen liegt die innere Wurzelscheide, bestehend aus länglichen Zellen, deren obere Lage verhornt ist. Am Boden des Haarbalges erhebt sich eine aus Bindegewebe gebildete Papille. Die der Papille aufsitzenden Zellen der Epithelschicht bilden die Matrix des Haares und der inneren Wurzelscheide. Der Haarbalg besitzt einen Muskel (Arrector pili), der in Form eines platten Bündels glatter Muskelfasern von außen oben aus dem Korium in schräger Richtung an ihn herantritt.

In den oberen Teil des Haarfollikels münden regelmäßig eine oder mehrere Talgdrüsen. Diese haben einen traubigen Bau. Ihre Zellen bilden eine direkte Fortsetzung des Stratum Malpighii des Haartrichters. In dem sekretorischen Teil sind die Zellen stark vergrößert, von polyedrischer Gestalt und mit Fettkügelchen gefüllt. Sie werden unter Degeneration und Freigabe ihres Inhaltes dadurch, daß vom Fundus der Alveole aus immer neue Zellen heranwachsen, allmählich nach außen gedrängt.

Knäueldrüsen sind unverzweigte Drüsenschläuche, deren unterster Teil zu einem Knäuel zusammengerollt ist. Der obere Teil, Ausführungsgang, verläuft leicht geschlängelt durch die Kutis, tritt in die Epidermis stets zwischen den Papillen ein und durchbricht das Stratum corneum in korkzieherartigen Windungen. Die Knäueldrüsen werden nach ihrer Sekretion vielfach Schweißdrüsen genannt, doch ist erwiesen (*Unna*), daß sie auch fettige Substanzen absondern

Gefäße. Von einem subkutanen anastomosierenden, arteriellen Netzwerk gehen Zweige nach aufwärts, welche sich baumförmig verasteln und wieder miteinander anastomosieren. In dem oberen Drittel der Kutis bilden sie ein subpapilläres Netzwerk. Von letzterem entspringen die Gefäße, welche in die Papillen gehen. Auch die Venen bilden Netze, die noch reichlicher sind, als die arteriellen.

in den Hirnhöhlen **Meningitis ventricularis** nennt, kann sich zurückbilden. Hierbei hinterlassen Wucherung und Desquamation des Endothels der arachnoidalen Maschen milchige Trübung. Toxische und infektiöse Einflüsse (Influenza, Scharlach, Masern, auch Sonnenstich) liegen ihr zugrunde. Es sind Pneumo- und Streptokokken, Typhus-, Tuberkel-, Influenza- und Kolibazillen gefunden worden.

Mit gehäuftem Auftreten gelapptkerniger Zellen den Venen entlang wird das Exsudat eitrig. Solche Entzündungen sind oft aus der Nachbarschaft fortgeleitet, aus der Kopfschwarte, den Knochen (Felsenbein), Dura und Hirn, aus den Lymphdrüsen, den Gefäßen und Nerven entlang; auffallend häufig folgen sie wohl auf dem Blutwege den Lungenkrankheiten (Bronchiektasie, putride Bronchitis, Abszeß, Gangrän, Empyem); möglicherweise entstehen sie retrograd nach Thrombophlebitis der Jugularis interna, nach Sinusthrombose. Sehr häufig sind sie eine metastatische Folge septisch-pyämischer Vorgänge, der Endokarditis, fibrinösen Pneumonie, des Gelenkrheumatismus, der Influenza, des Typhus, des Scharlachs, und dieser Ursprung prägt sich auch im Bakterienbefund aus (Staphylo-, Strepto-, Pneumo-, Gonokokken, Influenza-, Typhus-, Koli-, Rotz-, Milzbrandbazillen, nach Ohreneiterung auch der Bac. pyocyaneus).

Eine in jeder Hinsicht merkwürdige und keineswegs völlig aufgeklärte Krankheit ist die **Meningitis cerebrospinalis epidemica** (Genickstarre). Sie wird gewöhnlich als primäre (genuine oder idiopathische) Erkrankung aufgefaßt, doch mit zweifelhaftem Recht, da gleichzeitig dieselben Erreger oft in Lungen, Nasenhöhlen, Paukenhöhle gefunden wurden, wodurch sie eher als eine fortgeleitete oder metastatische Entzündung gekennzeichnet würde. Sie ist auch nicht ausschließlich epidemisch, sondern häufig sporadisch, in großen Städten kommen beständig einzelne Fälle zur Beobachtung. Ihr Erreger ist nicht einheitlich und spezifisch. Außer Befunden des Diplo-, Staphylo- und Streptokokkus ist am besten der Meningococcus (Diploc.) intracellularis (*Weichselbaum*) gekennzeichnet, der etwas an Gonokokkus erinnert, was Färbbarkeit, Doppelform und Lagerung in Zellen betrifft. Er ist besonders bei den Epidemien (Kasernen usw.) vorhanden, oft in großer Menge und außer in den Meningen auch in der Nase und ihren Nebenhöhlen. Wie bei Typhus und Diphtherie gibt es aber auch gesunde „Kokkenträger".

Das Exsudat der eitrigen Meningitis ist gelblich-sulzig, eitrig-serös, rein eitrig-flussig, eitrig-fibrinös, folgt in gelben und grünlichen Streifen den Furchen und Venen, häuft sich (besonders bei der epidemischen) gern an der Basis, namentlich in den Zisternen, während andere gewöhnliche eitrige Meningitiden die Konvexität bevorzugen. Häufiger als man wohl annimmt, erkrankt die Hirnsubstanz durch Fortkriechen der Entzündung den Gefäßen und Piascheiden entlang. Es kommt zu entzündlichem Ödem und Erweichung (Meningoencephalitis). Schleicht die Entzündung durch die Hirnspalten auf die Adergeflechte, so füllt sich der Ventrikel mit Exsudat (M. ventricularis); verlotet sie die Ausflußwege der Ventrikelflüssigkeit, so erfolgt Hydrocephalus. Die Adergeflechte leiten die Entzündung wie eine Zündschnur.

Alle zerebralen Meningitiden pflanzen sich leicht und rasch (innerhalb 1—2 Tagen) auf das Rückenmark (Leptomeningitis spinalis), besonders seine Hinterfläche, fort. Das gilt nicht bloß für die zerebrospinale, die davon den Namen führt. Exsudatzellen und Bakterien auf dem Wege der Lumbalpunktion zu gewinnen und zu erkennen, beruht auf dieser Erfahrung. Die Flüssigkeit enthält über 1‰—1% Eiweiß, polynukleäre Leukozyten bei akuter Meningitis. Außer durch das große Hinterhauptsloch vom

Die Lymphgefäße sind in den Papillen und der Kutis vertreten und vereinigen sich in der Subkutis zu einem Netz. Durch Injektion lassen sich auch wandungslose Saftspalten in der Kutis nachweisen, welche von den Papillen aus mit den interspinalen Hohlräumen des Rete Malpighii kommunizieren.

Nerven treten ebenfalls von unten in die Haut ein, durchsetzen die Lederhaut und bilden unter den Papillen Netze. Von diesen steigen Fasern gegen die Epidermis und endigen zum Teil als marklose Ausläufer in den interspinalen Räumen des Rete Malpighii. Andere Nerven endigen in den Tastzellen, Endkolben und Tastkörperchen.

2. Leichenerscheinungen.

Infolge des Aufhörens der Blutzirkulation erbleicht die Haut und ihre weißlich gelbliche Eigenfarbe tritt stärker hervor. Von diesem Erbleichen werden auch die akuten, auf Hyperämie beruhenden Exantheme in der Regel betroffen, so daß sie ganz verschwinden oder nur noch schwach erkennbar sind. Die Stauungshyperämien (Zyanose) erhalten sich besser.

Das in den Gefäßen befindliche Blut sammelt sich infolge der Schwere an den abhängigen Körperteilen, wodurch daselbst bläulich-rote fleckige und streifige Verfärbungen der Haut entstehen (Totenflecke, Livores). Die Totenflecke treten am stärksten auf beim asphyktischen Tod und sind gering oder fehlen bei anämischen Leichen. Zum Unterschiede von Blutungen zeigen die Totenflecke beim Einschneiden nur feine Blutpünktchen (entsprechend den durchschnittenen Gefäßen), kein freies Blut im Gewebe.

Außer diesen hypostatischen Totenflecken kommen als Folge der Fäulnis auch rötliche Flecke vor, welche auf Diffusion des Blutfarbstoffes in das Gewebe beruhen (Diffusionsflecke).

Als Fäulnisveränderung tritt eine grünliche Färbung der Haut auf, die über den Bauchdecken und über den Inguinalbeugen ihren Anfang nimmt. Bei fortgeschrittener Fäulnis kommt es zu einer blasigen Abhebung der Oberhaut, wodurch die Oberhaut sich leicht in großen Fetzen abstreifen läßt. Weiterhin entwickeln sich im Korium und Unterhautzellgewebe Fäulnisgase. Nägel und Haare werden locker und es kommt schließlich zu einer jauchigbreiigen Verflüssigung der Gewebe.

Stellen der Haut, an denen die ganze Oberhaut oder ein Teil derselben abgehoben ist, trocknen durch Verdunstung ein und werden hart, pergamentartig. Unter besonderen Umständen kommt es zur Austrocknung (Mumifikation) der ganzen Leiche, wobei die Haut trockenharte, braune Beschaffenheit annimmt.

Bei der Fettwachsbildung werden die Neutralfette in Fettsäuren gespalten und letztere zum Teil auch in ihre Seifenverbindungen übergeführt. Die Leichen sehen starr, wie versteinert aus. Die Oberfläche ist grobkörnig und fühlt sich fettig, seifig an.

3. Mißbildungen.

Größere Defekte der Haut sind die natürlichen Begleiterscheinungen der allgemeinen Mißbildungen äußerer Körperformen und bedürfen als solche keiner weiteren Erwähnung.

Angeborene Anomalien des Haarwuchses und der Pigmentbildung werden an anderer Stelle Erwähnung finden.

Von Wichtigkeit sind angeborene Gewebsmißbildungen, die als Nävus (Muttermal) bezeichnet werden. Anatomisch sind die Nävi

chen in der Piascheide kleiner Gefäße, daran setzen sich neue, das Zentrum des Konglomerats verkäst, die Peripherie besteht aus jungen Knötchen [illegible] durchscheinende Wachstumszone dar, [illegible] Verkäsung allmählich aufgezehrt wird, [illegible] ein dünner Bindegewebsrand übrig bleibt. Bazillen sind im Anfange nachzuweisen, später nicht mehr. Gelegentlich erweicht der Tuberkel im Innern, während er selten verkalkt oder vereitert. Die umgebende Hirnzone ist oft weich, so daß der Tuberkel beim Hantieren herausfällt oder an den Meningen hängen bleibt, wenn er oberflächlich sitzt.

Manchmal ergeben sich Beziehungen zu einer Tuberkulose des Mittelohrs und Felsenbeins, andere Male zu Tuberkulose der Hals- und

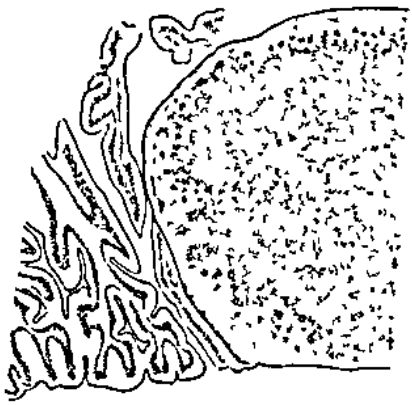

Fig. 279. O = 2,5 : 1, R = 1,8 : 1. Walnußgroßer Konglomerattuberkel des Oberwurms, 27 Jähr. ♂ ohne klinische Erscheinungen.

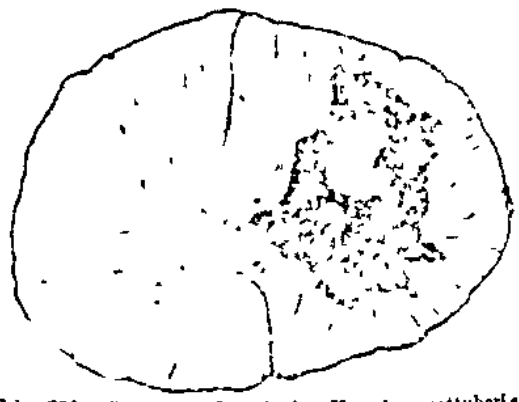

Fig. 280. O = 8 : 1, R = 4 : 1. Konglomerattuberkel des Halsmarks, teils in der grauen, teils in der weißen Substanz. Zwei Verkäsungszentren, am Rande viele Riesenzellen.

Bronchialdrüsen, der Lunge, Knochen, des Darmes, der Hoden, Prostata, so daß die Zahl der rein primären Konglomerattuberkel des Hirns sehr zusammenschrumpft. Wächst der Tuberkel den Häuten entgegen, so steckt er sie an und wirkt durch Meningitis tödlich. Im Kleinhirn und an manchen Stellen des Großhirns kann er sehr groß werden, ohne sich klinisch bemerkbar zu machen, andere Male macht er Zeichen des Hirntumors wie Rindenepilepsie, Monoplegie, aber geringen Hirndruck und daher selten Stauungspapille.

Tuberkulose des Rückenmarks.

Zahlreiche disseminierte Tuberkel des Rückenmarks etwa mit myelitischen Herden und Strangdegenerationen sind sehr selten. Konglomerattuberkel, die durch Metastase einer Lungen-, Knochen-, Gelenk-, Drüsentuberkulose oder auf dem Lymphwege nach Wirbelkaries entstanden, sind ebenfalls seltene Dinge (Fig. 280). Im Rückenmark ist der Konglomerattuberkel häufiger als im Hirn solitär, also weniger häufig multipel. Im übrigen haben sie viel Ähnlichkeit mit Hirntuberkeln, sind rundlich, hart, gelbgrün, zuweilen geschichtet, zentral erweicht, ihre Umgebung quillt ödematös und erweicht. Natürlich sind sie fast nie so groß wie Hirntuberkel. Auch die größten sind noch von einer Rückenmarkszone umgeben, daher von außen nicht oder nur an einer leichten Auftreibung sichtbar. Am häufigsten finden sie sich im Lendenmark. Lange erhalten sich noch einzelne Achsenzylinder im Tuberkel.

sehr verschiedenartig, haben vielmehr nur das Gemeinsame, daß sie angeborene, geschwulstartige Fehlbildungen der Haut darstellen.

Naevus vasculosus (Angioma) zerfällt in mehrere Unterarten:

Angioma simplex (Teleangiektasie) tritt als hellrote oder mehr bläulichrote oder weinrote Flecken auf, mit glatter, zuweilen etwas über das Hautniveau erhabener Oberfläche. Die Angiome sind meist klein, können aber auch sehr große, flächenhafte Ausdehnung gewinnen. Sie wachsen nach der Geburt mit der Umgebung zusammen und bleiben dann, von seltenenen Ausnahmen abgesehen, stationar.

Das Angioma cavernosum kommt seltener und zwar meist in Form kleiner, zyanotisch gefärbter Geschwülste vor. (Histologie der Angiome s. allgem. Teil, Geschwülste.)

Lymphangiome kommen nicht selten vor und sitzen entweder in der Kutis oder entwickeln sich subkutan. Sie treten auf in Form kleiner zirkumskripter, warzenähnlicher Gebilde oder als größere, leicht erhabene Vorwölbung (tiefsitzende Lymphangiome) (Histologie s. allgem. Teil, Geschwülste).

Als Lymphangioma tuberosum multiplex bezeichnet man multipel auftretende stecknadel- bis erbsengroße Geschwülstchen, welche mikroskopisch außer zystischen Bildungen Zellschläuche aufweisen, die wahrscheinlich auf Wucherung von Lymphgefäßendothelien zurückgeführt werden müssen.

Naevus pigmentosus (Pigmentmal). Die Pigmentnävi erscheinen als bräunliche oder dunkelschwarzbraune, leicht erhabene Flecke, auch als stärker hervorragende, warzige oder papilläre Bildungen (N. verrucosus). Sie sind nicht selten behaart (N. pilosus), zuweilen selbst tierfellähnlich über größere Hautpartien ausgedehnt. Linsenflecke (Lentigines) sind kleine gelb bis schwarzbraun gefärbte Flecken. Pigmentarme flach erhabene oder höckerige Bildungen werden als weiche Warzen bezeichnet. [illegible] af oder in bestimmter Anordnung, [illegible] eares; systematisierte Nävi), [illegible] der Haut in Beziehung gebracht hat.

Histologisch sind die Naevi pigmentosi durch das Vorhandensein von Zellhaufen in bindegewebiger Grundlage ausgezeichnet. Die Zellen sind ziemlich groß, werden von manchen auf die Endothelien der Lymphgefäße zurückgeführt, von anderen als Abkömmlinge des Oberhautepithels, von anderen als besondere Zellart (Melanoblasten) angesprochen. Sie enthalten einen Teil des Pigmentes, das sich im übrigen auch in den Zellen des Stromas findet (vgl. allgem. Teil, Geschwülste).

Naevi sebacei (Talgdrüsennävi) treten als multiple, gelbliche Knötchen oder kleine Platten auf, die vorzugsweise im Gesicht (Augenlider und Ohren) und am behaarten Kopf lokalisiert sind. Histologisch liegt ihnen eine Vermehrung der Talgdrusen und Talgdrüsenläppchen zugrunde, die dabei meist ihren typischen Bau beibehalten.

Ferner gehört noch zu den Nävi im weiteren Sinne eine Gruppe von kleinen in der Anlage angeborenen Geschwülsten epithelialer Natur. Sie bestehen histologisch aus Epithelsträngen, die sich verzweigen und wieder in unregelmäßiger Weise miteinander zusammenhängen In den Epithelsträngen konnen zystenartige Raume auftreten (Epithelioma adenoides cysticum). Die Geschwülstchen sind wahrscheinlich nicht alle gleichen Ursprunges; einen Teil leitet man von den Talgdrüsen ab (Adenoma sebaceum). Es werden mehrere Typen solcher zahlreich im Gesicht lokalisierter hirsekorngroßer Ge-

Syphilis.

Bei der Syphilis ist die meningeale Entstehung der spezifischen Granulationsgeschwulst, des Gummi oder Syphiloma, die Regel, daher auch Gummata oberflächlicher liegen als Konglomerattuberkel. Weitere Unterscheidungsmerkmale sind: das Gummi ist unregelmäßig und eckig, der Tuberkel meist rundlich, das Gummi nicht so scharf abgegrenzt wie der Tuberkel, die periphere Granulationszone des Gummi ist breiter als beim Tuberkel, das Gummi trifft man häufiger beim Erwachsenen, den Tuberkel beim Kind, das Gummi erweicht seltener als der Tuberkel. Auf den Nachweis des Erregers ist kein Verlaß, da ältere Tuberkel die Bazillen, ältere

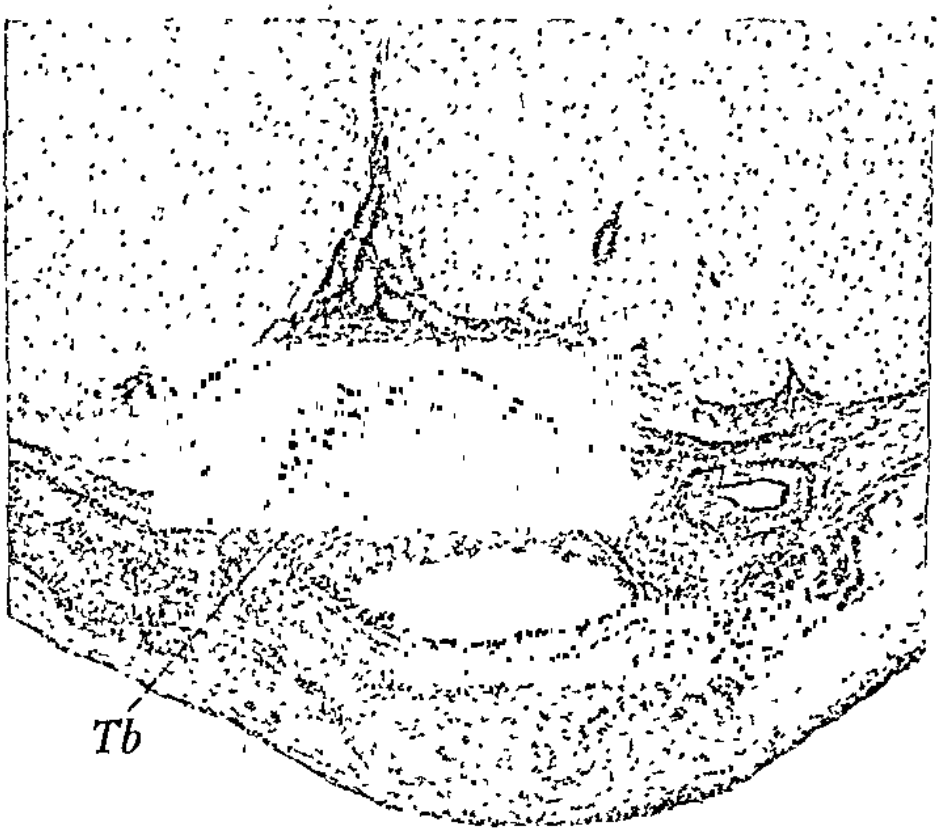

Fig 281 Leptomeningitis tuberculosa, Meningomyelitis, tuberkulöse Infiltrate besonders um die Wurzeln, hinten mehr als vorn Die Infiltrate folgen den Septen und Gefäßen ins Rückenmark hinein Zeiß Obj A, Ok 3

Gummata die Spirochäten vermissen lassen. Übrigens kann sich Syphilis mit Tuberkulose verbinden, bereitet geradezu den Boden für die Tuberkulose vor. Die Proliferation ist bei Syphilis stärker ausgeprägt als die Exsudation Daran betätigen sich Bindegewebszellen, Blut-, Lymphgefäßendothel-, Rundzellen und Gefaße Dabei kommt es zur Bildung vielkerniger Riesenzellen, doch kaum zu den Langhansschen Formen mit typischer Rand- und Polstellung der Kerne wie bei Tuberkulose. Durch Infiltration, Endothelwucherung, hyaline Degeneration und Neubildung elastischer Fasern veröden die Gefäße oft, wie denn uberhaupt der Endarteriitis und Endophlebitis obliterans bei Syphilis große Bedeutung zukommt. Die typische Form der Heubnerschen Endarteriitis ist auch ohne den Befund von Gummiknoten in der Adventitia für Lues charakteristisch. Daneben gibt es allerdings eine Arteriitis gummosa mit miliaren Gummata in der Arterienwand Zur Neu-

schwülste unterschieden. Eine seltener vorkommende Gruppe geht von den Schweißdrusen aus (Schweißdrüsenadenom, Naevus syringoadenomatosus).

4. Störungen des Stoffwechsels (Atrophie, regressive Ernährungsstörungen und Pigmentanomalien).

Senile Atrophie. Die senile Haut ist graugelblich, trocken und weniger elastisch als die Haut jüngerer Individuen. Die Epidermis ist verdünnt, die Zellen des Rete sind vielfach pigmentiert, die Papillen abgeflacht, die Haarbälge verkürzt, Talgdrüsen erweitert In der Kutis ist die Menge des kollagenen Gewebes vermindert. Die Fasern des elastischen Gewebes liegen dichter, zeigen hyaline Aufquellung, scholligen und körnigen Zerfall und Konfluenz zu größeren homogenen Bezirken (*M. B. Schmidt*). Nach Unna erleiden die elastische Substanz und auch ein Teil der kollagenen Fasern Degenerationen, die sich in abweichendem Verhalten gegenüber den Farbstoffen äußern. Die Haarbälge verkleinern sich und liefern nach Ausfall der bisherigen Haare keine Haare mehr oder nur Wollhaare. Durch Verlegung des Ausführungsganges bilden sich Retentionszysten, die zahlreiche Härchen enthalten können. Die Talgdrüsen atrophieren. Die Schweißdrüsen bleiben meist unverändert. Die Veränderungen sind zum Teil nicht allein auf das Alter, sondern auf Witterungseinflüsse zurückzuführen (*Reizenstein*).

Umschriebene Atrophien der Haut kommen als Endausgänge traumatisch-mechanischer oder entzündlicher Prozesse vor und werden bei diesen besprochen werden.

Gangraena cutis. Der örtliche Tod kommt an der Haut in Form des trockenen (Nekrose) und feuchten Brandes (Gangrän) vor. Bei ersterem nimmt die Haut ein schwarz-rotes Aussehen an und bekommt durch Verdunstung eine lederartige, trockene Beschaffenheit. Beim feuchten Brand ist das Gewebe weich, mißfarbig; die Epidermis hebt sich in Blasen ab; schließlich kommt es zu jauchigem Zerfall der abgestorbenen Partien. Am Rande nekrotischer bzw. gangränöser Bezirke zeigt die gesunde Haut eine sich durch lebhafte Rötung kundgebende demarkierende Entzündung. Dieselbe kann unter Umständen zur Abstoßung der nekrotischen Partien führen. So kommt es zur Bildung eines jauchigen Geschwüres. Tritt Heilung ein, so verliert dasselbe seinen jauchigen Charakter, es entwickelt sich Granulationsgewebe und der Prozeß endigt mit einer Narbe

Die Ursachen der Hautgangrän sind mannigfach. Zunächst kommen in Betracht direkte von außen wirkende Schädlichkeiten, z. B. Trauma, Ätzungen, Verbrennung und Erfrierung. Eine häufige Ursache bilden Erkrankung oder Verlegung der Blutgefäße.

Hierher gehört die senile Gangrän (Altersbrand). Auch die diabetische Gangrän kommt auf dem Wege der Gefäßerkrankung zustande. Sie befällt meist die Extremitäten, wo sie sich von einer ursprünglich umschriebenen Stelle der Zehe oder Fußsohle schnell ausbreitet. Die diabetische Gangrän ist auch in Form multipler, kleiner Nekroseherde beobachtet worden. Durch Spasmus kleiner Arterien entsteht die Nekrose bei der Vergiftung mit Mutterkorn (Ergotismus, Kriebelkrankheit). In vielen Fällen wirken außer der Alteration der Gefäße noch allgemeine Störungen mit (Herzschwäche, Blutbeschaffenheit, Entzündung, allgemeine Ernährungsstörung), so bei der

Chiasma, des Sehnerven, des Okulomotorius, Abducens, der Brücke, des verlängerten Markes ist davon bevorzugt. Die Nerven werden von der Neuritis und Perineuritis gummosa eingemauert und entarten. Die klinischen Zeichen sind leicht daraus abzuleiten.

Die Konvexität des Stirn- und Scheitellappens ist nicht verschont. Traumatische Einflüsse mögen oft den Ort bestimmen. Längs der Gefäße zieht sich die granulierende Infiltration ins Gehirn hinein und es entsteht eine zusammenhängende, schwielige Masse durch Verschmelzung des gummösen Infiltrats des Gehirns, der weichen und harten Hirnhaut und des Schädels (Meningoencephalitis) und am Rückenmark, besonders Brustmark (Meningomyelitis), wobei ein keilförmiger Zapfen gummöser Masse von den Meningen ins Mark dringt.

Die benachbarte Hirnsubstanz erleidet zirkulatorische Störungen, die sich in ödematöser Erweichung, Markzerfall (Fig. 282), später in reaktiver Neurogliawucherung geltend machen. Nach Bechterew beteiligt sich das Nervensystem um so früher, je älter das Individuum bei der Infektion war; fiel die Infektion ins 19.—25. Lebensjahr, so erkrankte das Nervensystem nach 7 Jahren, fiel die Infektion ins 26.—30. Lebensjahr, so erkrankte es nach 4,7 Jahren, bei Infektion im 31.—45. Lebensjahre nach 3,4 Jahren. Die klinischen Symptome sind durch Unbeständigkeit gekennzeichnet, da sie von der Örtlichkeit und Beteiligung der spezifischen Nervensubstanz abhängen. Die Erkrankung des Rückenmarks beginnt oft mit Wurzelreizung und Wurzellähmung. Inwiefern tabische Hinterstrangdegeneration, kombinierte Strangdegeneration, spastische Spinalparalyse direkt auf meningomyelitische Vorgänge zu beziehen sind oder aber besondere Formen einer Spätsyphilis darstellen, ist bei der Besprechung der Tabes erörtert worden.

Die angeborene Syphilis zieht auch das Nervensystem in ihr Bereich. Es [illegible] che Hirnsklerose mit Mikrogyrie bei Idiotie; ja, es ist möglich, daß auf dem Boden kongenitaler Syphilis Entwicklungshemmungen, wie Hypoplasie, Asymmetrie des [illegible] der [illegible] Aust [illegible] unterdrückt wird.

Progressive Paralyse.

Eine eigenartige Kombination degenerativ-atrophischer und infiltrativ-entzündlicher Veränderungen des Zentralnervensystems bietet das anatomische Substrat der als progressive Paralyse der Irren (Dementia paralytica) bekannten Krankheit dar. [illegible] meist [illegible] Auge nachweisen lassen.

Gangraena cachectica. Diese kommt hauptsächlich bei 1- bis 2jährigen kachektischen Kindern vor. Es treten multiple Gangränherde von verschiedener Größe auf, welche sich nach Abstoßung der Schorfe als scharf ausgestochene, lochartige Defekte präsentieren. Auch für den **Dekubitus** (Druckbrand), welcher an denjenigen Stellen auftritt, die dem Druck der Körperschwere bei längerem Liegen ausgesetzt sind (Haut über dem Kreuzbein, Sitzbeinhöcker, Fersen), kommen außer dem Druck als Ursache meist noch die Störungen der Ernährung und der Zirkulation hinzu, welche lange Krankheitszustände mit sich zu bringen pflegen. Infektiösentzündliche Schädlichkeiten kommen für die

Noma in Betracht; eine infektiöse, rasch zur Gangrän führende Entzündung, die an den Wangen lokalisiert ist. (Näheres siehe S. 750.)

Auch vasomotorisch-neurotische Einflüsse muß man für einige Formen der Hautgangrän verantwortlich machen (neurotische Hautgangrän). Hierher gehören:

Die Raynaudsche Krankheit (symmetrische Gangrän). An symmetrischen Hautstellen, meist der Extremitäten (Finger, Zehen), tritt anfallsweise starke Anämie auf (lokale Synkope), welcher zyanotische Verfärbung folgt (lokale Asphyxie). Wenn sich diese Stadien nicht zurückbilden, können aus letzteren Anfällen partielle Nekrosen, seltener auch totale Nekrosen ganzer Glieder entstehen.

Mal perforant du pied nennt man eine am Fuß auftretende Geschwürsbildung, welche mit einer umschriebenen kleinen Verdickung beginnt. Dieselbe wandelt sich durch Nekrose in ein Ulkus um, welches schnell auf die tieferen Gewebsteile fortschreitet.

Neben ätiologisch unklaren Fällen kommen solche vor bei Stoffwechselkrankheiten und Affektionen des Nervensystems, insbesondere bei Tabes und nach (Kriegs-) Nervenverletzungen.

Akute, multiple, sogenannte spontane Hautgangrän. Sie ist durch das Auftreten multipler, kleiner, nekrotischer Herde in der Haut charakterisiert.

Pigmentanomalien.

Dunklere Färbung der Haut der farbigen Rasse und einiger Körperstellen der weißen Rasse beruht auf der Anwesenheit von Pigmentkörnchen in der Epidermis und von pigmentführenden Zellen in der Kutis. Das Pigment, Melanin, ist eisenfrei, in Säuren, Alkalien und Fettlösungsmitteln unlöslich (*Hueck*), hat einen bräunlichen bis bräunlichschwärzlichen Farbenton. Es wird (nach *Bloch*) unter Mitwirkung eines spezifischen, intrazellulären Oxydationsfermentes (Dopaoxydase) gebildet, dessen Vorhandensein durch eine Farbenreaktion der fermentführenden Zellen auf Dioxyphenylalanin nachweisbar ist. Da diese Reaktion nur in epithelialem Gewebe und zwar hauptsächlich in der Basalzellenschicht, dann auch im Follikelepithel und in den Elementen der äußeren Wurzelscheide, nicht aber in mesodermalem Gewebe vorkommt, ist die auch durch andere Gründe gestützte neuere Ansicht, daß Epithelzellen die Pigmentbildner sind, als erwiesen anzusehen.

Anomalien der Pigmentierung bestehen entweder in Vermehrung des Pigmentgehaltes (Hyperpigmentation) oder in Mangel desselben (Hypopigmentation). Beides kann nebeinander vorkommen. Zu den häufigsten Hyperpigmentationen gehören

die Ephelides (Sommersprossen). Stecknadelkopf- bis linsengroße gelbliche bis bräunliche Flecke, welchen eine Anhäufung melanotischen Pigments

im linken Hirnschenkel neben Erkrankung des Unterkiefers, der Schädelbasis und der Meningen; hühnereigroßer Abszeß im Hirn neben Erkrankung der Lungen und beiden Brustdrüsen eines 16jährigen Mädchens (*Kaufmann*). Jüngst haben wir Aktinomykose des Optikus mit Amaurose gesehen.

Unter dem Einfluß der Lepra erleiden die Nervenscheiden, zuerst und am meisten Epi- und Perineurium, dann auch das Endoneurium eine Rundzelleninfiltration und Granulationswucherung, was zunächst die Nervenfasern wenig schädigt, späterhin allerdings zu ihrem Schwund führt. Besonders bei Lepra anaesthetica sind die Hautnerven wohl von den primären Hautknoten aus um Schweiß- und Talgdrüsen befallen. Der Nachweis der Bazillen gelang außer in den Nerven, wenn auch selten, in Spinalganglien und im Rückenmark, und zwar in Vorderhornganglienzellen bei Schwund des Pigments, und in perizellulären Räumen. Die Bazillen haben die Neigung, den Nervenstämmen entlang sich aufwärts zu verbreiten. Neben Gefühllosigkeit ist Fehlen der Temperatur- und Schmerzempfindung Folge der Nervenlepra, hart daneben kommen Hyperästhesie und Hyperalgesie vor. Atrophie und Zuckungen sind selten, da motorische Nerven weniger leiden. Die Lepra mutilans mit ihren Verstümmelungen darf nur zum Teil auf Nervenentartung bezogen werden.

7. Ausheilungs- und Anpassungsvorgänge.

Heilung, Regeneration, Transplantation des Nerven, Amputationsneurom.

(Lit. *Kattwinkel* und *Kerschensteiner*.)

Zur Beurteilung der Leistungsfähigkeit der Hirnsubstanz bei der Heilung und dem Wiederersatz dient die Untersuchung von Erweichungsherden, von Stich- und Schußverletzungen nach verschieden langer Frist und der Tierversuch. Ein 47 Tage alter, 5 cm weiter Schußkanal war mit eitrigem Fibrin ausgefüllt und mit gefaßhaltigem Granulationsgewebe ausgekleidet, das innen reich an Eiterzellen, außen voll Spindelzellen war. Nach außen schloß sich eine Fibrinzone mit Pigmentzellen an. Die Neuroglia hatte keinen Anteil an dem Vorgang. Ähnlich verhielt sich eine 2jährige Stichwunde, in der immer noch nicht alles Zerfallene resorbiert war. Nach 19 Jahren fand man den Kanal eines Pistolenschusses glatt und offen, eine Durchbohrung des Gehirns durch Ladestock geheilt. Damit stimmen die Erfahrungen des Chirurgen und die Leichtigkeit, mit der Ventrikelpunktionen überstanden werden, überein. Hier und da findet man eingeheilte Fremdkörper und Projektile. Die erwähnten Erfahrungen sprechen gegen einen Wiederersatz der Nervensubstanz im großen Maßstab. Das Narbengewebe wurde als Erzeugnis der Pia oder des perivaskulären Gewebes und der Neuroglia angesprochen. 3 Tage nach Stich mit glühender Nadel wurden Mitosen in Gliazellen und Gefaßendothelien gesehen, nach 30 Tagen war die bindegewebige Narbe von gewucherter Gliaschicht umgeben. Die Angaben von Mitosen in Nervenzellen sind mit großer Vorsicht aufzunehmen, denn erstens kann man durch Mitosen anderer, besonders Gliazellen, getäuscht werden, zweitens bewiese eine Mitose in der Ganglienzelle noch nicht deren Teilung und Vermehrung. Um so beachtenswerter sind Mitosen im Ganglioneurom. Tierversuche und Erfahrung am Menschen stimmen darin überein, daß die nervösen Elemente des Gehirns bei Heilung und Regeneration nichts leisten. Immerhin kann man mit Scharlachrot jugendliche Purkinjesche Zellen- und Netzhautganglienzellen zu Mitosen veranlassen, über deren Ausgang man

oder treten an den Extremitäten in Form von Bändern und Streifen auf. Die Anordnung der Bläschen entspricht dem Verlaufe von Nerven.

Die häufigsten Lokalisationen sind Rumpf, Kopf (Gebiet des Nervus trigeminus), Hals und Nacken. Ein Zusammenhang der Erkrankung mit Läsionen der Nerven ist unzweifelhaft und es ist gelungen (*Bärensprung*), entzündliche Veränderungen der Spinalganglien als Ursache nachzuweisen. Auch kommen noch andere Schädigungen des Nervensystems in Betracht, nämlich periphere Neuritis, Trauma, chemische und infektiöse Gifte. Doch ist die Frage, in welcher Weise die Nervenläsionen zu den Hautveränderungen führen, noch ungelöst.

Herpes simplex. Bläschengruppen, den Herpes-zoster-Bläschen sehr nahe stehend, entstehen vorzugsweise im Gesicht in der Umgebung des Mundes (H. labialis), ferner an den äußeren Genitalien (H. genitalis). Sie pflegen — im Gegensatz zu Herpes zoster — zu rezidivieren.

Ekzem (nässende Flechte). Das Ekzem ist durch Vielgestaltigkeit der Eruptionen, welche, in verschiedenen Stadien nebeneinander auftretend sich darbieten, ausgezeichnet. Die Zusammengehörigkeit dieser Stadien suchte Hebra auf experimentellem Wege (durch Einreiben einer gesunden Hautstelle mit Krotonöl) zu erweisen. In der Tat verlaufen auch beim Menschen eine Reihe von Affektionen, namentlich Einwirkung chemisch und physikalisch wirksamer Agentien in einer jenem [illegible] Weise. Solches Ekzem beginnt mit de[illegible] kleiner Knötchen (E. papulosum [illegible] (E. vesiculosum). Nach deren [illegible] (E. crustosum) und zur Ausbi[illegible] madidans). Treten bei weiterem Verlaufe die exsudativen Vorgänge zurück, so stoßen sich Schuppen ab (E. squamosum). Wegen des intensiven und schnellen Ablaufes der Stadien, welche allerdings nicht jedesmal alle aufzutreten brauchen, spricht man von akutem Ekzem. Unna und andere wollen dasselbe als Dermatitis artificialis von dem eigentlichen (chronischen) Ekzem getrennt wissen. Beim chronischen Ekzem treten die Stadien unregelmäßig und rezidivierend auf und die Haut kann sich erheblich verdicken.

Dem vielgestaltigen Krankheitsbild des Ekzems liegt im wesentlichen eine mit Hyperämie und Exsudation einhergehende Entzündung der oberflächlichen Hautschichten zugrunde. Der Papillarkörper und die oberflächlichsten Partien des Koriums zeigen ödematöse Durchtränkung, Erweiterung der Blut- und Lymphgefäße und perivaskuläre, zellige Infiltration. Letztere ist besonders bei chronischem Ekzem erheblich und weiter in die Tiefe reichend. Die seröse Durchtränkung geht auch auf die Epidermis über, führt zur Quellung und Vergrößerung der Retezellen, vorzugsweise aber zur Verbreiterung ihrer interzellulären Räume, in denen man auch Leukozyten findet. Ein umschriebenes Ödem des Rete bringt bei starker Exsudation, unter Beiseiteschiebung der komprimierten Epithelien, die Bildung der Bläschen mit sich. Die Bläschen sind einkammerig und liegen im Rete Malpighii, so daß die Decke von der Hornschicht gebildet wird. Außerdem kommt auch ein diffuses Ödem des Rete vor. Namentlich be[illegible] die Flussigkeit in der Oberhaut sehr zu und [illegible] der interspinalen Gänge der Stachelschich[illegible] Spongiose). Die spongiös veränderte Stachelschicht wird in eine Kruste verwandelt, während sich gleichzeitig unter ihr eine neue Körner- und

bei Durchschneidung ist eine primäre Vereinigung der Enden undenkbar, wie rasch auch die Funktion sich wiederherstellen mag. Bei Exzision von 5 cm langen Nervenstücken ergab sich ein vollkommener Ersatz zum Leidwesen des Chirurgen, der durch Nervenresektion (etwa des Trigeminus eine Neuralgie beseitigen wollte, aber auch zum Heil der Kranken nach Nervenverletzungen. Bei Wiederherstellung der Funktion nach wenigen Stunden und Tagen hat man zur Annahme einer Prima intentio Zuflucht genommen. Sie ist heute unhaltbar. Die Nervennaht kann höchstens das Fortschreiten der jungen Fasern nach der Peripherie, die Neurotisation des peripheren Stumpfes befördern helfen, die Ausdehnung der Narbe beschränken, niemals aber die sekundäre Degeneration durch eine Prima intentio verhüten. Die herrschende Ansicht von der Regeneration der Nerven ist die, daß vom zentralen Stumpf neue Achsenzylinder aus den erhaltenen auswachsen, entsprechend der embryonalen Entwicklung wie Fortsätze aus der Nervenzelle. Aber diese Sprossen gehen nicht vom äußersten Ende des durchschnittenen Achsenzylinders aus, *welcher vielmehr kolbig entartet, sondern etwas höher in Form lateraler* Knospen. Die Neurilemmkerne der Schwannschen Scheiden, deren gliöse Natur jetzt feststeht (*Held*), wuchern vom 3. Tage an mitotisch, bilden Phagozyten zum Abräumen der Trümmer, Spindelzellen und daraus eine gliöse Leitbahn und neue Schwannsche Scheiden für den jungen aussprossenden Nerven. Die kontinuierlich aus den alten hervorgewachsenen Achsenzylinder wachsen durch das junge, von den Nervenscheiden gebildete Granulationsgewebe der Narbe hindurch, geführt durch das Leitband in oder zwischen die alten Schwannschen Scheiden des peripheren Nervenabschnittes, welcher vollkommen degeneriert; die markhaltigen Fasern entarten rascher als die marklosen. Woher die jungen Achsenzylinder ihre Markumhüllung bekommen, ob aus demselben Bildungsstoff wie die Achsenzylinder selbst oder als nachträgliche Zutat von seiten des Neurilemms, ist ungewiß. Die „Neurotisation" *des Bindegewebes wird durch Infektion und Eiterung oder auch durch* zu dichte Narbe verhindert. Die merkwürdige Findigkeit der aussprossenden Achsenzylinder erklärt sich einigermaßen durch Chemotaxis, indem im Versuch Nervenfasern nur in Kollodiumröhrchen oder Strohhalme, die mit gehacktem Hirn gefüllt waren, einwuchsen, nicht aber in die mit Leberbrei gefüllten. Die Zerfallsprodukte des Myelins können also vielleicht auf die jungen Nervenfasern eine Anziehung ausüben, (positiver Neurotropismus). Allerdings kann den jungen Fasern ihre Bahn vorgeschrieben und erleichtert werden durch Einschaltung von entkalkten Knochenröhren, Arterien, Leder, Katgut, worin sie in der Richtung des geringsten Widerstandes wachsen. Bei Schußverletzungen kommen hauptsächlich n. ischiadicus, peroneus, radialis, ulnaris, medianus, tibialis und Plexus brachialis in Betracht. Die Neubildung der Fasern geht mit fächerförmiger Ausbreitung vom zentralen Stumpf aus. Als Leitbahn werden plasmatische Bahnen benutzt, deren Entwicklung dem Auftreten des Achsenzylinders vorangeht. Neugebildete Fasern sind bis in den peripheren Stumpf zu verfolgen. Die Leit- und Wachstumsbahn für die jungen Fasern scheint von den Schwannschen Zellen geliefert zu werden. Sie vermitteln die Heilung. Fehlt die plasmatische Gleitbahn, so haben neugebildete Fibrillen im Bindegewebe keinen Erfolg und gehen zugrunde. Für eine autogene Regeneration in der Peripherie fanden sich beim Menschen keine Anhaltspunkte, denn völlig abgetrennte Stümpfe blieben fibrillenfrei. Bei umfangreichen Zerreißungen durch Nahschüsse (bis 500 m) sind knoten- und spindelförmige Auftreibungen durch Narbengewebe zu erwarten, die das Vordringen junger Fasern hindern, so daß sie abirren und wirr durcheinander laufen. Ob die zentralen Fasern einfach im Sinne der

Hornschicht bildet. Bei schuppenden Ekzemen ist eine Verhornungsanomalie vorhanden (Parakeratose). Das Rete Malpighii geht dann ohne Übergang und ohne Bildung von Keratohyalin und Eleidin in die verbreiterte Hornschicht über. Letztere läßt noch die Konturen der Zellen deutlich erkennen und ihre Kerne bleiben erhalten und färbbar. In chronischen Fällen tritt starke Wucherung des Rete und Verlängerung sowie Neubildung der interpapillären Epithelleisten (Akanthose) hinzu. Bei manchen chronischen Ekzemen findet sich Hyperkeratose.

Das Ekzem kann in jedem Alter und an jeder Stelle der Haut auftreten, als besondere Prädilektionstellen sind zu nennen das Gesicht, behaarter Kopf, Umgebung des Anus und der Genitalien, Hände und Unterarme, Unterschenkel und die Stellen, an denen zwei Hautflächen aneinanderliegen (Intertrigo).

Als Ursache kommen für einen Teil des Ekzems mechanische, thermische und besonders chemische Reize in Betracht, ferner parasitäre, toxische und autotoxische Einwirkungen auf die Haut. Zu diesen eigentlich ursächlichen Momenten treten dann noch prädisponierende, wie kachektische, anämische Zustände, Stoffwechselkrankheiten (Diabetes, Gicht usw.) oder Erkrankungen der Haut selbst (Seborrhöe, Prurigo) hinzu.

Miliaria (Frieselausschlag) ist ein durch den Reiz starken Schweißes verursachtes Exanthem. Es bilden sich Bläschen mit rotem Hof (Miliaria rubra), die anfangs klar, bald durch Leukozyteneinwanderung getrübt sind Miliaria alba).

Impetigo. Unter Impetigo versteht man eine Eiterpustel, welche ohne vorheriges Bläschenstadium direkt eitrig erscheint. Die Impetigo contagiosa tritt epidemisch unter den Kindern auf. Die Eiterbläschen besitzen nur dünne Bedeckung, platzen bald und es entstehen aus ihnen gelbliche Borken. Die Blase bildet sich durch Abheben der Hornschicht von dem Rete Malpighii. Die Erkrankung beruht auf einer Infektion der oberflächlichen Epidermisschichten mit pyogenen Kokken.

Variola (Pocken). Das Exanthem beginnt mit einem papulösen Stadium. Die Papeln bilden sich nach 3 Tagen in Bläschen um, die in der Mitte eine Delle zeigen. Der anfänglich klare Inhalt wird nach einigen weiteren Tagen eitrig und das Bläschen bekommt einen hyperämischen Hof. Die Pusteln platzen und trocknen ein, es entstehen Borken, unter welchen der Prozeß ohne oder, wenn die Pockenpustel in die Tiefe drang, mit Narbenbildung ausheilt.

Mikroskopisch zeigt sich eine Schwellung, Trübung und später Koagulationsnekrose der Zellen des Rete Malpighii. Schon die Papel wird hierdurch und infolge von geringer Exsudation zwischen den Retezellen, sowie durch Hyperämie und seröse Durchtränkung des Papillarkörpers gebildet. Bei weiterer Ansammlung von Flüssigkeit bilden sich zwischen den degenerierten Retezellen Hohlräume, die zusammen eine mehrkammerige Blase bilden. Durch die folgende Eiterung schmelzen die Fächer ein und die Blase wird einkammerig.

Atypische Formen der Variola sind die hämorrhagischen Pocken, bei denen nach dem vesikulösen Stadium ein hämorrhagischer Erguß in die Bläschen stattfindet. Oder es treten von vornherein Blutungen in der Haut auf, auf dunkel gerötetem Grunde.

Die mit animaler Lymphe kunstlich hervorgerufene Efflorescenz Vaccina (Kuhpocke) verhält sich anatomisch wie die Variola.

Windpocken (Varizellen) sind eine bei Kindern auftretende Infektionskrankheit. In der Haut treten linsen- bis erbsengroße Bläschen auf, die sich



schnell in den obersten Schichten der Epidermis entwickeln und einen klaren wässerigen Inhalt haben. Es zeigen sich stets verschiedene Entwicklungsstadien nebeneinander.

γ) Entzündungen mit überwiegender Schuppenbildung.

Unter Schuppen (Squamae) versteht man Partien der Hornschicht, die sich in kleineren oder großeren Lamellen abstoßen.

Schon bei den bisher aufgeführten Hauterkrankungen war als späteres Stadium eine Schuppung mehrfach zu erwähnen. Treten die exsudativen Vorgänge bei chronisch verlaufenden Entzündungen zurück oder kommen sie von vornherein nur schwach zur Ausbildung, während proliferierende Prozesse sich ausbilden, so erscheint die Schuppung als hervorragendes Merkmal des Krankheitsbildes.

Die Schuppung beruht nur zum Teil auf einer stärkeren Ausbildung der physiologischen Abschilferung. In der Regel liegt ihr eine Verdickung der Oberhaut, insbesondere Verlängerung der Reteleisten, Verbreiterung der Hornschicht und eine Anomalie der Verhornung zugrunde. Im Papillarkörper finden sich seröse Durchtränkung und zellige Infiltration.

Psoriasis vulgaris (Schuppenflechte) bildet scheibenförmige, von roten [illegible] rhabene Flecke, die mit silbergrauen bis [illegible] uppen belegt sind. Die Herde entwickeln [illegible] (Psoriasis punctata), die sich bald mit Schuppen bedecken, so daß man sie mit Mörtelspritzern verglichen hat (Psoriasis guttata). Tritt im Zentrum der Herde Heilung ein, während in der Peripherie die Erkrankung fortschreitet, so bilden sich kreisförmige Herde (Psoriasis annularis) und durch Verschmelzung solcher unregelmäßige Figuren (Psoriasis gyrata). Bevorzugte Lokalisationen sind die Streckseiten der Extremitäten, insbesondere Knie- und Ellenbogengegend.

Histologisch findet man bei Psoriasis Parakeratose (Erklärung s. S. 1100), Akanthose (= Verlängerung der Epithelleisten) und seröses sowohl wie leukozytäres Exsudat im Epithel. Die Papillen sind ödematös und zellig infiltriert. Wahrscheinlich sind die entzündlichen Vorgänge im Epithel und im Korium gleichzeitige Wirkungen derselben Ursache. Die Ätiologie ist unbekannt, neuropathischer Ursprung wird von manchen Autoren vermutet, auch liegt es nahe, eine parasitäre Ursache anzunehmen.

Als **Pityriasis rubra** wird eine seltene, chronisch verlaufende Hautkrankheit bezeichnet, bei der größere Hautstrecken von intensiver Rötung befallen sind, die weiterhin eine stete geringe kleiige Schuppung zeigen. In den späteren Stadien tritt eine Atrophie mit Verdünnung der Haut auf.

Lupus erythematodes tritt zunächst in Form eines kleinen roten Fleckes auf, der leicht schuppt und zentral leicht eingesunken erscheint (Primäreffloreszenz nach Kaposi). Der Fleck wächst, stellt eine runde Scheibe dar mit leicht eingesunkenem Zentrum und einem scharf umgrenzten, leicht erhabenen Saum (Lupus erythematodes discoides). An seiner Oberfläche treten häufig die Follikelöffnungen stark hervor und enthalten Hornpfröpfe oder der Rand ist mit weißen Schuppenmassen besetzt. Schließlich kommt es zu regressiven Prozessen. Dieselben beginnen meist im Zentrum der Erhebungen, deren Niveau einsinkt und eine narbig-weißliche Beschaffenheit annimmt. Einen anderen Verlauf

es zum Bersten der Blase. Die Ausdehnung der Ventrikel kann auch bloß auf Kosten des Gehirns erfolgen, bei klein bleibendem Schädel (Mikrohydrocephalus). Aber ein großer ausgedehnter Schädel erschwert die Geburt und gibt zur Kraniotomie Veranlassung. Die Ursachen des fetalen Hydrocephalus sind wenig aufgeklärt. Man hat infektiöse, entzündliche, toxische und traumatische Momente (kongenitale Lues, Alkoholismus der Eltern, Stoß und Erschütterung des schwangeren Leibes) angeschuldigt.

Die Zirkulation der Hirnflüssigkeit hängt ab von ihrer Produktion und ihrem Abfluß; Überproduktion oder gestorter Abfluß bewirken Stauung in den Ventrikeln mit Druck auf das Gehirn. Um diesem Druck vorzubeugen sind Ventile vorhanden. Taschen füllen am hinteren Ende der Seitenventrikel die Zisternen über dem Mittelhirn aus und machen tiefe Eindrücke ins Kleinhirn. Diese Ausstülpungen ermöglichen eine Erhöhung der Kapazität der Hirnventrikel, ohne die Hirnsubstanz durch Ausdehnung zu schädigen Sie haben eine gewisse Ähnlichkeit mit extraventrikulären Plexus niederer Wirbeltiere Wo auf niederer Stufe Ausbuchtungen bestanden, da bilden sich leicht nachgiebige Stellen beim menschlichen Gehirn. Die Ausstülpungen reichen als pralle Säcke in den Subarachnoidalraum. Der Recessus infundibuli füllt als halbkugelige Blase die Zisterne an der Hirnbasis aus. Es füllen sich bei steigendem Druck extraventrikuläre Plexus. Solche Ausgleichsvorrichtungen bestehen zwischen Vorder- und Mittelhirn, zwischen Kleinhirn und verlängertem Mark. Da tritt die Zerebrospinalflüssigkeit aus den Ventrikeln in die Zisternen und von da in den Rückenmarkskanal. Die Öffnung am Ende des 4. Ventrikel (For. Magendi) zwischen verlängertem Mark und Wurm wirkt ähnlich einer Atrioventrikularklappe, läßt Flüssigkeit hinaus, nicht mehr hinein. Dazu kommen die Aperturae laterales des 4. Ventrikels, die röhrenförmig medial von den Tonsillen mit ihren Plexus herausragen. Als Kräfte der Beförderung der Flüssigkeit in die Subarachnoidalräume kommen in Betracht: der Sekretionsdruck der Plexus, die Schwerkraft bei aufrechter Körperhaltung, Aus- und Einatmung. Schließlich übt die Bewegung des Kopfes durch Vergrößerung und Verkleinerung der Zisternen eine Saug- und Pumpwirkung aus. Bei der Vergrößerung der Zisterne gelangt Flüssigkeit durch den 4. Ventrikel heraus, bei der Verkleinerung kann sie nicht mehr zurück und wird in den Rückenmarkskanal gepreßt. Dergestalt wirkt am Übergang vom Schädel in die Wirbelsäule ein Pumpwerk, das den Liquor befördert.

Beim kongenitalen Hydrocephalus ist das Foramen Magendi bald geschlossen, bald offen und erweitert; erstere Formen sind einfache Stauungen und als solche leichter zu erklären, während die letzteren schwer zu deuten sind und wahrscheinlich mit Erkrankungen des Aderhautgeflechts und des Ependyms einhergehen. Die Erweiterung der Ventrikel geschieht durch Vermehrung des Liquor, Behinderung der Abflüsse aus den Ventrikeln, verringerten Widerstand der Ventrikelwand. Die Vermehrung des Liquor findet seine Erklärung vielleicht in vergrößerten Plexus, die Stauung ist auf abnormen Verlauf oder veränderte Beschaffenheit der großen Hirnvene oder auf Behinderung des Abflusses durch Verschluß der Öffnungen, oder der Weiterbeförderung der Flussigkeit aus dem Subarachnoidalraum in den Duralsack des Rückenmarks zu beziehen (*Haller.*)

Untersuchungen über die Saftströmung im Auge weisen zahlreiche Parallelen auf zwischen Bau und Funktionen der Ziliarkörper mit den Aderhautgeflechten, zwischen Glaukom und Hydrophthalmus einerseits und Hydrocephalus andererseits. (*Leber*, *Seydel*).

Als seltene Varietät bildet sich in der Fortsetzung des cavum septi pellucidi nach hinten der Vergasche Ventrikel, wenn die Verwachsung

zeigt der Lupus erythematodes disseminatus, bei dem die Effloreszenzen isoliert bleiben oder sich in Gruppen zusammenfinden.

Das Wesentliche der Erkrankung besteht in einer chronischen Entzündung der Kutis, die ohne Eiterung und Exulzeration zu einer narbenähnlichen Atrophie führt. In der Kutis findet sich zunächst Zellinfiltration, die vielfach aber nicht immer in den Papillen am stärksten ist. Kollagene und elastische Fasern gehen unter Degenerationserscheinungen innerhalb der Infiltrationsherde zugrunde.

Die epidermoidalen Veränderungen sind entsprechend den verschiedenen klinischen Stadien verschieden und sind für den Lupus erythematodes nicht charakteristisch. Es finden sich hyperplastische Prozesse mit Verbreiterung des Rete, andererseits häufig Hyperkeratose. Im letzteren Falle ist die Hornschicht verbreitert, mit teilweise noch färbbaren Kernen. In den Follikelmündungen sammeln sich Hornmassen an; auch extrafollikulär gelegene Hornpfröpfe werden beschrieben. In der Rückbildungsperiode treten mehr regressive und atrophische Vorgänge zutage. Die Talgdrüsen sollen anfänglich eine Hypersekretion zeigen, in den Spätstadien atrophieren sie.

Lokalisation vorzugsweise am Gesicht, dann behaarter Kopf und Hände; weniger häufig sind Füße, Arme, Beine, Rumpf befallen. Die Erkrankung tritt meist symmetrisch auf.

Die Ursachen des Lupus erythematodes sind nicht klargestellt. Ein Teil der Fälle kommt bei Tuberkulösen vor und steht wahrscheinlich mit Tuberkulose-Infektion in Zusammenhang (s. Tuberkulide S. 1109).

δ) Entzündungen mit Überwiegen der knötchenförmigen Exantheme.

Papulae (Knötchen) sind solide, über das Hautniveau hervorragende Bildungen bis etwa Linsengröße. Größere Hervorragungen etwa bis Haselnußgröße heißen *Tubercula (Knoten), noch umfangreichere Phymata (Knollen).*

Die Knötchen- und Knotenbildung kommt als Vorstadium vesikulöser Exantheme nicht selten zur Beobachtung. Bei manchen chronisch-entzündlichen Affektionen der Haut hat sie längeren Bestand. Den papulösen Effloreszenzen liegen nicht einheitliche, histologische Vorgänge zugrunde.

Lichen ruber. *Als Lichen bezeichnet man heutzutage* nur solche Knötcheneffloreszenzen, welche konstant bleiben, also sich nicht zu Bläschen oder Pusteln weiterbilden.

Beim Lichen ruber planus entstehen stecknadelkopf- bis linsengroße, nur wenig *über das Hautniveau erhabene Papeln von blaß gelb*lichroter oder stark roter bis blauroter Farbe von eigentümlich wächsernem, schillerndem Glanz. Zentral haben sie meist eine Delle. Die Papeln stehen anfänglich disseminiert, haben aber Neigung zu Konfluenz.

Histologisch findet sich eine Dilatation der Gefäße in der Papillar- [illegible] und eine starke [illegible] der Ob[illegible] das St[illegible]

Letzteres zeigt außer Vermehrung seiner [illegible] selben und ödematöse Erweiterung der Interzellularspalten. Es kann sogar durch weitere Auflösung des Rete zu einer Abhebung der Epithellage von der Kutis kommen; eine Lückenbildung, welche von manchen Autoren als typisch für die Lichenaffektion angesehen wird.

liegen braucht. Ab und zu liegt z. B. eine Revolverkugel im Hinterhorn, offenbar eine Strecke weit zurückgeprallt, dann im Ventrikel zurückgesunken. Für die Schußrichtung gibt der Schädelknochen bessere Anhaltspunkte (Einschuß und Ausschuß) als die Hirnverletzung. Letztere bietet das gleichförmige Bild hämorrhagischer Zertrümmerung und roter Erweichung mit den ihnen eigenen Resorptions- und Heilungsvorgängen (vgl. diese). Sind die letzteren Prozesse sehr ausgedehnt, z. B. über ganze Lappen, so kommen trichterförmige Defekte zustande, die sogar bis in die Ventrikel hineinreichen können (sogenannte traumatische Porencephalie), die man neuerdings auch experimentell erzeugt und als deren Kennzeichen Reste von Blutungen, ockerfarbige Imbibition der Wand, narbige Beschaffenheit der Meningen, atypische Form des Trichters und der umgebenden Windungen, allenfalls Beteiligung der Schädelknochen gelten. Sie ist im Verein mit der embolischen der typischen oder kongenitalen Porencephalie gegenüberzustellen.

Das Rückenmark ist der Verwundung viel mehr ausgesetzt als das Gehirn. Im Halsteil überwiegt die Luxation, im Lendenteil die Fraktur, *besonders die Kompressionsfraktur der Wirbelsäule. Außer der Luxation* kommt die Luxationsfraktur in Betracht. An den obersten Halswirbeln und unterhalb des 10. Brustwirbels bieten die Zwischenwirbelspalten Stichwaffen Zutritt zum Rückenmark. Bei Stichverletzungen, sogar bei Schüssen, die das halbe Rückenmark treffen, kann fast so rein wie beim Experiment Brown-Séquardsche Halbseitenläsion auftreten mit motorischer und vasomotorischer Lähmung, Aufhebung des Muskelsinns und Hyperästhesie auf der verletzten Seite, Anästhesie für alle Empfindungsarten, den Muskelsinn ausgenommen, auf der unverletzten Seite. Unmittelbare Folgen des Traumas sind Zerreißung (Fig. 286), Zerrung, Streckung, Quetschung, Blutung und seröse Durchtränkung. Die Zerreißung erfolgt nicht immer an der Stelle des Traumas, oft etwas höher. Totale Zerquetschung ist bei intakter Dura möglich (z. B. bei Kompressionsfraktur, Totalluxation, Luxationsfraktur) sogar Überdehnung und Zerreißung des Rückenmarkes bei unversehrter Wirbelsäule. Zu den traumatischen Wirkungen gehören Verstümmelungen des Rückenmarkbaues. Alles, was postmortal durch mechanische Mißhandlung des Rückenmarkes zu erzielen ist (*van Gieson*), bringt natürlich auch das Trauma zustande: Hörner werden abgerissen oder verdoppelt, Bündel und Fasern umgestülpt und verschoben, Wurzeln eingepfropft. Bald wird das reine Bild des Traumas verwischt durch Erweichung, Nekrose, Entzündung, was man unter traumatischer Myelitis zusammenfaßt. Man wird besonders bei Beteiligung der Gefäße, zumal bei Zutritt einer Infektion, diese Bezeichnung wählen, aber im einzelnen Fall ist die Entscheidung schwer, weil zwischen traumatischer Degeneration und traumatischer Myelitis fließende Übergänge bestehen.

Fig. 286. O = 350 1, R = 82,5 1. Zerrissene und zusammengerollte Achsenzylinder bei traumatischer Myelitis. 21 jähr. ♂. Sturz vom Reck. (Anilinblau.)

Die intramedullare Blutung tritt öfter besonders im Halsmark unter dem Bilde der Hämatomyelie auf, mit vorwiegender Verbreitung in der grauen Substanz und in der Längsrichtung (sogenannte Röhrenblutung [Fig. 258], besser stiftförmige Blutung). Man kann durch künstliche Injektion diese Verbreitungsweise nachahmen zum Beweis der Nachgiebigkeit der grauen Substanz. Aus der Hämatomyelie kann sich ein klinisches Bild entwickeln, das an Syringomyelie erinnert, aber auch anatomisch kann sich durch Re-

Beim Lichen ruber acuminatus treten auf gesunder Haut helle oder dunkelrote Knötchen auf von konischer oder kegelförmiger Gestalt und Stecknadelkopf- bis Erbsengröße. Auf ihrer Spitze ist ein Hornschüppchen oder Hornkegel aufgelagert. Durch dichtes Aufsprießen und Konfluieren der Knötchen bilden sich Erhebungen von rötlicher Farbe, die mit Schuppen bedeckt sind. Schließlich ist die Haut verdickt, schuppig, rissig.

Histologisch findet sich eine Hyperkeratose, die sich insbesondere in den Haarfollikeln und deren nächster Umgebung lokalisiert. In einem Follikel, einem Schweißdrüsengang, aber auch unabhängig von beiden bildet sich ein konzentrisch angeordneter Hornzapfen, der aus der Follikelmündung hervorragt. Das Rete Malpighii ist im Bereich der Hornkegel verschmälert, im allgemeinen aber hypertrophisch. In der Kutis sind entzündliche Veränderungen meist nur schwach ausgeprägt.

Lichen scrophulosorum tritt auf in Form roter bis braunroter, schuppender Knötchen, die in Gruppen sich anordnen und durch Konfluieren Plaques bilden. Sie kommen fast ausschließlich bei jugendlichen skrofulösen Individuen vor und sind am Rumpf lokalisiert. Histologisch hat man in den den Knötchen zugrunde liegenden, um die Follikel lokalisierten, entzündlichen Zellinfiltrationen Riesenzellen gefunden und auch Gebilde, welche den miliaren Tuberkeln ähnlich sind. Selbst der Nachweis vereinzelter Tuberkelbazillen ist, wenn auch selten, gelungen. Aus diesen Gründen und wegen der offenbaren Beziehungen zur Skrofulose hat man den Lichen scrophulosorum als eine Form der Hauttuberkulose angesprochen (vgl. S. 1107).

Prurigo ist eine in der Kindheit beginnende Hautkrankheit, bei welcher schubweise blaßrote Knötchen auftreten. Dieselben lassen etwas Serum austreten, welches zu Borken eintrocknet. Weitere Modifikationen werden durch Kratzeffekte verursacht. Prurigoeffloreszenzen sind an den Streckseiten der Extremitäten, insbesondere der unteren, lokalisiert. Es besteht meist gleichzeitig Schwellung der regionären Lymphdrüsen (Prurigobubonen).

ε) Entzündungen, ausgehend von den Haarbälgen und Drüsen.

Acne vulgaris (Finne) tritt an den talgdrüsenreichen Stellen (Gesicht, Rücken usw.) in Form von hirsekorn- bis erbsengroßen, konischen Knötchen auf, die sich in Pusteln umwandeln. Die Umgebung der Knötchen ist leicht gerötet. Die Pusteln entleeren Eiter und mit ihm stößt sich ein Komedo ab, worauf Heilung eintritt.

Die Veränderung beginnt mit Komedonenbildung (vgl. S. 1124), zu welcher eitrige Entzündung hinzukommt. Doch kommt es auch vor, daß die Akne ohne Komedo entsteht, aber immerhin nimmt sie von einem Haarbalg oder einer Talgdrüse ihren Ausgang. Die Abszeßbildung ist in vielen Fällen auf den Innenraum des Follikels beschränkt, kann aber später auch auf das benachbarte Bindegewebe übergehen, so daß der ganze Follikel zugrunde geht.

Ätiologisch ist außer Komedonenbildung noch ein infektiöses *Moment* wirksam. Außerdem kommt aber auch noch eine allgemeine Disposition in Betracht, dies lehren das vorzugsweise Vorkommen der Akne in gewissem Alter (Pubertät) oder ihr häufiges Vorhandensein bei Erkrankungen des Magen-Darmtraktus oder der weiblichen Sexualorgane, *nicht am wenigsten* die durch Medikamente verursachten Formen.

Achsenzylinder mit neuer Markbekleidung darstellen, ist noch strittig. Auffallende Besserungen und Heilungen kommen zuweilen vor, und es ist nach den Versuchen nicht ausgeschlossen, daß namentlich von hinteren Wurzeln und Pyramidenbahnen aus junge Sprossen in die Narbe oder an ihr vorbei ins Rückenmark hineinwachsen.

10. Parasiten.

Von Parasiten des Nervensystems kommen Echinokokken und Zystizerken in Betracht. Echinokokkus ist in England, Zystizerkus in Deutschland häufiger in Süddeutschland weniger). In einzelnen Fällen hat man 60 und über 100 Zysti- [illegible] Sie sind erbsen- [illegible] Parasiten durch- [illegible] frei im Ventrikel Eine Blase im 4. Ventrikel kann Diabetes veranlassen, eine solche im Aquaeductus, im 3. oder 4. Ventrikel verstopft die Wasserleitung und erzeugt Hydrocephalus Die Umgebung des Gehirns bildet eine bindegewebige oder gliöse Kapsel, oder wird erweicht, wobei Pigment- und Körnchenzellen auftreten, auch Fremdkörperriesenzellen bilden sich gelegentlich. Manche Blasen hängen so lose an der Basis, daß man sie beim Herausnehmen des Gehirns gern verliert und daher übersieht, um so mehr, als sie oft im Leben gar keine Erscheinungen gemacht haben. Die traubige Form zeigt sich zuweilen auch im Wirbelkanal, im Rückenmark selbst ist Zystizerk [illegible]

Im [illegible] amt Echinokokkus selten zu mehreren vor. De- [illegible] bsen- bis faustgroß, mit geschichteter chitinöser W [illegible] bernsteinsäurehaltiger, eiweißfreier Flüssigkeit, ent [illegible] und Brutkapseln mit jahrzehntelang ent- [illegible] r ist steril. Im Gegensatz zu Zystizerkus [illegible] lbst als in Häuten und an der Oberfläche [illegible] Ventrikeln sind daher selten. Um ihn herum [illegible] r es entsteht eine Erweichungszone, die selten verenert. Manche Blasen haben schon den Schädel gegen die Nase oder das Ohr oder die Augenhöhle hin (mit Exophthalmus) durchbrochen.

Der Echinococcus multilocularis ist im Gehirn sehr selten, auch in Ländern (Schweiz, Tirol, Bayern), wo er sonst häufig ist. Es ist ein hühnereigroßer im rechten Stirnlappen mit gelber Erweichungszone beschrieben. Er kennzeichnet sich durch kleine kommunizierende oder abgekapselte Hohlräume mit gallertigem Inhalt, geschichteten und vielfach gefältelten Membranen, zuweilen, aber nicht immer, mit Haken und Scolices. In den Sammlungen von Basel und Zürich sind solche seltene Fälle aufgestellt

Im Rückenmark ist bisher nur Echinococcus unilocularis in etwa 40 Fällen beobachtet Er wird erbsen- bis nußgroß und sitzt in der Brust- oder Lendenwirbelsäule.

11. Geschwülste des Nervensystems.

(Lit. *Borst*)

Gliom, Gliomatose, Syringomyelie, Sarkom, Endotheliom, Psammom, Fibrom, Chondrom, Chordom, Osteom, Angiom, Cholesteatom, Dermoid, Teratom, Lipom, Karzinom, sekundäres Nervenkarzinom, Neurom.

Das Gliom ist die dem Nervensystem, einschließlich der Retina, eigentümliche Geschwulst, da es aus der Neuroglia hervorgeht; es ist daher vom Sarkom scharf zu trennen, was makroskopisch oft allerdings schwer, mikroskopisch doch meist möglich ist. Dem Gliom mehr oder weniger verwandt, wenn auch nicht eigentliche Geschwülste, sind jene Ependymgranulationen (vgl. Fig. 288) bei Hydrocephalus und Dementia paralytica, Knöpfe aus Glafilz, die den Epithelüberzug durchbrechen und miteinander verschmelzen Das Gliom erscheint in allen Formen und Größen: an der Innenfläche der Ventrikel stecknadelkopfgroß, im Rückenmark axial stiftförmig, im Auge knopfförmig und kirschgroß, im Gehirn bis zu Apfelgröße (Fig. 289). Es kann das Gliom sogar einen ganzen Hirnlappen einnehmen und dessen Grenzen noch be-

Jodakne und Bromakne unterscheiden sich von der gewöhnlichen nur dadurch, daß die entzündlichen Erscheinungen etwas intensiver sind und einen schnelleren Ablauf zeigen.

Acne varioliformis kommt hauptsächlich an der Stirn vor in Form von rotlichen Knötchen, die (ohne Komedobildung) in Pusteln übergehen und mit Narbenbildung, ähnlich derjenigen nach Variola, abheilen. Ihr nahe steht die

Acne necrotica (*Boecl.*). Stecknadelkopf- bis erbsengroße Papeln wandeln sich in einen trockenen, harten Schorf um und heilen mit Narbenbildung. Der Prozeß stellt sich histologisch als Follikulitis und Perifollikulitis dar. Die Nekrose soll auf Thrombose der Gefäße beruhen, nach anderen auf Wirkung von Mikroorganismen.

Sykosis simplex („non parasitaria") stellt eine Follikulitis oder Perifollikulitis dicht stehender Haarbezirke dar. Sie beginnt als Impetigopustel an der Mündung eines Infundibulums eines starken Haares. Der Eiter bricht durch, es kommt zur Borkenbildung, unter welcher mit leichter Vernarbung Heilung eintritt. Durch wiederholtes Auftreten der Effloreszenzen, sowie durch Kombination mit Furunkel, Ekzem usw. ist das klinische Bild sehr vielgestaltig.

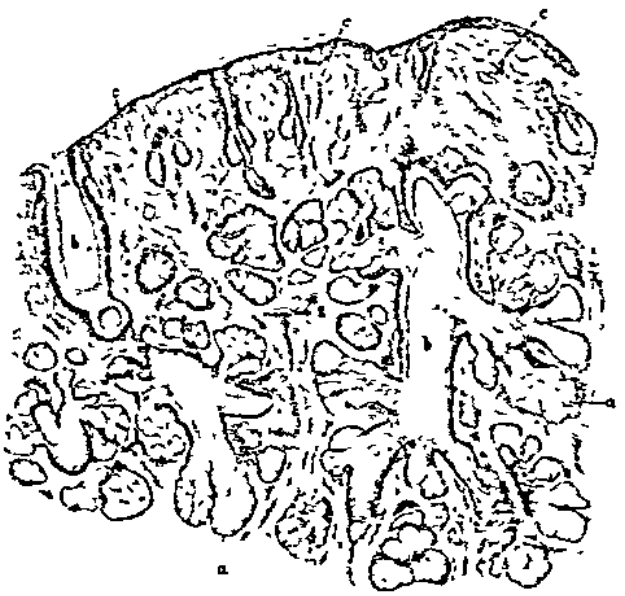

Fig. 675. Acne rosacea, *a* vergrößerte Talgdrüsen, *b* Erweiterungen der Ausführungsgänge derselben; *c* verstärkte Vaskularisation

Mikroskopisch liegt der Sykosis eitrige Follikulitis und Perifollikulitis zugrunde. Unna unterscheidet mehrere Stadien: nach einem oberflächlichen, impetigoähnlichen Abszeß am Eingange des Follikels kommt es zu einem entzündlichen Infiltrat in der Umgebung des Follikelhalses. Später führt die fortschreitende Entzündung zur Bildung eines perifollikulären Abszesses. In noch weiterem viertem Stadium dringt die Abszeßbildung längs des Haarbalges in die Tiefe, dringt auch in den Haarbalg selbst ein, so daß schließlich der ganze Haarbalg durch Eiterung zugrunde geht. Die Höhle schließt sich nach Entleerung des Eiters durch Granulationsgewebe. Als Eitererreger findet sich Staphylococcus pyogenes.

Acne rosacea (Fig. 675) sei hier noch angefügt, obschon sie von den übrigen Akneformen verschieden ist. Sie befällt hauptsächlich die [illegible] Teile der Wangen. Der Prozeß beginnt mit einer [illegible] nd kleinen venösen Gefäße. [illegible] deren Gefolge manchmal, [illegible] el- oder Knötchenbildung. [illegible] so daß in hochgradigen [illegible] estaltiges Aussehen erhält (Rhinophyma, Pfundnase).

phalorrhagische Herde mit ungewöhnlichem Sitz (und Stauungspapille) sollte man immer auf Gliomgewebe untersuchen

Die Bezeichnung **Gliosarkom** ist besser fallen zu lassen. Man hat unter diesem Namen einmal Gliome beschrieben mit starker reaktiver Wucherung bindegewebiger Bestandteile und solche mit starker Ausbreitung in der Pia mater; andererseits sind aber auch Sarkome beschrieben mit starker reaktiver Wucherung gliöser Elemente.

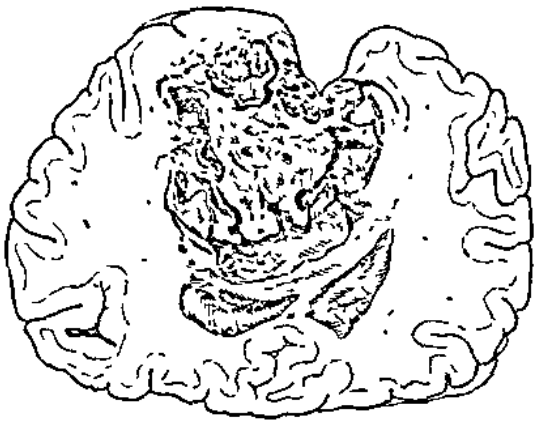

Fig 290 O = 1 1, R = 0,5 1. Gliom des l. Stirn-

Eine Reihe von Befunden weist [illegible] mente eine starke Proliferation oft in [illegible] kombiniert mit Entwicklungsstörungen in anderen Organen (Herz, Niere). [illegible] festgestellt worden mit Ependym- Die Kanäle mepithel in Verbindung Das hat zur Bezeichnung **Neuroepithelioma** geführt Derartige Gebilde sind besonders auch in Gliomen des Ventrikelependyms entdeckt worden

Die eigentlichen **Gliome des Rückenmarks** in Form von Auftreibung und knotigen Einlagerungen sind seltener als im Gehirn Sonst sind sie sich in allem sehr ähnlich, namentlich auch in der Neigung zum Zerfall, da ihre Gefäßversorgung offenbar nicht genügt Dadurch kommen Höhlen zustande, und damit gewinnt das Gliom oder, wenn die Gliombildung ausgedehnt und in mehrfachen Herden auftritt, die **Gliomatose** Beziehungen zur **Syringomyelie** Dazu neigen namentlich die sogenannten Gliastifte, die in der Längsachse sich ausdehnen, die graue *Substanz verschieben, die weißen Stränge verdünnen Die Gliose* verhält sich zum **Gliom** wie Hyperplasie zur Geschwulst. In ausgesprochenen Fällen gibt sich auch das Gliom durch rascheres Wachstum mit Reizerscheinungen zu erkennen.

Die **Syringomyelie** ist anatomisch kein einheitliches Krankheitsbild, sie hat Beziehung zur **Neubildung** und zur **Mißbildung** und bildet geradezu ein Bindeglied zwischen beiden Gebieten (Lit. *v. Kahlden, Ernst*). Schon im 16. Jahrhundert bekannt, im Anfang des 19. von **Ollivier** benannt, ist sie erst in den letzten Jahrzehnten am Lebenden erkennbar geworden, durch einen Symptomenkomplex, der in drei wesentliche Teile zerfällt: 1. **Motorische und trophische Störungen**: chronische, progressive, spinale Muskelatrophie nach **Duchenne-Aranschem** Typus mit fibrillären Zuckungen und Entartungsreaktion, Krallen- oder Affenhand, später Paresen, Steigerung der Sehnenreflexe. 2. **Sensible Störungen**: Schädigung (auch Umkehrung) des Schmerz- und Temperatursinnes bei intaktem Tastsinn. 3 **Trophische Störungen**, die sich wohl zum Teil auf **vasomotorische** zurückführen lassen: Entstehung von Quaddeln, Blasen, Schrunden, Panaritien, Paronychien, Phlegmonen, Anomalie der Schweißsekretion, Entzündung und Deformationen an Knochen und Gelenken (Osteoarthropathie) mit Verstümmelung an Hand und Fuß, schmerzlosen Spontanfrakturen, Kyphoskoliosis. Bei hohem Sitz

Histologisch zeigt sich Vermehrung [illegible] fäße, Hyperplasie und fleckweise zellige [illegible] der Kutis. Die Talgdrüsen sind oft in se[illegible] ihre Ausführungsgänge erweitert.

Furunkel (Blutgeschwür). Auf der Höhe der Entwicklung bildet der Furunkel eine halbkugelige, stark gerötete Vorwölbung der Haut. Die Kutis und noch ausgedehnter das subkutane Bindegewebe ist hart infiltriert in einer Ausdehnung, daß der Furunkel etwa die Größe einer Haselnuß bis eines Hühnereies erreicht. Im Zentrum der Vorwölbung zeigt sich ein mit getrübtem Serum gefülltes Bläschen, oder nach dessen Platzen eine weißliche Stelle. Dieselbe setzt sich, wie Durchschnitte lehren, in die Tiefe fort und stellt nekrotisches, in eitriger Einschmelzung begriffenes Gewebe dar. Der nekrotische Pfropf stößt sich unter Eiterung ab und die zurückbleibende Höhle schließt sich durch Granulationsgewebe.

Die Entzündung geht am häufigsten von der Einmündungsstelle eines Haarbalges bzw. einer Talgdrüse aus und beginnt als Impetigopustel oder einfache Follikulitis. Sie geht dann schnell auf die benachbarte Kutis über, es kommt zu der für den Furunkel charakteristischen ausgedehnten Infiltration. Die Bindegewebsbalken der Kutis sind durch Leukozytenhaufen auseinandergedrängt. Auch in der weiteren Umgebung des Furunkels lassen sich noch entzündliche Veränderungen feststellen. Seltener geht der Furunkel von den Schweißdrüsen aus oder entwickelt sich unabhängig von den Follikeln und Drüsen.

Ätiologisch kommen alle Faktoren in Betracht, welche eine Einwanderung der Staphylokokken (zuweilen auch anderer Eitererreger) in die Einmündungsstelle der Haarbälge, Talgdrüsen, Schweißdrüsen oder in oberflächliche Verletzungen der Haut begünstigen und ermöglichen. Dahin gehören: Beschäftigung mit infizierenden Substa[illegible] flächliche Verletzung der Haut. Aber [illegible] Diabetes, Marasmus, disponieren zu [illegible] deutung pyogener Kokken ist durch *Garrè* und *Bockhart* bewiesen. Dieselben erzeugten durch Einreiben von Reinkulturen von Staphylococcus pyogenes aureus bzw. albus in die Haut ihres eigenen Vorderarmes typische Furunkel.

Der **Karbunkel** kann als Gruppe dichtstehender, konfluierender Furunkel aufgefaßt werden. Stoßen die mehrfachen nekrotischen Pfröpfe sich ab, so kann die Haut siebartig durchlöchert und weiterhin gangränös werden. Mit dem Abstoßen der Pfröpfe tritt aber nur selten ein Stillstand ein, sondern es schreiten Nekrose und eitrige Einschmelzung in die Nachbarschaft meist nur nach einer Richtung hin weiter fort, so daß der ganze Karbunkel Handflächengröße und darüber erreichen kann.

Unter **Pustula maligna** versteht man die durch Milzbrandbazillen verursachte Hautaffektion. Die Erkrankung beginnt mit einer kleinen Pustel (Milzbrandpustel), welche sich zum **Milzbrandkarbunkel** (Fig 676), einer erbsen- bis kastaniengroßen Vorwölbung mit einem braunroten, trockenen Schorf auf seiner Höhe entwickelt. Der Schorf wird nach wenigen Tagen von einem rötlichen bis blauroten Wulst umsäumt. In der Umgebung des Knotens findet sich in der Regel starkes weitreichendes Ödem.

Die Milzbrandpustel kommt durch Abhebung der Epidermis von dem Papillarkörper infolge eitrigen Sekretes zustande. Gleichzeitig sind

malen Zentralkanals. Die Wandungen sind fetzig, rissig, wie mazeriert, oft glatter, der Inhalt ist serös, klar, schleimig oder blutig und durch die Höhle ziehen zuweilen Gliafasern und -bälkchen und Gefäße. Höhlen und Spalten bevorzugen die graue Substanz, und zwar das Hinterhorn und die Gegend hinter dem Zentralkanal. Offenbar können sie sekundär in den Zentralkanal einbrechen und erhalten dann von ihm aus wenigstens eine Strecke weit Epithelbekleidung. Eine solche beweist daher nicht den Ausgang vom Zentralkanal. Um die Höhle ist vermehrtes neugebildetes Gliagewebe gelagert, oft in geradezu geschwulstmäßiger Anordnung (Gliomatose), auch gehen Spalten und Kanäle an ihrem unteren oder oberen Ende in Gliastäbe über, und man gewinnt den Eindruck, daß diese gliösen Zapfen und Stifte das Erzeugnis einer primären zentralen Gliose oder Gliomatose sind (Fig. 292), aus der durch Erweichung und Zerfall die Höhlen erst entstehen. Dafür sprechen auch jene Bälkchen und Gefäße, die sich durch die Höhle spannen. Mannigfache Veränderungen an Gefäßen, Verdickung und hyaline Degeneration ihrer Wand, Thrombose und Obliteration, Hämorrhagien machen es wahrscheinlich, daß der Zerfall durch Gefäßerkrankung eingeleitet wird, doch fehlen die Anzeichen der Rückbildung, wie schleimige und hyaline Degeneration, auch dem neugebildeten Gliagewebe nicht. Die Schädigung der grauen Substanz ist die unmittelbare Folge der axial sich ausbreitenden Gliose und Spaltbildung; sie wird zum großen Teil aufgezehrt. Die weiße Substanz wird in verschiedener Art in Mitleidenschaft gezogen. Entweder fehlen einzelne Systeme infolge der Entwicklungsstörung, oder sie werden durch die Ausbreitung der Gliose verdrängt, oder es handelt sich um sekundäre auf- und absteigende Degeneration; zu der letzteren Form gehört die Degeneration der Kleinhirnbahn nach primärer Zerstörung der Clarkeschen Säule, dazu auch Erkrankung des Hinterstranges und der Pyramidenbahn.

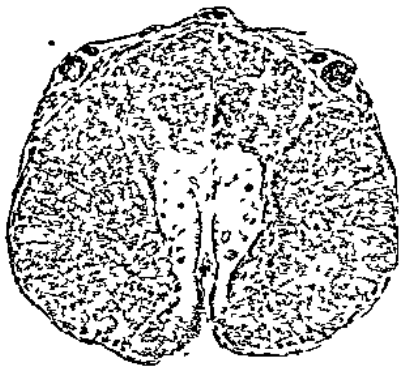

Fig. 292. O = 10 1, R = 5 1. Zentrale periependymäre Gliose, Verdrängung der grauen Substanz, absteigende Degeneration der Kommabündel.

Man wird kaum fehlgehen, wenn man die partielle Empfindungslähmung (Analgesie und Thermanästhesie) auf Erkrankung des Hinterhorns, die Muskelatrophie auf das Vorderhorn, die trophisch-vasomotorischen Störungen ebenfalls auf die graue Substanz bezieht, so daß alle Kardinalsymptome in [illegible] werden. Die spastische Parese kü[illegible] etwa in der Form absteigender De[illegible] und Störung des Tastsinnes weisen auf den Hinterstrang.

Die Entstehung der Hohlräume ist sicher nicht einheitlich. Es steht fest, daß Entwicklungsstörungen zugrunde liegen, wie etwa ein fehlerhafter Schluß [illegible] Ab- [illegible] nd ver- [illegible] t denk- [illegible] s auch [illegible] so daß [illegible] uchen. [illegible] ewebe- [illegible] n stift- [illegible] stehen [illegible] ähnlich

die Papillen selbst stark ödematös. In den durch diese Abhebung bedingten Lücken liegen zahlreiche Bazillen. Beim Karbunkel liegt zentral ein Pfropf aus Fibrin mit Leukozyten durchsetzt und aus nekrotischem Bindegewebe bestehend. In der Umgebung des Pfropfes bestehen die



Fig 676 Milzbrandkarbunkel *a* Nekrotischer Pfropf; *b* Ödematöser Papillarkörper; *c* Blasige Abhebung der Epidermis; *d* Kleinzellige Infiltration der Kutis.

charakteristischen Erscheinungen des Ödems des Papillarkörpers und der blasigen Abhebung der Epidermis fort. Kutis und Subkutis zeigen perivaskuläre, zellige Infiltration und Ödem.

In anderen Fällen äußert sich die Milzbrandinfektion der Haut allein in Ödem (sogenanntes Milzbrandödem).

b) Entzündung mit tieferem Sitz.

α) Diffuse Entzündungen des bindegewebigen Hautteiles.

Erysipel (Rotlauf) ist eine durch den Streptococcus erysipelatos (*Fehleisen*) hervorgerufene Hautentzündung. Die befallene Hautpartie zeigt Rötung und Schwellung, die nach einigen Tagen zurückgeht, aber auch bei zentraler Abheilung peripher weiterschreiten kann (E. migrans). *Bei starker Intensität kann es auch zu Blasenbildung kommen* und selbst zu Gangrän, aber nur selten zu zirkumskripter oder mehr diffuser Eiterung. Die Kokken verbreiten sich in den Lymphgefäßen und Bindegewebsspalten der Haut und sind vorwiegend in den Randbezirken des erysipelatösen Herdes anzutreffen. In dem Bindegewebe der Kutis findet man starke, zellige Infiltration, die auch auf die Subkutis übergreift. Dazu kommt Erweiterung und starke Füllung der Blutgefäße, sowie seröse und serofibrinöse Exsudation. Das Erysipel ist vorzugsweise im Gesicht lokalisiert.

Phlegmone stellt eine durch pyogene Kokken *hervorgerufene*, in der Regel von Wunden ausgehende diffuse Entzündung des Unterhautbindegewebes dar. Dies letztere erscheint zunächst serös, später diffus eitrig infiltriert. Die eitrige Entzündung führt zur Einschmelzung und der Eiter kann au[illegible] [illegible]m Wege nach außen entle[illegible] [illegible] und es k[illegible] es zu[illegible] Die [illegible]

wohl meist von Dura und Periost oder Knochenmark der Wirbel abzuleiten, die intraduralen von Dura und weichen Häuten (Fig. 294 und 295) Hier

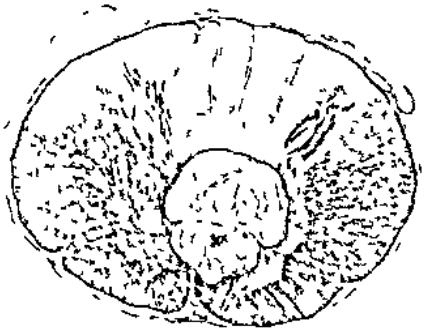

Fig. 294 O = 6 1, R = 3 1 Intramedulläres

Fig 295 O = 7 1, R = 3,5 1. Extramedulläres Fibrosarkom der Cauda equina mit Druck auf den Conus medullaris 33jähr. ♀ Eigenartige hyaline Bänder im Tumor, senkrecht zum Faserverlauf

mögen auch die sogenannten Myelome erwähnt werden, die von Zellen ausgehen, die dem Knochenmark eigen sind.

Ziemlich häufig sind Endotheliome, die heute als eine eigene Gattung anerkannt werden müssen und besser von den Sarkomen, mit denen sie noch

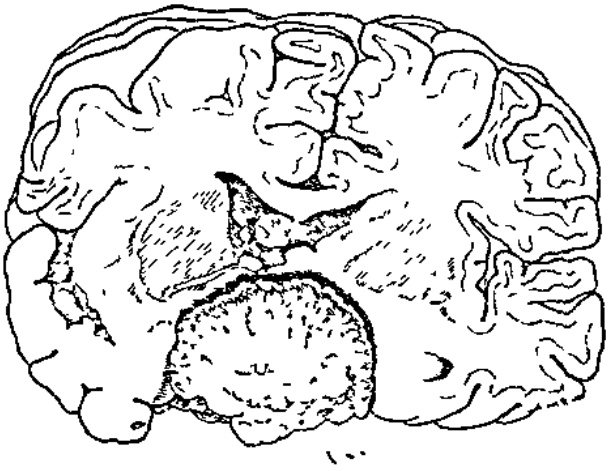

Fig 296. O = 1 1, R = 0,5 1. Meningeales Endotheliom der Basis. Scharfe Grenze gegen das Gehirn, Verdrängung der Stammganglien und Ventrikel.

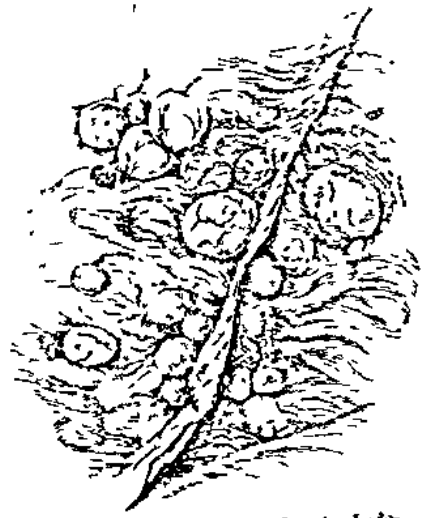

Fig 297 O = 1 1, R = 0,5 1 Endotheliom multiplex durae matris cerebri, in der Mitte die abgeschnittene Falx Grubige Vertiefungen der Hirnoberfläche. 62jähr. ♀.

vielfach durcheinander geworfen werden, abzutrennen sind (Fig. 296, 297 und 298). Man leitet sie vom Endothel der Blut- und Lymphgefäße, der adventitiellen Scheiden und Lymphspalten und Oberflächen der harten und weichen Haute, namentlich aber vom Endothelbelag der spinnwebigen Bälkchen der Arachnoides ab, doch muß man bekennen, daß eine sichere histogenetische Ableitung selten möglich ist. Besonders in den Duraspalten findet man Endothelien mit konzentrischer Schichtung und Beziehung zu Pacchionischen Granulationen. Bald sind diese Geschwulstzellen zart, häutchenartig mit

in die Tiefe auf Muskelfaszien usw. fortzuschreiten und kann zu allgemein septiko-pyämischer Infektion des Organismus führen.

Unter der Einwirkung gasbildender Bakterien kommt es zu einem brandigen Emphysem (Gasphlegmone).

Hautdiphtherie entsteht sekundär durch Ansiedlung des Diphtheriebazillus auf bestehenden Hautaffektionen, oder primär in der gesunden Haut. Auch im letzteren Falle bilden Hautläsionen verschiedener Art die Eingangspforte. Es bilden sich Geschwüre mit grau-gelblichem schorfartigem Belag oder phlegmonöse Entzündungen.

β) Die sogenannten Granulationsgeschwülste.

Hauttuberkulose. Der Tuberkelbazillus löst in der Haut eine Reihe von Krankheitsvorgängen aus, die in ihren klinisch-anatomischen Kriterien erhebliche Verschiedenheiten zeigen. Die Ursachen hierfür liegen teils in lokalen Eigenschaften der befallenen Hautstellen, teils in den allgemeinen Kräfte- und Ernährungsverhältnissen des Organismus, schließlich auch in der Art der Infektion. Der Tuberkelbazillus kann auf verschiedene Weise in die Haut eindringen. Er kann inokuliert werden, was vielfach von einer Verletzung oder einer anderen Hauterkrankung aus erfolgt; oder der Bazillus gelangt auf dem Blutwege in die Haut, oder schließlich der tuberkulöse Prozeß schreitet von Nachbarorganen aus direkt in die Haut fort. Die Mannigfaltigkeit der Erscheinungsweise zwingt zur Aufstellung verschiedener Krankheitsbilder.

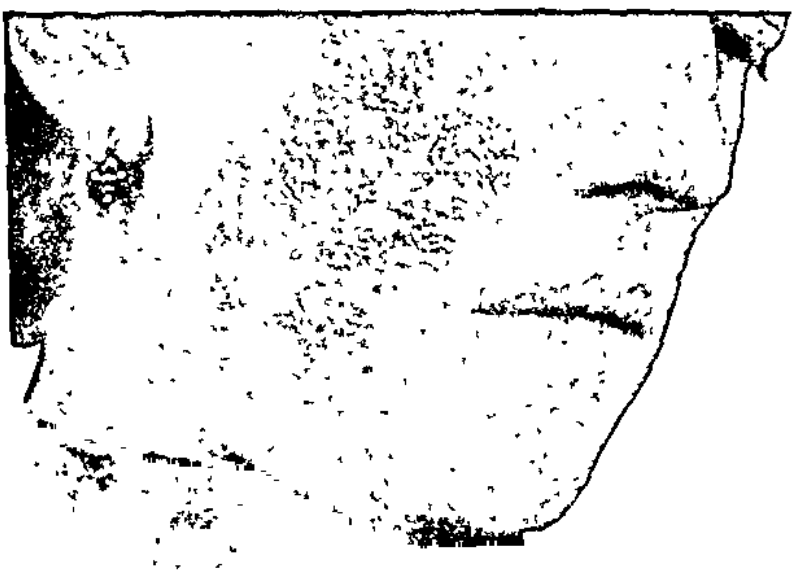

Fig 677. Lupus vulgaris.

Lupus vulgaris (Fig. 677) ist die häufigste Form der Hauttuberkulose. Die Krankheit befällt am häufigsten das Gesicht, namentlich Nase und Wange und beginnt meist schon im Kindesalter. Der wesentliche Krankheitsvorgang ist die Entwicklung eines tuberkulösen Infiltrates in der Kutis. Dieselbe erscheint in Form kleiner blauroter Flecke (L. planus) oder es bildet die charakteristische Efflorescenz, das Lupusknötchen, ein stecknadel- bis hanfkorngroßes, über das Niveau der Haut

Als Osteome sind oft fälschlich Knochenneubildungen in der Dura bezeichnet worden, die sich bei Tieren weitbreitet finden (in der Falx beim Delphin, Seehund und Schnabeltier, im Tentorium bei Katzen, Bären, Pferden und Dickhäutern, beim Menschen in der Falx, und zwar häufiger bei Männern). Das sind eher Erzeugnisse der knochenbildenden Fähigkeit, die der Dura als Periost noch innewohnt, und nicht eigentliche Geschwülste. An der Arachnoides des Stirnhirns, viel häufiger des Rückenmarks entstehen knorpelige Plättchen besonders bei Dementia paralytica, chronischen Rückenmarkskrankheiten und im höheren Alter. Innen zackig und buchtig, außen glatt, bestehen sie aus homogenem Gewebe, sklerotischem Bindegewebe, worin sich Kalksalze ablagern. Schließlich können sich daraus Knochenkörperchen, Lamellen, Markhöhlen mit Markzellen bilden, aber der Name Osteom ist wohl auch hierbei nicht gerechtfertigt. Ihre pathologische Bedeutung ist sehr zweifelhaft In der älteren Zeit sind wohl auch verkalkte Sarkome, Endotheliome und Fibrome im Gehirn für Osteome gehalten worden. Echte Osteome des Schädels dringen unter Verschiebung des Gehirns und Auges tief in die Schädel- und Augenhöhle vor.

Das Angiom kommt im Hirn in [illegible] und kavernösen Form vor. Es ist vielleicht angeboren [illegible] schriebener Fleck in und unter der Hi[illegible] verursacht zu haben. Man darf es [illegible]

Eine merkwürdige und seltene Bildung ist das Angioma racemosum, eine Wucherung und Ausdehnung eines umschriebenen Gefäßbezirkes bis zu fingerdicker Schwarte mit Kompression des Gehirns mit entsprechenden Zeichen (Krämpfe, Lähmung). Diese Dinge liegen in der Mitte zwischen Aneurysma und Angiom. Ebenfalls recht selten sind Lymphangiome, ein solcher Fall mit Druck auf das Rückenmark ist in Fig. 300 abgebildet.

Die Perlgeschwulst (Cholesteatoma) ist möglicherweise keine einheitliche, aber eine für das Gehirn einigermaßen charakteristische Geschwulst. Sie ist senfkorn- bis apfelgroß, selten mehrfach, bröckelig und krümelig auf dem Schnitt, von blätterigem Bau und Seiden- oder Perlglanz, reich an Cholesterin. Sie sitzt mit Vorliebe am Olfaktorius, um das Tuber cinereum, am Balken, in den Ventrikeln, zwischen Pons und Kleinhirn, dringt öfter von der Basis aus in die Ventrikel ein und bewahrt immer eine Verbindung mit der Pia. Früher ausschließlich vom Endothel der Arachnoides abgeleitet, wird sie neuerdings auf Grund epidermoidaler Anteile mit typischer Schichtung, worunter deutliche Körnerschicht, Talgdrüsen und Härchen, als Epidermoid und Dermoid aufgefaßt, wonach die angehäuften Zellen abgeschuppte verhornte Epidermiszellen wären. Verfasser beobachtete ein Cholesteatom im Kleinhirnbrückenwinkel mit Ausgang in einen Plattenzellenkrebs, der sich diffus in den Ventrikeln und Meningen verbreitete, ein gutes Beispiel für ein dysontogenetisches Blastom. Vor Schluß des Medullarrohres (Anfang 3. Woche) müßte sich ein ektodermaler epidermoidaler Komplex der Hirnanlage aufgepfropft haben, was zwar den medialen, nicht aber den so häufigen ventralen Sitz der Cholesteatome erklärte. Ob alle diese Perlgeschwülste epidermoidal sind, oder ob daneben im Sinne der älteren Anschauungsweise andere noch als endotheliale angesprochen werden dürfen, ist noch nicht ausgemacht. Man muß in jedem Falle nach dem Epidermisrest fahnden.

Nach neuerer Auffassung wäre vom epidermoidalen Cholesteatom nur ein Schritt zu den seltenen Dermoiden mit Haaren, Talg- und Schweißdrüsen, die in einigen Fällen in zwerchsackförmigen Exemplaren gefunden wurden mit einem intra- und extrakranialen Anteil, die durch einen Stiel verbunden waren. Am Hinterhaupt saßen sie meist, unter oder über dem

nur wenig erhabenes Gebilde von rötlicher Färbung. Nach längerem Bestehen schwinden die Knötchen unter Narbenbildung, während in der Peripherie des Herdes neue Effloreszenzen sich bilden. Durch Überwiegen des lupösen Gewebes können knotenartige Hervorragungen über der Haut entstehen (L. hypertrophicus). Das lupöse Gewebe (Fig. 678)

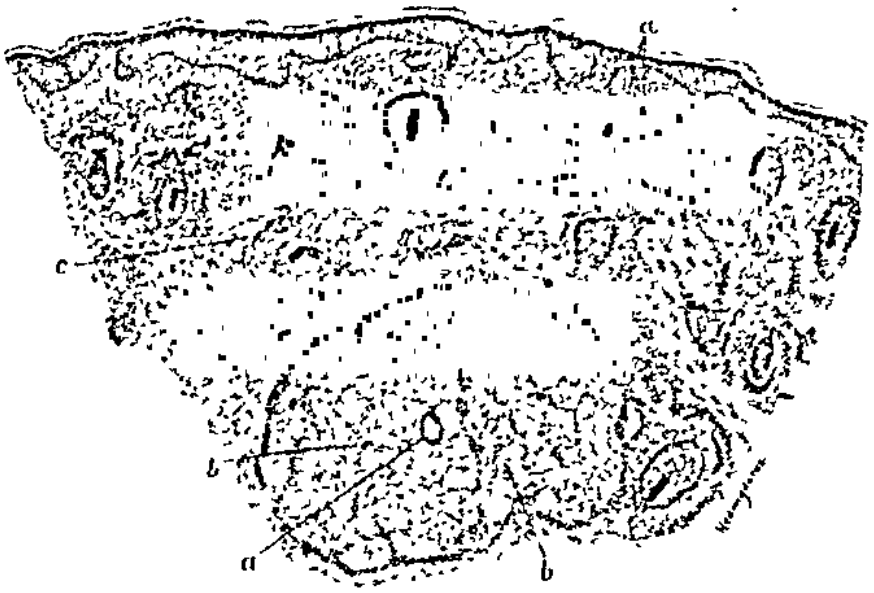

Fig. 678. Lupus vulgaris. *a* Riesenzellen, *b* Epithelzellentuberkel; *c* Kleinzellige Infiltrate.

besteht bald mehr aus umschriebenen, knötchenförmigen Anhäufungen von Miliartuberkeln, die meist in Form der Epitheloidzellen- und Riesenzellentuberkeln, in der Regel ohne Verkäsung auftreten; oder es kommt mehr zu diffusen Infiltrationen im Korium, in denen man nur hier und da undeutlich sich abhebende Lymphoidzellentuberkel mit Riesenzellen sieht. Das kollagene und elastische Gewebe geht im Gebiet der Tuberkel zugrunde. Unter den Zellen der kleinzelligen Infiltration sind neben den Lymphozyten und Mastzellen die Unnaschen Plasmazellen reichlich vertreten. Sie hüllen das eigentliche Tuberkelgewebe ein, ja können die ganze diffuse Infiltration zusammensetzen. Auch in der Peripherie des lupösen Herdes liegen sie einzeln und in Ansammlungen um die Gefäße.

Die Epidermis ist anfänglich von dem Prozeß nicht berührt. Später fällt sie einer Atrophie anheim, oder es kommt zu geschwürigem Zerfall (L. exulcerans). In anderen Fällen können die Reteleisten sich vergrößern durch Hineinwuchern in den entzündlichen infiltrierten Papillarkörper. Auf diese Weise kann es zur Entstehung warziger, mit starker Hornschicht bedeckter Gebilde kommen (L. verrucosus).

In älteren Herden findet man fibröse Umwandlung des lupösen Gewebes. Diese tritt in Form von Zügen auf, vielfach mit der Tendenz, Tuberkel und lupöses Gewebe einzukapseln. Die Quantität des hierbei sich entwickelnden Bindegewebes wechselt, es kann zu tumorähnlicher Ausbildung gelangen.

Tuberkelbazillen finden sich in der lupösen Wucherung spärlich, häufiger konnte man (*Kruger*) das Tuberkulosevirus in Form der Muchschen Granula nachweisen.

sind nur ganz wenige Fälle bekannt. Der Entstehung eines karzinomatösen Blastoms von dysontogenetischem Epithel (Cholesteatom) aus ist schon gedacht worden.

Sekundäre Karzinome und Sarkome des Gehirns und seiner Häute sind nicht so selten, besonders das Melanosarkom macht häufig Metastasen. Das metastatische Chorionepitheliom kann wegen seiner hämorrhagischen Beschaffenheit klinisch und anatomisch eine Blutung vortäuschen. Das Karzinom verbreitet sich hier wie überall in den Lymphspalten, wodurch in den weichen Häuten milchigweiße Trübungen zustande kommen, die für chronische Meningitis gehalten oder ganz übersehen werden. Ähnlich verhalten sich metastatische Krebsinfiltrationen gelegentlich in der Pleura. Das mikroskopische Bild der meningealen Metastasen kann auch leicht mit primärem Endotheliom verwechselt werden. Es können in der Hirnsubstanz einige hundert kleine Krebskolonien auftauchen, ohne Hirndruck mit Stauungspapille oder andere Erscheinungen hervorzurufen. Zur Kompression des Rückenmarkes geben manchmal sekundäre Wirbelgeschwülste Veranlassung, die besonders von Mamma, Schilddrüse, Prostata, Uterus, Ovarium, Hoden, Lunge, Bronchus, Ösophagus, Magen, Rektum ihren Ausgang nehmen (vgl Fig 275). Einige von ihnen sind hart und osteoplastisch, andere zerstören und führen zum Zusammenbruch und Luxation der Wirbel.

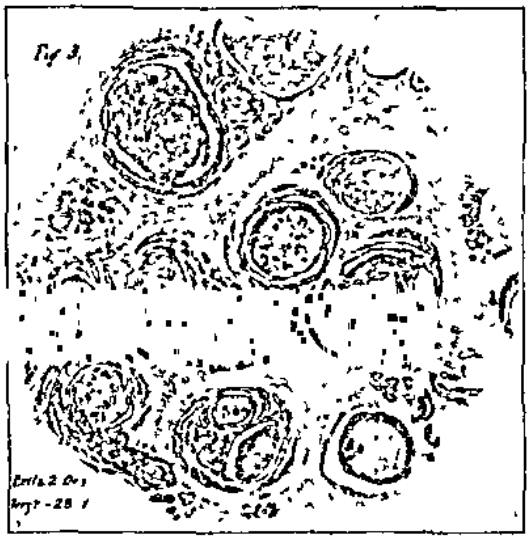

a

O = 28 1, R = 11:1.

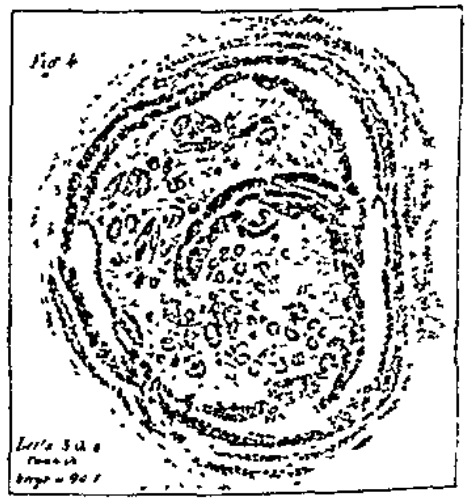

b

O = 90 · 1, R = 45 1.

Fig 302 *a* und *b* Verbreitung der Krebszellen in peri und endoneuralen Lymphspalten der Nerven (Plexus sacralis). Rezidiv eines operierten Uteruskarzinoms. Epithelialе, drüsenartige Auskleidung der Lymphräume.

Seine Vorliebe für die Verbreitung in Lymphbahnen betätigt das Karzinom besonders deutlich an den peripherischen Nerven, wo es genau den Spalten des Perineuriums folgt, von da in die endoneuralen Spalten einbricht und durch Auskleidung der Räume mit seinen epithelialen Zellen geradezu drüsige Bildungen hervorbringt (Fig 302). So werden die Lymphwege des Nerven dargestellt und verdeutlicht und es gibt sich in der Wandbekleidung die epitheliale Natur und Herkunft der Krebszellen kund. Andererseits erklärt dieses sekundäre Nervenkarzinom wenigstens einen Teil der berüchtigten Krebsschmerzen. Unter der Invasion der Krebszellen leidet und zerfällt das Mark. (*Ernst*, Ziegler Suppl. VII.)

Füßen, den Waden und dem Schamberg auf, kann aber auch eine allgemeine Ausdehnung gewinnen. An der Leiche ist das Ödem meist etwas zurückgegangen. Bei Einschnitten entleert sich seröse oder etwas blutig gefärbte Flüssigkeit.

Der zweiten selteneren Form, Sclerema adiposum, liegt eine Veränderung des Fettgewebes zugrunde. Dasselbe hat eine stearinähnliche, trockene Beschaffenheit angenommen. Die Haut zeigt Vermehrung der Konsistenz, sie ist glatt gespannt, hart, unverschieblich gegen die Unterlage, von gelblich-weißer, wachsartiger Färbung. Nach der Anschauung Langers handelt es sich um die Erstarrung des Fettes, infolge reicheren Gehaltes des kindlichen Fettes an leicht erstarrenden Fettsäuren. Nach anderen liegt das Wesentliche der Erkrankung in einer Austrocknung infolge starken Wasserverlustes nach Diarrhöen.

Bei der **Elephantiasis** wird eine enorme Verdickung der Haut durch Hyperplasie des Bindegewebes herbeigeführt. Die Haut ist schwer faltbar, verdickt, hart, mit der Unterlage verwachsen. Dabei besteht eine bedeutende Volumzunahme der befallenen Partie. Die Extremitäten, von denen besonders häufig die Unterschenkel beteiligt zu sein pflegen, sind gewaltig verdickt, der Fuß ist in einen unförmlichen Klumpen verwandelt. D[illegible] [illegible]rk schuppend oder höckerig warzig, [illegible] Wucherungen bedeckt. Ekzem, Fissur[illegible] [illegible]zutreten.

An den Genitalien [illegible] auch häufig, betrifft meist das Skrotum, seltener den Penis. Das vergrößerte Skrotum sinkt herab und zieht die Haut der umgebenden Partien mit. Der Penis verschwindet in der Geschwulst. Bei den weiblichen Genitalien entwickeln sich die Labien zu großen, kugeligen, gestielten Tumoren.

Die bindegewebige Hyperplasie betrifft hauptsächlich die Kutis, geht aber auf den Papillarkörper und auf die Subkutis über. Die elastischen Fasern sind im Gebiete der Gewebswucherung [illegible] vermindert. Die Blutgefäße sind in de[illegible] [illegible]on perivaskulärer Rundzelleninfiltration [illegible] vielfach verdickte Wand und sind thrombosiert angetroffen worden. Die Lymphgefäße sind ebenfalls stark erweitert. Später nimmt das Bindegewebe eine derbe Beschaffenheit an. Talgdrüsen, Schweißdrüsen und Haare erleiden durch Kompression eine Atrophie. Die glatten Muskelfasern werden vielfach hypertrophisch gefunden.

Als Ursache der Erkrankung kommen verschiedene Momente in Betracht, die das Gemeinsame haben, daß sie Störungen der Blut- und Lymphzirkulation verursachen. Hierhin gehören öfter wiederkehrende Entzündungen der Haut oder deren Folgezustände, so tiefergreifende Narben, Kallus, Thrombose von Venen, Phlebitis, Varizen, Exsudate der inneren weiblichen Genitalien, Lymphdrüsenschwellungen, Lymphdrüsenvereiterung bzw. Exstirpation derselben, wenn sie zu Stauung der Blut-, vor allem aber der Lymphzirkulation führen.

Die in vielen tropischen und subtropischen Gegenden endemisch auftretende Elephantiasis ist wahrscheinlich auf Einwirkung eines Wurmes (Filaria Bancrofti, s. allgem. Teil, Geschwülste), welcher in den Lymphgefäßen sich aufhält, zurückzuführen.

Eine weitere Gruppe [illegible]
durch übermäßige Verdickun[illegible] [illegible] sich
Begriff derselben gehört na[illegible] [illegible] Zum

system verbreitet (multiple Neurofibromatosis, Recklinghausensche Krankheit), wobei auch Akustikus, Trigeminus, Glossopharyngeus, Vagus, Plexus brachialis, Halsmark und Medulla oblongata von Knoten besetzt sind. Durch Sitz am Optikus oder an Rückenmarkwurzeln können sie entsprechende Symptome schaffen. Sitzen sie zahlreich in der Haut, so erscheinen sie unter dem Bild des Fibroma molluscum multiplex. Ein ansehnlicher Teil dieser Neurofibrome ist sarkomatoser Umwandlung fähig und rezidiviert nach operativem Eingriff. Vieles spricht für ihre Entstehung aus Entwicklungsstörungen, so der Umstand, daß sie angeboren sind, bei mehreren Gliedern derselben Familie vorkommen, und sich öfter vergesellschaften mit Gliomen des Zentralnervensystems, Hautwarzen, Pigmentflecken und mit Elephantiasis Sie haben demnach Beziehungen zu Gewebsmißbildungen (vgl. *Borst*, allg. Teil).

Literatur.

Hand- und Lehrbücher. Bramwell, *Krankheiten des Rückenmarkes.* Wien 1883. — Charcot, *Klin Vorträge über Krankheiten des Nervensystems* Stuttgart 1878 — Erl [illegible] Leipzig 1910. — F [illegible] (Jacobsohn, Mi [illegible] Grube). Bonn 18[illegible] *Nervensystems.* 18[illegible] München 1895 — Leyden, *Klinik der Rückenmarkskrankheiten.* 1874. — Leyden u Goldscheider, *Erkrankungen des Rückenmarkes und der Med. oblongata* (Nothnagels H. 10). 1897. — Lewandowsky, H. d Neurol Berlin 1910 — Marie, *Vorlesungen über die Krankheiten des Rückenmarkes* (Weiß). 1894. — v. Monakow, *Gehirnpathologie*, 2 Aufl 1906 (ausführl Lit. über Anat, Physiol, Path d Nervensyst. (Nothnage[illegible] *ungen d Gehirns, die Gesc* [illegible] *hnagels H*). — Ders, Leh [illegible] *u syst. nerv.* Paris 1896. — [illegible] - Schmaus u Sacki, *Vorl.* [illegible] 1901 (Lit). — Schulze, Lehrbuch der Nervenkr. Stuttgart 1898 — Wernicke, Lehrb d Gehirnk 1881.

Technik: Nissl, Bethe, Weigert in Enzyklopädie der mikroskop. Technik. W. Spielmeyer: Technik d. mikr. Unters. d. Nervensystems. 1911.

Referate. Arndt, Erg. d. allg. Path 9. 1904 (*Traumat. Erkr. des Rückenmarks, Commotio spinalis*). — Barbacci, Zbl. f. Path. 10 1899 (*Nervenzelle*). — Borst, Erg. d. allg. Path 9. 1904 (*mult. Sk* [illegible] 1898 (*Sakralgeschwülste*) — Cassirer, Zbl f. Path [illegible] ner Zbl. f Path 3. 1892 (*Landrysche Paralyse*), [illegible] *skelatrophie*), 10 1899 (*Lokalisation geist Vorgänge*). — Dexler, Erg. d. allg. Path 3 1898, 7. 1902 (*Tiere*). — Edinger, Schmidts Jahrb. 1889—1898 — Goebel Mschr. f Psych 3 u 4 (*Progr. spast. Muskelatrophie*) — Goldzieher u. Makai, Erg. d. allg Path. 16² 1913 (*Regenerat des NS*). Honl, Erg. d allg. Path. 1. 1896 (*Meningitis*). — v. Kahlden, Zbl. [illegible] *myelie*). — Kattwi[illegible] (*Periph Nerven*). — [illegible] Köhlisch, Lubar [illegible] *lahn.* [illegible] tus [illegible] Erg [illegible] allg. [illegible] *mar* [illegible] ych. 4. (*Mikr Anatomie* [illegible] *r Hinterstränge*), 8. 1897 — I [illegible] (*Mu* [illegible] *ts*). — Rüble, Erg d. allg [illegible] eur. Zbl 1899 (*Rückenmark nach A* [illegible] Path 2 u. 5 (*Nervenzelle*) - [illegible] Erg d allg. Path. 1. [illegible] 5 1900 (*Rückenmark*), [illegible] *Anat*). — Schütte, [illegible] 904 (*De-*

sammenhalten der Zellen der Hornschicht untereinander, was auf mangelhafter Reduzierung der Verbindungsbrücken der Hornzellen beruht. Als angeborenes Leiden tritt uns die **Keratosis universalis congenita** (Ichthyosis congenita) entgegen. Der ganze Körper ist mit dicken, verschieden großen Hornplatten bedeckt, die durch Fissuren gegeneinander abgesetzt sind. Histologisch findet sich abnorme Dicke der Hornschicht mit Hornmassen in den erweiterten Follikeln. Die Malpighische Schicht ist nicht erweitert, nur erstrecken sich die Interpapillarleisten etwas mehr in die Tiefe. Es besteht ferner sekundäre Hyperämie der Kutis, die wahrscheinlich mit der häufig hinzutretenden Infektion zusammenhängt.

Die **Ichthyosis** (Fischschuppenkrankheit) entwickelt sich im Kindesalter, in der Regel vom 2. Lebensjahre an. Die Haut zeichnet sich durch eine besondere Trockenheit aus und ist mit verschieden großen und dicken Schuppen bedeckt, welche silbergänzend, manchmal auch schmutziggrau oder grünlich gefärbt und durch Furchen voneinander getrennt sind. Man unterscheidet verschiedene Formen: Ichthyosis simplex mit leichter Schuppenbildung, I. nitida mit Schuppen von Linsen- bis Pfennigstückgröße und vertieften Furchen, I. serpentina mit noch dickeren Schuppen und warzigen Erhabenheiten über Knie und Ellenbogen; I. hystrix bildet den höchsten Grad mit diffusen, plattenförmigen Schwielen und hornigen Warzen in dichter Anordnung.

Histologisch zeigt die Hornschicht nur in stärker ausgebildeten Fällen Verdickung. Das Rete ist dann im allgemeinen verdickt, die Länge der Reteleisten nimmt proportional der Hornschicht zu. Die Verhornung geht auf die Follikel- und Schweißdrüsenmündungen über. Die Kutis zeigt geringe Zellinfiltration. Die Knäueldrüsen sind bei erweiterten Lumina klein, ebenso die Talgdrüsen, die auch spärlich auftreten.

Auch über die Pathogenese herrscht wenig Einigkeit, wahrscheinlich ist die Ichthyosis als eine ererbte Vegetationsanomalie aufzufassen.

Kallus (Schwiele) ist eine infolge äußerer Einflüsse (Druck usw.) entstehende Verdickung der Hornschicht von gelblicher bis bräunlicher Färbung. Die verdickte Hornschicht zeigt histologisch eine homogenere, dichtere Beschaffenheit, die Körnerschicht ist etwas verbreitert, die Stachelzellenschicht ist komprimiert, Epithelleisten und Papillarkörper abgeflacht. Die Kutis ist unverändert.

Der **Klavus** (Hühnerauge, Leichdorn) ist eine Schwiele, in deren Mitte sich ein geschichteter Hornzapfen in die Tiefe erstreckt. Dieser drückt die unter ihm liegende Epidermisschicht und auch den Papillarkörper nach abwärts, so daß unter dem Kern das Rete Malpighii abgeplattet, die Papillen abgeflacht sind und die Kutis eine Zusammenpressung des kollagenen und Schwund des elastischen Gewebes zeigt.

Cornu cutaneum. Unter dieser Bezeichnung versteht man hornartige Gebilde von etwa 0,5—3 cm Länge, meist gekrümmt, auf der Oberfläche gewöhnlich streifig von hellgelblicher bis bräunlichschwärzlicher Färbung und harter Konsistenz. Den echten Hauthörnern liegt außer der Hyperkeratose ein hochgradig vergrößerter und verzweigter Papillarkörper zugrunde. Sie sind vorwiegend am Gesicht und Kopf lokalisiert, aber auch am Stamm, an Extremitäten und an der Glans penis.

Den Hyperkeratosen seien noch einige durch entzündliche Hyperplasie bedingte, geschwulstähnliche Hypertrophien angereiht.

reich, Virch. Arch. 68, Mackay, Brain 4. 1898, Marie, S. m. 1893 (*Thérédo-ataxie cérébelleuse*), Schultze, Zschr. f. Nerv. 5. 1894, Senator, B. kl. W. 20. 1893 u. 31. 1894 — *Degeneration*: Barbacci, Zbl. f. P[illegible]
Gombault u. Philippe, Arch. d. Méd. exp. [illegible]
An 13, Zbl f. Path. 5, Hoche, B. kl. W. 1897 [illegible]
path. An. 12. 1892 (*Luftdruck*), Redlich, Zbl. f [illegible]
Schmaus, Erg. d. allg. Path. 1. 1896, Schroe [illegible]
path. Ges. 1898, D. m. W. 1897 (*Caisson*), Schultze, Virch. Arch. 79 (*Taucher*), Tuczek, Arch. f. Psych 13 u. 18 (*Ergotismus*). Haller, Virch. Arch. 223. 1917 (*Hydrocephalus*). *Gefäße*: Binswanger u. Schaxel: Arch f. Psych. 58, 1917.

E[illegible] Wiesb. 1897 (*M. serosa*), Körner, Otitisc[illegible] th. Mikroorg. (Kolle-Wasser-mann [illegible] II, Speroni, Berlin, P. I. 1906, Weicl[illegible] — *Hirnabszeß*: Homén, Helsingfor[illegible] urol Zbl. 1896. Eulenburgs Realenzykl., Chiari, Zschr. f. Hlk. 21, Geirsvold, [illegible]
Goldscheider, Zschr. f kl. M. 1893 und Re[illegible]
Scheel, Christiania 1907, Harbitz u. Han[illegible]
Poliomyelit.), Walter, D. Zschr. f. Nervhlk. 45, [illegible]
mann, D. Zschr. f. Nhlk. 38, 1910 (*Poliomyel. klinisch*), Landsteiner u Popper, Zschr. f Immun-Forsch. 2, 1910 (*Ubertrag. auf Affen*), Römer, M. m. W. 1909 (*Ubertrag.*), Oppenheim, B. kl. W. 1891, Schlesinger, Arb. neurol. J. Wien 2 [illegible] Wiesbaden 1889, Beitr. z. path [illegible] h. 9. 1904, Wappenschmitt, [illegible] 1911, D. Zschr. f. Nervhlk. 38, [illegible] of the Am. med. Ass 2. 1909; [illegible] k path. S. 13, 1913, J. of exp. [illegible] Borst, Beitr. z path Anat, [illegible] Neurol. Zbl. 1896, E. Müller, Jena 1904; Siemerling u. Raecke, Arch. f Psych 48, Kuhn u Steiner, Med. Kl. 38, 1917. Oppenheim, Neurol Zbl. 1908, Spielmeyer, Zsch. f. d. ges. Neurol. 1. 1910.

Syphilis: Heubner, *Hirnarterien* 1874, Nonne, *Syphilis u. Nervensystem*, Berlin 1901, Scheiber (*Rückenmarksyphilis*), Realenzykl. 1898 — *Dementia paralytica* (*Paralyse der Irren*): Alzheimer, *Hist. Studien zur Differentialdiagnose der progressiven Paralyse*, histol. u histopath. Arbeiten über die Großhirnrinde 1, 1904, Nissl, *Zur Histopathologie der paralytischen Rindenerkrankung*, ebenda, Spielmeyer, *Zur Frage vom Wesen der paralyt. Hirnerkrankung* Zschr. f d ges Neur. u. Psych 1. 1910, Noguchi, M d W. 1913, 14, Jahnel, Arch. f. Neur. u Psych. 57, Dermat. Zschr 24, 10.

Traumat. Erkrankungen: Bruns, in Schmidts Jb. 230, 238, 242, 252, 259, [illegible]
[illegible] An. u [illegible] Scagliosi, [illegible]9, Langenb [illegible]
Arch 42, Schlesinger, *Rückenmarks- und Wirbeltumoren* (*Kompression*), Jena 1898, Spielmeyer, M. m W. 1915 (*Nervennaht*); M. m W. 1916 u Zschr. f. d. ges Neur. u Psych. 29, 1915. 36, 1917 (*Schußverletzg*). Berblinger: Zbl f Path 24, 1915, Arztl. Verein Marburg 1916, M. m W. 1916, Beitr. z path. Anat. 64, 1918 (*Regenerat. nach Schußverletzg*) (Lit.), Stern, Erg. d. allg. Path. 3 (*Trauma als Krankheitsursache*), Ströbe, Beitr. z path. An. 15 1892, Tedeschi, Zbl. f. Path 7 (*Regeneration*), Westphal, Arch. f. Psych. 30.

T[illegible] 1889, Marchand, Volkmann [illegible] Wollenberg, Arch. f Psych. [illegible]
[illegible] Zbl. f. Path 1897 (Lit.), Duret, [illegible] path. Anat. Suppl 7, Saxer, Beitr. z. path An. 20. 1896, Schlesinger, Jena 1898, Wintersteiner, *Neuroepi-*

Verrucae vulgares (gewöhnliche harte Warzen) sind kleine warzige Bildungen von harter Konsistenz, die gewöhnlich multipel an den Händen ihren Sitz haben und kontagiös sind. Die Epithelschicht zeigt starke Verbreiterung, an welcher bald mehr das Stratum corneum (keratoide Warzen), bald die Stachelzellenschicht (akanthoide Warzen) beteiligt ist. Größere, flachere, weichere Warzen werden als Verrucae juveniles von den V. vulgares unterschieden.

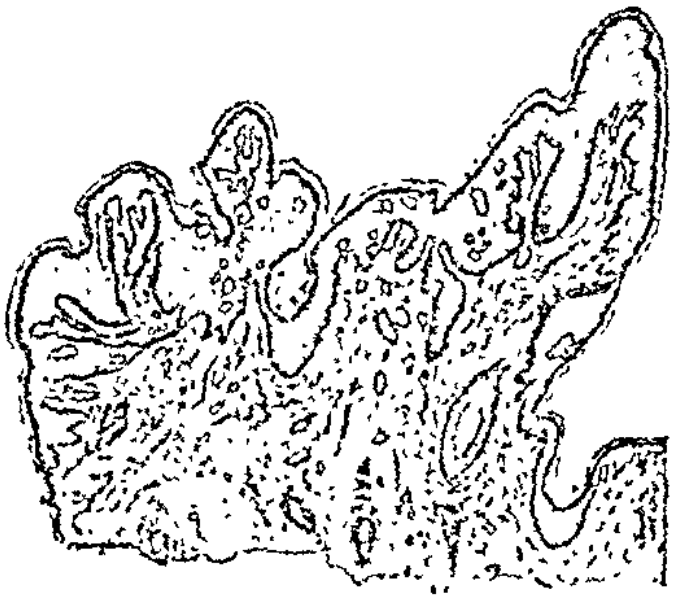

Fig. 682. Condyloma acuminatum.

Condyloma acuminatum (Fig. 682) kommt vorwiegend an den Genitalien vor in Form papillärer, himbeer- oder blumenkohlartiger nässender Gewächse. Die Papillen sind an Anzahl vermehrt und reich verzweigt, die Epidermis ist verdickt, vorzugsweise durch starke Zunahme der Stachelzellen des Rete, während die Hornschicht im Gegensatz zur Warze nicht hypertrophisch ist. Das Bindegewebsgerüst ist reich an Blut- und Lymphgefäßen und mit Leukozyten durchsetzt, die bis in die Saftspalten des Rete gehen.

Unter Acanthosis nigricans versteht man flächenhaft warzige Bildungen von braunschwarz gefärbter Oberfläche, die durch Furchen ein gefeldertes Aussehen erhalten. Auch hier liegt eine Wucherung des Papillarkörpers mit Hypertrophie der Hornschicht und des Stratum spinosum zugrunde. In den basalen und suprabasalen Zellen findet sich Pigment von blaßgrauer Farbe.

10. Geschwülste.

Von den Geschwülsten der Bindegewebsreihe sind als häufige Geschwülste der Haut die **Fibrome** zu nennen. Sie bilden kugelige, die Oberhaut vorwölbende oder gestielte Geschwülste von verschiedener, aber meist nicht sehr erheblicher Größe. In dieser Form treten sie zwar auch solitär, meist aber multipel auf und in letzterem Falle manchmal so zahlreich, daß fast der ganze Körper bedeckt erscheint. Für die multiplen Fibrome ist durch von Recklinghausen nachgewiesen, daß sie häufig von den in der Kutis verlaufenden Nerven ausgehen (Neurofibrome).

Andererseits kommen auch solitäre, größere Fibrome der Haut vor, die sich durch eine derbere Konsistenz und ein weißes, schniges Aussehen der Schnittfläche auszeichnen. Sie werden vielfach als harte Fibrome den multiplen, weichen Formen gegenübergestellt.

Das **Keloid** stellt eine scharf begrenzte Geschwulst dar, welche die Haut um einige Millimeter überragt, von länglich zylindrischer oder sehr unregelmäßiger ovaler Form, mit strahlenförmigen, spitz zulaufenden Fortsätzen und glatter Oberfläche. Auf dem Durchschnitt zeigen die

IX.

Harnapparat.

Von

L. ASCHOFF.

Mit 51 Figuren im Text.

A. Die Nieren (*οἱ νεφροί*).

1. Entwicklungsgeschichte und Histologie.

Mit fortschreitender Entwicklung des Tierreiches lösen sich Vorniere (Pronephros), Urniere (*Mesonephros*) und Nachniere (Metanephros) ab. Die Vorniere kommt nur in sehr geringem Umfange bei den Säugetieren zur Entwicklung Dagegen entwi[illegible] e kräftig. Die sie zusammensetzenden [illegible] Auftreibung (Urnierenblischen. Nach- [illegible] nach der jetzt herrschenden Lehre aus [illegible] rch Verschmelzung der hintereinander [illegible] *Beard*). Die Urnierenkanälchen brechen [illegible] mündet, durch. Das kaudale Ende

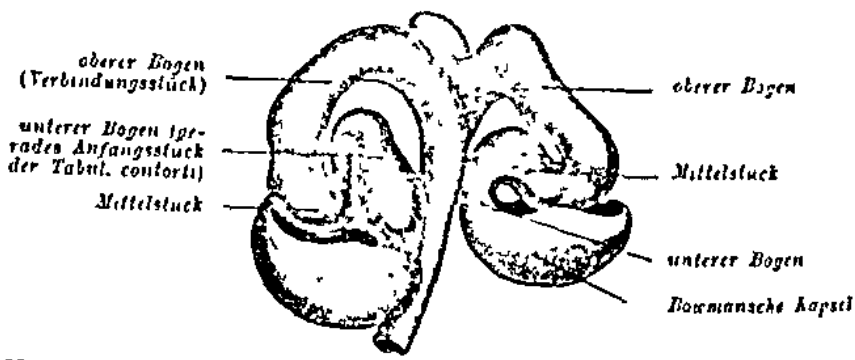

Fig. 301 Modell zweier sich entwickelnder Harnkanälchen Nach Stoerk. (Aus Felix, Entwicklung der Harnorgane in Hertwigs Handbuch der Entwicklungsgeschichte.)

des nephrogenen Gewebsstranges wird bei den Säugern zur Nachniere oder bleibenden Niere Dieses Ende trägt daher den Namen metanephrogenes Gewebe. Der zwischen Urnierer [illegible] Material wird als [illegible] perirenale oder re [illegible] gene Gewebe tren [illegible] die Harnkanälcher [illegible] Krümmung, an v [illegible] Mittelstück, den o [illegible] erst sekundär in [illegible] dessen Verzweigu [illegible] primären Harnleit [illegible]

Keloide entsprechend ihrer derben, bindegewebigen, narbenähnlichen Struktur eine sehnenartige, feste Beschaffenheit. Die Keloide entwickeln sich im Anschluß an eine Narbe (Narbenkeloide), oder auch ohne solche (Spontankeloide). Die Unterscheidung zwischen Spontankeloid und Narbenkeloid ist keine strenge und sichere, da auch die Spontankeloide aus kleinen Narben hervorgehen können.

Individuen mit Keloid zeigen eine Disposition, infolge deren die Keloidbildung vielfach multipel auftritt und die Geschwülste nach der Exstirpation zu rezidivieren pflegen.

Lipome sind häufig, gehen vom subkutanen Bindegewebe aus und können einen bedeutenden Umfang erreichen. Die größeren Lipome sind meist gestielt. Sie sitzen vorzugsweise in der Achsel, Schulter, am Gesäß und den Oberschenkeln. Außer dem solitären Auftreten ist auch ein multiples Vorkommen zu verzeichnen. Die multiplen Lipome bleiben meistens kleiner und können auch symmetrisch vorkommen.

Verwandt mit den Lipomen ist das **Xanthom**. Es kommt vor in Form linsen- bis erbsengroßer, gelber Flecke (Xanthoma planum) oder Knötchen (Xanthoma tuberosum). Erstere sitzen hauptsächlich an den Augenlidern (Xanthoma palpebrarum), letztere treten meist multipel an verschiedenen Körperstellen auf, besonders an den Druckstellen, Knie, Ellenbogen usw. Histologisch finden sich in der Kutis doppeltbrechende fettähnliche Massen, die sich als Cholesterinfettsäureester erwiesen haben. Sie sind in Zellen gelagert oder werden wenigstens ursprünglich als fettähnliche Zelleinschlüsse gebildet. Die fetthaltigen Zellen des Xanthoms werden von den Bindegewebszellen abgeleitet oder sind als embryonale Fettzellen angesprochen worden.

Generalisierte Xanthome treten manchmal bei gleichzeitig bestehendem Ikterus auf, ferner bei Zuckerkranken (Xanthoma diabeticorum). Das letztere ist von dem gewöhnlichen Xanthom wahrscheinlich zu trennen, ebenso das Pseudoxanthoma elasticum (*Darier*), welches im wesentlichen auf einer Degeneration des elastischen Gewebes der Haut beruht.

Chondrome und Osteome der Haut sind sehr selten, dagegen kommen schon häufiger scharf begrenzte, in die Haut eingesprengte Tumoren vor, welche aus glatten Muskelfasern bestehen (Myome). Sie können auch multipel in großer Zahl auftreten und nehmen ihren Ausgangspunkt wahrscheinlich teils von den Arrectores pilorum, teils von der Gefäßmuskulatur.

Primäre Sarkome treten entweder als multipel auftretende kleinere Knoten auf und erreichen höchstens die Größe eines Apfels oder als isolierte Sarkome. Die multiplen Sarkome sind selten, bald härter, bald weicher oder durch Hämorrhagien und Teleangiektasen gefärbt. Histologisch gehören sie den Rundzellen-, Spindelzellen-, Fibrosarkomen oder Angiosarkomen und Endotheliomen an.

Wichtig sind die nicht seltenen Melanosarkome (Melanokarzinome). Diese gehen gewöhnlich aus einem Naevus pigmentosus hervor und erinnern auch im histologischen Bau (s. allgem. Teil, Geschwülste) an diesen. Die Melanome stellen erbsen- bis apfelgroße, eventuell auch größere, warzige, knollige Tumoren dar, die durch eine bräunliche bis tiefschwarze Färbung gekennzeichnet sind. Sie neigen frühzeitig zur Metastasenbildung und führen leicht zu allgemeiner Sarkomatose (Karzinomatose).

Sekundäre Sarkome der Haut kommen nicht häufig und meist bei allgemeiner Sarkomatose vor.

schen Kapsel, in welche das Wunderknäuel des Glomerulus wie die Lunge in den Pleurasack eingestülpt ist. Der Glomerulus bildet mit seinem Kanälchen zusammen eine funktionelle Einheit (Napolson). Die Glomerulusschlingen sollen [illegible] zytiale Rö [illegible] noch kub [illegible] über den [illegible] gehen soll [illegible] hin genau [illegible] thelien au [illegible] sie besitz [illegible] Granulierung des übrigen Protoplasmas und am freien Rande einen Bürstensaum Bei frischer Untersuchung treten diese Strukturen gar nicht oder nur undeutlich [illegible] oder locker liegende Granula enthalten (Fig. 305). Wenigstens zeigen intravitale

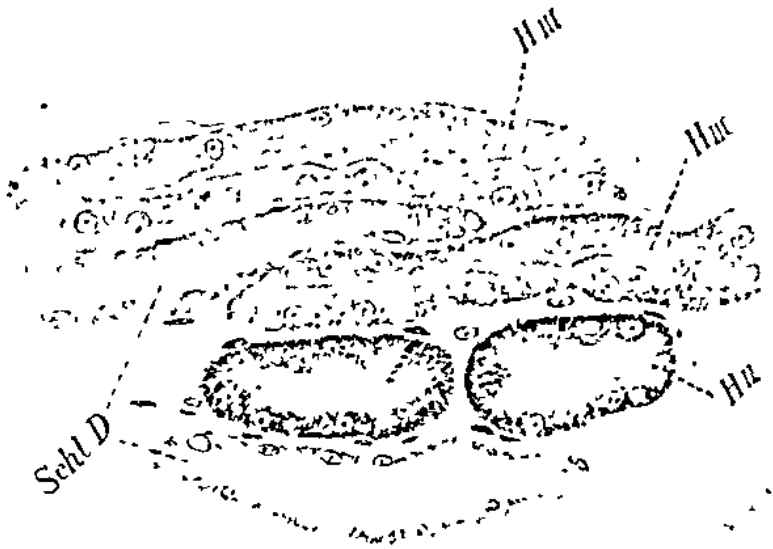

Fig 305. Altmannsche Granula der Niere. *HII* und *HIII* Abschnitt *II* und *III* der Hauptstücke. *Schl D.* Aufsteigende Schleifenschenkel.

Färbungen [illegible] mit Karmin, stets die [illegible] Differenzen, so daß man drei [illegible] Der wichtigste [illegible] erstreckt verläuft und eine Strecke weit in die Marksubstanz eindringt. Dieser Übergangsabschnitt ist gegen viele Gifte und sonstige Schädigungen besonders empfindlich. Er geht allmählich in den absteigenden oder dünnen hellen Schenkel der Henleschen Schleife über, welcher mit niedrigen, fast endothelartigen Zellen von hellem Aussehen ausgekleidet ist. Die Schleifen der zentral gelegenen Glomeruli reichen bis in die Papille, die Schleifen der peripher gelegenen nur in den Anfang des Markkegels hinein. Die hellen Abschnitte der Henleschen Schleifen gehen dann in die dicken trüben oder sogenannten aufsteigenden Schenkel über. Dieser Übergang erfolgt aber selten an der Biegung, sondern an den weit herabreichenden Schleifen im hellen, an den kurz herabreichenden im trüben Abschnitt. Alle trüben Abschnitte liegen in einer bestimmten äußeren Zone des Markkegels (s. Schema von Peter [Fig. 306]). Sie sind aus zylindrischen, fein gekörnten Zellen aufgebaut, die ein enges Lumen umschließen, ähnlich wie die Zellen der Tubuli contorti. Auch eine Stäbchenstruktur tritt wieder auf, doch fehlt der Bürstensaum. Dann folgt wieder ein heller Abschnitt (Zwischenstück [*Peter*] oder Verbindungsstück [*Felix*])

Unter den epithelialen Geschwülsten nimmt der

Krebs eine hervorragende Stelle ein. Man unterscheidet eine mehr oberflächliche Form und ein mehr zu tieferer Infiltration führendes Karzinom. Das erstere tritt in der Regel in Form eines flachen Geschwürs mit hartem, etwas erhabenem Rande auf (Kankroid, Ulcus rodens). Rand und Grund zeigen histologisch karzinomatöse Struktur. Das tiefsitzende Karzinom beginnt als Knoten, mit dem die Epidermis zusammenhängt und der in die Umgebung infiltrierend wachsend vordringt. Es ulzeriert früher oder später, bildet dann ein kraterförmiges Geschwür mit höckerigem Grund und geschwulstartig verdickten und infiltrierten Rändern. Auch papillomatöse Formen werden beobachtet, die sich aus einer gewöhnlichen Warze entwickeln oder an Stellen mit dünner Epidermis entstehen.

Histologisch erweisen sich die meisten Hautkrebse als typische Plattenepithelkarzinome, die vom Oberflächenepithel, seltener auch von den Haarbälgen und Talgdrüsen ausgehen. Die Größe der Alveolen variiert sehr, wonach man groß-alveoläre und klein-alveoläre Formen unterscheiden kann. In großen Alveolen tritt namentlich bei langsamem Wachstum ein den Schichten des Oberflächenepithels ähnlicher Bau zutage, wobei insbesondere die Protoplasmafaserung und die Fortsätze der Stachelzellen deutlich ausgebildet sind. Die verhornende Schicht bildet das Zentrum der Alveole, deren Zellen sich konzentrisch zu kugeligen Gebilden zusammenlegen (Hornperlen, Kankroidkugeln).

Außer dem gewöhnlichen Karzinom kommen auch in der Kutis gelegene Krebsgeschwülste vor, deren Zusammenhang mit dem Oberflächenepithel nicht deutlich hervortritt. Ihre vielfach strangförmig zusammenhängenden Epithelnester bestehen aus nicht verhornenden Epithelien, welche dem Aussehen junger Retezellen entsprechen. Durch zentralen Zerfall der Karzinomnester können drüsenähnliche Bildungen zustande kommen. Als Ausgangspunkt dieser Karzinome nimmt Krompecher die Basalzellen an (Basalzellenkrebs). Borrmann leitet sie aus embryonalen, im Korium verlagerten Keimen ab (Koriumkarzinom), Ricker und Schwalbe von den Hautdrüsen. Ein Teil dieser Krebse ist früher als Endotheliom aufgefaßt worden.

Die Hautkrebse entwickeln sich mit Vorliebe im Gesicht (Lippe, Nase, Augengegend, Ohrmuschel) und an den Genitalien. Auch von chronischen Ulzerationen (Lupus, Ulcus cruris, Röntgendermatitis) nehmen sie ihren Ausgang.

Sekundäre Karzinome treten in der Haut auf als Metastasen oder fortgeleitet von Karzinomen tieferer Organe. Am häufigsten geben die Mammakarzinome zur Bildung sekundärer Hautkarzinome Anlaß.

B. Anomalien der Drüsen.

Unter Seborrhöe versteht man eine Hypersekretion der Talgdrüsen, die jedoch meist nur auf bestimmte Stellen der Haut, insbesondere den behaarten Kopf beschränkt ist. Entweder wird eine reichliche Menge fettigen Sekrets abgesondert (S. oleosa) oder es kommt zu einer starken Schuppung fettreicher Hornzellen (S. sicca).

Retentionen der Drüsensekrete geben nicht selten zu Bildung von Zysten (Retentionszysten) Anlaß. Diejenigen, welche von den Schweißdrüsen ausgehen, können von verschiedenen Abschnitten des Aus-

geschwindigkeit in den Glomeruli, aber auch der Einfluß des Nervensystems auf das Nierengewebe überhaupt eine wichtige Rolle spielen (Lit. *Meyer* u. *Gottlieb*). In den Hauptstück [illegible] die Sekretion [illegible] jenige der Harn [illegible] des Kochsalzes [illegible] Ferrozyans usw [illegible] diese Gesetze n [illegible]

ausgeschieden, [illegible] zustande kommt. Ausscheidungs- und Speicherungsperiode sind voneinander zu [illegible]

3 den Resorptionsabschnitt, 4. den Exkretionsabschnitt (Sammelröhren) Jeder Abschnitt kann für sich oder in Gemeinschaft mit den anderen erkranken, woraus sich die sehr verwirrenden Bilder der pathologisch-anatomischen und klinischen Befunde ergeben

2. Leichenerscheinungen.

Die Nieren sind außerordentlich empfindlich gegen die Einflüsse der kadaverösen Zersetzung. Besonders deutlich tritt das an den sezernierenden Epithelien der Hauptstücke und der Schleifen hervor, welche einer schnellen Autolyse entgegengehen. Falls nicht die Sektion sehr bald nach dem Tode gemacht wird, ist es sehr schwierig, die kadaverösen Veränderungen von den intravitalen zu trennen Da in dieser Beziehung sehr große Unterschiede gefunden werden, muß man annehmen, daß in den Fällen, wo die Autolyse sehr schnell verläuft, schon intra vitam eine Schädigung der Zellen stattgefunden hat oder besondere die Autolyse begünstigende Stoffe in den Nieren vorhanden sind Am störendsten macht sich diese Autolyse in den Fällen von Sepsis und schweren bakteriellen Toxinvergiftungen, z B. bei Peritonitis, bemerkbar. Bei der Autolyse schwindet der Kern der Zellen, die Altmannschen Granula quellen, erleiden eine schaumige Zerklüftung oder zer- [illegible] saum zerfällt ebenfalls, quillt [illegible] Der Zellverband ist gelockert [illegible] sich unter bestimmten intra- [illegible] Tropfen und Myelinfiguren in [illegible] die Entstehung dieser Myeline [illegible] n normalerweise kommen in [illegible] *rechts*) vor, die an der Bildung [illegible] Teil der Myeline stammt aus [illegible] igkeiten der Beurteilung der [illegible] aß die Fixierungsflüssigkeiten [illegible] sind (*Domenico Cesa-Bianchi*, *Anitschkow*, *Ciaccio*).

Bei einseitiger Lage der Leiche kann die Differenz im Blutgehalt der Nieren durch Blutsenkung sehr erheblich werden.

Die blutige Imbibition verwischt die Zeichnung und verstärkt die kadaveröse Trübung.

3. Mißbildungen.

(Nephrodysplasien (Lit. *Adrian* und *Lichtenberg*.)

Unter den Mißbildungen, welche die Nieren als Ganzes treffen, sind zunächst zu nennen, die angeborenen Dystopien, welche meist einseitig

führungsganges ihren Ursprung nehmen. Aus dem obersten Teil des Ausführungsganges entwickelt sich die

Miliaria cristallina als hirsekorngroßes, mit dünner Decke versehenes, klares, helles Bläschen. Die Miliariabläschen entstehen schnell auf ungereizter Haut im Verlaufe von mit starker Schweißbildung einhergehenden Infektionskrankheiten. Das Bläschen sitzt in der Hornschicht und steht mit dem Ausführungsgange der Schweißdrüse in Zusammenhang.

Geht die Zystenbildung von dem kutanen Teil des Schweißdrüsenganges aus, so bilden sich kleine, perlenähnliche Vorwölbungen von eigentümlich blau transparentem Aussehen, harter Konsistenz und klarer Flüssigkeit als Inhalt; sie werden als **Hydrocystoma** bezeichnet, entwickeln sich nach profuser Schweißsekretion ausschließlich im Gesicht und erfahren nach wenigen Tagen eine Rückbildung.

Die von den Haarbälgen und Talgdrüsen ausgehenden Zysten lassen sich nicht streng voneinander trennen, weil sie teils von dem gemeinsamen Ausführungsgang ausgehen, teils die Zysten des einen Gebildes das andere in Mitleidenschaft ziehen. Es gehören hierher:

Komedonen (Mitesser). Bei diesen steckt ein wurmförmiger Pfropf im Ausführungsgang der Talgdrüse, der sich als gelblich bis braunschwärzlicher, leicht erhabener Punkt dokumentiert. Der Pfropf besteht aus Talgdrüsenprodukt und Hornzellen, welch letztere namentlich nach außen den Komedopfropf abschließen. Als Ursache der Komedonenbildung ist wahrscheinlich eine Hyperkeratose der Talgdrüsenmündung anzusehen. Die Komedonen sitzen vorzugsweise im Gesicht (Nase, Ohr), dann auch über Brust und Nacken.

Als **Milien** bezeichnet man mohnkorn- bis hirsekorngroße weißliche Knötchen, die am häufigsten an den Augenlidern und deren Umgebung ihren Sitz haben. Sie sind aus konzentrisch geschichteten Hornzellen zusammengesetzt und stellen Hornzysten dar, welche ihren Ausgangspunkt von verschiedenen Punkten des Follikelapparates nehmen.

Erbsen- bis faustgroße Knoten von halbkugeliger und kugeliger Form, welche die glatt über ihnen hinziehende Haut vorwölben, und deren Inhalt eine grützebreiähnliche, aus Hornzellen, Cholestearinkristallen und Detritus bestehende Masse bildet, nennt man **Atherome**. Doch haben die mit diesem Namen gewöhnlich bezeichneten Bildungen verschiedene Genese. Ein Teil stellt Retentionszysten der Haarfollikel (Follikelzysten) dar (*Chiari*). Ihre Wand besteht aus ein- oder mehrschichtigem Plattenepithel ohne besondere Anordnung. Bei den kleineren ist der Zusammenhang mit dem Follikel deutlich, geht aber bei den größeren Zysten, welche in die Subkutis rücken und sich völlig abschnüren, verloren. Ein anderer Teil der Atherome entsteht aus embryonalen Keimen, stellt also Dermoidzysten einfachen Charakters dar. Die Wand dieser Zysten besitzt eine Rete Malpighii und Papillarkörper. Sie kommen ebenso wie die größeren Hautdermoide, deren Wand dem Bau der Haut mit Haaren und Drüsen entspricht, an Stellen vor, an denen entwicklungsgeschichtliche Spalten und Einstülpungen bestanden haben.

Eine dritte Art von Zysten kommt durch traumatische Verlagerung von Epithel zustande oder, nach *Pels-Leusden*, auch durch Epithelialisierung eines traumatisch entstandenen Hohlraumes.

Einmündung (*Anitschkow*). Bei allen diesen Dystopien bleibt die Lage der Nebennieren unverändert.

Neben den Dystopien spielen vor allem die Hypoplasien und Aplasien eine klinisch wichtige Rolle. Sehr selten ist Fehlen beider Nieren. Häufiger dagegen mangelhafte Entwicklung oder Fehlen einer Niere. Welche Seite häufiger betroffen wird, ist noch nicht übereinstimmend festgestellt. Bei der Aplasie fehlt auch der Ureter der betreffenden Seite. Bei der Hypoplasie *sitzt dem Ureter bzw. dem kaum entwickelten Nierenbecken ein bohnen- bis* kirschgroßes Gebilde auf, in welchem sich mikroskopisch Kanälchen oder Zysten mit auffallend dicken Bindegewebshüllen, selten Glomeruli nachweisen lassen. Meist wurden auch unregelmäßige Bündel glatter Muskelfasern gefunden. Vielfach wird es sich auch hier um Aplasie des eigentlichen Nierengewebes handeln, während die Sammelröhren zur Entwicklung gekommen sind. Zusammentreffen mit anderen Mißbildungen (Verdoppelung des Nierenbeckens und der Harnleiter, von denen der eine mit normalem, der andere mit mißbildetem Nierengewebe in Zusammenhang steht) oder mit richtigen Geschwulstbildungen ist beobachtet. In anderen Fällen lassen sich auch Harnkanälchen mit Glomeruli nachweisen. Diese Fälle leiten bereits zu den Zystennieren über. Auch bei Dystopie einer Niere kann Aplasie oder Hypoplasie der anderen vorkommen. Gelegentlich sind Störungen des gleichseitigen Genitalapparates mit Dystopie und Aplasie der Niere verbunden (Fehlen der Keimdrüse, des Geschlechtsstranges). Auch sonstige Mißbildungen, z. B. des Skeletts, werden beobachtet.

Einige Autoren führen gewisse Nierenleiden bei jugendlichen, mangelhaft entwickelten Individuen auf angeborene Kleinheit der Nieren und Enge des Gefäßsystems zurück. Auch intrauterin entstandene Schrumpfungen bei Stenosierungen der ableitenden Wege sind möglich und dürfen nicht mit mangelhafter Anlage verwechselt werden (*Sternberg*). Bei den ersteren findet man mikroskopisch entwickeltes aber geschrumpftes Nierengewebe, welches aus dicht gelagerten, hyalin entarteten Glomeruli, Resten atrophischer Harnkanälchen usw. besteht (vgl. die extrauterin entstandene hydronephrotische Schrumpfniere). Zu berücksichtigen sind andererseits umschriebene angeborene hypoplastische Herde, welche in seltenen Fällen fleckförmig die ganze Niere durchsetzen und, wenn sie beim Erwachsenen gefunden werden, sekundäre Schrumpfungsherde vortäuschen können (*E. Meyer*) (s. auch unter Adenome).

Die **angeborene Hyperplasie** zeigt sich meist in einer Zweiteilung (selten Dreiteilung) der Ureterenknospe. Die untere bildet ein gewöhnliches Nierenbecken mit normaler Niere, die obere nur ein halbes Nierenbecken mit halber Niere, welche der anderen aufsitzt. Die Verschmelzung oder richtiger die Trennung der Nierenanlage kann die verschiedensten Grade aufweisen. Die Hyperplasie kann einseitig oder doppelseitig auftreten. Selten ist eine vollständige Trennung in mehrere Nierenanlagen.

Was die Häufigkeit der angeborenen Mißbildungen der Harnorgane anbetrifft, so finden sich nach *Motzfeldt* unter 4500 Sektionen 79 Fälle, und zwar 10mal Aplasien, 11mal Hypoplasien, 9mal Hufeisenniere, 5mal Dystopien, 21mal Hydronephrosen, 23mal doppelte Harnleiter.

Das Erhaltenbleiben der fetalen Lappung, welche durch längsverlaufende seichte Furchen die Grenzen der primären, sekundären oder tertiären Renculi angibt, leitet schon zu den partiellen oder Gewebsmißbildungen der Niere über. Die mit der Wanderung der Niere verknüpfte sogenannte Ablösung der Nierengefäße dokumentiert sich häufig in der Persistenz einer zweiten Nierenarterie am unteren Nierenpol. Das Gefäß kann den Ureter ventral oder dorsal kreuzen (Kapselarterien).

C. Erkrankungen der Haare und Nägel.

Am Haar unterscheidet man den Schaft, d. h. den freistehenden Teil, und die in die Haut versenkte Wurzel Das Haar besteht aus dem Oberhäutchen (verhornten Zellen), der Rinde (langgestreckten Zellen, sogenannten Haarspindeln mit vielfach noch erkennbarem Kern) und dem Mark (kubischen, Keratohyalin enthaltenden Epithelzellen). Das Haar sitzt mit der von unten her ausgehöhlten Haarwurzel der Papille auf. Die gefärbten Haare enthalten Pigment sowohl in gelöster Form wie in Körnchen, die extra- und intrazellulär in der Rinde liegen.

Nagel sind Hornplatten an den Endphalangen der Finger und Zehen. Sie stecken mit ihrem seitlichen und hinteren Ende in einer Hautfalte (Nagelfalz). Das Dach des Falzes heißt Nagelwall. Der unter der Nagelplatte gelegene Hautteil wird als Nagelbett bezeichnet. Er besteht aus Epidermis und Korium, welches gegen das Epithel hin statt der Papillen feine, longitudinal verlaufende Leistchen hat. Der hintere Teil des Nagelbettes bildet die Matrix des Nagels. Das Korium weist hier besonders hohe Papillen auf, die Epithelschicht ist sehr dick und geht nach oben ohne scharfe Grenze in die Nagelsubstanz über.

Alopecia (Haarschwund). Angeborener, totaler oder partieller Haarschwund (Hypotrichosis) ist selten, häufiger sind Fälle, bei denen der Haarwuchs verspätet eintritt. Erworbener Haarschwund kommt als **Alopecia senilis**, Glatzenbildung, vor und kann auch schon in jugendlichem Alter auftreten (Alopecia praesenilis sive praematura).

Alopecia pityrodes befallt hauptsächlich die Höhe des Scheitels und der Stirn. Es handelt sich um Störung des Haarwechsels und der Regeneration. Die sich neubildenden Haare haben den Charakter von Lanugohaaren. Anatomisch liegt nach Unna eine abnorme Kleinheit der Epithelfortsätze, aus denen sich die neuen Papillenhaare entwickeln, zugrunde

Unter **Alopecia specifica** oder **syphilitica** versteht man fleckförmigen Haarausfall im Frühstadium der Syphilis, mit Ausbruch der Allgemeinerscheinungen auftretend.

Alopecia areata nennt man umschriebenen Haarausfall auf sonst normaler Haut. Es bilden sich runde oder ovale Flecken auf der Kopfhaut, an denen die Haare fehlen. Die Haut selbst erscheint dabei vollkommen normal. Als Ursache kommt wahrscheinlich Trophoneurose in Betracht. Von anderen Autoren werden parasitäre Ursachen angenommen.

Unter **Hypertrichosis** versteht man abnorm reichliche Behaarung auch solcher Körperstellen, welche in der Norm nur einen feinen Flaum von Lanugo-Haaren tragen. Die Träger einer **universellen** Hypertrichosis, bei der das Gesicht meist stark beteiligt ist, sind unter dem Namen Haar- oder Affenmenschen bekannt. Zur **partiellen** Hypertrichosis rechnet man das vorzeitige Auftreten von Bart- und Schamhaaren oder die Entwicklung der Barthaare bei Frauen.

An den Haaren selbst kommt häufig einfache **Spaltung** an den Enden vor (**Trichoptilosis**). Dies tritt namentlich bei Frauenhaaren ein, wenn sie eine gewisse Länge erreicht haben, und ist durch Trockenheit und mechanische Verhältnisse bedingt.

Trichorrhexis nodosa, knotige Aufreibung, befällt hauptsächlich Bart-, Schnurrbart- und Schamhaare. Am distalen Ende des Haarschaftes treten stecknadelkopfgroße Knötchen und Spindeln auf Das Haar reißt an solchen

frühzeitige Hemmung der Nierenentwicklung hindeuten, die sich in solchen Fällen sogar in einer auffallenden Kleinheit der Niere (hypoplastische Zystenniere) dokumentieren kann. Die Kombination der Zystenbildungen mit adenomatösen und papillären Wucherungen hatte zu der Annahme geführt, daß eine progrediente Geschwulstbildung den Zystennieren zugrunde läge. Doch teilt man heute meist die Ansicht, daß eine einfache Gewebsmißbildung mit begrenztem sekundärem Wachstum vorliegt (*Busse*), für welche von vielen Autoren eine entwicklungsgeschichtliche Störung der Nierenanlage verantwortlich gemacht wird (Lit *O. Berner*). Es soll die Vereinigung der Harnkanälchenanlage mit den Ureterensprossen nicht zustande kommen, und die mangelhaft entwickelten Kanälchen einer zystischen Entartung anheimfallen, um so mehr, wenn sich noch Glomerulusanlagen in ihnen finden. Man muß jedoch auch an sekundäre Abschnürungen bereits gebildeter Verbindungen denken, denn gleiche Abschnürungen treten auch an der Papillenspitze, am Abgang des Ureters vom Nierenbecken, an der Einmündung des Ureters in die Blase ein Solche sekundären Abschnürungen werden besser als die Hemmungstheorie allein die Verschiedenheit der Zysten, sowohl der Lage wie der Größe nach, [illegible] können, [illegible] in den [illegible] Bilder [illegible] Zystennieren eine volle Bestätigung (*Forßmann*). Die in der Mehrzahl aller Nieren anzutreffenden makroskopisch kaum sichtbaren Rindenzysten, welche die einfache oder doppelte Größe einer Bowmanschen Kapsel erreichen und häufig verkümmerte Glomerulusanlagen enthalten, zeigen im höheren Alter eine Verkalkung des Inhaltes Sie werden dann als feine weiße Pünktchen an der Oberfläche der Nieren sichtbar (*Orth*) (früher als verkalkte Glomeruli bezeichnet, s. oben).

Daß es sich bei den Zystennieren und damit auch bei den nur graduell verschiedenen Nierenzysten um tieferliegende Störungen der Nierenentwicklung handelt, beweist die Vererbbarkeit der Mißbildung, ferner die nicht seltene Verbindung mit anderen leichten und schweren Mißbildungen des uropoetischen Systems, der übrigen Organe (Zystenleber) und des Gesamtkörpers Stärker wachsende Solitärzysten der Marksubstanz können zu Sperrungen der umgebenden Sammelröhren und damit zur Atrophie des zugehörigen Rindengebietes führen.

Von den Zystennieren zu trennen sin[illegible] des Nierenbeckenfettgewebes. Dabei is[illegible] parenchym und Hilusfettgewebe in ein[illegible] umgewandelt. Die zystischen Erweiterungen können sich auch auf die mit den Blutgefäßen in das Nierenparenchym eindringenden Lymphgefäße erstrecken und das Bild einer epithelialen Zystenniere vortäuschen (*Dyckerhoff*).

Eine zweite häufige Gewebsmißbildung der Niere sind die sogenannten Adenome. Sie treten als stecknadelkopfgroße bis hirsekorngroße, seltener größere, in die Nierenrinde eingesprengte, meist gelblich gefärbte oder markig weiß aussehende Herde auf, die bei mikroskopischer Untersuchung als scharfbegrenzte, aber gewöhnlich kapsellose Bildungen von mehr oder weniger keilförmiger bis runder Gestalt in dem Rindengewebe sichtbar sind. Verdrängungserscheinungen der Umgebung fehlen in der Regel, und man gewinnt durchaus den Eindruck, als ob an Stelle eines nicht zur Entwicklung gelangten Rindenabschnittes das Adenomgewebe getreten wäre. Übergänge zu den angrenzenden normalen Harnkanälchen sind nicht oder nur selten zu finden. Bald herrscht ein tubulärer, bald ein pseudopapillärer, bald ein echt

Stellen leicht ab. Es findet sich mikroskopisch eine longitudinale Splitterung der Haarrinde unter anfänglicher Markverbreiterung.

Seltener ist die schon im Kindesalter beginnende **Aplasia pilorum moniliformis** (Spindelhaare). Die Haare zeigen abwechselnd hellere Stellen, an denen die Rindensubstanz reduziert ist, und dunklere, spindelförmige Partien, die als normale Bezirke zwischen den helleren zurückbleiben.

Die **Nägel** sind bei Affektionen der Haut häufig mitbeteiligt. Außerdem kommen auch selbständige (idiopathische) Nagelkrankheiten vor.

Blutung in die **Nagelmatrix** infolge von Traumen, hämorrhagischen Diathesen usw. führen zum allmählichen Abfall des Nagels. Auch Eiterprozesse bewirken dies, wenn sie eine rasche Abhebung der Nagelplatte bedingen. Spontane Ablösung des Nagels (Onycholysis) ist selten.

Unter **Onychorrhexis** versteht man die Erscheinung, daß der Nagel mehrfache feine Längsfurchen zeigt, zwischen denen sich Riffbildungen der Nägelsubstanz entwickeln.

Als **Onychogryphose** bezeichnet man eine Aufrichtung und Verfärbung der Nagelplatte mit gleichzeitiger Deformierung. Der Nagel nimmt dadurch die Gestalt von Krallen, Schneckenhaus, Widderhorn an. Der Prozeß besteht in einer durch mechanische Einflüsse (Stiefeldruck) bedingten Wachstums- und Ernährungsstörung der Matrix und des Nagelbettes.

Die Bildung weißer Flecke (**Leukonychie**) entsteht durch Lufteintritt zwischen die Zellen der Nagelplatte.

Unter **Pterygium unguium** versteht man eine abnorme Ausdehnung des Nagelhäutchens.

Unguis incarnatus (eingewachsener Nagel). Teile der Nagelplatte dringen beim Vorwärtswachstum in die Nagelwälle ein. Die Änderung der Wachstumsrichtung kommt hauptsächlich an der großen Zehe durch *Stiefeldruck zustande.*

Eine Reihe von **Geschwülsten** können sich subungual entwickeln. Häufiger sind subunguale Exostosen, seltener Fibrome, Ekchondrome, Angiome, Papillome, Karzinome.

Von den Hautkrankheiten greifen unter anderen Ekzem, Psoriasis, Syphilis, Favus, Trichophytie auf die Nägel über und führen zu Ernährungsstörungen und Deformationen. Bei den mykotischen Erkrankungen finden sich die Pilze in der Nagelsubstanz.

Literatur.

Normale Anatomie und Histologie. v Brunn, Bardelebens Hdb d An
d Menschen 5, 1, 1897 — Rozzi (*Keratohyalin und Eleidin*), Mschr. f Derm 8 1899.
lautkrankh 1.
010 — Unna
ß der Derma-
er. 24. 1900 —
— Mracek,
ie
— Blaschko
th. 4 1899. —
tische Erkran-
Erg. d allg
Path. 1[4] 1896 g. d all. Path 1[4] 1896 — Gassmann
(*Keratosen*). E egler (*Erythema nodosum*) Erg. d inn.
M. u Kindhlk Erg d allg Path 1[4]. 1896 — Herx-
heimer u B f allg Path. 10 1906 — Herxheimer
u. Loetsch 4 1899 — Herxheimer u. Hilde-
brand (*Neop* 902. — Jadassohn (*Dermatomykosen,*
Tuberkulose, Lupus erythematosus), Erg. d allg Path 1[4] 1896 — Ders. (*Erythema*
exsudativum), Erg. d allg Path. 4. 1899 — Lang (*Syphilis*), Erg. d. allg Path 1[4].

Beziehung dieser Nierenmißbildungen zur tuberösen Hirnsklerose (Lit *W. Fischer, Bundschuh*). Mit diesen Rindenadenomen dürfen die versprengten Keime der Nebennierenrinde (Fig. 310), welche in Gestalt halblinsen- bis linsengroßer, gelbbrauner, scheibenförmiger Gebilde der Rinde auf- oder zum Teil eingelagert sind, nicht verwechselt werden. Sie zeigen im mikroskopischen Bilde die bekannte palisadenförmige Struktur der Zona fasciculata der Nebennierenrinde mit dem typischen Gehalt an doppelbrechenden Fettropfen. Es können Teile der Niere in die Nebennierenkeime verlagert werden.

Als mißbildete oder ungenügend reduzierte Sprossenbildungen des Ureters müssen die sogenannten **Markfibrome** (Fig. 311) angesehen werden, welche als hirsekorngroße rundliche derbe Knötchen von grauweißer Farbe in die Außenzone der Marksubstanz, meist im kranialen Pol der Niere, eingebettet sind Mikroskopisch bestehen sie aus unregelmäßig verlaufenden, verkümmerten Sammelröhren mit breiten bindegewebigen, zum Teil muskelhaltigen Mänteln, die sich zum Knoten durchflechten. Sie werden bereits beim Neugeborenen gefunden (*Ruckert*), kommen gelegentlich symmetrisch vor und zeigen stets dieselbe Topographie, alles Umstände, welche gegen die früher angenommene entzündliche Genese der Markfibrome sprechen. Kleine **lipomatöse Herde** der Rinde (seltener der Marksubstanz) werden auf Verlagerungen des Kapselfettgewebes zurückgeführt. Endlich sind an den Glomeruli Verkümmerungen einzelner Schlingen, Zweiteilung des Glomerulus und frühzeitige hyaline Entartung der Kapsel mit Druckatrophie und hyaliner Entartung des Glomerulus selbst bei Neugeborenen beobachtet worden.

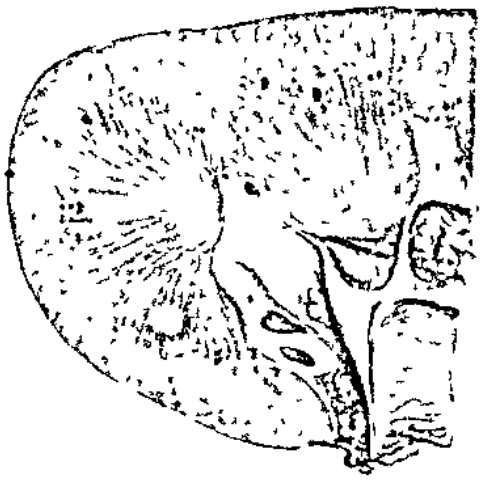

Fig. 311. Markfibrom der Niere.

Versprengungen von Nachnierenkanälchen mit Glomerulusanlagen sind in der Leistengegend beim menschlichen Embryo beobachtet worden (*R. Meyer*).

4. Die Niere bei lokalen und allgemeinen Stoffwechselstörungen (Nephrodystrophien).

Unter den **Atrophien** unterscheidet man die entzündlichen oder narbigen (s. bei Entzündungen) und die nichtentzündlichen. Unter letzteren ist die **Altersatrophie** die häufigste. Sie besteht in einer Verkleinerung der Gesamtniere mit Erhaltung der Form und der Zeichnung. Durchmesser von Rinde und Mark sind verkleinert, die Gesamtfarbe ist etwas dunkler. Die Oberfläche wird ganz fein granuliert Zahlreiche weiße Pünktchen (kalkhaltige Zysten) können an der Oberfläche sichtbar werden Das Kapsel- und Hilusfettgewebe zeigt eine starke Vermehrung (ex vacuo). Mikroskopisch findet sich Verkleinerung aller Bestandteile der Niere, hyaliner Schwund vereinzelter Glomeruli, Pigment in den Epithelien der Schleifen. Durch **Druck** (Geschwulst, Echinokokkus) wird ebenfalls starke Atrophie des Nierengewebes bedingt Besonders charakteristisch ist die Atrophie, welche durch Sperrung des Harnabflusses aus den Harnkanälchen durch Geschwülste und Zysten der Marksubstanz, durch entzündliche Prozesse in derselben, durch Ablagerung fester Bestandteile in den Harnkanälchen, z. B

18[illegible] Erg. d. allg. Path. 16[illegible]. 1912. — Pa[illegible] 97. — Pick (*Dermatomykosen*), 4[illegible] *Ekzem*), Erg. d. allg. Path. 10. 190[illegible] 18[illegible]. 1915. — v. Zeissl (*Mycosis fur*[illegible] rg. d. allg. Path. 1[illegible]. 1896. [illegible] — Bach (*Scharlachausschlag*), Beitr. z. path. Anat 8 1890. — Benda (*Exanthem bei Cerebrospinalmeningitis*), B kl. W. 1916. Nr. 17 — Bennecke (*Granuloma teleangiectodes*), Arch. f. Schiffs. u. Trop. 10. 1906. — Bloch (*Pigment, Vitiligo*), Arch. f. Derm. 124 1917. — Boeck (*Psorospermosen*), Verh. d. derm Ges. S. Ref. Arch. f. Derm. 24. 1892 — Borrmann, Zschr. f. Krebsforsch. 2. — Borst (*Schußverletzungen*), Lehrb. d. Kriegschir. von Borchard u. Schmieden Leipzig 1917. — Chiari (*Genese der Atheromzysten*), Zschr. f. Hlk. 12 1891. — Darier (*Sarkoid*[illegible] Monatsh. f. Derm. 50. 1910 — Denecke [illegible] länder (*Hautdiphtherie*), Zschr. f. Chir [illegible] *spontane Hautgangrän*), Arch. f. Derm. [illegible] *Elephantiasis* Hamburg 1885. — Fing[illegible] Wien u. Leipzig 1910 — Frieboes, *Be*[illegible] *gutartigen Hautepitheliome*, Berlin 1912. — [illegible] *krankh.*), Zschr. f. Hyg. 34. 1900, 76. 1913, [illegible] z. path. Anat. 63. 1917. — Garrè, Fortschr. d. M. 1885 — Gossmann (*Urticaria*[illegible] *und ichthyosisähnliche Krankheiten*), [illegible] *granulomatose*), Beitr. z. path. Anat. 3 [illegible] 114. 1912. — Heimann (*Histologie* [illegible] (*Krankheiten der Nägel*), Berlin 1916. — Hueusenmann (*icnnyosis*), Arb. path. Inst. Tübing. 6. 1908 — Hueck (*Pigmentstudien*), Beitr. z. path Anat. 54. 1912. — Hoffmann u. Frieboes (*Herpes zoster*), Arch. f. Derm. 113 1912. — Janisch (*Anat. d. Pemphigus*), Arch. f. Derm. 43. 1898. — Kalisch (*Raynaudsche Krankheit*), [illegible] Kreibich (*Histologie des Pemphigus*), Arch. f. [illegible] Arch. f. Derm 1890. — Krompecher, Beitr. z. path Anat 25 1899, [illegible] 1902 — [illegible] (*Histologie des Lupus vulgaris*), M. m. W. 1910. Nr. 22. — [illegible] 1910. — Matzenauer (*Impetigo conta*[illegible] *om*), Arch. f. kl. Chir. 1876. — Quinc[illegible] (*Senile Haut*), Mschr. f. Derm. 18. — [illegible] *drüsen*, Berlin 1914. — Schmidt (*Sen*[illegible] *uloma teleangiectodes*), D m W. 1912, Nr. 5. — Torock (*Lichen planus*), Beitr. z. path. Anat. 8. 1890 — Unna (*Senile Haut*), Mschr f. Derm. 18. u. 19. — Ders. (*Urtikaria*), Mschr. f. Derm. 1887. Ergh. — Ders. (*Mycosis fungoides*), Virchow 202. 1910. — [illegible] *ig.*), Beitr. z. path. Anat. 26 1899. — Werner [illegible] *ri*), Arch. f. Derm 33. 1895 — Wolters (*Naevi* [illegible] 70. 1904. — Ders. (*Epithelioma adenoides cysti-*[illegible] Ders. (*Mycosis fungoides*), Bibl med. 2. Stuttgart 1899 — Zieler (*Pathogenese der Dehnungsstreifen*), M. m. W. 1905, Nr. 37. — Ders. „*Toxische Tuberkulose*"), Arch f Derm. 1910, S. 102.

weisen. Die Fettinfiltration der Epithelien muß als ein Symptom der allgemeinen, die Schwangerschaft begleitenden Stoffwechselstörungen aufgefaßt werden. Es ist daher mehr als zweifelhaft, ob die Schwangerschaftseklampsie renalen Ursprungs ist. Nur wird jegliche Erschwerung der Harnsekretion (Ureterenkompression!) die allgemeine Intoxikation begünstigen. Als Alterserscheinung ist die Ablagerung lipoider Pigmente in den Übergangsstücken und abführenden Schleifenschenkeln sowie in den Sammelröhren anzusehen.

Die **irreguläre Fettablagerung** betrifft die allerverschiedensten Teile des Kanalsystems und die verschiedenen Lobuli in der verschiedensten Weise und ist eine häufige Begleit- und Folgeerscheinung akut entzündlicher Prozesse. Die Epithelien sind dabei vielfach von der Wand gelöst, in unregelmäßigster Weise von Fettropfen durchsetzt, oft deutlich in Zerfall begriffen. Hier liegen unzweifelhaft Schädigungen der Epithelien vor. Gerade in diesen Fällen findet man häufig eine Resorption des freiwerdenden Fettes in das Bindegewebe und Aufnahme in die Bindegewebszellen, welche zu großen epitheloiden Zellen anschwellen können. Die Fettropfen in diesen Zellen, zum Teil auch in den verfetteten Epithelien, pflegen bei längerem Bestand der Erkrankung doppeltbrechend zu sein (*Lohlein*, *Stoerk*). Nach histochemischen Untersuchungen handelt es sich dabei um cholesterinhaltige Fettverbindungen oder um einfache Seifen. Diese wechselnde Zusammensetzung der lipoiden Substanzen, welche den pathologischen Fettgehalt der Niere bedingen (reine Fette, Seifen, Cholesterinester, Cholesteringemische), und ihre große Quellbarkeit machen es begreiflich, daß die chemischen Untersuchungen über den Fettgehalt der Niere so variieren und von den histologischen Bildern oft stark differieren, da die ersteren entweder nicht alle lipoiden Substanzen umfassen oder bei der chemischen Verarbeitung auch lipoide Substanzen aus den Zellen frei werden, welche im mikroskopischen Bilde nicht als Fettropfen sichtbar waren (Lit. *Kawamura*, *Windaus*).

Auch ohne nachweisbare gröbere entzündliche Veränderungen kommen solche irreguläre lipöse und lipoide Degenerationen an den Epithelien der Hauptstücke mit fleckförmigem Zerfall der Zellen und Lipoidresorptionen seitens der histiozytären Elemente der Gerüstsubstanz vor. Am häufigsten finden sie sich bei der Amyloidniere. Doch werden sie auch als genuine Degenerationsformen angetroffen. Diese **genuinen lipoiden Nephrodystrophien** spielen wegen ihrer besonderen Stellung unter den chronischen Nierenleiden eine ganz besondere Rolle (Nephrosen[1]) Volhards). Sie verlaufen mit starker Ausscheidung von Eiweiß im Harn, dessen Sediment reich ist an doppeltbrechenden Fettröpfchen. Gleichzeitig besteht starke Neigung zu Ödemen. Es fehlt aber jede Blutdrucksteigerung und jede Herzhypertrophie. Es sollen Schrumpfnieren daraus hervorgehen können (*Fahr*, *Volhard*). Wie weit es sich in diesen Fällen wirklich um reine Dystrophien, wie weit um chronische defensiventzündliche tubuläre Nephritiden, wie weit um die Folgen abgelaufener und kaum noch erkennbarer Glomerulonephritiden handelte, muß in jedem Falle besonders überlegt werden. Auch arteriolo-

---

[illegible] Kliniker [illegible] vie- [illegible] ine [illegible] se, [illegible] nen [illegible] nan [illegible] tro-

Register des speziellen Teils.

Die schwersten Veränderungen pflegen sich an den protoplasmatischen Eiweißsubstanzen der Nieren bei Vergiftungen und infektiös-toxischen Prozessen abzuspielen. Dazu gehört vor allem die albuminöse Trübung (N. albuminoides) oder körnige Degeneration, bei der es sich um das Auftreten zahlreicher feinster Eiweißgranula in den Epithelien handelt, ähnlich wie bei der kadaverösen Trübung. Diese Trübung, welche zweifellos ein regressiver Vorgang und eine Begleiterscheinung des Absterbens der Zelle ist, muß von der parenchymatösen Schwellung scharf getrennt werden. Letztere ist oder kann wenigstens ein größtenteils aktiver Prozeß sein.

Über die Entstehung der körnigen Degeneration ist noch nichts Sicheres bekannt. Ihre Beziehungen zu den präexistierenden Granula, aus denen sie durch Zerfall, Quellung, Zerschnürung hervorgegangen sein können,

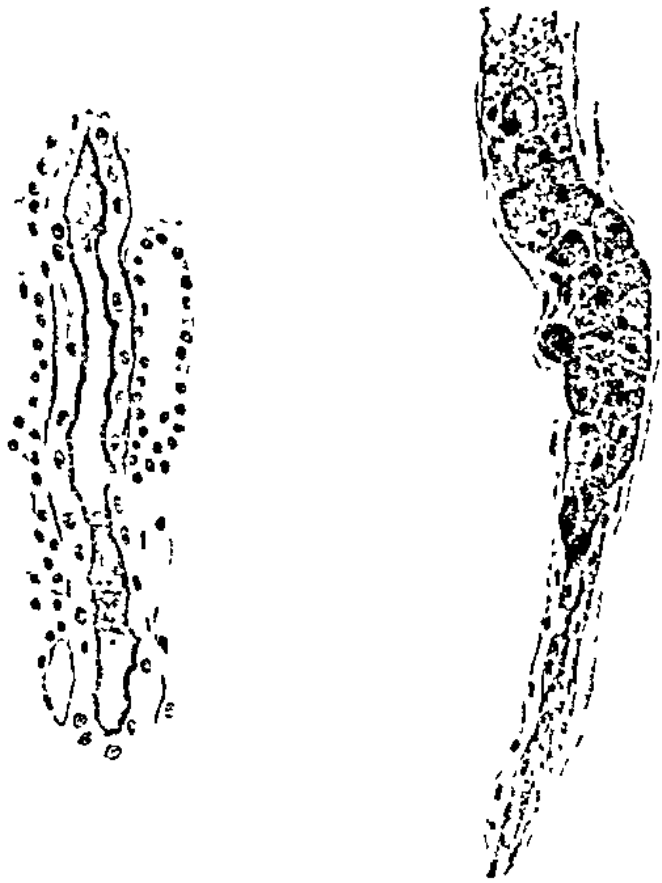

Fig. 313. Übergangsabschnitte der Niere. Glykogenausscheidung durch den Bürstensaum der Hauptstücke (links) und Glykogenspeicherung in den Epithelien der Übergangsabschnitte (rechts).

sind durch neuere Untersuchungen wahrscheinlich gemacht (*Suzuki*), bedürfen aber noch weiterer Untersuchungen. Man denkt auch an einen körnigen oder richtiger feintropfigen Ausfall kolloidal gelöst gewesener Substanzen. Im wesentlichen ist dieser Prozeß als ein Zersetzungsprozeß aufzufassen, um so mehr, als häufig Verlust der Kernfärbung auftritt. Sekundäre Myelinbildung kann auftreten, hat aber zu dem echten pathologischen Fettgehalte der lebenden Zellen keine sicheren nachweisbaren Beziehungen.

Bei der parenchymatosen Schwellung kommt es zu ausgesprochenen

amyloidea). Bei stärkeren Graden derselben ist die Niere merklich vergrößert, sehr steif, auf dem Schnitt transparent, auffallend blaß, in der Rinde mit gelblichen Fleckungen versehen, die sich von dem durchsichtigen Parenchym um so schärfer abheben. Bei Aufgießen von Jod treten dunkelbraune Pünktchen in der Rinde, den Glomeruli entsprechend, in der Marksubstanz dunkelbraune Streifen hervor.

Mikroskopisch findet man neben einer allgemeinen Schwellung der Gewebe eine starke amyloide Entartung der Glomeruli mit Ablagerung der *amyloiden Substanz in die Wandungen der Glomerulusschlingen, wodurch* dieselben verdickt, gleichzeitig verengt und undurchgängig gemacht werden. Auch an den Vasa afferentia und den Arteriae interlobulares ist häufig amy-

Fig. 314. Hyalin degenerierter Glomerulus mit verwaschenen Grenzen in die Umgebung übergehend.

loide Entartung der Wand, bei den Arterien in der Muskularis zu sehen. Neben den Gefäßen kommt besonders an der Tunica propria der Harnkanälchen und zwar vor allem der Marksubstanz eine Amyloideinlagerung vor, wodurch die braune Streifung derselben bei Jodbegießung bedingt wird. An den Epithelien selbst findet sich keine amyloide Entartung, wohl aber starke Anhäufung hyaliner Tropfen und unregelmäßige Fettropfeneinlagerung, wodurch die gelblichweiße Fleckung der Niere ihre Erklärung findet. Diese lipoiden Massen sind doppeltbrechend. Die ihrem Auftreten zugrunde liegende Stoffwechselstörung muß zum Teil auf die Grundkrankheit, zum Teil auf die Glomeruluserkrankung zurückgeführt werden. Ähnlich wie bei den entzündlichen Erkrankungen der Glomeruli leiden die Kanälchenepithelien sekundär. Die verfetteten Epithelien können zerfallen und das Fett tritt infolge von Resorption in reichlichen Mengen auch in den Bindegewebszellen auf (s. Ausgänge der glomerulär-tubulären Nephritis). Sehr reichlich finden sich Zylinder

Im Nierenbecken solcher Neugeborenen, insbesondere aber älterer Kinder, kommt es zur Bildung eines richtigen Grießes. Doch finden sich auch Konkrementbildungen bis über Hirsekorn-, ja bis Kleinlinsengröße (Fig. 317).

Man hat das Auftreten des Harnsäureinfarktes als untrügliches Zeichen des extrauterinen Lebens ansehen wollen. Doch gibt es seltene Ausnahmen von Harnsäureinfarktbildungen bei intra partum abgestorbenen Kindern.

Fig. 316 Sphärolithen in den Sammelröhren beim Harnsäureinfarkt der Neugeborenen

Die gichtischen Ablagerungen finden sich nur bei Erwachsenen. Sie bestehen in kreideweißen, unregelmäßig wie Spritzer eines Tuschepinsels über die Schnittfläche der Marksubstanz ausgestreuten Stippchen. Oft sind sie so spärlich vorhanden, daß man sorgfältig danach suchen muß, oft sehr reichlich.

Fig. 317 Harnsäurekonkremente im Nierenbecken eines 5jährigen Kindes

Mikroskopisch handelt es sich um Kristalle harnsaurer Salze in Gestalt fächerförmig angeordneter langer Tafeln und Nadeln des rhombischen Systems. Die Spitze des Fächers weist so gut wie stets in die Richtung des Harnstromes. Das ganze kristallinische Material liegt in einer nekrotischen Masse, als deren Achse vielfach ein untergegangenes Harnkanälchen gefunden werden kann. Der nekrotische Herd entspricht durchaus der Verbreitung der Kristalle. Die Nekrose entsteht sekundär durch Auskristallisieren der in der Marksubstanz übersättigten Lösung im Lumen eines Harnkanälchens, wobei die Grenzen des Kanälchens sehr bald überschritten werden. Um das kristallinische Material entwickeln sich, falls keine spätere Lösung eintritt, Fremdkörperriesenzellen (Fig. 318).

Die sogenannten Gichtnieren zeigen neben den Ablagerungen harnsaurer Salze sehr häufig Schrumpfungsprozesse, entweder als Folgen primärer akut entzündlicher Vorgänge, wobei die gichtischen Ablagerungen als Folge der gestörten Nierenfunktion angesehen werden können, oder aber als sekundäre Inaktivitätsatrophien durch Verlegung der Sammelröhren (*Nephropathia urica*).

Ähnliche Ablagerungen wie beim Harsäureinfarkt findet man bei experimenteller übermäßiger Zufuhr von *Tyrosin*. Die Sammelröhren sind ganz mit Drusen von Tyrosinkristallen verstopft, so daß schließlich jede Harnabsonderung unterbleibt und die Tiere daran zugrunde gehen (*Abderhalden* und *Kankeleit*).

Störungen des Farbstoffwechsels liegen vor bei dem **Ikterus der Niere.** Auch hier sind die Verhältnisse beim Neugeborenen und Erwachsenen verschieden. Bei den starken Umwälzungen des Stoffwechsels, welcher die ersten Lebenstage begleitet, wird nicht nur Harnsäure, sondern auch Gallenfarbstoff im Übermaß gebildet. Er entsteht direkt im Gefäßsystem oder ge-

schnitten in Beziehung gese
auch die durch Eindickung der Flüssigkeit zu erklärende Bildung der Hämoglobinzylinder in den Schleifen und Schaltstücken zusammen.

In anderen Fällen, wie bei den sogenannten perniziösen Anämien, vollzieht sich die Auflösung und Ablagerung des Hämoglobins in Form eisenhaltigen, feinkörnigen Pigmentes sehr langsam und führt zu einer ganz systematischen Pigmentierung aller Epithelien der Tubuli contorti und anderer Kanälchenabschnitte (systematische, reguläre Hämosiderosis der Niere). Kommt es in der Niere selbst zu Blutungen, so werden auch diese Blutkörperchen, soweit sie in das Kanalsystem übertreten, ihres Farbstoffes beraubt, der sich als Hämosiderin in den Epithelien der verschiedenen Kanalabschnitte, in diesem Falle vielleicht durch Resorption niederschlägt (irreguläre Hämosiderose).

Fig. 319. Ikterus der Niere. Ikterische Färbung der Kapselepithelien und Epithelien der Tubuli contorti. Gallenfarbstoffzylinder im Lumen der Kanälchen.

Eine in den Bereich des Orthologischen gehörige Pigmentierung stellt die Ablagerung eines zur Gruppe der Lipofuscine zu rechnenden feinkörnigen gelben Pigments dar, welches sich in den Epithelien der Übergangsabschnitte [illegible] spärlicher in den Zellen [illegible] diese Pigmentierung beg [illegible] zu Vielleicht handelt e [illegible] ens ausgeschiedenen ort [illegible] dt-schaft zu den Harn. [illegible]

Unter den Störungen des Mineralstoffwechsels sind vor allem Kalkablagerungen zu nennen. Sie finden sich vorwiegend bei älteren Leuten (Kalkinfarkt, besser Fettkalkinfarkt), seltener bei jugendlichen Individuen und dann vorwiegend bei Zerstörungen kalkhaltigen Gewebes, insbesondere des Knochens, wobei, von lokaler Zerstörung durch Geschwülste usw. abgesehen, auch abnorme Saureproduktion des Magens bei Magenerweiterung eine Rolle spielen soll (Kalkmetastase) (Lit. *Askanazy*, *Schultze*). Störungen des Kalkstoffwechsels (Kalkgicht) mit Ablagerungen von Kalksalzen in den Nieren werden auch bei Nephro- und Hepatozirrhosen beobachtet (*M. B. Schmidt*, *Goldschmidt*).

Beim Kalkinfarkt sind die Papillen auf das dichteste von feinen, schmutzigweißen Streifen durchsetzt. Mikroskopisch findet man bei frischer Untersuchung zahllose feinste, dunkle, stark glänzende, an Fett erinnernde Körner, welche der Tunica propria der Schleifen und Sammelrohre auf- und eingelagert sind, zum Teil auch das Zwischengewebe erfüllen, bei Salzsäurezusatz glatt verschwinden

5. Die Niere bei lokalen und allgemeinen Zirkulationsstörungen.

(Nephrodysämien.)

Unter den Anämien spielen die lokalen umschriebenen Anämien, die sogenannten anämischen Infarkte, die wichtigste Rolle. Sie entstehen überwiegend durch embolische Verstopfung der Arterienäste mit kleinen Emboli,

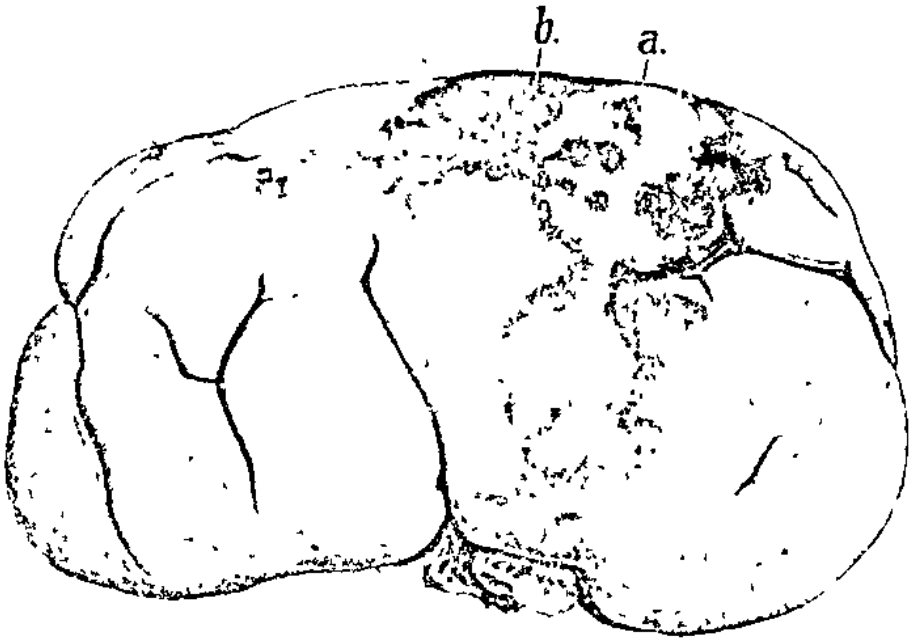

Fig. 321. Frischer anämischer Infarkt *a* mit hämorrhagischem Hof *b*.

z. B. bei der Thromboendocarditis rheumatica, oder durch Zerreißungen einzelner Äste bei chirurgischen Eingriffen, z. B. der Dekapsulation, bei Kompression durch Geschwülste, bei Periarteriitis nodosa. Die linke Niere wird wegen des weniger rechtwinkligen Abganges ihrer Arterien häufiger von embolischen Infarkten befallen. Im frischen Zustande stellen sie leicht über die Oberfläche prominierende, von roten Säumen umgebene, blaßgelbe Flecken dar, denen auf dem Durchschnitt ein mehr oder weniger keilförmiger, meist mit mehreren stumpfen Zacken

Fig 322 Durchschnitt durch den Infarkt der Fig 321

schicht haltmacht, selten bis in die

Die Form und Größe der Infarkte hängt ganz von der Art des verstopften Gefäßes ab. Bei Verstopfung des Hauptstammes der Art arciformes entstehen Infarkte, welche Rinde und Mark umfassen, bei Verstopfung der Art interlobulares nur Rindeninfarkte. Jeder anämische Infarkt ist von einer kollateralen hyperämisch-hämorrhagischen Randzone umgeben. Je kleiner der

wo alles Gewebe abgestorben ist, bleibt die Nekrotikmasse des Blutes [illegible]

des Blutes gebildet werden.

Endlich vernarbt der Infarkt völlig. Die Narbe ist durch eine starke trichterförmige Einziehung gekennzeichnet, deren Boden von glattem grauweißem oder rostbraunem Narbengewebe ausgefüllt ist. Auf dem Durchschnitt findet sich als Rest des Infarktes nur noch ein schmaler, mehr oder weniger bräunlich oder mehr grauweiß gefärbter bindegewebiger Streifen.

Mikroskopisch charakterisiert sich die Infaktnarbe durch die dichte Aneinanderlagerung scharf umgrenzter, völlig hyalinisierter Glomeruli, zwischen denen ein parallel und senkrecht zur Oberfläche gerichtetes, gitterförmig angeordnetes, [illegible] r gar kanälchenfreies Narbenbindegewebe ohne [illegible] ist. Im Gegensatz zu den arteriosklerotischen [illegible] Infarktnarben die Kapselverdickung der hyalini- [illegible] Grenzgebieten, die einer sekundären Atrophie ver- [illegible] ist, stellen sich diese ein (Fig. 323).

Fig. 324. Infarktschrumpfniere

Die Infarktnarben können sehr umfangreich sein, ein oder mehrere Renculi umfassen, so daß die Niere in mehrere Lappen völlig zerschnürt wird (Ren lobatus).

Meistens sind die Narben kleiner, können aber, wenn sie multipel vorhanden sind, eine starke Schrumpfung der Niere bewirken (Infarktschrumpfniere) (Fig. 324).

Die Infarkte entstehen nur bei andauerndem Verschluß der Gefäße. Aber auch vorübergehende Sperrungen von 1—2 Stunden, wie sie experimentell beim Tier hervorgerufen werden können, schädigen bereits das Nierenepithel sehr, bedingen Stoffwechselstörungen (pathologischen Fettgehalt) oder gar den Tod der Zellen, während das Zwischengerüst am Leben bleibt.

Eine zweite Gruppe von Zirkulationsstörungen der Nieren wird bedingt durch eine zunehmende Verengerung der Gefäße, die schließlich auch zum Kollaps und Verschluß der kleinsten Gefäße und dann zu einer,

kanalchen, deren Zellbesatz ganz niedrig, fast endothelartig geworden, deren Lumen fast verschwunden ist. Rundzelleninfiltrate, welche die atrophierenden Vorgänge begleiten, treten im ganzen zurück oder fehlen ganz. Das Bindegewebe tritt natürlich starker hervor. Die durch den atherosklerotischen Prozeß der größeren und kleinen Gefäße bedingte mangelhafte Durchblutung bestimmter Glomeruli oder häufiger Glomeruligruppen führt zunächst zu einem Kollaps der Glomerulusschlingen. Dieser wiederum bedingt Schrumpfung der Kapsel und die bereits besprochene hyaline Umwandlung derselben und des Glomerulus selbst. So gehen allmählich große Teile des Nierengewebes zugrunde.

Fig 326 Verfettung der Gefäßwandungen in einer arteriosklerotischen Schrumpfniere (Hämatoxylin-Sudan) Die verfetteten Stellen der Gefäßwandungen sind durch Sudan rötlich gefärbt.

Da, wie noch gezeigt werden wird, bei der sogenannten genuinen Schrumpfniere ganz ähnliche Schrumpfungsprozesse vorkommen, so sei hier

Fig 327 Arteriosklerotischer Schrumpfungsherd mit zahlreichen dichtgelagerten, hyalin entarteten Glomeruli Rechts erhaltenes Nierengewebe. (Hämatoxylin-Eosin) (Lupe)

als charakteristisch für die arteriosklerotische Schrumpfniere hervorgehoben, daß in diesen Fällen eine mehr oder weniger ausgesprochene Atherosklerose der großen Gefäße, besonders der Aorta besteht, von der aus der Prozeß

hyalin entarteter Glomeruli und atrophischer Harnkanälchen charakterisiert sind. Diese Nachbarherde besitzen deutlich streifige Formen und lassen sich durch die ganze Rinde bis in die Marksubstanz verfolgen. Je frischer die Narben sind, um so reicher sind sie an reparatorisch tätigen Zellelementen, sogenannten Rundzelleninfiltraten. Die Art der Glomerulusveränderung ist für die Diagnose von Bedeutung. Meist finden sich scharf umgrenzte, gleichmäßig hyaline, mit spärlichen Kernresten versehene Gebilde mit verdickter hyaliner Kapsel, ganz ähnlich wie bei der arteriosklerotischen Schrumpfniere.

In älteren Fällen treten die Rundzellenanhäufungen zurück. Ein sklerotisch verdicktes Bindegewebe schließt die Reste der ganz atrophischen,

Fig. 329. Genuine Schrumpfniere. Streifige rundzellenreiche Narben mit hyalin entarteten Glomeruli wechseln ab mit über die Oberfläche vorspringenden Herden von wohlerhaltenem Nierengewebe (Granula).

kaum noch von Kapillaren zu unterscheidenden Kanälchen und die dichtgedrängten hyalinen Glomeruli ein. Die Niere ist von zahllosen derartigen feinen Narben durchsetzt. Es ist aber so viel Gewebe zerstört, daß dieser Narbenzustand mit einer dauernden Schwächung des Gesamtorgans verbunden ist. Die Niere befindet sich in einem Zustand besonderer Empfindlichkeit und krankhaft veränderter Konstitution, welche durch die herdförmigen Narbenbildungen bedingt ist (Nephropathia cirrhotica disseminata).

Das charakteristische Merkmal dieser Nieren sind [illegible] wie schon Gull und [illegible]res wahrscheinlich [illegible] der Vasa afferentia. [illegible]e sichtbare gröbere Schrumpfung eingetreten ist, typische atherosklerotische Veränderungen. Dieselben stellen anscheinend den primären Vorgang dar (*Jores, Fahr, Gaskell, Herxheimer, Ophuls*). Sie beginnen mit einer hyalinen Quellung der subendothelialen Schicht und sind nicht selten auf die Eintrittsstelle der Vasa afferentia in den Glomerulusknäuel beschränkt. Diese Art der Gefäßerkrankung kann auch bei hochbetagten Individuen eintreten, stellt also nicht immer eine präsenile Sklerose

weitere Erhöhung nur noch durch Erhöhung des Aortendruckes erreicht werden. Nur dann ist eine beschleunigte Durchblutung, und auf diese allein kommt es an, des noch erhaltenen Filterrestes möglich. Dieser kompensatorische Vorgang (*Birr*) kann aber nicht durch stärkere muskuläre Spannung der Aortenwand erreicht werden, da die Aorta zu den Gefäßen vom elastischen Typus gehört. Vielmehr muß jetzt eine stärkere Spannung im peripheren Gefäßsystem einsetzen, um den Druck im „Windkessel" der Aorta steigen zu lassen. Diese Drucksteigerung verlangt von selbst eine erhöhte Arbeit des Herzens. So kommt es zu der für die arteriolosklerotische Schrumpfniere charakteristischen kompensatorischen Hypertrophie

[illegible]

tionell bedingte stärkere Durchblutung des Nierenzustandes kommt, ob chemisch oder nervös, [illegible]

St[illegible]rimären Blutdrucksteigerung [illegible] so wird die erschwerte Durchb[illegible]l, die Arbeit des Herzens und der Gefäße aus oben angeführten Gründen nur noch weiter erhöhen und das Eintreten der Hypertrophie beschleunigen. Sucht man endlich das auslösende

[illegible]

und Volhard, die richtiger als das Stadium der renalen Insuffizienz (terminales Stadium) zu bezeichnen wäre.

Z[illegible]fniere echte, exoger[illegible]nerulär-tubulären [illegible] der Heidelberger [illegible] kommen natürlich [illegible] des Zustandes, Auftreten urämischer Anfälle mit in Betracht.

Manche Autoren (*Ribbert*, *Fr. Müller*) gehen so weit, die ganzen Veränderungen bei der arteriolosklerotischen Schrumpfniere als defensiv-entzündliche aufzufassen und zwar wegen der perivaskularen Rundzelleninfiltrate. Diese sind aber nur [illegible] werden. [illegible]lerungen [illegible]*kaley*) [illegible]rsten, die [illegible]er größte [illegible] übrigen [illegible]rvortritt.

In den Harnkanälchen läßt sich durch Kochen ein spärliches, eiweißhaltiges Transsudat nachweisen. Auch das Vorkommen spärlicher Zylinder ist ein Beweis für stattgehabte Schädigung der Glomerulusschlingen durch die dauernde Überlastung. Feine Pigmentierungen in den Tubuli recti deuten auf stattgehabte Blutaustritte und Abwärtsschwemmung auch des gelösten Hämoglobins hin. In den Epithelien der Schaltstücke, welche in der peripheren Zone die Venenwurzeln umsäumen, häufen sich Fettröpfchen an. Allmählich atrophieren diese Abschnitte stärker und sinken ein, so daß die Niere fein granuliert wird (zyanotische Schrumpfniere).

Die Verlangsamung der Blutströmung und Zustandsänderung des Blutes in den Glomeruluskapillaren führt trotz des auf den Glomeruli lastenden Druckes zu einer Verminderung der Filtration und damit der Gesamtharnmenge. Da der Sekretionsabschnitt wenig leidet, der Harnstrom in ihm langsam fließt, ist der Harn konzentriert, dunkel, oft reich an harnsauren Salzen, enthält Spuren von Eiweiß, spärliche Zylinder, rote Blutkörperchen.

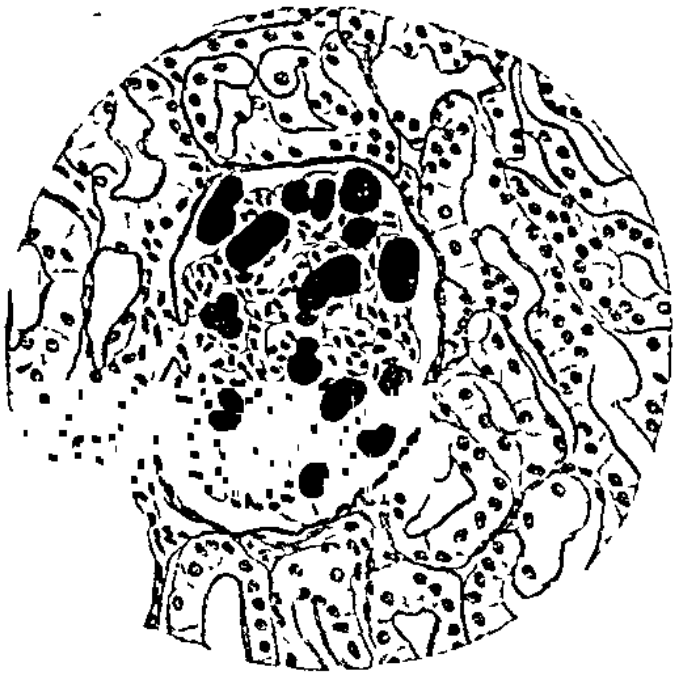

Fig 330 Fettembolie der Glomerulusschlinge

Plötzlicher Verschluß der Nierenvene bedingt Stockung des Kreislaufes und Nekrose der Niere mit hämorrhagischen Infarzierungen. Langsam eintretende Thrombosierung der Hauptvene (von der Vena spermatica oder von den kleineren Nierenvenen aus, wie bei der Amyloidniere, in welcher der Blutstrom stark verlangsamt ist, bei Geschwulstthrombose, Thrombose der Vena cava) hat keine schädlichen Folgen, wenn sich ein genügender Kollateralkreislauf durch die Kapselvenen, suprarenalen, lumbalen und Zwerchfellvenen entwickelt. Venöse Hyperämie geringeren Grades stellt sich nach Verschluß des Ureters durch *Druck des im Nierenbecken sich anhäufenden Sekretes auf die Venenstämme* des Hilus ein (*Fabian*). Selten kommt es dabei zur Thrombose der Nierenvenen. Auf vorübergehende Stauungszustände wird auch die bei jugendlichen Lordotikern leicht auftretende orthostatische Albuminurie zurückgeführt.

Hämorrhagien begleiten sehr häufig die aktiven und passiven Hyperämien der Niere. Bei Infarkten in der hyperämischen Randzone, bei Abszessen in der Umgebung derselben, bei entzündlichen Schädigungen der Glomeruli, bei der Stauung, bei Traumen tritt Blut in das Zwischengewebe und die Kanälchen und damit auch in den Harn über. Doch gibt es Fälle, wo plötzlich große Blutmengen im Harn auftreten, wo aber bei der Autopsie oder im exstirpierten Organ die harnleitenden Wege, insbesondere die Nierenbecken, ganz gesund sind und auch in der Niere keine mikroskopisch erkennbaren Veränderungen mehr gefunden werden. Diese essentielle Hämaturie kann auch einseitig auftreten. Wahrscheinlich hängt ein Teil dieser Hämaturien mit ganz schnell

empfehlen, dieselben nach denjenigen Gewebsbestandteilen zu benennen, an welchen sich die ersten und wichtigsten Reaktionsvorgänge gegen das schädliche entzündliche Agens abspielen. Das ist einmal das Gefäßbindegewebe, welches in der Niere in gleicher oder ähnlicher Weise reagieren wird wie in allen möglichen anderen Organen, und zweitens das spezifische Parenchym, welches in spezifischer Weise reagiert, ganz nach der Inanspruchnahme der Filtration oder Sekretion durch dazu geeignete Substanzen. Das eine sind die interstitiellen, das andere die glomerulär-tubulären Entzündungen. Wenn heute vielfach gegen eine Trennung der interstitiellen und parenchymatösen Entzündung der Einwand erhoben wird, daß sie schwer durchführbar sei, so gilt das weniger für die akuten als für die chronischen Entzündungen oder, richtiger gesagt, Ausheilungsstadien, welche in ihrer engen Beziehung zu den vorausgegangenen akuten Entzündungsstadien besprochen werden müssen, wenn man sie richtig verstehen will. Bei der großen Verschiedenheit in Form, Sitz und Ausdehnung der akuten Entzündungen ist es selbstverständlich, daß die Ausheilungen verschieden schnell und mit verschiedenem Resultat vor sich gehen werden. Je zerstreuter die Entzündungsherde liegen, je kleiner sie sind, je mehr sie die Endverzweigungen und nicht die Hauptstämme des Kanalsystems treffen, um so leichter werden sie ohne Störungen der Gesamtfunktion ausheilen. Je diffuser sie sind, je größeren Umfang sie annehmen, um so größer wird der definitive Ausfall an Nierengewebe und die Gefahr der Niereninsuffizienz sein. Die herdförmigen Erkrankungen werden eher das Ausheilungsstadium überdauern und selbst im Narbenstadium noch das Leben ermöglichen, die diffusen Erkrankungen werden entweder schon im akuten oder doch im Vernarbungsstadium das Ende herbeiführen. Da die entzündlichen Prozesse am Gefäßbindegewebe vorwiegend herdförmig, diejenigen am Filter- und Sekretionsapparat vorwiegend diffus auftreten, so werden durchschnittlich die ersteren eine bessere, die letzteren eine schlechtere Prognose bieten. Freilich sind auch dabei Unterschiede zu machen. Diffuse Entzündungen, welche nur das Epithel schädigen, aber keine Strukturveränderungen ernsterer Art bedingen, können durch Regeneration des Epithels ziemlich glatt ausheilen, alle diffusen Entzündungen, welche Strukturveränderungen bewirken, also besonders die schweren Glomerulonephritiden, führen leicht zur dauernden Insuffizienz, die für gewisse Zeit durch kompensatorische Vorgänge verdeckt werden kann, aber in der leicht eintretenden Dekompensation ihren erneuten Ausdruck findet. Will man ferner die Ausheilungsvorgänge recht verstehen, so muß man berücksichtigen, daß die Schädigung eines Gewebsbestandteiles fast regelmäßig Schädigungen anderer nach sich zieht. Jeder Untergang von Epithelien führt, falls diese abgestorbenen Massen nicht durch den Harnstrom fortgeschafft und bald durch neue ersetzt werden, zur reparativen Reaktion am Bindegewebe, zur Lympho- [illegible] Die dabei leicht [illegible] des Harnwassers [illegible] zur Folge. Umgekehrt wird die Verödung eines Glomerulus eine Inaktivitätsatrophie des zugehörigen Kanälchens und schließlich Schwund desselben bedingen, da sie eine funktionelle Einheit darstellen (*Orth*) Der Untergang von Parenchym hat aber auch Vakatwucherungen des Bindegewebes zur Folge. Endlich können proliferierende Prozesse am Gefäßbindegewebe zur Kompression von Kanälchen und zu atrophischen Prozessen an diesen und dem Ursprungsglomerulus führen. Auch die dauernde Verstopfung von Harnkanälchen durch Zylinder könnte in diesem Sinne wirken, wenn es auch näher liegt, anzunehmen, daß die

Eiter hervortreten. Auf dem Durchschnitt sieht man in der Rinde entsprechend den an der Oberfläche gefundenen Herdbildungen ebenfalls kleinste Abszesse mit roten Säumen, die oft in Reihen hintereinander oder fächerförmig geordnet dieselbe durchsetzen. Da, wo zahlreiche Abszesse dicht zusammenstehen, ist die Niere förmlich geschwollen, auffallend feucht, weich, zerreißlich. Nicht selten zeigen sich auch größere infarktähnliche Herde (**septische Infarkte**) (Fig. 332), die sich von den gewöhnlichen Infarkten nur durch eine sehr viel breitere hyperämisch-hämorrhagische Randzone und die Entwicklung einer eitrigen Demarkationszone



Fig 331. Embolische eitrige Nephritis.

Fig 332 Septischer Infarkt der Niere Blaugefärbte Kokkenhaufen im blaßgefärbten Infarkt Der Infarkt ist von einer leukozytären und einer darauf folgenden hyperämisch-hämorrhagischen Zone umgeben.

in zahlreichen Kapillaren, insbesondere in zahlreichen Glomerulusschlingen, Verstopfungen mit Kokkenmassen, sogenannte Kokkenembolien finden. Dem gewundenen Verlauf der Kapillaren entsprechend stellen diese Kokkenhaufen wurstförmige, varikös aufgetriebene, gelegentlich verästelte Massen dar. Die Kokkenembolien bilden das Zentrum der sich entwickelnden Abszesse (Fig. 333). Bei der Verästelung der Art. interlobulares wird auch die oben geschilderte Anordnung der Abszesse leicht verständlich, wenn man bedenkt, daß häufig die Glomeruli die Zentren der Leukozytenanhäufung bilden. Vielfach stirbt der Glomerulus oder das verstopfte Kapillarrohr mit seiner Umgebung unter der Giftwirkung der Kokken ab, und um das nekrotische Zentrum entwickelt sich erst die leukozytäre Hülle, welche den Abszeß darstellt. Noch ausgedehnter sind die Nekrosen bei Verstopfung größerer Arterienäste durch kokkenhaltiges embolisches Material. Es zeigt sich das gleiche Bild, wie beim gewöhnlichen Infarkt. Aber die weichen Massen der septischen Embolie zerstieben zum Teil bei Einfahren in das Gefäß und führen zu einer weitgehenden kapillären Verstopfung innerhalb des späteren Infarktgebietes. Dieser Bakteriengehalt des Infarktes bewirkt eine sehr viel stärkere leukozytäre und hyperämisch-hämorrhagische Reaktion. Bei der zur Einschmelzung der Gewebe führenden Leukozytenanhäufung gelangt stets ein größerer Teil in die Harnkanälchen und wird mit dem Harnstrom bzw. entzündlichen Exsudatstrom abwärts getrieben (Fig. 334). Den Leukozyten mischen sich abgestoßene Epithelien bei und bilden mit ihnen gemischtzellige Zylinder. Auch rote Blutkörperchen gelangen in das Kanälchensystem und stellen einen bemerkenswerten Befund im Harn dar.

Fig. 334 Leukozyten- und Epithelzylinder bei embolischer eitriger Nephritis

Mit dieser hämatogenen embolischen Nephritis ist gewöhnlich eine andere Form kombiniert, die aber auch ganz allein vorkommen kann, die hämatogene metastatische Nephrit[illegible] (Nephritis papillaris mycotica Orth). I[illegible] Nieren eindringenden Kokken können du[illegible] werden, ohne an denselben schwerere [illegible] Von anderen Seiten wird nur bei Schädigung der Glomeruli eine Passage der Kokken für möglich gehalten (*Wunschheim*). Bei der in der Marksubstanz stattfindenden Verlangsamung des Harnstroms wachsen die Keime zu förmlichen Kokkenzylindern an und rufen nun ebenfalls Nekrosen und eitrige Entzündungen hervor. Im Gegensatz zu den auch

Prostahypertrophien, Strikturen des Ureters, beim Weibe vor allem Kompression des Ureters durch den graviden Uterus oder Stenosierung desselben durch Geschwülste des Genitalapparates, schließlich Verlagerungen der Niere selbst mit Knickungen des Ureters). Vielfach wechseln, vor allem bei den Frauen, einfache Bakteriurien (Bact. coli.) und eitrige Entzündungen ab (*Opitz*). Vorwiegend ist die rechte Seite ergriffen, doch kann, je nach dem Sitze des Hindernisses oder begünstigt durch kyphoskoliotische Verbiegungen und sonstige anatomische Dispositionen, auch die linke Seite stärker verändert sein. Im Gegensatz zu der



Fig 336. Metastatische Nephritis. Ausscheidungsherd mit Kokkenzylinder im Zentrum und hämorrhagischer Randzone

hämatogenen Form kommt die urinogene häufig auch einseitig vor. In dem stagnierenden Harn wandern die Saprophyten der Urogenitalöffnung, insbesondere das Bact. coli, seltener Proteus, Bact. paratyphi B. und andere Bakterien bis zum Nierenbecken und innerhalb der Harnkanälchen bis zur Rinde herauf. Diese Wanderung kann auffallend schnell vor sich gehen, so daß innerhalb 24 Stunden nach Eintritt der Abflußhemmung die Entzündung schon im vollen Gange ist. Da gleichzeitig eine Entzündung des Nierenbeckens besteht, bezeichnet man die aszendierende Nephritis mit Vorliebe als **Pyelonephritis.** Sehr viel seltener ist eine Infektion des stagnierenden Harnes vom Blute aus, ohne daß dabei die Nieren erkranken. Mit dieser Möglichkeit muß man rechnen, wenn

Viel seltener ist eine dritte Form der eitrigen Nephritis, nämlich die traumatische Form, bei welcher mit dem Trauma direkt Infektionserreger dem Nierengewebe zugeführt werden oder bei starken subkutanen Zertrümmerungen des Nierengewebes eine sekundäre Infektion zustande kommt.

Entstehen auf Grund einer der genannten Infektionen größere umschriebene Eiterherde, die länger persistieren, so entwickelt sich besonders [illegible] Granulationsgewebes.

Auch die aszendierenden und traumatischen Eiterungen der Nieren können durch Fortschreiten auf Kapsel- [illegible] Peri- und Paranephritis und entsprech[illegible] sonstige Quellen solcher Abszesse kor[illegible] Spondylitis, Trombophlebitis spermati[illegible] tionen des Weibes in Betracht.

Die Ausheilungsvorgänge und Vernarbungsstadien der eitrigen Nephritiden (Nephritis apostematosa cicatricans) werden häufig verkannt. Bei schweren eitrigen Nephritiden pflegt ja der Tod nicht durch die Nephritis, sondern durch das Grundleiden herbeigeführt zu werden. In leichten Fällen, besonders bei der aszendierenden Nephritis, die mehr ein lokales Leiden ist, können die Abszesse resorbiert und durch Narbengewebe ersetzt werden. Diese Narben sind entweder minimal, mit bloßem Auge nicht sichtbar, oder es kommt zu ganz unregelmäßigen narbigen Einziehungen (Cicatrices e nephritide apostematosa), in deren Zentren gelegentlich noch schwefelgelbe Flecken als Residuen des pyogenen Gewebes beobachtet werden können. Finden sich diese narbigen Einziehungen an Nieren mit dem ausgesprochenen Charakter der hydronephrotischen Sklerose, so liegt die Annahme vorausgegangener aszendierender Nephritis sehr nahe (Cicatrices pyelonephriticae) Die Narben erinnern zum Teil an embolische Infarktnarben. Doch zeigen die Schwielen mikroskopisch keinen so regelmäßigen Aufbau wie die Infarktnarbe, enthalten Reste von Nierengewebe, welches an anderen Stellen wieder völlig verschwunden und durch Narbengewebe ersetzt ist. Die eitrigen Peri- und Paranephritiden führen zu schwieligen, narbigen Verdickungen und Verhärtungen des Kapselgewebes.

γγ) Die exsudativ-lymphozytäre oder proliferierende Form. Nephritis interstitialis acuta.

In den reinen Fällen dieser Nephritisform, wie sie besonders im Anschluß an Anginen und Scharlach beobachtet werden, sind die Nieren mehr oder weniger geschwollen, zeigen auf der Oberfläche eine verwaschene rötliche Fleckung, die auf dem Durchschnitt einer sehr charakteristischen rötlichen Streifung der Rinde, und zwar vorzugsweise der äußeren Schichten, entspricht. Diese hyperämisch-hämorrhagischen Streifen sind bald ganz schmal und folgen anscheinend den interlobulären Grenzen, bald sind sie breiter und zeigen die Gestalt kleinster Keile, deren Basis gegen die Oberfläche gekehrt ist (Fig. 337). Die ganze Rinde ist in dieser Weise unregelmäßig gestreift, wodurch die Zeichnung an den betreffenden Stellen verloren gegangen ist. In den großen Streifen lassen sich oft hellere Zentren nachweisen, die fast an Abszesse erinnern, aber nicht so gelb gefärbt sind und keine eitrige Konsistenz besitzen.

Fig. 338. Strichförmige lymphozytäre Infiltrate bei Nephritis interstitialis acuta (Scharlach)

Fig. 339. Nephritis interstitialis acuta (Scharlach)

Druck von Breitkopf & Härtel in Leipzig

bildungen (*Oka*). Jedenfalls bleibt bei der entzündlichen Reaktion trotz der Schwellung die Zellform noch gewahrt, bis die Überreizung den Tod der Zelle herbeiführt oder der einsetzende Exsudatstrom die gelockerten Zellen von der Wand löst und in das Lumen wirft. Man kann also nur darum streiten, ob es sich um eine aktive defensive oder um eine passive Schwellung handelt, wobei letztere durch Infiltration mit besonderen Eiweißsubstanzen infolge erhöhter Zufuhr bedingt sein würde. Für eine regr [illegible] sich keine beweisenden Merkmale auf [illegible] der Kanälchenepithelien das Bild der [illegible] an dem Gefäßbindegewebe und den Glomerulikapseln nur geringe Veränderungen zu sehen sind, scheint es mir berechtigt, von einer tubulären Nephritis zu reden. Natürlich mischen sich auch hier sehr bald exsudative Vorgänge bei, doch sind sie Begleiterscheinungen oder Folgen der epithelialen Reizung. Dazu gehören vermehrte Ausscheidung von Flüssigkeit in die Kanälchen, selbst Einschwemmung von Blutkörperchen, so daß sich die Bilder des tubulären Katarrhs mit Abstoßung und Fortschwemmung der Epithelien entwickeln. Die gelösten Epithelien runden sich dabei ab, verkleben aber wieder leicht miteinander und bilden zellige Zylinder, welche, nach abwärts geschwemmt, in den engeren Kanalsystemen stecken bleiben können, bis der erhöhte Druck sie weiter befördert oder eine spontane Auflösung oder Resorption durch andere Zellen (Epithelien, Leukozyten) erfolgt. Viele dieser Zellen zeigen noch gute Kernfärbung, andere haben sie verloren, sind bereits abgestorben, wie auch unter den wandständigen Zellen der Kernschwund in mehr oder minder großem Umfange sichtbar wird. Bei schweren entzündlichen Reizungen des Epithels stirbt dasselbe im großen Umfange ab, und die entzündlichen Reaktionen bleiben am Epithel selbst so gut wie ganz aus. Die Zellen sind kernlos, getrübt, aber wenig geschwollen. Die Epithelnekrose beherrscht ganz das Bild, so daß man statt von parenchymatöser Nephritis von einer parenchymatösen Degeneration zu sprechen pflegt. Die entzündlichen Reizungen des Gefäßapparates und der Glomeruli können histologisch kaum bemerkbar sein, während klinisch der Eiweißgehalt des Harnes die Schädigung der Niere deutlich erkennen läßt. In anderen Fällen lassen sich auch an den Glomeruli geringfügige Veränderungen, wie Quellung der bedeckenden [illegible] Kapselräumen, Verfettungen [illegible] treten dieselben neben der sch [illegible] in den Hintergrund. Die entzündlichen Reizungen des Gefäßsystems äußern sich vor allem in dem Ödem der Zwischensubstanz.

Je nach der Intensität der tubulären Schädigung und der entzündlichen Reaktion am Epithel wechselt das makroskopische Bild der akuten tubulären Nephritis in weiten Grenzen. Je mehr die Epithelnekrose allein vorwiegt, um so weniger verändert wird die Niere erscheinen. Die Schwellung ist kaum angedeutet, die Schnittfläche zeigt eine unveränderte Zeichnung, nur die Rindenschicht ist von einem schmutzigen, fast bräunlichen Farbenton und leicht getrübt. Die schwere Veränderung des Parenchyms wird leicht übersehen. Je stärker die epitheliale und allgemeine Reaktion ausgesprochen ist, um so stärker pflegt die Niere geschwollen zu sein. Die Kapsel ist stark gespannt. Die Rinde quillt förmlich über die Marksubstanz vor. Sie ist von feuchtem, oft glasigem Aussehen, die Zeichnung ist verwaschen. Die Farbe der Rinde ist meist blaß, so daß sie sich auch dadurch von dem blutreicheren

gefaßt. Ihre Ätiologie ist dunkel, für manche Fälle ist Syphilis wahrscheinlich gemacht Ebenso unklar ist, ob es sich um defensiv entzündliche Veränderungen an den Kanälchenepithelien, die stark lipoid verfettet und im Zerfall begriffen sind und von Lipoidresorptionen in die histiozytären Elememente des Bindegewebes begleitet werden, oder um Folgeerscheinungen einer Glomerulonephritis oder einfache lipoide Dystrophien handelt (s. u. Verfettung).

Die experimentelle Forschung der letzten Jahre (*Ophüls*, *Dickson*, *Groß*, *Suzuki* [illegible] (Chrom, [illegible] Lokalisat [illegible] sondern [illegible] desselber [illegible] der hydronephrotischen Schrumpfniere (s. dort) entsprechen. Das Charakteristische ist eben die primäre Verödung bestimmter Kanälchenabschnitte, besonders der Übergangsabschnitte, ohne Schädigung der Glomeruli (tubuläre Schrumpfniere). Allerdings glauben andere Autoren diese Verödung der Übergangsstücke auf eine [illegible] ckführen zu [illegible] isierung des [illegible] Sehr eigen- [illegible] ption des in [illegible] e fortschrei- [illegible] isierung der Schleifengebiete, schließlich des ganzen Markkegels hervorgerufen wird (Lit. *Oka*).

ββ) Die glomeruläre Form. Glomerulonephritis.

Der Ausdruck Glomerulonephritis ist insofern irreführend, als er vermuten läßt, daß eben der Glomerulus, d. h. also der Gefäßapparat allein erkrankt sei, während in Wirklichkeit das die Schlingen überziehende Filter der Bowmanschen Kapsel bzw. der Kapselraum in der Regel ebenfalls Veränderungen aufweist. Man müßte also eher von einer Entzündung der Malpighischen Körperchen sprechen. Vergleicht man die Bowmansche Kapsel mit dem Pleuraraum und dessen Beeinflussung durch die Entzündungsprozesse der Lunge, so wird man am besten die Erkrankungen derselben im Anschluß an die Glomerulusentzündungen verstehen.



Fig. 340. Hämorrhagische Glomerulonephritis Nierenoberfläche.

Für die reinen Fälle von Glomerulonephritis ist charakteristisch, daß die Nieren außer einer bald schwächer, bald stärker hervortretenden ödematösen Schwellung gar keine Veränderungen aufzuweisen brauchen, so daß der Ungeübte leicht geneigt ist, die Niere für normal zu halten. Bei genauerer Betrachtung pflegen jedoch in vielen Fällen, aber nicht in allen, die Glomeruli stärker über die durchfeuchtete glänzende Schnittfläche vorzuspringen, so daß man dieselben bei spiegelnder Beleuchtung sehr gut erkennen kann. In anderen Fällen, den sogenannten hämorrhagischen Formen, ist die Nierenoberfläche mit zahlreichen schwarzroten, scharf umschriebenen, flohstichartigen Flecken besetzt (Fig. 340).

Mikroskopisch finden sich, von dem Ödem abgesehen, sehr wechselnde Bilder. In den frühesten Stadien der Entzündung sind in der Tat nur die Glomeruli erkrankt, so daß man auch von einer akuten Glomerulitis gesprochen hat. Gewöhnlich sind alle Glomeruli in gleichem Sinne, nur nicht

Zylinder liegen geblieben sind, weil die vis a tergo wegen Erkrankung des Glomerulus versagte. Neben diesen regressiven Störungen finden sich bei allen Ausheilungen auch regenerative und kompensatorisch hypertrophische Prozesse. Bei diesen wechselseitigen Beeinflussungen der einzelnen erkrankten Gewebsbestandteile ist es verständlich, wenn in vorgeschrittenen Ausheilungsstadien oder gar in dem Narbenzustand das ursprüngliche Entzündungsbild nicht immer mit Sicherheit herausgelesen werden kann. Jedoch lassen sich einige leidlich gut zu unterscheidende Typen aufstellen, die im folgenden besprochen werden sollen.

a) Die akuten Entzündungen.

Darunter verstehen wir die akut einsetzenden Entzündungen, ganz gleichgültig, wie lange ihr Ausheilungs- und Vernarbungsprozeß dauert.

α) Entzündungen mit vorwiegender Reaktion am Gefäßbindegewebe.

αα) Die exsudativ-seröse Form. Nephritis exsudativa serosa.

Diese in reiner Form seltener zu beobachtende Nephritis zeigt makroskopisch eine starke Schwellung und Durchfeuchtung der ganzen Niere ohne besondere Störungen der Zeichnung.

Mikroskopisch findet sich ein diffuses Ödem, besonders der Nierenrinde, mit einer ziemlich reichlichen diffusen Anhäufung gelapptkerniger Leukozyten im Zwischengewebe. Meist handelt es sich um schwere bakteriell-toxische Schädigungen (Formen von Sepsis).

Manchmal stellt diese Form nichts anderes dar als ein Vorstadium der

ββ) exsudativ-leukozytären Form. Nephritis exsud. purulenta. Eitrige Nephritis.

Mit Recht unterscheidet man zwei Hauptformen derselben. Bei der **hämatogenen Form** (deszendierenden eitrigen Nephritis) handelt es sich um eitrige Entzündungen, welche durch eine auf dem Blutwege erfolgte Infektion entstanden sind. In der überwiegenden Mehrzahl der Fälle werden Streptokokken oder Staphylokokken gefunden, seltener andere Mikroorganismen, wie z. B. Bac. pyocyaneus, dann auch mit charakteristischen Merkmalen der Abszeßbildung (*E. Fraenkel*). Bei [illegible] bei Zwischenschaltung einer [illegible]ch sehr leicht das Bild der [illegible]niliaren Abszeßbildung, [illegible]rkrankungen, beide Nieren [illegible] in gleic[illegible] Niere durch Lageanomalien (Wander- [illegible]chte Ureterenkompression seitens des schwangeren Uterus usw. auch nur wenig beeinträchtigt, so kann dadurch ein stärkeres Haften der hämatogenen Infektion in der betreffenden Niere begünstigt werden. Beim Abziehen der Kapsel treten an der Oberfläche der leicht geschwollenen Niere vereinzelte oder zahlreiche, meist in Gruppen stehende gelbliche, stecknadelkopfgroße und größere, leicht prominierende Herde hervor, die von lebhaft geröteten Säumen umgeben sind. Diese letzteren können zu großeren tiefroten Feldern zusammenfließen, welche mit gelben Fleckchen förmlich gesprenkelt sind (Fig. 331). Vielfach reißen die letzteren, wenn sie eine gewisse Größe erreicht haben, schon beim Abziehen der Kapsel ein und lassen spontan oder beim Einschneiden oder Drücken ein kleines Tröpfchen

ganzen frei von morphologischen Elementen. Bei frischer Untersuchung finden sich häufig feintropfige Fetteinlagerungen in die Wandungen der Glomerulus-kapillaren, besonders an den Kuppen. (Lit. *Langhans*, *Naunerk*, *Löhlein*.)

In den subakuten Stadien der Entzündung werden meist gleichzeitige Veränderungen der Glomeruluskapsel beobachtet. Zwar sind auch hier die Glomerulusschlingen verändert, zeigen vermehrten Kerngehalt in protoplasmatischen Netzen, Anhäufung von Leukozyten, Verstopfung von einzelnen Schlingen mit körnigen thrombotischen Massen oder Fibrinpfröpfchen, wodurch die Schlingen bei gewöhnlicher Färbung einen hyalinen Eindruck erwecken, aber neben den Veränderungen des Glomerulusknäuels ist auch der Kapselraum durch das sichtbare Auftreten eines Exsudates beteiligt. Diese

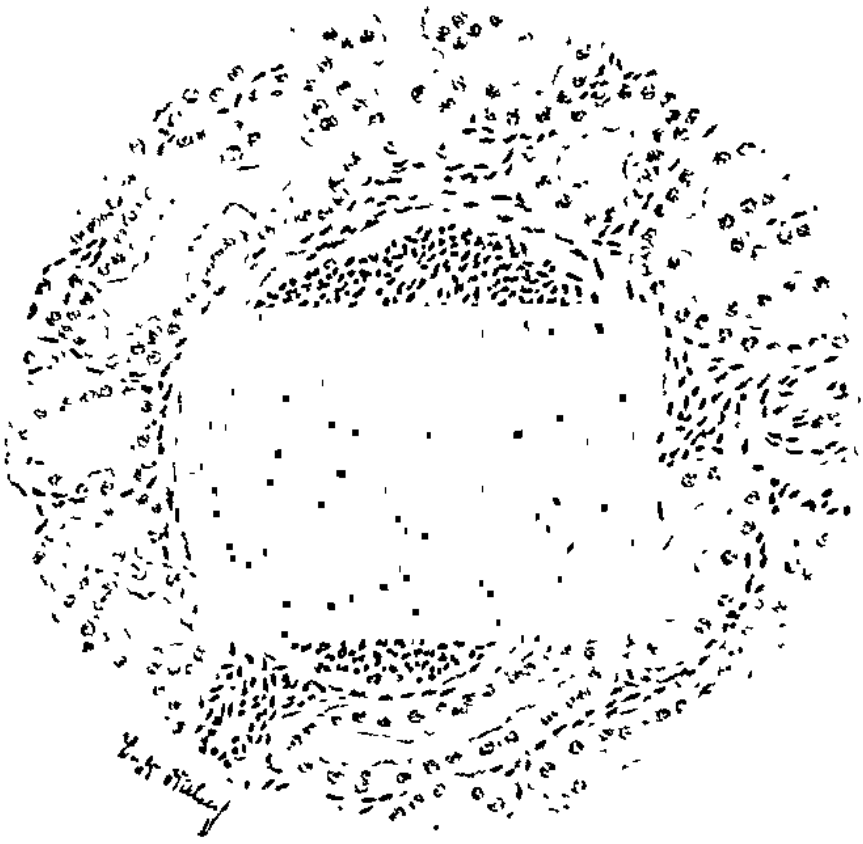

Fig. 342. Akute Glomerulitis.

Glomerulonephritis zeigt wieder sehr verschiedene Bilder, je nach der Art des Entzündungsproduktes, welches den Kapselraum füllt. Die exsudativen Formen sind häufig kombiniert mit Desquamation und Proliferation des Kapselepithels. So stellt sich die häufigste Form dar: Glomerulonephritis catarrhalis s. desquamativa. Der Kapselraum ist mit einem beim Kochen durch Gerinnung sichtbar werdenden eiweißhaltigen Exsudat und mit desquamierten Epithelien gefüllt. Es sind sowohl die Kapselepithelien wie die Glomerulusepithelien, welche unter starker Quellung in das Lumen abgestoßen werden; die gequollenen Zellen fließen mit ihren Fortsätzen zu streifigen Massen zusammen. [illegible] also das parietale Blatt der Kapsel ebenso [illegible] Die Zahl der gewucherten und abgestoßene[illegible] und schließlich füllen dieselben den Raum [illegible] Oft ragt der Epithelpfropf in das abführende Harnkanälchen hinein und verschließt das-

zwischen der ersteren und dem toten Gewebe unterscheiden. Im Bereiche dieser gelben eitrigen Zone kann eine völlige Erweichung eintreten, und der eigentliche Infarkt von dem umgebenden Gewebe mehr oder weniger getrennt werden (Sequestrierung des Infarktes). Sehr selten ist septische Infarzierung der ganzen Rindenschicht oder gar beider Nieren durch embolischen Verschluß aller Rindenarterien. In allen Fällen, wo die Eiterherde die Oberfläche erreichen, greifen sie sehr bald auf das Kapselbindegewebe über. Die Kapsel zeigt dann beim

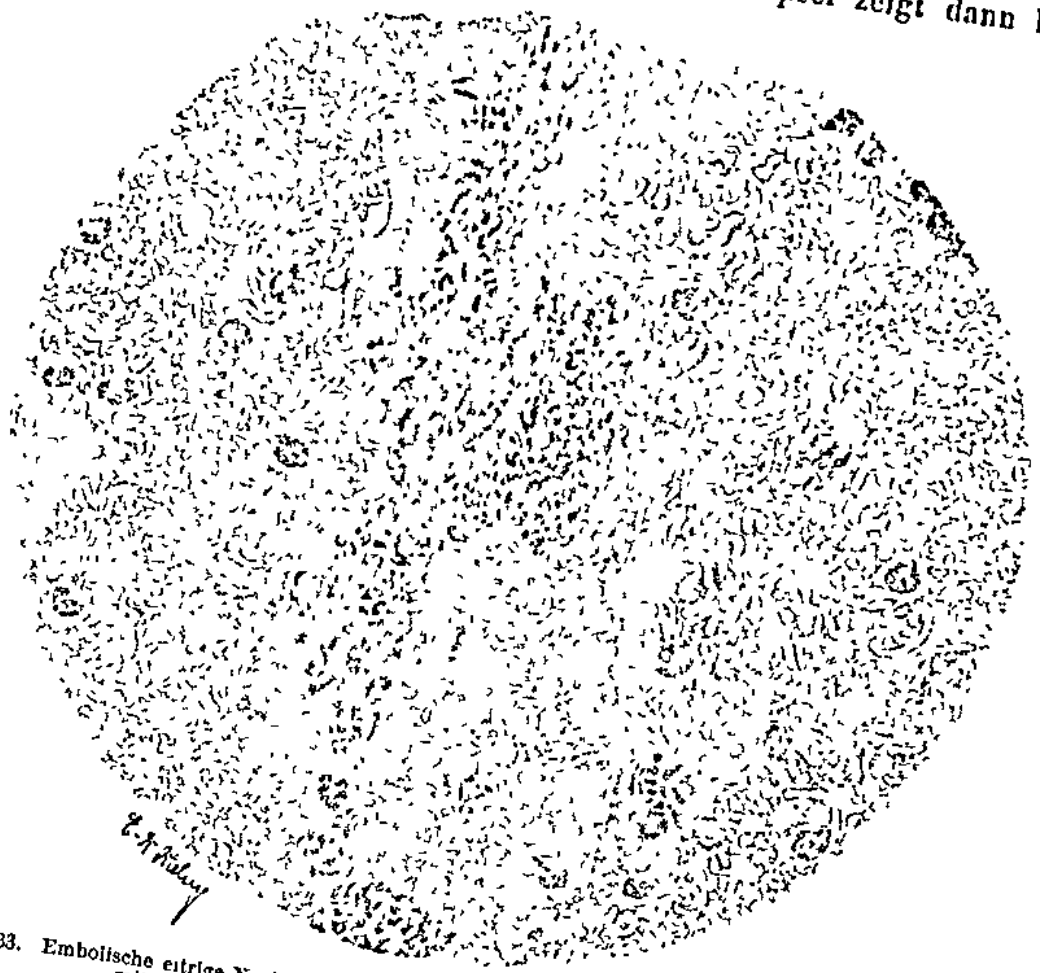

Fig. 833. Embolische eitrige Nephritis. Reihenförmig angeordnete, zum Teil konfluierende Abszesse mit blaugefärbten Kokkenhaufen. (Färbung Alaunkarmin-Gram.)

Abziehen den Rindenabszessen und Infarkten entsprechende Substanzverluste. Kommt es zu stärkerer Eiteransammlung unter der Kapsel (Perinephritis purulenta), so bricht der Eiter leicht durch die Kapsel in das lockere Gewebe der Fettkapsel durch (Paranephritis purulenta, paranephritischer Abszeß). Der Ausdruck Peri- und Paranephritis wird überdies in wechselndem Sinne gebraucht. Manche Autoren verstehen unter Perinephritis die Entzündung der Fettkapsel, unter Paranephritis das Fortschreiten der Entzündung auf das übrige retroperitoneale Gewebe.

Mikroskopisch finden sich je nach dem Entwicklungsgrad des Prozesses sehr verschiedene Bilder. In ganz rasch verlaufenden Fällen von Sepsis kann die Niere makroskopisch noch unverändert sein, während sich mikroskopisch

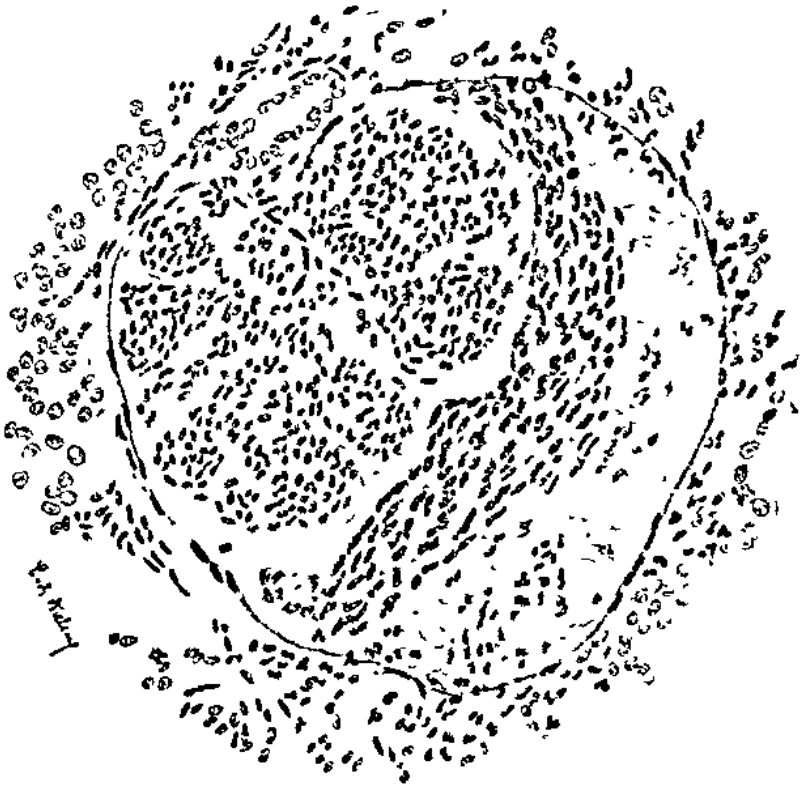

Fig 343. Glomerulonephritis catarrhalis (haemorrhagica)

Fig 344. Hämorrhagische Glomerulonephritis

im Mark vorkommenden gewundenen Kapillarembolien sind diese Kokkenzylinder mehr oder weniger gerade gestrekt (Fig. 336). Doch ist auch daran zu denken, daß ein direkter Einbruch medullärer Kapillarembolien in die geraden Kanälchen stattfinden kann, also beides nebeneinander besteht (*Albrecht*). Makroskopisch sind diese Ausscheidungsherde durch ihren Sitz in der Marksubstanz und durch ihre längliche Form charakterisiert (Fig. 335). Oft sind nur ganz wenige derartige Herde als einziges Zeichen der vorliegenden Sepsis vorhanden. Im Zentrum der ganz schmalen gelblichen, fein rot umsäumten, strichförmigen Herde kann man gelegentlich ein mehr weißliches Zentrum, den in die Umgebung ausgewachsenen Kokkenzylinder erkennen. Gelegentlich entwickeln sich die Ausscheidungsherde in so großer Zahl und stehen so dicht, daß es zu einer ausgedehnten oder totalen Nekrose der Papillen kommt.

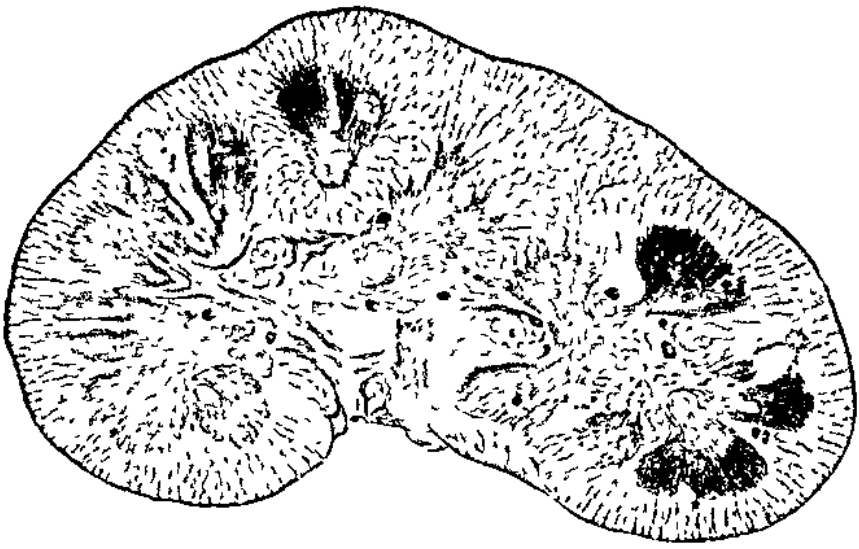

Fig 335 Zahlreiche konfluierende Ausscheidungsherde bei Staphylokokkenpyämie nach Furunkulose

[illegible]

Hierbei ist die leukozytäre Infiltration nicht so stark, um eitrige Einschmelzungen zu erzeugen, aber doch deutlich vorhanden, in wechselnder Stärke das ganze Rindengebiet durchziehend. Bei längerer Dauer mischen sich lymphozytäre und plasmazelluläre Infiltrate bei. Auch hämorrhagische [illegible] gisch handelt es sich oft um unklare Fälle. [illegible] beobachtete man bei fraglichen gonorrhoischen [illegible] auch bei sonstigen Formen chronisch werden [illegible] weniger reichliche Plasmazellen gefunden (*Ceele* [illegible] daß es seltene Fälle akuter exsudativer Entzündung gibt, bei denen nicht Leukozyten, sondern Myelozyten auftreten und abszeßähnliche Herde bilden können (*Gans*).

Die **urinogene (porogene) Form** (aszendierende eitrige Nephritis) findet sich hauptsächlich beim männlichen Geschlecht, spielt aber auch beim weiblichen Geschlecht, wenigstens in der leichteren Form, eine viel größere Rolle, als gewöhnlich angenommen wird. Die Grundbedingung für das Zustandekommen einer urinogenen Infektion der Niere ist Verlangsamung oder gar Stillstand des Harnstromes in den harnleitenden Wegen. Das Hindernis kann an den verschiedensten Stellen sitzen und verschiedenster Art sein (Nierenbeckenstein, Stein im Ureter und in der Blase, Geschwülste der harnleitenden Wege,

Exsudates in die Glomeruluskapsel einerseits, die Desquamation des tubulären Epithels andererseits machen es verständlich, wenn bei diesen [illegible] besonders zahlreiche und höchst ver- [illegible] aus kernhaltigen und kernlosen, zu- [illegible] fetthaltigen Epithelien, aus roten Blutkörperchen, aus geronnenem oder verdichtetem Eiweiß in den abwärts gelegenen Partien des Kanalsystems gefunden werden. Die leukozytäre Emigration im Zwischengewebe ist oft minimal, oft stärker ausgebildet In solchen Fällen können auch reichlich Leukozyten im Lumen der Harnkanälchen gefunden werden.



Fig. 316. Hämorrhagische Herdnephritis in Ausheilung Zahlreiche Glomerulusnarben mit verwaschenen Grenzen. Atrophie der Kanälchen.

Alle diese Elemente werden mit dem Harnstrom der Blase zugeführt und bilden die charakteristischen Bestandteile des Harns bei der glomerulär-tubulären Nephritis Die starke Schwellung der Epithelien, die Verlegung der engeren Kanälchenabschnitte mit den Zelltrümmern und sonstigen Zylindern wird den Abfluß des Glomerulusfiltrates erschweren und an sich die Harnmenge herabsetzen, selbst wenn die Glomeruli nicht stärker affiziert sein würden. Da aber meist das Filter schwer erkrankt ist, wird die Harnmenge erst recht herabgesetzt sein. Das Sediment ist wegen der starken Beimischung morphologischer Bestandteile außerordentlich reichlich. Die Ausscheidung der anorganischen Salze und harnbildenden Stoffe ist herabgesetzt Wie sich die Herabsetzung auf die einzelnen Bestandteile je nach Umfang und Art der Epithelschädigung verteilt, ist noch ungenügend bekannt. Gelegentlich finden sich im Harn die Erreger der Krankheit, z. B. Pneumokokken, wieder.

man annimmt, daß auch beim gesunden Menschen saprophytäre Keime von Zeit zu Zeit in die Blutbahn geraten und dann durch die Nieren ausgeschieden werden, wie es für gewisse pathogene Keime, z. B. den Typhus, sichergestellt ist.

Einige Autoren (s. *Sugimura*) glauben auch an eine Fortpflanzung der [illegible] gefäße der Ureterenwand bis zu der [illegible] der Blase auf die Wand der unter[illegible] können, ist wohl zu verstehen. Dagegen ist eine Fortleitung bis zu den Nieren bisher nicht bewiesen.

Entsprechend der Einwanderungsrichtung finden sich die ersten und schwersten Veränderungen gewöhnlich in dem Markkegel. Zwischen ganz schmalen, an die Ausscheidungsherde erinnernden graugelben Streifen und großen, keilförmigen, fast die ganze Markkegelbreite einnehmenden nekrotischen Herden, deren Spitzen gegen die Papille zu gerichtet sind, finden sich alle möglichen Übergänge. Die lehmfarbenen Nekrosen sind von gelben Demarkationssäumen und hyperämisch-hämorrhagischen Randzonen umgeben. So können ganze Stücke des Markkegels, die ganze Papille nekrotisiert und sequestriert werden. Die keil- oder fächerförmige Ausbreitung der Herde ergibt sich aus der Verzweigung des Kanalsystems, in welchem die Ausbreitung der Infektion erfolgt.

Mikroskopisch findet man im Zentrum der Herde, inmitten der Nekrose, dicke Bakterienzylinder, deren ziemlich gerader und gleichgerichteter Verlauf den durch sie ausgefüllten Harnkanälchen entspricht, deren Konturen in dem nekrotischen Gewebe noch eben sichtbar sind. In vielen Fällen schließt sich an die Markinfektion die Rindeninfektion an oder beherrscht sogar von Anfang an das Bild. Dann zeigen sich in der Rinde die gleichen zerstreuten oder fächerförmig angeordneten Abszesse wie bei der hämatogenen embolischen Form, nur daß nicht verstopfte Kapillaren, sondern infizierte Harnkanälchen das Zentrum der beginnenden Eiterung bilden. Die oft auffallend kurzen plumpen, fast an Kokken erinnernden gramnegativen Kolibazillen lassen sich als wolkige Massen in den erweiterten, mit Leukozyten gefüllten Tubuli contorti nachweisen. Die Rindeninfektion erfolgt um so schneller, als durch Verstopfung der Sammelröhren erst recht eine Rückstauung des Harnwassers bis zu den Bowmanschen Kapseln stattfinden muß und sich auch in Erweiterung der Kapselräume dokumentiert. Durch fortschreitende Eiterung kann die Niere in großem Umfange zerstört werden (**Phthisis renalis apostematosa**), s. Pyelitis.

Die scharfe Trennung zwischen aszendierender und deszendierender eitriger Nephritis ist, falls man damit den ursprünglichen Infektionsweg kennzeichnen will, nicht überall durchführbar. Wenigstens lassen sich die beiden Formen aus dem anatomischen Bild allein nicht immer diagnostizieren, da eine Ausscheidungsnephritis ganz ähnliche Veränderungen wie die aszendierende Nephritis erzeugen und bei leichter Stagnation des Harnes zur Pyelitis und zur sekundären aszendierenden Entzündung führen kann und umgekehrt Rindenabszesse auch bei aszendierender Infektion allein vorkommen können. Ebenso kann durch Einbruch eitriger Herde der Marksubstanz in die Arterie der Grenzschicht eine embolische Infektion der Rinde aufgepfropft werden. Oder die aszendierende Form führt durch thrombophlebitisch[illegible]
hämatogen [illegible]
Prozesse t[illegible]
tung der I[illegible]
zurück, wi[illegible]
sichtigung [illegible]
Nieren, die [illegible]
Diagnose gestatten.

wachsen. Fast regelmäßig erliegt der Kapselinhalt, selbst wenn er mit Bindegewebszellen, die von den desquamierten Epithelien meist schwer oder gar nicht zu trennen sind, durchsetzt ist, einer hyalinen Umwandlung. Gleichzeitig geht aber auch der Glomerulus selbst zum Teil infolge der Schädigung seiner Schlingen, die noch immer durch ihr plumpes Aussehen und ihren Kernreichtum an die akuten Stadien erinnern, zum Teil infolge der Inaktivität einer hyalinen Entartung entgegen. Beide hyalinen Produkte verschmelzen, sind jedoch durch verschiedenartige Farbentöne oft noch lange zu trennen.

Fig. 347. Nephritis glomerulo tubularis. Vorgeschrittenes Stadium. Verfettung (schwarze Färbung der Epithelien an einzelnen Kanälchen. Anhäufung doppeltbrechender Fettmassen (grau gefärbt) im Zwischengewebe.

Je größer die Zahl der veränderten Glomeruli ist, um so schwerer pflegen auch die Veränderungen an den Kanälchen zu sein. Die Bedeutung dieser sekundären Inaktivitätsprozesse an den funktionellen Einheiten der Nephrone wird noch immer zu wenig gewürdigt (*Orth*). Die Stockung des Harnflusses, die verzögerte Ausspülung der toxischen Substanzen und der Inhaltsprodukte hindern eine Wiederaufnahme der physiologischen Funktion und erschweren die Regeneration. Die geschädigten und abgestoßenen Epithelien bleiben zum Teil auffallend lange liegen. Die der Wand anhaftenden zeigen ihre funktionelle Störung durch immer reichlichere Ablagerung unregelmäßiger Fettropfen an. Ein Teil der Zellen zerfällt. Das frei werdende Fett wird durch die Tunicae propriae hindurch resorbiert und in den Bindegewebszellen aufgespeichert. So entstehen große Herde interstitieller Verfettung. Das Fett zeichnet sich durch seine Doppelbrechung aus und wird als degenerativ entstandenes Fett der einfachen Fettinfiltration, z. B. bei der Mästung, gegenübergestellt (Fig. 347) (*Löhlein, Stoerk*). Wie weit ein Teil der chronischen tubulären Nephritiden bzw. lipoiden Nephrodystrophien (Nephrosen

Mikroskopisch bestehen diese Herde fast ausschließlich aus lymphozytären Elementen mit Übergängen zu Plasmazellen und relativ wenigen, zum Teil eosinophil gekörnten Leukozyten, seltener Myelozyten. Die lymphozytären Zellen liegen in breiten Zügen zwischen den Kanälchen und um die Glomeruluskapseln herum (Fig. 338). Je dichter die Zellanhäufung wird, um so eher kommt es zur Einwanderung der lymphozytären Zellen in die Harnkanälchen, Abhebung und Zertrümmerung des Epithels, Auflösung der Tunica propria, kurz zur Vernichtung der histologischen Struktur. An den Randgebieten der Herde besteht, wie bei der eitrigen Nephritis, starke Hyperämie. Auch Hämorrhagien verschiedenster Stärke werden innerhalb und in der Umgebung der Herde gefunden. Zuweilen gelingt es, inmitten der Herde Streptokokkenketten nachzuweisen. Die Glomeruli, Bowmanschen Kapseln und Harnkanälchen außerhalb der Herde zeigen keine besonderen Veränderungen. Selbst innerhalb der Herde können auffallend wenig veränderte Glomeruli gefunden werden (Fig. 339). Eine Fortspülung der in die Kanälchen gelangenden Lymphozyten findet keineswegs in dem Umfange wie bei der leukozytären eitrigen Nephritis statt. Wie viele dieser Lymphozyten aus den Gefäßen ausgewandert, wieviel an Ort und Stelle durch Proliferation der vorhandenen oder emigrierten Elemente entstanden sind, ist schwer zu entscheiden, so daß es zweifelhaft bleiben muß, ob man dieser Entzündung einen vorwiegend exsudativen oder proliferierenden Charakter zuschreiben will. Die Intensität der Erkrankung wechselt sehr. Beim Scharlach pflegen die Veränderungen ziemlich früh, schon in der zweiten Woche aufzutreten (*Reichel*, *Councilman*, *Schridde*).

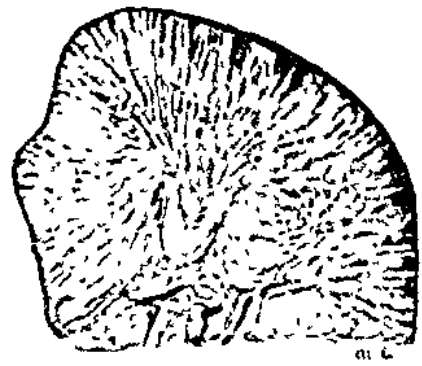

Fig. 337. Nephritis interstitialis acuta bei Scharlach.

Die relativ geringe, sehr verschwindende Beteiligung der Glomeruli und Kanälchen außerhalb der Herde an [illegible] ßt es begreiflich erscheinen, daß in ma[illegible] ngen im Harn gefunden werden. Spuren [illegible] rote Blutkörperchen lassen die Schwer[illegible] der, über die ganze Niere zerstreut, d[illegible] und Kanälchen innerhalb der Herde nic[illegible] kann. Nur die Abnahme der Harnmenge, welche wohl eine Folge der entzündlichen Zirkulationsstörung und der Kompression der Kanälchen durch entzündliches Ödem ist, macht auf stärkere Störungen aufmerksam.

Über die Ausheilungsprozesse der interstitiellen Nephritis (Nephritis interstitialis cicatricans) ist man sehr wenig unterrichtet, sowohl klinisch wie pathologisch anatomisch. Es liegt das daran, daß diese Fälle, falls sie nicht, wie wohl meist, tödlich verlaufen, erst sehr spät ernstliche klinische Erscheinungen machen werden, wenn die Niere selbst schon in ein ausgesprochenes Narbenstadium übergetreten ist. Da man nun diese Vernarbungsprozesse nicht von Stufe zu Stufe verfolgen kann, besteht begreiflicherweise eine gewisse Unsicherheit darüber, welche Form von Narben- oder Schrumpfniere, wie man die narbig geschrumpften Nieren zu nennen pflegt, der akuten interstitiellen Nephritis entspricht. Nur mit [illegible] chen Erfahrung wie [illegible] ranter genuiner S[illegible] auf die interstitielle N[illegible] genuiner Schrumpfnier[illegible] e Pathogenese ist in [illegible] Gefäßveränderung zu suchen, deren letzte Ursache unbekannt ist (s. S. 499).

Pituitrin Glomerulusschädigungen zu erzielen (*Bailey*). Die gleichzeitigen Veränderungen an den Nierengefäßen würden diese Nierenschädigungen mehr in das Gebiet der vaskulären Nephropathien einreihen lassen.

Nachdem die verschiedenen Formen der akuten Entzündungen der Niere und ihre Ausheilungszustände besprochen worden sind, empfiehlt es sich

die Folgen der Nierenentzündungen für die Nierenfunktion, für die Beschaffenheit des Harnes und des Gesamtorganismus

einer gemeinsamen Betrachtung zu unterziehen.

Es wird zweckmäßig sein, dabei vier Stadien, das Stadium der akuten Entzündung, das Reparations- und Regenerationsstadium, das Narbenstadium mit Kompensation und schließlich das Stadium der Dekompensation zu unterscheiden.

Je nach Sitz, Art und Ausdehnung der akuten Entzündung werden die Folgen derselben sich sehr verschieden gestalten. Bei der herdförmigen Entzündung, z. B. den hämatogenen eitrigen Nephritiden, treten die Funktionsstörungen der Nieren meistens ganz zurück. Der Harn enthält Eiweiß, Leukozyten, vereinzelte rote Blutkörperchen als Zeichen der lokalen Gewebsschädigung. Der Tod erfolgt durch die pyamische Infektion des Gesamtorganismus, seltener durch die Erkrankung der Nieren. Bei den diffusen Entzündungen sind die Folgen schwerere. So gut wie stets ist die Harnmenge verringert, gelegentlich bis zur Anurie. Die Ursachen dafür sind verschiedene. Zunächst muß immer die veränderte Blutbeschaffenheit, die Lähmung des Nierengefäßapparates, vor allem die Störung der allgemeinen Zirkulation bei schweren Vergiftungen, das Sinken des Blutdruckes berücksichtigt werden. Dann hat natürlich die Verminderung des Harnabflusses überhaupt nicht in Veränderungen des Nierengewebes ihren Grund, wie in manchen Fällen von tubularen (parenchymatösen) Nephritiden. In anderen Fällen von tubulärer Nephritis ist die Niere der schuldige Teil. Sehr starke Schwellung der Epithelien, Verstopfung der Kanälchen durch abgestoßene Zellen und Eiweißgerinnsel können neben der allgemeinen entzündlichen Zirkulationsstörung eine Verminderung der Harnmenge bedingen. Auch darf nicht verkannt werden, daß bei den meisten Fällen von tubulärer Nephritis gleichzeitig Schädigungen der Glomeruli auch ohne nachweisbare anatomische Läsion angenommen werden müssen, wie es der Befund von Eiweiß im Kapselraum beweist. Noch deutlicher wird die Abhängigkeit der Harnflußverminderung von der anatomischen Veränderung bei der Nephritis glomerulo-tubularis. Hier kommen vor allem die protoplasmatischen Schwellungen und Kernwucherungen in den Glomerulusschlingen, ferner auch die Verstopfungen des Kapselraumes durch Exsudate und desquamierte Epithelmassen in Betracht. Diese entzündlichen Veränderungen des Nierenfilters sind der wesentliche Grund der gestörten Harnwasserausscheidung. Bei den diffusen interstitiellen Nephritiden spielen die entzündlichen Störungen der Nierenzirkulation in der Rinde, vielleicht auch die Kompression der Kanälchen durch die zelligen Infiltrate und das Ödem eine Rolle. Die günstigen Folgen, welche die Chirurgen bei der Entkapselung der geschwollenen Niere in bezug auf die bessere Durchblutung und Harnsekretion beobachten können, muß im wesentlichen auf die Gewebsentspannung durch Abflußerleichterung für die Gewebslymphe zurückgeführt werden (*Pommer*). Bemerkenswert ist, daß bei akuter entzündlicher Schwellung der Niere die Kapsel eine so hochgradige Dehnung erfährt, daß sie sich selbst an der Grenzschicht gegen die Oberfläche lockert und beim Abziehen an der Innenfläche ganz trocken erscheint, wie die Dura mater bei Hirndruck. Auch die Zusammensetzung des

β) Entzündungen mit vorwiegender Reaktion am Filtrations- und Sekretionsapparat. Glomerulär-tubuläre Nephritiden.

Die Entzündungen, bei welchen die Wirkung des Giftes sich vorzugsweise an den Malpighischen Körperchen und den Harnkanälchenepithelien bemerkbar macht, sind für den übrigen Körper von besonderer Bedeutung, da allzu starke Einschränkung der Filtration oder Sekretion den Tod zur Folge haben muß. Eine scharfe Trennung zwischen den Entzündungen des Filtrationsapparates und des Sekretionsapparates ist nicht für alle Fälle zu ziehen, um so weniger, als die entzündliche Zerstörung des einen unweigerlich eine Schädigung des anderen zur Folge hat. Indessen gibt es doch Fälle mit ganz frischer Entzündung, wo der primäre Sitz der entzündlichen Schädigung und Reaktion entweder vorwiegend oder sogar ausschließlich am Filtrationsapparat sitzt (**glomeruläre Form**) oder am Sekretionsapparat (**tubuläre Form**). Es sollen daher beide getrennt besprochen werden, wenn sie auch meist kombiniert vorkommen.

αα) Die tubuläre Form. Nephritis tubularis.

Über das Vorkommen einer solchen Form, früher Nephritis parenchymatosa genannt, wird noch heute lebhaft gestritten. Ich selbst möchte für die Aufrechterhaltung dieses Begriffes eintreten. Würde schon allein der Umstand, daß die der entzündlichen Reaktion vorausgehende Gewebsschädigung in diesen Fällen gerade die Epithelien in erster Linie trifft, eine solche Benennung zur Charakterisierung dieser Entzündung rechtfertigen, so erscheint das noch selbstverständlicher, wenn man bedenkt, daß alle lebenden Zellen, auch die Epithelien, nicht nur die Blutgefäßendothelien, Bindegewebszellen, Leukozyten, auf ent- [illegible] n defensiv reagieren können. Ist der [illegible] genug vorkommt, so stark, daß er [illegible] diese selbst nicht mehr reagieren. Deswegen spricht sich auch ein Teil der pathologischen Anatomen gegen die Existenz einer parenchymatösen Nephritis aus. Aber zwischen dem todbringenden und dem entzündungserregenden Reiz gibt es für die Epithelzelle alle möglichen Zwischenstufen. Eine Epithelzelle im Zustande defensiver Reaktion ist mehr oder weniger stark geschwollen, im Zustande erhöhter Sekretion, mit vergrößerten oder vermehrten Granula, mit [illegible] Protoplasma, [illegible] tiden bei Ver- [illegible] Für einen solchen aktiven defensiven Reizzustand sprechen auch die neueren Untersuchungen über die feineren Veränderungen an den granulären Strukturen bei experimenteller Nephritis (*Dibbelt, Fahr*). Auch Fetttropfen verschiedenster Größe können in den Zellen sichtbar werden, treten jedoch bei den akuten Entzündungen mehr in den Hintergrund. Die entzündliche Reaktion geht also vorwiegend mit Schwellung des Parenchyms einher. Ist auch eine scharfe Trennung gegenüber dem den Zelltod begleitenden körnigen Zerfall der Granula und den kadaverösen autolytischen Prozessen, die auch gelegentlich zur Schwellung führen können, bei Anwendung unserer bisherigen Untersuchungsmethoden nicht immer scharf zu ziehen, so sind doch, wie wir jetzt schon sagen können, die Vorgänge keineswegs identisch. Bei der kadaverösen Autolyse kommt es nicht zu den für die parenchymatöse Schwellung so charakteristischen Tropfen-

kommt zu dauernder Retention sowohl der flüssigen wie der festen Bestandteile, welch letztere auf die Wandungen des Gefäßsystems schädigend einwirken, eine sogenannte Ödembereitschaft hervorrufen. Die sich im Körper anhäufenden Wassermassen finden im Gefäßsystem keinen Platz mehr und treten, durch die Gefäßschädigung begünstigt, in das Gewebe und die Körperhöhlen über. Es entwickelt sich das charakteristische nephritische Ödem, welches sich vor allem an den lockeren Stellen der Haut, so an den Augenlidern bemerkbar macht. Veränderungen in der Zusammensetzung des Blutes, besonders der kolloidalen Substanzen (Ansteigen der Globuline) und anderer Bestandteile (des Kochsalzes), sowie Anreicherungen derselben im subkutanen Gewebe mögen das Auftreten der Ödeme begünstigen (s. *Klemensiewicz*, *Lubarsch*, *Ziegler*, *Eppinger*, *Volhard*). Blutveränderungen sind vielleicht auch die Ursache der gerade bei chronischen Nephritiden beobachteten sogenannten Kalkmetastasen (Kalkgicht, *M. B. Schmidt*). Auch dauernde Vermehrung der lipoiden Substanzen des Blutes, eine richtige Lipämie, wird bei Nephrozirrhosen beobachtet (*Widal*). Andererseits rufen vorläufig unbekannte Komponenten der retinierten harnbildenden Substanzen eine chronische Vergiftung des Zentralnervensystems hervor, welche sich in Müdigkeit, Erbrechen, in komatösen Zuständen, schließlich auch in Konvulsionen äußert (echte chronische Urämie, chronische Insuffizienz der Niere). Im Blute der Erkrankten läßt sich stets eine Erhöhung des Reststickstoffs nachweisen. Von der echten Urämie wird die akute eklamptische Form der Urämie unterschieden, welche sich in akut einsetzenden klonisch-tonischen, epileptiformen Krämpfen bei gleichzeitigem Koma äußert. Die Anfälle werden oft durch Kopfschmerz und Erbrechen eingeleitet. Gelegentlich kommt es nur zum Koma ohne Krämpfe. Als eine Art Zwischenglied zwischen der akuten eklamptischen Form der Urämie und der chronischen echten Urämie wird von den Klinikern die chronische Pseudourämie aufgestellt, welche durch den chronischen Kopfschmerz, durch zerebrale Störungen aller Art, auch durch Krampfanfälle sowie durch die Verbindung mit zerebralen und medullären Herdsymptomen charakterisiert ist. Man führt die eklamptische Form der Urämie auf akut einsetzendes Gehirnödem, die chronische Pseudourämie auf Angiospasmen und arteriolosklerotische Veränderungen des Zentralnervensystems zurück. Sie sind also nicht die Zeichen einer Niereninsuffizienz — es fehlt daher auch die Erhöhung des Reststickstoffs im Blut —, sondern die Folgen der die Nierenerkrankung begleitenden Störungen des Mineral- und Wasserstoffwechsels, d. h. der Ödeme und der kompensatorischen Erkrankung des Gefäßsystems.

Das Narbenstadium ruft in den Fällen, wo es sich nur um spärliche Narbenbildungen etwa nach eitriger Entzündung handelt, keine besonderen Symptome hervor. Umgekehrt führen ganz diffuse Erkrankungen der Niere, falls es sich nicht um schnell regenerierte tubuläre Veränderungen, sondern um die destruktiven glomerulär-tubulären Formen handelt, durch allgemeinen Hydrops, Herzschwache, Urämie, meist eher zum Tode, als ein wirkliches Narbenstadium sich entwickeln kann. Die reinen Fälle eines klinisch bemerkbaren Narbenstadiums werden nur dann zu beobachten sein, wenn die entzündlichen Schrumpfungen mehr lobulär angeordnet sind, so daß noch genügend Gewebe zur längeren Erhaltung des Lebens übrig bleibt. Dann entwickelt sich eine sekundäre Schrumpfniere, die mikroskopisch von der genuinen Schrumpfniere oft nur schwer oder gar nicht getrennt werden kann. Mikroskopisch gelingt die Trennung durch den Nachweis der für die abgelaufene Glomerulonephritis charakteristischen Veränderungen.

Das auffallende Symptom ist, wie bei der genuinen Schrumpfniere, die Vermehrung des Harnwassers über die Norm. Es tritt eine wahr-

Mark schärfer abhebt. Eine weitere Entwicklung erfährt das Bild der reinen tubulären Nephritis im akuten Stadium gewöhnlich nicht. Für diese reinen Formen akuter tubulärer Nephritis ist charakteristisch, daß eine irgendwie nennenswerte Zerstörung der Nierenarchitektur nicht zustande kommt. Selbst in den schwersten Fällen handelt es sich mehr um eine an der Wand der Kanälchen sich abspielende katarrhalische, also oberflächliche Entzündung.

Zu den Giften, welche eine derartige akute tubuläre Nephritis hervorrufen, gehören vor allem anorganische Substanzen, wie das Sublimat, chromsaure Salze, Uran, Säuren, P, As, dann Oxalsäure und ihre Salze, ferner Körper der Teerproduktion, organische Gifte (Pellagra), endlich die Toxine mancher Infektionserreger, wie diejenigen des Cholerabazillus, des Diphtheriebazillus, des Kolibazillus, des Pneumokokkus, des Typhusbazillus und im Körper selbst entstehende und durch die Niere ausgeschiedene Gifte, wie bei der Gravidität, dem Ikterus, der Hämoglobinämie. Gelegentlich finden sich die Erreger der Vergiftungen im Harn wieder. Sie werden in der Niere ausgeschieden (Typhusbazillen, Pneumokokken). Bei Vergiftungen mit oxalsaurem Kalium wurde die Ausscheidung der giftigen Substanz in Form kristallinischer Ablagerungen in dem Epithelien der Hauptstücke beobachtet.

Bei Typhösen können auch nach der Rekonvaleszenz lange Zeit Typhus-
bazil[illegible] nach Pick aus dem
appe[illegible] ie typhöse Nephritis
als [illegible] raglicher Natur. Ob
der [illegible] abgesehen, die sich
fast [illegible] h noch sonstige entzündliche Nierenveränderungen, insbesondere am Parenchym hervorruft, ist sehr fraglich Die sogenannte Nephritis der Phthisiker ist wohl stets auf eine Mischinfektion zurückzuführen (*W. Fischer*). Über die bei frischer Syphilis auftretenden Nierenreizungen (*Hoffmann*) fehlt noch jede histologische Erfahrung.

Die Ausheilungsvorgänge der tubularen Nephritis pflegen in den reinen Fällen, wo es sich um keine wesentlichen Zerstörungen der Nierenstruktur handelt, relativ schnell und glatt zu verlaufen und führen meist zu einer vollkommenen Restitution des Epithels (s. Regeneration), vorausgesetzt, daß die akute Epithelschädigung oder die allgemeine Vergiftung nicht sofort zum Tode führt. Die Gegenwart der sich allmählich auflösenden, zum Teil durch Resorption fortgeschafften toten Epithelmassen führt je nach der Stärke und dem Umfang des Zellzerfalles zu deutlicher reparativer Reaktion am Gefäßbindegewebe in Gestalt leukozytärer und lymphozytärer Infiltrationen, die allmählich verschwinden, um einer dauernd sichtbar bleibenden leichten Verdickung des Bindegewebsgerüstes Platz zu machen, ohne daß das Strukturbild der Niere eine Störung erlitte. Nur in seltenen, nach den bisher vorliegenden Erfahrungen als Ausnahme zu bezeichnenden Fällen werden die Ausheilungsprozesse gestört, verlaufen abnorm langsam, führen zu einem minderwertigen Epithelersatz. Das neugebildete Epithel zeigt starke regressive Veränderungen, vor allem Verfettung. Es besteht starke Desquamation. Die Glomeruli sind nicht sichtbar verändert. Eiweißhaltiges Exsudat in den Kapseln zeigt jedoch besondere Durchlässigkeit an Kommt es infolge mangelhaften Reparationsvermögens der Niere zu einer Verödung von Kanälchen, besonders der Übergangsschicht, so können Schrumpfungsprozesse in der Rinde Platz greifen, eine Art Schrumpfniere entstehen (s. experimentelle Nephritis). *Fahr* u. *Volhard* wollen solche Fälle tubulärer Schrumpfniere (z. B nach Salzsäurevergiftung) beobachtet haben. Hier müssen auch diejenigen Formen tubulärer Nierenerkrankungen angeführt werden, welche sich durch ihre Chronizität auszeichnen, klinisch durch starke Neigung zu Ödemen, starker Eiweißgehalt des Harnes und reichliche Lipoidtröpfchen im Sediment (Lipoidzylinder) bei fehlender Blutdrucksteigerung und fehlender Herzhypertrophie ausgezeichnet sind. Sie werden von den Klinikern als sogenannte Nephrosen zusammen-

häufig wie bei der genuinen Schrumpfniere auftretendes, klinisches Zeichen der sekundären Schrumpfniere ist die **Retinitis albuminurica**, welche auf eine Schädigung der Retinagefäße mit Bildung chronischer Ödeme in der Netzhaut zurückzuführen ist. Auch kann es zu makulösen entzündlichen Hautveränderungen kommen, die sich makroskopisch als perivaskuläre leukozytär-exsudative Prozesse erweisen, seltener mit direkter Nekrose der Haut verbunden sind (*Gruber*). Eine terminale Erscheinung bilden häufig die toxisch bedingten fibrinösen Entzündungen der serösen Häute, besonders des Perikards und der Schleimhäute (Dickdarm, Magen, Speiseröhre).

[illegible]

nieren ein selteneres Vorkommnis zu sein

b) Die chronischen Nierenleiden.

(Nephritis chronica. Sekundäre Nephropathien.)

Wie aus den Schilderungen der akuten Nierenentzündungen und ihrer Folgezustände hervorgeht, führen alle diejenigen Entzündungen, welche mit einer umfangreicheren Zerstörung der Architektur einhergehen, zu einem **chronischen Nierenleiden**, welches sich in charakteristischen Veränderungen des Harnes und bestimmten Folgezuständen im übrigen Körper widerspiegelt. Ähnliche Veränderungen und ähnliche Folgezustände finden sich aber auch bei Nierenerkrankungen auf nicht entzündlicher Basis, z. B. bei der Amyloidniere. Wählt man daher nur gewisse Symptome zur Bezeichnung chronischer Nierenleiden, so wird man dabei Nierenkrankheiten von sehr verschiedenem anatomischen Charakter und sehr verschiedener Ätiologie in einer den heutigen Bedürfnissen der pathologisch-anatomischen und ätiologischen Forschung nicht mehr entsprechenden Weise zusammenfassen. Daher hat auch der noch vielfach gebrauchte Name **Morbus Brightii** keine Berechtigung mehr. Richtiger spricht man von **Brightschem Symptomenkomplex**, unter welchem Hydrops und Eiweißausscheidungen im Harn zu verstehen sind, von denen R. **Bright** im Jahre 1827 nachwies, daß sie mit Erkrankungen der Niere im Zusammenhang stehen. Noch weniger erlaubt ist es, ein einziges Symptom, wie etwa die Albuminurie, als Einteilungsprinzip zu wählen, da dieselbe ebenso wie die Glykosurie nichts mit einer lokalen Erkrankung der Niere zu tun haben braucht, sondern sehr leicht reflektorisch auf den verschiedensten Wegen, z. B. von der Blasenschleimhaut aus, hervorgerufen werden kann. Ein wirkliches Verständnis für die Störungen der verschiedenartigsten Funktionen der Niere und der davon abhängigen Funktionen des Gesamtorganismus wird man nur gewinnen, wenn man die Funktionsstörungen mit Veränderungen des anatomischen Substrates in Verbindung bringen kann. Der Versuch einer anatomischen Einteilung der chronischen Nierenleiden wird daher immer als der erstrebenswerteste erscheinen. Freilich gibt es noch genug Fälle, wo es vorläufig unmöglich ist, Funktionsstörung und histologische Veränderung zu identifizieren. Das liegt an dem komplizierten Aufbau der Niere, vor allem an den noch unzureichenden

in gleicher Starke verändert. Die frühesten Stadien der Entzundung (Fig. 341) sind durch einen auffallend starken Reichtum der Glomerulusschlingen an Leukozyten, besonders an ihren Umbiegungsstellen charakterisiert. Auch die die Kapsel umspinnenden Kapillaren sind im Gegensatz zur Norm leukozytenhaltig. Am besten lassen sich die Frühstadien durch die Oxydasereaktion darstellen (*Graff*). Allmählich steigern sich die defensiven Reaktionen. Von einer primären Ischämie der Glomeruli, wie sie Volhard als Ausgangspunkt der diffusen Glomerulonephritiden annimmt, ist nichts zu finden. Das Auffallendste ist die Vergrößerung des ganzen Glomerulus, welcher den Kapselraum ausfullt und sich hernienartig in den Anfangsteil der Harn-



Fig 341 Akute Glomerulitis im frühesten Stadium Vermehrter Leukozytengehalt in den Schlingen, zahlreiche Leukozyten in den Kapillaren der Kapsel und der anschließenden gewundenen Kanälchen, Leukozyten im Kapselraum und im Lumen der Kanälchen. (Oxydasereaktion nach Gräff)

kanälchen verwölben kann. Diese Vergrößerung beruht auf einer Verdickung der einzelnen Schlingen. Diese sind auffallend plump und sehr kernreich (Fig. 342). Die Form der Kerne gleicht zum Teil den Endothelkernen, zum Teil den Kernen der Leukozyten. Die Schlingen sind oft von Kernen ganz vollgestopft. Die Kerne liegen in einem das Lumen der Kapillaren fast ausfüllenden protoplasmatischen Netzwerk. Dadurch sind die an und für sich sehr dicken Schlingen hochgradig verengt und enthalten so gut wie gar kein Blut Eine Entscheidung, woher alle Kerne im Einzelnen stammen (gewuchertes endotheliales Syncytium der Kapillarschlingen, Wucherung der zwischen den Schlingen gelegenen Zellen, eingeschwemmte Lymphozyten, Leukozyten?), ist nur mit Mühe zu treffen (*Groß*). [illegible]
sollen an der Wucherung [illegible]
geschwollen, stellenweise h[illegible]

z B. bei der Bleischrumpfniere, und es empfiehlt sich daher, derartige Mischformen, solange ihre Pathogenese nicht klarer gestellt ist, in die zweite Gruppe der chronischen Nierenleiden unterzubringen. Auch diejenigen über längere Zeit sich erstreckenden Funktionsstörungen der Niere, welche von lokalen oder allgemeinen Zirkulationsstörungen abzuleiten sind und welche, wie bei der orthostatischen Albuminurie, mit entzündlichen Störungen des Nierengewebes nichts zu tun haben, gehören einer besonderen Gruppe zu, endlich diejenigen krankhaften Zustände, die auf Entwicklungsfehler oder sonstige formative Störungen zurückzuführen sind.

Man könnte demnach für die chronischen Nierenleiden folgendes, dem klinischen Bedürfnis angepaßte Schema aufstellen:

Die chronischen Nephropathien.

I. Die Nephropathien auf formativer Basis (Entwicklungs- und Gestaltungsstörungen). Nephrodysplasien.
Beispiele: 1. Nephropathia s. Nephrodyplasia cystica. Angeborene Zystenniere.
2. Nephropathia s. Nephrocirrhosis hydronephrotica. Hydronephrotische Schrumpfniere.
3. Nephropathia carcinomatosa usw. Nierenkrebs usw.

II. Die Nephropathien auf metabolischer Basis (Stoffwechselstörungen). Nephrodystrophien.
Beispiele: 1. Nephropathia s. Nephrodystrophia diabetica. Gly- [illegible] den Übergangs- [illegible] Hauptstücken.
2. [illegible] im Gebiete der resorbierenden Abschnitte.
3. Nephropathia amyloidea. Amyloiddegeneration des Kapillarsystems. Lipoiddegeneration der Epithelien und Hauptstücke.
4. Nephropathia Basedowiana. Fettspeicherung der sekretorischen Abschnitte.
5. Nephropathia gravidarum. Fettspeicherung in den sekretorischen Abschnitten.
6. Nephropathia lipoides. Lipoiddegeneration der Epithelien der sekretorischen Abschnitte. Degenerativen Nierenleiden (*Munk*). Lipoide Nephrodystrophie (Nephrose Volhards).

III. Die Nephropathien auf vaskulärer Basis (Zirkulationsstörungen). Nephrodyshamien.
Beispiele: 1. Nephropathia s. Nephrodyshaemia albuminurica orthostatica adolescentium.
2. Nephrosclerosis cyanotica. Stauungsniere.
3. Nephrocirrhosis embolica. Embolische Schrumpfniere.
4. Nephrocirrhosis arteriosclerotica. Arteriosklerotische Schrumpfniere.
5. Nephrocirrhosis arteriolosclerotica. Genuine Schrumpfniere, Granularatrophie. Prasenile Sklerose der kleinsten Nierenarterienäste.

IV. Die Nephropathien auf entzündlicher Basis. Chron. Nephrophlogosen
Beispiele:
A. auf defensiver Basis.
a. hämatogene Nephrozirrhosen:

selbe wie eine Flaschenöffnung. In anderen Fallen sind die desquamierten Epithelien durch Fibrin verklebt, und Leukozyten sind mehr oder weniger reichlich dem fibrinösen Exsudat beigemischt. Je mehr die Desquamation zurücktritt, und die fibrinöse Exsudation das Feld beherrscht, um so eher kann man von einer Glomerulonephritis fibrinosa purulenta sprechen. Meist handelt es sich dabei um ganz frische Fälle mit vorwiegend hamorrhagischem Charakter, wo das Exsudat fast ausschließlich aus Blut bestehen kann (Glomerulonephritis haemorrhagica). Blutungen aus den Glomeruli können aber auch bei der Heilung der Glomerulonephritis, d. h. bei Wiederdurchgangigwerden der Glomeruli eintreten.

In allen Fällen werden die Entzündungsprodukte mit dem Harnstrom weiter abwarts geführt werden konnen, die fibrin- und eiweißhaltigen Exsudate brauchen nicht in der Kapsel, sondern können erst weiter abwärts zur Gerinnung oder zur Eindickung, welche zu Zylinderbildung führt, gelangen. Am deutlichsten läßt sich dieser Transport bei den hämorrhagischen Formen verfolgen. Selten trifft man noch das Blut im Kapselraum, sondern meist schon im Lumen der erweiterten Tubuli contorti oder noch weiter abwarts (Fig. 344). Die Füllung der Tubuli contorti, welche zu einem Glomerulus gehören, ist es in erster Linie, welche die schwarzrote Punktierung der Oberfläche bewirkt, weniger die Blutung in den Kapselraum selbst. Die Blutkörperchen verkleben miteinander und werden als Blutkörperchenzylinder abwärts geschleppt. Ein Teil des Blutes verfällt der Auflösung. Das geloste Hämoglobin wird von den Epithelien der Kanälchen aufgenommen und als Pigment niedergeschlagen.

Als Ursache für diese reinen Fälle akuter Glomerulonephritis kommen in erster Linie Scharlach, Anginen, Gelenkrheumatismus, Pneumonie, Weilsche Krankheit, aber auch andere Infektionen, besonders mit dem Streptococcus vulgaris in Betracht. Bei Weilscher Krankheit findet man die spezifischen Spirochäten im Nierengewebe. Beim Scharlach pflegen die klinischen Symptome ziemlich plötzlich am Ende der dritten Woche aufzutreten. Ob auch hier die begleitende oder ursächliche Streptokokkeninfektion die Quelle der eigenartigen nephritischen Reizung ist, ist noch nicht sicher zu beantworten.

Eine besondere Rolle spielt die sogenannte „Feldnephritis", die nach ihrem histologischen Charakter ganz in die Gruppe der akuten Glomerulonephritiden gehört (*Herxheimer*) und durch ihr ebenso schnelles Entstehen wie Vergehen gekennzeichnet ist. Nur ein Bruchteil der Erkrankungen geht in das chronische Stadium über. Die glatte Wiederherstellung der Funktion wird so lange möglich sein, als der Prozeß auf die Glomeruli beschränkt und die Kapsel noch nicht wesentlich beteiligt ist. Schwieriger als die Frage der Histologie ist die nach der Ätiologie. Ob es sich um eine Infektion oder Intoxikation, um epidemische oder endemische, um primäre oder rezidivierende Erkrankungen handelt, welche disponierende Rolle Durchnässungen, Ernährungsstörungen, körperliche Strapazen spielen, ist noch unbekannt oder wird noch lebhaft erörtert (*Hirsch*, *Knack*).

Für die Fälle typischer Glomerulonephritis ist nach Löhlein charakteristisch, daß so gut wie alle Glomeruli und diese auch wieder in allen ihren Schlingen gleichartig erkrankt sind. [illegible] der Kapsel

Mikroskopisch finden sich charakteristische Tuberkel mit Riesenzellen, oft mit zackigen Ausläufern, entsprechend der Ausbreitung des tuberkulösen Gewebes in den interkanalikulären Zwischenräumen. Als Zentrum des Tuberkels läßt sich oft ein in beginnender Verkasung begriffener Glomerulus nachweisen, in dessen Schlingenresten und Kapselraum reichliche Mengen von Phthisebazillen gefunden werden können. Eine Beteiligung des Parenchyms am Aufbau der Tuberkel kann nicht oder nur in geringem Umfange nachgewiesen werden.

Eine besondere Form der embolischen oder hämatogenen Tuberkulose überhaupt ist der tuberkulös-phthisische **Infarkt.** Derselbe kommt keineswegs immer durch Verstopfung eines größeren Arterienastes mit tuberkulös infiziertem embolischen Material zustande, sondern infolge Verschlusses eines Arterienastes durch einen Gefäßwandtuberkel (*Orth, Nasse, E. Meyer*). Ob derselbe als adventitieller oder als Intimatuberkel seine Entwicklung begann, ist nicht immer zu entscheiden. Die frühzeitige Erweichung des Tuberkels kann zur miliaren Aussaat im zugehörigen Gefäßgebiet führen, welches dann später beim völligen Verschluß des Hauptgefäßes einer totalen anämischen Nekrose anheimfällt. Wieaber auch der Verlauf sei, das infarzierte Gebiet wird leicht von Phthisebazillen infiziert, und der anämische Infarkt wird zum käsigen Infarkt, dessen Randgebiet durch Apposition neuen, stets wieder verkäsenden tuberkulösen Gewebes territorialen Zuwachs erhält.

Selten ist in der Niere die sogenannte grobknotige Form der Phthise, die noch am häufigsten bei Kindern gefunden wird.

Außer lokalisierter disseminierter Tuberkulose und tuberkulös-käsiger Infarktbildungen können die Gefäßtuberkel durch Druck auf die umliegenden geraden Kanälchen eine dauernde Verengerung der Arterie, selbst eine umschriebene einfache Atrophie der Nierenrinde mit Untergang der Harnkanälchen und relativ langer Persistenz der Glomeruli hervorrufen. Diese umschriebenen, nicht spezifischen Atrophien erscheinen als kleine Vertiefung der Oberfläche von rötlicher Farbe (*Orth*). Aus der Mischung von Vernarbungsprozessen richtigen phthisischen Granulationsgewebes, das gelegentlich auch unspezifischen Charakter tragen kann, mit Infarktbildungen durch tuberkulöse Gefäßverlegungen und mit atrophischen Herdbildungen durch Kompression der Harnkanälchen entstehen die echten tuberkulös-phthisischen Schrumpfnieren ohne Beteiligung des Nierenbeckens. Sie können ganz wie die anderen Formen der Schrumpfniere mit Herzhypertrophie verbunden sein (Lit. *Schönberg*). Man wird dabei die Frage der Kombination arteriolosklerotischer Schrumpfnieren mit Phthise immer zu prüfen haben. Für die Lokalisation der Phthise in den Nieren kommen neben den Wachstumsfaktoren des jugendlichen Alters besonders auch das Trauma, ferner angeborene Hydronephrose oder sonstige abflußhemmende Momente in Betracht.

Wichtiger als die embolische Form, welche meist nur Begleiterscheinung einer allgemeinen disseminierten Tuberkulose ist, ist die hämatogene metastatische oder **Ausscheidungsphthise.** Sie ist im Gegensatz zur embolischen Form, welche gewöhnlich beide Nieren ergreift, sehr häufig einseitig und meist lokalisiert. Sie findet sich in ca. 0,05% aller Sektionsfälle, am häufigsten im dritten Jahrzehnt (*Waldschmidt*). In frühen Stadien finden sich in einem Markkegel, seltener in mehreren ein im Zentrum verkäster länglicher, hirsekorngroßer Herd. Mikroskopisch läßt sich als Zentrum dieses phthisischen Herdes ein mit Phthisebazillen vollgestopftes Harnkanälchen nachweisen. Meist trifft

verbtet, während die übrigen Schlingen nur geringfugige
rungen aufweisen. Dabei können sich
Blatt des Glomerulus
zytäre

[illegible] punktförmiger Blutungen gefleckt. So gewinnt die
geschildert werden soll. Diese nicht eitrige hämorrhagische Herdnephritis ist nach
Löhleins und eigenen Beobachtungen (s. a. *Gaskell, Bachr*) stets verbunden mit
einer subakuten ulzerösen Endokarditis, als deren Erreger mehrfach der in der
Niere selbst nur schwer nachweisbare Streptococcus viridans gefunden wurde
Der Übergang in eine sogenannte Schrumpfniere scheint nicht häufig zu sein Ent-
weder tritt der Tod infolge der ulzerösen Endokarditis zu frühzeitig ein oder die Veränderungen sind auf zu wenige Glomeruli oder Glomerulusschlingen beschränkt, um genügende Ausfallerscheinungen mit den weiteren Folgen (Ödeme, Herzhypertrophie) auslösen zu können. Nur bei sehr reichlicher Beteiligung der Glomeruli ist, wenn das Leben lange genug dauert, die Entwicklung einer sekundären Schrumpfniere denkbar und kommt sicher vor Die Vernarbung der erkrankten Glomerulusschlingen führt zu einer fibrös-hyalinen Verschmelzung derselben mit der entzündlich veränderten Kapsel, so daß bei stärkerer Beteiligung die Grenzen zwischen Glomerulus und Kapsel gänzlich verloren gehen und ganz verwaschene Narbenbilder entstehen (Fig 346). Verschmelzen nur einige Schlingen, so können durch Abkapselung kleiner Abschnitte des Spaltraumes und nachträgliche Epithelisierung drüsenähnliche Bildungen entstehen (Glomerulitis adhaesiva).

Fig 345. Glomerulär-tubuläre Nephritis. Verfettung der abgestoßenen Epithelien.

Die typische diffuse Glomerulonephritis führt in Verbindung mit tubulären Veränderungen zum Bilde der wichtigsten Nierenentzündung, der **glomerulär-tubulären**, früher gewöhnlich auch **parenchymatös** genannten **Nephritis.** In der Mehrzahl der Fälle von typischer Glomerulonephritis findet man bereits in dem frischen Stadium der Entzündung pathologische Veränderungen an den Tubuli, die entweder auf eine direkte Giftwirkung von den umspinnenden Kapillaren aus oder auf die Stockung des mit giftigen Produkten und Abfallsmassen geschwängerten Harnstromes zurückgeführt werden müssen. Selten sind die parenchymatösen Veränderungen in den ganz frischen Fällen so stark, daß sie makroskopisch hervortreten. Gelegentlich aber sieht man doch schon weißliche Flecken in der Rinde, welche Kanälchen mit starker Kolloidtropfenbildung der Epithelzellen entsprechen. Gelbliche Flecken treten noch zurück. Sie zeigen Stellen an, wo ein stärkerer Fettropfengehalt der geschwollenen Epithelzellen besteht. Die geschädigten Epithelien sind in ihrem Verbande gelockert, oft von der Wand abgehoben, desquamiert (Fig. 345).

Die reichliche Ausscheidung eines stark eiweißhaltigen, vielfach sogar korpuskulären, insbesondere rote Blutkörperchen enthaltenden

lentikulärer Geschwürsbildungen und ausgedehnter Verkäsungen. Mit Vorliebe setzen sich die Phthisebazillen in den Kelchen ab, und zwar beginnt die Verkäsung meist an dem Winkel zwischen Kelchwand und Markkegel (Fig. 348). Von den infizierten Kelchen aus erfolgt die Einwanderung der Bazillen in die Sammelröhren. Hochgradige diffuse Verkäsungen der Papille mit Erweichung und Zerfall sind die Folge. In den verkästen Papillen liegen die Bazillen in großen, zopfartig gedrehten Kulturen (Fig. 349). Die Sperrung der Harnkanälchen erleichtert das Aufwärtswandern der Bazillen, und anschließend an die verkästen Papillen entwickelt sich eine disseminierte Tuberkulose der peripheren Abschnitte, die durch spätere Verkäsung und Erweichung zu hochgradiger Zerstörung der Rinde führt. Diese aszendierende Phthise befällt besonders die Papillen der kaudalwärts gelegenen Nierenbeckenkelche, in welche sich das infektiöse Material herabsenkt. Fast stets sind mehrere Papillen ergriffen. Gelegentlich läßt sich der alte Ausscheidungsherd an seiner vorgeschrittenen Verkäsung, seinem Sitz und seiner Ausdehnung von den frischen aszendierenden Herderkrankungen noch gut unterscheiden. Schließlich aber verwischen sich die Unterschiede, und das ganze Nierenbecken ist in einen unregelmäßig buchtig gestalteten Sack mit breiten käsigen Säumen verwandelt. Von der Nierenrinde sind nur noch schmale Reste, gelegentlich nichts mehr zu erkennen. Der Inhalt des Nierenbeckens ist eine mit käsigen Bröckeln gemischte trübe Flüssigkeit (**käsige Pyonephrose**). Die Flüssigkeit kann aber mehr oder weniger resorbiert werden, die käsigen Massen sich eindicken und durch Ablagerung von Kalksalzen in eine mörtelartige Masse verwandelt werden. Das gleiche kann am Ureter eintreten und durch Organisation der Massen ein fibröser Verschluß desselben zustandekommen (Pyonephrosis phthisica occulta). In anderen Fällen kann durch Organisation der

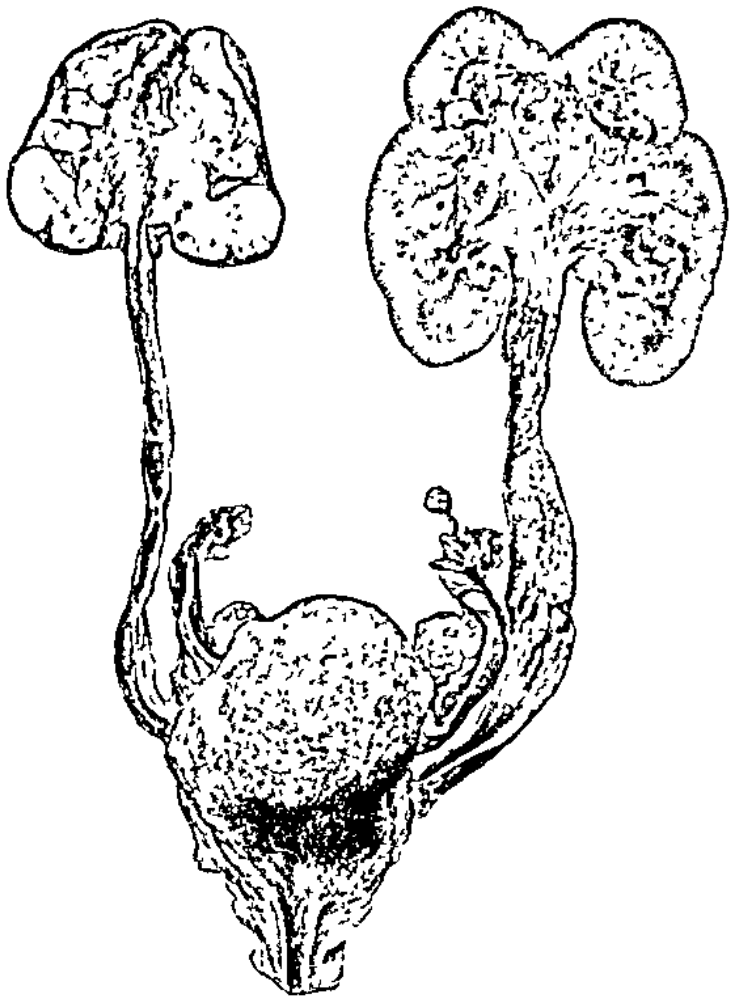

Fig. 348. Alte käsige Pyonephrose und käsige Ureteritis rechts. Phthise der Blase (lentikuläre Geschwüre). Aszendierende Phthise des linken Ureters. Aszendierende käsige Pyelonephritis der linken Niere.

Die Ausheilungsprozesse der glomerulär-tubulären Nephritis laufen im Gegensatz zu denjenigen der rein tubulären Entzündungen sehr viel langsamer ab und führen in der Regel zu ausgedehnten Verödungen der entzündlich veränderten Glomeruli, wodurch die schweren Ernährungsstörungen der gleichfalls erkrankten Kanälchensysteme noch vermehrt, ein schließlicher Untergang derselben bedingt wird. So führen gerade die glomerulär-tubulären Entzündungen zu den weitgehendsten Zerstörungen der Nierenarchitektur und sind die wesentlichen Ursachen der chronischen Nierenleiden aufentzündlicher Basis. Man kann, wenn auch nicht scharf, zwei Stadien der weiteren Entwicklung unterscheiden, das Ausheilungs- oder Reparationsstadium und das eigentliche Narbenstadium, zwischen denen es um so mehr fließende Übergänge gibt, als je nach der Art und Intensität der Schädigung an dem einen Glomeruluskanälchensystem das definitive Narbenstadium schon erreicht sein kann, während an einem anderen die vielfach verzögerten Ausheilungsvorgänge noch in vollem Gange sind. Dazu kommt, daß bei der diffusen Erkrankung der Niere und der langsamen Reparation die geringste funktionelle Überanstrengung neue Schädigungen setzt, die sich besonders leicht in Blutungen aus den überlasteten Schlingen, stärkerer Desquamation von Epithel, Erhöhung des Eiweißgehaltes, vermehrter Zylinderbildung zeigen, wodurch neue reparatorische Prozesse ausgelöst werden. So kommt es zu den sehr bunten und doch wieder einheitlich zu begreifenden Bildern jenes chronischen Nierenleidens, welches bislang als „chronische parenchymatöse Nephritis“ bezeichnet worden ist, welches in W[illegible] eit aber eine Folgestadium der glomerulär-tubulä[illegible] eparationsstadium zeigt die Nie[illegible] st stark vergrößert, die Kapse[illegible] Diese letztere ist noch glatt [illegible] Die Konsistenz ist mäßig fest, teigi[illegible] Farbenton [illegible] zeigt die Rinde eine sehr helle, weißliche Farbe. Statt des graurötlichen hebt sie sich von der Marksubstanz deutlich ab. Das Vorquellen der Rinde ist nicht mehr so stark wie im akuten Entzündungszustand. Doch tritt die weißliche Färbung mehr hervor (große weiße Niere der Autoren). Sehr häufig sind, besonders an der Oberfläche, noch rote und braune Pünktchen und an der Schnittfläche zahllose gelbe, komma- und s-förmige Fleckchen in der Rinde zu erkennen (große bunte Niere der Autoren).

Mikroskopisch findet man auf dem großen Trümmerfeld, welches der akute entzündliche Schub hinterlassen hat, die verschiedensten Ausheilungs-, Reparations- und Regenerationsvorgänge. Am wichtigsten ist das Verhalten der Glomeruli, die nahezu alle oder doch in ihrer Majorität verändert zu sein pflegen. Hier finden sich die buntesten Bilder, die man am besten versteht, wenn man den Kapselraum mit einer serösen Höhle, die mit verschiedenen Exsudatmassen gefüllt ist, vergleicht. Wie dort das Exsudat resorbiert, organisiert oder hyalin umgewandelt werden kann, so auch hier. Findet eine Beseitigung des Exsudats durch Zerfall und Verflüssigung der desquamierten Epithelien oder durch Fortspülung derselben statt, so erholt sich der Glomerulus, vorausgesetzt, daß seine Schlingen selbst nicht stärker verändert waren, und durch Austreibung der verstopfenden Zellmassen aus den Glomerulusschlingen eine Restitutio ad integrum möglich gemacht wird. Der Epithelbesatz kann eine Regeneration aus restierenden Epithelien erfahren. Bleibt das Exsudat liegen, so wird es von den Zellen der Bindegewebskapsel, die sowohl vom Stiel wie von dem parietalen Blatt aus eindringen, durch-

sich im 2.—3. Jahrzehnt. Doppelseitige Phthise fand sich in 70%, einseitige in 30%, davon rechtseitige in 12%, linkseitige in 18%.

Die Syphilis gibt verschiedene Bilder, je nachdem es sich um angeborene oder akquirierte Formen handelt.

Die Syphilis der Neugeborenen dokumentiert sich selten durch makroskopisch erkennbare Veränderungen. Auch mikroskopisch ist trotz positiver Spirochätenbefunde im Zwischengewebe und selbst zwischen den Epithelien der Harnkanälchen keine besondere Veränderung an letzteren zu erkennen. Die Persistenz der neogenen Zone (s. S. 471) kann nicht als charakteristisch angesehen werden, da sie sich bei allen Neugeborenen mehr oder weniger deutlich findet. Graduelle Unterschiede sind schwer abzuschätzen. Wichtig sind dagegen kleinzellige Infiltrate in der Grenzschicht und besonders um die arteriellen Gefäße herum, welche zum Teil auf eine Persistenz der sonst beim Neugeborenen geschwundenen fetalen Blutbildungsherde, zum größeren Teil auf plasmazelluläre Wucherungen (*Ceelen*) zurückzuführen sind. Über eigenartige große Zellen, die an Protozoen erinnern, berichten einzelne Autoren (*Ribbert, Perrando*) (Fig. 350).



Fig. 350. Eigenartige große Zellen in der Niere eines syphilitischen Neugeborenen.

Noch schwerer ist die Nierensyphilis des Erwachsenen zu diagnostizieren. Ob und wie weit man akute syphilitische Reizzustände aus dem Harnbefund diagnostizieren und welche Schlüsse man daraus auf den Zustand der Niere selbst ziehen darf, unterliegt noch der Diskussion. Bei chronischer Syphilis soll es zu einer durch Intoxikation bedingten ausgedehnten lipoiden Degeneration der Hauptstücke ohne Reizerscheinungen an den Glomeruli, also zu einer chronischen lipoiden Nephrodystrophie kommen, die mit starkem Ödem und starker Eiweiß- und Lipoidausscheidung im Harn verbunden ist. Makroskopisch sollen die Bilder einer großen weißen Niere entstehen, wie sie sonst in Verbin- [illegible]

gefunden wird (*Munk*). Multiple [illegible] interstitialis chronica fibrosa [illegible] tisch infiziert gewesenen Individuen gefunden werden, hat man bei Ausschluß anderer Möglichkeiten auf syphilitische Entzündungen zurückgeführt (*Löhlein*). Die Untersuchung solcher Narben erzielte ähnliche Bilder wie bei der genuinen Schrumpfniere, vielleicht mit stärkerer Zerstörung und wirklichem Untergang des Gewebes, nicht bloß hyaliner Entartung und Atrophie. Jedenfalls fehlen *bis jetzt sichere Merkmale für den syphilitischen Charakter der Narben.* Auch muß man stets an pyelonephritische Narben bei Infektion der Harn- und Geschlechtswege denken.

Von den übrigen spezifischen Infektionen ist wenig zu berichten. Aktinomykose ist relativ, Rotz sehr selten beim Menschen. Die Aktinomykose ist meist von einer Darminfektion her fortgeleitet, selten primär (*Cohn*). Auch die Hodgkinsche Krankheit ist selten und dann in Form umschriebener Knötchen und Knoten in der Niere lokalisiert (*Ziegler*). Häufiger ist noch

d. Kliniker) hierher gehören, weil sie nichts anderes als schleichende Folgen einer nur noch schwer nachweisbaren Glomerulonephritis sind, muß offen gelassen werden. Die Weite der Kanälchen wechselt oft, unabhängig von etwaiger distaler Verstopfung durch Zylinder aller Art und dem noch bestehenden Grad von Durchgängigkeit des Ursprungsglomerulus. Der gewöhnlich im Anfang vorhandenen Erweiterung folgt eine allmähliche Verkleinerung. Wird das Epithel der Tubuli von den Schleifen aus noch regeneriert oder erholt es sich langsam, so bleibt es doch niedrig kubisch. Das ganze Kanälchen zeigt schließlich ausgesprochene Atrophie. Ist unter dem Einfluß der Entzündung die Tunica propria mit zerstört worden, so findet an dieser Stelle ein Aufbau des Kanälchens überhaupt nicht mehr statt.

An dem Bindegewebe machen sich nicht nur die Nachwirkungen des entzündlichen Reizes, sondern auch die von der zerfallenden Epithelmasse ausgehenden Reize bemerkbar, die sich in der Bildung der Fettresorptionszellen, in Wucherung lymphozytärer und plasmazellulärer (*Ceelen*) Elemente (Rundzellenanhäufung), Verdickung der Fasersubstanz zeigen. Je stärker die Kanälchen abnehmen, um so mehr tritt die Gerüstsubstanz hervor.

Wie weit auch die Marksubstanz von sekundären Atrophien ergriffen wird, hängt von der Zahl der zerstörten Glomeruli ab. An den eigentlichen Sammelröhren, die ja die Abflußbahn für eine größere Zahl von Glomeruli darstellen, wird sie weniger in die Erscheinung treten, wohl aber an den Schleifen.

Je mehr sich alle diese Regenerations-, Vernarbungs- und Rückbildungsprozesse entwickeln, je mehr sich die einzelnen Entzündungsgebiete dem Narbenstadium nähern, um so eher wird sich das auch an der ganzen Niere durch eine allmähliche Verkleinerung der ursprünglichen Schwellung dokumentieren. Schließlich kann das Nierenvolumen zur ursprünglichen Größe oder selbst darunter herabgehen. Die Oberfläche bleibt dabei, wenn die Vernarbungsherde sehr dicht stehen, relativ glatt oder erhält eine ausgesprochene feine Granulierung (**sekundäre Schrumpfniere** der Autoren, Nephrocirrhosis secundaria). Je mehr Gewebe zwischen den einzelnen alten Entzündungsherden übrig geblieben ist, je gröber wird die Granulierung werden, indem das erhaltene gesunde Gewebe durch kompensatorische Hypertrophie erst recht an der Oberfläche hervortritt. Auch die Gefäße können bei längerer Dauer der Krankheit sekundäre Verdickungen atherosklerotischer Natur aufweisen. So kann sich das Bild durchaus demjenigen der genuinen Schrumpfniere, der Nephrocirrhosis genuina nähern. Zwei ganz verschiedene Prozesse können also zu einem ganz ähnlichen, kaum noch unterscheidbaren Narbenzustand führen.

Häufiger freilich ist bei der glomerulär-tubulären Nephritis die diffuse Erkrankung, welche eine so weitgehende Schrumpfung gar nicht zustande kommen läßt, sondern in relativ frühen Stadien die Funktion der Niere so weit herabsetzt, daß durch die Folgen der Niereninsuffizienz der Tod eintritt. Die Krankheitsdauer bis zum tödlichen Ausgang ist daher gewöhnlich eine relativ kurze, mehrere Monate bis 2 Jahre.

Die experimentelle Erforschung der glomerularen Nephritis hat bisher zu wenig positiven Ergebnissen geführt. Die Annahme, daß man mit Kantharidin Glomerulusveränderungen ähnlich denjenigen beim Menschen hervorrufen könnte, hat sich nach neueren Forschungen nicht bestätigt. Dagegen gelingt es mit Uran in bestimmter Verdünnung typische, an die hämorrhagische Herdnephritis beim Menschen erinnernde Glomerulitiden zu erzeugen (*Bachr*). Doch sterben die Tiere zu früh, um auch die daraus resultierenden Narbenzustände studieren zu können. Hinzuweisen ist auch auf Versuche, durch Injektion von Diphtherietoxin und

holung und Neubildung der Epithelien beobachtet man experimentell in hydronephrotischen Nieren, wenn der Druck wieder nachläßt (*Rautenberg*). Die hochgradig atrophischen Kanälchenepithelien schwellen wieder an, bilden richtige Kanälchen mit Lumen, die Tunica propria tritt wieder kräftig hervor. Bei Infarktbildungen sieht man nicht selten partielle Neubildungen von Kanälchen oder richtige Epithelisierung offen gebliebener Kanälchen, die mehr oder weniger weit in das tote Gebiet hineinreichen. Beschränkte Epithelwucherungen seitens der geraden Kanälchen kommen bei Verletzungen (operative Durchtrennungen) und an Infarktgrenzen vor, gehen aber meist zugrunde oder wandeln sich zu kleinen Zysten um (atypische Regeneration) (*Thorel*). Mit einem funktionellen Wiederersatz haben diese Wucherungen nichts zu tun. Die Nierenwunden heilen durch bindegewebige Narben. Auch die operativen Längs- und Querschnitte heilen meist mit sehr geringem Substanzverlust (*Barth*), falls nicht durch Gefäßverletzungen Infarktbildungen und stärkere Schrumpfungen zur ausgedehnten Narbenbildung führen, die auch die Funktion der Niere beeinträchtigen (*Lobenhoffer*).

Da eine Neubildung von Glomeruli wenigstens beim Erwachsenen ausgeschlossen ist, so muß in all den Fällen, wo die Nierenstruktur im größeren Umfange zerstört ist, ein anderer Weg des funktionellen Wiederersatzes gewählt werden. Er besteht in der kompensatorischen Hypertrophie des restierenden Gewebes (*Ribbert*, *Zanetti*). Sie zeigt sich in der Vergrößerung einer ganzen Niere, wenn die andere völlig oder zum großen Teil durch embolische Infarkte, Hydronephrose, Pyonephrose, Echinokokken usw. funktionsunfähig gemacht ist. Der Grad der Vergrößerungen ist verschieden, je nach dem Alter. Beginnt die kompensatorische Hypertrophie relativ früh, so kann die Niere das $1^1/_2$fache der normalen Größe erreichen, beginnt sie erst im höheren Alter, so ist sie gering oder bleibt so gut wie ganz aus. Die kompensatorische Hypertrophie beruht auf einer Vergrößerung aller einzelnen Bausteine der Niere, der Glomeruli sowohl wie der einzelnen Epithelien. Bei Agenesie oder Hypoplasie der einen Niere findet sich eine vermehrte Entwicklung von Glomeruli und Kanälchen, eine richtige Hyperplasie, die aber erst nach der Geburt zu einer sichtbaren Überschreitung der Norm zu führen braucht. Disseminierte Herde kompensatorischer Hypertrophie finden sich bei allen Entzündungen der Niere, welche zu disseminierten Narbenbildungen führen. Das zwischen den Narben gelegene Gewebe hypertrophiert. Diese Hypertrophien treten um so deutlicher hervor, je länger der seit Beginn der kompensatorischen Wucherung verflossene Zeitraum ist, z. B. bei der genuinen Schrumpfniere. Kompensatorische Wucherung der Fettgewebskapsel und des Hilusfettes tritt ein, wenn das Nierengewebe selbst durch irgendwelche Schrumpfungsprozesse an Volumen abgenommen hat. Sehr bemerkenswert sind die Untersuchungen an autotransplantierten Nieren, welche zeigen, daß die feinere histologische Struktur der Nieren dieselbe ist und die gleiche Veränderung bei gesteigerter Inanspruchnahme zeigt, wie die normale Niere, woraus wichtige Schlüsse auf die Bedeutung der Niereneinflüsse auf die Nierensekretion gezogen werden müssen (*Lobenhoffer*).

8. Störungen der Kontinuität, der Lage usw.

Traumatische Zertrümmerungen der Niere kommen bei direkten Gewalteinwirkungen, z. B. bei Schußverletzungen, vor. Die Niere kann von ihrem Gefäßstiel völlig abgerissen oder in mehrere Stücke zersprengt werden, wenn das Geschoß [illegible] Bei Tangentialschüssen finden wir keilförmige Aussprengungen Durch [illegible] wie sie bei Fernwirkungen durch Schuß- [illegible] und Bauchhöhle, aber auch durch Ver- [illegible] en aller Art vorkommen, kann es zu Zer-

Harnes wechselt bei den verschiedenen Entzündungen. Bei den akut tubulären und glomerulär-tubulären Nephritiden pflegt der Eiweißgehalt d Harnes ein sehr reichlicher zu sein. Je nach dem Charakter der Glomerulu erkrankung und der Stärke der Epithelveränderungen der Kanälchen enthäl der sparlich abgesonderte eiweißreiche Harn hyaline Zylinder, Zylinder mi Fettkornchen, rote Blutkörperchen, Leukozyten, Epithelien, sowie Epithel- oder Blutkörperchenzylinder. Das spezifische Gewicht ist erhöht. Bei der im Interstitium sich abspielenden Entzündung kann der Harn so gut wie unverändert sein, enthält nur Spuren von Eiweiß, vereinzelte rote Blutkörperchen.

Bei den tubularen und glomerulär-tubulären Formen sind auch die Ausscheidungen der Chloride und der stickstoffhaltigen Stoffwechselprodukte gestört. Dabei geht die Kochsalzretention der Wasserretention im großen und ganzen parallel. Beide sind im wesentlichen an die Glomeruluserkrankung geknüpft, während die verminderte Ausscheidung der eigene Wege gehenden stickstoffhaltigen Produkte die Folge der Erkrankung der Harnkanälchen zu sein scheint. Die Gefrierpunktserniedrigung des Harns nahert sich der des Blutes.

Die bei den akuten glomerulär-tubularen und manchen tubulären Formen gleichzeitig einsetzende Retention des Harnwassers, von Chloriden und stickstoffhaltigen Stoffwechselprodukten führt sehr schnell unter Auftreten geringer ödematöser Schwellungen der Haut, die gelegentlich auch ganz fehlen, zu einer tödlichen Vergiftung. Die Fälle doppelseitigen Ureterenverschlusses beim Menschen, wie er vor allem durch Karzinom bedingt wird, sind wegen des Fehlens der infektiös-toxischen Ursache nicht ganz mit der Anurie der akuten Nephritis zu vergleichen. Doch ähneln sich die Bilder sehr. Die ödematösen Schwellungen sind gering, weil zunachst das noch nicht erheblich geschädigte Gefäßsystem die zurückgehaltenen Wassermassen aufnimmt. Der akute Vergiftungstod pflegt ohne stärkere Krampfsymptome an zunehmender Schwäche und Lethargie zu erfolgen. Der Reststickstoff im Blut ist stark erhöht. Der Blutdruck steigt stark an. Das Herz kann die Zeichen akuter Dilatation aufweisen. (Akute Insuffizienz der Niere.)

Doch werden auch bei ganz akuter glomerulärer Nephritis, die zur Anurie führt, typische Krämpfe beobachtet. Im allgemeinen beherscht die akute Intoxikation ohne Krämpfe das Bild, wie bei Ureterenverschluß. Daß der letztere bei Tieren langsamer zu akuten Vergiftungen führt, als die Exstirpation beider Nieren, muß wohl darauf zurückgeführt werden, daß die Nieren noch eine Zeitlang durch Synthese die harnbildenden giftigen Substanzen aus dem Blute eliminieren. Die Annahme eines besonderen, von der Niere durch innere Sekretion gelieferten Stoffes (Renin), welcher antiurämisch wirkt, ist nicht genügend gestützt.

Das Reparationsstadium verläuft bei den interstitiellen und rein tubulären Entzündungen gewöhnlich so unvermerkt, daß es keiner Erwähnung bedarf. Um so ausgeprägter ist es bei der glomerulär-tubulären Nephritis.

Die Menge des Harnwassers ist merklich herabgesetzt, oft sogar stärker wie im Stadium der akuten Entzündung, weil die sekundären Veränderungen an den Glomerulusschlingen, die zunehmende Verödung des Kapselraumes durch die Umwandlung der Exsudatmassen und die Verstopfung neuer Kapseln durch hämorrhagische Prozesse das Nierenfilter mehr und mehr verlegen. Doch wechselt der Befund sehr nach der Schwere der Erkrankung.

Der Gehalt des Harnes an Eiweiß, Blutkörperchen, Zylindern aller Art, insbesondere stark fetthaltigen Epithelien pflegt ein sehr reichlicher, aber gleichfalls sehr schwankender zu sein und findet seine Erklärung in den sekundären Veränderungen der schwach bespülten, in den Entzündungsprodukten förmlich erstickenden Kanälchenepithelien.

Die Absonderung der übrigen Harnbestandteile leidet wegen diffuser Erkrankung des Filters und Sekretionsapparates ebenfalls große Not. Es

nahestehende Art sind diejenigen Zylinder, welche sich aus den die zerfallenden Epithelzellen verlassenden kolloiden Sekrettröpfchen bilden. Die bei völligem Untergang der Glomeruli in den zugehörigen abführenden Kanälchenabschnitten zu findenden hyalinen Zylinder sind wohl zum Teil als liegengebliebenes, nicht mehr fortgespültes Sekret aufzufassen. Außer Transsudaten und Sekreten spielen auch die Exsudate, vor allem die Ausschwitzungen an den epithelentblößten Kanälchenwandungen, besonders der Übergangsabschnitte, eine Rolle. Bei schweren hämorrhagischen Entzündungen können sich echte Fibrinzylinder bilden. Eine letzte Gruppe bilden die Zellzylinder, aus Leukozyten, roten Blutkörperchen, getrübten und verfetteten Epithelien (gekörnte Zylinder) zusammengesetzt.

10. Geschwülste.

Zu den primären gutartigen Geschwülsten der Niere rechnet man die schon an früherer Stelle aufgezählten Gewebsmißbildungen, die Markfibrome, die Lipome, die Adenome. Von eigentlicher Geschwulstbildung kann erst gesprochen werden, wenn eine die Umgebung verdrängende Neubildung vorliegt. Solche gutartigen Geschwülste sind die Fibrome der Niere, welche gelegentlich auch Fettgewebe, Knorpel, glatte Muskelfasern, selbst drüsige Bildungen enthalten und daher den später zu besprechenden Mischgeschwülsten oder teratoden Geschwülsten zugerechnet werden müssen. Auch bösartige Geschwulstformen der bindegewebigen Reihe (Sarkom, Liposarkome) werden beobachtet. Über eine andere Form der Nierengeschwülste, die sogenannten Grawitzschen Nebennierentumoren der Niere, herrscht bezüglich ihrer Erklärung zurzeit lebhafter Streit. Es handelt sich um kirsch- bis kleinapfelgroße Geschwulstknoten, welche durch die eigentümliche buttergelbe Färbung ihrer Schnittfläche ganz an die fetthaltigen Nebennierenrindenschichten erinnern (Fig. 351 u. 352) und auch im mikroskopischen Bau eine sehr große Ähnlichkeit mit Nebennierengewebe aufweisen, insofern große Teile der Geschwulst nur aus einem feinen Kapillargerüst bestehen, welches große, mit glänzenden Fettropfen dicht gefüllte, mosaikartig aneinander gelagerte polygonale Zellen umsäumt. Andererseits finden sich auch ganz durchsichtige, pflanzenzellenähnliche Geschwulstzellen, die sich durch großen Glykogengehalt auszeichnen. Bald sind die Geschwülste ganz solid, bald mehr zystisch-papillär gebaut. Schon makroskopisch zeigen sich die Geschwülste durch starke Blutungen außerordentlich bunt gefärbt. Grawitz leitete die Geschwülste von den früher erwähnten versprengten Nebennierenkeimen ab. Von anderer Seite (*Stoerk*) wird die Anschauung vertreten, daß es sich nur um stärker entwickelte Adenombildungen der Niere handelt, insofern sich zwischen den pseudopapillären Adenomformen und den sogenannten Nebennierengeschwülsten (Hypernephromen) alle Übergänge nachweisen lassen. Jedenfalls finden sich in sicheren Adenomen der Niere mit typischen Lumina und mit papillärem Bau Epithelformationen, welche durchaus den in den sogenannten Nebennierengeschwülsten gefundenen Bildern gleichen, so daß in der Tat die Entscheidung im einzelnen Falle sehr schwer und unmöglich werden kann. Nach eigenen Untersuchungen muß ich mich für die Mehrzahl der Fälle Stoerk anschließen, zumal die feinere Histologie der Verfettung selbst in den gutartigen „Grawitzschen Tumoren" Bilder aufweist, die von denen der Neben-



Fig. 351. Kleiner Grawitzscher Tumor in der Niere, in Aussehen und Färbung der Nebennierenrinde gleichend

scheinlich reflektorisch durch periphere Gefäßkontraktion bedingte dauernde **Blutdruckerhöhung** (Lit. *Chaneway*) ein, welche eine muskuläre Hypertrophie der Gefäßwände und eine mit der Länge der Zeit immer deutlicher werdende **Herzhypertrophie** erzeugt. Daß tatsächlich bei einer bestimmten Verkleinerung des Nierenfilters eine Blutdrucksteigerung eintritt, ist experimentell festgestellt worden. Über die funktionell-kompensatorische Bedeutung dieser Blutdrucksteigerung und ihre Folgen s. bei der arteriolosklerotischen Schrumpfniere. Neuerdings versucht man die Blutdrucksteigerung bei der chronischen entzündlichen Nephrozirrhose auf eine toxische Reizung bestimmter Ganglienzellengruppen des verlängerten Markes zurückzuführen (*Ceelen*). Bei der Entstehung dieser Hypertrophie spielen die Anforderungen, welche der Körper an die Nierenarbeit stellt, der allgemeine Ernährungszustand, das Alter und der Abnutzungsgrad des Gefäßsystems eine wesentliche Rolle.

[illegible]

chronische [illegible] der Abhängigkeit [illegible] in Rechnung gestel[illegible] wird, um so leichter [illegible] und das Gefäßsyster[illegible] eagieren, so bleibt ebenfalls die Herzhypertrophie aus, da die erhöhte Spannung im Gefäßsystem nicht hergestellt werden kann. So erklärt sich auch wohl zum Teil das Fehlen von Herzhypertrophie in manchen Fällen von Amyloidniere mit schweren Glomerulusveränderungen.

Die Entwicklung von Kollateralen zwischen den Gefäßen mit verödeten Glomeruli und anderen Teilen des Nierengefäßsystems oder des arteriellen Systems überhaupt (Kapselgefäße usw.) bedeutet keine Erleichterung für den Organismus, da die Verödung der Nierenblutbahn an sich keinen Einfluß auf das Gesamtgefäß-[illegible]

Bei der reichlichen Durchspülung erreicht die **Ausscheidung der übrigen Harnbestandteile** nicht relativ, wohl aber absolut normale oder annähernd normale Grade. Der Harn kann im übrigen, von der Verdünnung abgesehen, ganz normal sein oder enthalt nur Spuren von Eiweiß bzw. wenig hyaline Zylinder, die vielleicht noch als Residuen der nicht ganz vollständig [illegible]

Das Stadium der vollen Kompensation wird nur von einem sehr leistungsfähigen Körper für längere Zeit innegehalten. Die an der Kompensation beteiligten Organe erleiden eine relativ frühe Abnutzung. Die beginnende **Dekompensation** zeigt sich am frühesten an dem dauernd überspannten Gefäßsystem in Gestalt der **Atherosklerose**, welche leicht zu Zerreißungen der Gefäße, besonders der Hirngefäße, und zu schweren Hirnblutungen führt, andererseits auch gerade die Nierenarterien in ihrer Funktion erheblich herabsetzt. Darunter leidet wieder das Herz, und die Folgen der **Herzschwäche** machen sich als sichtbare Zeichen der eingetretenen Dekompensation in [illegible] an den Knöcheln beginnen, bemerkbar. [illegible] oder jede übermäßige Bildung harn- [illegible] sonst maximal arbeitenden Niere, deren Akkommodationsbreite sehr stark herabgesetzt ist, Retention dieser Substanzen bedingen, wodurch eine dauernde Retention, eine zunehmende Vergiftung und damit die Gefahr der **Urämie** hervorgerufen wird. Ein, wenn auch nicht so

schwülsten, die papillär gebaut sind und neben verfetteten Zellen auch große glykogenreiche pflanzenzellenähnliche Elemente reichlich oder vorwiegend enthalten, giebt, so ist man geneigt, alle Grawitzschen Tumoren, ein Name, der diese Geschwülste am besten kennzeichnet, von fehlerhaft differenzierten Elementen des Zölomepithels abzuleiten. Jedenfalls entstammen sie nicht den normalen fertigen Zellen der Niere oder versprengten Nebennierenkeimen, sondern stellen dysontogenetische Bildungen dar (*W. u. W. Gerlach*).

Diese sogenannten Hypernephrome leiten zu den bösartigen Geschwülsten ähnlicher Struktur über, da nicht selten ein unbeschränktes Wachstum dieser Knoten, ein Einbruch in das Nierenbecken, Zerstörung der Kapsel, vor allem auch ein Vordringen in die venösen Gefäße statthat (Fig. 353). In den Venen wächst die Geschwulst weiter bis zur Vena cava und kann in derselben bis in das rechte Herz fortwuchern. Eine metastatische Aussaat in den Lungen ist bei diesem Wachstum leicht verständlich. Doch kommen auch sonstige Metastasen, z. B. im Skelettsystem, vor. Gerade bei den sogenannten malignen Hypernephromen hat man große Variabilität der Zellen, Riesenzellenbildungen verschiedenster Art, Spindelzellenbildungen bis zu Vortäuschungen sarkomatöser Geschwülste beobachtet (Fig. 354). Falls sich die Abstammung dieser Geschwülste oder eines Teiles derselben von den adenomatösen Gewebsmißbildungen bestätigen sollte, wären die Geschwülste richtiger als Karzinome der Niere zu bezeichnen. Es kommen in der Niere auch sichere Karzinome in Form knotiger oder infiltrierender markiger Geschwulstbildungen vor. Bei dem vorgeschrittenen Stadium ist über die Abstammung der Geschwulstzellen nichts auszusagen. Mikroskopisch handelt es sich entweder um medulläre Formen, solide Zellhaufen und -stränge aus polymorphen Zellen (Carcinoma solidum), oder um adenomatöse Anordnungen (Adenokarzinome). Die knotigen, mehr weichen Karzinome dringen in das Nierenbecken, durch die Kapsel oder in das Gefäßsytem vor. Die infiltrierenden, mehr harten Karzinome sollen vom Nierenbecken selbst ihren Ursprung nehmen. — Unter den Metastasen sind solche in der anderen Niere besonders zu nennen.

Fig. 354. Partie aus einem malignen Grawitzschen Tumor Riesenzellenbildungen

Sarkomatöse Geschwülste der Niere sind selten Doch kommen umschriebene und diffuse, vielfach doppelseitige, die ganze Niere infiltrierende, mit starke- [illegible] auf das 7—8fache einhergehende Sarkom- forme [illegible] ome, s *Fabian*) auch schon bei Kindern vor [illegible] Endotheliome in der Niere vorkommen, unterl [illegible] unter diesem Namen beschriebene Ge- schwi [illegible] der sogenannten Hypernephrome oder Kar- zinom [illegible] endothelialer Geschwulste, so lange wir keine genügenden Trennungsmerkmale gegen die epithelialen Tumoren besitzen, nicht einfach geleugnet werden

Kenntnissen des normalen physiologischen Geschehens. In solchen Fällen wird nur die Benennung nach einem Symptomenkomplex übrig bleiben. Und ebenso gibt es Nierenleiden, deren anatomische Grundlage relativ gut bekannt ist, die sich aber von ähnlichen anatomischen Veränderungen vorwiegend durch die Ätiologie unterscheiden. In solchen Fällen erscheint es richtig, die Ätiologie in der Benennung zu betonen, und so sprechen wir von einer Bleiniere, Schwangerschaftsniere usw. Aber bei vielen chronischen Nierenleiden, insbesondere den auf entzündlicher Basis, versagt das ätiologische Prinzip so gut wie völlig. In der Mehrzahl der Fälle tritt das Nierenleiden in die Erscheinung, wenn das vielfach nur hypothetisch angenommene Virus längst den Körper verlassen hat und die anatomischen Veränderungen allein zurückgeblieben sind.

Es gibt also für die chronischen Nierenleiden ebensowenig wie für die chronischen Erkrankungen anderer Organe ein allen Anforderungen genügendes Einteilungsprinzip. Jedenfalls hat sich das Bedürfnis herausgestellt, diejenigen chronischen Nierenleiden, welche aus den akuten defensiven Entzündungen hervorgehen, von denjenigen zu trennen, welche nur die Folgen einer lokalen oder allgemeinen Ernährungsstörung sind. Bisher hat man die letzteren vielfach in das gemeinsame Kapitel der chronischen Nierenentzündungen untergebracht. Von einer chronischen defensiven Nephritis aber sollte man nur sprechen, falls es sich wirklich um länger dauernde infektiös-toxische Reizungen der Niere handelt. Wie häufig dieselben sind und in welchem Umfange sie, von den spezifischen Entzündungen: Phthise, Aktinomykose usw. abgesehen, vorkommen, ist noch unbekannt. Festgestellt sind wiederholte akute entzündliche Schübe, so daß man von einer rekurrierenden Nephritis sprechen kann. Bei den meisten chronischen Nierenleiden handelt es sich, wie früher hervorgehoben, wesentlich um die Folgezustände einmaliger oder wiederholter akuter Entzündungen. An dieselbe schließen sich Ausheilungsprozesse und schließlich Narbenzustände (Nephrocirrhosis secundaria) an, die aber keine defensive Entzündung mehr sind und daher auch nur mit Vorbehalt als solche bezeichnet werden sollten. Da aber diese Ausheilungsvorgänge und Narbenbildungen mit ihren vielfach ineinandergreifenden Stadien nicht scharf voneinander getrennt werden können und das Charakteristische dieser Veränderungen darin liegt, daß die Niere in ihrer Leistungsfähigkeit beschränkt ist, sich in einem leidenden Zustand befindet, so kann man von einem chronisch-entzündlichen, d. h. auf entzündlicher Basis entstandenen Nierenleiden (Nephropathia chronica inflammatoria = Nephritis chronica) sprechen, dessen charakteristische Stadien der akuten und chronischen Insuffizienz, der Kompensation und der Dekompensation früher geschildert worden sind. Rechnet man die reparatorischen Prozesse oder gar auch die regeneratorischen zu den entzündlichen, wie es vielfach geschieht, so steht natürlich nichts im Wege, auch bei diesen Ausheilungsstadien von einer „chronischen Nephritis" zu sprechen. Doch muß man sich des vorwiegend reparatorischen Charakters dieser „chronischen Entzündung" im Gegensatz zu dem defensiven der „akuten Nepritis" immer bewußt bleiben.

Von diesen auf dem Boden der Entzündung entstandenen chronischen Nierenleiden sind diejenigen zu trennen, welche durch lokale oder allgemeine Stoffwechselstörungen bedingt werden, wie z. B. das Nierenleiden der Diabetiker, das Nierenleiden der Gichtkranken, das Nierenleiden der Schwangeren. Wenn auch bei diesen chronischen Nierenleiden gelegentlich Entzündungen mit hineinspielen, wie bei der Ablagerung der Urate in der Gichtschrumpfniere, so lassen sich doch vielfach für die Schrumpfungsvorgänge nicht immer entzündliche Vorgänge mit Sicherheit nachweisen, wie

2. Die kadaverösen Veränderungen.

Diese bestehen vorwiegend in der Mazeration des Epithels, welches bei Durchtrennung des Ureters und Druck auf denselben als milchiger Tropfen hervorzuquellen pflegt.

3. Mißbildungen.

Die häufigste Mißbildung ist die partielle oder totale Verdoppelung des Ureters, mit der eine mehr oder minder vollkommene Trennung des Nierenbeckens in zwei Abschnitte, einen unteren größeren und oberen kleineren, verbunden ist. Die Verdoppelung kann einseitig oder doppelseitig sein. Bei Verdoppelung der Ureteren mündet der vom oberen Nierenteil kommende nach Kreuzung mit dem anderen stets medial und kaudal von dem letzteren in die Blase. Dadurch, daß der Anfangsteil des Ureters, und zwar seine kraniallaterale Wand, zur Bildung des Trigonum benutzt wird, kommt der ursprünglich höher entspringende Ureter tiefer zu liegen und kann noch in den Colliculus seminalis, das Vas deferens oder die Samenblase einmünden (*R. Meyer. H. Wimmer*).

Die eben erwähnte abnorme Mündung kann auch am Ureter ohne Verdoppelung beobachtet werden, wenn die Ursprungsquelle der Ureterenknospe sehr hoch gelegen war. Abnorme Einmündungen beim Weibe (Vestibulum, Vaginalöffnung) sind wohl in ähnlicher Weise zu erklären.

Verengerungen und Verschlüsse des Ureters finden sich an den physiologischen Engpässen, nämlich am Ureterenabgang und an der Durchtrittsstelle durch die Blasenwand. Im ersteren Falle sitzt die verengte oder verschlossene Ureterenöffnung abnorm hoch am Nierenbecken (sogenannter spitzwinkliger Abgang des Ureters). Das Nierenbecken ist stark erweitert (angeborene Hydronephrose). Ob die abnorme Stellung des Ureters erst durch die Ausweitung des Nierenbeckens entstanden ist oder wenigstens zum Teil eine primäre Mißbildung darstellt, ist schwer zu entscheiden. Für letztere Annahme spricht, daß die Verengerung des Ureters bei spitzwinkligem Abgang kaum angedeutet sein kann. Vielleicht spielt die schon physiologisch stark wechselnde Entwicklung des Nierenbeckens, abnormes Wachstum des kaudalen Sammelrohres eine Rolle. Von anderer Seite werden vorübergehende Verschlüsse durch Harnsäuresteine, wie sie gerade bei den Neugeborenen sich entwickeln können, für die Entstehung solcher Hydronephrosen verantwortlich gemacht (*Ponfick*). Bei Verschluß des Ureters an der Blase kann sich der verschlossene Ureter zystisch in die Blase vorstülpen, bei doppelten Ureteren der zystisch verschlossene dem anderen offenen vorlagern (Lit. *Regner*). Die Form des Nierenbeckens wechselt, je nachdem die Reduktion die Sammelröhren I. und II. Ordnung mit ergreift oder nicht. In seltenen Fällen unterbleibt die Ausweitung zum Nierenbecken. An Stelle dessen findet man ein in Fettbindegewebe eingehülltes enges Kanalsystem.

Auch abnormer Verlauf des Ureters, z. B des rechten Ureters hinter der Cava, ist beobachtet. Die Vena cardinalis post. umfaßt ursprünglich den Ureter mit einem ventralen und einem dorsalen Schenkel. Gewöhnlich bleibt nur der dorsale, ausnahmsweise der ventrale allein bestehen (*Kolisko*).

Endlich wären noch die blind endigenden Ureteren oder Ureterensprossen bei ungenügender Entwicklung des zugehörigen nephrogenen Gewebes zu nennen.

4. Regressive Veränderungen.

Sie spielen am Nierenbecken und Ureter keine bemerkenswerte Rolle. Nekrosen und Geschwursbildungen finden bei den Entzündungen Erwähnung.

1. Nephrocirrhosis glomerularis. Glomeruläre Schrumpfniere. Sekundäre Schrumpfniere. (Die „chronische parenchymatöse Nephritis" der Autoren.) Aus der akuten Glomerulonephritis hervorgehend. (Nephrophlogosis s. Nephritis glom. chron.)
2. Nephrocirrhosis tubularis. Tubuläre Schrumpfniere. Aus der akuten tubulären Nephritis hervorgehend. Beim Menschen sehr selten, beim Tier experimentell durch chronische Uranvergiftung erzeugt.
3. Nephrocirrhosis apostematosa. Abszeßschrumpfniere. Aus akuter exsudativer (eitriger) Entzündung hämatogener Natur hervorgehend.
4. Nephrocirrhosis phthisica descendens usw. Phthisische syphilitische Schrumpfnieren usw.

b. Urinogene Nephrocirrhosen.

1. Nephrocirrhosis pyelonephritica. Schrumpfungszustände nach urinogener aszendierender eitriger Entzündung.
2. Nephrocirrhosis phthis. ascendens. Meist kombiniert mit deszendierender Phthise.

B. auf restituierender Basis.

1. Nephrocirrhosis traumatica. Im Anschluß an Verletzungen, Nephrostomien usw. sich entwickelnde Schrumpfniere.

c) Die spezifischen Entzündungen.

Unter ihnen steht die **Phthise** an erster Stelle (Lit. *Frank*, *Kampmann*). Für sie gilt bezüglich der Infektionswege das gleiche, wie für die eitrige Nephritis. Man unterscheidet die **deszendierende** und die **aszendierende** Form. Bei der ersteren gelangen die Phthisebazillen auf dem Blutwege in die Niere. Die Beteiligung der Niere an der allmeinen phthisischen Infektion ist eine nicht unerhebliche. In ungefähr der Hälfte aller Fälle von chronischer Lungenphthise lassen sich auch in der Niere hämatogen entstandene phthisische Veränderungen nachweisen, vielfach nur in Gestalt vereinzelter Tuberkel. Bei reichlicher Infektion des Blutes entwickelt sich das Bild der **miliaren** oder **embolischen Tuberkulose**. Nach Abziehen der Kapsel sieht man an der Oberfläche der gewöhnlich hyperämischen Niere mehr oder weniger zahlreiche, submiliare bis miliare, grauweiße, meist etwas verwaschene Flecke, die gelegentlich auch mehr umschriebene Knötchenform annehmen und über die Oberfläche leicht prominieren können. Selten sind verkäste gelbe Zentren zu sehen. Auch auf dem Durchschnitt sieht man die kleinen grauen Herde einzeln oder gruppenweise, selbst fächerförmig wie die Abszesse angehäuft. Von den Abszessen unterscheiden sie sich aber durch ihre mehr weißgraue Farbe, durch ihre wenig scharfe Umgrenzung, durch das Fehlen der [illegible] die geringe Entwicklung oder das völlige [illegible] Hofes. Nur bei stark infektiösem Material [illegible] wickelt, ähnlich wie bei den Abszessen. Umgekehrt können bei chronischen, zur Ausheilung neigenden Fällen die einzelnen Knötchen schärfere Abgrenzung durch die fibröse Umwandlung erfahren.

Nierenbeckens mit Streptokokken bei pyelographischen Kollargolinjektionen und auf die Möglichkeit davon ausgehender Sepsis sei kurz hingewiesen (*Simmonds*).

Bei wiederholten oder chronisch einwirkenden Entzündungsreizen entwickelt sich das Bild der **Pyelitis und Ureteritis polyposa** mit Bildung knopfförmiger, zottenartiger, selbst größerer polypöser Verdickungen der Schleimhaut. Eine andere mit der Pyelitis polyposa nicht selten verbundene, aber häufig auch isoliert vorkommende Erkrankung ist die **Pyelitis und Ureteritis granularis sive cystica** (Fig. 355). Hier handelt es sich um

Fig. 355. Epithelwucherungen bei Ureteritis und Cystitis granularis cystica

Bildung mehr oder weniger zahlreicher, eben sichtbarer, kaum stecknadelkopfgroßer weißlicher Körner, die alle möglichen Übergänge zu richtigen hirsekorngroßen und noch größeren Zysten erkennen lassen. Die Zysten sind bald wasserklar, bald sind sie gelb oder sogar bräunlich gefärbt. Die Körner und Zysten sitzen mit Vorliebe dicht oberhalb der Engpässe, also in den Kelchen vor ihrer Mündung in das Nierenbecken, am Nierenbecken dicht oberhalb des Ureterenursprunges, im Ureter dicht vor dem Durchtritt durch die Blasenwand. Auch in der Blase kommen sie vor und bevorzugen das Trigonum. Mikroskopisch läßt sich ihre Entstehung aus den Brunnschen Epithelnestern leicht verfolgen. Diese vergrößern sich, können sogar mehrfache drüsenartige, kolbige Fortsätze, die sich selbst wieder verzweigen, in die Tiefe treiben. Durch allmähliche Umordnung des Epithels und schleimige Sekretion desselben bilden sich im Innern der soliden Epithelnester zystenartige Hohlraume, welche eingedicktes Sekret in Form von Tropfen und Schollen, ähnlich wie die Prostatadrüsen, enthalten können. Dieses Sekret bedingt auch die verschiedene Färbung der Zysten. Schwieriger ist die Frage nach den auslösenden Reizen und der Bedeutung dieser Epithelwucherungen Zunächst läßt sich feststellen, daß diese Gebilde mit zunehmendem Alter immer häufiger werden und sozusagen eine Alterserscheinung darstellen. Aber sie finden sich nicht bei allen Menschen und sind bei gleichzeitigen entzündlichen Reizen besonders stark ausgeprägt. Es ist also wahrscheinlich, daß sich diese Gebilde auf Grund besonders reichlich und kraftig angelegter Brunnscher Epithelnester im Laufe des Lebens in verschiedener Stärke bei der Mehrzahl der Menschen entwickeln, daß aber ihre Entwicklung durch chronische entzündliche, vielleicht chemische Reizstoffe, welche mit der Niere den Körper verlassen, begünstigt und beschleunigt wird (Lit *Stoerk*). Ex-

man die Herde, die zufällig bei der Sektion gefunden werden, in vorgeschrittenen Stadien, mit ausgesprochener Erweichung, mit beginnendem oder vollendetem Durchbruch in das Nierenbecken und Höhlenbildung (Nierenkaverne, Phthisis renalis tuberculosa). In solchen Fällen ist ein Urteil über den primären Sitz des Ausscheidungsherdes schwer abzugeben. Manche Autoren glauben, daß der Beginn stets in der Nische des Nierenkelches oder an den seitlichen Wandungen der Papille statthat. Doch gibt es zweifellos primäre Markherde. Welche der beiden Formen sich häufiger findet, ist noch nicht an einem größeren Material festgestellt. (*Wegelin, Widbolz.*) In dem zu dem verkästen Markkegel [illegible] frische Aussaaten submiliarer und [illegible] wobei die periphere Ausbreitung [illegible] n ein arterielles Gefäß oder durch den Lymphstrom, am häufigsten aber durch die Harnstauung in dem gesperrten Gebiet ermöglicht wird. Damit leitet diese Form bereits zur aszendierenden Phthise über.

Zum Zustandekommen einer **aszendierenden Phthise** ist Grundbedingung hochgradige Verlangsamung und Stauung des Harnstromes durch irgendeines der bei der aszendierenden eitrigen Nephritis aufgeführten Hindernisse in der Strombahn (Lit. *Sugimura*). Zweitens muß eine Infektion des gestauten Harns mit Phthisebazillen möglich sein. Diese Bedingungen werden z. B. durch Vergrößerung der Prostata infolge hämatogener phthisischer Erkrankung erfüllt. Der in der Harnblase stockende Harn kann infiziert, und die Infektion in dem gestauten Harn nach oben getrieben werden, vor allem, wenn phthisische Entzündungen [illegible]
Wie weit [illegible]
Nierenbeck [illegible]
darf weiter [illegible]
selten. Da jedoch die Infektion der Prostata häufig die Folge einer deszendierenden Genitalphthise des Mannes ist, so ist die Möglichkeit einer aszendierenden Nierenphthise infolge primärer Genitalphthise nicht auszuschließen. Beim Weibe wird die Möglichkeit der aszen- [illegible] der Harnwege durch Infektion von einer [illegible] aus *noch seltener sein.*

[illegible] däre aszendierende Phthise im Anschluß an eine primäre deszendierende Phthise der Niere selbst. Solche Fälle sind gar nicht selten. Sie finden sich vor al[illegible] phthise. Die durch Einbruch der verkästen M[illegible] führt zu einer phthisischen Erkrankung der [illegible] Spuren des bazillenhaltigen Harnes lassen s[illegible] kleiner lentikulärer Geschwüre, welche von [illegible] aus zum Ureterabgang ziehen, verfolgen. Die oberen Abschnitte des Ureters bleiben zunächst frei von Veränderungen. Erst dicht oberhalb der Blase, im Stauungsgebiet des Harnes, vor dem Durchtritt des Ureters durch die Blasenwand finden sich wieder schwerere Veränderungen, die bald den Charakter einer käsigen Wandentzündung annehmen. Der Ureter ist verdickt, verhärtet, sein Lumen hochgradig verengt, von käsigen [illegible] ke Schicht bilden können. [illegible] tagnation des Harnes im [illegible] Der Bazillengehalt des [illegible] phthisischen Erkrankung des restierenden Ureterenabschnittes und des Nierenbeckens in Gestalt

in der Blase auch ihre Rückwirkung auf die Ureteren und die Nierenbecken und damit schließlich auf die Nieren aus. Diese Wirkung ist verschieden, je nachdem es sich um einen dauernden Verschluß oder um eine Verengerung bzw. intermittierenden Verschluß der Abflußwege handelt. Im ersteren Falle tritt, wie das Tierexperiment gezeigt hat, nach eine ur- [illegible] Nierenbeckens eine zunehmende Verkleine- [illegible] übrigen Niere, eine Inaktivitätsatrophie ein. [illegible] hängt, wie die Ausscheidungsversuche mit [illegible] Fortdauer der Nierenfiltration und Nierensekretion zusammen. Erst wenn diese definitiv erlischt, beginnt die Verkleinerung (*Suzuki*). Nach anderen Autoren soll sich später wieder eine Erweiterung des Nierenbeckens, eine richtige Hydronephrose entwickeln (*Fabian*). Solche plötzlich eintretenden und anhaltenden Verschlüsse sind beim Menschen selten. Meist entwickeln sie sich langsam oder zeigen ein Kommen und Gehen. Unter diesen Umständen kommt es, ähnlich wie im Experiment, zu einer zunehmenden Erweiterung des Nierenbeckens durch den sich stauenden Harn (Hydronephrose), wobei entzündliche Reizungen der Nierenbeckenschleimhaut bei der Anreicherung des Inhaltes beteiligt sein mögen. Bei stärkerer [illegible] von Pyonephrose. Die nächste Folge [illegible] ist neben einer durch Kompression der [illegible] Hyperämie eine Erweiterung der Harnkanälchen, besonders der Tubuli contorti und eine Erweiterung der Kapselräume mit Kompression der Glomeruli. Während letztere bestehen bleibt und die Glomeruli keine [illegible] *Ponfick*). Bemerkenswert ist, daß trotz Harnstauung in den Kanälchen niemals zystische Entartung eintritt, was auch dagegen spricht, daß die Zysten [illegible] entstehen. [illegible] Verkleir [illegible] Renculus förmlich nach der Peripherie zu ausgehöhlt. Indem sich so alle Papillen mehr oder weniger abflachen und eine wirkliche Ausweitung nach außen zu erfolgt, hebt ich das gedehnte Gebiet als flacher Buckel über die Oberfläche vor. So bekommt das Nierenbecken je nach dem Grad der Dehnung der einzelnen Kelche sehr charakteristische säckchenartige Erweiterungen, und die Oberfläche erhält ein ganz flache Buckelung. Die Farbe der hydronephrotischen Niere ist auffallend blaß, die Konsistenz sehr derb infolge der Verdichtung des ganzen Gewebes unter Verkleinerung der Kanälchen. Das sklerosierte Bindegewebe ist reich an elastischen Fasern. In dem Zwischengewebe [illegible] infiltrate, vielleicht die Folgen der [illegible] bestandteile (*Broetzel*), vielleicht [illegible] gangener Infektionen nachweisen. Verdickungen der Gefäßwandungen sind wohl als sekundäre Prozesse im Anschluß an die Erschwerung der [illegible] der Nierenoberfläche beruht aber nicht [illegible] vom Nierenbecken aus, sondern hängt auch mit regenerativen und kompensatorisch-hypertrophischen Prozessen zusammen, da sie sich auch an solchen hydronephrotischen Nieren findet, bei denen der Inhalt des Nierenbeckens durch Wieder-

käsigen Exsudatmassen und durch fibröse Umwandlung der phthisische Charakter der Erkrankung bis zu Unkenntlichkeit verwischt werden (*Harbitz*).

Kommt es infolge der deszendierenden Phthise einer Niere zur Infektion und phthisischen Erkrankung der Blase, so kann durch Verengerung der anderen Uretermündung eine Stagnation des Harnes auf der anderen Seite, sekundäre Infektion und aszendierende Phthise die Folge sein (Fig. 348). Auch kann es im Anschluß an schwere Nierenphthise zu einer phthisischen Peri- und Paranephritis kommen.

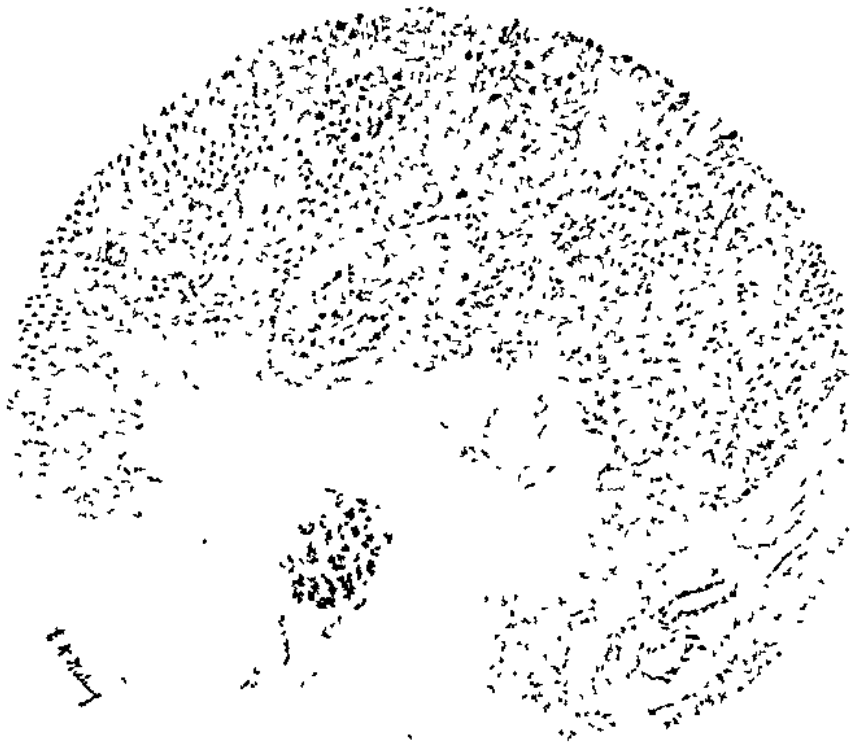

Fig. 349. Käsige Pyelonephritis. Verkäster Markkegel mit Bazillenhaufen. In der Umgebung des Käseherdes fleckförmige tuberkulöse Herde. (Hämatoxylin-Karbolfuchsin.)

Die möglichst frühzeitige Erkennung einer einseitig lokalisierten deszendierenden Nierenphthise wird, da ihre geschilderten Folgen durch chirurgischen Eingriff verhütbar sind, für den Kliniker von besonderer Wichtigkeit sein.

Die von Baumgarten experimentell begründete Lehre, daß die phthisische Infektion wohl mit dem Strom, aber nicht gegen den Strom erfolgt, eine aszendierende Phthise daher nur bei star[illegible] zustande kommen kann, wird durch [illegible] am Menschen gestützt. Fraglich ble[illegible] dem [illegible] sich [illegible] Mene[illegible] Die [illegible] phth[illegible] Proz[illegible] Harn[illegible] Dar[illegible]

erholen und eine vollständige Regeneration des tubulären Apparates stattfinden kann. Natürlich nur dann, wenn die Schädigung der Epithelien nicht zu weit vorgeschritten war (*Enderlen*, *Rautenberg*). Die Columnae Bertini scheinen im allgemeinen stärker und schneller zu leiden als die übrigen Rindenabschnitte, so daß sich oft stark geschrumpfte Partien, in denen nur die Glomeruli noch leidlich gut zu sehen sind (*Orth*), neben wohlerhaltenen oder wieder erholten Abschnitten finden (Fig. 357). Auch scheinen [illegible] von Bedeutung für schwächere oder [illegible] renculus zu sein. Das regenerierte [illegible] leicht wieder zugrunde. Aus diese[illegible] Faktoren erklärt sich die wechselnde Dicke und das wechselnde Aussehen der Oberfläche, welches die hydronephrotische Niere darbietet.

Bei hochgradiger Hydronephrose, deren Inhalt viele Liter betragen kann, stellt das Nierenbecken einen mächtigen Sack dar, an welchem nur noch mit Mühe Nierengewebe entdeckt wird. Mikroskopisch lassen sich Glomerulusreste, die einer zunehmenden hyalinen Degeneration verfallen, und spärliche Kanälchen nachweisen. Das Nierenbecken selbst zeigt je nach der Ätiologie der Hydronephrose, ob vorwiegend mechanisch oder entzündlich entstanden, ein wechselndes Verhalten, besonders auch seiner elastischen Fasern, die bald hypertrophieren, bald völlig verschwinden können. Die feineren Verhältnisse bedürfen weiterer Klärung (*Oertel*). Der Inhalt des Nierenbeckens erleidet unter den stattfindenden veränderten Filtrations- und Sekretionsprozessen, sowie den Resorptionsprozessen und entzündlichen Beimischungen eine starke Abweichung von der Zusammensetzung des gewöhnlichen Harnes. Auch Rupturen hydronephrotischer Sacke kommen vor. Während Verengerungen des Ureters einseitige Hydronephrose hervorrufen, bedingen Blasengeschwülste, Prostatahypertrophien, Urethralstrikturen doppelseitiges Auftreten.

9. Fremdkörper und Parasiten.

Den wichtigsten Fremdkörper des Nierenbeckens stellen die Steine dar (Nephrolithiasis). Sie gehören fast durchweg zu den primären, nicht entzündlichen Harnsteinbildungen, d. h. Steinen aus harnsauren Salzen, welche ohne entzündliche Zersetzung des Harnes und ohne eine vorausgegangene Entzündung durch Übersättigung des Harnes bei leichter Stagnation desselben zur Ausfällung gelangen können. Es finden sich die Steine daher vorwiegend bei Individuen mit starker Harnsäureausscheidung, z. B. bei padatrophischen Kindern. Das Eiweißgerüst der Harnsäuresteine entstammt dem normalen Harn. Nach Ansicht anderer Autoren ist freilich die Entzündung des Nierenbeckens und die Bildung eiweißhaltiger Niederschläge das Primäre, die Ablagerung der harnsauren Salze das Sekundäre. Indessen finden sich Steine bei Individuen, bei denen keine Spur der Entzündung am Nierenbecken zu sehen ist, besonders bei Kindern, ferner bei Leukämischen (nicht entzündliches Nierensteinleiden, Nephrolithiasis simplex), so daß es wahrscheinlicher ist, daß der Stein erst die Entzündung bedingt, sei es direkt durch mechanische Reizung der Schleimhaut bei Einklemmungen in den Nierenbeckentrichter, oder indirekt durch Sperrung des Harnabflusses und Begünstigung bakterieller Infektion des gestauten Harnes. Tritt eine solche Infektion ein, so verläuft sie im steinführenden Becken schwerer als im steinefreien und führt leichter zu nekrotisierenden und ulzerösen Prozessen, an denen der Stein direkt gar nicht schuld zu sein braucht (entzündliches Nierensteinleiden, Nephrolithiasis infectiosa).

die leukämische Veränderung, die gewöhnlich eine starke Vergrößerung der Nieren bedingt. Die ganze Niere, besonders aber die Rinde, ist auffallend hell gefärbt, die Zeichnung der Rinde verwaschen, diffus weißlich gefärbt oder von großen, weißlichen Flecken durchsetzt. Mikroskopisch findet sich eine ganz diffuse, hier und da sich stärker ausbreitende Anhäufung leukämischer Infiltrate zwischen den Kanälchen, um die Glomeruli, um die Gefäße, auch in der Marksubstanz zwischen den Schleifen und Sammelröhren. Die Zellen tragen meist den Charakter myeloischen Gewebes. Auch Knochenmarkriesenzellen finden sich sowohl innerhalb wie außerhalb der Gefäße. Bei lymphatischer Leukämie sind ganz besonders starke symmetrische Schwellungen der Nieren beobachtet worden (Lit. *Nicol*).

Die Entzündungen der Nierenkapsel.

Sie sind gewöhnlich Folge- oder Begleiterscheinungen der akuten Nierenentzündungen, seltener sind sie von der Umgebung fortgeleitet, noch seltener metastatisch, was möglich ist, weil die Fettkapsel der Niere ihre eigene Gefäßversorgung hat (*Rehn*). Am wichtigsten sind die eitrigen Entzündungen, welche die bindegewebige Kapsel zerstören und zu stärkeren Abszeßbildungen im Kapselfettgewebe führen können (eitrige Peri- Paranephritis). Sehr selten ist eine seröse Entzündung der Kapsel mit vorheriger, mit Blutungen verbundener Abhebung der

7. Anpassungsvorgänge.

(Restituierende Nephritis.)

Eine eigentliche Regeneration des Nierengewebes findet sich nur dann, wenn keine Zerstörung der Struktur, welche durch das Bindegewebsgerüst, die Tunicae propriae, die Bowmanschen Kapseln, Gefäß- und Kapillarwandungen gegeben ist, stattgefunden hat. Solche die Struktur nicht beeinträchtigenden Schädigungen betreffen so gut wie ausschließlich das Epithel. Geht das Epithel z. B. der Tubuli contorti in größerem Umfang zugrunde, stirbt es ab, so kann es durch Auswachsen der noch lebensfähigen Epithelzellen ersetzt werden (*Thorel*). Es findet eine förmliche Überhäutung der Tunicae propriae und dabei eine Abhebung der toten Zellen statt. Diese werden gegen die Mitte gedrängt und sind von einem schmalen Saum neugebildeter, zunächst noch flacher, auffallend kleiner, dunkelkerniger, oft syncytiumartig gestalteter, vielkerniger Epithelien und Schläuche umgeben (Lit. *Oliver*). Allmählich tritt die Entfernung der toten Epithelmassen durch Auflösung, Fortschwemmung oder auch Resorption seitens der wuchernden erhaltenen Epithelien und die völlige Anpassung der neuen Zellen an ihre Funktion ein. Ein Teil der neugebildeten Zellen verfällt wieder dem Untergang. Die resorptive Tätigkeit der wuchernden Epithelien gegenüber dem toten Material ist um so energischer, je schwerer löslich dasselbe ist, wie z. B. bei der Sublimatniere (*Heinecke*). Dadurch werden die verstopften Kanälchen erst wieder frei gemacht. Gelegentlich soll die Epithelregeneration über ihr Ziel hinausschießen und zur Bildung richtiger Adenome Veranlassung geben (*Tilp*). Eine ähnliche Er-

Parasiten des Nierenbeckens und des Ureters kommen hauptsächlich in tropischen und subtropischen Gegenden vor. Besonders zu nennen ist das Distomum haematobium, welches in den Venen der Nierenbeckenschleimhaut seine Eier deponiert und dadurch heftige Entzündungen hervorruft, ferner Filarien und Eustrongylus gigas.

10. Geschwülste.

Primäre gutartige Geschwülste des Nierenbeckens und des Ureters sind, soweit sie nicht in das Bereich der teratoiden Nierengeschwülste gehören, die auch am Becken lokalisiert sein können, selten. Am häufigsten finden sich noch sogenannte **Zottengeschwülste**, ähnlich wie in der Blase (s. dieselbe), viel seltener mesodermale Geschwülste und Mischgeschwülste (*Fischer u. Murakami*), die bereits zu den **bösartigen Geschwulstformen** überleiten. Die vom Nierenbecken ausgehenden Krebse sind meist harter Natur, infiltrierend, histologisch vorwiegend Plattenepithelkrebse Lit. (*Spieß*).

Sekundäre Geschwülste sind häufiger. Einbruch von Nebennieren- und Nierengeschwülsten in das Becken sind schon oben erwähnt. Man hat dabei Implantationsmetastasen im Ureter, dicht oberhalb der Blase (ohne Lymphgefäßverbindung) beobachtet (*Suzuki*). Übergreifen karzinomatös infiltrierter Lymphknoten des Nierenhilus auf das Nierenbecken bei Karzinom der Nachbarorgane kommt ebenfalls vor. Auch metastatische Karzinome, z. B. nach Mammakarzinom, sind beobachtet. Wichtiger sind wegen der drohenden Gefahren der Ureterenstenose oder -verschlüsse die karzinomatösen Durchwachsungen bei Rektum-, Blasen-, Prostata-, Cervix-, Ovarialkarzinomen. Auch die peritonealen Impfmetastasen der Excavatio rectovesicalis bei Magen-, Darm-, Gallenblasenkrebs können für den Ureter gefährlich werden

C. Die Harnblase (vesica, ἡ κύστις).

1. Entwicklungsgeschichte.

Die Harnblase entsteht aus dreierlei Abschnitten. Von der Allantois wird,

übrige Blase besteht aber nicht.

Die

kräftigen,

Schleimhai

ist und i

Blasenhals

2. Leichenveränderungen.

Diese machen sich in einer sehr schnell eintretenden Mazeration des Epithels bemerkbar, welche die feinflockige Trübung des Harnblaseninhaltes bedingt. Nicht selten ist bei vorgeschrittener Fäulnis ein ausgesprochenes Emphysem der Wand.

reißungen der Kapselarterie und besonders starken perirenalen Hämatomen, bei Einrissen bis in das Nierenbecken auch zu Blutungen in dasselbe und zum Austritt von Harn in das umliegende Gewebe oder in die Bauchhöhle oder durch den Schußkanal nach außen kommen. Sekundäre Infektion führt zur jauchigen Harnphlegmone. Bemerkenswert ist die relative Seltenheit isolierter Schußverletzungen.

[illegible] liche Gefahren bestehen
[illegible] übersehen und heraus-
[illegible] Niere unverletzt. Aus
[illegible] n Renculi bildet sich sehr bald eine neue Kapsel mit Gefäßen wieder.

Unter Wanderniere (Ren mobilis) versteht man die über die physiologischen Maße (z. B. bei aufrechter Stellung, *Wetzel*) hinausgehenden erworbenen Lageveränderungen der Niere. An der Leiche sind stärkere Verschiebungen kaum zu beobachten. Das klinisch beobachtete Tiefertreten der Niere soll durch Abwärtsdrängen des rechten Leberlappens bei seitlicher Kompression derselben, durch Schwund des Fettgewebes, durch wiederholte Schwangerschaften, durch allgemeine Enteroptose begünstigt werden. Stärkere wiederholte Lageveränderungen führen zur intermittierenden Hydronephrose.

Die Form der Niere erleidet bei starken kyphoskoliotischen Krümmungen, bei Druck durch Geschwülste der Umgebung verschiedenartige Abweichungen, besonders Abplattungen.

9. Fremdkörper und Parasiten.

Zu den in den Nieren sich vorfindenden Fremdkörpern gehören außer künstlich eingebrachten Fremdkörpern (Katheterstückchen, Geschossen, Tuchfetzen usw.) im gewissen Sinne die verschiedenen Stoffwechselprodukte, welche bei Störungen desselben in der Niere zur Ausscheidung oder Ablagerung gelangen, der Kalkinfarkt (Kalk-Fettinfarkt), der Harnsäureinfarkt, die gichtischen Ablagerungen, die Ablagerungen der Blut- und Gallenfarbstoffe, besonders auch der Bilirubininfarkt. Wirkliche aus der Außenwelt stammende fremdartige Ablagerungen sind in der Niere selten, so z. B. die Ablagerung von Ruß (Anthracosis renum), die Ablagerung von Silbersalzen (Argyrosis renum). Bei der Argyrosis findet sich das Silber in Form feinster Körnchen in den Wandungen der Glomerulusschlingen und in den Tunicae propriae der Harnkanälchen, besonders der Sammelröhren abgelagert. Bei der Malaria soll Malariapigment mit dem Harn zur Ausscheidung gelangen.

Makroparasiten sind in den Nieren selten. Echinokokken sind beobachtet (1—3% aller Echinokokkenfälle). Die beim Hunde und anderen Tieren so häufigen Filarien finden sich beim Menschen nicht. Ihre Kenntnis bei den Tieren ist für den experimentellen Pathologen wichtig, da sie bei Versuchen mit Nierengiften nicht selten eine erzeugte Nephritis vortäuschen.

Zu den bei funktioneller Überanstrengung oder entzündlicher Reizung der Niere am häufigsten auftretenden fremden Bestandteilen gehören ferner die Zylinder. Ihre Zusammensetzung und ihre Genese ist eine verschiedene. Am häufigsten sind die Transsudatzylinder, welche sich durch Eindickung des eiweißhaltigen Glomerulustranssudates in den abwärts gelegenen Teilen des Kanalsystems bilden und nur bei anhaltender Stockung auch in den mehr glomeruluswärts gelegenen Abschnitten, d. h. in den Tubuli contorti sichtbar werden. Es sind dies die gewöhnlichen hyalinen Zylinder, die durch Auflagerung von Fettkörnchen, kristallinischen Niederschlägen der harnsauren Salze, roten Blutkörperchen, Epithelien die verschiedensten Überzüge erhalten. In gewissen Fällen zeigen die Zylinder wachsartigen Glanz. Vielleicht handelt es sich hier um besondere Sekretformen, zum Teil aber auch um Transsudatzylinder wie bei den Amyloidnieren. Neben dem Transsudat der Glomeruli kommt das eiweißhaltige Sekret der Epithelien der Hauptstücke als Quelle der hyalinen Zylinder in Betracht (Sekretionszylinder). Eine weitere in ihrem Vorkommen leicht zu beweisende, den Sekretionszylindern

Mit der Ecstrophia vesicae sind andere Mißbildungen, z. B. Bauchspalte, Spaltbecken, Spina bifida usw. nicht selten verbunden.

Seltener sind Verlagerungen der Harnblase (Dystopie), z. B. nach hinten mit Ausziehung einer breiten sagittalen Peritonealfalte, oder Herauslagerung durch Bauchwandbrüche (Ektopie). Sehr selten ist völliges Fehlen der Blase. Auf unvollständige Trennung der Blase vom Rektum zurückzuführende Kommunikationen [illegible] entwickeln.

Leisten- und Membranbildungen innerhalb des Blasenraumes führen zur sogenannten Vesica bipartita oder Vesica bilocularis.

Am Orif internum wurden Versprengungen quergestreifter Muskulatur beobachtet (*R. Meyer*).

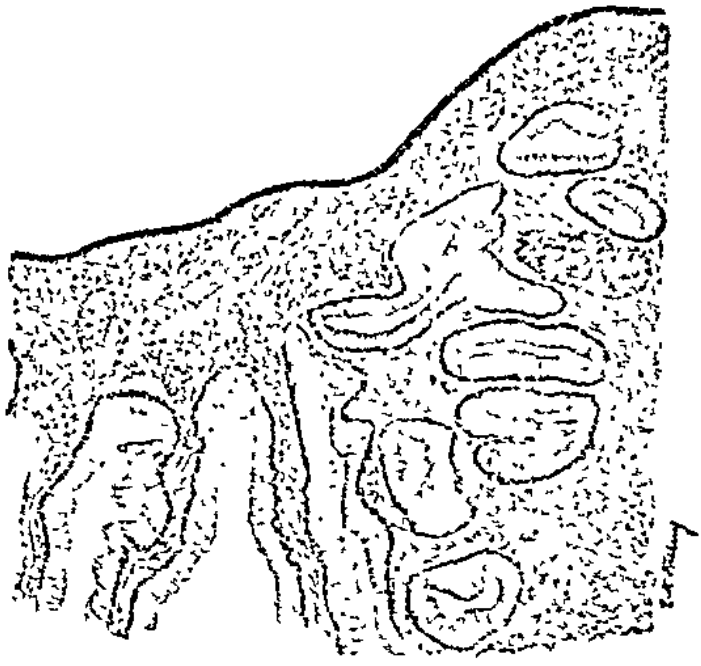

Fig. 360. Schleimhaut der Harnblase bei Ecstrophia vesicae (Fall Linderlen). An der Oberfläche Plattenepithel, in der Tiefe zahlreiche wie Dickdarmdrüsen aussehende Gebilde.

4. Regressive Veränderungen.

Unter den regressiven Veränderungen sind die Altersveränderungen, die in Atrophie der Muskulatur bestehen, zu nennen. Sonstige Degenerationen sind selten. Lokale Amyloidbildung ist noch hervorzuheben. Schwere Ätznekrosen durch Chemikalien sind gewöhnlich mit starken entzündlichen Reaktionen verbunden (s. diese). Spontane Geschwürsbildungen, z. T. kallöser Natur, sind selten.

5. Kreislaufstörungen.

Von den Zirkulationsstörungen fällt die [illegible] des Blasenhalses, die besonders bei Frauen [illegible] führen kann, auf. Ursächlich sind wohl allgem[illegible] insbesondere auch die bei älteren Leuten ga[illegible] Plexus prostaticus und Plexus vaginalis heranzuziehen. Auch postmortale Senkungen sind zu berücksichtigen.

Blutungen finden sich besonders häufig bei Entzündungen, wohl mitbedingt durch die krampfhaften Kontraktionen der Blase. Ferner werden sie bei Steinbildungen, vor allem auch bei Geschwulsten (Zottengeschwülsten) beobachtet. Die [illegible] traumatische Blutungen an der hinteren [illegible] rakturen) können zu Blutungen in der [illegible] Bei Frauen soll vikariierende Menstru[illegible] ·htet sein.

nierenrinde völlig verschieden sind und gegen eine genetische Beziehung zu ihr sprechen (Lit. *Sisson, Ipsen*).

Fig 352 Großer Grawitzscher Tumor der Niere

Fig 353 Einbruch eines malignen Grawitzschen Tumors in die Nierenvenen Die Arterie ist frei

Da es alle Übergänge zwischen solid gebauten Geschwülsten, welche in ihrem Mangel an Drüsenlumina und der reinen Zusammensetzung aus fetthaltigen Zellen den Nebennierenadenomen ähneln, wenn auch nicht gleichen, und solchen Ge-

sie inkrustieren. Auch kann es zu phlegmonösen, alle Wandschichten durchdringenden Entzündungen kommen (Cystitis phlegmonosa). Bei schwerer phlegmonöser Veränderung wird die Wand so morsch, daß sie sehr leicht von dem Katheter durchstoßen werden kann. Bestehen Aussackungen der Blase, sogenannte Divertikel, so setzt sich in ihnen die eitrige Entzündung *mit Vorliebe fest. Es kann zu Perforation dieser eitergefüllten Divertikel* kommen. Gelangt der Eiter in die äußeren Schichten der Blasenwand, so entwickelt sich eine Parazystitis, welche sehr bald zur Mitbeteiligung des Peritoneums, zu einer Perizystitis führt.

Cystitis pseudomembranacea. Sogenannte Blasendiphtherie. Hier handelt es sich um mehr oder weniger tiefgreifende Verschorfungen der Blasenschleimhaut, welche mit fibrinös-eitriger Exsudation und Membranbildungen verbunden sind. Bald überwiegt mehr die Nekrose, bald das fibrinöse Exsudat. Die verdickte Schleimhaut sieht an den verschorften Stellen, welche meist den Höhen der stärksten Kontraktionsfalten entsprechen, eigentümlich trocken, schmutzig grau oder rötlich gefleckt aus. Besonders in der Umgebung der verschorften Stellen sitzen die Blutungen. Häufig nehmen die abgestorbenen Schleimhautpartien eine mehr gelblichbräunliche Farbe an und fühlen sich sandig an. Es handelt sich um Einlagerungen harnsaurer Salze in das nekrotische Gewebe. Diese schweren Formen von Zystitis werden besonders bei Blasenlähmungen, Urethralstenosen, Prostahypertrophien gefunden und beruhen auf Infektion mit Bact. coli. Pseudomembranöse Entzündungen finden sich auch beim Typhus, bei der Cholera, bei puerperalen Infektionen. Selten ist die Übertragung der echten Diphtherie auf die Blase bei Rachendiphtherie.

Auch ätzende Flüssigkeiten, welche zu therapeutischen Zwecken in die Blase eingeführt werden, können bei zu starker Konzentration pseudomembranöse Entzündungen und weitgehende Verschorfungen hervorrufen. Die später durch demarkierende Eiterung gelösten und ausgestoßenen Schorfe können förmliche Ausgüsse der Blase darstellen. Die Vernarbung der großen Wundflächen kann zu starken Verkleinerungen der Blase führen.

emphysem ausgeschlossen sein.

Die chronischen oder rezidivierenden Entzündungen der Blase

heilungs-
nden und
ung der
er Leiche
aris zeigt
schweren
rtrophie

Bestehen Perforationen in die Nachbarorgane, so kann es zu sehr starker Schrumpfung der Blase infolge entzündlicher Narbenbildungen kommen.

Andere Formen chronischer Reizzustände der Blase sind:

Die Cystitis granularis sive cystica. Über ihre Entstehung und Auffassung siehe das bei der Ureteritis und Pyelitis Gesagte.

Bei der Cystitis nodularis handelt es sich um die stärkere Entwicklung lymphatischer Knötchen in der Harnblasenschleimhaut. Über die Ursache der Lymphknötchenvermehrung und -schwellung weiß man nichts.

Eine letzte Gruppe von bösartigen Geschwülsten stellen die meist kongenitalen, d. h. in dem frühesten Kindesalter, auch schon angeboren zur Beobachtung kommenden teratoiden Bildungen dar. Es sind meist umfangreiche, bald mehr markige, bald mehr derbe, vielfach lappig gebaute Geschwulste, die an den Nierenpolen zur Entwicklung gelangen und bei ihrem Vordringen gegen die Niere schalenförmig von derselben bedeckt werden. Neben Verdrängung des Nierengewebes mit deutlicher Kapselbildung findet sich auch eine wirkliche Zerstörung desselben, ein destruierendes Wachstum. In der Mehrzahl der Fälle handelt es sich mikroskopisch um ein eigentümliches Gemisch drüsiger Bildungen und fibromatös-sarkomatösen rund- und kurzspindelzelligen Gewebes (embryonale Adenosarkome) (*Cohnheim*, *Birch-Hirschfeld*). In Wirklichkeit handelt es sich nicht um eine Mischgeschwulst aus epithelialen und bindegewebigen Bestandteilen, sondern um eine geschwulstartige Wucherung embryonaler Keime, die von manchen auf die Urniere, von anderen auf die Myotom- und Sklerotomplatte, auf das nephrogene Gewebe (*Muus*, *Busse*), auf das ursprüngliche Mesoderm vor seiner Differenzierung in Myotom, Sklerotom und Nephrotom (*Wilms*) zurückgeführt werden (Lit. *Hedren*, *Wengraaf*). Dadurch werden die an frühe Entwicklungsstadien des nephrogenen Gewebes, an sich entwickelnde Urnieren- und Nierenkanälchen erinnernden drüsigen Bilder der Geschwülste, wie auch ihr gelegentlicher Gehalt an glatten Muskelfasern verständlich. Die innigen Beziehungen der Ursegmentstiele zu der Myotom- und Sklerotomplatte machen es begreiflich, daß bei Entwicklungsstörungen dieser Gegend Keime ausgeschaltet werden, welche auch die Fähigkeit der Bildung besonderer Gerüstsubstanzen, wie elastischer Fasern, Fett-, Knorpel- und Knochengewebe, nicht selten auch quergestreifter Muskelfasern in allen Stadien der Differenzierung, oft in atypischer Ausbildung (embryonale Adenomyosarkome) haben. Ob alle quergestreiften Muskelfasern auf Versprengungen aus der Myotomplatte zurückgeführt werden müssen, ist fraglich. Es ist möglich, daß sich ein Teil derselben aus der gewöhnlichen fibro-muskulären Gerüstsubstanz der embryonalen Niere metaplastisch entwickelt. Selten sind noch komplizierter gebaute teratoide Geschwülste mit Ektoderm, Retinapigment usw., welche auf eine noch weiter zurückliegende Störung (Blastomerenausschaltung?) zurückgeführt werden.

Sekundäre Geschwülste in der Niere sind nicht besonders häufig. Doch finden sich auf dem arteriellen Blutwege entstandene karzinomatöse Metastasen. Gelegentlich führen letztere zu einer ganz diffusen Durchsetzung des Nierengewebes mit Tumorzellen. Auch ein Einwachsen von den Nierenvenen aus oder ein Übergreifen krebsiger Wucherungen von den infizierten retroperitonealen Lymphknoten aus kommt vor.

Selten sind Geschwülste der Nierenkapsel (*Hess*, *Hallas*), auch Mischgeschwülste.

B. Nierenbecken (pelvis renum, ὁ πύελος) und Ureter (ὁ οὐρητήρ).

1. Entwicklungsgeschichte. Histologie.

Die Entwicklung des Ureters und des Nierenbeckens ist bereits oben berührt. Die Wandungen der harnleitenden Wege bestehen aus einer doppelschichtigen, außen quer-, innen längs verlaufenden Muskularis und der mit einem Faserepithel bedeckten Mukosa. Die Grenzen des Epithels gegen das Bindegewebe ist nicht geradlinig scharf, sondern fein gebuckelt, indem feine Bindegewebssepten in die Epithelschicht emporsteigen, so daß kleinste begrenzte Epithelzapfen entstehen. Die stärker entwickelten Zapfen werden als v. Brunnsche Epithelnester bezeichnet. Die unteren Zellager des Epithels sind zylindrisch, die oberen mehr abgeflacht, an der Unterfläche mit den Abdrücken der Zylinderepithelien versehen und daher vielfach arkadenartig begrenzt.

springen als dicke Balken selbst bei gedehnter Blase in das Lumen vor. Zwischen ihnen finden sich mehr oder weniger tiefe Schleimhautnischen, die zur wirklichen Divertikelbildung führen können. Diese stellen sich um so leichter ein, je hochgradiger die Erweiterung der ganzen Blase bei zunehmender Stenosierung der Ausflußbahn wird. Mit dem Bilde der Balkenblase sind die bei stärkerer Zusammenziehung der Blase entstehenden Kontraktionsfalten nicht zu verwechseln.

8. Veränderungen des Lumens, der Lage, der Gestalt usw.

Die allgemeinen Erweiterungen der Blase, soweit sie mit hypertrophischen Prozessen an der Muskulatur verbunden sind, haben bereits Erwähnung gefunden. Es gibt auch Dilatationen der Blase ohne Muskelhypertrophie, z. B. bei Lähmungen.

Partielle Erweiterungen werden als **Divertikel** bezeichnet. Handelt es sich um Ausbuchtungen der ganzen Blasenwand, so spricht man von echten, ist nur die Schleimhaut zwischen den Muskelbalken hindurch nach auswärts gedrängt, so spricht man von falschen Divertikeln. Beide kommen vor. Die ersteren sind in der Regel angeboren, die anderen erworben infolge erhöhten Innendruckes. Lieblingssitz beider ist der Blasenboden hinter dem Lig. interuretericum (Lit. *Sugimura*), ferner die Abgangsstelle der Ureteren und des Urachus. Die Divertikel werden wegen der Stagnation des Harnes Lieblingssitz der Entzündungen. Bei starker Drucksteigerung im Innern eines Divertikels können eitrige Entzündungen schnell zu Perforationen, zu Para- und Perizystitis führen. Auch Steinbildungen finden sich in den Divertikeln.

Veränderungen der Lage finden sich hauptsächlich bei Frauen. Bei Uterusprolaps oder auch bei starker Retroflexio wird der Blasenboden in die vordere Vaginalwand eingestülpt (**Cystocele vaginalis**) Die notwendige Bildung von [illegible] der Blase und der harnleitenden Wege. [illegible] Brüche sind selten Eine Einstülpung des [illegible] **Inversio**, ein Vortreten desselben vor die [illegible] e bezeichnet.

[illegible] der Blase mit ihren Folgen, die Fistelbildungen können sehr verschieden zustande kommen Einmal sind hier die akuten [illegible] oder des Rektum oder des weiblichen Genitalschlauches hervorgerufen (**Rekto-vesikal- oder Vagino-vesikal-, Utero-vesikalfisteln**). Spontane Rupturen finden sich bei schweren Entzündungen, besonders an Divertikeln. Ist die entzündete Wand sehr morsch, so genügen schon geringe Gewaltanwendungen bei der Katheterisierung zur Durchbohrung der Wand.

9. Fremdkörper und Parasiten.

Unter den **Fremdkörpern** kann man unterscheiden:

1. solche, die aus der **Außenwelt** stammen und direkt oder indirekt in die Blase gelangt sind: Katheterstücke, Holzstückchen, Strohhalme, Bleistifte, Nadeln, Zahnstocher usw.

2. solche, welche aus **dem Körper** stammen, wie Zähne, Knochen und Haare aus Ovarialteratomen, Kotsteine, Gallensteine, Würmer aus dem Darm-

5. Zirkulationsstörungen.

Die wichtigsten Zirkulationsstörungen sind die relativ häufigen Blutungen des Nierenbeckens. Sie finden sich bei akuten Entzündungen der Niere, bei Entzündungen des Nierenbeckens selbst, bei Leukämie, bei bestimmten Vergiftungen (durch Phosphor und verwandte Stoffe), bei Steinbildungen, Geschwülsten, bei allgemeinen Zirkulationsstörungen, endlich beim Trauma. Die Blutmengen können erheblich sein, besonders beim Trauma und bei der Passage des Ureters wurstförmige Gestalt annehmen Bei starkem Blutgehalt des Harnes ist stets auch an das Nierenbecken als Quelle der Blutung zu denken.

6. Entzündungen.

Die Entzündungen des Nierenbeckens (**Pyelitis**) und des Ureters (**Ureteritis**) können auf deszendierendem und aszendierendem Wege oder durch direkte Infektion zustande kommen. Eine Vorbedingung zum Haften der Infektion ist die Verlangsamung oder Sperrung des Harnstromes unter Bedingungen, wie sie bei der Pyelonephritis schon aufgezählt worden sind. Auf die Anschauung, daß die Infektion auch durch die Lymphgefäße der Ureterenwand von der Blase zum Nierenbecken [illegible] Eine Infektion des gestauten [illegible] us der Niere ist auch ohne [illegible] annimmt, daß Saprophyten aus den Verdauungswegen, dem Bronchialbaum usw. in die Blutbahn übertreten und durch die Niere ausgeschieden werden können. Viel häufiger ist jedenfalls die Infektion von der Blase aus. Das Nierenbecken kann dabei allein affiziert sein, ohne daß die Niere mitzuerkranken braucht, wie es besonders häufig bei [illegible] der Fall ist, welche am hi[illegible] durch den Druck des schw[illegible] begünstigt wird. Die Entzündung verläuft je nach der Art und Virulenz des Erregers verschieden, bald in Form eines einfachen Katarrhs (**Pyelitis acuta simplex**) mit Schwellung und Rötung der Schleimhaut, Desquamation der Epithelien, bald mit stärkerem eitrigen Sekret (**Pyelitis purulenta**) und oberflächlichen Erosionen, oder endlich mit Bildung von fibrinösen Pseudomembranen und Verschorfungen der oberen Schleimhautflächen (**Pyelitis pseudomembranacea**). Besteht Steinbildung im Nierenbecken, so entwickeln sich besonders schwere ulzeröse Formen (**Pyelitis ulcerosa**). Kann das serös-eitrige Exsudat der Pyelitis nicht genügend abfließen, so staut es sich im Nierenbecken. Schließlich ist das ganze Nierenbecken in einen eiterhaltigen Sack verwandelt, dem die Niere aufsitzt (**Pyonephrose**). Der Eiter kann sich, falls der Harnstrom ganz versiegt und der Abfluß verhindert ist, eindicken, durch Ablagerung von Kalksalzen mörtelartig werden und ein Bild ähnlich der käsigen Pyonephrose liefern. Seltener werden die eingedickten Exsudatmassen zu kugel- oder eiförmigen Massen umgeformt (*Merkel*). Der Harnstrom wird um so schneller herabgesetzt werden, je eher sich die Bilder der fortschreitenden Pyelonephritis mit ausgedehnten Zerstörungen der Nierensubstanz entwickeln.

Auch chemisch reizende Stoffe, wie Cantharidin, Balsame usw. können bei ihrer Passage durch die Harnwege die Nierenbeckenschleimhaut reizen. Unter den Fremdkörpern sind es die Steine, welche bei besonders rauher Oberfläche Schädigungen bedingen können Doch wirken sie mehr indirekt, indem sie die Infektion des Nierenbeckens durch Harnstauung begünstigen. Auch die gelegentliche Infektion des

Kinder beobachtet wird. Auch längerdauernde Harnsäureausschüttungen wie bei der Leukämie, im Puerperium, bei rheumatischer Infektion, bei Pneumonie führen zur Bildung reiner primärer Harnsäuresteine. Mikroskopisch sind sie durch das Zurücktreten der Schichtung, durch das Vorwiegen eines unregelmäßigen, aus Kügelchen von harnsaurem Ammon zusammengesetzten Baues ausgezeichnet;

2. die primären Oxalatsteine — kleine, zackige, eckige, sehr harte Gebilde, relativ selten, gelegentlich aus Nierenzysten in das Nierenbecken übertretend;

3. die primären Cystinsteine — rundlich, wachsartig, weiß bis bernsteinfarben, durchsichtig, von blättrigem Bau, ebenfalls selten, bei sogenannter Cystindiathese beobachtet (Lit. *Benoist*, *Link*);

4. die primären Xanthinsteine — glatt, zinnoberrot;

5. die primären Kalkphosphatsteine — kreidigerdiger Bruch.

Werden diese Kernsteine nicht aus den Harnwegen entfernt, so bilden sie, besonders bei vorübergehenden Harnstauungen, Kristallisationspunkte für weitere Niederschläge aus dem gewöhnlichen Harn, auch wenn derselbe nicht mehr mit steinbildenden Substanzen übersättigt ist. So kommt es zu der zweiten wichtigen Gruppe von Steinbildungen, den sekundären nicht entzündlichen Steinbildungen (einfachen Schalensteinen). Die Schalen, welche sich um die primären Kernsteine, und zwar so gut wie ausschließlich um Harnsäurekerne bilden, sind sehr verschieden und hängen vor allem von der Reaktion des betreffenden Harnes ab. Bei saurer Reaktion schlagen sich vor allem Harnsäuresalze und freie Harnsäure nieder und bilden die bekannten sekundären Harnsaureste ine von glatter Oberfläche, mittlerer Härte, gelblich-rötlicher Farbe und ausgesprochener Schichtung. Die Harnsäureschichten können bei zunehmender neutraler Reaktion mit Oxalatschichten abwechseln, oder Oxalate allein bilden den sekundären Mantel. Diese Steine sind durch ihre große Härte, durch ihre maulbeerförmige Gestalt, durch ihre braunschwärzliche Farbe ausgezeichnet. Im Schliff sind sie durch die rosettenförmige Anordnung der einzelnen Schichten charakterisiert. Bei einfacher alkalischer Reaktion mischen sich schließlich Phosphatschichten, aus phosphorsaurem Kalk bestehend, bei, oder bilden ebenfalls allein den Mantel. Solche Kalkphosphatschalensteine (Fig. 361) sind von glatter Oberfläche, relativ bröckelig, kreidig, mit sehr deutlicher Schichtung.

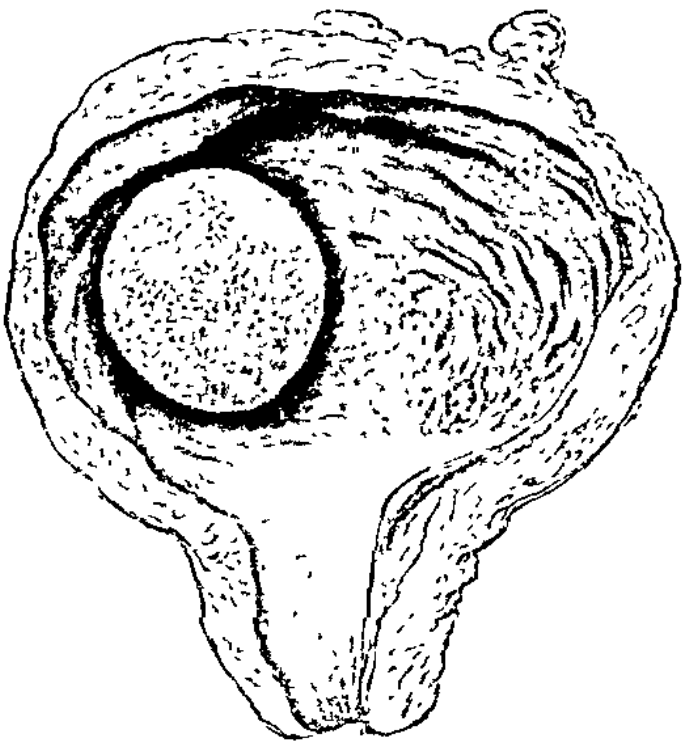

Fig 361. Blasenstein Zystitis Hypertrophie der Blasenwand (Balkenblase).

perimentell hat man durch wiederholte Herbeifuhrung kunstlicher Defekte ähnliche Bilder beim Tiere erzeugen können (*Giani*).

In manchen Fällen chronischer Reizzustände produzieren das Nierenbecken und der Ureter schleimartige Sekrete, die als geformte Massen unter kolikartigen Anfällen in die Blase entleert werden. Andererseits sind auch eigenartige Verdickungen des Epithels, Umwandlungen desselben in keratohyalinhaltiges und verhornendes Faserepithel bei langdauernder Pyelitis oder bei Hydronephrose (s unten) beobachtet (Cholesteatombildung durch Prosoplasie). Über die Phthise des Nierenbeckens und der Ureteren s b. Niere S. 537.

7. Anpassungserscheinungen.

Die regenerativen Prozesse am Nierenbecken und Ureter tragen keine besonderen Merkmale an sich. Der unterbundene Ureter kann nach Lockerung der Unterbindung das Epithelrohr und die Lichtung und somit die Kommunikation wiederherstellen.

Zu den progressiven Ernährungsstörungen gehört die Umwandlung des Übergangsepithels in richtiges Plattenepithel (Cholesteatombildung, *Rokitansky*, Leukoplakia). Kleinere oder größere Strecken des Nierenbeckens zeigen dann eine weißliche Färbung und mattsilbernes, mehr trockenes Aussehen der Schleimhaut. Die abgeschuppten Epithelmassen können sich lokal anhäufen oder in Fetzen von dem Harn mitgerissen werden. Dabei wird der Ureter gelegentlich verstopft und es entwickelt sich sekundär eine Hydronephrose. Ob es sich bei diesen Plattenepithelbildungen um eine einfache Weiterentwicklung des von Schridde als unfertiges Faserepithel angesehenen Nierenepithels, also um eine Prosoplasie handelt oder um den Ersatz des letzteren durch ein ganz andersartiges Epithel (indirekte Metaplasie) und welche Rolle chronische Entzündungen (Steinbildungen, Tuberkulose) bei dieser Umgestaltung spielen, wird noch diskutiert (*Recktenwald*, *Lavonius*).

Selten ist eine Entwicklung von Knochenmarksgewebe im Nierenhilusbindegewebe, z. B. bei Anaemia splenica, welches breite braunrote Zonen zwischen Niere und Nierenbecken bilden kann (*Tanaka*). Häufiger ist die Beteiligung des Nierenbeckenbindegewebes an myeloischen Wucherungen bei leukämischer Myelose.

8. Veränderungen der Gestalt.

Diese werden durch traumatische und operative Eingriffe hervor-
[illegible] Veränderung des Lumens (die
oder Verschlüsse des Nierenbeckens
borenen abgesehen (s. S. 548), auf ver-
schiedenste Weise zustande kommen. Eine große Rolle spielen Steine,
halb der Linea inno-
ien. Ferner sind ent-
Schleimhaut und Ge-
reteren, Durchwach-
tiger und bösartiger
Gesc[illegible] se überfüllten
Flexu[illegible] t, der Blase,
Prost[illegible] erus, endlich
Knic[illegible] ser Stelle zu
nenn[illegible] Dann über
alle [illegible] se, auch an-
geborene, Prostatahypertrophie) und Erkrankungen der Blase, welche den Harnabfluß aus der Blase erschweren (S. 559), durch Harnstauung

Ablagerung entzündlicher Steinschalenbildungen führen. Bestehen aber erst Steine [illegible] unter dem Schutz der Steine bei der mangel- [illegible] werden. [illegible] im Gefolg [illegible] ebensogut möglich, daß infolge der durch das Karzinom entstandenen Stauung der Stein entstanden ist, wie die nicht sicher beweisbare Annahme, daß der Stein durch seinen Reiz das Karzinom verursacht habe.

Unter den Parasiten der Blase seien Filaria sanguinis, Eier des Distomum haematobium, Echinokokken, aus dem Darm eingewanderte Askariden und Oxyuren, von den Protozoen Trichomonas und Amoeba tetragena genannt (*Fischer*).

10. Geschwülste.

Zu den primären gutartigen epithelialen Geschwülsten der Harnblase gehören die Adenome aus versprengten oder verschobenen Prostatadrüsen, welche den sogenannten mittleren Lappen bei der Prostatahypertrophie bilden, und die Zottengeschwülste als die häufigeren. Letztere sitzen mit Vorliebe im Trigonum, kommen auch multipel in der Blase vor. Es sind äußerst fein verzweigte, mit einem leicht beweglichen Stiel der Blasenschleimhaut aufsitzende papilläre Geschwülste, deren feine Fäden wie zarte Wasserpflanzen im Harnwasser flottieren. Dem bindegewebigen Gerüst, aus welchem die verzweigten Zotten bestehen, sitzt ein gewöhnliches Faserepithel auf. Bei dem Leichenmaterial pflegt dasselbe größtenteils mazeriert zu sein. Kleine Stückchen der Zotten reißen leicht ab und werden mit dem Harnstrom entleert. Die Geschwülste neigen stark zu Blutungen. Sterben größere Geschwulstpartien ab, so zerfallen sie oder werden inkrustiert. Durch Verlegung der Ureteren- und Blasenöffnung werden Stauungen, Infektion und Entzündungen bedingt. Die Neigung zum Zerfall tritt besonders dann hervor, wenn diese Zottengeschwülste bösartiges Wachstum zeigen (papilläre Krebse), wobei dahingestellt bleiben muß, wie oft wirklich ein gutartiges Stadium dem bösartigen vorausgegangen ist (*Syring*). Sie sind, wenn noch keine stärkere Infiltration der Wand stattgehabt hat, makroskopisch schwer zu diagnostizieren. Je stärker aber das Tiefenwachstum wird, um so unbeweglicher und härter wird der Grund, von dem die Geschwulst aufsprießt. Auch mikroskopisch ist an abgestoßenen oder exstirpierten Zottenmassen die Diagnose auf Krebs zunächst schwer zu stellen, zumal das Epithel leicht zerfällt. Je vielschichtiger aber dasselbe ist, je unregelmäßiger die Zellformen werden, je häufiger riesenkernhaltige Zellen und förmliche Riesenzellen mit allen möglichen Übergängen zwischen den [illegible] Charakter des Überzuges bald zw [illegible] Übergangsepithel und einem [illegible] schwankt, um so bedenklicher ist der Charakter der Geschwulst. An der Basis der Geschwulst läßt sich natürlich das Eindringen der karzinomatösen Zellen als plumpe Stränge, wie bei einem weichen Plattenepithelkrebs, oder als drüsenartige Schläuche, wie bei einem Adenokarzinom, oder endlich in diffuser Ausbreitung leicht verfolgen. Durch das infiltrierende Wachstum kommt es zu Stenosierungen und Verschlüssen der Ureteren. Die ganze Wand wird verdickt, und als flache Wülste und Knoten springen die krebsigen Massen gegen das Lumen vor. Zerfall, Entzündung, Nekrose, Verjauchung, Inkrustationen begleiten den Prozeß. Durch Übergreifen auf die Nachbarorgane und Zerfall der Geschwulstmassen kann es zu Verbindungen mit dem Rektum oder auch der Vagina, dem Uterus, der Hautoberfläche, dem Peritoneum kommen. Auch ohne papilläres Oberflächenwachstum können aus

eröffnung der Abflußbahn oder durch Resorption mehr oder weniger stark geschwunden ist und die Niere sich entsprechend verkleinert hat oder gar geschrumpft erscheint (hydronephrotische Schrumpfniere) (Fig. 356).

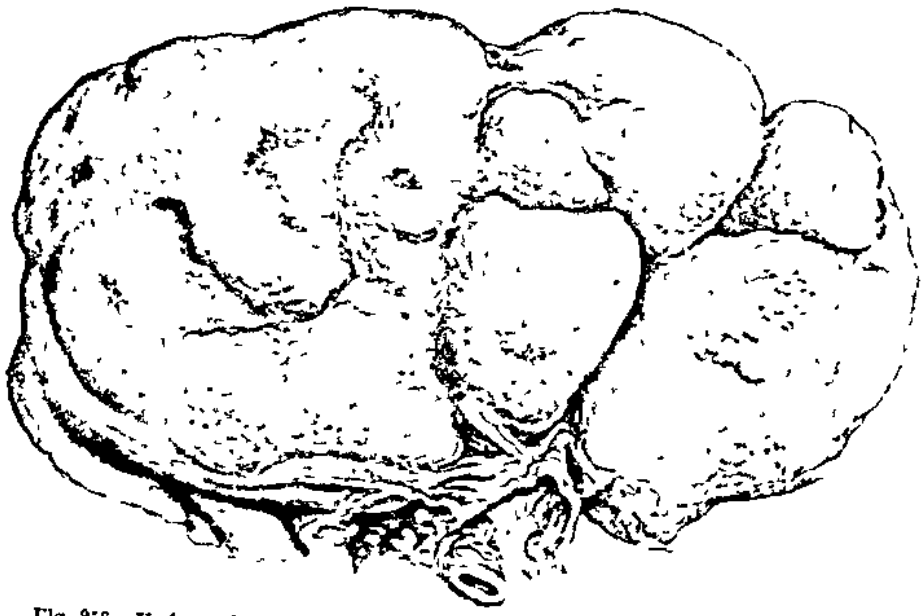

Fig. 356. Hydronephrotische Schrumpfniere mit Buckelbildungen an der Oberfläche.

Fig. 357. Hydronephrotische Schrumpfniere. Rechts atrophisches Gewebe mit leidlich erhaltenen Glomeruli. Links wohlerhaltenes Nierengewebe.

Es hat sich experimentell nachweisen lassen, daß sich bei Wiedereröffnung oder Erweiterung der Abflußbahn die geschädigten Kanälchen

[illegible] — Schlagen[illegible]
[illegible] en [illegible]
[illegible] 2, 1918.

Referate u. Handbücher. Ber[illegible]
Borrmann, Harnapparat in Brüning-[illegible]
Path. 6. 1899. — Ders., M. Kl. 19[illegible]
Krankheiten, Berlin 1913. — Löhlein, Erg. u. inn. M. 5. 1910. — Ders., Erg. u. allg. Path. 14. 1910. — Schlagenhaufer, Erg. d. allg. Path. 8. 1902.

Pathologie. Abderhalden u. Kankeleit (*Tyrosininfarkte*), Zschr. f. d. ges. exper. M. 5. 1916. — Adrion u. Lichtenberg (*Mißbildungen*), Zschr. f. urol. Chir. 1. 1913. — Albrecht, H. (*Staphylomykosen*), Verh. D. path. Ges. 13. 1909. — Anitschkow (*Nierengefäße bei Dystopie*), Virch. Arch. 207. 1912. — Ders. (*Tropfige Entmischung*), P. G. 1914. — Arnold (*Glykogen*), Heidelberger Akad. 1910, 10. — [illegible] II. 65. (Heidel- [illegible] 42. — Ders. [illegible] *ne Harnsteine*), [illegible] affé-Festschrift [illegible] 1912. — Ders. [illegible] 913. — Ders. (*Experimen-* [illegible] — Bailey (*Experiment* [illegible] — Barth (*Wundheilung*), [illegible] Zschr. f. Urol. 2. 1910. — [illegible] mgarten (*Tuber-* [illegible] erh. D. path. Ges. [illegible] 017. — Beitzke [illegible] ontpellier 1912. — [illegible] *ophie bei Nieren-* [illegible] *ne*), Frank. Zschr. [illegible] l. Zürich 1912. — [illegible] in, Leipzig 1916 [illegible] dschuh (*Nieren-* [illegible] — Bürger (*Fett-* [illegible] Virch. Arch. 175. [illegible] 5. — Ders. (*Herz-* [illegible] hiari (*Urämie*), [illegible] nitschkow P. G. [illegible] — Councilman (*Nephritis*), Rep. of the Boston He[illegible] 1914. — Domenico Cesa-Bian[illegible] (*Aberrant epithelial structures*), J. [illegible] Virch. Arch. 216. 1914. — Eckert [illegible] Pharm. 74. 1913. — Enderlen [illegible] *ormige Glomerulo-* [illegible] *bildungen bei tube-* [illegible] *erkulose*). Beitr. z. [illegible] n, P. I. 6. 1908. — [illegible] Virch. Arch. 208. [illegible] — Frank (*Nieren-* [illegible] *tuberkulose*), C. f. d. Grenzgeb. 14. 1911. — Gans (*Akute myeloische Leukämie*), Beitr. z. path. Anat. 56. 19[illegible] [illegible] ath. 16. 1912. — Gerlach, W. u. W. [illegible] 1915. — Goldschmid (*Kalkinfarkt* [illegible] — Gräff (*Akute Glomerulonephritis*), [illegible]), Beitr. z. klin. Chir. 87. 1913. — Gross (*Histologische Veränderungen und Funktionsstörungen der Niere*), Beitr. z. path. Anat. 51. 1911. — Ders. (*Frische Glomerulonephritis*). Beitr. z. path. Anat. 1918/19. — Gruber (*Uramische Hautveränderungen*), D. Arch. f. klin. M. 121. 1917. — Hallas (*Fibro-Myo-Endotheliom der Nierenkapsel*), Beitr. z. path. Anat. 55. 1912. — Harbitz (*Heilbarkeit d. Tuberkulose*), Zsch. f. urol. Chir. 1. 1913. — Hedren (*Embryonale Nierengeschwülste*), Beitr. z. path. Anat. 40. 1906. — Herxheimer (*Kriegsnephritis*), D. m. W. 1917, Nr. 29—32. — Ders. (*Nierenstudien*), Beitr.

Steine einen förmlichen Abguß des erweiterten Nierenbeckens dar und zeigen plump verästelte, hirschgeweihartige Formen (Fig. 358). Wahrscheinlich entstehen die klein-

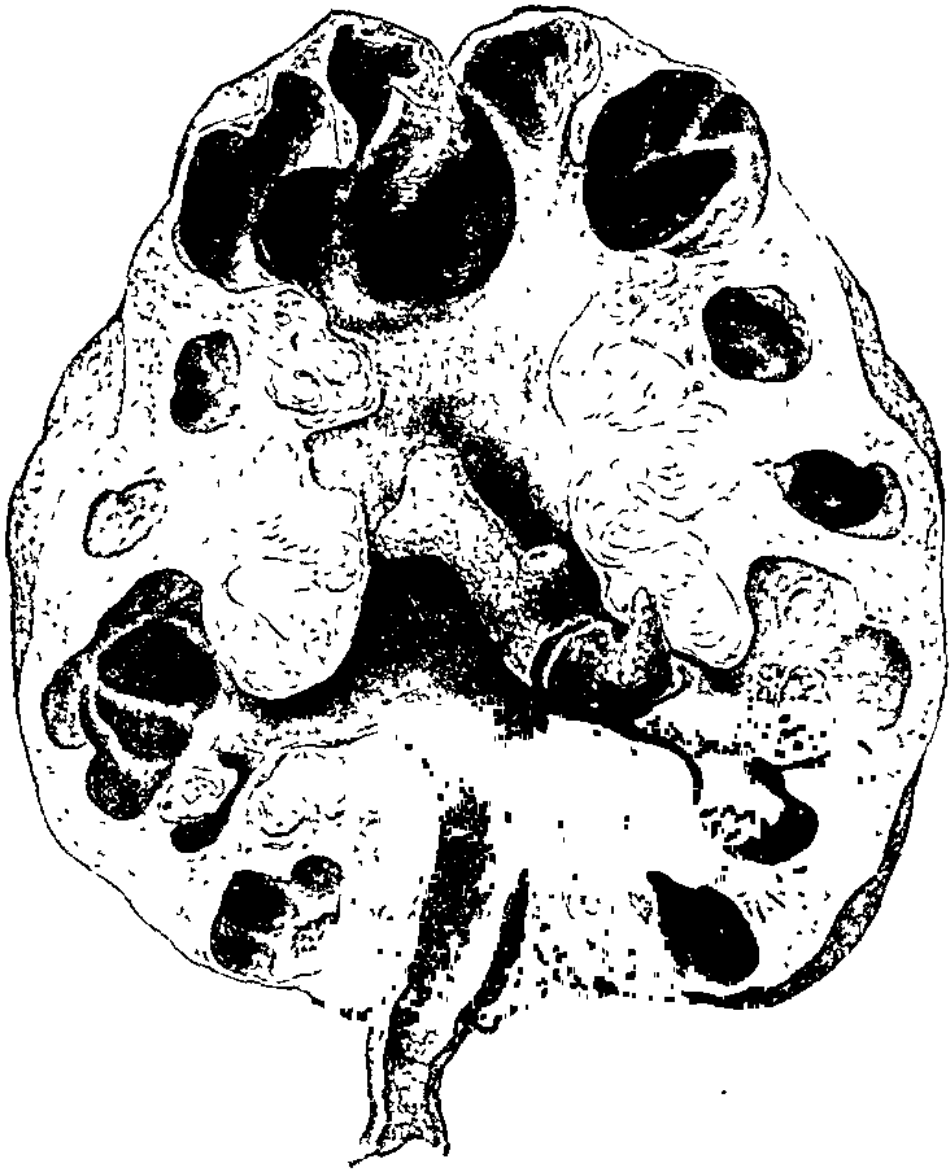

Fig. 358. Nephrolithiasis Hydronephrose.

sten Steine in den Calices minores und wachsen erst bei ihrem Übertritt in das eigentliche Nierenbecken zu größeren Steinen an. Sind verschiedene Wachstumszentren da, [illegible] Die Berührungsflächen sind auffallend g[illegible] Abschleifung entstanden.

Sehr [illegible] entzündliche Steinbildungen des Nierenbeckens. Ebenso selten ist das Überwandern von Steinen, die in Nierenzysten gebildet worden sind, durch Einbruch in das Nierenbecken. In den bekannten Fällen handelte es sich um harte höckerige Oxalatsteine. (Lit. über Steine s. *Kleinschmidt.*)

Die kleineren Steine können bei ihrer Wanderung im Ureter stecken bleiben, besonders dicht oberhalb der Eintrittsstelle in die Blasenwand.

Leipzig 1913. — Rotky (*N. gonorrhoica*), W. kl. W. 1912, Nr. 31. — Ruckert (*Nierenzysten*), Orth Festschr. 1903. — Ruppaner (*Cystitis emphysematosa*), Frankf. Zschr. f. Path. 2. 1908. — Schalke (*Verkalkung*), Erg. d. allg. Path. 14. 1910. — Schickele (*Pyelitis in und außerhalb der Schwangerschaft*), Arch. f. Gynäk. 98. 1912. — [illegible] Frankf. Zschr. f. Path. 19. 1916. — Schmid, H. [illegible] e Genivo 1909. — Schmidt, M. B. (*Amyloid*) [illegible] — Ders. (*Harnsaureinfarkt*), Verh. D. path. Ges. [illegible] — Ders. (*Autolysate u. Kalkgicht*), D. m. W. 1913. 59. — Schönberg [illegible] Path. 12. 1913. — Ders. (*Tuberkulose*) [illegible] Schreyer (*Hydronephrose*), Frankf. Zschr. f. [illegible] Erg. d. allg. Path. 14. 1910. — Segawa (*Pelvitis*), Beitr. z. path. Anat. 68. 1914. — Seitz (*Schwangerschaftsniere*), Hdb. d. Geburtsh. II. 1916. — Senator (*Renale Hämophilie*), B. kl. W. 1910. Nr. 5. — Simmonds (*Pyelographie*), M. m. W. 1916. Nr. 7. — Sisson (*Grawitzsche Tumoren*), Beitr. z. path. Anat. 49. 1910. — Spieß (*Nierenbecken-geschwülste*), Zbl. f. Path. 26. 1915. — Sternberg (*Hyperplasie*), W. kl. W. 1907. Nr. 45. — Stoerk (*Große weiße Niere*), Wiener Akademie 115. 1906. — Ders. (*Cystitis cystica*), Beitr. z. path. Anat. 50. 1911. — Stumpf (*Rhabdomyom d. Harnblase*), Beitr. z. path. Anat. 50. 1911. — Sugimura (*Divertikel*), Virch. Arch. 204. 1911. — Ders. (*Ureteritis u. Nephritis*), Virch. Arch. 206. 1911. — Ders. (*Urogenaltuberkulose*), Tübingen P. J. 8. 1912. — Sultan (*Lokale Eosinophilie*), D. Zschr. f. Chir. 82. 1906. — Suzuki, B. kl. W. 1909. Nr. 7. — Suzuki, T., *Morphologie d. Nierensekretion*, Jena 1912. — Syring (*Blasenpapillome u. Krebs*), Beitr. z. klin. Chir. 73. 1911. — Tanaka (*Knochenmarksgeschwülste im Nierenhilus*), Beitr. z. path. Anat. 53. 1912. — Thoma, R. (*Schrumpfniere*), Virch. Arch. 71. 1877. — Thorel (*Regeneration*), D. Arch. f. klin. M. 77. 1903. — Ders. (*Regeneration*), Zbl. f. Path. 18. 1907. — Tilp (*Regenerationsvorgänge in den Nieren*), Habil.-Schr. Straßburg 1912. — Türk (*Folgen des Nierenarterienverschlusses*), [illegible]

[illegible] 1880.

Zeitschriften. Annales des maladies des organes genito-urinaires, seit 1912. — Journal d'Urologie. — Zentralblatt f. d. Krankheiten der Harn- und Sexualorgane. — Folia urologica. — Jahresbericht über d. Leist. a. d. Geb. d. Erkrank. d. Urogenitalapparates. — Journal of cutaneous and genito-urinary diseases. — Revue pratique des maladies des organes génito-urinaires. — Zeitschrift f. gynäkologische Urologie. — Zeitschrift f. urologische Chirurgie.

3. Mißbildungen.

Unter den Mißbildungen nimmt die Ecstrophia oder Inversio vesicae klinisch das größte Interesse in Anspruch. Bei dieser sogenannten Blasenspalte liegt die gespaltene, auffallend kleine Blase als ein in die Bauchhaut eingefügtes, hochrote Schleimhaut tragendes Dreieck offen zutage. Sie geht nach abwärts in die gespaltene Urethra über. Auf zwei Wulsten des Blasenfeldes münden die Ureteren. Eine Erklärung dieser Mißbildungen ist erst in neuerer Zeit auf Grund embryologischer Untersuchungen gewonnen (*Keibel*, Lit. *Enderlen*). Danach handelt es sich darum, daß der Primitivstreifen, welcher normalerweise nach stattgehabter kranial-kaudaler Reduktion im Gebiet des Genitalhöckers endigt, so daß bei Eröffnung des aus ihm hervorgehenden Kloakenseptums der Genitalhöcker an seiner unteren Fläche gespalten, zur Urethralrinne umgeformt und der Sinus urogenitalis zugänglich wird, in den Fällen von Blasenspalte wegen ungenügender Reduktion zu weit nabelwärts reicht, so daß bei seiner späteren Eröffnung der Blasenkörper getroffen und der Genitalhöcker von oben durchgespalten wird. Durch nachträgliche Verwachsung der Unterfläche entsteht beim Mann ein Penis mit dorsaler Rinne (Epispadie). Beim Weibe bleibt eine völlig gespaltene Klitoris bestehen (Fig. 359).

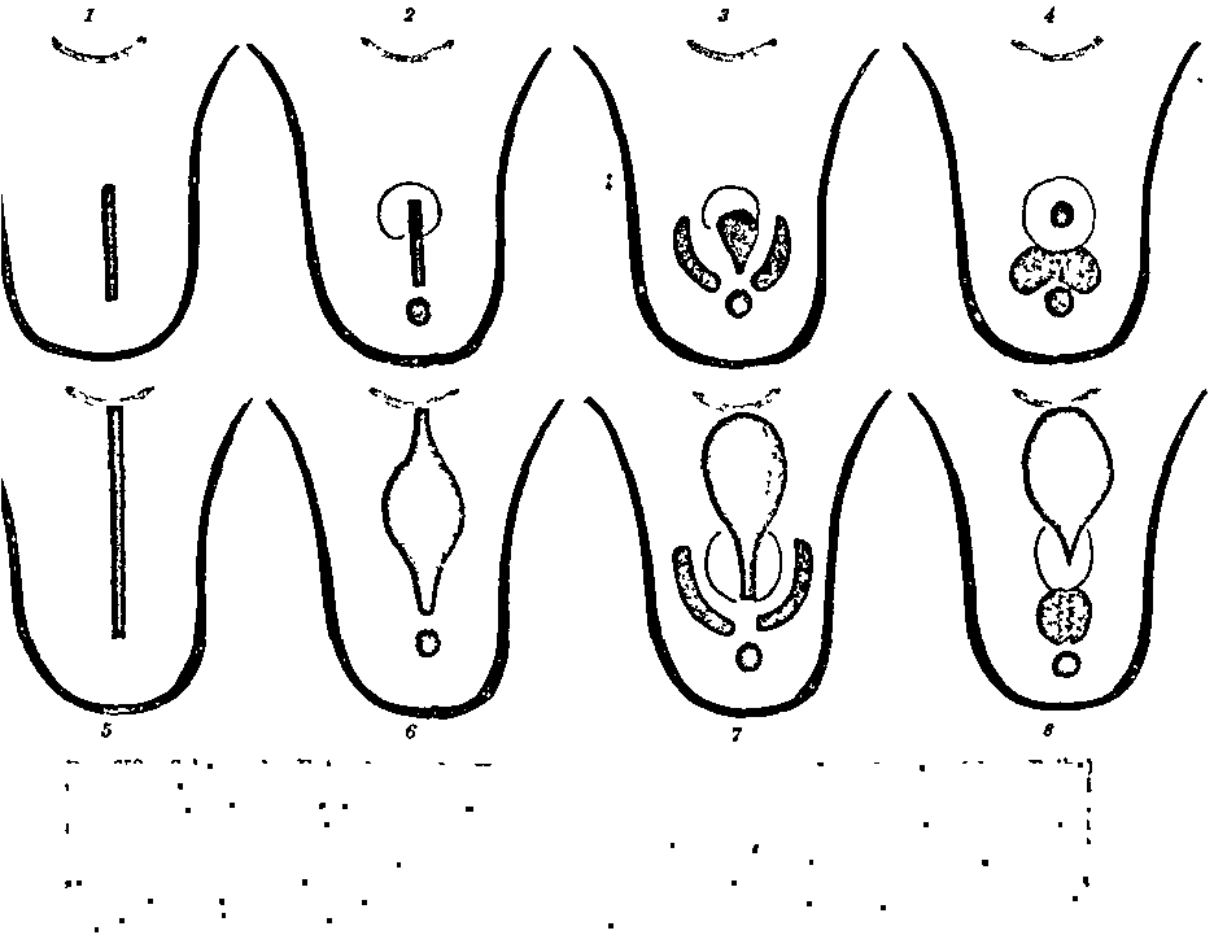

Die Schleimhaut der gespaltenen Blase ist beim Neugeborenen von normaler Beschaffenheit, beim Erwachsenen nimmt sie durch Entwicklung mächtiger Schleimdrüsen eine rektumähnliche Beschaffenheit an (Fig. 360).

Geschlechtswulste vereinigen sich in der Medianlinie, der Raphe, zum Skrotum. Die Prostata endlich entsteht als Verdickung der Harnröhre am Übergang zur Blase. Nachträglich wachsen Drüsen in diese Verdickung hinein.

Im fertigen Zustande setzt sich der männliche Geschlechtsapparat zusammen aus den Keimdrüsen (Hoden), den Samenausführungswegen (Nebenhoden, Samenleitern, Samenblasen), den akzessorischen Drüsen (Prostata, Cowperschen Drüsen) und den äußeren Genitalien.

Der Hoden (testis, ὄρχις) wird umspannt von der derben Tunica albuginea, von deren hinterem Rande — dem Mediastinum testis oder Corpus Highmori — zahlreiche Septula ausgehen. Jedes durch diese Septula gebildete Läppchen baut sich auf aus den stark gewundenen Tubuli contorti, die an der Peripherie miteinander anastomosieren, später unter spitzem Winkel zusammenmunden und zuletzt als gerade Kanälchen, Tubuli recti, in das Mediastinum testis einmünden. Hier verlieren sie eine eigene Wandung und bilden ein netzförmiges Gangsystem, das Rete testis.

Aus dem Rete führen 12—14 Ductuli efferentes zum Nebenhoden (Epididymis) erst nur wenig, später stark sich schlängelnd, und bilden hier die Lobuli epididymidis oder Coni vasculosi, aus denen der Nebenhodenkopf sich zusammensetzt Die Ductuli vereinigen sich allmählich, der Sammelkanal wird weiter und dickwandiger, und bildet endlich den Ductus epididymidis, der mit seinen vielfachen Windungen Körper und Schwanz des Nebenhodens darstellt. Am Schwanz biegt sich der Ductus epididymidis um und setzt sich in den geradlinigen Ductus deferens fort. Häufig trifft man im Nebenhodenkopf und -schwanz blind endigende Ductuli aberrantes. An der Prostata bildet der Samenleiter eine spindelförmige, mit Divertikeln versehene Erweiterung, die Ampulle, in welche die Samenblase einmundet. Nach Aufnahme dieser verlaufen die Samenleiter — jetzt als Ductus ejaculatorii bezeichnet — durch die Prostata, verengern sich und münden gemeinsam am Collum seminale in die Harnröhre. In ihrer Nähe finden sich hier die Ausführungsgänge der Prostata, 7—15 an der Zahl.

Die Tubuli contorti testis besitzen eine in der Hauptmasse aus elastischen Fasern bestehende Membrana propria und mehrere Schichten platter Epithelien. Ein Teil derselben, die der Propria zunächst liegenden Sertolischen Zellen, dient nicht zur Bildung der Samenfaden. Sie wachsen im Verlauf der Spermatogenese zentralwärts in die Länge und werden dann als Spermatoblasten bezeichnet. Die eigentlichen Samenzellenbildner sind die Spermatogonien, welche zu großen Zellen, den Mutterzellen, auswachsen Aus diesen gehen die zentraler gelegenen Spermatiden hervor, deren Kern zum Kopf, deren Protoplasma teilweise zum Schwanz des Samenfadens wird Das Elastin der Samenkanälchenwandung ist nur vom Beginn der Pubertät an nachweisbar. Beim Kinde fehlt es (*Benda*).

Das zwischen den Tubulis gelegene Bindegewebe ist reich an platten Bindegewebszellen und zeigt daneben in wechselnder Zahl die rundlichen, Pigment und Fettkörper führenden Zwischenzellen, deren Bedeutung noch strittig ist. Neuere Untersuchungen (*Tandler* u. *Groß*) weisen auf einen Zusammenhang zwischen der Zwischensubstanz und den sekundären Geschlechtsmerkmalen hin.

Die Tubuli recti sind enger und ebenso wie die Kanälchen des Rete mit niedrigem Zylinderepithel ausgekleidet. Sie enthalten bereits ausgebildete Samenfaden. Die Ductuli efferentes zeigen verschiedenen Bau. Die meisten sind mit hohem Flimmerepithel, manche mit niedrigen, kubischen, nicht flimmernden Zellen ausgestattet Außer der Membrana propria führen sie noch eine Ringmuskelschicht.

Bei starken Blutergüssen in die Blase kann das Blut liegen bleiben und zu Inkrustationen (Steinbildungen) Veranlassung geben.

Besonders an der hinteren mehr locker gebauten Wand der Blase findet sich, [illegible] zuges, aber auch auf Grund [illegible] Die Schleimhaut ist stark [illegible] ender Beschaffenheit, meist

6. Entzündungen.

Für das Zustandekommen einer wirksamen Infektion des Blaseninhaltes, welche sich in einer Entzündung der Blasenwand äußert, ist wie bei den harnleitenden Wegen eine Erschwerung der physiologischen Entleerung als wichtigstes prädisponierendes Moment anzusehen (Lit. *Heß*). Solche Erschwerungen sind bedingt durch starke entzündliche Schwellung der Urethra, durch Strikturen derselben, durch Protastahypertrophien, besonders des mittleren oder Trigonumlappens, durch fremden Inhalt, wie Blasensteine, Zotten- [illegible] Verstärkung der Wand durch Geschwulstinfiltrationen, Divertikel- [illegible] ndes bei Prolaps der weiblichen Genitalien, [illegible] Da die Hindernisse beim männlichen Geschlecht erheblicher zu sein pflegen wie beim weiblichen, finden sich die schweren Formen der Entzündung vorwiegend bei ersterem. Die Infektion selbst kann auf verschiedenem Wege zustande kommen: am häufigsten von der Urethra aus, direkt fortgeleitet oder durch eingeführte Instrumente, oder von den oberen Harnwegen aus, oder von der Umgebung aus, z. B. bei jauchig zerfallenden Karzinomen der Cervix, bei perforierenden Traumen usw.

Was zunächst die Bakterien anbetrifft, so lassen sich zwei Gruppen unterscheiden, solche, welche keine ammoniakalische Zersetzung des Harnes bedingen, Bact. coli, Gonokokken, und solche, welche diese Zersetzung herbeiführen und dadurch besonders stark reizend auf die Blasenwand wirken. Die ammoniakalische Zersetzung ist also kein notwendiges Attribut der Zystitis. Außer Bakterien kommen auch Protozoen (Amoeba tetragena) in Betracht.

Die anatomischen Formen der **Zystitis** wechseln sehr, je nach der Art und Virulenz der Erreger, sowie der Stärke der Harnflußhemmung. Man unterscheidet:

Cystitis acuta simplex. Einfacher Blasenkatarrh. Geringe Rötung und Schwellung der Schleimhaut, Abstoßung der Epithelien, Auswanderung einzelner Leukozyten, Beimischung einer spärlichen Zahl roter Blutkörperchen zum Harn. Da die epitheliale Auskleidung des Nierenbeckens und der Blase ganz ähnlichen Charakter trägt, so ist eine Diagnose des Entzündungssitzes nach der Art der im Harn enthaltenen Epithelien nicht möglich. Je höher die Entzündung sitzt, um so reichlicher pflegt die Beimischung der Epithelien zu sein.

Cystitis purulenta. Eitriger Blasenkatarrh. Die Schleimhaut ist stärker geschwollen, mit eitrigem Sekret belegt. Der Harn enthält sehr viel Eiterkörperchen, die einen dicken Bodensatz bilden. Bei ammoniakalischer Zersetzung des Harnes pflegt die eitrige Exsudation besonders reichlich zu sein. Der Eiter nimmt einen mehr schleimigen Charakter an. Es beruht dies auf der starken Quellung der Epithelien und Eiterkörperchen in dem ammoniakalischen Harn, die so weit gehen kann, daß man gar keine Zellen in demselben mehr findet. Die Schleimhaut ist von Leukozyten stark durchsetzt, hier und da eitrig erweicht, so daß Schleimhauterosionen, selbst stärkere Geschwürsbildungen entstehen. In die eitrig erweichte Schleimhaut können sich Phosphate und Karbonate aus dem zersetzten Harn niederschlagen und

mißt. Bei Tieren gelang es, den üblen Einfluß der Kastration durch Einheilung von Hodengewebe aufzuhalten (*Steinach*). Neuerdings hat man auch bei Kriegsverletzten durch Einpflanzung von Hodensubstanz in die Muskulatur die nach Vernichtung beider Hoden aufgetretenen Ausfallserscheinungen zu beseitigen vermocht.

Die männliche Harnröhre (Urethra virilis) besitzt in der Pars prostatica und membranacea sowie in der Fossa navicularis ein geschichtetes Plattenepithel, während die Pars cavernosa mit zylindrischem Epithel bekleidet ist. Abweichungen von dieser Regel kommen indes vielfach vor. Für gewöhnlich ist die Schleimhaut stark gefaltet und bildet zahlreiche Buchten. In der Mukosa, besonders an der Dorsalseite der Pars cavernosa liegen solitär und gruppenförmig kleine mit einem hellen Epithel ausgekleidete kolbige Ausbuchtungen, die Littreschen Drüsen. Endlich verlaufen parallel zur Urethra kurze epithelialbekleidete Paraurethralgänge, deren punktförmige Mündungen in die Harnröhre an der Dorsalseite der Pars cavernosa in einer Linie angeordnet sind. Vom Damm her beginnend wird die Harnröhre von einem Schwellkörper umgeben, der direkt an die Mukosa grenzt. Endlich findet sich in der Pars prostatica und membranacea eine innere glatte und eine äußere quergestreifte Muskelschicht, welche in der Pars cavernosa fast ganz fehlt.

2. Leichenerscheinungen.

Die postmortalen Veränderungen des Genitalsystems sind bedeutungslos. Nur bei vorgeschrittener Fäulnis fällt bisweilen eine mächtige Auftreibung des Hodensackes durch Gasbildung in der Subkutis auf. Derselbe Vorgang kann aber auch bei frischeren Leichen zur Beobachtung kommen, wenn gasbildende Bazillen schon intra vitam im Gewebe vorhanden waren und durch postmortale Vermehrung zu einer erheblichen Gasentwicklung Veranlassung geben.

Erwähnung verdient noch ein agonaler Vorgang, der Austritt von Samenflüssigkeit aus der Harnröhrenmündung. Dieser Befund wurde früher öfter zu den Symptomen des Erstickungstodes gezählt, hat indes keine pathognomonische Bedeutung, da er bei verschiedenen Todesarten beobachtet wird.

3. Störungen der Entwicklung.

Im Hinblick auf die Entstehung der Genitalien aus ursprünglich nicht differenzierten Anlagen ist es begreiflich, daß Entwicklungsstörungen zu gleichzeitiger Bildung von männlichen und weiblichen Geschlechtsdrüsen führen können. Sind auch in derartigen Fällen die Keimdrüsen fast ausnahmslos schwer verändert und daher funktionsuntüchtig, so darf man doch von echter Zwitterbildung, Hermaphroditismus verus, sprechen. Im Gegensatz dazu bezeichnet man als Hermaphroditismus spurius oder Pseudohermaphroditismus die Fälle, in welchen nur Keimdrüsen eines Geschlechtes vorhanden sind, während andere Abschnitte der Genitalien, insbesondere die äußeren Teile, beiden Genitalien zukommende Bildungen zeigen.

Der Hermaphroditismus verus kann bilateral, unilateral, lateral sein. Im ersten Falle sind Hoden und Ovarium auf beiden Seiten vorhanden, im zweiten auf der einen Seite, während die andere Seite nur eine Keimdrüse führt, im dritten findet sich auf der einen Seite ein Hoden, auf der anderen ein Eierstock. Die beiden ersten Fälle sind beim Menschen bisher äußerst selten festgestellt, der Hermaphroditismus verus lateralis hingegen ist mehrfach beobachtet worden. Stets

Die Leukoplakie, die auch im U

vorwiegend bei jugendlichen Individuen finden und eine besondere entzündliche Reizung (etwa durch Steine) nicht immer nachgewiesen werden kann, so ist auch an eine prosoplastische Entwicklungsstörung des Epithels des Wolffschen Ganges zu denken (s. S. 551).

Eine besondere Form der chronischen Entzündungen stellt die Malakoplakie (v. *Hansemann*) der Blase dar (Cystite en plaques). Es handelt sich um beetartige, selbst pilzförmig überhängende, kreisrunde oder ovale, stecknadelkopfgroße bis pfennigstückgroße Flecke von gelber Farbe, mit rötlichem Saume und dellenförmigem Substanzverlust, die sich aus eigenartigen großen phagozytären Zellen mit rundlichen, vielfach die Eisenreaktion gebenden Einschlüssen, die als Niederschläge von Salzen, als phagozytär aufgenommene rote Blutkörperchen, umgewandelte Bakterien usw. aufgefaßt werden, zusammensetzen. Gleiche Veränderungen finden sich ausnahmsweise auch im Ureter, Nierenbecken und der Niere selbst (*McDonald und Sewell*). Eine vielfach angenommene Beziehung zur Phthise besteht nicht (*Waldschmidt*).

Gelegentlich kc

püser Verdickungen

krankheit, welche d

die Blasenschleimhaut erzeugt wird.

Von spezifischen Entzündungen der Blase kommt praktisch nur die **Phthise** in Betracht. Sie ist vorwiegend deszendierender Natur, wie bereits bei der Phthise der oberen Harnwege genauer besprochen war. In frischen Stadien tritt sie in Gestalt miliarer Tuberkel und lentikulärer Geschwüre auf, welche in der Umgebung des infizierten Ureters gruppiert sind und von dort zum Blasenhals ziehen, später aber die ganze Blase, wenigstens in ihren abhängigen Teilen, bedecken können. Seltener sind isolierte Geschwüre an der Blasenrückwand ohne Trigonumveränder durch die phthisischen Prozesse an den vertieft. Fließen die lentikulären Geschwüre zusammen, so entstehen größere landkartenartige, zackig begrenzte Schleimhautgeschwüre mit Tuberkeln am Rand entwickelt sich eine Verdickung derselben ch eine gewisse Ähn- n des Blasengrundes hervorgerufen wird. Der Harn ist meist sauer, oft blutig gefärbt, bei Mischinfektion leicht alkalisch, enthält Phthisebazillen.

Bei **Syphilis** sind Gummata besonders im Trigonum beobachtet.

7. Regeneration und Hypertrophie.

Über die Regenerationsprozesse an der Blase ist nichts Besonderes zu sagen. Experimentelle Implantations- und Deckungsversuche mit Darmschleimhaut oder Netzstücken bei Wanddefekten der Blase haben gute Resultate ergeben. Am wichtigsten ist die Hypertrophie der Muskulatur, die sich infolge erhöhter Arbeit bei Verengerungen des Harnausflußrohres oder bei entzündlichen Schwellungen der Wand und Reizungen der Muskulatur oder beiden zusammen einstellt. Je länger die Erkrankung dauert, um so stärker entwickelt sich das Bild der Balkenblase. Die Hauptmuskelzüge

der Urethra. Es klafft ein mehr oder minder großer Teil derselben meist nur der Eichelabschnitt an der unteren Seite, und bedingt die recht häufige, **Hypospadie** genannte, Anomalie. Als **Epispadie** bezeichnet man die wesentlich seltenere Spaltbildung an der oberen Seite des Penis. Von Mißbildungen des Penis sind noch Aplasie, Verdoppelung und kongenitaler Defekt des Präputiums zu nennen. Die abnorme Länge und Enge der Vorhaut (**Phimosis**) zählt zu den häufigsten angeborenen Störungen.

Eine praktisch nicht unwichtige Bildung sind die akzessorischen Gänge des Penis. Es sind mit Schleimhaut bekleidete Kanäle von verschiedener Länge (bis 20 cm), die parallel mit der Harnrohre verlaufen und meist an der Eichel mit der Urethra münden. Die ventral von der Urethra gelegenen verdanken ihre Entstehung wohl einer abnormen Abspaltung von Epithelpartien der Raphe, während die dorsalen Gänge verschieden gedeutet werden.

Bisweilen findet sich eine kongenitale Hypoplasie eines oder beider Hoden (Mikrorchie), die sowohl neben anderen Bildungsanomalien, als auch unabhängig von solchen auftreten kann. Bei völliger Aplasie des Hodens ist in der Regel der zugehörige Nebenhoden, wenn auch verkümmert, nachweisbar. Die doppelseitige Hypoplasie der Hoden vergesellschaftet sich meist mit mehr oder minder ausgesprochenen Störungen des Gesamtorganismus, deren Komplex man nach dem Vorgang von Tandler und Groß vielfach als „eunuchoid" bezeichnet. Man kann dabei zwei Typen unterscheiden. Der eine zeichnet sich durch größeres Längenwachstum, der andere durch starken Fettansatz, beide durch hohe Stimme, stärkere Entwicklung der Brüste, mangelhaften Bartwuchs, und andere der weiblichen Körperform und Behaarung sich nähernde Eigentümlichkeiten aus.

In seltenen Fällen kommt ein erworbener Schwund der männlichen Keimdrüsen, gepaart mit Fettsucht, zur Beobachtung. Die Ursache dieses eigenartigen als Dystrophia adiposogenitalis oder Adipositas hypogenitalis bezeichneten Krankheitsbildes ist oft in einer Erkrankung der Hypophysis, insbesondere ihres Hinterlappens oder der Epiphyse, seltener des Thymus und der Schilddrüse zu suchen. Daß Wechselbeziehungen zwischen diesen Organen und dem Genitalsystem vorliegen, geht aus zahlreichen Erfahrungen hervor. Bei kastrierten Tieren und bei Skopzen wird eine Vergrößerung des Hirnanhanges beobachtet; bekannt ist die Atrophie der Hoden bei gewissen Geschwulstbildungen an der Hypophysis. Verletzungen des Zwischenhirnbodens hat beim Hunde eine Zerstörung der spermatogenen Elemente zur Folge (*Aschner*).

Die Involution des Thymus scheint ebenfalls zur Keimdrüsenentfaltung in Beziehung zu stehen. Zerstörung des Genitals kann jene Involution hemmen, *ja eine Gewichtszunahme des Thymus hervorrufen. Umgekehrt* kombiniert sich häufig der durch Thymushyperplasie sich auszeichnende „Status thymico-lymphaticus" mit einer Hypoplasie des Genitals. Pathologische Zustände der Schilddrüse werden öfter von Funktionsstörungen des Genitals begleitet. In seltenen Fallen ist abnorm starke Genitalentwicklung bei krankhaften Störungen der Epiphyse beobachtet worden. Alles weist auf Wechselwirkungen zwischen den Keimdrüsen und anderen Drüsen mit innerer Sekretion hin. Endlich ist mehrfach eine Hypertrophie der Nebennieren bei Hypoplasie der Keimdrusen festgestellt worden.

kanal, Echinokokken aus dem Becken, fetale Bestandteile von Extrauteringraviditäten;

3. solche, die aus den Harnwegen stammen: Nierenepithelien, Zylinder, Blutkörperchen, Nierenbecken- und Blasenepithelien, Leukozyten, Eiweiß bei Lymphurie (?), Fett bei Chylurie (parasitärer [Filariosis] und nichtparasitärer [Kompression des Ductus thoracicus durch verkäste oder krebsige Lymphknoten mit Bersten der Lymphgefäße im Nierenbecken]) Lit. (*Port*), Gallenpigment usw.;

4. solche, die sich im Harn bilden. Dahin gehört Gas bei fauliger Zersetzung des Harnes, ferner die aus dem Harn sich abscheidenden Sedimente, endlich die Steinbildungen

Die Sedimentierungen erfolgen als Inkrustationen bei Schleimhautentzündungen oder in der Regel erst postmortal. Nach der Zusammensetzung und Reaktion des Harnes kommt es zu folgenden Arten von Sedimentierungen:

a) bei saurer Reaktion: Harnsaures Natron — amorph, gelbrotes Sedim. lateritium, Harnsäure — Wetzsteinform, Cystin — sechsseitige durchsichtige übereinander geschichtete Tafeln. Tyrosin und Leucin bei akuter gelber Leberatrophie;

b) bei neutraler Reaktion: Oxalsaurer Kalk — Oktaeder. Briefkouvertform:

c) bei alkalischer Reaktion: Harnsaures Ammoniak — Stechapfelform, Phosphorsaure Ammoniak-Magnesia — Sargdeckelkristalle, Phosphorsaurer Kalk — amorph, Kohlensaurer Kalk — amorph.

Sehr selten sind Xanthin, Hippursäure, blaue Kristalle von Indigo.

Die Steine sind die wichtigsten Fremdkörper: Je nach der Größe und der Menge der Steine spricht man von Harnsand, Harngrieß, Harnsteinen. Nicht alle in der Blase gefundenen Steine sind dort gebildet, d. h. autochthon entstanden, sondern sind zum Teil aus den harnleitenden Wegen eingewandert.

Eine Trennung der Harnsteine wird am besten unter möglichster Berücksichtigung der Pathogenese vorgenommen, welche zwei große Gruppen, die nichtentzündlichen und die entzündlichen Steinbildungen, aufzustellen gestattet. Nach Kleinschmidt hätten wir in der ersten Gruppe zunächst diejenigen Steine zu unterscheiden, welche als sogenannte Kernbildner den wichtigsten Anlaß zum weiteren klinisch bemerkbaren Steinleiden geben. Diese Kernsteine bilden sich vor allem im Nierenbecken und können auch als primäre, nichtentzündliche Steinbildungen bezeichnet werden. Denn ihre Entstehung ist ausschließlich auf eine längerdauernde oder auch plötzlich eintretende Übersättigung des Harnes mit steinbildenden Substanzen zurückzuführen.

Zu diesen primären, nichtentzündlich entstehenden Steinbildungen (einfachen Kernsteinen) gehören folgende Steine:

1. die primären Uratsteine — vorwiegend aus harnsaurem Ammoniak, daneben auch aus harnsaurem Natron, zum Teil auch aus freier Harnsäure bestehend. Es sind relativ kleine, bis hirsekorngroße, gelbbräunliche Steinchen, die in reiner Form, wie bereits früher erwähnt, im Nierenbecken gefunden werden. Sie sind die wichtigsten Kernbildner überhaupt und entstehen bei plötzlicher Übersättigung des Harns mit Harnsäure, wie das vor allem beim Harnsäureinfarkt der Neugeborenen in den ersten Tagen nach der Geburt, aber auch sonst bei plötzlich einsetzenden Stoffwechselstörungen der

B. Pathologische Anatomie des Hodens und Nebenhodens.

1. Störungen des Stoffwechsels.

Der Zustand der Geschlechtsdrüsen wird beeinflußt von dem allgemeinen Ernährungszustande des Individuums. Bei chronischer Kachexie, vor allem bei chronischer destruierender Tuberkulose, sind die Hoden klein, schlaff. Hat die Krankheit bereits in den Pubertätsjahren eingesetzt, so bleibt das Organ in seiner Entwicklung erheblich zurück. So trifft man bisweilen völlig unentwickelte Hoden bei jungen Männern, die seit der Kindheit an schwerer Knochentuberkulose leiden oder mit Rachitis tarda und mit Kretinismus behaftet waren. Manche chronische Allgemeinstörungen verändern zwar das Aussehen des Hodens nicht, heben aber die Spermatogenese völlig auf. So sistiert in der Mehrzahl der Fälle die Samenbildung bei habituellen Säufern. Man findet dabei die Wandung der Samenkanälchen verdickt und von hyalinem Aussehen, das Lumen eng und erfüllt mit zylindrischen und kubischen Zellen. Daß Erkrankungen mancher endokriner Drüsen den Hoden stark beeinflussen, ist bereits besprochen worden.



Fig 365 Atrophische Samenkanälchen zwischen gut erhaltenen (Vergr 30mal) Elastinfärbung

Daß auch psychische Momente die Spermatogenese beeinflussen, beweist die Angabe, daß bei Soldaten, die im Felde gestanden, auch unabhängig von Erschöpfungszuständen ein Sistieren der Samenbildung beobachtet wurde.

Von regressiven Metamorphosen ist eine stärkere *Pigmentablagerung* bei *Greisen* öfter vorhanden. Eisenhaltiges Pigment findet man bisweilen bei schweren Anämien und bei Hämachromatosen anderen Ursprunges (so bei Bronzediabetes) in größerer Menge in den Samenkanälchen und im Bindegewebe angehäuft. Geringere Mengen lassen sich bei kachektischen Individuen, speziell bei atrophischen Säuglingen oft nachweisen. Der Fettgehalt der Epithelien wechselt unter normalen Bedingungen sehr; vor der Pubertät ist in der Regel nur im interstitiellen Gewebe, nicht in den Epithelien der Kanälchen Fett vorhanden. Amyloidentartung der Hodengefäße kann sich an allgemeine Amyloiddegeneration anschließen. Im allgemeinen läßt sich die Spermatogenese noch in den höchsten Altersstufen nachweisen, doch sind die Kanälchen bei Greisen in der Regel enger, die Wandung ist dicker.

Recht häufig trifft man bei Männern in den mittleren und höheren Lebensjahren verödete Gänge, die durch ihre Enge, das hyaline Aussehen der Wandung, den Schwund der Epithelien auffallen. Bald bilden diese obliterierten Samenkanälchen nur kleine, unregelmäßige Herde, die mit Vorliebe dicht unter der Albuginea sitzen, bald schmale Streifen. Bei makroskopischer Besichtigung sind sie nicht erkennbar;

Die chemische Zusammensetzung der Steine ändert sich in dem Augenblicke, wo der Harn einer entzündlichen Zersetzung und damit sehr haufig einer ammoniakalischen Gärung unterliegt. Dann entstehen die entzündlichen Steinbildungen, die ebenfalls wieder primäre (entzundliche Kernsteine) oder sekundäre Bildungen (entzündliche Schalensteine) darstellen können.

Bei den entzündlichen Kernsteinen kommt es zu einer direkten Ausfällung der reichlich gebildeten phosphorsauren Ammoniakmagnesia und des harnsauren Ammoniaks, d. h. zur Bildung primärer entzündlicher Phosphatsteine.

Bei den entzündlichen Schalensteinen konnen folgende zwei Möglichkeiten vorliegen:

1. Die Niederschlagsbildungen finden um einen von außen eingeführten Fremdkörper oder um abgestorbene Gewebsmassen, Parasiteneier usw. statt. Dann handelt es sich um die sogenannten Fremdkörpersteine. Auch Bilharziaeier können als Fremdkorper wirken und Harngrießbildung veranlassen. Im wesentlichen sind jedoch die bei Bilharziakranken gefundenen Steinbildungen rein entzündlicher Natur und keine Fremdkörpersteine.

2. Oder die Entzündung der Blase und Harnwege setzt ein, nachdem bereits eine nichtentzündliche Steinbildung vorausgegangen ist, wobei diese nichtentzündliche Steinbildung durch Erschwerung des Harnabflusses, oder durch die zu ihrer Entfernung notwendig gewordenen therapeutischen Eingriffe erst die Veranlassung zur Infektion der Harnwege gegeben hat. Dann kommt es zu Niederschlagsbildungen der phosphorsauren Ammoniakmagnesia und der begleitenden harnsauren Ammonsalze um den nichtentzündlich gebildeten Stein, welcher entweder ein Kernstein oder ein Schalenstein sein kann, gewöhnlich aber der letzteren Gattung angehort. Ein solcher Stein besteht dann aus drei genetisch verschiedenen Formationen:

a) dem Kernstein, infolge vorübergehender Harnsäureausschüttung entstanden;

b) der nichtentzündlich gebildeten Schale, durch Ankristallisierung steinbildender Substanzen aus dem unveränderten Harn;

c) der entzündlichen Schalenbildung durch Auskristallisierung steinbildender Substanzen aus dem ammoniakalisch zersetzten Harn.

Solche Steine, welche genetisch ganz verschiedene Steinbildungen umfassen, werden als Kombinationssteine bezeichnet.

In seltenen Fällen scheinen reine Phosphatsteine (z. B. Struvitsteine, *Pommer*) als primäre Steinbildung vorzukommen. Sehr selten sind sogenannte Eiweißsteine, welche aus einer weichen, schneidbaren, schwer löslichen, eiweißartigen Substanz bestehen (*Morawitz* u. *Adrian*), z. T. mit den Reaktionen des Amyloids (*M. B. Schmidt, Miyauchi*) und Bakteriensteine, aus dichten Bakterienrasen aufgebaut (*Schmorl*, Lit. *Rieß*). Nach anderer Ansicht wären die Bakteriensteine als ursprüngliche Fibrinsteine mit bakterieller Infektion aufzufassen, deren Fibrinbestandteile allmählich durch die Bakterien abgebaut werden (*Bornemann*).

Als besondere Einlagerungen in die Harnsteine seien Farbstoffe, besonders der Indigo erwähnt, welcher dem Stein schon makroskopisch eine blaue Färbung verleihen kann (*Pfeifer*). Der Indigo entstan[illegible] Eiweiß innerhalb der Harnwege (Blut?) oder [illegible] Indikan (*Hoppe-Seyler*). Scharf davon zu tre[illegible] durch medikamentös eingeführtes und durch [illegible] blau (*Askanazy*).

Die Bedeutung der Steine ist verschieden: die nicht entzündlich entstandenen Kern- oder Schalensteine, ob eingewandert oder autochthon, können, wie schon erwähnt, durch mechanische Reizung und ventilartigen Verschluß der Harnausflußbahn Infektionsgelegenheit und Zystitis bedingen. Diese Zystitis kann zur

rhagisch infarziert und bei längerer Dauer der Bluthemmung brandig. Die häufigste Ursache für solche schwere Zirkulationsbehinderung bildet die Torsion des Samenstranges (s. unten), doch hat man auch Hodeninfarzierung ohne nachweisbare Ursache entstehen sehen (*Volkmann*). Der Verschluß der abführenden Venen scheint, solange die Arteria deferentialis verschont bleibt, ohne ernste Folgen für das Organ zu verlaufen.

Traumatische Blutungen innerhalb des Hodens sind nicht häufig. Dagegen findet man öfter bei Neugeborenen, besonders wenn sie in Beckenendlage zur Welt kamen, eine starke Durchblutung, ja bisweilen eine völlige hämorrhagische Infarzierung der Drüse infolge länger anhaltender Quetschung und Stauung. Kleinste Blutextravasate trifft man sehr häufig bei asphyktisch geborenen Kindern. Die Blutung kann sich völlig resorbieren unter Hinterlassung von Pigmentresten. Endlich können her[illegible] Drüsensubstanz bei Skorbut, Hämophilie [illegible] und anderen Infektionskrankheiten [illegible]

3. Defensiv- und Restitutionsprozesse.

a) Akute Entzündungen und ihre Folgen.

Akute entzündliche Prozesse kommen im Nebenhoden wie im Hoden am häufigsten durch Fortleitung von den Harnwegen her zustande, seltener sind sie auf metastatische Vorgänge und Traumen zu beziehen.

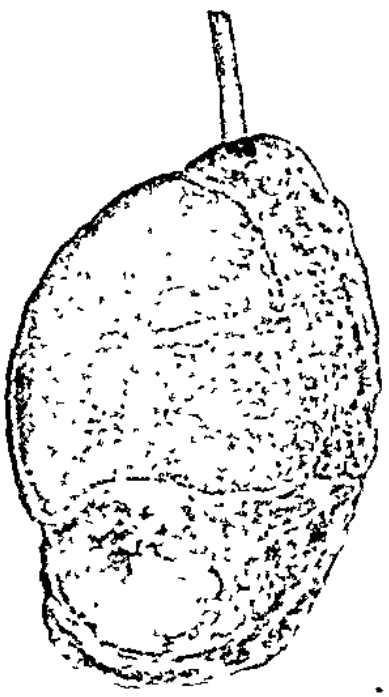

Fig 367. Abszeß im Nebenhodenschwanz. (Längsschnitt)

Von den fortgeleiteten Entzündungen des Nebenhodens kommt vor allem die **gonorrhoische Epididymitis** als die klinisch wichtigste und folgenschwerste Erkrankung in Betracht. Ihre Entstehung ist auf das Eindringen von Gonokokken aus der Urethra in die Samenwege zurückzuführen. Hier veranlassen diese Eitererreger entweder zunächst eine kontinuierliche Entzündung der Samenblasen und Samenleiter, oder sie siedeln sich mit Überspringung des Ductus deferens direkt im Nebenhoden an. Dort, wo der weite, gerade verlaufende Ductus deferens sich umbiegt und in den engen, stark geschlängelten Ductus epididymidis übergeht, kommt es am leichtesten zu einer Anhäufung der Kokken, und so erklärt es sich, daß wir gerade dort, am Anfangsteile des Nebenhodenschwanzes, am häufigsten der Lokalisation des gonorrhoischen Prozesses begegnen. Die Entzündung breitet sich von dort aus auf die angrenzenden Abschnitte aus und kann in den schweren Formen den ganzen Nebenhoden betreffen. Entsprechend der Ausbreitung finden wir nur einen Teil oder den ganzen Nebenhoden prall geschwollen.

Gleichzeitig mit der Epididymitis geht regelmäßig auch eine Entzündung des Serosaüberzuges einher und es schließt sich eine mehr

der Schleimhaut mehr knotige und diffus infiltrierende Plattenepithel-, Drüsen- und Gallertkrebse hervorgehen. Chorionepitheliomartige Wucherungen sind ebenfalls beobachtet.

Eine besondere Form von Geschwülsten stellen die bei Bilharziakrankheit nicht selten entstehenden polypös-krebsigen Umbildungen der Blase dar, welche sich auf dem Boden einer chronischen Zystitis (s. oben) entwickeln.

Aus den auf embryonale Entwicklungsstörungen zurückzuführenden Gewebskeimen gehen allerlei Mischgeschwülste sarkomatösen Charakters mit Einsprengungen von Knorpel, Knochen, osteoidem Gewebe, quergestreiften Muskelfasern, drüsenartigen Bildungen usw. hervor (Lit. *W. Fischer, Stumpf*). Einfachere Geschwülste der Bindegewebsreihe, Fibrome, Fibromyome, Fibromyxome, Myxosarkome werden auch schon bei Kindern beobachtet. Sie entwickeln sich meist nach innen, seltener nach außen subperitoneal. Alle diese Geschwülste nehmen mit Vorliebe ihren Ausgang vom Trigonum und besitzen meist einen lappigen polypösen Bau. Da das Trigonum aus dem unteren Abschnitt des Wolffschen Ganges besteht, wird die häufige Lokalisation komplizierter Geschwülste an dieser Stelle durch Verschleppung undifferenziert gebliebenen, irgendwie bei der Urnierenbildung ausgeschalteten Materials erklärlich. Metastasen solcher Geschwülste, besonders in den Lungen, sind beobachtet. Auch Kavernome kommen in der Blase vor. Sehr merkwürdig sind wegen ihrer Ätiologie die bei Arbeitern der Anilinfabriken beobachteten sarkomatösen Blasengeschwülste. Bei der relativen Häufigkeit, mit welcher gerade bei Reizungen durch Teerprodukte bösartige Geschwülste entstehen (Schornsteinfegerkrebs, Paraffinarbeiterkrebs) wäre eine ätiologische Beziehung im Sinne eines auslösenden Reizes nicht undenkbar.

Zystische Bildungen an der Hinterfläche der Blasenwand bei Männern werden auf Reste der Müllerschen Gänge zurückgeführt.

Sekundäre Geschwülste sind an der Blase recht häufig. Besonders sind hier Karzinome der Prostata, der Cervix und der Scheide, des Rektum zu nennen. Auch metastatische Krebsbildungen finden sich. Durch Zerfall der Karzinome kommt es zu Verbindungen der Blase mit den genannten Nachbarorganen.

Literatur.

Entwicklungsgeschichte. Felix in Keibel-Mall, Hdb d. Entw. 2. 1911. — Herxheimer, Frankf Zschr. f. Path 2 1908. — Meyer, R, Char. Ann 23. — Pohl, Diss. med. Greifswald 1909 — Policard (*Cytogenèse du tube urinaire chez l'homme*), Arch d'An. m 14. 1912. — Stahr (*Lymphapparat*), Arch f. Anat. u. Phys. 1900. — Wolff [illegible]

Normale [illegible]
Brödel, Ass. o [illegible]
[illegible]
1908. — Art [illegible]
1907. — Me [illegible]

Klinik. [illegible] *tions renales*, Paris 1905. — Ep-
pinger, H. [illegible] u. Zuckerkandl, H. d Urologie,
Wien 1904. - [illegible] *der Nierenkrankheiten*), Vüff, Mülit.

bei anderen Infektionskrankheiten — Typhus, Zerebrospinalmeningitis — beobachtet worden. Der Nebenhoden ist in toto oder zum großen Teil dann prall gespannt, und auf dem Durchschnitt ist das lebhaft gerötete Gewebe von kleinen, den Kanälchen entsprechenden Herden durchsetzt, aus denen sich Eiter ausdrücken läßt. Das histologische Verhalten der metastatischen Nebenhodeneiterung gleicht im wesentlichen dem bei der fortgeleiteten Entzündung. Auch hier nimmt der Prozeß vom Innern der Kanälchen seinen Ausgang und es liegt daher nahe, eine Ausscheidung der Eitererreger aus dem Blute in die Samenwege anzunehmen. In manchen Fällen wird die Deutung der Epididymitis als metastatische oder als fortgeleitete dadurch erschwert, daß neben der allgemeinen Bakteriämie eine lokale Erkrankung im uropoëtischen System sich findet. Beide Formen der Nebenhodenentzündung können einseitig oder doppelseitig auftreten.

Die Folgen der Epididymitis, besonders der gonorrhoischen Form, sind dadurch bedeutungsvoll, daß die Samenwege an den ergriffenen Abschnitten zerstört, von schwieligem Gewebe umwachsen, undurchgängig werden. Da nun in dem am häufigsten betroffenen Nebenhodenschwanz und auch im Körper nur ein vielfach gewundener Kanal verläuft, hebt sein Verschluß dauernd den Abfluß des Hodensekrets auf. Hat die Erkrankung beide Nebenhoden geschädigt, so wird das [illegible] von Samen-

[illegible] derung kommt

[illegible] die sich mit Spermatozoen, abgestoßenen Zellen und deren Degenerationsprodukten füllen. Die zelligen Gebilde zerfallen in feinkörniges Fett, dazwischen liegen Corpora amylacea und hyaline Massen. Bei äußerer Besichtigung fällt an solchen Nebenhoden die pralle Füllung der Kanäle mit einer weiß durchschimmernden, milchähnlichen Flüssigkeit auf (vgl. Fig. 387). Beim Durchschneiden fließt, im Gegensatz zu dem Verhalten des normalen Nebenhodens, reichlich klare oder milchige Flüssigkeit von der Schnittfläche ab. Wo man einen derartigen Befund antrifft, wird man ausnahmslos Spermatozoen in der zugehörigen Samenblase vermissen

Auf den Hoden selbst übt die dauernde Behinderung des Sekretabflusses in der Regel keinen schädigenden Einfluß aus. Das Organ bewahrt seine Größe und sein Aussehen, und auch die mikroskopische Untersuchung zeigt, daß die Spermatogenese ungestört weiter stattfinden kann. Man muß demnach annehmen, daß das im Hoden gebildete Sekret beständig von dem reichlich entwickelten Lymphgefäßsystem des Organs aufgesogen wird und hierdurch eine Sekretstauung innerhalb des Hodens vermieden wird. Solche Individuen bewahren trotz doppelseitiger Erkrankung und trotz ihrer durch die Azoospermie bedingten Zeugungsunfähigkeit doch normalen Geschlechtstrieb und verhalten sich in keiner Weise wie Kastrierte. Es spricht diese Erfahrung für die hohe Bedeutung der inneren Sekretion der Geschlechtsdrüsen.

Weit seltener als im Nebenhoden treten akute Entzündungen des Hodens (Orchitis) infolge einer Fortleitung eitriger Prozesse von den Harnwegen her auf. Zwar schließen sich gelegentlich an Gonorrhoe und Zystitis nach vorheriger Erkrankung des Nebenhodens Eiterungen im Hoden selbst an, doch beschränken sich diese in der Regel auf die der Epididymis nächstliegenden Partien und bilden nur selten isolierte Herde mitten im Parenchym. Das Übergreifen der Infektion vom

z path. Anat. 64. 1918. — Ders. (*Hyaline Glomeruli*), Beitr. z. path. Anat. 45. 1901. — Ders. (*Niere u. Hypertonie*), Verh. D. path. Ges. 15. 1912. — Herzog (*Phosphorvergiftung*), Diss. med. Leipzig 1909. — Heß, O. (*Bacterium coli-Infektion d. Harnwege*) Mitt. Grenzgeb. [illegible] Hirsch (*Kriegsnephritis*), Verh. D. Kongr. [illegible] *Nephritis bei Syphilis*), D. m W. 1913, [illegible] *larn*), D m W. 1916, Nr. 40. — Horn Festschrift 1902 [illegible] — [illegible] Ders. (*Herzhyperr*[illegible] und D Arch. f. klin. Med 94. 1908. — Ders (*Metallaxie bei Nephrozirrhosen*), Virch. Arch. 221. 1916 — Kampmann (*Nierentuberkulose*), Diss med Freiburg 1913. — Kayser-Petersen (*Fettinfarkt*), Diss med. Freiburg 1912. — Kielleuthner (*Blasenschüsse*), Beitr. z. klin. Chir. 100 1916 — Kleinschmidt (*Die Harnsteine*), Berlin, Springer 1911. — Klemensiewicz, Lubarsch u Ziegler (*Ödem*), Verh. Ges. D. Naturforscher u. A. 1912. — Knack (*Feldnephritis*), Zschr. f. Urol. 11. 1917. — Kolisko (*Abnormer Ureterenverlauf*), Anat. Anz. 34. 1909. — Kraus *Bakterien d. ges. u. kranken Harnwege*) in Frisch u. Zuckerkandl, H. d. Urologie I. 1904. — Kumita, Mitt. Grenzgeb 20 1909 — Kühn (*Kalkinfarkt*), Virch. Arch. 225. 1918. — Kümmell (*Perirenales Hämatom*), Zschr. f. neurol. Chir. 3. 1914. — Laewen (*Perirenales Hämatom*), Zbl f Chir. 113 1912. — Landau (*Fettsekretion*), D Arch. f. klin. Med. 115. 1914 — Lange (*Infarkt*), Frankf. Zschr f. Path 6 1911 — Langhans (*Glomer*[illegible] Lavoni[illegible] (*Perirena*[illegible] *Untersuc*[illegible] 1912. — [illegible] *prüfung* [illegible] *veränderi*[illegible] 1910, Nr. [illegible] Zbl f. P[illegible] 1917. — [illegible] (*Malakop*[illegible] Rostock [illegible] — Mey[illegible] Ernst ([illegible] Arch 141. 1895. — Meyer, Robert (*Doppelter Ureter*), Virch Arch. 187. 1907. — Ders. ([illegible] *moren*), Zschr. f. gyn. Urologie 2. 1911. — De[illegible] *Harnblase*), Zschr. f Geburtsh. 64 — Ders. (*Ver*[illegible] Arch 204 1911. — Minkowski (*Perirenale Hydronephrose*), Mitt. Grenzgeb. 16. 1906 — Miura (*Glykogen*), Notizen path Forschung 22. 1913. — Miyenchi (*Amyloidhaltige* [illegible] 5. — Morawitz u. Adrian (*Eiweißsteine*), Mitt. [illegible] *ißbildungen*), Beitr. z. path Anat. 59. 1914 — Munk Zschr. f. klin. M. 78. 1913 — Ders (*Lipoide d.* [illegible] 30. — Nauwerck (*Morbus Brightii*), Beitr. z. path. [illegible] — Nowicki (*Harnblasenemphysem*) [illegible] 15 1914. — Oka [illegible] Virch. Arch 214. [illegible] *Regeneration*), J. of [illegible] 1913 — Oppen- [illegible] *nephrose*), J. of m. [illegible] — Orth (*Atrophie* [illegible] *folgen d. Arterien-* [illegible] — Ders., Lehrbuch. — Ders (*Hydrone-phrose*), Virch Arch 202. 1910 — Ders. ([illegible] Ge-sellschaft 1895. — Perrando ([illegible] Pfeifer (*Indigo in* [illegible] Derm St. 20 191[illegible] (*Hydronephrose*), [illegible] 1906. — Prym [illegible] *kung d. Harns*[illegible] Grenzgeb 16 1[illegible] Regner (*Zystie*) [illegible] f Hlk. 26 1905 [illegible] D Zschr. f. Chir [illegible] 1913 — Ders., *Nephritis und Al*[illegible] *trophie*, Virch Arch 88 1882 — [illegible] Arch [illegible] 1910. — Ders (*Schrumpfniere*), Virch. Arch 222 1916 — Rieß (*Konkrement*), Diss. med.

Auch das mikroskopische Bild der Fibrosis testis ist ein wechselndes In manchen Fällen ist das interstitielle Bindegewebe intakt. Samenkanälchen grenzt an Samenkanälchen, aber die epitheliale Auskleidung derselben ist völlig zerstört. Die Wandung der Gänge ist verdickt, von hyalinem Aussehen; das Innere wird von einer hyalinen kernarmen Masse gebildet. Nur der elastische Anteil der Kanalwandung hat sich erhalten und läßt bei spezifischer Färbung den Verlauf der Tubuli genau nachweisen. Hier liegt eine primäre Degeneration des Kanälchenepithels vor, die zu völliger Verödung der Gänge führt. Entzündliche Veränderungen und Residuen von solchen können dabei vollständig fehlen. Dagegen trifft man nicht selten eine stärkere Vermehrung der Zwischenzellen.

Anders liegen die Verhältnisse in einer anderen Gruppe von Fällen. Hier ist das interkanalikuläre Gewebe von kleinen Rundzellen in verschiedener Dichtigkeit durchsetzt. Die Kanäle werden dadurch auseinandergedrängt,

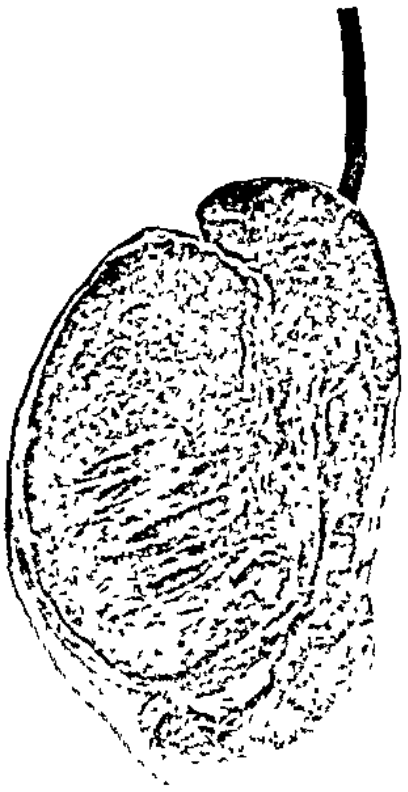

Fig 308. Fibrosis testis unbekannten Ursprungs (Längsschnitt) Im unteren Pol des Hodens streifige weiße Schwielen.

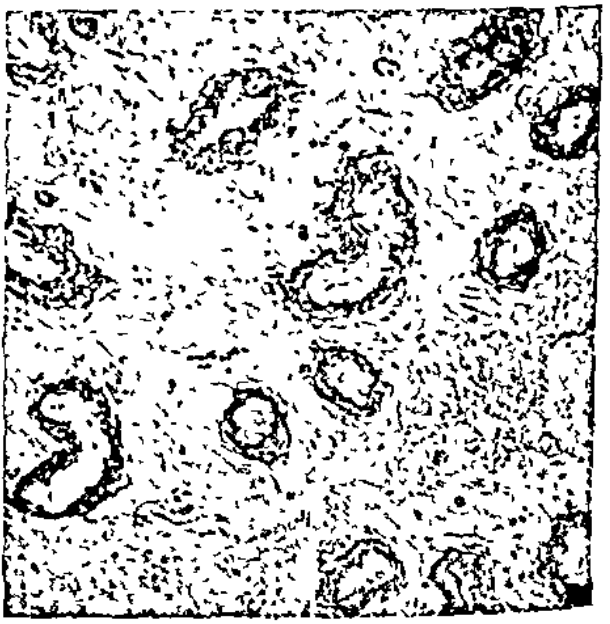

Fig 309. Fibrosis testis (Vergr. 160mal) Elastinfärbung Atrophische Samenkanälchen, deren Epithel völlig zerstört ist, deren elastische Wandschichten sich erhalten haben. Zwischen den Kanälchen zellarmes Bindegewebe.

ihre Epithelien gehen zugrunde, das Lumen der Gänge obliteriert, die Wandungen derselben sind verdickt, von homogener Beschaffenheit. Auch hier erhält sich das Elastin der Kanalumhüllung lange. In derartigen Fällen geht also Hand in Hand mit einer schweren parenchymatösen Degeneration und Nekrose der Epithelien eine ausgesprochene chronische interstitielle Entzündung einher, und es bleibt nur zweifelhaft, ob man die primäre Erkrankung im Parenchym oder im Stroma oder in beiden gleichzeitig voraussetzen soll.

In der einen wie der anderen Gruppe von Fällen geht bei längerer Dauer der Erkrankung auch der elastische Anteil der Wandung schließlich zugrunde, und man findet dann in breiten Bindegewebsflächen keine Gänge mehr, sondern nur noch Trümmer von elastischen Fasern als letzte Überbleibsel derselben.

X.

Männlicher Geschlechtsapparat.

Von

M. SIMMONDS.

Mit 42 Figuren im Text.

A. Allgemeine Bemerkungen.

1. Entwicklungsgeschichte, Anatomie, Histologie, Physiologie.

Die Uranlage des Genitalsystems ist mit dem des uropoetischen eng verknupft und in den frühesten Stadien für beide Geschlechter die gleiche. Sie beginnt mit der Bildung der zu beiden Seiten der Wirbelsaule gelegenen Urnieren nebst ihren Ausfuhrungsgangen, den Urnierengangen. Weiterhin verdickt sich das der Urniere aufliegende Cölomepithel an einer Stelle zu dem später durchgangig werdenden Müllerschen Gang, an einer anderen Stelle zum Keimepithel.

Der wesentliche Teil der Geschlechtsdrüse, die gewundenen Samenkanalchen, leitet sich vom Keimepithel ab, wahrend das Rete testis und die Epididymis vom vorderen, die Paradididymis vom hinteren Abschnitt der Urniere abstammen. Der Urnierengang liefert Samenleiter und Samenblaschen. Die Müllerschen Gange, die beim weiblichen Geschlecht zu Uterus, Eileiter und Vagina sich entwickeln, verkummern beim männlichen bis auf den kaudalen Rest, der zum Sinus prostaticus (Uterus masculinus) wird, und den kranialen Rest, dessen Rudiment die Nebenhodenhydatide darstellt.

Ursprünglich liegen die Hoden neben den Nieren, dann treten sie herab, wobei das vom unteren Rande des Urnierenganges zur Leiste gehende Leistenband als Gubernaculum Hunteri eine Rolle spielt. Im 5. Fetalmonat liegt der Hoden im Becken, im 8. am Leistenkanal, beim Neugeborenen in der Regel im Hodensack. Dabei nimmt der Hoden seinen Peritonealuberzug mit herab, den Processus vaginalis, der sich erst spät vom ubrigen Bauchfell abtrennt und dann die geschlossene Tunica vaginalis propria bildet.

Der Urnierengang mündet schon früh in den Sinus urogenitalis ein, der einen Teil der Kloake darstellt. Weiterhin schiebt sich dann eine Scheidewand zwischen Rektum einerseits, Allantois und Sinus urogenitalis andererseits ein. Am vorderen Rand der Kloake hat sich inzwischen der Geschlechtshöcker gebildet, von dem nach hinten die Geschlechtsrinne verläuft. Seitlich von diesen heben sich die Geschlechtsfalten und -wülste empor. Der Geschlechtshöcker wird zum Penis. Die Geschlechtsrinne schließt sich von beiden Seiten her, vom Darm aus beginnend, und bildet so die Urethra. Die

Fällen von **Epididymitis phthisica** ist der ganze Nebenhoden in einen wurstförmigen, von rahmähnlichen, erweichten, oder von festeren Käsemassen durchsetzten Körper verwandelt, der raupenförmig dem Hoden aufsitzt und auf dessen Längsschnitt man oft noch in dem verkäsenden Gewebe die Zentren der zerfallenen Kanäle erkennen kann. In anderen Fällen wieder findet sich nur ein isolierter größerer Käseknoten im Nebenhodenschwanz, seltener im Körper oder Kopf. Die Affektion kann sich auf einen Nebenhoden beschränken oder beide befallen.

Die **allerfrühesten Stadien der Nebenhodenphthise** sind kenntlich an der prallen Füllung eines Kanälchenkomplexes mit gelblich durchscheinendem Inhalt. Mi-

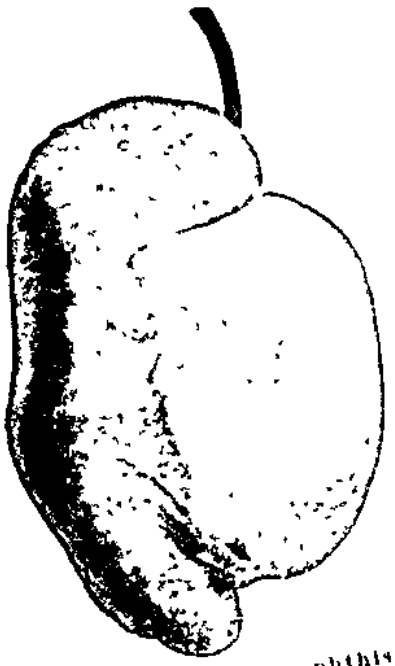

Fig. 370. **Nebenhodenphthise.** Wurstförmige Auftreibung der Epididymis. Außenansicht.

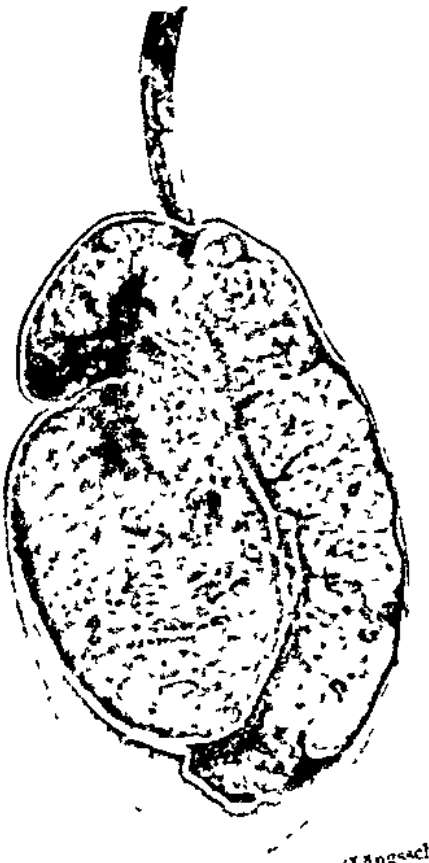

Fig. 371. **Nebenhodenphthise** (Längsschnitt). Der Nebenhoden ist von käsigen Herden durchsetzt, die Tuberkulose greift am oberen Pol vom Nebenhoden auf den Hoden über. Mitten im Hoden findet sich eine weite Schwiele.

kroskopisch erweist sich dieser als aus desquamierten Epithelien, Eiterzellen, Fettmolekülen bestehend und durchsetzt von Tuberkelbazillen. Weiterhin wird das Kanälchenepithel nekrotisch, die Wandungen der Gänge und das interkanalikuläre Gewebe sind von Rundzellen durchsetzt, es treten riesenzellenhaltende Miliartuberkel hervor, während makroskopisch nichts von einer Knötchenbildung wahrnehmbar ist. In einem späteren Stadium wandelt sich das Gewebe, vom Zentrum der Kanälchen beginnend, in eine Käsemasse um, in welcher die Grenze des Ganges nach Zerstörung der elastischen Gewebslamellen völlig schwindet.

Bei raschem Fortschreiten des Prozesses kann die eitrige Schmelzung der Käsemassen zum **Durchbruch in den Scheidenhautsack** und zu eitriger Periorchitis führen. Häufiger ist es, daß es zu serösen und fibrinösen Entzündungen der Tunica vaginalis propria kommt mit nachfolgender Verwachsung der Blätter. Bisweilen verwächst der er-

Am Ductus epididymidis verbreitert sich die Muskellage, das Flimmerepithel wird mehrschichtig. Die Wand des Ductus deferens besteht aus einer derben Bindegewebsschicht, einer inneren und äußeren longitudinalen und einer mittleren zirkulären Muskelschicht, endlich aus der stark gebuchteten, mit Zylinderzellen bekleideten Schleimhaut. Die Mukosa der Samenblase ist ebenfalls mit Zylinderepithelien ausgestattet und trägt zahlreiche einfache und verzweigte Drüschen.

Die Prostata baut sich aus glatten Muskelfasern und Bindegewebe auf und enthält reichlich alveolar-tubulöse Drüsen mit zweischichtigem Epithel (*Petersen*). In den Drüsenblaschen findet man häufig verschieden große, geschichtete, Amyloidreaktion gebende Gebilde — die Corpora amylacea —, deren Entstehung auf Umwandlungsvorgänge des Drüsenepithels zurückgeführt wird. Bei älteren Individuen finden sich in den Drüsen öfter gröbere, schwarze, kornige und zackige Konkretionen, die als schnupftabakähnliche Körner auf der Schnittfläche sich präsentieren. Die Cowperschen Drüsen haben tubulösen Bau und sind mit einfachem Zylinderepithel ausgestattet.

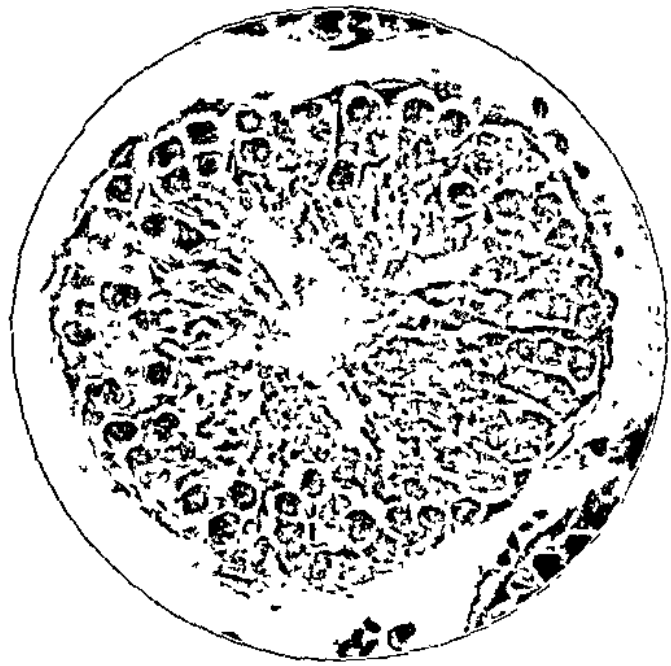

Fig. 362. Samenkanälchen vom Meerschweinchen im Querschnitt. (Vergr. 200 mal.)

Infolge der Nachbarschaft der Urnanlage von Nebennieren und Geschlechtsorganen kommt es leicht zu Verschleppung von Nebennierenkeimen zu den Genitalien. So finden sich in größerer Häufigkeit zwischen Hoden und Nebenhoden, dann im Corpus Highmori und längs des Samenstranges akzessorische Nebennieren. Am häufigsten sind sie bei Neugeborenen und an der Umbiegung des Nebenhodenganges zum Samenleiter nachweisbar. Von diesen echten „Marchandschen Nebennieren" sind zu trennen die in der Paradidymis von Feten und Neugeborenen mikroskopisch nachweisbaren chromaffinen Körper (*Aschoff*).

Die physiologische Bedeutung der Keimdrüsen ist nicht auf die Samenbereitung beschränkt. Neben dieser äußeren Sekretion ist auch eine innere Sekretion des Organs vorauszusetzen, die wahrscheinlich wesentlich von den Zwischenzellen ausgeht. Aufgabe dieser inneren Sekretion ist die Erhaltung des Geschlechtstriebes und der sekundären Geschlechtsmerkmale, weiter eine Einwirkung auf Wachstums- und Stoffwechselvorgänge. Bei frühzeitiger Kastration kommt es daher zur Verkümmerung der Genitalien, Verzögerung der Epiphysenverknöcherung, Entwicklungsstörungen am Kehlkopf, mangelhafter Bartentwicklung, abnormer Entwicklung der Brustdrüsen, stärkerem Fettansatz und manchen dem weiblichen Geschlecht sich nähernden Eigentümlichkeiten der Körperform und des Charakters. Bei Verlust des Hodens nach der Pubertät werden Ausfallserscheinungen in der Regel ver-

Umgebung aus, und neue Tubuli werden in den Prozeß einbezogen, während an der Grenze des käsigen Gewebes Rundzelleninfiltrate und Riesenzellen auftreten. Die Kanalwandungen lassen sich noch eine Zeitlang in dem zerstörten Gewebe durch den histologischen Nachweis der resistenten elastischen Lamellen erkennen. Tuberkelbazillen sind regelmäßig, bisweilen in großen Mengen, nachweisbar. Die Mehrzahl der Autoren setzt eine Verbreitung des Prozesses vom Nebenhoden zum Hoden durch Verschleppung der Bazillen innerhalb der Kanälchen voraus. Andere schließen sich der Ansicht Bendas an, daß nicht im Lumen der Gänge, sondern durch die Lymphbahnen die Infektion verbreitet wird.



In manchen vorgeschrittenen Fällen ist infolge der Konfluenz der Infiltrate und des Fehlens isolierter Knötchen sowie durch regressive Metamorphosen die Diagnose der Hodenphthise, vor allem die Abgrenzung gegenüber der Syphilis und anderen chronischen Entzündungsprozessen sehr schwierig. Orth hat darauf hingewiesen, daß das Verhalten des Elastins, welches bei phthisischen Prozessen rascher zerstört wird, bei syphilitischen sich länger erhält, dabei verwertet werden kann. Nach Baumgarten genügt der Nachweis typischer Langhansscher Riesenzellen für die Diagnose der tuberkulösen Phthise, doch wird seine Angabe vielfach bestritten. Vor allem wichtig wird bei mangelhaftem Bazillennachweis der positive Ausfall eines Tierübertragungsversuches sein. Nicht zu übersehen ist die Möglichkeit, daß Tuberkulose sowie Syphilis gleichzeitig im Hoden Veränderungen setzen können.

Heilungsvorgänge sind auch bei Hodenphthise bisweilen zu verfolgen. An Stelle des Knötchens bildet sich ein kleiner fibröser Herd, innerhalb dessen noch Spuren elastischen Gewebes erkennbar sind. Gelegentlich findet man derartige zirkumskripte fibröse Herde in größerer Zahl neben frischeren Knötchen.

Die Entstehungs- und Ausbreitungsweise der Genitalphthise wird später besprochen werden (S. 605).

β) Lepra.

Lepröse Erkrankungen der männlichen Genitalien werden bei uns, entsprechend dem seltenen Vorkommen der Krankheit, wenig beobachtet. Das äußere Bild der Hodenlepra gleicht in der Regel dem der Fibrosis testis. Das Organ ist klein, schlaff, von zarten fibrösen Zügen durchzogen, aus denen sich die Kanälchen nicht hervorziehen lassen. Nebenhoden und Samenleiter zeigen makroskopisch, trotz ihres

haben dabei gleichzeitig andere Entwicklungsstörungen des übrigen Genitalsystems, speziell auch der äußeren Geschlechtsteile, vorgelegen.

Der **Pseudohermaphroditismus** wird als maskuliner oder femininer bezeichnet, je nach dem Vorhandensein männlicher oder weiblicher Geschlechtsdrüsen. Weiter unterscheidet man eine interne und eine externe Form, je nachdem die inneren oder nur die äußeren Genitalien Mischformen oder Verdoppelungen zeigen. So spricht man von Pseudohermaphroditismus masculinus internus, wenn der Müllersche Gang sich nicht genügend zurückgebildet hat und an Stelle des rudimentären Sinus prostaticus bei einem männlichen Individuum Uterus und sogar Tuben liefert.

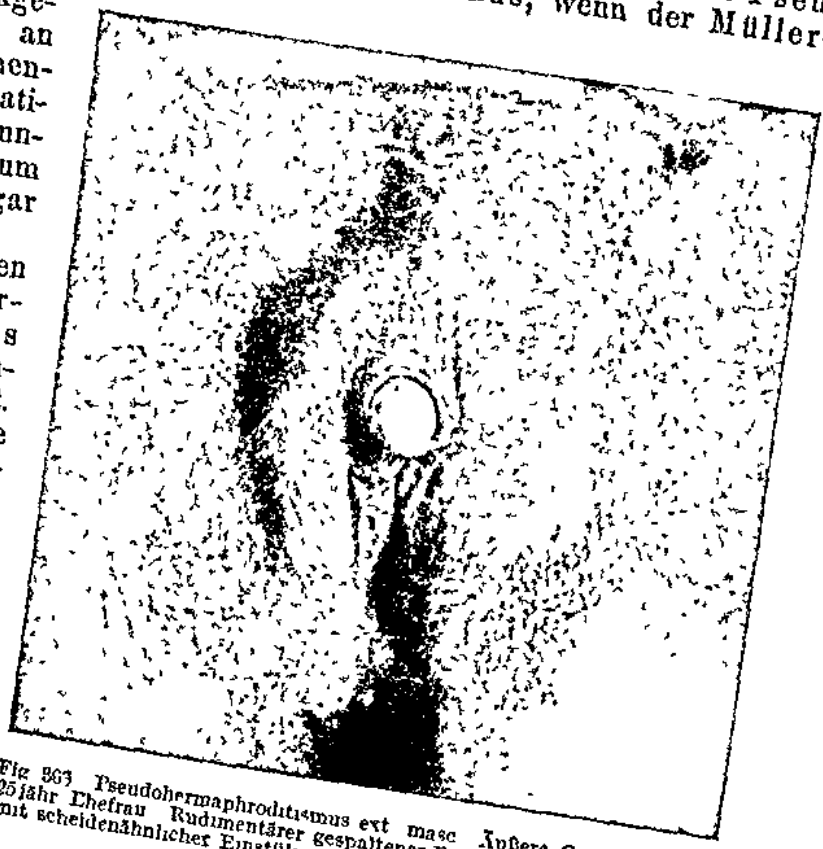

Fig. 363. Pseudohermaphroditismus ext. masc. Äußere Genitalien einer 25jähr. Ehefrau. Rudimentärer gespaltener Penis, Spaltung des Scrotum mit scheidenähnlicher Einstülpung, beiderseits hypoplastische Leistenhoden.

Am häufigsten ist der Pseudohermaphroditismus externus, besonders der Ps. ext. masculinus. Diese Bildung kommt dadurch zustande, daß der Geschlechtshocker sich nicht genügend kräftig zum Penis entwickelt, daß die Harnröhre sich nicht schließt und der Penis also undurchbohrt bleibt, daß durch mangelhaftes Entgegenwachsen der Geschlechtswülste die Entwicklung eines Hodensackes ausbleibt und statt dessen labienartige Wülste entstehen, zwischen denen die Harnröhre mündet. Die Hoden bleiben dabei in der Regel im Leistenkanal oder im Bauchraume stecken, und die Geschlechtsteile gewinnen dadurch bei äußerer Betrachtung ein völlig feminines Aussehen. Dazu kommt, daß bei allen Formen von Pseudohermaphroditismus das Individuum auch sonst, in Stimme, Charakter, Behaarung, Fettentwicklung, Kehlkopfverknöcherung, Eigentümlichkeiten des anderen Geschlechtes zeigt.

Benda schlägt vor, den Namen Pseudohermaphroditismus externus aufzugeben und von Scheinmännlichkeit (**Pseudarrhenie**) zu reden, wenn ein weibliches Individuum im Bau des äußeren Genitals männlichen Typus zeigt, von Scheinweiblichkeit (**Pseudothelie**), wenn ein männliches Individuum an den äußeren Genitalien Mißbildungen aufweist, die dem weiblichen Typus sich nähern.

Außer diesen hochgradigen Spaltbildungen an den äußeren Genitalien kommen auch beschränktere vor durch mangelhafte Schließung

Wirkung auf die Samenzellen ausüben und deshalb die Spermatogenese so früh aufheben. An die Zerstörung des Epithels und die Verödung der Gänge schließen sich sekundär interstitielle Veränderungen an.

7 Syphilis.

Hodenerkrankungen gehören zu den häufigeren Erscheinungen der viszeralen Syphilis bei **akquirierter** Lues. Im Gegensatz zur Tuberkulose **befällt der Prozeß fast immer den Hoden allein**, während am Nebenhoden Veränderungen selten zu konstatieren sind. Die Hodensyphilis tritt in zwei Formen auf, einmal unter Bildung von Gummiknoten, dann als diffuse fibröse Orchitis. Häufig kombinieren sich beide Formen.

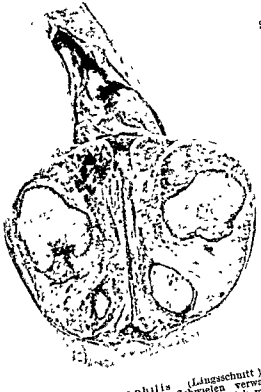

Fig. 326. Hodensyphilis (Längsschnitt). Das Hodengewebe ist völlig in Schwielen verwandelt. Innerhalb des fibrösen Gewebes finden sich mehrere zirkumskripte Gummen.

Die **Hodengummen** unterscheiden sich nicht von den Gummiknoten anderer Organe. Sie treten solitär oder multipel in linsen- bis haselnußgroßer Ausdehnung auf und bilden runde oder landkartenähnlich gestaltete gelbe Herde von elastischer Konsistenz, die stark über der Schnittfläche vorspringen. Selten zeigen sie zentrale Erweichung. In späteren Stadien sind sie scharf gegen die Umgebung abgegrenzt, in früheren werden sie umgrenzt von einer stärker injizierten Zone, die sich allmählich in der Nachbarschaft verliert.

Mikroskopisch findet sich innerhalb des Gummi das Hodengewebe völlig zerstört; nur hier und da sind Trümmer elastischer Lamellen erkennbar. Erst an der Grenze des Herdes werden die elastischen Wandelelemente der untergehenden Gänge wieder deutlich erkennbar. Hier trifft man eine dichte Anhäufung von Lymphozyten und Plasmazellen, welche sich noch jenseits der makroskopisch erkennbaren Grenze des Gummi zwischen die erhaltenen Tubuli einschiebt. Eine Gruppe dieser von dem Granulationsgewebe umgürteten Kanäle nach der anderen verödet, während die eingeschlossenen Gefäße teils thrombosieren, teils von dem Granulationsgewebe durchwachsen werden.

Kleinere Gummiknoten können vollig resorbiert werden und mit Hinterlassung einer Schwiele ausheilen, ohne daß dabei die Funktionsfähigkeit des Organs beeinträchtigt wird. Größere führen zu Verödung der Drüse.

Die **diffuse syphilitische Orchitis** tritt sowohl in Begleitung von Gummibildung als auch unabhängig von dieser im Hoden auf. In den früheren Stadien findet man das interstitielle Gewebe verbreitert, gleichmäßig durchsetzt von Rundzellen. Die auseinandergedrängten

Kyrle fand bei der Untersuchung kindlicher Hoden in außerordentlich großer Häufigkeit eine mangelhafte Entwicklung der Samenkanälchen neben Verbreiterung des interstitiellen Gewebes. Diese Abweichung ist schon beim Neugeborenen erkennbar, tritt im Knabenalter noch stärker hervor. Die Spermatogenese zeigt sich bei solchen Individuen erst verspätet und kann unter dem Einfluß chronischer Erkrankungen ganz ausbleiben. Die Individuen mit hypoplastischen Keimdrüsen sollen eine geringere Widerstandsfähigkeit besitzen.

Die wichtigste Entwicklungsstörung der männlichen Keimdrüse kommt durch mangelhafte Ausführung des im Embryonalleben vor sich gehenden Descensus testiculorum zustande. Bei dieser Retentio testis bleibt das Organ im Leistenkanal (Leistenhoden) oder noch in der Bauchhöhle (Bauchhoden) stecken. Sind beide Hoden durch diese Anomalie unsichtbar, so spricht man von **Kryptorchismus**. Die Verlagerung gleicht sich oft noch im Kindesalter aus. Dauert sie bis zur Pubertät fort, so bleibt das Organ in der Regel klein, erreicht bisweilen nur Bohnengröße. Entzündliche Veränderungen infolge äußerer Schädlichkeiten (Traumen, Bruchbänder) können dabei zu schwieriger Verödung der Drüse führen. Die Samenbildung fehlt gewöhnlich in verlagerten Hoden, dagegen fällt häufig eine starke Vermehrung der Zwischenzellen auf. Infolge der Neigung zu Geschwulstbildung und zu Torsion des Samenstranges (s. unten) hat die Retentio testis bisweilen Gefahren im Gefolge. Kryptorchismus ist eine regelmäßige Begleiterscheinung des Pseudohermaphroditismus masculinus. In der Ätiologie der Hodenretention spielen mechanische Hindernisse infolge peritonitischer Narben und Adhäsionen, sowie hereditäre Verhältnisse eine Rolle (*Budinger*).

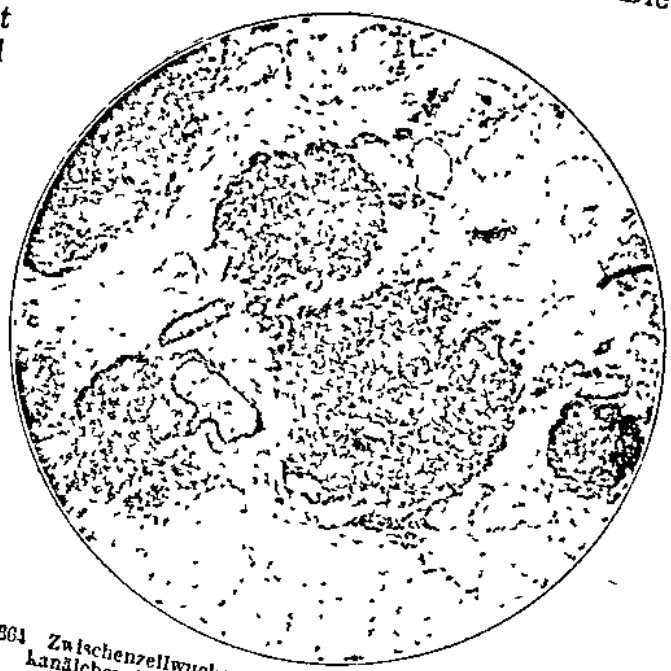

Fig 364 Zwischenzellwucherungsherde neben atrophischen Samenkanälchen in einem Leistenhoden (Vergr 40mal)

Eine andere Gruppe von Hodenverlagerungen stellt die **Ectopia testis** dar Hier liegt das Organ an Stellen, die es normalerweise onst zu keiner Zeit annimmt, in der Schenkelbeuge oder am Damm Ectopia cruralis, perinealis).

Weitere Mißbildungen des Genitalsystems — Aplasie des Nebenhodens, des Samenleiters, der Samenblase, der Prostata, Atresie des ductus ejaculatorius, Dislokation des Nebenhodens usw. — werden ten beobachtet.

4. Anpassungsvorgänge.

Regenerative Vorgänge nach Ausfallen von Drüsenparenchym kommen im Hoden nicht vor. Dagegen kann eine einfache Zerstörung des Epithels durch Regeneration ausgeglichen werden, wie uns vor allem die Röntgenbestrahlungsversuche am Tier gezeigt haben. Eine kompensatorische Hypertrophie ist mehrfach dort gesehen worden, wo ein Hoden vor der Pubertät verloren ging. Damit stimmt die Beobachtung überein, daß bei jungen Tieren nach Entfernung einer Keimdrüse die andere hypertrophiert (*Bibbert*). Beim Menschen wird die Feststellung der vikariierenden Hypertrophie durch die große Differenz des Hodengewichtes bei verschiedenen Individuen erschwert.

5. Veränderungen der Lage und Gestalt.

Abgesehen von den durch Tumoren, Zysten und Schleimhautergüsse bedingten Veränderungen der Lage und Gestalt ist besonders auf die Verdrängung des Hodens durch Skrotalhernien hinzuweisen. Diese durch den Leistenkanal hindurchtretenden Säcke senken sich längs des Samenstranges in den Hodensack, verdrängen dabei den Hoden nach abwärts und veranlassen ihn, eine mehr horizontale Lagerung anzunehmen. Bei lange bestehenden großen Hernien kann es auf diese Weise zu einer Abplattung des Organs kommen, doch ist die Kompression nur sehr selten derart, daß dadurch die Funktionsfähigkeit des Organs leidet. Häufig finden sich neben Hernien wässerige Ergüsse im Scheidenhautsack.

6. Parasiten.

In seltenen Fällen sind Echinokokken im Hoden und Nebenhoden beobachtet worden.

7. Zysten und Geschwülste.

Während im Hoden Zystenbildungen, abgesehen von den in Mischgeschwülsten auftretenden, recht selten sind, bilden die Nebenhodenzysten ein häufiges Vorkommnis. Es sind in der Regel einkammerige, selten mehrkammerige, dünnwandige, selten derbwandige Hohlräume, erfüllt mit klarer oder leicht milchig getrübter Flüssigkeit, und haben ihren Sitz meist am Kopfe oder am Körper der Epididymis. Die Mehrzahl der Zysten beweist ihren Zusammenhang mit den Samenwegen durch die Anwesenheit von Spermatozoen oder deren Trümmern im Inhalt. Aber auch dort, wo diese Beimengung fehlt, handelt es sich wahrscheinlich um Gebilde, die ursprünglich mit den Samenwegen kommunizierten und sich später erst von ihnen abschnürten. Man pflegt daher die Flüssigkeitsansammlungen im Gegensatz zu den Ergüssen im Scheidenhautsack, den Hydrozelen, als Spermatozelen zu bezeichnen. Im Innern sind sie mit einem abgeplatteten, selten flimmernden Epithel ausgekleidet. Sie kommen in allen Lebensaltern vor, am häufigsten bei alten Leuten, bei welchen die Säcke bisweilen ganz mächtige Dimensionen annehmen. Meist ist nur ein Nebenhoden betroffen, bisweilen sind es beide.

Je nach dem Sitze der Zysten ist das Wachstum verschieden. Die vom Kopf ausgehenden bleiben in der Regel klein, wölben sich in den Scheidenhautsack vor und werden daher als intravaginale Sper-

bei mikroskopischer Untersuchung hingegen fallen sie, besonders nach spezifischer Färbung des Elastins, auf, da die elastischen Lamellen der Wandung sich gut erhalten. Wie weit diese umschriebenen Verödungen auf Kreislaufstörungen oder auf andere Schädlichkeiten zurückzuführen sind, ist nicht immer zu entscheiden. Da sie vorwiegend bei älteren Leuten und bei Männern mit Arteriosklerose angetroffen werden, liegt es nahe, eine mangelhafte Ernährung infolge der Gefäßveränderung anzunehmen.

Abgesehen von der durch Retentio testis, durch lokale Erkrankungen oder durch allgemeine Kachexie bedingten mangelhaften Entwicklung kommt bisweilen eine Hypoplasie des Organes vor, für die eine Erklärung fehlt. Es ist neuerdings darauf hingewiesen worden, daß solche Befunde gerade bei Individuen mit „Status lymphaticus" öfter angetroffen werden (*Weichselbaum* u. *Kyrle*). Die mikroskopische Untersuchung zeigt in solchen Fällen, daß jegliche Spermatogenese fehlt, daß die Samenkanälchen erfüllt sind mit nichtcharakteristischen kubischen Zellen, während das interstitielle Gewebe breit und zellreich ist.

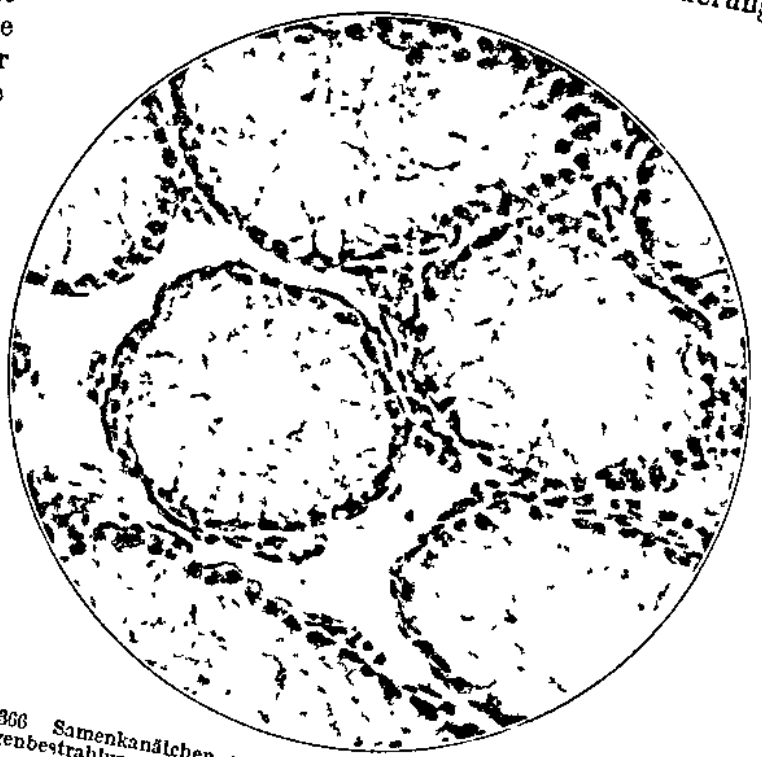

Fig. 366. Samenkanälchen vom Meerschweinchen, das 40 Minuten der Röntgenbestrahlung ausgesetzt war (Vergr. 200mal). Samenzellen zerstört, Sertolizellen erhalten (Vgl. hiermit Fig. 350 ♀.

Daß auch Röntgenstrahlen einen Schwund des Organs bewirken können, lehrt die Erfahrung am Menschen, wie das Tierexperiment. Die Samenzellen werden dabei vernichtet, während die Sertolizellen und die Kanalwand intakt bleiben und die Zwischenzellen meist sich vermehren. Eine Regeneration der geschädigten Samenkanälchen ist, wie ich experimentell feststellte, nach Aufhören der Schädlichkeit und wenn nicht alle Spermatogonien vernichtet sind, möglich. Erst nach sehr langdauernder Einwirkung der Schädlichkeit verödet das Organ völlig (*Kyrle*).

2. Störungen des Kreislaufes.

Der Hoden beteiligt sich nur in geringem Grade an allgemeinen Kreislaufstörungen. Das fällt besonders auf, wenn neben hochgradigem Stauungsödem des Skrotum der Hoden mit seinen Hüllen intakt gefunden wird. Lokale Kreislaufstörungen zeigen sich regelmäßig bei Verschluß der zuführenden Gefäße. Das Organ wird hämor-

Von primären Tumoren sind zu nennen: 1. Sarkome, 2. Karzinome, 3. Teratome und verwandte Gebilde.

Die primären **Hodensarkome** befallen in der Regel Kinder und die Männer nur vor dem 40. Lebensjahre. Sie können bis Mannskopfgröße erreichen und ausgebreitete Metastasen im kleinen Becken und retroperitonealen Gewebe veranlassen. Ihrem histologischen Verhalten nach teilt man sie ein in kleinzellige und großzellige Formen. Bei den ersteren überwiegen die Rundzellen, bei den letzteren finden sich große, oft mannigfaltig gestaltete Rund- und Spindelzellen, gelegentlich auch Riesenzellen. Die Geschwulstzellen sind meist unregelmäßig angeordnet, seltener bilden sie verästelte Züge, zwischen denen lockeres Bindegewebe liegt. Bisweilen finden sich gleichzeitig myxomatöse Abschnitte (Myxosarkom). Durch die häufig eintretenden Metamorphosen, Verfettungen, Nekrosen und Blutungen gewinnen diese Geschwülste oft ein buntes, marmoriertes Aussehen.

Als Ausgangspunkt der Hodensarkome ist das interkanaliculäre Bindegewebe zu betrachten. Bei jüngeren Tumoren kann man verfolgen, wie die Kanälchen durch die Geschwulstbildung auseinandergedrängt und zum Schwund gebracht werden. In älteren Abschnitten findet man gelegentlich noch Reste verödeter Tubuli in Form von elastischen Lamellen und Klumpen. In manchen Fällen endlich läßt sich der Ausgang der Sarkombildung von Zwischenzellen sicher nachweisen (*Kaufmann*), während für die Mehrzahl der Fälle der Beweis dafür nicht erbracht ist.

Bisweilen treten Sarkome in verlagerten Hoden auf. Schon Virchow hat darauf hingewiesen, daß die zwischen den Bauchwandungen gelagerten Hoden eine besondere Neigung zu Geschwulstbildung zeigen, während die innerhalb des Bauchraumes verbliebenen weit seltener diese Tendenz haben. Wahrscheinlich liegt es daran, daß die letzteren wegen ihrer geschützten Lage weniger leicht schädlichen Insulten ausgesetzt sind. Auch klinische Erfahrungen deuten darauf hin, daß das Trauma in der Ätiologie des Hodensarkoms eine wichtige Rolle spielt. Manche Autoren (*Finotti*) nehmen an, daß die in verlagerten Hoden oft stark vermehrten Zwischenzellen für die größere Häufigkeit der Sarkome in solchen Organen verantwortlich zu machen sind.

Bei einem an allgemeiner Sarkomatose verstorbenen Soldaten fand ich als Ausgangspunkt der Geschwulstbildung einen Bauchhoden. Vielfach sind sarkomatöse Bildungen des Hodens auch als Endotheliome bezeichnet worden, d. h. als Tumoren, die ihren Ausgang vom Lymphendothel nehmen. Nach Krompecher sollen diese, sonst auch als Alveolarsarkome oder als großzellige Rundzellensarkome bezeichneten Endotheliome die häufigsten malignen Neubildungen des Hodens sein.

Die primären **Hodenkrebse** sind wesentlich seltener als die Sarkome und betreffen vorwiegend das höhere Alter. Fast nie kommen sie vor dem 40. Jahre zur Beobachtung. Bei längerer Dauer verwachsen sie mit der Skrotalhaut, die schließlich durchbrochen wird und ulceriert. Die Krebse wuchern oft längs des Samenstranges empor und machen dann Metastasen in den retroperitonealen Lymphdrüsen. In der Regel sind es weiche Geschwülste von graurotter, körniger Schnittfläche, unterbrochen von zystischen Räumen. Regressive Metamorphosen und Hämorrhagien verleihen dem Ganzen ein buntscheckiges Aussehen.

oder minder intensive **Periorchitis** mit seröser oder serofibrinöser Exsudation an.

Die gonorrhoische Epididymitis geht, wie Punktionsversuche an Kranken ergeben, meist mit Eiterbildung einher. Den Beginn des Prozesses *bildet eine Desquamation des Epithels mit Leukozytenausscheidung in den* Kanal, dann folgt Nekrose der Zellauskleidung und Infiltration der Wandschichten mit Plasmazellen, und schon nach wenigen Tagen kommt es zu eitriger Einschmelzung des Entzündungsherdes. Je nach der Zahl und Ausbreitung der Herde handelt es sich dann um isolierte kleinere oder um multiple Abszedierungen oder um ausgebreitete Erweichungen. Regelmäßig sind Gonokokken in den frischen epididymitischen Herden nachweisbar, selten vermischt mit anderen Eitererregern (Staphylokokken).

In der überwiegenden Mehrzahl der Fälle geht der Prozeß spontan zurück, der Abszeß dickt sich ein, der Inhalt wird resorbiert und nach längerer Zeit deutet nur noch eine schwielige Narbe auf die abgelaufene Erkrankung hin. Je nach der Ausdehnung der Epididymitis ist die **Schwiele** nur auf den Nebenhodenschwanz beschränkt und klein, oder es zeigen sich multiple Schwielen, oder das ganze Organ ist diffus induriert. In anderen Fällen hat eine Verwachsung mit dem angrenzenden Teil des Hodens stattgefunden und die Schwiele geht direkt in das Hodengewebe über. Endlich begegnet man Fällen, in denen die Resorption sich verzögert und man noch nach Jahren einen abgekapselten Eiterherd antrifft, als Residuum einer einstigen gonorrhoischen Epididymitis. Die Gonokokken sind im Exsudat mikroskopisch dann nicht mehr zu finden, durch Kulturen indes bisweilen noch nachweisbar.

Selten kommt es bei akuten Nebenhodeneiterungen zu einem Durchbruch in den Scheidenhautsack und zu purulenter Periorchitis oder, nach Verwachsung mit der Skrotalhaut, zum Durchbruch des Abszesses nach außen und zu langwieriger Fistelbildung.

Nächst der Gonorrhoe sind es andere entzündliche Erkrankungen der Harnwege, speziell die Zystitis (nach Katheterismus, bei Blasenlähmung, bei Prostatahypertrophie), welche am häufigsten eine fortgeleitete Epididymitis hervorrufen. Die Erscheinungen sind hier in der Regel weniger stürmisch, weniger ausgebreitet; die Beteiligung der Scheidenhaut ist dabei seltener und geringeren Grades. Die histologischen Befunde ähneln den bei der gonorrhoischen Epididymitis erhobenen, nur, daß an Stelle der Gonokokken andere Eitererreger — der gelbe Eiterkokkus, das Bacterium coli — treten. An die Infektion des Nebenhodens kann sich eine akute Nekrose des Hodens anschließen. Eine totale Gangrän des Hodens tritt aber auch gelegentlich primär, ohne nachweisbare Ursache auf.

Für die Pathogenese *der gonorrhoischen und anderer fortgeleiteter Epi*didymitiden ist die von Oppenheim und Löw experimentell erwiesene Tatsache von Wichtigkeit, daß durch Reizung des Nervus hypogastricus antiperistaltische Bewegungen des Ductus deferens und der Samenblase ausgelöst werden. So vermochten sie bei Einbringen von Streptokokken in die Urethra von Kaninchen und bei gleichzeitiger Reizung des Nerven eine Fortwanderung der Entzündung im Genitalsystem hervorzurufen.

Metastatische Epididymitis kommt bisweilen bei septischen Erkrankungen, speziell bei Staphylokokkensepsis, vor. Seltener ist sie

Die Mehrzahl der Leiomyome wie der Rhabdomyome ist dagegen der Gruppe der Mischgeschwülste einzureihen.

Im Nebenhoden kommen, abgesehen von kleinen, gutartigen Fibromen, primäre Geschwülste fast niemals vor.

C. Pathologische Anatomie der Scheidenhäute.

Die Tunica vaginalis propria beteiligt sich häufig an entzündlichen Vorgängen des Hodens und Nebenhodens in Form einer serösen, fibrinösen, hämorrhagischen, selten eitrigen **Periorchitis**. Am häufigsten sind es Epididymitiden, speziell gonorrhoische, welche zu Scheidenhautexsudaten Veranlassung geben, dann kommen auch Orchitiden, tuberkulöse und syphilitische Prozesse des Hodens, Tumoren desselben, endlich Traumen für die Ätiologie der Periorchitis in Betracht. Selten trifft man eine metastatische Periorchitis ohne gleichzeitige Nebenhodenerkrankung bei Sepsis an.

Bei der serösen Periorchitis ist, abgesehen von einer stärkeren Gefäßfüllung, nichts Abnormes an der Serosa erkennbar, das Exsudat ist wasserklar. Bei der fibrinösen Form ist der Inhalt des Sackes getrübt, mit Fibrinflocken durchsetzt, und die Innenfläche bedeckt sich mit zarten fibrinösen Auflagerungen. Die leichteren Formen der Periorchitis können vollständig ausheilen, ohne irgendwelche Residuen zu hinterlassen. Meist resultiert indes, wie wir bei Sektionen so häufig konstatieren können, eine dauernde Verwachsung der Scheidenhautblätter, die bald nur eine partielle, bald eine totale ist, bisweilen nur dünn und locker, bisweilen aber dick und derb ist, ja sogar von Kalkplatten durchsetzt sein kann. Oft resorbiert sich der Erguß nicht oder es schließt sich an die akute Entzündung eine chronische exsudative Periorchitis an. In beiden Fällen kommt es zu einer länger dauernden Flüssigkeitsansammlung im Scheidenhautsack, die wir als **Hydrocele testis** bezeichnen.

Fig 380. Hydrocele testis (Längsschnitt)

Hydrozelen kommen in allen Lebensaltern, selbst in den ersten Lebenstagen, vor. Die Menge des Ergusses kann zwischen wenigen Tropfen und vielen Litern schwanken. In der Regel ist die Flüssigkeit klar, bernsteingelb. Mikroskopisch finden sich in ihr nicht selten Spermatozoen, die aus rupturierten Nebenhodenzystchen der Vasa aberrantia stammen.

Der Hoden wird durch Hydrozelensäcke nach hinten unten dislociert, während im Gegensatze dazu große Spermatozelen das Organ nach vorn drängen. Bei größeren Ergüssen plattet er sich oft stark ab, ohne indessen in seiner Funktionsfähigkeit Schaden zu erleiden; selten sistiert dabei die Spermatogenese.

Bei der gewöhnlichen Hydrocele testis ist die Sackwandung in der Regel zart oder nur leicht verdickt und innen weißlich getrübt.

Nebenhoden auf den Hoden wird dabei wohl häufiger durch die Lymphbahnen als durch die Samenwege vermittelt. Auch dort, wo im Anschluß an eitrige Entzündungen der Leistengegend (Bubonen, infizierte Herniotomien) Hodenabszesse sich entwickeln, ist eine Verschleppung der Infektionserreger auf lymphatischem Wege vorauszusetzen.

Wichtiger als die vom Nebenhoden fortgeleiteten sind die durch das Blut vermittelten metastatischen Entzündungen des Hodens. Am häufigsten ist die neben der Parotitis epidemica auftretende Orchitis. Sie führt fast niemals zur Eiterung, geht indes auffallend häufig — die Angaben schwanken zwischen 23 und 66% — in Schrumpfung des Organs aus

Besser bekannt sind die anatomischen Veränderungen bei der Orchitis variolosa. Der Prozeß beginnt mit Rundzellenanhäufungen, später gehen die Samenkanälchen nekrotisch zugrunde. Die Heilung erfolgt durch Narbenbildung. Weiterhin ist metastatische Orchitis beobachtet worden bei Sepsis, bei kruppöser Pneumonie, bei Zerebrospinalmeningitis, und es ließen sich dabei die spezifischen Erreger im Eiter nachweisen (Streptokokken, Staphylokokken, Pneumokokken, Friedländersche Bazillen, Pyocyaneus, Meningokokken). Auch beim Fleckfieber finden sich im Hoden die gleichen typischen Herdbildungen wie in anderen Organen. Endlich treten gelegentlich primär, ohne erkennbare Veranlassung, Hodenabszesse und Gangränherde auf. Wie weit Traumen dabei eine Rolle spielen, ist nicht zu entscheiden.

Wie am Nebenhoden können auch am Hoden Eiterherde nach Verwachsung mit der Skrotalhaut nach außen durchbrechen und sogar zu vollständiger Ausstoßung des Organs führen. Bleibt der Eiterherd uneröffnet, so dickt er sich ein, kapselt sich ab und heilt endlich unter Bildung einer derben Narbe. Das nicht erkrankte Hodengewebe bleibt dabei ungeschädigt und man kann in unmittelbarer Nähe der Schwielen normale Spermatogenese in den angrenzenden Kanälchen wahrnehmen

b) Chronische Entzündungen und ihre Folgen.

Außer den in ätiologischer Beziehung meist wohlbekannten akuten Entzündungen spielen sich im Hoden auch vielfach chronische Prozesse ab, deren Deutung oft Schwierigkeit bereitet. Sie führen zu einer mehr oder weniger ausgebreiteten Verödung des Drüsenparenchyms und zu fibröser Umwandlung des Gewebes. Meist werden diese Zustände als „fibröse Orchitis“ bezeichnet. Mit Unrecht, denn was wir am Sektionstisch finden, ist in der Regel keine entzündliche Veränderung, sondern nur das Residuum eines abgelaufenen Prozesses, dessen Wesen — ob entzündlichen oder degenerativen Ursprungs — hinterher schwer festzustellen ist. Es ist daher empfehlenswert, die allgemeine Bezeichnung Fibrosis testis zu wählen

Die Fibrosis testis tritt uns unter sehr wechselnden Bildern entgegen. In den leichtesten Graden ziehen zarte weiße Bindegewebszüge fächerförmig durch das Organ und es fällt auf, daß die Samenkanälchen sich nicht, wie am normalen Hoden, aus dem Gewebe auslösen lassen. In anderen Fällen trifft man nur an einem Pol oder im Zentrum oder an verschiedenen Stellen oder über größere Abschnitte ausgebreitet weiße Schwielen mit undeutlicher Begrenzung innerhalb des blaßbraunroten Parenchyms. In den schwersten Graden ist die gesamte Schnittfläche des Organs in eine derbe fibröse Masse verwandelt, in der nur Spuren oder nichts mehr vom Drüsengewebe erkennbar ist.

offen, so können Ergüsse in demselben zu einer **Hydrocele processus vaginalis** führen, die durch eine mehr oder minder weite Öffnung mit der Bauchhöhle kommuniziert und daher auch als **Hydrocele vaginalis communicans** oder peritoneovaginalis bezeichnet wird. In der Regel drängen sich dabei Baucheingeweide — Darm, Netz — in die Öffnung des Sackes hinein und der Hydrozelesack stellt gleichzeitig einen Bruchsack vor.

Von spezifischen Entzündungen der Tunica vaginalis propria ist vor allem die Tuberkulose des Scheidenhautsackes zu nennen. In der Regel beteiligt sich die Serosa an tuberkulösen Erkrankungen des Nebenhodens unter Bildung feiner Knötchen und eines serösen Ergusses. Selten kommt es dabei — meist nur, wenn der Durchbruch eines tuberkulösen Herdes aus dem Nebenhoden stattgefunden hat — zu fibrinöser, eitriger oder käsiger Periorchitis. Bricht in solchen Fällen die Eiterung durch den Hodensack nach außen auf, so kann sich die Fistel derartig erweitern, daß der ganze Hoden prolabiert und als pilzförmiger, mit Granulationen bedeckter Körper frei vorliegt. Solche Fälle sind vielfach als **Fungus benignus** bezeichnet worden, im Gegensatz zu malignen, die Hodensackhaut durchwuchernden Geschwülsten.

Fig 392 Hydrocele peritoneo-vaginalis Längs-schnitt des Sackes nach Entfernung eines dem liegenden Netz bruches Der mit der Bauchhöhle weit kommunizierende Hydrozelensack zeigt unten eine Einschnürung Rechts unten der abgeplattete Hoden

Der Nachweis von Tuberkeln auf der Serosa des Hodens kann in manchen Fällen, wo die Unterscheidung zwischen tuberkulöser und syphilitischer Erkrankung Schwierigkeit bereitet, von Wichtigkeit sein. Selbst in den Verwachsungen der Scheidenhautblätter sind die Knötchen noch auffindbar. Weit seltener als die fortgeleitete Tuberkulose der Tunica propria sieht man metastatische Knötchen der Scheidenhaut bei allgemeiner Miliartuberkulose.

Primäre Geschwülste der Scheidenhaut sind äußerst selten. Kleine fibröse Knötchen und kleine Zystenbildungen verschiedenen Ursprunges werden dagegen oft beobachtet. Sie können sich ablösen und freie Körper im Scheidenhautsack bilden, die rund oder kantig geformt sind, oft knorpelartige Beschaffenheit haben oder mit Kalk imprägniert sind. Sekundär bilden sich auf der Scheidenhaut bisweilen Ablagerungen bei primären Geschwülsten des Hodens.

D. Pathologische Anatomie des Samenstranges.

Die am häufigsten beobachtete Anomalie des Samenstranges ist eine abnorme Erweiterung und Schlängelung seiner Venen, die sich dabei in regenwurmähnliche Knäuel verwandeln. Diese als Krampf-

Endlich können verschiedenartige mit Eiterung oder Zerfall einhergehende akute Prozesse im Hoden nach ihrer Ausheilung zur Bildung fibröser Herde führen.

Aus den histologischen Befunden geht hervor, daß die Genese der Fibrosis testis keine einheitliche ist, daß ihr bald degenerative Prozesse, bald produktive Entzündungen zugrunde liegen. Die Erkrankung kann diffus über das ganze Organ ausgebreitet sein oder sich auf solitäre oder multiple kleinere Herde beschränken. Sie kann einen Hoden betreffen oder beide.

Im einzelnen Falle ist es meist unmöglich, die Ätiologie der Fibrosis testis zu bestimmen. Dort, wo gummöse Erkrankungen im Hoden oder Residuen syphilitischer Prozesse an anderen Organen angetroffen werden, darf die Veränderung auf jene Infektion bezogen werden. Neben der Syphilis kommen aber noch andere Faktoren, die Parotitis epidemica, andere Infektionskrankheiten, dann gonorrhoische, tuberkulöse, leproze Erkrankungen, Traumen, Entwicklungsstörungen in Betracht. Die Ätiologie kann also eine recht mannigfaltige sein, und es ist daher nicht gestattet, aus dem Nachweis einer Fibrosis testis allein auf eine frühere syphilitische Infektion zu schließen.

Für die Entscheidung der praktisch wichtigen Frage, ob eine Fibrosis testis als Produ[illegible]ung aufzufassen ist, habe ich folgende Regeln [illegible] e Fibrosis vor und fehlen Residuen entzündlic[illegible] so kann mit Wahrscheinlichkeit Syphilis angenommen werden. 2. Findet sich mikroskopisch eine Verbreiterung des interstitiellen Gewebes und Rundzelleninfiltration, und fehlen entzündliche Veränderungen am Nebenhoden, so ist Syphilis vorauszusetzen. 3. Liegt dagegen eine zarte Fibrosis vor, fehlen produktive Prozesse im interstitiellen Gewebe und besteht ein einfacher Schwund der Samenkanälchen, so handelt es sich meist nicht um Syphilis, sondern um andere Vorgänge — Ernährungs- und Zirkulationsstörungen, alte gonorrhoische Epididymitis und Deferentitis.

Die von den fibrösen Herden freigebliebenen Abschnitte des Hodens funktionieren weiter und können ihr Sekret, solange das Rete und die Ductuli efferentes intakt bleiben, in den Nebenhoden entleeren. Es kann daher trotz doppelseitiger Fibrosis testis die Zeugungsfähigkeit erhalten sein.

Der Nebenhoden beteiligt sich an den besprochenen Prozessen nicht. Wo fibröse Herde in demselben gefunden werden, stellen sie fast immer die Residuen einer abgelaufenen Epididymitis dar.

c) Spezifische Entzündungen.

α) Tuberkulose. (Phthise.)

Unter den spezifischen Entzündungen des Hodens und Nebenhodens spielt die Tuberkulose eine wichtige Rolle. Sie kommt in allen Altersstufen, im Säuglings- wie im Greisenalter vor. In der Regel bildet sie nur eine Begleiterscheinung neben anderen phthisischen Organerkrankungen, speziell der Lungenschwindsucht; nur selten stellt sie die erste und einzige Lokalisation der Phthise im Körper dar. Sie gewinnt dadurch an Bedeutung, daß sie häufig den Ausgangspunkt für weitere phthisische Zerstörungen innerhalb des Genitalsystems bildet und zu Generalisierung der phthisischen Infektion im Körper führen kann.

Fast ausnahmslos nehmen phthisische Erkrankungen des Gesamthodens ihren Ausgang vom Nebenhoden. In den ausgebildeten

der Gefäße und des Samenleiters untereinander und schwielige Verdikkung des Bindegewebes.

Die häufigsten Geschwülste des Samenstranges sind Lipome und Fibrolipome, die bisweilen so bedeutende Größe erreichen, daß operative Eingriffe notwendig werden. Selten sind dagegen reine Fibrome, Sarkome und Rhabdomyome. Auch Zysten werden angetroffen. Teils sind es Dermoide, teils Gebilde, die aus Resten des Wolffschen Körpers herstammen, teils Flüssigkeitsansammlungen in Hohlräumen, die Abschnürungen des Processus vaginalis entsprechen.

E. Pathologische Anatomie des Samenleiters.

Der Samenleiter beteiligt sich häufig an entzündlichen Erkrankungen der angrenzenden Abschnitte des Urogenitaltraktus, indem der Prozeß von Nebenhoden, Samenblase, Prostata, Urethra aus im Lumen des Kanals weiter kriecht. Die experimentell nachgewiesene antiperistaltische Bewegung der Samenleitermuskulatur bei Reizung des Colliculus seminalis begünstigt in manchen Fällen die Ausbreitung der Erkrankung.

Fig. 395. Samenleiter mit multiplen narbigen Atresien und dazwischen liegenden Ektasien (aufgeschnitten).

Wir sehen akute Entzündung des Samenleiters (Deferentitis) auftreten nach Zystitis, Prostatitis, nach Katheterismus der Harnröhre, vor allem bei Gonorrhoe. Gerade die gonorrhoische Deferentitis zeichnet sich oft durch schwere, dauernde Schädigung der Schleimhaut aus. In den frühen Stadien ist die Mukosa geschwollen, die Wandung ödematös verdickt, im Lumen finden sich desquamierte Epithelien und Eiterzellen. Später trifft man eine kleinzellige Infiltration der Schleimhaut, dann auch der angrenzenden Muskularis und schließlich kann die ganze Wanddicke zellig infiltriert sein. Im Kanal und zwischen den Epithelien finden sich die spezifischen Bakterien.

In leichteren Fällen kann sich nach Ablauf des Prozesses das Epithel regenerieren und der Kanal wieder frei durchgängig werden. In anderen hingegen geht das Epithel dauernd verloren, die Schleimhaut zieht sich narbig zusammen, das Lumen des Kanals verschwindet vollständig und auf dem Durchschnitt erkennt man an Stelle des mit Epithel bekleideten Ganges eine zusammenhängende, von einzelnen Muskelfasern durchsetzte elastinreiche Bindegewebsschicht. Diese Atresie des Samenleiters kann auf eine Stelle beschränkt sein oder multipel auftreten, bald ist der verödete Abschnitt nur wenige Millimeter lang, bald mehrere Zentimeter.

Infolge der Atresie kommt es zu einer Sekretstauung und zu dauernder Ektasie des testipetal gelegenen Abschnittes des Samenleiters. Sein Lumen erweitert sich auf das 5—10—12 fache; seine Wandung wird dabei nicht dünner, sondern verdickt sich infolge der Arbeitshypertrophie der Muskulatur. Bei multiplen Atresien gewinnt der Gang durch die Abwechslung von Verengerung und Erweiterung ein rosenkranzartiges Aussehen. In den ektatischen Abschnitten sam-

krankte Nebenhodenabschnitt mit der Skrotalhaut, die erweichten Massen brechen nach außen durch und es bildet sich eine langdauernde tuberkulöse Fistel, durch welche sich der Krankheitsherd fast völlig ausstoßen kann.

In milder verlaufenden Fällen kann es zur Verkreidung der Käsemassen kommen oder an Stelle der Verkäsung tritt von vornherein eine fibrose Umwandlung des tuberkulös erkrankten Gewebes. Gerade solche Fälle bieten bisweilen der anatomischen Diagnose große Schwierigkeit, zumal da auch das Mikroskop keine Tuberkel erkennen läßt und die Bazillen äußerst spärlich vorhanden sind.

Greift der Prozeß, wie das häufiger der Fall ist, auf den Hoden über, so finden sich zunächst im *Corpus Highmori*, dann aber auch im übrigen Hoden Knötchen. Bei vorgeschrittener **Hodenphthise** bildet sich im Mediastinum testis eine zusammenhängende fibrös-käsige Masse, an deren Peripherie dicht gelagerte Knötchen erkennbar sind, während im übrigen Hoden die Zahl der Tuberkel mit der Entfernung vom Nebenhoden abnimmt. Solange die Zahl der Knötchen im Hoden eine beschränkte bleibt, springen sie als kleinere und größere graue oder gelbe Gebilde an der Schnittfläche hervor, ist dagegen die Tuberkeleruption eine sehr dichte, so fließen die Herde zusammen, und nur in den Interstitien sind noch Reste von Hodengewebe erkennbar Seltener ist es, daß im Anschlusse an eine Epididymitis phthisica tuberculosa sich größere derbe oder erweichende Herde im Hoden bilden, die nach außen perforieren können.

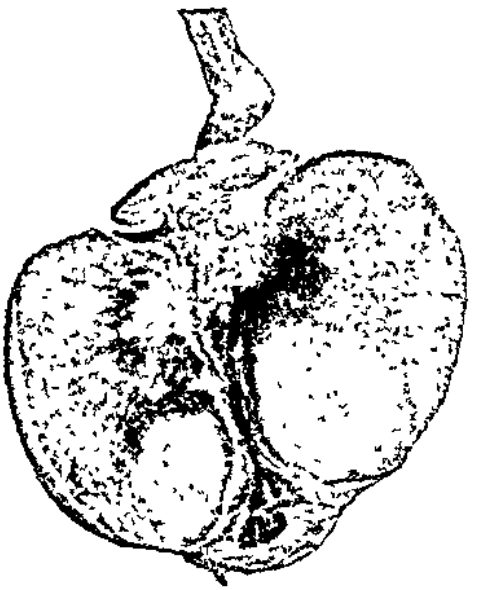

Fig 372 Hodentuberkulose Isolierter Käseknoten im Hoden bei intaktem Nebenhoden (Längsschnitt)

Weit seltener als die vom Nebenhoden fortgeleitete ist die primäre, metastatische Phthise des Hodens Sie kommt einmal in Form multipler Miliartuberkel bei akuter Miliartuberkulose von Säuglingen und Knaben, fast nie von Erwachsenen vor Die Knötchen sitzen dabei dicht unter der Albuginea oder mitten im Hoden, während der Nebenhoden freibleibt. Bei der zweiten Form der metastatischen Hodentuberkulose bildet sich ein größerer, scharf von der Umgebung abgegrenzter, solitärer Käseknoten in der Drüse.

Wie das Mikroskop lehrt, ist der Ausgangspunkt der metastatischen Hodentuberkel im interstitiellen Gewebe zu suchen. Erst sekundär werden dann auch die Kanälchen in den Prozeß gezogen. Im Gegensatz dazu und entsprechend der Verbreitung des Prozesses auf dem Wege der Samenkanälchen zeigen bei der vom Nebenhoden fortgeleiteten Hodenphthise die Knötchen vielfach nähere Beziehungen zu den Samenkanälchen. — Es kommt im Anfange zu einer Wucherung der Epithelzellen, die bizarre Formen annehmen und den Gang dicht erfüllen. Riesenzellen treten im Kanalinhalt auf, die Zellen werden nekrotisch, die Nekrose breitet sich weiter auf die

Nun zeigen sich Infiltrate in der Mukosa, die ebenfalls zentral verkäsen, während weitere Schichten der Umhüllung ergriffen werden und Riesenzellen haltende Tuberkel in allen Wandabschnitten sich entwickeln. Schließlich finden sich nur noch verkäste Massen und Granulationsgewebe, umhüllt von einer Bindegewebsschicht. Auch im Bindegewebe um den Samenleiter lassen sich bisweilen isolierte Tuberkel nachweisen.

Syphilitische Erkrankungen des Duktus sind wenig bekannt. Ich fand bei Individuen, die andere Zeichen von Lues boten, gelegentlich eine fibröse Verdickung der Wandung ohne Schleimhautveränderung. Bei Lepra der Genitalien sind die spezifischen Erreger oft reichlich im Kanallumen nachweisbar.

Von regressiven Veränderungen ist die

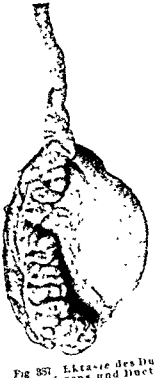

Fig 387 Ektasie des Ductus deferens und Ductus epididymidis bei gonorrhoischer nutziger Atresie des Samenleiters Die ektatischen Kanäle sind mit milchigem Inhalt erfüllt

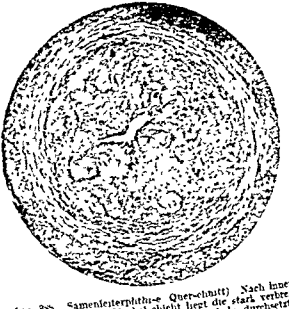

Fig 388 Samenleiterpolyp (Querschnitt) Nach innen von der zirkulären Muskelschicht liegt die stark verbreiterte mit Riesenzellen haltenden Tuberkeln durchsetzte Schleimhaut Das Lumen des Kanals ist eng, das Epithel desselben zerstört (Vergr 25mal.) Hämatoxylin van Gieson

bisweilen beobachtete Verkalkung der Muskelschicht zu nennen (*Chiari*). Sie betrifft nur ältere Leute und findet sich besonders in den äußeren Schichten der Muskelhaut; die Schleimhaut bleibt intakt, das Lumen hat normale Weite

Geschwülste sind am Samenleiter äußerst selten. Einigemal sind maligne Rhabdomyome beobachtet worden

F. Pathologische Anatomie der Samenblase.

Weite und Inhalt der Samenblasen zeigen ein sehr wechselndes Verhalten. Bald ist die Flüssigkeit schleimig, bald gallertartig, bald eiterähnlich, bald wässerig. Ein wässeriger Inhalt ist stets frei von Samenfäden. Er findet sich öfter bei Alkoholisten, die Samenblase kann dabei sehr erweitert sein. Der eiterähnliche Inhalt enthält meist sehr reichlich Samenfäden und ist von wirklichem Eiter nur mit Hilfe des Mikroskops zu unterscheiden.

reichen Gehaltes an Leprabazillen, keine bemerkenswerte Eigentümlichkeit, nur selten werden Verdickungen am Nebenhoden bemerkt.

Die mikroskopische Untersuchung des Hodens liefert verschiedene Bilder, je nach dem Alter der Erkrankung. In vorgeschrittenen Fallen sind die Samenkanälchen durchweg verödet, und nur die erhaltenen elastischen Lamellen lassen bei spezifischer Färbung die Grenzen der Gange erkennen. Diese sind mit einem homogenen, kernarmen Bindegewebe erfüllt, von der Epithelauskleidung ist nichts mehr erkennbar. Das interkanalikuläre Bindegewebe ist verbreitert, im ganzen zellarm, doch begegnet man mehrfach einer auffallenden Vermehrung der Zwischenzellen. Innerhalb und außerhalb der Kanäle sieht man große eigentümliche Vakuolen. Daß es sich in solchen Fällen um leprose Zerstörungen handelt, beweist das Vorhandensein von Leprabazillen in enormen Mengen. Sie liegen sowohl innerhalb der Kanäle, wie auch im interstitiellen Gewebe teils isoliert, teils in den als „Leprazellen" bezeichneten Klumpen, welche jenen Vakuolen entsprechen. Auch im Nebenhoden finden sich die Stäbchen innerhalb und außerhalb der Kanäle, besonders reichlich oft im *Ductus epididymitis*.



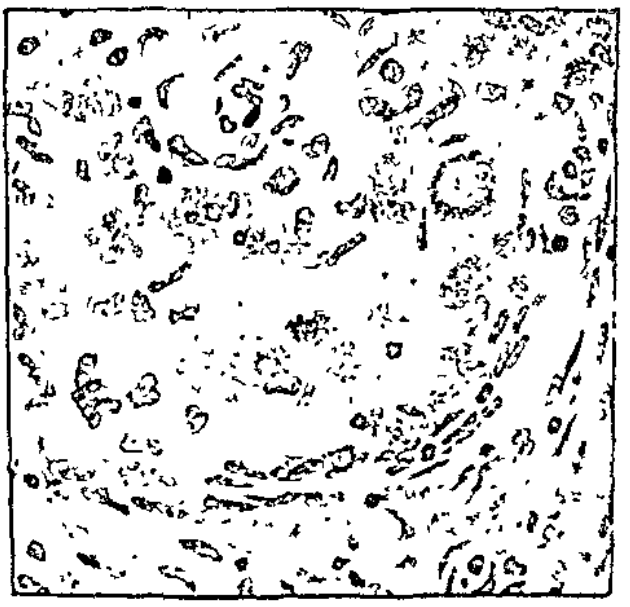

Fig. 375 Hodenlepra. Leprabazillen in der Wand eines Samenkanälchens teils isoliert, teils in Gruppen (Leprakörper) angeordnet (Verg. 500mal.) Fuchsin Methylenblaufärbung.

In weniger vorgeschrittenen Fällen ist nur ein Teil der Hodenkanäle völlig verödet, andere enthalten noch Epithelien in mehr oder minder deformiertem Zustande, ihre Wand ist verdickt, von hyalinem Aussehen. Das interstitielle Gewebe ist verbreitert, an manchen Stellen von Rundzellen reichlich durchsetzt, die Zwischenzellen sind auffallend vermehrt. Auch in diesen Fällen trifft man die beschriebenen Vakuolen und einen großen Gehalt an Leprabazillen.

Nach diesen Bildern ist anzunehmen, daß die Leprabazillen aus dem Blute in die Samenwege ausgeschieden werden, hier zunächst eine schädigende

einen Bezirk einer Samenblase beschränken und den Rest frei lassen, oder es sitzt nur ein einziger Käseknoten in der Mitte oder am Pol des Organs.

Die allerfrühesten Stadien der Samenblasenphthise entziehen sich leicht der Erkenntnis, da zunächst nichts von Tuberkelbildung oder Verkäsung zu sehen ist. Noch erscheinen die Wandungen vollig normal, während der Inhalt bereits eitrige Beschaffenheit angenommen hat. Daß es sich in diesen Fällen nicht um eine einfache Eiterung, sondern um einen spezifischen Prozeß handelt, läßt sich durch die Anwesenheit zahlreicher Tuberkelbazillen zwischen den Eiterzellen beweisen. Diese von mir öfter beobachtete Frühform der Samenblasenphthise, die Spermatocystitis purulenta kann als Begleiterscheinung anderer tuberkulöser Erkrankungen des Genitalsystems auftreten, sie kann aber auch die einzige Lokalisation des Prozesses im Geschlechtstraktus darstellen.

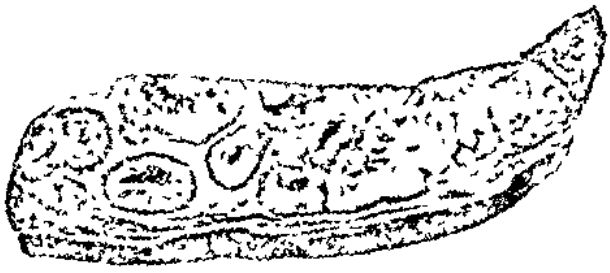

Fig 398. Samenblasenphthise (Längsschnitt, nat. Größe). Die Lumina der Bläschen eng, ihre Wandung verdickt und verkäst. Rechts zusammenhängende strukturlose Käsemassen

Es ist daher ratsam, dort, wo eiterähnlicher Inhalt in einer Samenblase angetroffen wird, durch das Mikroskop festzustellen, ob es sich tatsächlich um Eiter handelt, und in diesem Falle den Eiter auf Tuberkelbazillen zu untersuchen.

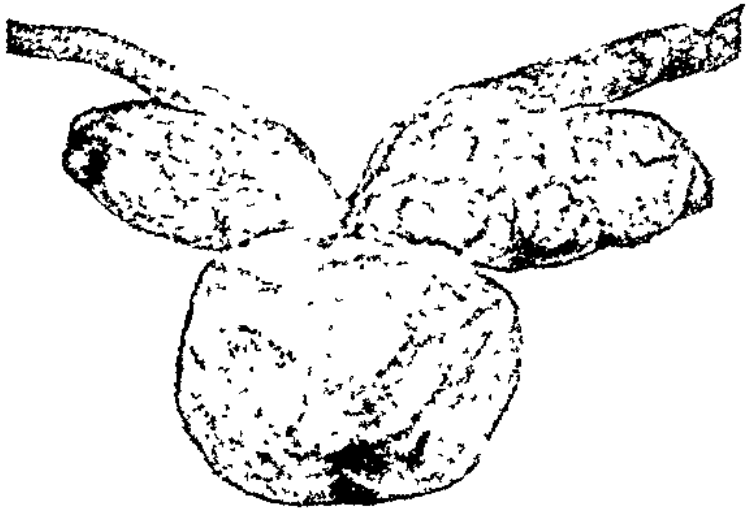

Fig 399. Phthisis einer Samenblase. Rechte Samenblase verdickt von knolliger Oberfläche. Rechter Samenleiter verbreitert. Prostata normal

Die mikroskopische Untersuchung läßt in den frühesten Stadien nur eine starke Wucherung und Desquamation der Epithelien erkennen. Die Zellen nekrotisieren; zwischen den nekrotischen Epithelien schießen Riesenzellen empor. Dann erst treten Rundzelleninfiltrate im subepithelialen Gewebe auf. Die Nekrose ergreift nun die ganze Epithelauskleidung, es verkäsen auch die tieferen Wandschichten und zerfallen, während nach außen hin neue Tuberkel sich entwickeln. In späteren Stadien findet sich im Zentrum käsiges Gewebe, das nach außen von Granulationsgewebe und einer fibrösen Schicht umhüllt wird. Während anfangs die Tuberkelbazillen noch sehr reichlich im Inhalt und zwischen den Epithelien vorhanden sind, werden sie später immer spärlicher und finden sich nur vereinzelt an den Grenzen des verkästen Gewebes.

Bei ausgedehnter käsiger Erweichung der Samenblase kann es zum Durchbruch in benachbarte Organe, in die Prostata, in die Harnblase,

Gänge haben verdickte Wandungen von hyalinem Aussehen. Das Epithel verfällt allmählich der Nekrose. Kurzum, es sind Bilder, die völlig den an der Grenze der Gummen zum normalen Hodengewebe angetroffenen entsprechen. In einem späteren Stadium sind die Tubuli völlig verödet, und nur die erhaltenen elastischen Lamellen zeigen noch ihren Sitz an. Auch diese Lamellen gehen allmählich unter in dem völlig zellarm gewordenen, derben Bindegewebe. Das Organ ist endlich klein, geschrumpft. In allen diesen späteren Stadien ist eine Unterscheidung der syphilitischen Orchitis von anderen zu Fibrosis testis führenden Prozessen sehr schwierig.

Die mikroskopische Diagnose der Hodensyphilis bietet oft große Schwierigkeit Es ist besonders auf das Verhalten der Gefäße, speziell auf die Durchwachsung kleiner Venen durch Granulationsgewebe zu achten. Dann ist darauf hingewiesen worden, daß bei der Syphilis das elastische Gewebe sich länger erhält als bei tuberkulösen Prozessen. Baumgarten legt bei der Unterscheidung beider Erkrankungen Gewicht auf folgende Punkte: Bei der Syphilis fehlen stets die bei Tuberkulose häufigen Langhansschen Riesenzellen, es fehlen die epitheloiden Zellen, es findet sich nur kleinzelliges Granulationsgewebe. Das syphilitisch veränderte Gewebe ist im Gegensatz zum tuberkulösen gefäßhaltig. Endlich können syphilitische Krankheitsprodukte direkt in Narbenbildung übergehen, während bei tuberkulösen ein Stadium der Verkäsung vorausgehen muß. Trotz aller dieser Merkmale bleibt die Diagnose oft unsicher, zumal da der Nachweis der Spirochaeta pallida, der im Hoden kongenital syphilitischer Früchte unschwer gelingt, bei der syphilitischen Orchitis des Mannes meist im Stich läßt. Sehr zu empfehlen ist daher in zweifelhaften Fällen die Ausführung der Wassermannschen Luesreaktion, die auch bei Untersuchung von Leichenblut brauchbare Ergebnisse liefert.

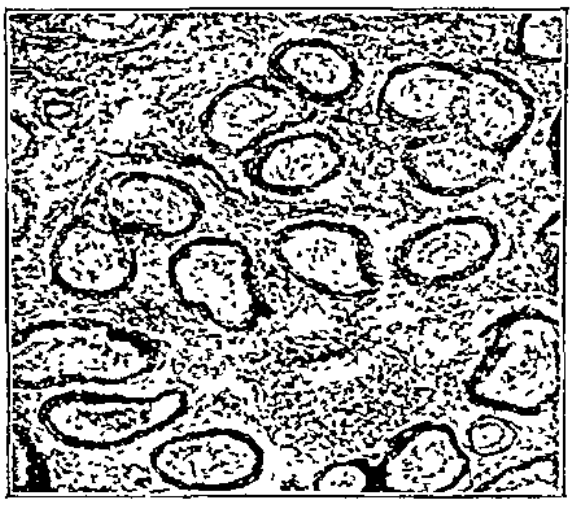

Im Gegensatz zu der großen Häufigkeit von Hodenerkrankungen bei erworbener Syphilis werden Veränderungen des Organs bei Lues congenita nur selten angetroffen. Es handelt sich dann fast stets um eine diffuse interstitielle Orchitis, wobei die Samenkanälchen durch eine breite Zone von Granulationsgewebe auseinandergedrängt und abgeplattet sind. Die epitheliale Auskleidung der Kanälchen wird dabei zunächst [illegible]

des Nebenhodens sind selten
und [illegible] der produktiver Entzündung be-
obach[illegible] dabei um ein Übergreifen des
syphilitischen Prozesses vom Hoden oder seiner Umhüllung. Fraglich ist es, ob manche der am Nebenhoden angetroffenen fibrösen Herde syphilitischen Ursprungs sind.

intakten Hoden tuberkulöser Individuen Tuberkelbazillen angetroffen werden (*Jani*), wird neuerdings mehrfach bezweifelt.

Der Ausgangspunkt der Genitalphthise kann also sowohl im Nebenhoden, wie in der Prostata, wie in der Samenblase liegen. Nicht zu übersehen ist endlich, daß gleichzeitig von zwei verschiedenen Zentren, so z. B. von beiden Nebenhoden oder beiden Samenblasen, der Prozeß ausgehen kann. Von den Beziehungen zur Phthise des uropoetischen Systems wird noch die Rede sein.

Tuberkulöse Prozesse der Samenblase führen, wie die anderer Abschnitte des Geschlechtsapparates, nicht selten zu einer Generalisierung der Infektion im Körper, zu einer Miliartuberkulose. Häufig machte ich dabei die Erfahrung, daß Männer, welche an Tuberkulose des Hirns und seiner Häute zugrunde gingen, vorher an einer tuberkulösen Affektion des Genitalsystems gelitten hatten. Der Zusammenhang zwischen beiden Erkrankungen ist meist nicht nachweisbar. Nur äußerst selten wird der Durchbruch eines tuberkulösen Herdes des Genitalsystems in ein Gefäß aufgefunden.

Syphilitische Erkrankungen der Samenblase sind wenig bekannt. Geschwülste kommen selten vor. Man hat Fibrome, Sarkome, Karzinome beobachtet. Sekundär greifen dagegen öfter bösartige Tumoren vom Mastdarm, von der Harnblase und der Prostata auf das Organ über und umwachsen dasselbe vollständig.

G. Pathologische Anatomie der Prostata.

Die Entwicklung der Prostata geht in den Pubertätsjahren parallel mit der der Hoden. Sind diese mangelhaft ausgebildet oder fehlen sie ganz, wie bei Kastraten, so bleibt auch die Prostata in der Regel auf einer niederen Entwicklungsstufe stehen. Bei Erwachsenen hat die Kastration bisweilen eine Verkleinerung der Vorsteherdrüse zur Folge.

Das Durchschnittsgewicht der Prostata nimmt von der Pubertät an stetig zu. Ich fand bei zahlreichen Wägungen folgende Werte:

20.—30. Lebensjahr	bis	15 g
31.—40. „	„	16 „
41.—50. „	„	17 „
51.—60. „	„	20 „
61.—70. „	„	23 „
71.—80. „	„	40 „

Bei Ausschaltung der pathologisch vergrößerten Prostaten fand sich indes als Normalgewicht für das

51.—60. Lebensjahr		18 g
61.—70. „		16 „
71.—80. „		15 „

Hiernach erleidet auch die Prostata gleich anderen drüsigen Organen eine Altersatrophie, die auch durch den histologischen Befund bestätigt wird. Eine sekundäre Atrophie als Resultat abgelaufener entzündlicher Veränderung wird sehr selten beobachtet.

Regressive Ernährungsstörungen kommen in der Prostata sonst wenig zur Geltung. Es kommt bei gewissen Allgemeinstörungen bisweilen zu einer fettigen Entartung des Epithels, zu Amyloiddegeneration der Gefäßwandungen, zu Eisenpigmentablagerung (so bei Bronzediabetes). Fast regelmäßig trifft man innerhalb der Drüsenbläschen

matozelen bezeichnet. Gerade diese Zysten nehmen öfter ihren Ausgang von der ungestielten Morgagnischen Hydatide, die anfangs einen geschlossenen Sack bildet, später dann mit den Samenwegen in Verbindung tritt (*Luschka*). Die vom Körper des Nebenhodens ausgehenden, wahrscheinlich aus blind endigenden Ductuli aberrantes entstehenden Zysten (*Roth*) [illegible]
Nebenhoden und I [illegible]
empor, so daß s [illegible]
unteren Pol des Sackes quer aufliegt.

Durch traumatische Einflüsse kann der Inhalt der Samenzysten bisweilen eine haemorrhagische Beschaffenheit annehmen. Kombinationen von Spermatozele mit Hydrozele sind nicht selten.

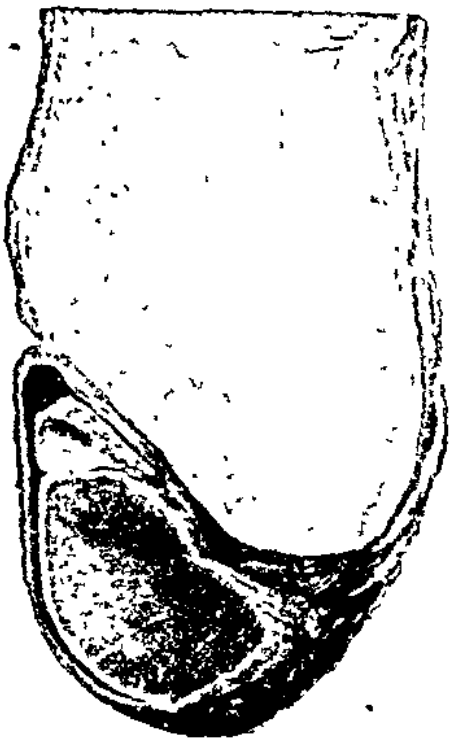

Fig. 378. Skrotalhernie. Längsschnitt durch einen entleerten Skrotalbruchsack und den angrenzenden Hoden. Im Nebenhodenkopf kleine Zyste. Geringe Hydrocele testis.

Die Ätiologie der Spermatozelen ist nicht ganz aufgeklärt. Meist werden sie als Retentions- und Dilatationszysten angesprochen, veranlaßt durch Traumen, gonorrhoische

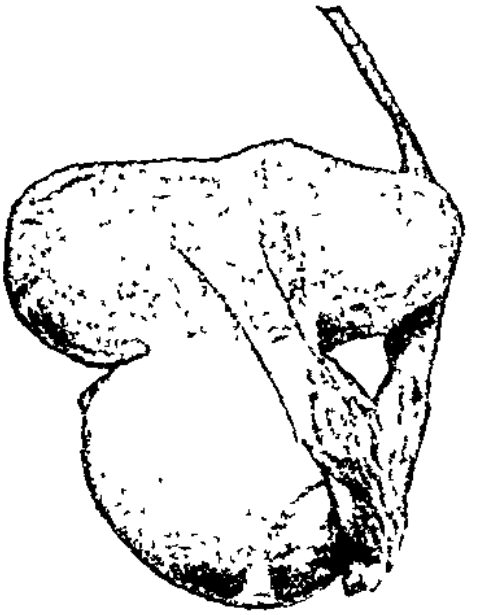

Fig. 379. Spermatozelesack im Nebenhodenkopf.

und andere lokale Affektionen. Di- [illegible] n
Effekt einer Samenstauung infolge [illegible] n
Widerspruch mit der Erfahrung, daß [illegible]
hodenschwielen und Samenleiteratresie niemals eine Zystenbildung, stets nur eine diffuse Ek[illegible]
neben der [illegible]
Flüssigkei [illegible]

Außer den Spermatozelen kommen gelegentlich kleinere Zysten anderen Ursp[illegible] or. Zum Teil stehen sie mit den [illegible]

Primär [illegible] ickeln sich fast ausnahmlos nur im Hoden, nicht im Nebenhoden. Sekundär treten Karzinome, Sarkome, Hypernephrome und Mischgeschwülste auf.

in Betracht, während die Lepra wenig Veränderungen an dem Organ verursacht und die Syphilis desselben wenig bekannt ist.

Die **Prostataphthise** zeigt sich zuerst in Form von kleinen reiskorn- bis linsengroßen käsigen Herden, die mitten im Gewebe liegen. Sie vergrößern sich, treten in größerer Menge auf und bilden durch Konfluieren große, scharf umschriebene, landkartenähnliche oder traubenförmige Herde von derber Konsistenz und trockenem, gelbem Aussehen. Seltener ist es, daß die käsigen Massen erweichen und zu Kavernenbildung führen, daß sich unter Einwirkung sekundärer Infektion mit anderen Bakterien eine ausgedehnte Abszedierung und Perforation in Harnblase, Harnröhre, Rektum und am Damm anschließt. Die gesamte Prostata kann auf diese Weise nekrotisch ausgestoßen werden. In der Regel ist das Organ bei ausgedehnter Erkrankung vergrößert, bisweilen verändert sich indes das äußere Aussehen dabei nicht, und man findet erst nach Anlegen mehrerer Schnitte phthisische Herde. Meist finden sich gleichzeitig feine Knötchen auf der Schleimhaut der Urethra in der nächsten Umgebung der Prostataausführungsgänge.

Die mikroskopische Untersuchung lehrt, daß der Prozeß von den Drüsengängen seinen Ausgang nimmt. Zunächst wuchert das Epithel, es desquamiert und wird nekrotisch. Zwischen den Epithelien und im Inhalt der Drüsen finden sich die spezifischen Bakterien oft in großer Menge. Dann zeigen sich Infiltrate und Tuberkel im periglandulären Gewebe. Diese verkäsen, während am Rande immer neue Infiltrate und Tuberkel emporschießen, die von Bazillen durchsetzt sind.

Phthisische Erkrankungen der Prostata bilden neben denen der Samenblasen die häufigste Lokalisation jenes Prozesses im Genitalsystem. Sie treten entweder primär, durch Vermittlung des Blutes, auf oder schließen sich sekundär an bestehende tuberkulöse Veränderungen des übrigen Geschlechtsapparates oder der Harnblase an. In dem einen Falle wird die Verschleppung der Keime aus Nebenhoden und Samenblasen durch das Hodensekret vermittelt, in dem anderen kriecht die Infektion längs der kurzen Ausführungsgänge oder durch die Lymphbahnen aus der Samenblase in die Prostata. Auch in den Fällen, wo die Infektion auf eine hämatogene Verbreitung der Keime zurückgeführt werden muß, geht die Tuberkelbildung meist von dem drüsigen Gewebe aus. Seltner finden sich bei der hämatogenen Tuberkulose des Organs primär im interstitiellen Gewebe auftretende feine Knötchen.

Die Frage, wie bei der häufig zur Beobachtung kommenden **kombinierten Urogenitalphthise** der Gang des Prozesses aufzufassen ist, wird verschieden beantwortet. Während man früher der Anschauung huldigte, daß in der Mehrzahl der Fälle die Erkrankung vom männlichen Genitalsystem sekundär auf Harnblase, Urether und Niere übergreift, nimmt man auf Grund der Arbeiten **Baumgartens** jetzt an, daß eine Verschleppung der Tuberkulose in einer dem Sekretstrom entgegengesetzten Richtung die Ausnahme bilde. Nur dort, wo eine Sekretstauung stattfindet, darf mit einem retrograden Transport gerechnet werden. Bei der kombinierten Urogenitalphthise ist es wohl möglich, daß die hart nebeneinander liegende Prostata und die Pars prostatica urethrae sich gegenseitig infizieren, unwahrscheinlich ist es indes, daß eine Infektion höher gelegener Abschnitte des uropoetischen Apparates an eine Genitalphthise sich anschließt. In vielen Fällen von kombinierter Urogenitalphthise wird ein koordiniertes Auftreten mehrerer Erkrankungszentren in beiden Systemen vorauszusetzen sein.

Die häufigste und folgenschwerste Erkrankung der Prostata ist die als **Hypertrophie** bezeichnete chronische Anschwellung derselben.

Histologisch erweisen sich die Tumoren als Zylinderzellenkrebse, die ihren Ausgang von den Samenkanälchen nehmen und oft einen exquisit drüsigen Bau haben. Neben soliden Strängen finden sich in ihnen stark gebuchtete oder runde Hohlräume, die mit niedrigem Zylinderepithel ausgekleidet sind.

Die **Mischgeschwülste** sind nächst den Sarkomen die häufigsten Tumoren des Hodens. Sie kommen in allen Alterstufen, bei Kindern wie bei Männern vor. Im allgemeinen machen sie selten Metastasen, wachsen langsam, können aber mächtige Größe erreichen. Man hat in ihnen Bindegewebe, myxomatöses Gewebe, Knorpel, Knochen, glatte und quergestreifte Muskelsubstanz, Drüsengewebe gefunden. In manchen Fällen zeigen sich Hohlräume in beträchtlicher Zahl und Größe, so daß die multiple K[illegible]rscht. Dementsprechend präsentieren s[illegible] als derbe, bald als weiche, bald als soli[illegible] von verschiedener Farbe und Zeichnung. Im mikroskopischen Bilde finden sich die verschiedenen Gewebsarten, vor allem häufig drüsenartige Kanäle und Hohlräume von runder oder buchtiger Form, die eng aneinander gelagert sind und eine Zylinderzellenauskleidung haben. Beim Übergang zum Krebs finden sich neben den adenomatösen deutlich karzinomatöse Partien mit soliden Epithelsträngen.

Während früher große Unklarheit in der Beurteilung aller dieser als Chondrome, Kystome, Adenosarkome, Adenome usw. bezeichneten Tumoren herrschte, haben die Untersuchungen von Wilms es wahrscheinlich gemacht, daß sie alle eines Ursprunges sind, daß es sich um embryoide Gebilde oder Teratome handelt. Sie verdanken rudimentären fetalen Anlagen ihre Entstehung. Die mit Zylinder-, Flimmer- oder Schleimepithel ausgekleideten Zysten und Kanäle entstammen dem Entoderm; Bindegewebe, Knorpel, Knochen, quergestreifte und glatte Muskelfasern dem Mesoderm, die epidermoidalen Elemente endlich dem Ektoderm. So erklärt sich die bunte Zusammensetzung der Geschwülste. Je nach dem Überwiegen des einen oder des anderen Keimblattes kommt es zur Bildung von Chondromen, Myomen, Kystadenomen usw.

Endlich verdient noch eine andere von fetaler Zellverlagerung abgeleitete Geschwulst, das Chorioepitheliom, unser Interesse. Es sind weiche Geschwülste von stark hämorrhagischem Aussehen; sie bauen sich auf aus Zellen, die den synzytialen und denen der Langhansschen Schicht gleichen. Vereinzelt sind auch Stimmen laut geworden, die sich gegen diese Deutung der Geschwülste wenden und sie für peritheliale Sarkome, ausgehend von einer Proliferation der Gefäßwandzellen, erklären (*Sternberg*).

In der Regel handelt es sich um Mischgeschwülste mit Chorioepitheliomgewebe. Kommt es zu Verschleppung von Geschwulstkeimen in andere Organe, so findet man in den Metastasen nur Chorioepitheliomelemente. So fand ich bei einem an Blutung in die Bauchhöhle verstorbenen Soldaten als Quelle der Hämorrhagie eine geplatzte Lebermetastase.

Im Gegensatz zu den bisweilen maligne verlaufenden embryonalen Geschwülsten sind die wesentlich seltener beobachteten Dermoide des Hodens stets gutartiger Natur. Reine Myome sind selten. Sie nehmen ihren Ausgang vom Gubernaculum Hunteri oder vom Musculus cremaster.

zu völliger Retention des Urins mit sekundärer Erweiterung der Harnblase und Hypertrophie der Muskulatur (Balkenblase) und weiterhin zu schweren entzündlichen Erkrankungen des Harnapparats (Zystitis, Pyelitis). So kommt es, daß die Prostatahypertrophie eine häufige Todesursache im Greisenalter bildet. Die Behinderung der Blasenentleerung wird einmal durch die ventilartige Wirkung des in die Harnblase ragenden Zapfens (Fig. 393), dann aber vor allem durch die winklige Knickung der verlängerten Pars prostatica urethrae innerhalb der Vorsteherdrüse veranlaßt (Fig. 394). Die Erhöhung des intravesikalen Druckes bei der Urinentleerung trägt zu einer weiteren Vermehrung der Abknickung bei.

Die Unmöglichkeit, die Harnblase in solchen Fällen ohne Hilfe zu entleeren, führt zur Anwendung von Kathetern, die indes wegen der abnormen Verlaufsrichtung und Form der Harnröhre oft schwer einzuführen sind, durch Verletzungen und vor allem durch Einführung von Litererregern weitere Komplikationen schaffen. Um dem vorzubeugen, wird neuerdings in großer Häufigkeit die Prostatektomie ausgeführt, bei der nicht die ganze Prostata entfernt, sondern nur der knollige Anteil samt der eingeschlossenen Urethra aus dem kapselähnlichen Rest der ursprünglichen Prostata ausgeschält wird.

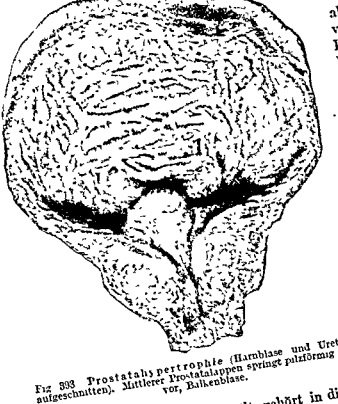

Fig. 393. Prostatahypertrophie (Harnblase und Urethra aufgeschnitten). Mittlerer Prostatalappen springt pilzförmig hervor, Balkenblase.

Charakteristisch für die Prostatahypertrophie ist nicht allein die Vergrößerung des Organs, sondern vor allem die knollige Beschaffenheit seiner Schnittfläche. Auch eine unvergrößerte, ja sogar eine verkleinerte Prostata, welche Knollen enthält, gehört in diese Gruppe. Ich habe daher vorgeschlagen, durch Anwendung der Bezeichnung „knollige Prostatahypertrophie" dem Widerspruch vorzubeugen.

Von chirurgischer Seite liegen Mitteilungen vor über operative Entfernung atrophischer Prostaten wegen Miktionsstörungen. Teils handelt es sich dabei um entzündliche Atrophien, teils um Klappenbildungen, meist wohl um Knollenbildung in kleinen Vorsteherdrüsen.

Das mikroskopische Bild der Prostatahypertrophie ist ein ziemlich gleichförmiges. Stark gewucherte erweiterte Drüsenräume, ausgekleidet mit gut erhaltenem Epithel liegen hart nebeneinander. Das dazwischen liegende fibromuskuläre Stroma ist mehrfach von Rundzellenanhäufungen durchsetzt. Nur in den Randzonen trifft man auf atrophisches Prostatagewebe mit schlitzförmigen Gängen, ausgekleidet

Im Gegensatz dazu gibt es eine zweite Form, bei der die Wand äußerst derb, fibrös, fast knorpelartig erscheint und sehr zu Verkalkung neigt. Die Innenfläche der fast immer engen Höhle ist dabei glatt oder grob gerunzelt, oft mit rostfarbenen Auflagerungen besetzt. Der Inhalt ist meist klar, von glitzernden Körperchen — Cholestearinkristallen — durchsetzt. Diese Form der Hydrozele verdankt ihre Entstehung einer besonderen Erkrankung der Scheidenhaut, einer chronischen Periorchitis productiva.

Bisweilen ist der Hydrozelensack von alten Fibrinmassen und mehr oder minder entfärbten Blutgerinnseln erfüllt. Die Wandung dieser oft beträchtliche Größe erreichenden Höhlen ist dick, aber nicht wie bei der produktiven Periorchitis homogen, sondern von lamellösem Bau. Zwischen den Schichten der Wand *finden sich bisweilen kleine Blutherde*; Verkalkungen sind nicht selten. Es handelt sich in diesen Fällen, die wir als Hämatozelen bezeichnen, um das Resultat einer Periorchitis haemorrhagica. Der Prozeß kann sowohl primär auf-



Fig. 381. Periorchitis productiva (Längsschnitt). Links Hode mit verdickter Albuginea, rechts der dickwandige Hydrozelensack.

zelen spielt neben der Gonorrhoe das Trauma die wichtigste Rolle. Fast die Hälfte aller Fälle verdankt nach Kocher dieser Schädlichkeit ihre Entstehung. Auch die bei jungen Säuglingen beobachtete Hydrozele ist wohl oft traumatischen Ursprungs, veranlaßt durch Quetschungen während der Geburt. In anderen Fällen handelt es sich aber auch um eine angeborene Hydrocele testis, deren Ursache nicht bekannt ist. Auffallend ist nur, wie häufig derartige angeborene Hydrozelen neben starker Phimosenbildung angetroffen werden.

Manche kongenitale oder in den ersten Lebenstagen und Wochen auftretenden Hydrozelen sind darauf zurückzuführen, daß während der Geburt in den noch nicht völlig abgeschlossenen Processus vaginalis Flüssigkeit aus der Bauchhöhle hineingepreßt wird und hier dann verbleibt. Solche Hydrozelen resorbieren sich in der Regel spontan.

Bei partieller Persistenz des Processus vaginalis, d. h. wenn diese Ausstülpung der Peritonealserosa in den Hodensack sich nur am Leistenkanal schließt, im übrigen V
öffnet bleibt, kann es in dem dadu
ansammlung, zu einer Hydrocele
Form der Hydrozele kann für sich allein bestehen, sie kann aber auch von einer Hydrocele testis begleitet sein. Der Sack der Hydrocele *funiculi spermatici liegt stets oberhalb des Hodens, im Bereiche des* Samenstranges, selten oberhalb der Leistenöffnung. Die Samenstranghydrozele kommt in allen Lebensaltern vor, sie kann bisweilen sehr beträchtliche Größe erreichen. Bleibt der Processus vaginalis in toto

jene Infiltrate wohl als sekundäre Veränderungen aufzufassen sind, daß nicht die Ektasie, sondern die hochgradige Wucherung der Drüsen das wesentliche darstellt. Eine große Zahl von Pathologen bezeichnet die Knollen als echte Adenome und reiht sie den Geschwulstbildungen an. Ich bin geneigt, sie als eine kompensatorische Hypertrophie akzessorischer periurethraler Drüsen aufzufassen, welche den Ausfall an Funktion in der atrophierenden Greisenprostata ausgleichen soll. Wie in anderen Organen, so in der Leber, können die kompensatorischen Hyperplasien weit über das Ziel hinausschießen und zur Entstehung mächtiger Adenome, ja sogar maligner Bildungen Anlaß geben.

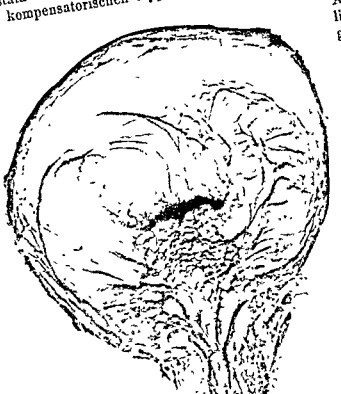

Fig. 396. Prostatakrebs am Trigonum durch die Harnblasenwandung durchgewuchert (Harnblase und Urethra aufgeschnitten.)

Von primären Geschwülsten der Prostata kommt vor allem das **Karzinom** in Betracht. Es betrifft vorwiegend ältere Individuen und tritt in verschiedener Form auf. In manchen Fällen wird die Gestalt des Organs durch die Geschwulstbildung äußerlich nicht verändert, und selbst auf dem Durchschnitt ist der Tumor nicht deutlich erkennbar. Erst die mikroskopische Untersuchung ergibt in solchen Fällen mit Sicherheit die Anwesenheit einer Neubildung. Das ist um so mehr von Wichtigkeit, da derartige leicht zu übersehende Prostatakrebse zur Bildung von ausgedehnten Metastasen führen können, deren Ausgangspunkt bei der Autopsie leicht unerkannt bleibt.

Die nicht vergrößerte krebsige Prostata zeichnet sich in der Regel durch größere Deutbeit aus. Sie führt dadurch bisweilen infolge von Kompression der Urethra zu ernsten Blasenstörungen und kann so trotz ihrer Kleinheit die Erscheinungen einer Prostatahypertrophie vortauschen.

In manchen Fällen hingegen vergrößert sich das Organ schon frühzeitig, es verwächst mit dem umgebenden Bindegewebe, auf welches die Neubildung rasch übergreift. Das Karzinom kann schließlich das ganze Becken mit derben Massen erfüllen und vor allem durch Druck auf den Nervus ischiadicus schwere Störungen bereiten. Die Samenblasen werden dabei vom Krebs umwachsen und vor allem wuchert derselbe frühzeitig durch die Harnblasenwandung hindurch und bildet am Trigonum halbkugelige Prominenzen von verschiedener Größe, die im ganzen wenig Neigung zum Zerfall zeigen. Bisweilen breitet sich

aderbruch, **Varikozele**, bezeichnete Veränderung wird am häufigsten bei jungen Männern angetroffen und ist teils auf vermehrte Blutfülle des Organs in diesem Alter, teils auf Erschwerung des Blutabflusses zurückzuführen Die Bevorzugung der linken Seite ist dadurch zu erklären, daß die Vena spermatica sinistra nicht direkt, sondern auf dem Umwege der Vena renalis in die Cava inferior einmündet. Bei längerem Bestehen der Varikozele verdicken sich die Wände der erweiterten Venen, und das umhüllende Bindegewebe des Samenstranges wird derber. Auf die Funktionsfähigkeit des Hodens übt die Venenveränderung keinen schädigenden Einfluß aus.

Folgenschwere Zirkulationsstörungen werden bisweilen durch **Torsion des Samenstranges** verursacht. Diese Lageveränderung kommt fast nur dort zur Beobachtung, wo Störungen des Deszensus vorliegen und der Hoden im Leistenkanal stecken geblieben ist. Solche Leistenhoden sind oft abnorm beweglich und können

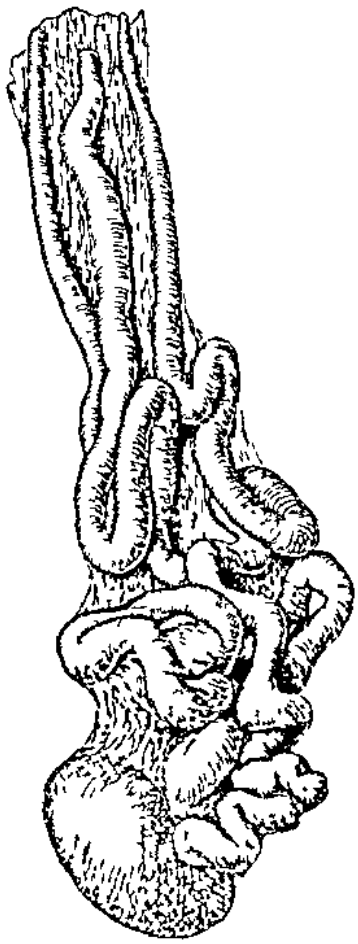

Fig 383 Varikozele. Starke Erweiterung und Schlängelung der Venen des Samenstranges.



Fig 384 Torsion des Samenstranges vom Kinde Hoden hämorrhagisch infarziert

sich um ihre horizontale wie vertikale Achse drehen. Bei einer vertikalen Drehung um 90° bis 180° führt die spiralige Windung des Stranges zu völligem Verschluß der Gefäße und der Hoden wird infolgedessen hämorrhagisch infarziert und schließlich nekrotisch.

Entzün[illegible] menstrange in der Regel nur i[illegible] auf und führen zu ödematöser [illegible] des Bindegewebes und Abszeßbildung. Lymphangitis und Phlebitis des Funiculus schließt sich bisweilen an schwere infektiöse Prozesse des Hodens und Nebenhodens an. Eine primäre Thrombophlebitis des Samenstranges soll in den Tropen zur Beobachtung kommen (*Cole Madden, Castellani*). Als Residuum aller dieser entzündlichen Vorgänge trifft man Verwachsungen

macht. Gelegentlich persistieren noch Reste dieses Pflasterepithels und wuchern im Anschluß an entzündliche Vorgänge fort, so daß epidermisähnliche Bildungen in der Prostata angetroffen werden (*Schmidt*).

Gutartige, epitheliale Bildungen — **Adenome** — sind ebenfalls beschrieben worden. Sie stehen den bei der glandulären Form der Prostatahypertrophie beobachteten Drüsenwucherungen nahe. Eine scharfe Abgrenzung beider ist daher nicht möglich.

Von den Geschwülsten der Bindegewebsreihe sind die seltener vorkommenden **Sarkome** und die **Rhabdomyome** (*Kaufmann*) zu nennen. Die letzteren finden s[illegible] Sie bauen sich auf aus q[illegible] drige Entwicklungsstufe zei[illegible] poly-edrischen Gestalt leicht mit Sarkomen verwechselt werden.

Sekundär tritt Geschwulstbildung in der Prostata auf bei Übergreifen von Tumoren der Harnblase und des Rektums. Selten finden sich Metastasen bei primärer Erkrankung anderer Organe. Wie in anderen Organen finden sich auch in der Prostata bei Leukämie bisweilen multiple umschriebene Lymphozytenansammlungen.

H. Pathologische Anatomie der männlichen Harnröhre.

1. Störung der Entwicklung.

Abgesehen von partiellem oder totalem Verschluß der Urethra, sowie Verdopplung derselben, kommen kongenitale Anomalien derselben nicht in Betracht. Von Anomalien der Mündung bei Hypo- und Epispadie ist bereits die Rede gewesen.

2. Defensiv- und Restitutionsprozesse.

Die **Entzündung** der männlichen Harnröhre (**Urethritis**) gehört zu den häufigsten und folgenschwersten Erkrankungen. Als Ursache kommt fast ausschließlich **eine** Schädlichkeit in Frage, die Übertragung des Gonokokkus auf die Harnröhrenschleimhaut bei Gelegenheit des Koitus. Andere Bakterien, Reizung der Mukosa durch Katheterismus, Traumen, Medikamente, andere Schädlichkeiten spielen in der Ätiologie der Urethritis neben jener enorm häufigen Infektion nur eine ganz untergeordnete Rolle. Gegenüber der gonorrhoischen Urethritis zeichnet sich die nicht gonorrhoische durch raschen Verlauf und Fehlen ernster Komplikationen aus.

Der Gonokokkus gelangt bei der Infektion zunächst in die Fossa navicularis der Harnröhre, wuchert hier und veranlaßt eine umschriebene Entzündung der Schleimhaut. Eine lokale Vernichtung der Keime an dieser Stelle vermag daher im frühesten Stadium die Krankheit zu koupieren. Dann breitet sich der Prozeß blasenwärts aus und ergreift rasch die ganze Harnröhre. Die Schleimhaut erscheint dunkelrot, sammetartig geschwollen, bisweilen mit Hämorrhagien besetzt und sondert reichlich eitriges Sekret ab, so daß es zu profusem Ausfluß aus der Harnröhre kommt (Gonorrhoe, Tripper).

Die mikroskopische Untersuchung der Mukosa zeigt in diesem Stadium eine Wucherung und Desquamation der Epithelien, herd- und flächenförmige Anhäufungen von Leukozyten, Lymphozyten und Plasmazellen im subepithelialen Gewebe. Auf und zwischen den Epithelien, besonders in den Einstül-

melt sich eine milchartige Flüssigkeit an, die aus Spermatozoentrummern, feinen Fettmolekülen, Corpora amylacea, und Körnchenkugeln neben anderen Zelldegenerationsformen besteht.

Auch der Nebenhoden erleidet bei Atresie des Ductus deferens entweder in seiner ganzen Ausdehnung oder nur in einzelnen Teilen eine auffallende Veränderung. Infolge der Sekretstauung erweitern sich die Kanäle und füllen sich, ähnlich wie bei Narben der Cauda epidi- [illegible] Der Hoden [illegible] matogenese [illegible] den; daher [illegible] steril.

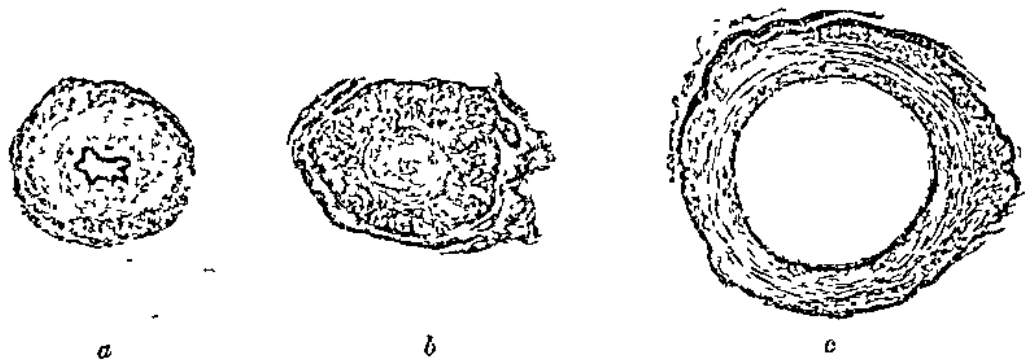

Fig. 386. Samenleiterquerschnitte. *a* Normaler Samenleiter. *b* Atresie. Lumen durch fibröses Gewebe ersetzt. *c* Ektasie. Schleimhautbuchtungen verstrichen. Hypertrophie der Muskulatur. (Vergr. 6mal). Hämatoxylin-van Gieson.

Unter 1000 Mannerleichen fand ich 17mal den Samenleiter einer Seite, 6mal beider Seiten verschlossen. 48mal war der Ductus epididymidis eines Hodens, 12mal beider Hoden narbig verödet. Fast 2% der Männer war also durch Gonorrhoe zeugungsunfähig geworden.

Der experimentell ausgeführte Verschluß des Ductus deferens hat bei Tieren ebenfalls eine Ektasie des testipetalen Abschnittes zur Folge. Der Hoden reagiert dabei in verschiedener Weise. Bisweilen bleibt er unverändert und die Spermatogenese dauert an, bisweilen atrophiert das Organ. Brissauds Angabe, daß sekundäre Veränderungen nur dann eintreten, wenn die operierten Böcke bei den Weibchen verbleiben, konnte ich nicht bestätigen.

Gleichzeitig mit der schweren Erkrankung der Schleimhaut spielen sich auch in der äußeren Umhüllung des Ductus entzündliche Prozesse ab. Als Residuum solcher Periduferentitis finden sich bisweilen Verwachsungen mit der Umgebung.

Von spezifischen Entzündungen kommt fast nur die **tuberkulöse Phthise des Samenleiters** in Betracht. Sie entsteht durch Fortleitung des Prozesses von der Samenblase oder vom Nebenhoden her. Oft ist nur der diesen Organen zunächst liegende Abschnitt, selten nur eine zentrale Strecke, in vorgeschrittenen Fällen aber der Kanal in seiner ganzen Ausdehnung erkrankt. Der Ductus ist dabei mehr oder minder stark verdickt, aus seinem Lumen quillt rahmartiger Inhalt hervor. Oft ist der Gang in einen breiten, von derben, käsigen Massen gebildeten, zentral erweichten Strang verwandelt.

Mikroskopisch finden sich in frühen Stadien die Epithelien gewuchert und desquamiert und zwischen ihnen bereits Tuberkelbazillen in großer Zahl. Weiterhin verfallen die Epithelien der Nekrose und es treten Riesenzellen auf.

der strikturierten Stellen kann so hochgradig reduziert sein, daß nur die feinsten Sonden einführbar sind. Zentralwärts von hochgradigen Strikturen fällt häufig eine diffuse Ektasie der Harnröhre auf.

In manchen Fällen, [illegible] beschränkt sich die Narbenbildung [illegible] sie auf das submuköse Gewebe und [illegible] entstehen

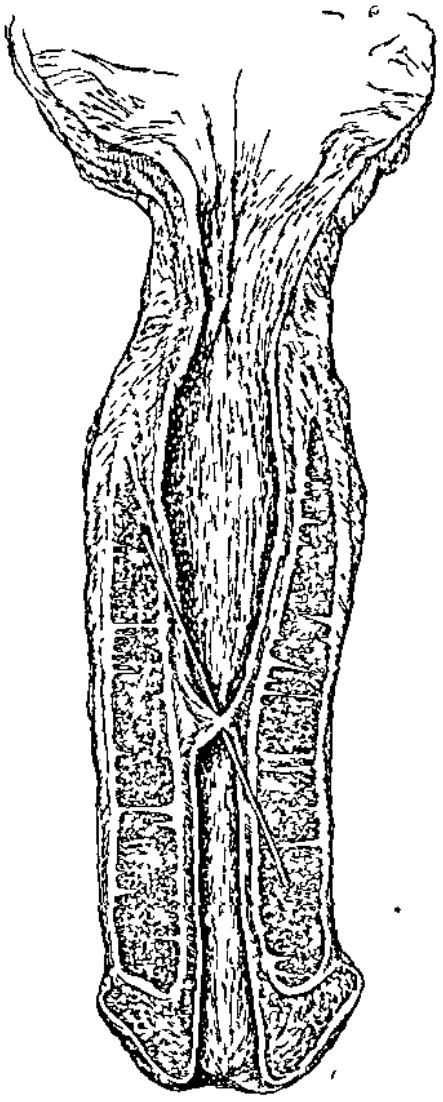

Fig 398 Strictura urethrae Solitäre ringförmige Striktur in der Mitte der Pars cavernosa. Zentralwärts Ektasie der Urethra

Fig 399 Strictura urethrae Zwei zylindrische kallöse Strikturen in der Pars cavernosa und membranacea

jene starren, röhrenförmigen Einengungen, die als kallöse Strikturen bezeichnet werden und sich der Behandlung gegenüber als besonders hartnäckig erweisen. Die Schleimhaut ist hier fest mit der Unterlage verwachsen, läßt sich mit unbewaffnetem Auge nicht von ihr abgrenzen. Sie ist runzlig, von perlmutterähnlichem Aussehen, und bisweilen mit kleinen polypösen Wucherungen besetzt. Das Lumen des Kanals ist im Bereich dieser kallösen Strikturen zuweilen nicht wesentlich eingeengt, doch fehlt der Wandung jede Elastizität. Innerhalb strikturierter Harnröhrenabschnitte trifft man endlich öfter die Residuen frischerer und älterer operativer Eingriffe (Sprengung der Striktur durch Bougies)

Solange nicht eine zur Aufhebung der Hodentätigkeit führende Allgemeinstörung vorliegt und der Hoden und seine Ausführungsgänge frei sind von Erkrankungen, findet man stets, selbst in den höchsten Altersstufen, Spermatozoen in den Samenblasen. Gelegentlich finden sich Konkretionen im Blaseninhalt.

Von **Altersveränderungen** sind, abgesehen von Enge der Bläschen, noch Starrheit der Wandungen und weißliche Trübung der Innenfläche zu nennen. Selten finden sich Kalkablagerungen in der muskulären Wandschicht.

Kreislaufstörungen zeigen sich bisweilen bei starker Arteriosklerose in Form von Schleimhauthämorrhagien und deren Residuen sowie blutiger Beimengung zum Inhalt.

Entzündungen (Spermatozystitis) treten entweder infolge von Fortleitung eitriger Prozesse aus der Harnblase, der Harnröhre, der Prostata, dem Nebenhoden auf oder sie entstehen auf metastatischem Wege bei allgemeiner Sepsis. Die Unterscheidung zwischen der fortgeleiteten und der metastatischen Spermatozystitis ist im Einzelfalle schwierig, da der anatomische Befund in beiden Fällen der gleiche ist. Der Prozeß beginnt mit einer Schwellung der Schleimhaut, welche lebhaft injiziert ist. Der Inhalt ist sanguinolent oder ein dünnflüssiger, mit Flocken untermischter Eiter. Mikroskopisch sieht man eine starke Wucherung und Desquamation der Epithelien sowie Rundzelleninfiltrate der Mukosa. Daß auch tiefere Schichten der Wandung ergriffen werden können, beweist die öfter anzutreffende schwielige Verdickung der gesamten Wandschicht und die Verwachsung mit dem umgebenden Gewebe. Die ganze Samenblase kann schließlich nach schweren Entzündungen in derben Schwielen eingebettet sein, aus der sie nicht herauszulösen ist, oder sie verödet vollständig. Als Erreger der Spermatozystitis kommen in Betracht Kolibazillen bei Zystitis, Gonokokken bei Gonorrhoe, Staphylokokken und Streptokokken bei Pyämien, Meningokokken bei Zere-

für weitere tuberkulöse Destruktionen. In den ausgebildeten Fällen stellen sich die Samenblasen bei doppelseitiger Erkrankung als prall gefüllte ovale oder wurstförmige Körper zu beiden Seiten der Prostata dar und schimmern als gelbliche Protuberanzen durch die Serosa hindurch. Auf dem Durchschnitt ist entweder das ganze Organ in einen großen, mit weichen oder derben Käsemassen erfüllten Sack verwandelt, oder es läßt sich das ursprüngliche Gefüge noch wahrnehmen, die einzelnen Bläschen sind mit ihren käsig zerfallenen, verdickten Wandungen und ihrem schmalen, zentralen Lumen noch erkennbar. Der phthisische Prozeß kann in solchen Fällen auf die Samenblase beschränkt sein. Meist aber greift er auf die angrenzende Ampulle des Samenleiters über. Regelmäßig finden sich bei vorgeschrittener Erkrankung Knötchen auf dem die Samenbläschen überziehenden Teile des Peritoneums.

Die Samenblasenphthise kann auf einer oder auf beiden Seiten vorhanden sein. Oft erkrankt ein Organ nach dem anderen, so daß das eine noch beginnende Veränderungen zeigt, während das andere bereits schwere Zerstörungen erlitten hat. Der Prozeß kann sich auch auf

Pyelitis und die häufig notwendige Einführung von Bougies und Kathetern bringt die Gefahr einer Verletzung der Harnröhre und die Bildung falscher Wege (fausses routes) mit sich. Endlich finden sich bisweilen neben Strikturen derbe Schwielenbildungen in der Umgebung der Urethra als Residuen paraurethraler Abszesse und entzündliche Vorgänge an den Cowperschen Drüsen.

Wesentlich seltener als gonorrhoische Strikturen sind solche traumatischen Ursprungs. Es handelt sich dann meist um oberflächliche Schleimhautnarben. Zirkumskripte Strikturen können sich auch an Perforationen periurethraler Abszesse in die Harnröhre anschließen. Endlich sind kongenitale Verlegungen der Urethra durch Verengerung oder Klappenbildung mitgeteilt worden.

Auch die Urethra des Weibes kann durch Gonokokken infiziert werden. *Hier verlauft die Erkrankung infolge des kurzen und gestreckten Kanalverlaufes* in der Regel leichter und führt sehr selten zu Strikturbildung. Die *Hauptgefahr liegt in dem Übergreifen auf den inneren Genitaltraktus. Häufiger* kommt beim Weibe eine nicht gonorrhoische, meist durch Kolibazillen veranlaßte Urethritis vor, die durch Übergreifen auf die oberen Harnwege zu Zystitis und Pyelitis führen kann.

3. Tuberkulose, Syphilis.

Eine primäre Tuberkulose der Harnröhre gehört zu den seltensten Vorkommnissen, dagegen breitet sich häufig im Anschluß an tuberkulöse Zerstörungen der Harnblase und Prostata der Prozeß auch auf die Urethra aus. Es kommt zunächst im Bereich der Pars prostatica zur Bildung zarter, grauer Knötchen und nach Zerfall der infiltrierten Schleimhaut zu flachen Ulzerationen. Ein Übergreifen des ulzerösen Prozesses auf die Pars membranacea und cavernosa ist selten, doch vermag man bei mikroskopischer Untersuchung der Urethralwand in derartigen Fällen auch an scheinbar intakten Stellen miliare Tuberkel in der Mukosa anzutreffen. Man trifft die tuberkulösen Herde entweder dicht unter dem Oberflächenepithel oder in der nächsten Umgebung von Drüsenausführungsgängen. Die Tuberkelbazillen lassen sich teils auf und zwischen den Epithelien, teils in den Infiltraten mühelos nachweisen. Nur einmal sah ich die gesamte Urethralschleimhaut bis zur Fossa navicularis mit tuberkulösen Geschwüren besetzt.

Von manchen Klinikern wird von tuberkulösen Strikturen der Harnröhre gesprochen. Ich habe etwas derartiges nie gesehen.

Syphilitische Krankheitsprodukte sind in Form kleiner Gummi*bildungen in der Urethra angetroffen worden. Syphilitische* Geschwüre können sich gelegentlich in der Fossa navicularis lokalisieren.

4. Verletzungen.

Bei ausgedehnten Beckenbrüchen besonders bei Schambeinfrakturen findet man bisweilen Risse der Harnröhre. Die häufigsten und schwersten Verletzungen werden indes durch unzweckmäßige Sondierungs- und Katheterisierungsversuche veranlaßt. Das Instrument bohrt *sich besonders vor Strikturen oder im Bereich einer vergrößerten Pro*stata oder infolge von Hineingleiten in Lakunen bei Anwendung stärkeren Druckes leicht ins periurethrale Gewebe ein. Im Bereich der

in den Darm kommen, oder es schließen sich Abszedierungen im periproktalen Gewebe an mit sekundärer Fistelbildung am Damm und After. Diese Eiterungen können durch sekundäre Infektion zur Bildung ausgebreiteter Phlegmonen am Damm und Skrotum führen, die dem Nachweis des Ausgangspunktes Schwierigkeit bereiten.

Auch Heilungsvorgänge kommen vor. Die käsigen Massen dicken sich ein, verkreiden und werden völlig abgekapselt. Das ganze Organ kann sich schließlich in eine schwielige, mit der Umgebung innig verwachsene Masse verwandeln, die im Innern Kalkherde birgt.

Die Samenblasenphthise betrifft fast ausschließlich Individuen, welche in anderen Organen oder in anderen Abschnitten des Genitaltraktus tuberkulöse Veränderungen aufweisen. Die histologischen Bilder machen es wahrscheinlich, daß der Prozeß vom Inhalt der Bläschen, nicht von der Wandung ausgeht. Häufig werden die Tuberkelbazillen aus dem erkrankten Nebenhoden mit dem Sekret in die Samenbehälter eingeführt oder stammen aus erweichten Käsemassen der angrenzenden Prostata.

In den Fallen, wo weder eine Erkrankung des Nebenhodens noch ein für die Verschleppung ge[illegible] Samenblasenerkran[illegible] berkelbazillen auf[illegible] im stagnierenden [illegible] Wandung an. Die [illegible] der durch andere [illegible]

Die Tatsache [illegible] takt ist, große Me[illegible] mit dem Sperma die Keime verschleppt werden. Die Gefahr einer Übertragung der Bakterien mit Hilfe der beweglichen Spermatozoen in höhere Abschnitte des weiblichen Genitaltraktus und sogar bis zum befruchteten Ei, ist nach Experimenten Friedmanns nicht ausgeschlossen. Trotzdem spielt dieser Vorgang in der Entstehung der Genitalphthise beim Weibe nur eine ganz untergeordnete Rolle. In der Ätiologie der kongenitalen Tuberkulose kommt er überhaupt nicht in Betracht.

Im allgemeinen breitet sich, wie Baumgarten gelehrt hat, die Phthise im Genitalsystem nur in der Richtung des Sekretstromes aus. Sie geht vom Nebenhoden auf den Samenleiter, die Samenblasen, die Prostata über. Ausnahmen von dieser Regel kommen bei Verschluß der Ableitungswege und Stagnieren des Sekrets oder durch antiperistaltische Bewegung zustande.

So breitet sich die Phthise vom Nebenhoden aus gegen den Strom im Hoden aus, weil die Ableitungswege durch den phthisischen Prozeß sich schließen, so kann nach tuberkulösem Verschluß des Samenleiters die Infektion retrograd den Nebenhoden ergreifen. Durch die Arbeiten von Schülern Orths ist weiter gezeigt worden, daß durch Reizung des Colliculus seminalis beim Tiere antiperistaltische Bewegungen des Ductus deferens ausgelöst werden und daß es so bei gleichzeitiger Infektion des hinteren Teiles der Harnröhre gelingt, Nebenhodenerkrankungen zu erzeugen. Endlich ist darauf hingewiesen worden, daß Lymphgefäßverbindungen längs des Samenleiters zwischen Nebenhoden und Prostata vorhanden sind. Durch jene antiperistaltischen Bewegungen, eventuell durch jene Lymphbahnen, kann eine Überleitung der Tuberkulose von der Prostata zum Nebenhoden vermittelt werden. Benda hat neuerdings im Gegensatz zu den bisherigen Anschauungen die Ansicht ausgesprochen, daß die Nebenhodentuberkulose regelmäßig eine sekundäre, nach primärer Erkrankung der Prostata oder Samenblase auftretende Erkrankung sei. Er stützt sich dabei auf die Erfahrung, daß eine isolierte Epididymitis tuberculosa äußerst selten sei. Die frühere Angabe, daß in den

I. Pathologische Anatomie der äußeren Genitalien.

1. Penis.

Zirkulationsstörungen, lokale wie allgemeine, rufen an der Haut des Penis, speziell der Vorhaut, starke Ödeme hervor. Von Entzündungen ist vor allem die an Vorhaut und Eichel auftretende **Posthitis** und **Balanitis** zu nennen, die entweder durch eitrige Prozesse der Urethra oder durch Sekretzersetzung im Vorhautsack veranlaßt wird. Kolibazillen und Staphylokokken spielen dabei die wichtigste Rolle, während die im Smegma oft nachweisbaren, durch ihr den Tuberkelbazillen ähnliches tinktorielles Verhalten (Säurefestigkeit) ausgezeichneten Smegmabazillen nicht als Eitererreger wirken. Durch die Anschwellung der Vorhaut kommt es zu Verengerung derselben, zu **entzündlicher Phimose.**

In den Schwellkörpern schließen sich entzündliche Veränderungen bisweilen an gonorrhoische Affektionen an. Bei chronischem Verlauf führen sie zu plastischer Induration und zuweilen zu Deformität des Organs bei der Erektion (Chorda venerea). Eine eigenartige Störung ist bei leukämischen Individuen öfter beobachtet worden. Das Blut gerinnt während der Erektion in den Schwellkörpern und abführenden Venen und es kommt dadurch zu langdauernder Intumeszenz des Gliedes (**Priapismus**). Auch unabhängig von leukämischer Erkrankung ist Priapismus gelegentlich im Anschluß an Traumen, an Entzündungen und auch ohne nachweisbare Ursache beobachtet worden. Eine Thrombosierung der Schwellkörper kann dabei fehlen. Endlich kommt Priapismus unabhängig von lokalen Erkrankungen bei Störungen im Zentralnervensystem vor.

Knochenbildungen des Penis sind gelegentlich, von der Tunica albuginea, Septum oder Schwellkörper ausgehend, beschrieben worden. Sie haben mit den bei manchen Tierarten vorkommenden Penisknochen nichts zu tun, sondern sind meist entzündlichen oder traumatischen Ursprunges.

Von spezifischen Entzündungen am Penis ist außer der sehr seltenen Aktinomykose und dem ebenfalls selten beobachteten, an rituelle Zirkumzision oder an vorgeschrittene Urogenitaltuberkulose sich anschließenden tuberkulösen Geschwür vor allem das Ulcus molle und das syphilitische Ulcus durum zu nennen.

Des **Ulcus molle** (weicher Schanker) bildet ein flaches Geschwür, dessen häufigster Sitz am Frenulum und Sulcus glandis liegt. Mikroskopisch findet sich im Grunde des Epitheldefektes eine Leukozyteninfiltration, die sich seitlich nur wenig über das Geschwür hinaus erstreckt. Als Erreger des Ulkus werden zarte, schwer färbbare, in Zügen liegende Stäbchen, der Unna-Ducreysche Bazillus des weichen Schankers, im Gewebe angetroffen. Vom Geschwür aus wandern die Bazillen längs der Lymphbahnen in die Leistendrüsen und veranlassen dort eine meist in Erweichung oder Eiterung übergehende Lymphadenitis acuta (Bubo inguinalis). Infolge von sekundärer Infektion mit anderen Bakterien kann vom Geschwür aus ein ausgedehnter nekrotischer Zerfall auf das umgebende Gewebe übergreifen und bei weiterem Fortschreiten [illegible] und Breite zu schweren Zerstörungen führen

bei Erwachsenen eigentümliche geschichtete Körper verschiedener Größe, die wegen ihres Aussehens und ihres chemischen Verhaltens — meist ist Jodreaktion vorhanden — als **Corpora amylacea** bezeichnet werden. Diese Gebilde liegen vereinzelt oder in Gruppen gehäuft, bisweilen in sehr großen Mengen. Sie werden als Degenerationsprodukte desquamierter Epithelien aufgefaßt. Recht häufig findet man bei älteren Männern schnupftabakähnliche mohnkorngroße schwarze Konkremente im Drüsengewebe. Diese Gebilde, die bisweilen bis erbsengroß werden können, lassen sich leicht ausschälen. Größere Prostatasteine sind mir nie begegnet.

Daß auch **regenerative** Vorgänge in der Prostata sich abspielen, beweist der von **Hedinger** beobachtete Ersatz des Defektes nach partieller Exstirpation des Organs. In der Regel bleibt diese Regeneration nach Operationen indes aus.

Entzündliche Erkrankungen (Prostatitis) können einmal auf hämatogenem Wege bei allgemeiner Sepsis, vor allem aber durch Fortleitung von den Harnwegen aus entstehen.

Die **metastatische Prostatitis**, bei der sich in der Regel multiple, in trauben- oder strichförmiger Anordnung gruppierte kleinste Abszesse im Innern der Drüse finden, wird am häufigsten bei Staphylokokkensepsis beobachtet. Sie kombiniert sich zuweilen mit metastatischer Epididymitis und Spermatozystitis. Das histologische Bild gleicht völlig dem bei der fortgeleiteten eitrigen Prostatitis.

Viel häufiger und wichtiger als die metastatischen ist die **fortgeleitete Prostatitis**. Sie schließt sich an gonorrhoische Urethritis, eitrige Zystitis, vor allem aber an Infektionen und Verletzungen durch Katheterismus an. Das Organ ist geschwollen, serös durchtränkt; die erweiterten Kanäle sind erfüllt mit desquamierten Epithelien und Rundzellen, zwischen denen oft klumpenweise die schädigenden Bazillen liegen (in der Regel Kolibazillen, seltener Staphylokokken und Streptokokken). Im weiteren Verlaufe schmilzt die Wandung der ergriffenen Kanäle ein, es bilden sich Gruppen von Abszessen, deren Inhalt bei Druck aus den Prostataausführungsgängen hervorquillt. Die kleineren Abszesse konfluieren zu größeren Herden, und so können große Strecken des Organs in Eitersäcke verwandelt werden.

Die **Prostataabszesse** können in die Harnblase und Harnröhre durchbrechen oder sie führen zu ausgedehnter eitriger Infiltration und Verjauchung des Beckenbindegewebes, brechen in den Darm durch oder perforieren am D[illegible] dort ausgedehnte jauchige, oft ga[illegible] Dadurch resultiert das von de[illegible]zeichnete Krankheitsbild. In anderen Fällen kapseln sich kleinere Abszesse ab und bleiben lange stationär.

Außer der zur Abszedierung führenden Form gibt es auch eine milder verlaufende, **katarrhalische Prostatitis**, die sich besonders an gonorrhoische Urethritis anschließt. Hier kommt es nur zu Schwellung des Organes und zu stärkerer Sekretion. Die katarrhalische Form verläuft häufig chronisch. Das Organ bleibt dauernd vergrößert, es enthält reichlich Sekret in den erweiterten Gängen, deren Mündungen vielfach durch Schleim verstopft sind. Um die Kanäle herum zeigt sich das Stroma meist von Plasmazellen durchsetzt. Bakterien sind bei der chronischen Prostatitis nicht mehr nachweisbar.

Von spezifischen Entzündungen kommt vor allem die Tuberkulose

Das Organ vergrößert sich dabei in verschiedenem Grade, kann ein Gewicht von 1/4 kg erreichen. Die Form bleibt dabei kastanienförmig oder wird mehr kuglig und unregelmäßig, die Konsistenz ist prall elastisch. Auf dem Durchschnitt springen mehr oder minder zahlreiche Knollen verschiedener Größe hervor. Diese für die Prostatahypertrophie charakteristischen Knollen werden nicht von der Prostata selbst gebildet, sondern verdanken ihren Ursprung einer Wucherung von akzessorischen, periurethral gelegenen drüsigen Gebilden, die normalerweise zwischen Blasensphinkter und Caput gallinaginis die Harnröhre umlagern (*Tandler u. Zuckerkandl*).

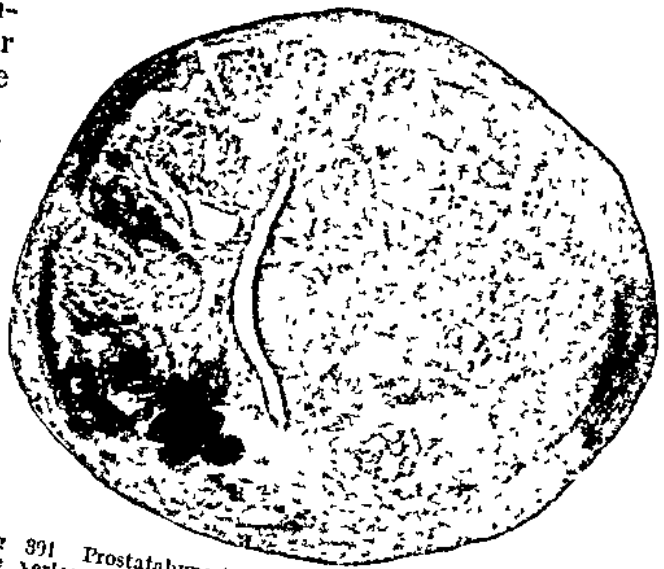

Fig. 391. Prostatahypertrophie (Querschnitt). Vergr. 1½mal. Die verlagerte schlitzförmige Urethra umgeben von Drüsenknollen, um die sich außen bandartig der Rest atrophischen Prostatagewebes spannt.

In vielen Fällen findet man neben einer Vergrößerung des Gesamtorgans oder auch unabhängig davon eine zapfenförmige Vergrößerung des mittleren Prostataabschnitts, die sich hinter der Harnröhrenmündung pilzförmig in die Blasenhöhle vorwölbt. Auch diese vielfach als „mittlerer Prostatalappen" oder Homes Lappen bezeichnete Bildung ist auf eine Wucherung akzessorischer, unter der Schleimhaut des Blasenhalses gelegener Drüsen zurückzuführen und steht nicht in direktem Zusammenhang mit der Prostata (*Jores*).

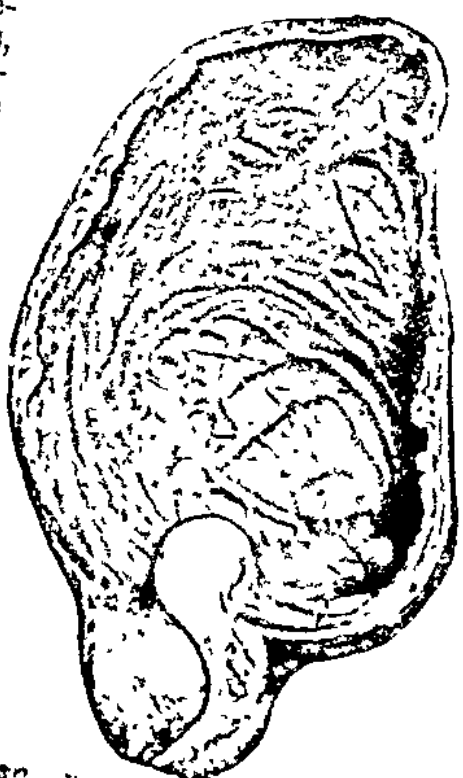

Fig. 392. Prostatahypertrophie (Längsschnitt). Der mittlere Prostatalappen springt hinter der Urethra pilzförmig in die Harnblase vor. Balkenblase.

In der hypertrophischen Prostata sind die Drüsengänge meist erweitert und enthalten ein dünnflüssiges, milchig getrübtes Sekret. Zystenbildungen bis zu Bohnengröße sind nicht selten.

Die Prostatahypertrophie wirkt sehr häufig störend auf die Blasenentleerung. Wenn auch manche sehr beträchtliche Vergrößerungen des Organs völlig symptomlos verlaufen, so kommt es doch in der Regel zu Erschwerung, ja sogar

(*Variola*), Zschr. f Hlk 7 und 10. — Ders. (*Ductus def.-Verkalk.*), Zschr. f. Hlk. 24. — Ciechanowski (*Prostatahypertrophie*), Mitt. Grenzgeb. 7. — Cordes (*Spermatogenese*), Virch. Arch 151 — Debernardi (*Hodengeschwülste*), Beitr. z. path. Anat 40. — Delbanco (*Nebenhodensyphilis*), Arch. f. Derm. 106. — Ehrmann (*Schanker*), Finger-Jadassohn, Handb. d. Geschlechtskr. 2. — Federmann (*Tuberkulose*), Virch Arch. 165 — Frangenheim (*Penisknochen*), Zschr. f. Chir. 80. — Friedmann (*Kong. Tuberk.*), Virch. Arch 181. — Fraenkel (*Fibröse Orchitis*), Jb. d. Staatskr.-Anst Hamb. 1905 — Herxheimer u. Hoffmann (*Röntgenhoden*), D. m. W. 1908. — Hesse (*Prostatatuberk.*), Zbl. f. Grenzgeb 17. — Hueter (*Prostatatuberk.*), Beitr. z. path. Anat. 35. — Herxheimer u. Hoffmann (*Fibröse Orchitis*), Jb. Jani (*Kong Tuberk.*), Virch Arch 103 — Istomin (*Varikozele*), Zschr. f. Chir. 99 — Kaufmann (*Zwischenzellengeschwulste*), D. m. W. 1908. — Kaufmann (*Prostatakrebs*), D. Chir. Lfg 53 — Krompecher (*Hodengeschwulste*), Virch. Arch. 155. — Kraemer (*Tuberkulose*), Zschr f. Chir. 69 und Beitr. z path. Anat. 35, Suppl 1. — (*Genitalgangrän*), B. kl. W. 1916, Nr. 33. — Kyrle (*Hypoplasia testis*), W. kl W. 1910. — Lendorf (*Prostatahypertr.*), Arch. f. kl. Chir. 97 — Lissauer (*Prostatahypertr.*), Virch. Arch 204 — Loeb u. Züppritz (*Jodschaden*), D. m. W. 1914, Nr 25. — Maschke (*Hodeninfarkt*), Beitr. z path. Anat. 47. — Neisser (*Lepra*), Virch Arch. 103. — Nicoladini (*Samenstrang-Torsion*), Arch. f. kl. Chir. 31. — Oppenheim u. Löw (*Epididymitis*), Virch Arch 182. — Orth, Lehrb. d path. An. 2 258 ff — Orth (*Amyloid u Gonorrhoe*), Verh D. path. Ges. 7. 1904. — Pick (*Hermaphrodit.*). Arch. f. mikr. Anat. 84 und B kl. W 1916, Nr. 42. — Ribbert (*Komp. Hypertr. d. Hoden*), Virch. Arch. 120. — Ribbert (*Rhabdomyom*), Virch. Arch. 130 — Roth (*Spermatozele*), Virch. Arch. 68 u. 81. — Rothschild (*Prostatahypertr.*), B. kl W. 1909, Nr. 27. — Runge (*Prostatahypertr.*), Mitt Grenzgeb. 20. — Sauerbeck (*Hermaphrodit.*), Frankf. Zschr. f. Path. 3 — Schmidt (*Prostata-Plattenepithel*), Beitr. z path Anat. 40. — Sakaguchi *Hodengeschwulste*, D. Zschr. f Chir 125 — Simmonds (*Azoospermie*), Arch. f. kl. M. 61. — Simmonds (*Fibrosis testis*), Virch Arch. 201. — Simmonds (*Röntgenhoden*), Fortschr. d. Röntgenstr. 14 — Simmonds (*Samenblasentuberk.*), Virch. Arch. 183 — Simmonds *Hodenblutungen*, Derm Stud. 20. — Simmonds (*Samenleiterverschluß*, Jb d Staatskr.-Anst. Hamb. 1899 — Simmonds (*Prostatahypertr.*), Frankf Zschr f Path — Simmonds Arch 216 — Simmonds (*Prostatatuberkulose*), Virch. (*Genitaltuberk*), Beitr. z Klin d Tub. 33, 35 — Sternberg (*Hodengeschwülste*), Zschr f. Hlk. 26 — Stieda (*Leistenhoden*), Arch f klin Chir. 77 — Tandler u. Zuckerkandl (*Prostatahypertr.*), Fol urol 5 u. 6. — Teutschlaender (*Samenblasentuberk*, B z Klinik d Tub 3. — Unna (*Spitze Kondylome*), Mh f. Derm 1878. — Weichselbaum (*Alkohol u Hoden*), Verh D path Ges 1910 — Wilms (*Hodengeschwülste*, Zschr f Chir 49. — Wildbolz (*Metast Prostatitis*), Schweiz. Korr.-Bl. 1916, Nr. 6.

mit spärlichem abgeflachten Epithel. Manche Gänge sind hier völlig verödet; ihr Sitz nur noch durch die erhaltene elastische Umhüllung erkennbar.

Neben den drüsigen Knollen trifft man in geringer Zahl auch kleine aus glatten Muskelfasern aufgebaute Myomknoten und vereinzelt umschriebene fibröse Herde. Die muskulären und fibrösen Knollen treten indes gegenüber den drüsigen Neubildungen so sehr in den Hintergrund, daß man von der

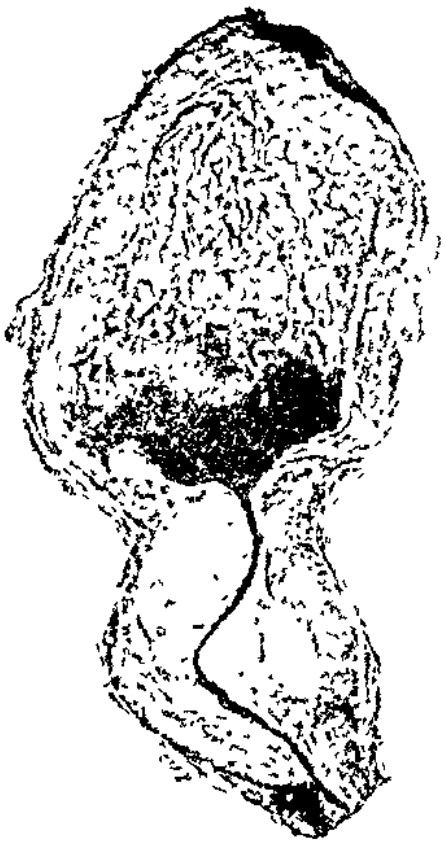

Fig. 364. Prostatahypertrophie (Längsschnitt). Rechtwinklige Abknickung der Urethra innerhalb der Prostata.

üblichen Scheidung in eine adenomatöse und fibromyomatöse Form der Prostatahypertrophie absehen darf. Rein myomatose Hypertrophien gehören zu den großen Seltenheiten.

Die knollige Prostatahypertrophie ist eine Krankheit des Greisenalters. Vor dem 50. Lebensjahr kommt sie kaum je zur Beobachtung, dann aber nimmt ihre Häufigkeit und der Grad der Anschwellung von Jahrzehnt zu Jahrzehnt zu. Jenseits des siebenzigsten Lebensjahres zeigt das Organ nur ausnahmsweise eine völlig glatte Schnittfläche.

Über das Wesen der Prostatahypertrophie sind die Meinungen geteilt. Früher neigten viele Pathologen zu der Annahme, daß es sich um das Resultat entzündlicher Vorgänge, insbesondere gonorrhoischer Prozesse handelte. Dafür schien die große Häufigkeit periglandulärer Infiltrate zu sprechen, die nach Ciechanowski zu einer Einengung der Ausführungsgänge und damit zu Ektasie der Drüsenräume führen sollten. Heute hat man eingesehen, daß

Der oberhalb der Kreuzung verbleibende Teil wird beiderseits zur Tube. An der [illegible]
sich [illegible]
pro[illegible]
schl[illegible]
selb[illegible]
enden (*Hart*).

Der Wolffsche Gang wird unterhalb de [illegible]
(die Eintrittsstelle schwankt) in die muskulöse [illegible]
genommen und verläuft seitlich in der Uterus [illegible]
nach vorn gelagert, abwärts und mündet mit [illegible]
urogenitalis. In der Höhe der Zervix treibt der Wolffsche Gang seitliche Sprossen nach einigen Autoren Homologa der Samenblasen). Bei Tieren bleibt der ganze Urnierengang gelegentlich als Gärtnerscher Gang erhalten. Beim Menschen bildet er sich in der zweiten Hälfte der fetalen Entwicklung größtenteils zurück. Nur der kraniale Abschnitt bleibt [illegible]

R. Meyer). [illegible]

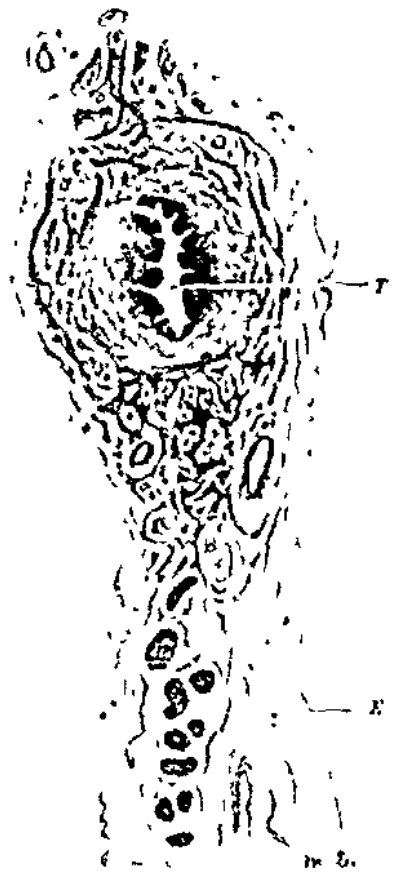

Fig. 405. Querschnitt durch Tube *T* und Mesosalpinx. In letzterer die quergetroffenen Epoophoronkanälchen *E*.

schwindet fast vollständig. In ihrem kranialen Abschnitt gehen die sekretorischen Bestandteile (Glomeruli und gewundene Kanälchen) zugrunde und nur die exkretorischen Bestandteile (gerade Kanälchen, welche in den Wolffschen Gang münden) bleiben erhalten und bilden die kammartig angeordneten Kanälchen des Epoophoron, die auf einem Querschnitt durch Tube und Mesosalpinx als drüsige Einlagerungen in der letzteren erscheinen (Fig. 405). Diese Kanälchen tragen ein hohes zum Teil flimmerndes zylindrisches Epithel, welches einer relativ dicken, aus zytogenem oder spindelzelligem Gewebe aufgebauten Wand aufsitzt. Umgekehrt gehen in dem kaudalen Abschnitt die exkretorischen Teile zugrunde, die sekretorischen bleiben zum Teil erhalten und bilden das Paroophoron. Dasselbe besteht aus spärlichen Glomerulusresten und leicht gewundenen, [illegible]

und in die Höhe gehoben wird, kommt das zwischen den Ästen der Vasa spermatica gelegene Paroophoron unterhalb des Hilus ovarii an den Rand des Lig. latum zu liegen (Fig. 404). (Lit. *Rieländer*.)

Die wichtigsten Zellen der weiblichen Keimdrüse sind die Genitalzellen. Es werden zwei Typen der Genitalzellenbildung unterschieden. Die primären Genitalzellen, in welchen man Abkömmlinge einer direkten Keimbahn vermutet, sollen aus dem Enddarm durch die Radix mesenterii hindurch in die Urogenitalfalte einwandern. Ob sie sämtlich zugrunde gehen und ob die später im Gebiet der [illegible] Genitalzellen [illegible] von aus dem Cölom- [illegible]
ammen.
ckelnde
sekun-
drüsen-
is zum

aber das Karzinom flächenhaft in der ganzen Harnblase aus und veranlaßt eine diffuse, krebsige Infiltration oder multiple beetförmige Knollenbildungen in der gesamten Schleimhaut. In solchen vorgeschrittenen Fällen, in welchen auch noch ein ausgedehnter Zerfall des Gewebes hinzutritt, kann es schwierig sein, zu entscheiden, ob Harnblase oder Prostata Sitz der primären Geschwulstbildung war.

Eine Eigentümlichkeit der Prostatakrebse ist, daß sie verhältnismäßig früh und häufig Metastasen im Skelett veranlassen und daß diese sekundären Tumoren im Knochen nicht allein weiche, sondern auch elfenbeinharte Herde und weitgehende Eburnisation des Markes bilden (osteoplastische Karzinose). Besonders auffallend ist dieses Verhalten an der Wirbelsäule und dem Becken, welches schwer, plump und mit Exostosen besetzt erscheint.

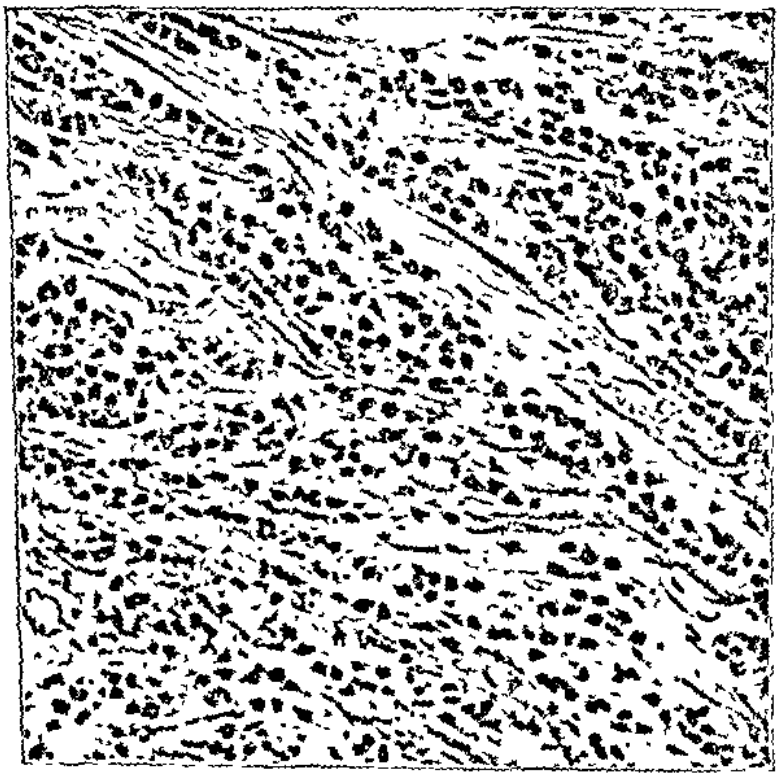

Fig. 317. Carcinoma solidum prostatae. (Vergr. 170mal.) Solide Zellzüge, die den drüsigen Bau nicht erkennen lassen.

Die Krebse der Prostata bauen sich in der Regel aus kleinen, polymorphen und runden Zellen auf, die teils in schmalen Zügen, teils in lumenhaltigen Kanälen und Bläschen liegen. In manchen Fällen finden sich die Zellen zu großen, unregelmäßigen Komplexen gehäuft, so daß eine Abgrenzung gegen das Sarkom Schwierigkeit bereitet. Je nachdem ein Drüsenbau erkennbar ist oder nicht, spricht man von einem Adenocarcinoma oder einem Carcinoma solidum. Eine Kombination beider Formen ist nicht selten. Als Ausgangspunkt für die epitheliale Neubildung ist das Drüsenepithel zu betrachten. Regressive Metamorphosen sind in diesen Krebsen häufig; auch gallertartige Umwandlung kommt vor. In hypertrophischen Prostaten finden sich bisweilen isolierte oder multiple karzinöse Herde, die oft erst mit Hilfe des Mikroskops nachzuweisen sind. Die Kombination von Prostatahypertrophie mit Karzinom ist wahrscheinlich auf eine sekundäre krebsige Umwandlung hyperplastischer Drüsenknollen zurückzuführen.

In seltenen Fällen sind primäre Plattenepithelkrebse in der Prostata angetroffen worden. Ihre Genese erklärt sich dadurch, daß während der Fetalperiode das Drüsenepithel der Prostata und des Utriculus in ein Pflasterepithel umgewandelt ist, das erst später dem definitiven Zylinderepithel Platz

wickeln sich drüsige Ausstülpungen des Sinus, die **Prostata**, die beim Weibe weniger stattlich ist wie beim Manne und deswegen leicht verkannt wird **Skenesche Gänge**. Am unteren Ende des Sinus urogenitalis, wo die Scheidewand auf die Kloakenmembran stößt, entwickeln sich ebenfalls drüsige Ausstülpungen, die **Bartholinischen Drüsen**. Durch Einbeziehung der untersten Abschnitte des **Wolffschen Ganges** bis zur Abgangsstelle des Ureters in den Blasenabschnitt der Kloake entsteht die eigentliche Urethra des Weibes, umgeben von den **Skenesschen Gängen** der Pars prostatica des Mannes entsprechend.

Unterdessen erhebt sich über der Kloakenmembran ein aus zwei symmetrischen Anlagen entsprechender Höcker, der die Kloakenmembran zu einem axial gestellten medialen Septum umwandelt, der **Genitalhöcker** mit dem **Kloakenseptum**. Das letztere öffnet sich später von unten her spaltförmig in seinem vorderen Abschnitt, so daß der Sinus urogenitalis freigelegt wird. Der zwischen Skenesschen Gängen und Bartholinischen Drüsen gelegene Sinus urogenitalis wandelt sich zum **Introitus vaginae** um (beim Manne Pars nuda urethrae). Der Genitalhöcker wird zur **Klitoris**, die seitlichen Begrenzungen der Spalte zu den kleinen Schamlippen (beim Manne Pars cavernosa urethrae). Der mittlere Abschnitt des Kloakenseptums bleibt geschlossen und wird zum Damm, der hintere öffnet sich wieder und bildet den Anus.

Unterdessen erheben sich seitlich vom Genitalhöcker und Kloakenseptum zwei Hautwülste, die **großen Schamlippen**.

Die verschiedene Differenzierung der beiden Geschlechter zeigt übersichtlich folgende Tabelle:

1. **Keimdrüsen:**		
a) spezifische Zellen	Oogonien,	Spermatogonien;
b) drüsige Bestandteile	Follikelepithelien,	Tubuli contorti mit Stützzellen,
	Markschläuche,	Tubuli recti,
	Rete ovarii	Rete testis;
c) Stützgewebe	Luteinzellen,	Zwischenzellen
2. **Urniere:**		
a) kranialer Teil	Epoophoron (exkretorisch),	Epididymis;
b) kaudaler Teil	Paroophoron (sekretorisch),	Giraldèsches Organ
3. **Müllerscher Gang**		
Tube mit Fimbria ovarica, Uterus, Vagina,		Ungestielte Hydatide des Hodens, Uterus masculinus (besser Vagina masculina).
4. **Wolffscher Gang.**		
Epoophoronparenchyma, gestielte Morgagnische Hydatide, (Kanalreste in der Wand des Uterus und der Vagina)		Vas deferens, gestielte Hydatide des Nebenhodens,
Ureter,		Ureter,
Urethra,		Pars prostatica urethrae.
5. **Sinus urogenitalis:**		
Skenesche Gänge,		Prostata,
Introitus vaginae,		Pars nuda urethrae,
Bartholinische Drüsen,		Cowpersche Drüsen
6. **Genitalhöcker:**		
Klitoris und kleine Schamlippen,		Penis.
7. **Genitalwülste:**		
Große Schamlippen,		Hodensack.
8. **Bandapparat:**		
Lig. ovarii proprium und Lig. rotundum		Gubern. Hunteri.

Das **Ovarium** ist ein oblonger, 2,5—5 cm langer, 5—7 g schwerer Körper, welcher durch das Mesovarium mit dem Lig. latum verbunden ist. Er ist von der [illegible] zum Ovulationsbeginn glatt, [illegible] zt ist. An der Oberfläche [illegible] Die Rinde ist aus dicht- [illegible] nach der Oberfläche zu

pungen der Schleimhaut finden sich in großer Menge Gonokokken, die meist gruppiert in Leukozyten gelagert sind. Eine Beimischung von anderen Mikroben, so Staphylokokken, Kolibazillen, Streptokokken kann in späteren Stadien hinzutreten.

Bei längerer Dauer der Erkrankung wird das Sekret spärlicher, verliert seinen eitrigen Charakter, wird schleimig und zeigt sich oft nur in Form von Fäden, die dem Harn beigemengt sind (Tripperfäden). Aber auch in diesen minimalen Absonderungen (Nachtripper) lassen sich noch Gonokokken nachweisen, deren Virulenz oft durch klinische Erfahrungen festgestellt worden ist.

Gerade in diesen Fällen ist der mikroskopische Nachweis der Gonokokken von Wichtigkeit. Die eigenartige Semmelform derselben, die meist nachweisbare intrazellulare Lagerung, das negative Verhalten der Mikroben gegenüber der Gramfärbung erleichtert die Diagnosenstellung sehr, während der kulturelle Nachweis einige Schwierigkeiten bietet. Empfehlenswert ist die Färbung mit Unna-Pappenheimscher Methylgrün-Pyroninlösung, durch welche die zelligen Elemente blaugrün, die Mikroben rot gefärbt werden.

In der Harnröhre der Leiche trifft man in der Regel auch bei bestehender Gonorrhoe kein Sekret, da die Absonderung bei Schwerkranken und Moribunden meist sistiert. Gonokokken sind hingegen in Ausstrichen und Schnittpräparaten der Harnröhre leicht nachweisbar.

Die Hartnäckigkeit des gonorrhoischen Prozesses wird dadurch noch unterstützt, daß die zahlreichen Buchten der Schleimhaut, besonders in der Pars membranacea, Schlupfwinkel für die Krankheitserreger bilden. Gelegentlich können die bereits erwähnten, blind endigenden paraurethralen Gänge die Fortdauer der Krankheit begünstigen.

Durch Übergreifen der Infektion auf benachbarte Gewebe und Organe kommt es bisweilen zu schweren Komplikationen. Es können sich Abszesse im periurethralen Gewebe, in den Cowperschen Drüsen, in der Prostata bilden, es kann die Entzündung auf die Corpora cavernosa, auf die Harnblase, auf die Samenblasen, die Samenleiter und weiterhin auf die Nebenhoden sich ausbreiten. Es kann durch Vermittlung der Lymphbahnen eine Schwellung der Leistendrüsen **(Bubonen)** sich anschließen. Durch Übertragung des virulenten Sekrets auf andere Schleimhäute kann es zu folgenschweren Erkrankungen der Augenbindehaut und des Mastdarms kommen. Endlich können die Keime in den Kreislauf gelangen und zu metastatischer Erkrankung entfernter Organe, zu gonorrhoischer Arthritis, Tendovaginitis, Pericarditis, Endocarditis, schließlich zu einer allgemeinen Gonokokkensepsis Veranlassung geben. Lang andauernde gonorrhoische Prozesse können auch den Anlaß zu allgemeiner Amyloidentartung liefern (*Orth*).

In der Regel hinterläßt die Urethritis gonorrhoica keine bleibende Veränderung der Harnröhrenschleimhaut. Trotz der enormen Häufigkeit der Infektion beim männlichen Geschlecht — mehr als die Hälfte aller Männer war einmal erkrankt — sieht man nur selten am Sektionstisch makroskopisch wahrnehmbare Residuen in Form von Verdickung und Narbenbildung der Schleimhaut sowie von Verengerung des Kanals **(Strictura urethrae).**

Die gonorrhoischen Strikturen sitzen am häufigsten in der Pars membranacea, etwas seltener in der Pars cavernosa, Sie können solitär oder multipel angetroffen werden. Die Länge der Verengerung kann wenige Millimeter bis mehrere Zentimeter betragen, ja es kann bisweilen fast die ganze Harnröhre davon befallen sein. Das Lumen

Extrem, das Corpus fibrosum (Fig. 408), ein mit bloßem Auge schwerer wahrnehmbares, meist etwas kleineres Gebilde darstellt, welches fast ganz aus einem lockeren, von der Umgebung nur durch die stärkere Anhäufung fibrillärer Zwischen-

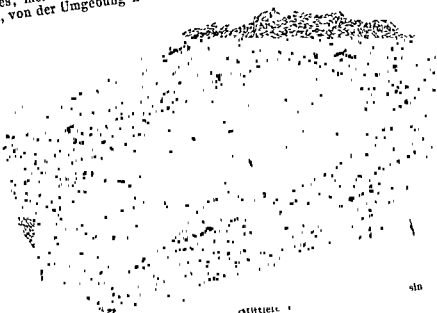

Fig 407 Corpus candicans (Mittlere

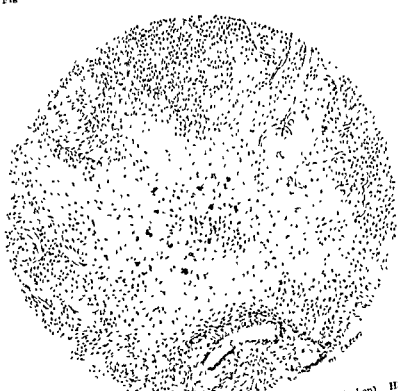

Fig 408 Corpus fibrosum mit eingestreuten Pigmentzellen (bräunliche Flecken) Hämatoxylin Eosin

substanz abgrenzbaren, zackigen Bindegewebskörper besteht, in dessen Umgebung die Reste von Luteinzellen (Theca interna) in einzelnen Exemplaren zu finden sind. Zwischen beiden Extremen gibt es zahlreiche Variationen mit fließenden Übergängen, um so mehr, als nicht selten das Corpus fibrosum eine sekundäre hyaline Entartung

in Form von parallel verlaufenden oder verzweigten Einrissen, zwischen denen schmale Streifen der auseinander gerissenen Schleimhaut liegen.

Die Entstehung der Striktur ist im wesentlichen darauf zurückzuführen, daß die bei schwereren Erkrankungen *niemals fehlenden* subepithelialen Infiltrate der Mukosa sich lange Zeit hindurch erhalten und später zu Schrumpfungen führen. Gleichzeitig erfährt der Epithelüberzug eine tiefgreifende Veränderung. Das in der Urethra normalerweise vorherrschende Zylinderepithel wandelt sich im Bereich der Strikturen aber auch auf weitere Strecken hinaus in ein vielschichtiges Plattenepithel, das mit zapfenförmigen Fortsätzen in die Tiefe ragt und an seiner Oberfläche deutlich Verhornungsvorgänge zeigt. Die Mukosa gewinnt dadurch völlig das Aussehen der Epidermis. Auch die erwähnten polypösen Bildungen erweisen sich im Mikroskop als Bindegewebszapfen, die mit geschichtetem Plattenepithel bekleidet sind. In den tieferen Schichten ist die Schleimhaut von kleinen, besonders um Drüsengänge gruppierten Rundzelleninfiltraten durchsetzt, das Bindegewebe ist reich an elastischen Fasern, die Gefäße sind auffallend dickwandig.

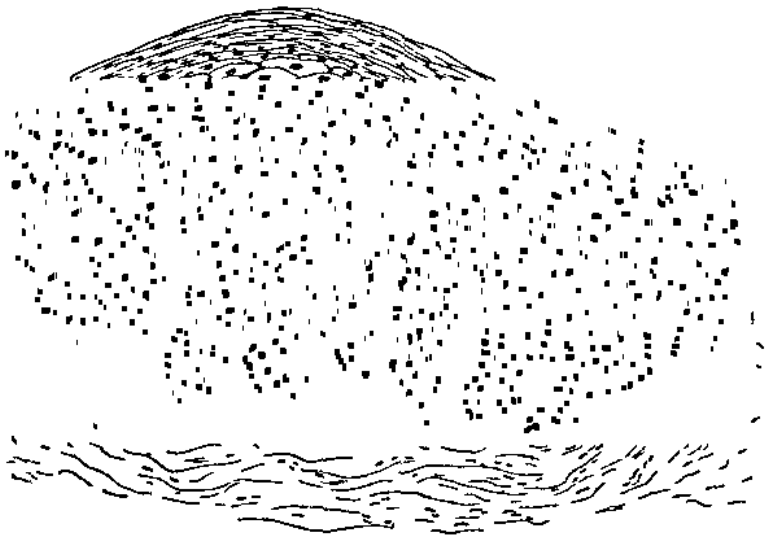

Fig 400 Strictura callosa (Vergr. 130mal) Schleimhaut mit geschichtetem Plattenepithel bedeckt.

Im Bereich ringförmiger, nicht kallöser Strikturen fehlt die beschriebene Umwandlung der Epithelbekleidung. An Stelle des zylindrischen Epithels findet man dann zarte kubische Zellen in einfacher Schicht, die die infiltrierte Schleimhaut überziehen. Dieses Epithel *stößt sich post*mortal leicht ab und ist oft nur in den Buchten noch anzutreffen.

Die Epidermisierung der Harnröhrenschleimhaut ist verschieden gedeutet worden. Die einen glauben, daß es sich um eine Metaplasie des Zylinderepithels in verhornendes Plattenepithel unter dem Einfluß des chronischen gonorrhoischen Prozesses handelt. Andere leiten die Bildung des Plattenepithels von Inseln ab, welche schon normalerweise häufig mitten innerhalb des Zylinderepithels anzutreffen sind. Hornbildung fehlt freilich stets innerhalb dieser Inseln, während sie in Strikturen oft sich findet. Es läge also nicht allein eine Weiterausbreitung des Plattenepithels, sondern auch eine Fortentwicklung desselben, eine „Prosoplasie" im Sinne Schriddes vor.

Die Folgen lang währender Strikturen sind sehr schwerwiegend. Die behind[illegible] Hypertrophie ihrer [illegible] sich eine Ektasie d[illegible] an. Der stagnierend[illegible]

weist. Die Muskularis ist lockerer gefügt, reich-
Sie ist auffallend reich an großen Gefäßstämmen.
t gegen den Isthmus scharf abgesetzt (Orificium
internum histologicum). Nur auf 1 mm schieben sich in der Tiefe Zervix- und
Isthmusdrüsen ineinander.
die Isthmusschleimhaut
gelagertem Kern überzoge
schräg von unten nach oben verlaufend
Muskularis hineinreichen. Die Grenze

Fig. 412. Prämenstruelle Schwellung der Schleimhaut. *a* Kompakta, *b* Spongiosa. Papilläre Erhebungen in den erweiterten Drüsen

zügen.

Das elastische Gewebe ist im infantilen Uterus sehr wenig entwickelt, tritt im geschlechtsreifen Uterus mit zunehmendem Alter und

bilden sich formliche Inseln von elastischer Substanz.

Der Uterus macht bei der geschlechtsreifen Frau einen vierwöchigen Zyklus charakteristischer Veränderungen durch, welche mit der Menstruation in inniger Beziehung stehen (*Hitschmann* und *Adler*, Lit. *Schickele*). Bereits 8 Tage vor dem zu
ell
me
und
Bestimmtere (prämenstruelle Periode). Dicht vor der Menstruation erreicht die Schwellung ihren Höhepunkt (Fig. 412). Die Schleimhaut

geim, *Schroder*) besetzten und
Schleim gefüllten mittleren Drüsenabschnitten, deren Längsdurchschnitt deutliche faltige Erhebungen der
zale Drüsenschicht, die gar keine
utlichkeit, mit welcher sich diese

feinere
ösung
. 415.
ch vor
ozyten
Geist.

[illegible] Axe X. [illegible] Fallopertische Anatomie der weiblichen Harnröhre [illegible]

dadurch entstehen falsche Wege [illegible]
durch sekundäre Infekte [illegible]
Eine zu anzeigende [illegible]
am Damm. Sie [illegible]
oft gashaltige Massen [illegible]
„Urininfiltration" [illegible]
weise vor, daß ein falscher Weg [illegible]
in die Harnblase eintreten [illegible]

Fig. [illegible] Intervall der Urethra [illegible]

An der weiblichen Urethra kommen zuweilen infolge fortdauernder starker Quetschung durch den Kopf des Kindes bei schwierigen Geburten schwere Verletzungen vor.

5. Geschwülste.

Die häufigste Neubildung der Harnröhrenschleimhaut sind, abgesehen von den bei kallösen Strikturen beobachteten warzigen Excreszenzen, polypöse Bildungen, die sich mikroskopisch als mit Schleimhaut überzogene fibröse Fortsätze erweisen. Selten sind primäre Krebse der Urethra, während sekundär das Karzinom nicht selten von der Eichel der Prostata und der Harnblase aus auf die Harnröhre übergreift.

Beim Weibe trifft man öfter in der Umgebung der Harnröhrenmündung eine Schwellung der Karunkeln, ferner Schleimhautpolypen, sowie kleine durch Sekretretention verursachte Zysten. Ein sekundäres Übergreifen krebsiger Neubildungen von der Vulva, der Vagina und dem Uterus auf die Urethra wird öfters beobachtet.

6. Fremdkörper.

Abgesehen von verschiedenartigen von außen eingeführten Objekten, können sich Steine, die aus der Niere, der Harnblase oder der Prostata stammen, in der Harnröhre festsetzen. Eine primäre Steinbildung ist hier äußerst selten.

sofort oder sehr bald nach der Begattung erfolgen, zumal wenn unter dem Einfluß der erfolgreichen Begattung die Ruptur des Follikels auch vor dem 14. Tage erfolgt. Die Lebensfähigkeit der menschlichen Samenfäden innerhalb des Uterus und der Tube wird nach neueren Untersuchungen nur auf wenige Tage geschätzt (*Hoehne* und *Behr*), der Same wartet dann auf das Ei. Bei Begattungen gegen Ende der reparatorischen oder Anfang der präparatorischen Phase kommt das Ei dem Samen entgegen. Ist die stärkere Schwellung in den letzten 8 Tagen vor der Menstruation

Schwangerschaft siehe das beigegebene Schema.

Diese auf Grund des anatomischen und histologischen Materials gewonnenen theoretischen Vorstellungen sind in diesem Kriege durch tatsächliche Beobachtungen im wesentlichen bestätigt worden (Lit. *Siegel*). Man hat sich auch bemüht das Geschlecht des Kindes zu den Begattungen im Beginn, Anfang und Ende der reparatorischen Phase in Beziehung zu bringen. Man glaubt, daß frühzeitige Begattungen

stimmten Spermatozoen ein größeres Eindringungsvermögen der einen Art bei jungen, der andern Art bei etwas älteren Eiern vermuten (*Lenz*).

2. Leichenveränderungen.

Weitgehende Mazeration des Oberflächenepithels der Tube und des Uterus. Totenstarre des Corpus uteri. Blutsenkungen, welche an den Uteri älterer Frauen zur völligen Durchblutung der Schleimhaut führen können (sogenannte Apoplexia uteri). Bemerkenswert ist die große Widerstandsfähigkeit des Uterus gegen Fäulnis.

3. Mißbildungen (Dysplasien).

en als ein Stigma degeneration

Markstränge in der Rinden-
mit wechselndem Epithel-

Das **Ulcus durum** (harter Schanker, Initialsklerose) wird durch syphilitische Infektion hervorgerufen. Durch die Entdeckung Schaudinns wissen wir, daß feine Spirillen, die Spirochaete pallida, die Erreger der Krankheit sind; die Spirillen lassen sich ausnahmlos im Sekret und im Gewebe des harten Schankers nachweisen. Makroskopisch zeichnet sich das syphilitische Geschwür gegenüber dem Ulcus molle durch eine derbere Harte der Ränder aus. Am Dorsum penis findet sich dabei ein feiner Strang, der einer längs der Gefäßursprunge in rücklaufiger Richtung verlaufenden Infiltration entspricht und sich aus lymphangitischen, phlebitischen und arteriitischen Prozessen zusammensetzt. Auch beim Ulcus durum zeigt sich eine Lymphadenitis inguinalis, doch kommt es hier im Gegensatz zum Ulcus molle fast nie zum Zerfall der Drüsen (indolente Bubonen). Das Ulcus molle, seltener das Ulcus durum, heilen mit Hinterlassung einer pigmentfreien Narbe, in der bisweilen Tuberkel angetroffen worden sind (*Unna*).



Fig 402. Unna-Ducreysche Bazillen aus einem weichen Schanker.

Die histologische Untersuchung der Initialsklerose zeigt im frühen Stadium eine Lymphozyten- und Plasmazelleninfiltration um Blut- und Lymphgefäße in der Tiefe der Cutis und im Papillarkörper. Allmählich verschmälert sich die Epitheldecke und wird nekrotisch, während die Papillen in der Umgebung der Erosion sich vergrößern. Das Infiltrat dehnt sich auch über das Ulkus hinaus unter dem erhaltenen Epithel und in der Tiefe aus, während die Blutgefäße sich stark erweitern und vermehren Weiter kommt es zu entzündlichen Veränderungen in und um die Arterien, Venen und Lymphgefäße. Die Spirochäten sind zuerst in der Epidermis nachweisbar, später erst in der Cutis, wo sie sich stark vermehren und um die Lymphgefäße und in denselben sich ansiedeln.

Im Gegensatz zum Ulcus durum findet sich beim Ulcus molle frühzeitig eine eitrige Schmelzung der Oberhaut. Neben Lymphozyten und Plasmazellinfiltraten sind reichlich Anhäufungen von Leukozyten nachweisbar. Blut und Lymphgefäße sind erweitert, begleitet von Plasmazellsträngen. In den Infiltrationen finden sich die Unna-Ducreyschen Bazillen in großer Zahl.

Außer dem am Orte der Infektion auftretenden primären harten Schanker finden sich an den Genitalien als sekundäre Effekte einer syphilitischen Infektion kleine, weiche nässende Papeln, deren Sekret sehr reichlich die Spirochaete pallida enthält. Unter ungünstigen Bedingungen konfluieren diese Papeln und verbreitern sich zu breiten, warzigen Vorragungen — den **breiten Kondylomen** —, die auch am Hodensack und After ihren Sitz haben können. In Schnitten durch diese lassen sich die Spirochäten herdweise in enormen Mengen in den tieferen Epithelschichten, in der Umgebung der Haarbälge und in den

charakter (Zylinderepithel, Flimmerepithel, Schleimzellen, Plattenepithelien) in die obersten Ovarialschichten (*Walthard*), Vorkommen von mehreren Eiern in einem Follikel, mehrkerniger Eier in einem Follikel zu nennen.

b) **Mißbildungen der Genitalstränge** (Fig. 414).

I. [illegible] **Aplasien Tractus**

1. **Aplasie des Corpus uteri** Vollständiger Mangel ist sehr selten. Tuben und Scheide können ausgebildet sein. Keimdrüsen desgleichen.
2. **Uterus bicornis solidus.** Genitalstränge angelegt, aber größtenteils als solide, meist nicht genügend verwachsene Stränge (Schema 1)
3. **Uterus rudimentarius excavatus** Die Höhlenbildung ist nur in den oberen oder mittleren Abschnitten zustande gekommen, Scheide fehlt oder bildet einen soliden Strang (Schema 2).

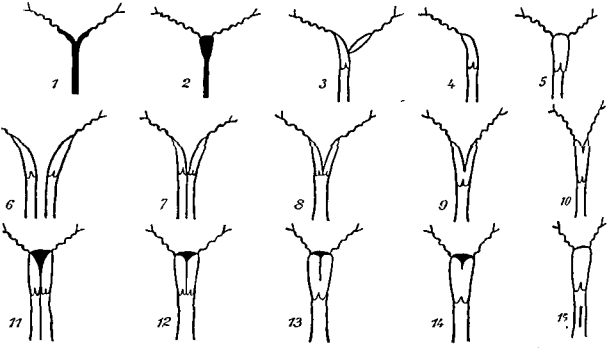

Fig. 414. Schema der Mißbildungen der weiblichen Genitalstränge *1* und *2* Symmetrische Hypoplasien *3—5* Asymmetrische Aplasien und Hypoplasien. *6—10* Unvollständige Verschmelzung mit sichtbarer Trennung *11—15* Äußerlich vollständige, im Innern unvollständige Verschmelzung.

B. **Asymmetrische Aplasien und Hypoplasien**

1. **Uterus bicornis cum cornu rudimentario** Ein Müllerscher Gang voll entwickelt, der andere im Scheidenteil und Zervixteil defekt, sitzt als Nebenhorn der anderen Korpushälfte auf, ist nicht selten gegen sie vollig abgeschlossen. Durch Überwanderung des Samens oder des befruchteten Eies kann es zur Schwangerschaft in dem rudimentären Horn kommen (Schema 3).
2. **Uterus unicornis** (Fig 415) Nur ein Müllerscher Gang ist entwickelt Auf der anderen Seite können Anfangsteile der Tube und des Ovarium vorhanden sein (Schema 4).
3. **Vagina unilateralis.** Scheidenteil des einen Müllerschen Ganges fehlt, alles andere wohlgebildet (Schema 5).
4. **Tuba unilateralis.** Einseitiger Tubendefekt

Von benignen Geschwülsten des Hodensackes sind die oft in großer Zahl auftretenden Atheromzysten und Dermoide zu nennen, von malignen das Karzinom. Letzteres ist ein Hornkrebs, schließt sich



Fig 403 Elephantiasis penis et scroti 15 Jahre nach doppelseitiger Leistendrüsenausräumung.

bisweilen an chronische Reizung der Haut durch Rußpartikel, Paraffin usw. bei bestimmten Berufsarten an und wird dementsprechend auch als Paraffinkrebs, Teerkrebs, Schornsteinfegerkrebs bezeichnet.

Literatur.

Anatomie, Physiologie. Aschner, W. kl. W. 1912, Nr. 27. — Aschoff, Orths Festschr. 1903. — Biedl, Innere Sekretion, II Aufl. — Biondi, A. f mikr Anat. 25. — Boruttau, D. m. W. 1917, Nr. 46. — Ebert (*Mannl Geschlechtsorg.*), Bardeleben, Handb. d. Anat 1904. — Hansemann, Virch Arch. 142. — Klose u. Vogt, B. z. klin. Chir. 79 — Petersen, Anat H. I. Abt. 39. — Spangaro, Anat H. I 15. — Steinach, Pflüg. Arch 144, S. 71, Zbl. f. Physiol 27, Nr 14. — Tandler u. Groß, Biol. Grundl. d sek. Geschlechtscharaktere, Berlin 1913. — Thaler, Beitr. z. path. Anat. 36.

Klinik. Dittel, D. Chir. Lfg. 49. — Finger, Blennorrhoe, 1896. — Kocher, D. Chir Lfg. 50b. — Frisch, Nothnagels Handb. 19. 2. — Fürbringer, ibid. 19 2

Pathol. Anatomie. Babes (*Lepra*), Nothnagels Handb. 24. 2. — Barth [illegible] cker (*Hodengeschwülste*), Virch [illegible] f Derm. 77. — Baumgarten [illegible] ath Ges. 1900. — Baumgarten [illegible] ind 5 — Benda (*Mißbildungen*), [illegible] k), Zschr. f. Urol. 1912. 720. — [illegible] 115 — Büdinger (*Leistenhoden*), [illegible] Arch. f. Derm. 77. — Chiari

3. **Uterus bicornis bicollis** (Fig. 416). — Vollständige Verschmelzung der Scheide, unvollständige der Zervix Isthmus und Korpus getrennt (Schema 8).

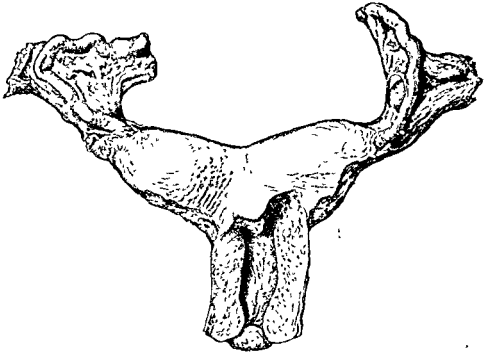

Fig 417. Uterus bicornis unicollis

4. [illegible]

5. [illegible]

dige des Korpus. Ganz leichte Grade werden auch als Uterus planifundus bezeichnet (Schema 10).

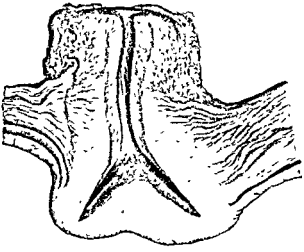

Fig. 418. Uterus arcuatus.

B. **Mit äußerlich vollständiger, im Innern unvollständiger Verschmelzung.**

1. **Uterus bilocularis septus cum vagina septa.** Vollständige Scheidewand im Uterus und in der Vagina Die eine Vagina kann verschlossen sein (Schema 11)

XI.

Weiblicher Geschlechtsapparat.

Von

L. ASCHOFF.

Mit 82 Figuren im Text.

A. Allgemeine Vorbemerkungen.

1. Entwicklungsgeschichte, Anatomie, Physiologie.

lage der Geschlechts-
m definitiven Aufbau
erfahren bekannter-
r sich entwickelnden

Keimdrüse eine verschiedenartige Differenzierung. Beim weiblichen Geschlecht bleibt der Müllersche Gang erhalten und wird Ausführungsgang der weiblichen Keimprodukte bzw. Fruchthalter. Die ursprünglich leicht spiralig umeinander gedrehten Wolffschen und Müllerschen Gänge werden in ihrem Verlaufe von dem kaudalen Keimdrüsenband und der Fortsetzung desselben, dem Leistenband der Urniere (s. *Kermauner*) gekreuzt. Kaudalwärts davon kommen die beiden Müllerschen Gänge medianwärts von den Wolffschen Gängen zu liegen.

Sie verlaufen von der Kreuzungsstelle ab erst horizontal, dann wieder senkrecht dem

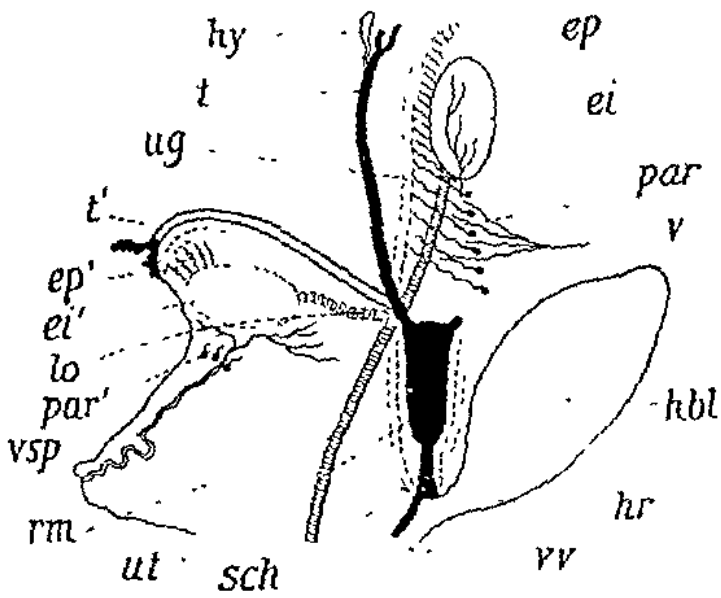

Fig. 401. Schema der Entwicklung und Verlagerung der Epoophoren

o senkrechten Abschnitte
n den sogenannten Utero-
i entwickeln. Erst später
auch die beiden horizon-
nwinkeln) zur Verschmel-

zung gebracht.

(*R. Meyer*). Völliges Fehlen der äußeren Genitalien mit Atresie des Sinus urogenitalis und Atresia ani kann mit anderen Mißbildungen (Defektbildungen der unteren [illegible] verbunden sein.

[illegible] bedingt penisähnliches Ausgar partieller Verschmelzung [illegible] sieht. So entstehen die Fälle [illegible] scheinmännlichkeit, Pseudar-

[illegible]

matogonien angelegt sind, in den II. verus germino-vegetativus, bei welchem im Eierstock richtige Eizellen, im Hoden nur Sertolische Zellen und Zwischenzellen gebildet werden, endlich in den II. verus vegetativus, in welchen Fällen sowohl im Eierstock wie im Hoden nur die Granulosazellen bzw. Sertolische Zellen und [illegible] sind. Beim Menschen sind solche [illegible] isen funktionsunfähig gefunden [illegible] ähnliche Adenome fand wie in [illegible] zurückführt, so glaubt er, daß [illegible] die vegetative Form desselben [illegible] roditismus vorkommen.

[illegible] ingt die sogenannten Hotten-

2. Lebensjahr eintretende stärkere (Vergrößerung der Muskelfasern des Uterus mit Bildung zahlreicher Myomormen, völlige Ausbildung der Korpusdrüsen, Streckung der Tuben) kann verspätet eintreten oder ganz ausbleiben (infantiler Habitus der Genitalien bei den Erwachsenen (Lit. *K. Heger*, *Kehrer*, *A. Meyer*)). Der Infantilismus kann die äußeren und inneren Genitalorgane ver- [illegible] (Vollkommen normale [illegible] ren bestehen und um- [illegible] t sein und sich in ju- [illegible] rn. Zu den Zeichen [illegible] sitas gezählt. Solche [illegible] B. des Gefäßsystems [illegible] etinismus) verbunden [illegible] auffallend früh, schon [illegible] *R. Höfstatter*), die mit [illegible] aecox) und einer vorzeitigen Körper- [illegible] in kann (Lit. *Lenz*). In allen solchen [illegible] isser endokriner Drüsen (Schilddrüse, [illegible] ephrome], Thymus), in erster Linie [illegible] Eierstocks auf idioplastischer Basis [illegible] *gedacht werden* *Trotz der* körper- [illegible] syche kindlich. Am Skelett wird bei [illegible] beherung der Epiphysen beobachtet [illegible] *Nagel*, *Chrobak* und v. *Rosthorn*, *Kermauner*.)

4. Stoffwechselstörungen (Dystrophien).

Die wichtigste derselben ist die **Altersatrophie**, welche nach dem 60 Jahre [illegible] der den Geschlechtsapparat versorgenden [illegible] Art. uterina) verbunden ist, ohne daß man [illegible] der Atrophie ansehen darf. Vielmehr ver- [illegible] die Gefäßsklerose durch frühere stärkere [illegible] en usw.) oder durch allgemeine Gefäßüber- lastung begünstigt. Doch entwickelt sich die Sklerose der Beckenarterien auch isoliert bei sonst wenig verändertem Arteriensystem. Am Ovarium zeigt sich die Atrophie in einer starken Verkleinerung der Ovarien, die schließlich bis auf Bohnengröße herabgehen. Die Rinde ist stark gefaltet, ähnlich der Gehirnoberfläche

II. Sakralsegment, wird aber am kranialen Ende stark zurückgebildet Bei der Umwandlung der Keimdrüsenanlage in den Eierstock geht der größte Teil der zentralen Epithelmassen (Genitalzellen und indifferente Cölomepithelien) zugrunde, nur ein Teil der indifferenten Zellen bleibt als sogenannte Markstränge oder Mark- [illegible] ind als Rete [illegible] ovarii treten [illegible] regelmäßige [illegible] e) entwickeln sich die Follikel aus de [illegible] bilden, und den Genital [illegible] liefern. Die Markstränge [illegible]

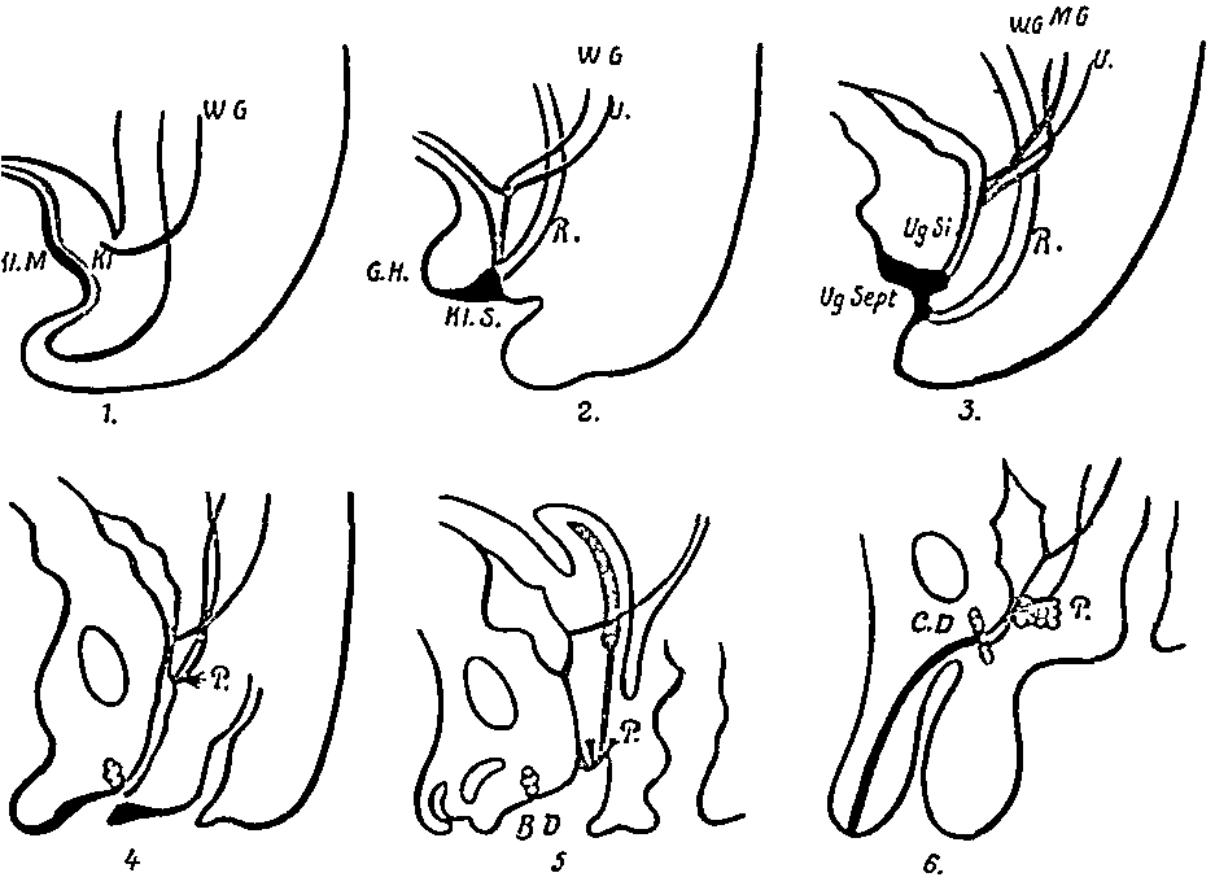

Fig 406 Schema der Entwicklung [illegible]

C D. Cowpersche Drüse

Reste ganz, das Rete bleibt dauernd erhalten Gelegentlich bleiben auch in der Rinde indifferente Zellhaufen zwischen den Follikeln als drüsenartige „Rindenstränge" liegen

Die Geschlechtsstränge [illegible] durch die [illegible] lche durch [illegible] wird (vgl [illegible] um Sinus [illegible] an bis zur [illegible] in die ur- [illegible] italis, ent-

schwülste oder im Lumen des Genitalschlauches gelegener Fremdkörper wird eine Druckatrophie bedingt.

Im Ovarium und in der Schleimhaut der Tube, besonders an den Fimbrien, kann es zu Ablagerungen von konzentrisch geschichteten Kalkkörnchen (Psammomkörnern) kommen.

Amyloidentartung kommt an den Gefäßen der Geschlechtsorgane bei verbreiteter Amyloidose vor.

Die übrigen gelegentlich zu beobachtenden Ernährungsstörungen, Einlagerung von Fett und Glykogen in Schleimhautzellen, Epithelien und Muskelfasern, Hyaline Degeneration des Bindegewebes, Verschleimung oder Verhornung der Deckzellen, die verschiedenen Formen der Nekrosen und Geschwürsbildungen, welche Entzündungen einleiten oder begleiten, werden bei letzteren oder bei den Schwangerschaftsveränderungen genauer zu besprechen sein. Über die Verfettung ist bereits mitgeteilt, daß schon normalerweise die Epithelien der Uterusschleimhaut einen mit dem Alter zunehmenden, besonders in der Involutionsperiode stärker hervortretenden Gehalt an isotropen Lipoiden aufweisen, ebenso die Muskelfasern. Bemerkenswert ist noch der nach Röntgen- und Radiumbestrahlung, Einspritzungen von Thorium oder Cholin auftretende Schwund des spezifischen Ovarialparenchyms, wodurch bei Tieren experimentell völlige Sterilität erzeugt werden kann. Bei den Tieren sollen die Zwischenzellen (Thekazellen) erhalten bleiben, oder sich wieder erholen und den genannten Strahlen geschädigten Eizellen möglich ist, ist noch nicht bewiesen. Beim Menschen scheint bei schwächerer Bestrahlung die Ovulation verlangsamt oder vorübergehend gehemmt werden zu können. Die geringere Schädigung der Zwischenzellen soll auch die geringeren Ausfallserscheinungen bei der durch Bestrahlung erzielten Amenorrhoe gegenüber der Kastration erklären. Ob auch eine Erholung der durch die Geschlechtscharakter weiter beeinflussen. Ob auch eine Erholung der durch die Tieren experimentell völlige Sterilität erzeugt werden kann. Bei den Tieren sollen die Zwischenzellen (Thekazellen) erhalten bleiben, oder sich wieder erholen und den genannten Strahlen geschädigten Eizellen möglich ist, ist noch nicht bewiesen. Beim Menschen scheint bei schwächerer Bestrahlung die Ovulation verlangsamt oder vorübergehend gehemmt werden zu können. Die geringere Schädigung der Zwischenzellen soll auch die geringeren Ausfallserscheinungen bei der durch Bestrahlung erzielten Amenorrhoe gegenüber der Kastration erklären.

Da die sonstigen pathologischen Veränderungen je nach der Funktion und Struktur des betreffenden Genitalschlauchabschnittes sehr wechselnde Bilder zeigen, empfiehlt es sich, diese getrennt zu betrachten.

B. Äußere Geschlechtsorgane.

1.—4. siehe allgemeine Vorbemerkungen.

5. Kreislaufstörungen.

Ödematöse Schwellung der äußeren Genitalien, besonders der großen Schamlippen, findet sich als allgemeines und lokales Stauungsödem, als nephritisches Ödem, bei Entzündungen, Schwangerschaft. Aus den bei der Schwangerschaft sich stark erweiternden Venen kann es durch das Geburtstrauma, auch durch sonstiges Trauma oder stärkere Anspannung der Bauchpresse zu Blutungen in das lockere Bindegewebe der Schamlippen kommen (Hæmatoma vulvæ, Thrombus vulvæ). Sehr viel seltener sind Hämatome außerhalb der Schwangerschaft, z. B. bei Schrumpfniere. Verjauchungen können sich anschließen. Starkere Zerreißungen der äußeren Genitalien durch Trauma (darunter auch Notzuchtsverbrechen) können mit starken Blutungen einhergehen. Verletzungen des Hymen bedingen selten starke Blutungen.

Eine Störung des Mestruationsprozesses stellt die Dysmenorrhoea pseudomembranacea (sog. Endometritis exfoliativa) dar. Es handelt sich hier gegenüber der unregelmäßigen Einschmelzung gewisser Schleimhautbestandteile bei der normalen Menstruation um die zusammenhängende Abstoßung der funktionellen Schleimhautschicht (Kompakta und Spongiosa), ähnlich wie bei der Geburt. Es kann die ganze Korpuschleimhaut als dreizeitiger Sack ausgestoßen werden. Zum Unterschied von den echten Schwangerschaftsveränderungen der Schleimhaut bei Aborten treten hier die für die Schwangerschaft charakteristischen reichlichen Leukozyten und Lymphozyten in der Kompakta mehr zurück, entsprechen vielmehr dem für die menstruelle Schwellung gültigen Gehalt. Natürlich fehlen auch alle Bestandteile des Eies selbst. Die Dysmenorrhoea ps beruht nicht auf entzündlichen, sondern vorwiegend auf nervösen oder chemischen Regulationsstörungen. Mit der Dysmenorrhoe können Blutungen an anderen Schleimhäuten, sowie Hautausschläge verbunden sein (Dermatitis symmetrica dysmenorrhoica).

mehr faserige Zwischensubstanz mit elastischen Fäserchen aufweisen, welche die im mikroskopischen Bilde nicht weiter abgrenzbare Tunica propria ausbaut. In der Rinde liegen die **Primordialfollikel**, aus je einer Eizelle und den sie umgebenden Follikelepithelien bestehend. In der lockeren gebauten, mehr faserigen Züge von glatten Muskelfasern enthaltenden Marksubstanz liegen die größeren Gefäßverzweigungen, sowie die **Markschläuche** und das **Rete ovarii**. Dieselben stellen drüsen- und spaltförmige, mit kubischem bis zylindrischem, nicht flimmerndem Epithel bekleidete Gebilde dar.

Das Ovarium enthält bei der Geburt bereits sämtliche Eier, welche es überhaupt abzugeben vermag. Eine Neubildung von Eiern im erwachsenen Leben wird zwar behauptet, aber von anderer Seite bestritten. Nur ein kleiner Teil der Eier kommt zur vollen Reifung. Der reife Follikel **Graafscher Follikel** bestehet aus der von dem übrigen Bindegewebe abgrenzbaren, fast epithelähnlichen **Theca externa**, der an Kapillargefäßen sehr reichen, aus polymorphen, halbmondförmig verdickten **Theca interna**, aufgebauten, halbmondförmig verdickten Zellen der Eier (Luteinzellen) aufgebauten, zu einer homogenen Masse verschmolzenen Follikelepithelien (Granulosaepithelien) der aus feinsten Fäserchen aufgebauten, zu einem Pol des Follikels zum Eierstock gerichteten, verdickt. Der diskustragende Pol der mehrschichtigen, aus den Follikelepithelien (Granulosa), die sich an einem Pol des Follikels zum Eierstock gerichtet, verdickt. Doch kann er auch ... sein. Der Diskus zukommt, ist ... Granulosa, die ... der Lage des Diskus zukommt, ist ... keit (Liquor folliculi) ausgefüllt, ... der Theca interna ... Durch das halbmondförmige Wachstum, also die einseitig starke Entwicklung der Theca interna wird der mit Liquor prall gefüllte Follikel exzentrisch, d. h. bei normaler Lage ... gegen die Oberfläche des Eierstocks gedrängt und schließlich zum Platzen gebracht. Die Sprungstelle wird durch Fibrin geschlossen, welches später organisiert wird. Da ein Teil der Eier schon zugrunde geht, ehe die Reifung begonnen oder durchgeführt ist, der Untergang des Eies aber die Rückbildung des Follikels zur Folge hat, so entstehen die verschiedensten Rückbildungsprodukte corpora involutionis, die man kennen muß, um nicht pathologische Veränderungen in ihnen zu sehen. Nach **Y Hausemann** soll die Zahl der Eier im Eierstock (Ovarium) der Neugeborenen zwischen 40000 und 80000 schwanken. Bei einem 10jährigen Kinde fand man noch 20000 beim Beginn der Pubertät 16000. Für diese Reduktion der Eier sind keine Einflüsse des extrauterinen Lebens verantwortlich zu machen, da sie oben ausgeführt, schon im embryonalen Leben vorhanden ist. Der in zugrunde gehen. Da andererseits auch die Reifung der Eier schon beim Beginn der Schwangerschaftsmonat einsetzt, zu einer Zeit, wo auch bei der Schwangeren 8 Schwangerschaftsmonat einsetzt, zu einer Zeit, wo auch bei der Schwangeren selbst die Follikel wieder zu reifen beginnen sollen, so lassen sich schon von der Geburt an Follikelbildungsprodukte Zerstörte Follikel bildet sich zum **Corpus atresicum** mit beginnender Reifung. Mit Untergang des Eies sinkt die Glasmembran oder ohne hyalines Band um. Durch Einwachsen von Bindegewebe in den Follikelhohlraum wird derselbe ausgefüllt und zusammen und verdickt sich häufig zu einem schmalen hyalinen Band. Die Wandung wachsen von Bindegewebe in den Follikelhohlraum hinein. Die Zellen der Theca etwa vorhandene hyaline Band als solche vom umgebenden durch etwas lockere Bindegewebe zu unterscheiden. Größere Follikel machen folgende Wandlungen. Die Zellen der Theca des Follikels sinkt durch Resorption des Liquors zusammen. Die Zellen der Theca interna wuchern sehr lebhaft und wandeln sich unter stärkerem Hervortreten der Fettröpfchen in große polyhedrische Zellen um. Sie bilden einen halskrausenartig gestalteten, breiten Gürtel um den zentralen Hohlraum, der an dem einen Pol dick, an dem anderen (meist um den Eierstocksoberfläche zu gelegenen) Pol sehr dünn oder ganz unterbrochen ist, was für die aus solchen Gebilden hervorgehenden Zysten die Zellen der Theca externa durch die Luteinzellenschicht in den Hohlraum des Eierstocks bedingt. An der verdünnten Stelle, aber auch an anderen Stellen wachsen so, daß die Luteinzellenschicht eine hyaline Umwandlung erfährt, die zentralen Rückbildung begriffenen Follikels ein. Die weitere Rückbildung geschieht Bindegewebswucherungen eine faserreiche narbige, zum Teil hyalinstreifige Struktur erhalten. Da die Wucherungsintensität der Luteinzellen (Theca interna) einerseits, Bindegewebskernes (Theca externa) andererseits eine sehr wechselnde ist, so entstehen auch sehr wechselnde Vernarbungsbilder, deren eines Extrem das zentralen Corpus candicans (Fig 407), ein schon mit bloßem Auge erkennbares, sogenannte Corpus hirsekorngroßes Gebilde ist, welches fast ausschließlich aus schnig glänzendes, scharfer abgegrenzten, breiten hyalinen halskrausenartigen Bande (Theca interna) mit kleinem fibrösem Kern besteht, deren anderes einem, gegen die Umgebung

schaft auftretenden feinpapillären Warzen (**Condylomata acuminata**, Feigwarzen) (Fig. 420), welche gelegentlich den ganzen Eingang zu den Geschlechtsorganen umsäumen können, zu nennen. Es handelt sich um zottig verzweigte Wucherungen des Bindegewebes mit fleckig eingestreuten lymphozytären und Plasmazelleninfiltraten, deren Bedeckung aus verdicktem Epithel besteht.

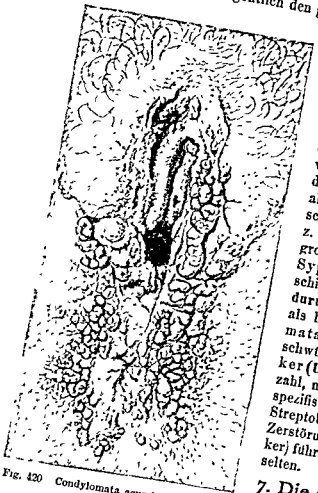

Fig. 420 Condylomata acuminata der Vulva

Unter den spezifischen Entzündungen sind zu nennen: die Phthise, welche als eine flache Geschwürsbildung an der Schleimhaut des Introitus, als Lupus ohne und mit elephantiastischen Wucherungen (*L. hypertrophicans*), z. T. mit Geschwürsbildungen, an den großen Schamlippen auftreten kann, Syphilis als Primäraffekt an den verschiedensten Teilen der Vulva (**Ulcus durum**) oder im sekundären Stadium als breite nässende Papeln (**Condylomata lata**), seltener als stärkere Geschwürsbildungen, der weiche Schanker (**Ulcus molle**) in der Ein- oder Mehrzahl, mit stark eitrigem Sekret und den spezifischen Erregern (Ducreysche Streptobazillen), gelegentlich zu starken Zerstörungen (phagedänischem Schanker) führend. Aktinomykose ist sehr selten.

7. Die regeneratorischen und hypertrophischen Prozesse

an der Vulva bieten nichts Besonderes.

8. Veränderungen der Gestalt

werden in erster Linie durch Traumen (insbesondere Dammrisse bei der Geburt, bei Kohabitationsversuchen, Pfählungsverletzungen) (Lit. *Weber*), dann auch durch Geschwürsbildungen (z. B. durch Rektovestibularfisteln) und Narbenbildungen (Stenosierungen des Introitus), schließlich durch Vorfall der inneren Geschlechtsorgane bedingt.

9. Fremdkörper und Parasiten.

Unter den Fremdkörpern sind verkalkte Sekretmassen des Praeputium clitoridis (sogenannte Präputialsteine) zu nennen. Von wichtigen parasitären Infektionen kommen vor Soor, Einwanderung von Oxyuren aus dem Analgebiet, Echinokokkus in den großen Schamlippen.

10. Geschwülste.

Es kommen im wesentlichen nur primäre Geschwülste in Betracht. Unter den bindegewebigen sind zu nennen Fibrome und Lymphangiofibrome besonders der großen Schamlippen, die zu elephantiastischen Formen führen können, Fibromyome und Adenomyome des Ligam. rotundum an seiner Insertionsstelle in den großen Schamlippen. Die Genese der drüsigen

Endothel ein neues Gefäßrohr bildet (**Menstruations- und Ovulations-sklerose der Ovarialgefäße** (*Sohma*)).

Die Tube ist 11—14 cm lang (*Merkel*), zerfällt in das trichterförmige Ostium abdominale mit den Fimbrien, die relativ weite Ampulla und den engen uterinen Isthmus. Sie ist bedeckt von der an Zotzen glatter Muskelfasern reichen Serosa. Die eigentliche Muskularis der Tube zeigt keine schärfer trennbaren Schichten. Ihr liegt die Schleimhaut direkt auf. Das Epithel ist ein einreihiges Flimmerepithel, in welches Inseln flimmerloser Zylinderepithelien (Sekretionszellen) eingelagert sind (*Schaffer*, *Schridde*, Lit. *Wickmann*). In der prämenstruellen Periode sollen die Sekretzellen zunehmen.

Der Uterus ist ein birnförmiges Organ von 70—80 mm Länge und 40—50 g Gewicht (*Waldeyer*). Wichtig ist seine durch die umgebenden Beckenorgane und die natürlichen Asymmetrien des Beckens bedingte natürliche Skoliose. Man unterscheidet an dem Uterus unter Berücksichtigung der Gestalt der Uterushöhle am besten drei Abschnitte: Corpus, Isthmus, Zervix (Fig. 409) (Lit. *Sternberg*). Die Uterushöhle zerfällt in einen oberen dreizipfeligen von vorn nach hinten abgeplatteten Spaltraum (Korpushöhle), einen mittleren Engpaß (Isthmus) und einen mit starken Falten besetzten, spindelig erweiterten, mehr röhrenförmigen Abschnitt (Zervix). Die obere Grenze des Isthmus entspricht ungefähr der seitlichsten Stelle und damit auch der Mitte des ganzen Uterus (Ortf int anatomicum). Die Auskleidung des Korpus und des Isthmus ist eine sehr ähnliche. Sie besteht aus einer aus zahlreichen rundlichen, mit der Geschlechtsreife mehr spindelig werdenden Bindegewebszellen und sehr feinen Faserchen aufgebauten Schleimhaut, die von Lymphozyten und ganz spärlichen Plasmazellen, wie auch spärlichen neutrophilen Leukozyten durchsetzt ist. Die Zellen wandern durch das Epithel der Drüsen und der Oberfläche in das Cavum uteri aus. Vereinzelt finden sich Lymphknötchen in der Schleimhaut.



Fig. 411. Drüsen aus einem normalen ruhenden Uterus

Diese ist von einem einreihigen Epithel und zwar von Flimmerepithelien und Sekretionszellen in bunter Abwechslung bedeckt. Gegenüber früheren Angaben haben neue Untersuchungen gezeigt, daß Flimmerzellen und Sekretionszellen während aller Phasen des Menstruationszyklus (s. unten) vorhanden sind. Die sogenannten Stiftzellen sind untergehende Epithelien. In den Drüsen der Schleimhaut, welche ganz leicht, spiralig gedrehte, gleichmäßig dicke, mit einfachem Zylinderepithel ausgekleidete, an ihren Enden gelegentlich verzweigte Röhren darstellen (Fig. 410), finden sich die gleichen Kerne dieser Zellen bis in die Mitte des Zelleibes, doch bis zu verschiedener Höhe (Fig. 411). Flimmerzellen finden sich nur in spärlicher Zahl in den Drüsen (*Geist*). Das Drüsenende ragt nicht selten mehr oder weniger tief in die Mukosa direkt angrenzende Muskularis hinein. Die Drüsen stehen in wechselnder Dichte, doch gewöhnlich so weit voneinander, daß das Zwischengewebe die Drüsenmasse deutlich überwiegt. Die Epithelien der Schleimhaut enthalten mit dem Alter zunehmende Mengen von isotropen Lipoiden. Die Muskularis ist sehr kräftig entwickelt und stark durchflochten. Die mit deutlichen Muskelfasern versehenen Muskelfasern, die beim bindegewebigen Stützgerüst der Myofibrillen enthalten (Lit. *Horn*), sind in ein bindegewebiges Maschenwerk feine Fettträpfchen eingelagert (*Gyata*). Die mit deutlichen jede einzelne Muskelfaser umspinnt, unterscheidet sich von der Korpusschleimhaut

Die Isthmusschleimhaut unterscheidet sich von der Korpusschleimhaut nur durch eine etwas geringere Dicke und spärlichen Gehalt an Drüsen, die meist von außen nach innen oben verlaufen, sowie durch unregelmäßigere Begrenzung der Mukosa gegen die Muskularis. Das Oberflächenepithel nimmt eine Zwischenstellung zwischen dem Korpusepithel und dem Zervixepithel ein, indem es bereits

Bei länger dauernden katarrhalisch-eitrigen Entzündungen der Scheide, deren Ursachen oft nicht erkennbar sind und die von anhaltendem, oft spärlichem, oft reichlicherem Ausfluß (Fluor albus) begleitet sind, kommt es zu weiteren Veränderungen der Scheide. Bald entstehen deutliche Knötchen (Colpitis nodularis), deren histologische Grundlage verschieden sein kann [illegible] schriebene entzündliche Infiltrate), bald [illegible] granularis cystica) durch epitheliale drüsenähnliche Einstülpungen und Abschnürungen bedingt, bald kleinere Substanzverluste entsprechend den Knötchen (Colpitis erosiva), die häufig hämorrhagische rote Höfe zeigen, aus denen später Pigmentflecke hervorgehen, die an der Leiche schmutzige schwärzliche Färbung (Pseudomelanose) annehmen (Colpitis maculosa) (Fig. 421). Bei Schwangeren sowie bei gonorrhoischer Infektion entwickeln sich gelegentlich feinpapilläre Verdickungen (Colpitis papillomatosa). In seltenen Fällen kommt es, besonders in der Graviditäl, zur Bildung gashaltiger Bläschen in der Scheidenwand und Ansammlung von Gas in der Scheide selbst (Colpitis emphysematosa, Colpohyperplasia cystica), bedingt durch Einwanderung gasbildender Bazillen (Welch-Fraenkelscher Bazillen) in das Gewebe (*Roman*). Die gashaltigen Hohlräume sind z. T. abgeschnürte Einstülpungen des Oberflächenepithels, wie sie gerade bei chronischen Katarrhen gefunden werden, z. T. Gewebsspalten und Lymphspalten, deren Wandungen mit Riesenzellen ausgekleidet zu sein pflegen.

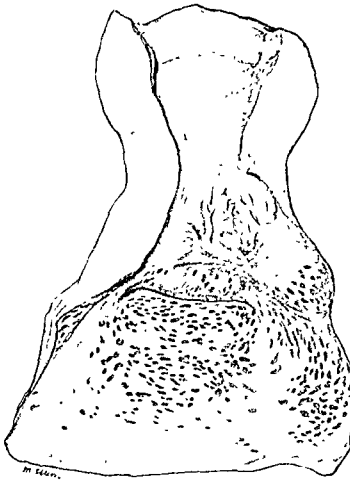

Fig. 421. Colpitis maculosa vetularum.

Entzündungen mit Bildung fibrinöser Pseudomembranen, verbunden mit Nekrose der Schleimhaut und sekundären Geschwürsbildungen (Colpitis pseudomembranacea, necroticans, ulcerosa) finden sich bei Infektion mit dem Diphtheriebazillus bei bestehender Rachendiphtherie, bei Cholera, Typhus, Pocken, bei puerperaler Infektion, bei Verjauchung von Karzinomen der Portio usw., bei Verätzungen mit Karbol und anderen chemischen Substanzen, bei Fremdkörpern mit sekundärer Infektion des um dieselben sich anhäufenden Sekretes. Bei ausgedehnten Geschwürsbildungen können stärkere Verwachsungen die Folgen der Ausheilung sein.

In der [illegible]
kommt [illegible]
mentbi [illegible]
thelien [illegible]
21. Ta[illegible]
körnerbildung in den Drüsenepithelien. Die funktionelle Schicht (Kompakta und Spongiosa) beträgt direkt nach der Menstruation 0,5—0,8 mm, vom 10. Tage ab durchschnittlich 2,5—2,9, in der prämenstruellen Periode 3,5—4,6, im Beginn der Menstruation 7,5—8 mm (*Schröder*).

Der Bauchfellüberzug des Uterus ist [illegible]
schicht von der Muskulatur getrennt und [illegible]
Verbindung immer fester, bis schließlich e[illegible]
die peritonealen Bindegewebszüge sich z[illegible]
trium selbst einschieben.

Die Vagina ist ein ca. 5—8 cm langer, mit Längsmuskulatur und elastischen Fasern versehener Schlauch, dessen zellarme, mit einem feinpapillären Relief ver-

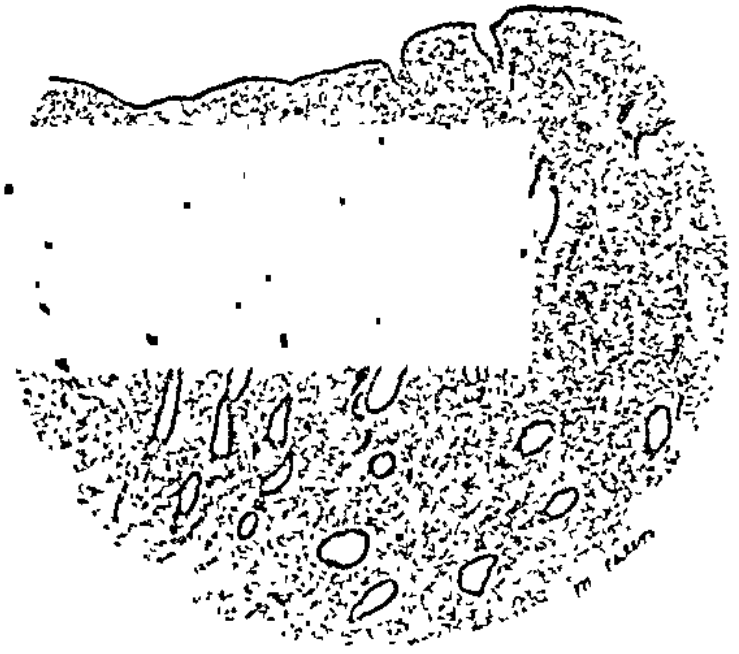

Fig. 413. Uterusschleimhaut. 3 Tage post menstruationem. Hämatoxylin-Eosin.

schene Sch[illegible]
lich finder [illegible]
Vagina k[illegible]
Die [illegible]
Ektoderm [illegible]
bulum. [illegible]
Schleimdr [illegible]
Im Saccus [illegible]
(Skenesc [illegible]
schen Drüsen sind tubuloazinöse Gebilde, deren Ausführungsgänge von glatten Muskelfasern eingescheidet sind und deren Drüsenkörper aus Schleimzellen oder ihnen ähnlichen Zellelementen besteht.

Die Lymphgefäße der weiblichen Genitalien beginnen als ein dichtes anastomosierendes Netzwerk in der Mukosa der Genitalschläuche bzw. Rinde des Ovariums und durchsetzen alle Schichten der Organe. Die abführenden Lymphgefäße, welche deutliche Muskularis und Adventitia [illegible]
laufen getrenn[illegible]
die Knoten ein[illegible]
sierend verbin[illegible]
Bauchgefäße [illegible]
atterien (Lit. [illegible]).

Über das Nervensystem ist kurz zu sagen, daß der Plexus hypogastricus und der Plexus ovaricus vorwiegend motorische aber auch sensible Nerven enthält, ferner

legene Teil des Blasenbodens über dem Hiatus genitalis. Wird nun derselbe infolge von Geburten, besonders bei älteren Primiparae, durch Überdehnung oder teilweises Abreißen des Levatorschenkels abnorm weit oder infolge Spaltbeckens bei Spina bifida (Lit. *Graf, v. Franqué*) zu weit angelegt, so werden die über dem Hiatus gelegenen Teile, d. h. vordere Scheidenwand und Blasenboden, zuerst abwärts steigen (Descensus), wie jeder Bauchhöhleninhalt durch eine Bruchpforte hindurchtritt. Allmählich tritt die vordere Scheidenwand tiefer und tiefer und tritt aus der Schamspalte aus (partieller Prolaps der vorderen Scheidenwand), bis sie schließlich ganz vorgestülpt ist (totaler Prolaps) (Fig. 422). Der Blasenboden vertieft sich gleichzeitig und liegt in der Tasche der vorgefallenen Scheidenwand (Cystocele vaginalis). Je weiter der Hiatus wird, um so mehr verliert auch die hintere Scheidenwand ihre Stütze und steigt herab (Descensus der hinteren Scheidenwand), bis auch sie vor die Schamspalte tritt (partieller Prolaps). Ein vollständiger Prolaps ist hier sehr selten, da die hintere Scheidenwand an dem zwischen Scheide und Rektum eingeschobenen Perinealkeil fixiert ist und deswegen invertiert wird (*Halban* u. *Tandler*, *Martin*).

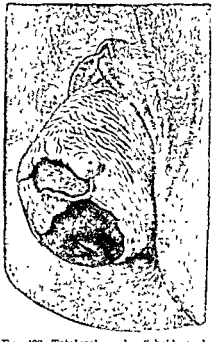

Fig. 422. Totalprolaps der Scheide und des Uterus. Unten das Ostium ext. sichtbar. Epidermisierung der vorgestülpten Scheidenschleimhaut.

Der Uterus erfährt bei diesem Prolaps der Scheide meist eine starke Retroversio und Retroflexio, so daß sich die Portio in die Richtung des Scheidenkanals einstellt. Dieselbe sinkt demzufolge mit herab und nur derjenige Teil des Uterus, welcher bei der Retroflexio auf die Levatorplatte zu liegen kommt und dort fixiert wird, sinkt nicht mit herab. Der von den prolabierenden Scheidenwänden ausgeübte Zug bedingt aber eine Auszerrung (Elongatio) desjenigen Uterusabschnittes, welcher bereits durch den Hiatus durchgetreten ist. Am meisten leidet dabei der sehr dehnungsfähige Isthmus. Infolge der gleichzeitig eintretenden venösen Stauung kommt es zur ödematösen Schwellung und Pseudohypertrophie des durch den Hiatus getretenen Abschnittes, besonders der Portio. So tritt schließlich auch der Uterus zum großen Teil in die Schamspalte (partieller Prolaps des Uterus). Ein totaler Prolaps des Uterus ist nur möglich, wenn das Korpus so klein ist, daß es durch den Hiatus hindurchtreten kann.

Je nach der Lage des Uterus können Darmschlingen in die Excavatio vesico-uterina oder recto-uterina eintreten und durch den Hiatus herniös vorgelagert werden (Enterocele vaginalis anterior bzw. posterior). Auch das Ovarium kann vorgelagert werden (Ovariocele vaginalis posterior).

Die Folgen des Prolapses: An den äußeren vorgefallenen Teilen: Geschwürsbildungen der Portio, Epidermisierung der Scheide durch Umwandlung des Plattenepithels in verhornendes Epithel. An den inneren vorgefallenen Teilen: Bildung von Residualharn am Blasenboden, Zystitis, Pyelonephritis, Pseudohypertrophie der durch den Hiatus durchgetretenen Uterusabschnitte.

Vom eigentlichen Prolaps oder richtiger gesagt Hernie des Hiatus genitalis zu trennen sind folgende Lageveränderungen der Scheide:

Schematische Darstellung der Menstruations- und der Schwangerschafts-Corpus luteum-Bildung.

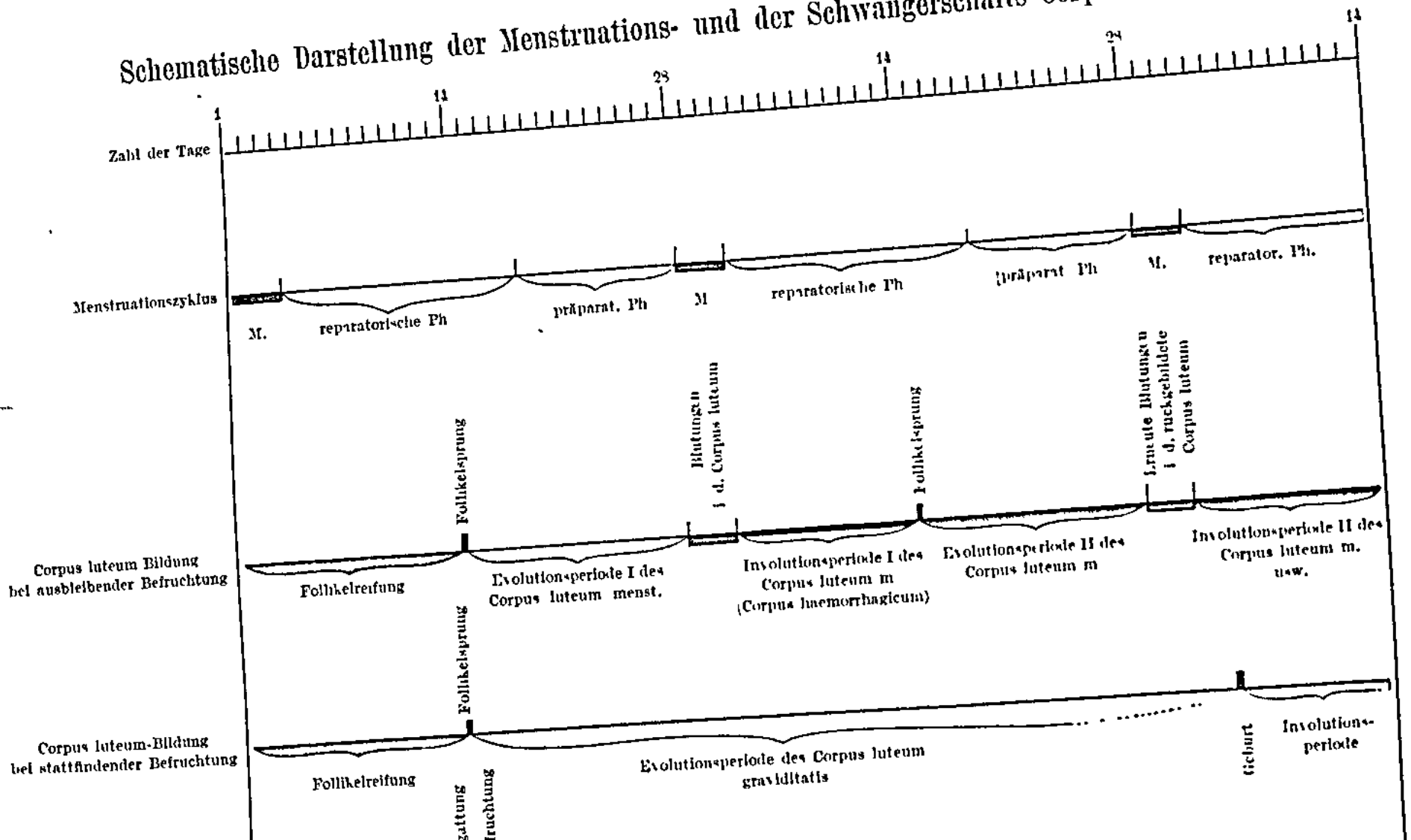

10. Geschwülste.

Unter den primären sind die sogenannten spitzen Kondylome, feinwarzige papilläre Wucherungen bei der Colpitis papillomatosa als auf der [illegible] d echter Geschwulstbildung (Papillome [*Kiesselbach*]).

[illegible] : *Zu den gutartigen Geschwülsten der Scheide* [illegible] elche in verschiedenster Größe meist der seitlichen Scheidewand eingelagert sind. Die Wandung dieser Zysten ist meist bindegewebig, selten muskulös, ihr Epithel meist kubischzylindrisch, gelegentlich auch Plattenepithel, der Inhalt serös oder schleimig, seltener blutig, mit verfetteten Epithelien und Leukozyten durchsetzt, cholestearinhaltig. Genetisch kommen in Betracht: Reste des zweiten Müllerschen Ganges bei Vagina unilateralis, Reste des Wolffschen Ganges, seltener Prostatadrüsen, ganz selten und fraglich Reste des Wolffschen Körpers. Auch traumatische Epithelzysten nach operativen Eingriffen, aus versenktem Epithel entstanden, sind beobachtet. Von den epithelbekleideten Zysten sind die endothelbekleideten Lymphzysten und die einer besonderen Auskleidung entbehrenden Blutzysten (oder Hämatome) zu trennen. Vaginalzysten dürfen nicht mit Urethralzysten oder Zysten der weiblichen Prostata verwechselt werden (*Flensberg* und *Vestberg*).

Im hinteren Scheidenraume werden Adenomyome, welche auf Reste des Wolffschen Körpers zurückgeführt werden, beobachtet. In der Scheidenwand kommen Fibrome und Myome in Gestalt scharf umschriebener Knoten vor. Wichtiger sind die bösartigen Geschwülste: Plattenepithelkarzinom (Krebs) finden sich selten in den unteren Abschnitten der Scheide, häufiger in den oberen, und sind meist von der Vulva oder Portio (s. Uterus) fortgeleitet. Bei tiefem Sitz werden vorzugsweise die Leistendrüsen, bei höherem die retroperitonealen Lymphknoten metastatisch infiziert. Unter den Sarkomen ist das von der Zervix oder dem Scheidengewölbe ausgehende, häufiger bei Kindern und zwar in den ersten Lebensjahren, seltener bei Erwachsenen beobachtete Traubensarkom (*Saenger*) zu nennen, welches eine lappig gebaute in die Vagina vordringende, weiche, gallertige Geschwulst darstellt, die sich mikroskopisch aus myxomatös-sarkomatösem oder spindelförmigem Gewebe aufbaut und drüsige Bildungen, Knorpelinseln, quergestreifte Muskelfasern enthält. Die formale Genese dieser sehr bösartigen, nur durch Totalexstirpation des Genitalschlauches heilbaren, teratoiden Geschwülste (versprengte Blastomere, versprengte Teile der Myotom- und Sklerotomplatten?) ist noch nicht aufgeklärt.

Unter den metastatischen Geschwülsten ist vor allem das Chorionepithelioma malignum zu nennen. Es stellt sich als stark blutender, schnell wachsender, dunkelrot gefleckter, höckeriger Geschwulstknoten dar, welcher histologisch die charakteristischen Bilder des Chorionepitheliums (s. Pathologie der Schwangerschaft) zeigt Da die primäre Geschwulst im Uterus sehr klein bleiben kann, ja in seltenen Fällen ein solcher primärer Uterustumor überhaupt nicht gefunden wird, die Wucherung vielmehr von verschleppitem Plazentargewebe aus primär in der Scheide entsteht, so ist bei blutenden Scheidengeschwülsten nach vorausgegangenen Aborten und Geburten, insbesondere von Blasenmolen immer an Chorionepitheliom zu denken.

D. Gebärmutter (Uterus, ἡ μήτρα).

1.—4. siehe allgemeine Vorbemerkungen.

Spez. path. [illegible]

II. Unvollständige [illegible]

A. [illegible]

1. [illegible]

2. [illegible]

Fig. 415. [illegible]

Fig. 416. [illegible]

Metrorrhagien Veranlassung geben oder die Blutungen ganz unabhängig vom Myom eintreten als Zeichen einer allgemeinen Schwäche des Genitalapparates.

Eine besondere Form der Blutung stellt die bei Greisinnen häufig zu findende Apoplexia uteri (Fig. 423), eine starke hämorrhagische Fleckung der ganzen Korpusschleimhaut, dar (*v. Kahlden, Simmonds*). Fast stets findet sich ausgedehnte Sklerose der Gefäße, zum Teil seniler, zum Teil puerperaler Natur. Mikroskopisch ist die Schleimhaut ganz von frischen Blutungen zertrümmert. Pigmentbefunde sind selten. Das ganze Bild deutet auf frische agonale bzw. postmortale Entstehung hin, wobei die Senkungen des Blutes, die mangelnde Kontraktionsfähigkeit der Gefäße, die Atrophie der Schleimhaut die wesentlichen Faktoren darstellen.

6. Entzündungen (Endo- und Myometritis).

Die entzündlichen Prozesse der Schleimhaut (Endometritis), der Muskulatur (Myometritis), der Serosa (Perimetritis) und der Ligamenta lata (Parametritis) hängen vielfach so eng zusammen, daß die Trennung etwas Künstliches hat. Jedoch verlaufen manche Entzündungen mehr oberflächlich, andere pflanzen sich sehr leicht bis in das Parametrium fort, so daß man wohl berechtigt ist, die wechselnden Entzündungsbilder der verschiedenen Schichten für sich zu besprechen.

Die akuten Entzündungen der Schleimhaut (Endometritis acuta catarrhalis sive purulenta) gehen mit Rötung und Schwellung der Schleimhaut und stärkerer Sekretbildung einher. Das Sekret ist sehr wechselnd, am Korpus serös-eitrig, an der Zervix schleimig-eitrig (Leukorrhoe, Fluor albus). Der Eitergehalt wechselt nach der Art, der Intensität und der Periode der Entzündung. Für manche Katarrhe ist die Ursache unbekannt (Erkältungen?, Lageveränderungen?), für andere ist sie infektiöser Natur und zwar in erster Linie gonorrhoisch. Das Sekret der Zervix enthält große Mengen intraleukozytär gelagerter, gramnegativer Diplokokken. In der Schleimhaut finden sich subepithelial oder auch tiefer in der Basalis und Muskularis Leukozyten, Lymphozyten und Plasmazellenanhäufungen Wichtig sind ferner Retentionen von Abort- oder Eihautresten, von abgestorbenen polypösen und myomatösen Geschwülsten, von Menstrualblut, welche alle einer aufsteigenden Infektion unterliegen und eitrige oder gar jauchige Entzündungen der Schleimhaut verursachen können.

Bei gewissen Infektionen (Diphtherie, Typhus, Cholera), bei jauchigem Zerfallen der Karzinome, bei Ätzungen mit chemischen Mitteln, bei Ausbrühen und Ausbrennen der Korpushöhle können sich schwere mit Fibrinauflagerung und Schleimhautnekrose einhergehende Entzündungen (Endometritis pseudomembranacea) einstellen. Doch kommen auch ohne erkennbare Ursache mehr oberflächliche fibrinoide Katarrhe vor, die schon bei einjährigen Kindern beobachtet worden sind. Über die Endometritis puerperalis s. später.

Über die definitiven Ausheilungszustände der katarrhalisch-eitrigen Entzündungen ist noch wenig bekannt. Ihr Einfluß auf die Phasenbildungen des Menstruationszyklus scheint ein relativ geringer zu sein. Wenn wirklich während der Menstruation die funktionierenden Schleimhautschichten in größerem Umfange abgestoßen werden, so wird man die Bilder der chronischen Entzündung (herdförmiges Auftreten von Lymphozyten und Plasmazellen) vorwiegend in der Basalis erwarten dürfen (*Schroder*). Je schwerer aber die Infektion wirkt, um so mehr

2. Uterus septus duplex Vagina vollständig verschmolzen. Scheidewand im Uterus (Schema 12).
3. Uterus septus unicollis. Vagina und Zervix vollständig verschmolzen, Scheidewand im Isthmus und Korpus (Schema 13)
4. Uterus subseptus Vagina, Zervix und Isthmus vollständig verschmolzen, größere oder kleinere Scheidewand im Korpus (Schema 14).
5 Vagina septa. Vagina unvollständig verschmolzen (Schema 15).

Für diese Fehler der Verschmelzung sind allerlei Momente (abnorme Drehung der Müllerschen Gänge, Persistenz des Lig. recto-vesicale, abnorme Entwicklung des Lig. uro-genitale, abnormer Verlauf des primären Harnleiters usw.) verantwortlich gemacht worden (Lit. *Kermauner, Felix*). Doch fragt sich vielfach, was Ursache, was Folge ist. Außerdem handelt es sich nur um die Erklärung der formalen, nicht der kausalen Genese. Die Verdoppelung der Genitalstränge kann mit Spaltbecken verbunden sein

III. Verschlußbildungen (Atresien) kommen vor am Hymen, am Ostium externum und am Isthmus, seltener an anderen Stellen (*Kermauner*). Sie führen später zu Retention des Menstrualblutes (Hämatokolpos, Hämatometrs) Ferner finden sich Anomalien am Hymen (zweifache Öffnung, Hymen septus, gelappter Hymen, H. fimbriatus).

IV. Abnorm lange Persistenz des ganzen Wolffschen Ganges oder einzelner Abschnitte, ein- oder doppelseitig, besonders in den Wandungen der Vagina. (Spätere Entwicklung von Zervix- und Vaginalzysten und Karzinomen) Die Gänge tragen einfaches kubisches, zylindrisches oder mehrschichtiges, sogenanntes Übergangsepithel Schon beim Neugeborenen wurde drüsige und papillare Wucherung an den erhaltenen Resten des Wolffschen Ganges beobachtet (Lit. *R. Meyer*).

V. Verdoppelung der Müllerschen Gänge findet sich im Anfangsteil (doppelte Tuben auf beiden Seiten) oder auch streckenweise Verdoppelung im Verlauf der Tuben. Echte Verdoppelung der Scheide (Vagina duplex) leitet zu den Doppelmißbildungen über.

VI. [illegible] fehlende und nicht perforierende Trichteranlagen [illegible] akzessorische Tubenöffnungen [illegible] Teil, blind endigende sogenannte [illegible] Abnorme Ausstülpungen [illegible] Tuben). Abnorme Ganges des Müllerschen Epithel wie [illegible]

Nebentuben [illegible]
des Epithels, abnorme Zweigbildung. Sie tragen dasselbe Epithel wie der Müllersche Gang (*Wichmann*).
(Divertikel der Tubenwand).

VII. Angeborene Retroflexio uteri, die vielleicht auf Anomalien in der Entwicklung des Isthmus zurückzuführen ist.

VIII Bildung von Plattenepithelinseln in der Korpusschleimhaut bei Neugeborenen

c) Mißbildungen des Sinus urogenitalis Bei unvollständiger Entwicklung der Scheidewand der Kloake bleiben Verbindungen zwischen Sinus urogenitalis (Vestibulum) und Rektum bestehen (Vestibulo-Rektalfisteln, gelegentlich mit Verschluß des Anus (Anus praeternaturalis vestibularis). Seltener und schwerer angeborene Vaginal-Rektalfisteln und Utero-Rektalfisteln [illegible] von des Genitalschlauches mit Harnblase und Urethra. [illegible] Wolffschen Gänge sowie der [illegible] machen gleichzeitig Entwicklungsstörungen [illegible] erbindungen des Ureters mit der Scheide, mangelhafte Entwicklung des Klokenseptum, der Niere verständlich.

d) Mißbildungen des Kloakenseptum, an der Oberfläche der Klitoris (Epispadie) oder totale Spaltung, letztere stets verbunden mit Hiatus urogenitalis (Exstrophia vesicae), bedingt durch abnorme Verschiebung des Kloakenseptums nabelwärts, frühzeitige Eröffnung desselben und dadurch bedingte mangelhafte Verwachsung der beiden Hälften des Genitalhückers (s. Harnblase).

Ebenso selten sind Defekte an den äußeren Genitalien, Fehlen der Klitoris, Fehlen der großen Schamlippen, noch seltener Verlagerungen der Klitoris

mäßig gebauten Drüsenröhren durchzogen, die in den mittleren Abschnitten wohl leichte Erweiterungen, gelegentlich sogar Zystenbildungen, aber keine charakte-

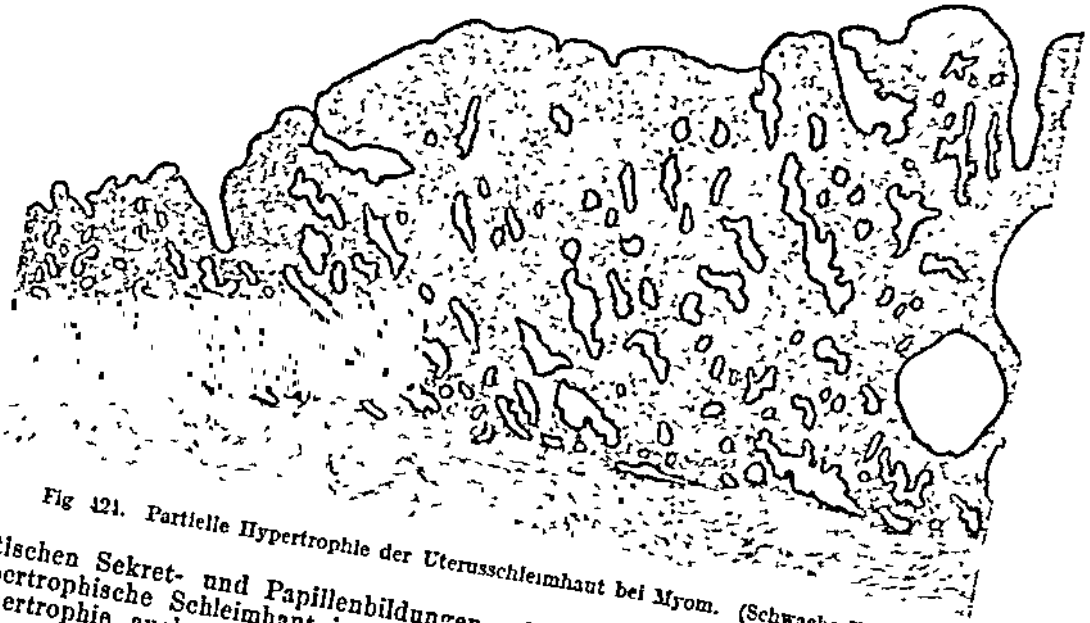

Fig 424. Partielle Hypertrophie der Uterusschleimhaut bei Myom. (Schwache Vergr.)

ristischen Sekret- und Papillenbildungen zeigen (Fig. 424). Natürlich wird eine hypertrophische Schleimhaut in der Zeit prämenstrueller Schwellung neben der Hypertrophie auch die Menstruationsveränderungen zeigen. Die Schilderungen beziehen sich auf die Ruheperiode. Die Drüsen treten in den meisten Fällen gegenüber dem Bindegewebe auffallend stark hervor. Das beruht auf einer Vergrößerung und Vermehrung der Drusenepithelien. Die Bilder wechseln, zum Teil unter dem Einfluß der Periode, sehr. Die Epithelien sind unzweifelhaft höher als normal, meist auch breiter, gelegentlich schmäler, dabei dicht gedrängt, so daß die Kerne noch mehr als unter normalen Verhältnissen sich gegenseitig förmlich Platz machen müssen und in wechselnden Höhenlagen, durchschnittlich aber in der Mitte etwas basalwärts liegen. Länge, äußere und innere Struktur der Kerne zeigt sehr geringe, die Dicke etwas größere Schwankungen. Die Drüsen verlaufen vielfach stärker spiralig gedreht als normal, so daß mehr Schräg- und Querschnittsbilder sichtbar werden und

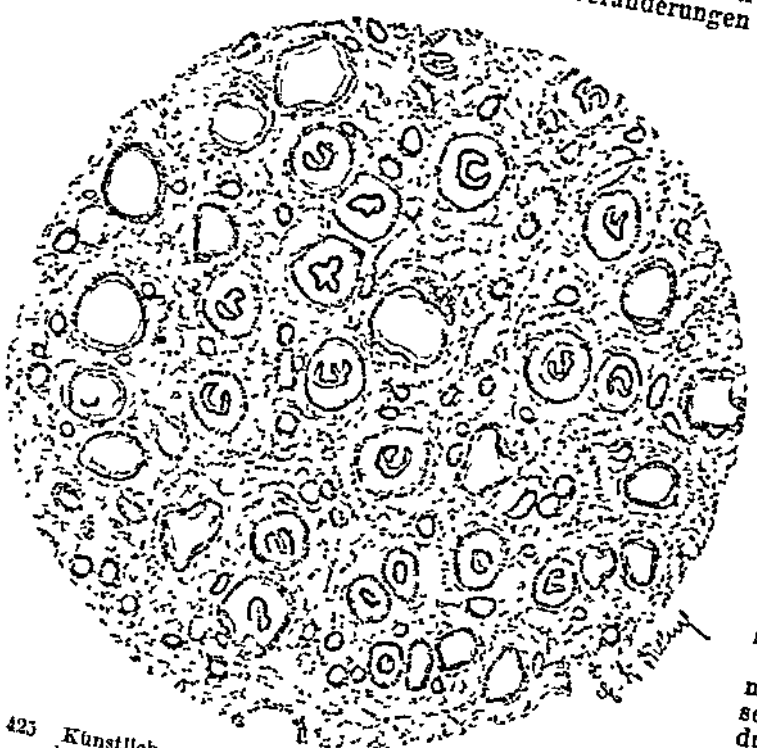

Fig 425 Künstlich entstandene Invaginationsbilder der Uterusdrüsen bei Endometritis hypertrophicans (Mittlere Vergr.)

(Ovariu
weißlich
welche
sich allg
der Prir

pora candicantia mit
419), daneben senile
Verdickung der In-

starke Verkleinerung durch Atrophie der einzelnen Muskelfasern, welche ihre Fibrillen verlieren (*Ogata*). Das Gerüst der elastischen Gewebe schwindet an der Tube völlig, tritt am Uterus besonders nach Geburten deutlich hervor, nimmt sogar stark zu, ist aber im Gegensatz zur Norm wie zerrissen, zu Klumpen geballt (*Horn*). Die Schleimhaut der Tube und des Uterus wird gleichfalls atrophisch Die Ausgänge der Uterusdrüsen gehen verloren, die Drüsen selbst entarten zum Teil zystisch. An der Tube kommt es gelegentlich im Isthmusgebiet zum Verschluß des Lumens

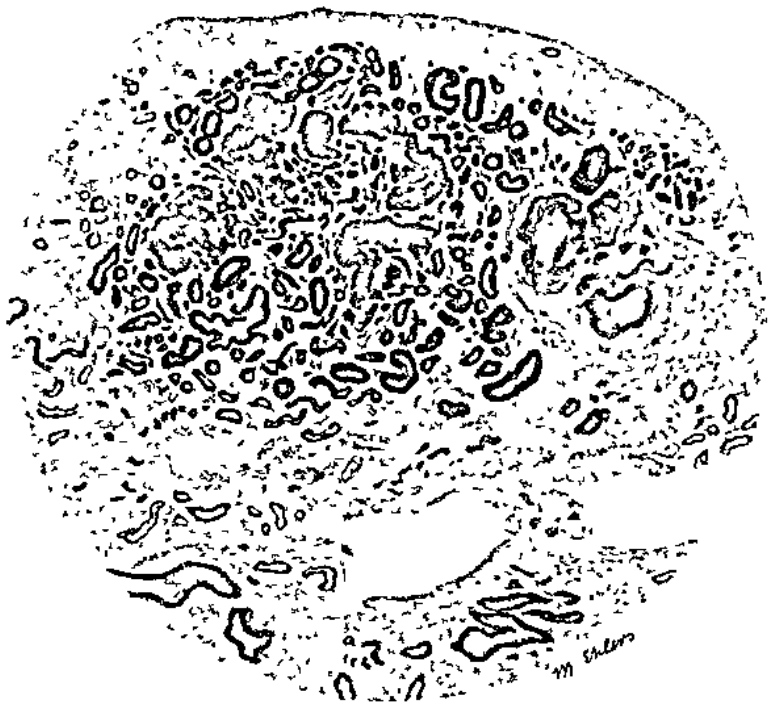

Fig 419 Ausgesprochene Menstruationssklerose im Gebiet eines alten Corpus candicans (Reste desselben hellblau gefärbt) Die Wandungen der verdickten Gefäße dunkelblau Die übrigen Gefäße zartwandig (Lupe.) Weigerts Elastica-Färbung.

durch Verschmel
sächlich Korpus
gelegentlich völli
dann der Uterr
verkleinerte mür
oder Züge sehr
sklerose (*Pankow*) zum Teil Altersabl

terus verkleinern sich haupt-
r Länge erhalten, obliteriert
s und in der Zervix entsteht
dem Durchschnitt durch das
Gefäße als weiße Stümpfe
istruations- und Graviditäts-

starke

durch übermäßige Laktation soll eine Atrophie der Geschlechtsorgane eintreten können (Laktationsatrophie). Durch Druck seitens vergrößerter Nachbarorgane oder in den Organen sich entwickelnder Ge-

in erster Linie auf eine Funktionsstörung nicht der Schleimhaut, sondern der Uterusmuskulatur und ihrer Gefäße (chronische Metritis) oder, was das wahrscheinlichste, des Ovariums zurückgeführt werden müssen (*Hitschmann u. Adler*). In solchen Fällen scheinen in letzterem alle Zeichen der Corpus luteum-Bildung zu fehlen. Wohl kommt es zur Reifung der Follikel, aber weder zur Ruptur noch zur Rückbildung (*Schröder*). So scheint in der Tat eine Funktionsstörung des Eierstocks die eigenartige Veränderung der Schleimhaut, die man als eine Übertreibung der reparatorischen Phase bei Ausbleiben der präparatorischen bezeichnen könnte, zu bedingen. Auffallend ist, daß gerade in der Menarche und vor der Menopause die metrorrhagische Schleimhauthyperplasie am häufigsten gefunden wird. Die Ursache der Blutungen bleibt allerdings noch ungeklärt, zumal es Fälle gibt, wo trotz anscheinend normalem Verhalten der Uterusschleimhaut und normaler Corpus-luteum-Bildung unregelmäßige, hartnäckige Metrorrhagien vorkommen, für welche dann Funktionsstörungen anderer Drüsen mit innerer Sekretion verantwortlich gemacht werden. Doch fehlen hier noch alle sicheren Unterlagen (s. d. chronische Metropathie).

An der Zervix führen die entzündlichen Schwellungen zu sichtbaren Veränderungen des äußeren Muttermundes, insofern die gerötete Schleimhaut lippenförmig vorgestülpt, der Muttermund selbst sozusagen eröffnet wird (**entzündliches Ektropium**). Eine andere Form der Ausstülpung der Zervixschleimhaut kommt durch Einrisse des Muttermundes (Geburt!) und narbige Schrumpfung derselben zustande (**Lacerationsektropium**).

Mit dem Ektropium ist die **Erosion** nicht zu verwechseln. Hier liegt ein festgeschlossener Muttermund vor, der aber von einem leuchtend roten Hofe wechselnder Breite umgeben ist. Derselbe wird als Erosion bezeichnet, da man den Eindruck gewinnt, als ob hier das weißlich schimmernde Plattenepithel fehle und eine gerötete Geschwürsfläche zutage liege. Das ist jedoch nur selten der Fall. Dann findet sich mikroskopisch an dieser Stelle gewöhnliches Granulationsgewebe (**Erosio granulans**). Viel häufiger liegt ein Ersatz der Plattenepithel tragenden Vaginalschleimhaut durch von Zylinderepithel bedeckte und [illegible] Erosio [illegible] sind papillare Zerklüftungen der Schleimhaut (Erosio papillaris) (Fig. 426). Wie diese Umwandlung der Vaginalschleimhaut in Zervikalschleimhaut an der Portio zustande kommt, ist noch eine Streitfrage. Wahrscheinlich handelt es sich um eine angeborene Anomalie, eine einfache Grenzverschiebung der beiden Schleimhautarten. Dabei kann sich das Plattenepithel zungenförmig in das Zylinderepithelgebiet einschieben, sogar in die Drüsengänge hineinreichen, grenzt jedoch ohne Verdrängungserscheinungen an das Zylinderepithel an (Fig. 427). Bei dieser Auffassung besitzt die Erosion keine klinische Bedeutung.

Eine solche Grenzverschiebung des Epithels ist denkbar, da in vielen Fällen eine weitgehende Überkleidung der Portio mit Schleimepithel beim Neugeborenen vorkommt (sogenanntes **kongenitales Ektropium**). Nach Ansicht anderer Autoren liegt indessen ein wirklicher Entzündungsprozeß vor, unter dessen Einfluß das Plattenepithel der Portio verloren geht und durch wucherndes Schleimepithel der Zervix bzw. der um das Orif. externum herumgelagerten Zervixdrüsen ersetzt wird. Dabei soll es zu drüsenartigen

6. Entzündungen.

Die häufigste Form ist die **Vulvitis catarrhalis** (s. purulenta). Die gerötete Innenfläche der kleinen Schamlippen ist mit mehr oder weniger eitrig gestaltetem Sekret bedeckt, welches zu Verklebungen führt. Als Ursache kommen gonorrhoische Infektion, Masturbation, Oxyurenreizung, jauchiger Ausfluß der Genitalien, schwere Zystitis in Betracht. In der Fossa navicularis und an den großen Schamlippen kommt es zur Mazeration des Epithels und zu Erosionsbildungen. Sehr wichtig ist die besonders bei gonorrhoischer Infektion auftretende eitrige Entzündung der Bartholinischen Drüsen und der weiblichen Prostata (**Bartholinitis, Prostatitis purulenta**), in der sich infektiöser Eiter sehr lange halten kann. Gelegentlich kommt es in der Bartholinischen Drüse zur Abszeßbildung mit sekundärem Durchbruch in Scheide, Rektum oder nach außen. Auch eine Umwandlung des Zylinderepithels der Drüsengänge in Plattenepithel wird häufig als Folge chronischer Entzündungen beobachtet. Die entzündliche Metaplasie soll wieder den Boden für Kankroidbildung abgeben. — Eine **Vulvitis phlegmonosa** findet sich bei Stichverletzungen oder fortgeleitet von Entzündungen des Beckenbindegewebes, eine **Vulvitis pseudomembranacea** (Diphtherie) bei echter Diphtherie, wohl meist durch den Finger übertragen, die **Vulvitis necroticans sive ulcerosa** bei puerperaler Infektion, Scharlach, Noma. Bei ausgedehnter Geschwürsbildung kann es bei der Ausheilung zu starken Narbenbildungen und Verwachsungen kommen. Als besondere Form multipler Geschwürsbildung, besonders bei Mädchen und Virgines, wird das Ulcus acutum oder das „pseudotuberkulöse" Geschwür beschrieben. Die hanfkorn- bis linsengroßen, selten größeren Geschwüre sind an der Schleimhaut der großen Schamlippen lokalisiert, durch einen leicht unebenen Grund, scharf gezeichnete etwas unterminierte gerötete Ränder und durch einen weißgrau bis gelblichgrauen, diphtherisch-nekrotischen Belag charakterisiert. Die sog. aphthösen Geschwüre, meist auf herpetischer Basis entstanden, stellen ganz ähnliche aber ganz seichte Substanzverluste dar.

Zu den **chronischen Entzündungen** gehören die **Ekzeme** der großen Schamlippen (welche auch an sonstigen Hautaffektionen, Herpes, Pocken usw. teilnehmen können), ferner die **Kraurosis** (κραυρος trocken, spröde), ein nach Ansicht anderer Autoren auf neuropathischer oder konstitutioneller Basis entstandenes Hautleiden, bei welchem es zu einer Atrophie der hautigen und schleimhäutigen Teile mit Schwund der drüsigen Bestandteile kommt, so daß die Haut glänzend, hart, trocken wird. Charakteristisch soll ein sklerosierendes Ödem des Papillarkörpers mit nachfolgender restituierender zelliger Infiltration sein, wodurch es allmählich zum Schwund des elastischen Gewebes der Kutis und zur Atrophie der Epidermis kommt, die gleichzeitig stärker verhornen kann (Lit. *Gärdlund*). Weißliche Flecken zeigen Epithelverdickungen [illegible] Bei der **Elephantiasis** kommt es zu hoch- [illegible] Schamlippen, welche sich in kindskopfgroße [illegible] Wülste mit glatter (E. glabra) oder rauher [illegible] (E. verrucosa) verwandeln. Als Ursachen sind chronische oder rekurrierende Entzündungen der Lymphgefäße durch erysipelatöse Infektion mit Lymphstauung im Gewebe oder Anwesenheit von Filaria Bancrofti in der Cysterna chyli anzusehen. Letztere Form findet sich in den Tropen als Elephantiasis Arabum. Seltener werden ähnliche Verdickungen durch echte Geschwulstbildung (Lymphangiom) bedingt.

Hier wären auch die bei länger dauernden entzündlichen Reizungen der Vulva, insbesondere bei der Gonorrhoe, aber auch während der Schwanger-

von einer auch physiologisch vorkommenden polar von den Kernen gelagerten Fettröpfchenbildung abgesehen, keine nennenswerten Befunde. Jedenfalls bieten sie ebensowenig wie die Gefäßveränderungen eine Erklärung für die klinisch zu beobachtenden Menorrhagien, als deren Quelle die gleichzeitig bestehende Endometritis viel eher heranzuziehen ist, wenn die Ursache der Blutungen überhaupt im Uterus liegt und nicht im Ovarium. Wie am Uterus nach wiederholten Schwangerschaften eine oft meßbare Hypertrophie seiner Wand zurückbleibt, so könnte man auch die Veränderungen bei der sogenannten chronischen Endo- und Myometritis als Folgen der durch die krankhafte Tätigkeit der Ovarien bedingten, pathologisch verlängerten oder gehäuften Menstruationsperioden oder als Folge noch unbekannter Störungen der Drüsen mit innerer Sekretion, z. B. der Schilddrüse, ansehen (Lit. *Pankow*, *Schickele*). Für solche Fälle von nicht entzündlichem chronischem Uterusleiden wäre, solange wir Sitz und Ursache des Leidens nicht kennen, der Ausdruck **Metropathia chronica haemorrhagica** besser am Platze als Metritis chronica. Über die Verdickungen der Serosa als Folgen akuter und chronischer Entzündungen siehe später bei Pathologie der Schwangerschaft (Lit. über Entzündungen der Gebärmutter s. *Döderlein*).

Unter den **spezifischen Entzündungen** steht an erster Stelle die **Phthise**. Sie kann hämatogen (besonders in der Gravidität) als miliare Tuberkulose vorkommen, ist aber in der überwiegenden Zahl aller Fälle von den Tuben deszendierend fortgeleitet (Lit. *Schneider*), selten z. B. bei krebsiger Fistelbildung mit der phthisisch erkrankten Blase von dieser übertragen. An der Phthisis der weiblichen Geschlechtsorgane ist die Gebärmutter mitbeteiligt nach *Franqué* in 25% (operatives Material), nach *Pankow* in 31% (operatives und Sektionsmaterial), nach *Schroder* in 50%, nach *Simmonds* in 86% (Sektionsmaterial). Der Transport der Phthisebazillen an der Oberfläche bringt es mit sich, daß die Bildung der Knötchen vorwiegend subepithelial oder im Anschluß an die Drüsen erfolgt (**Endometritis tuberculosa**). Der erste Beginn der Phthise ist mikroskopisch schwer zu erkennen. Auch in den Schabseln werden die kleinsten Tuberkel, zumal wenn sie spärlich gesät sind, gelegentlich übersehen (Fig. 428). Bei stärkerer Knötchenbildung, insbesondere bei eintretender Verkäsung wird das Bild deutlicher, indem die geschwollene zum Teil glasig aussehende Schleimhaut von gelben Stippchen durchsetzt ist. Schließlich fließen die verkäsenden Herde zusammen und die ganze Schleimhaut wird mehr oder weniger tief in eine käsig-bröckelige oder schmierige Masse verwandelt (**Endometritis phthisica caseosa**). Kann das verkäsende und sich verflüssigende Material nicht entleert werden, so entsteht eine von käsigen Wandungen umgebene Eiterhöhle (**Pyometra phthisica caseosa**). Gelegentlich enthalten die käsigen Massen ungeheure Mengen von Phthisebazillen. Ist die Schleimhaut stärker zerstört, so kann der Prozeß direkt oder auf dem Lymphwege (**Lymphangitis phthisica tuberculosa**) oder in den Venen (**Phlebitis phthisica**) auf das **Myometrium** übergreifen. Die Entwicklung der Phthise in der Schleimhaut und das Fortschreiten auf das Myometrium wird durch Gravidität und Puerperium begünstigt. Selten wird bei deszendierender Phthise die Korpusschleimhaut sozusagen übersprungen und die stärkeren Veränderungen finden sich in der Zervix. Hier können sie syphilitische Geschwüre oder durch das Auftreten papillärer Wucherungen karzinomatöse Veränderungen vortäuschen. Doch muß man bedenken, daß auch eine Kombination von Phthise und Karzinom an der Zervix sowohl

Einlagerungen ist noch umstritten (Wucherungen des Peritonealepithels, des Processus vaginalis, Reste der Urniere). Ferner finden sich Lipome, Angiome, Osteochondrome an der Klitoris. Zu den epithelialen Geschwulstbildungen gehören die Zystenbildungen an den Talgdrüsen der Labia minora, am Hymen, an den Skeneschen Gängen, besonders an den Bartholinischen Drüsen, deren Entstehung auf entzündliche Verlegungen der Ausführungsgänge (Myxangioitis fibrosa) zurückgeführt wird. Auch Adenome der Bartholinischen Drüsen kommen vor, desgleichen sind Schweißdrüsenadenome beschrieben. An den Nymphen und der Klitoris finden sich Naevi pigmentosi, aus denen Melanome hervorgehen können. Am wichtigsten ist der Plattenepithelkrebs der Klitoris und ihrer Umgebung, der entweder in Form des infiltrierenden verhornenden Kankroids mit mehr oder weniger starker warziger, papillärer Oberfläche oder als flach ulzerierender Basalzellenkrebs ähnlich dem Pagetschen Krebs der Mammilla auftritt. Selten sind Adenokarzinome der Bartholinischen Drüsen.

C. Scheide (Vagina, κόλπος).

1.—4. siehe allgemeine Vorbemerkungen.

5. Kreislaufstörungen.

Unter denselben spielen die Blutungen die Hauptrolle. Entweder stammen

toma vaginae) kann sich bis zur
die Blutungen im retroperitonealen
rierenden Scheidenrissen fließt das
Gerinnseln aus Kommt es bei angeborenem oder erworbenem Verschluß der Scheide zu dauernder Füllung derselben mit Menstrualblut, so spricht man von **Hämatokolpos.**

6. Entzündungen (defensive Colpitis, Vaginitis).

Die akuten Entzündungen sind vorwiegend katarrhalischer, eitriger Natur (Colpitis catarrhalis sive purulenta). Die Schleimhaut ist geschwellt, gerötet, besonders die Falten und die groberen Papillen. Das Sekret ist serös bis eitrig Mikroskopisch enthält es abgestoßene Epithelien, Leukozyten und Lymphozyten. Findet der Eiter wegen Hymenalstenose oder -atresie keinen genügenden Abfluß, so entsteht ein **Pyokolpos.** Ursächlich kommen in Betracht allerhand chemische und mechanische Reize (Ausspülungen mit schleimhautreizenden Mitteln, Fremdkörper, z B schlecht liegende Pessare), Einwanderung von Oxyuren, gonorrhoische Infektion, jauchiger Ausfluß aus dem Uterus bei Karzinom. Gerade bei Kindern ist gonorrhoische Entzündung der Vulva und Scheide auffallend häufig, während bei Erwachsenen mehr die oberen Abschnitte des Genitalschlauches affiziert sind. Bei der kindlichen Vulvovaginitis gonorrhoica sind auch eigenartige Einschlusse in den Epithelien beobachtet, die den Trachomkörperchen ähneln und auf epitheliale Phagozytose der Gonokokken und Degeneration derselben zurückgeführt worden sind (*Herzog*). Andere Autoren fassen diese Einschlußblenorrhoe als eine besondere Erkrankung auf, die auch als Einschlußconjunctivitis an den Augen der Neugeborenen, seltener der Erwachsenen beobachtet wird.

8. Veränderungen der Lage.

Man unterscheidet bei der Lage am Uterus seine Stellung zur Medianlinie des Körpers, mit welcher seine Medianlinie ungefähr zusammenfällt. Ferner die Neigung seiner Längsachse zur Längsachse der Scheide. Unter normalen Verhältnissen besteht eine solche nach vorn (Anteversio). Dann die Neigung der Korpusachse zur Zervixachse. Auch diese zeigt eine solche nach vorn (Anteflexio). Die Stelle der stärksten Biegung liegt im Isthmus. Endlich die Höhenlage, welche durch das Aufruhen auf dem Diaphragma pelvis gegeben ist. Die Lageveränderungen in transversaler, frontaler oder horizontaler Richtung geben sich kund in einer zu starken Knickung nach vorn (übertriebene Anteflexio) oder seitlichen Knickung (Lateroflexio) oder Rückwärtsknickung (Retroflexio). Desgleichen gibt es eine zu starke Anteversio, eine Lateroversio, eine Retroversio. Schließlich kann der ganze Uterus als solcher in der Medianlinie nach vorn oder hinten geschoben oder rückwärts verdrängt sein, Ante-, Latero- und Retropositio. Normalerweise hängt die Lage des Uterus von der genügenden Unterstützung durch das Diaphragma pelvis und die Bauchwandmuskulatur (obligate Befestigungsmittel), ferner von dem Füllungszustand der Baucheingeweide, weniger von seinem sehr nachgiebigen Bandapparate ab, dem hauptsächlich die Aufgabe zukommt, die bei der Funktion der Baucheingeweide notwendig eintretenden Verschiebungen zu regeln und wieder auszugleichen. Sie kommen nur in Ausnahmefällen als Stützapparate in Betracht (fakultative Befestigungsmittel [*Sellheim*]). Senkungen des Beckenbodens, abnorme Füllung der Blase, des Rektums, geschwulstartige Einlagerungen und Exsudate in den Parametrien, Verwachsungen mit den Nachbarorganen, Exsudate in der Bauchhöhle können den Uterus verschieben oder verzerren. Schließlich kann auch abnorme Schlaffheit der Uterusmuskulatur, besonders des Isthmus, schuld an anormalen Biegungen sein.

Abweichungen von der Höhenlage sind im wesentlichen durch abnorme Nachgiebigkeit des Beckenbodens, insbesondere durch abnorme Weite des Hiatus genitalis bedingt. Man unterscheidet einfachen Descensus uteri (tieferes Eintreten des Uterus in das Scheidengewölbe) und partiellen oder totalen Prolaps des Uterus verbunden mit Scheidenprolaps (s. denselben).

Selten sind die Verlagerungen des Uterus in andere größere Hernien der Bauchhohlenwand (Hysterocele).

Umgekehrt kann der Uterus durch Geschwülste des Scheidengewölbes gehoben (Elevatio) oder durch subseröse Tumoren des Fundus (z. B. Myome) in die Höhe gezerrt werden (Elongatio).

Schließlich kann die Lage des Fundus zum übrigen Uterus eine Verschiebung erfahren, insofern derselbe z. B. durch Zerrung submuköse sitzender Myome eingedellt wird (Depressio uteri), oder eine vollständige Umstülpung, z. B. bei schlaffen puerperalen Uteri durch Zug an der Plazenta, statthat (Inversio). Die totale Inversion kann mit einem totalen Prolaps verbunden sein (Lit. *Kustner*).

Veränderungen des Lumens betreffen Stenosen und Verschlüsse (Gynatresien), welche besonders am Orificium internum und im Gebiet des Isthmus sitzen und angeboren oder erworben sind. Im letzteren Falle können sie durch Vernarbung entzündlich geschwüriger Prozesse oder auch durch Seneszenz entstanden sein. Verlegungen des Lumens kommen ferner durch Schleimhautpolypen, Myome, Karzinome, Abortmassen und Fremdkörper vor.

Greift die Geschwürsbildung in die Tiefe und schließt sich eine eitrige Infiltration der eigentlichen Wandung der Scheide an, so spricht man von Colpitis phlegmonosa. Aus ihr kann eine Paracolpitis phlegmonosa mit Bildung paravaginaler Abszesse (Paracolpitis apostematosa) entstehen.

Von der pseudomembranösen Entzündung der Scheide ist die Colpitis exfoliativa streng zu scheiden. Hier handelt es sich in reinen Fällen um die Ausstoßung einer feinen Haut während der Men[illegible] guß der Scheide darstellt und nichts ande[illegible] derselben ist. Die Zellen der Membran sin[illegible] solcher Menstruationshäute kann sich ohne [illegible] Frau mehrfach wiederholen. In anderen Fällen sind Ausspülungen mit 5%iger essigsaurer Tonerde als ätiologisches Moment beschuldigt worden.

Unter den spezifischen Entzündungen der Scheide spielt die Phthise keine große Rolle. Eine primäre aszendierende Infektion von außen ist, wenn überhaupt sichergestellt, sehr selten. Gewöhnlich ist die Scheidenphthise, falls sie isoliert ist, auf eine [illegible] zendierenden Charakters [illegible] lenfalls kann man ohne [illegible] nfektion derselben auf [illegible] unteren Abschnitte de[illegible] ellen sich die phthisische [illegible] die von der Portio ab[illegible] Tuberkulose ist sehr sel[illegible] ülöse, psoriasisähnliche [illegible] ligen Narben sind wegen ihrer Ähnlichkeit mit puerperalen Geschwürsnarben sehr schwer als spezifische zu diagnostizieren.

7. Die regenerativen Prozesse

bieten nichts Besonderes. Bei Stenosen des Vaginalschlauches kann sich oberhalb derselben e[illegible] kulatur entwickeln. Als Anpassung sind ferner [illegible] hornungen) [illegible] verdickung[illegible] Flecke (Leukoplakie) führen, a[illegible] Seite zur Entwicklung der Karzinome in Beziehung gebracht.

8. Die Veränderungen der Lage

sind so innig mit denjenigen des Uterus verknüpft, daß eine gemeinsame Besprechung derselben, soweit sie voneinander abhängig sind, stattfinden muß.

Die wichtigste Lageveränderung ist der Prolaps der Genitalien. Wie die Bauchhöhle nach oben gegen den Brustraum, so ist sie auch nach unten gegen den Beckenausgang durch ein Zwerchfell, das Diaphragma pelvis, geschlossen. Dieses ist als das wichtig[illegible] Lage des Uterus anzusehen (*Halban* u. [illegible] (*Martin*). Dasselbe besitzt zwei größe[illegible] vorn für Scheide und Urethra (Hiatus genitalis). Das Diaphragma wird vom Levator ani gebildet, welcher am Os coccygis entspringt und sich am Arcus tendineus und am Os pubis ansetzt. Hinter dem Rektum fließt derselbe zur Levatorplatte zusammen. Er umgreift das Rektum und dann den Hiatus genitalis mit zwei Schenkeln und preßt die genannten Ausführungsgänge sphinkterartig zusammen (*Schultze*). Nach vorn und unten ist der Hiatus genitalis noch durch das Diaphragma urogenitalis, welches aus dem Muse. transversus perinei und seinen zwei Faszien besteht, gestützt. Normalerweise liegen oberer Abschnitt der hinteren Scheidewand und Zervix auf der Levatorplatte, die vordere Scheidenwand und der hinter der Plica interureterica ge-

mittleren und höheren Alter. Über ihre Pathogenese ist noch nichts Sicheres bekannt. Jedenfalls spielen Entzündungen nur ein auslösendes Moment, insofern dadurch die schon von Anfang an vorhandenen Keime zu den Polypenbildungen, die man sich in Gestalt von Gewebsmißbildungen in der Schleimhaut angelegt denken muß, zur Entwicklung gelangen.

Histologisch gleichen die Polypen dem Mutterboden, dem sie entsprossen sind. Der Drüsengehalt kann wechseln. Je reichlicher dieselben entwickelt sind, um so eher spricht man von adenomatös-zystischen Polypen, bei gleichzeitiger Zystenbildung von adenomatösen Polypen. Das Epithel entspricht je nach dem Sitz dem Korpus- oder Zervixepithel. Doch kommen leichte Atypien vor, insofern die Epithelzellen der Korpuspolypen höher werden, ihre Kerne sich blähen, der ganze Drüsenbelag auffallend blaß gefärbt ist. An anderen Stellen drängen sich die Epithelien stärker, die Kerne schieben sich mehr aneinander in die Höhe und liegen in zwei oder drei alternierenden Reihen. Eine wirkliche Mehrschichtung des Epithels besteht nicht. Auch gleichen sich die Epithelien derselben Drüse in ihren wesentlichen Merkmalen. Es handelt sich um die gleichen Bilder wie bei der Endometritis hypertrophicans. An den Zervixpolypen bleibt der Charakter der Schleimzellen erhalten, der Inhalt der Zysten ist daher schleimig, im Gegensatz zu dem serösen der Zysten in den Korpuspolypen. An beiden Polypenarten kann es zu metaplastischen Vorgängen an dem Oberflächenepithel kommen, d. h. zum Ersatz des Zylinderepithels durch mehrschichtiges Plattenepithel. Zwischen einschichtigem Zylinderepithel, zwei- oder dreischichtigem Übergangsepithel mit leichter Abflachung der obersten Zellreihe und ausgesprochen mehrschichtigem Plattenepithel finden sich alle Übergänge. Solche Metaplasien können ganz umschriebene Flecke bilden, so daß es sich um autochthone Umwandlungen und nicht um ein Hinüberwandern des Vaginalepithels auf die Polypen handelt (Lit. *Hunziker*). Das Zwischengewebe der Polypen gleicht demjenigen der Korpus- und Zervixschleimhaut, ist daher an den Zervixpolypen mehr fibrös, an den Korpuspolypen zellreich. In den gipfelnden Teilen der Polypen besteht meist eine ausgesprochene Erweiterung der Gefäße (teleangiektatische Partien der Polypen), aus denen es bei Kompression des Stieles oder Drehung desselben oder bei der Menstruation zu stärkeren Blutungen kommen kann. Bei ausgedehnter hämorrhagischer Zertrümmerung des Gewebes kann der betreffende Teil absterben, zerfallen. Durch Dehnung und Zerreißung des Stieles kann ein Polyp in die Scheide geboren werden.

Ähnliche umschriebene Flecke oder Herde eigenartiger Epithelumwandlung wie an den Polypen finden sich auch an dem Grenzgebiet der Portio. An Stelle des Zylinderepithels ist ein zwei- bis dreischichtiges Übergangsepithel getreten mit hohen Zylinderzellen in der unteren und flachen Zellen in der oberen Schicht. Oft finden sich regelmäßige Krypten oder drüsenförmige Einstülpungen. Das Ganze kann den Verdacht auf beginnendes Karzinom erwecken. Doch zeigen die Epithelien nirgends gröbere Atypien, vielmehr läßt sich überall die Neigung zum gesetzmäßigen gleichartigen Aufbau des ganzen Bezirkes erkennen. Wieweit es sich um angeborene Anomalien des Epithelgrenzgebietes, wieweit um metaplastische Prozesse auf Grund entzündlicher Reize handelt, ist im Einzelfalle schwer zu sagen, noch schwieriger, wieweit solche Herde an der Zervix und an den Polypen für bösartige Neubildungen den Ausgangspunkt bilden. Daß unter dem Einfluß entzündlicher Reize Epithelmetaplasien entstehen können, ist bekannt (*Franqué*).

1. die stärkere Einstülpung des oberhalb des Diaphragma pelvis gelegenen Scheidenteils (Invaginatio) bei Descensus uteri infolge Retroversio;

2. die Rektozele, d. h. Vorstülpung der hinteren Scheidenwand und der anliegenden vorderen Rektumwand. Die Vorstülpung liegt unten in der Höhe des Perinealkeiles, der durch vorausgegangene Geburt oder angeboren eine abnorme Schwäche seines oberen Abschnittes zeigt, so daß jede stärkere Füllung des Rektums ein Nachgeben jener Stelle bedingt;

3. der allgemeine Tiefstand des Diaphragma pelvis mit Senkungen aller auf ihm ruhenden und unter ihm befindlichen Organteile.

Veränderungen der Gestalt betreffen Rupturen der Scheide, meist Langsrisse durch Geburt und geburtshilfliche Instrumente, seltener durch andere mechanische Momente. Glatte Heilung oder Infektion mit tiefen Geschwursbildungen Perforierende Geschwüre bilden sich bei Druck durch Fremdkörper und gleichzeitiger Infektion, bei Druck durch den Kindesschädel gegen die Symphyse, beim Zerfall krebsiger Neubildungen, bei Traumen. So entstehen Blasenscheiden-, Harnröhrenscheiden-, Mastdarmscheiden-, Mastdarmblasenscheiden-, Dünndarmscheiden-, Bauchhöhlenscheidenfisteln. In den letzteren Fällen müssen Dünndarmschlingen im Douglas fixiert gewesen oder Geschwülste des Ovariums, retrouterine Hämatome, Tubengraviditäten in die Scheide durchgebrochen sein.

Veränderungen des Lumens äußern sich in Erweiterungen der Scheide (wiederholte Schwangerschaften, Fremdkörper, Geschwulst, Flüssigkeitsansammlungen) oder Verengerungen und Verlegungen (angeborene Atresien oder erworbene Stenosen und Atresien durch überstandene Vulvitis, durch vernarbende Geschwüre, durch Geschwülste und Fremdkörper). Oberhalb der Stenose kann es durch Stauung des Menstrualblutes zu Erweiterungen kommen (Hämatokolpos). Sekundäre Infektion führt zur Vereiterung und zum Durchbruch nach außen oder in das Rektum. Bei doppelter Vagina und einseitigem Verschluß entsteht einseitiger Hämatokolpos mit möglichem oder sekundärem Durchbruch in die offene Scheide. Sehr viel seltener sind die schon vor der Menarche auftretenden Erweiterungen der verschlossenen Scheide, entweder mit entzündlichem Exsudat oder mit einfacher Plattenepithel haltiger Flüssigkeit. Letzteres ist die Regel bei den angeborenen Atresien, bei denen sich die zystische Anschwellung der Vagina meist frühzeitig, selten erst später oder gar erst dicht vor der Menarche bemerkbar macht. In den Spätfällen, gleichgültig ob sie angeboren oder erworben sind, sind Flüssigkeitsmengen bis zu 2 l entfernt worden, die durch den auf die Blase ausgeübten Druck Harnverhaltung hervorriefen.

9. Fremdkörper.

Die Mehrzahl derselben stammt von außen und kann sehr bunter Natur sein. Vielfach sind dieselben aus therapeutischen Gründen eingeführt (z. B. Pessarien). Bei Darm- und Blasenfisteln können Kotbestandteile und Steine in die Scheide gelangen. Aus dem Uterus stammen abgestorbene Früchte, ausgestoßene Geschwülste, z. B. Myome, aus der Bauchhöhle Bestandteile extrauteriner Schwangerschaften. Durch Ablagerung von Kalk in die abgestorbenen Massen oder in die aus Plattenepithelien, Eiterkörperchen und sonstigen Sekreten gebildeten Hüllen der Fremdkörper können ganz harte Massen, sogenannte Vaginalsteine, gebildet werden. Durch falsche Lage der Pessarien, besondere Größe der Fremdkörper, Infektion des sie einhüllenden Vaginal- und Zervixsekretes kommt es leicht zu geschwürigen Prozessen, gegebenenfalls sogar zu Perforationen und Fistelbildungen. Bei Ausheilung der Geschwüre können die Fremdkörper, wie z. B. Ringpessare, völlig durchwachsen und fixiert werden. Unter den Parasiten, die gelegentlich in der Vagina vorkommen, sind zu nennen Oxyuris, Trichomonas vaginalis, Soor, letzterer besonders bei Schwangeren.

Da es sich um drüsenhaltige Wucherungen handelt, die mit der Schleimhaut eng zusammenhängen und von muskulösen Hypertrophien des Uterus begleitet sind, hat man diese Geschwulstform auch als Schleimhautadenomyom des Uterus bezeichnet. Es leiten diese Wucherungen bereits zu den mehr umschriebenen myomatösen Wucherungen über, die später zu besprechen sind. Wieweit Entzündung, wieweit angeborene Störungen des Gewebsaufbaues als auslösende oder disponierende Faktoren dieser Schleimhautwucherungen in Betracht kommen, entzieht sich noch der definitiven Beurteilung (*R. Meyer*). Für die entzündliche Natur dieser geschwulstartigen Bildungen wird angeführt, daß dieselben zu Adhäsionen mit der Nachbarschaft führen und dann auf die Umgebung, z. B. das verlötete Rektum übergreifen können, ohne daß es zu einer krebsigen Zerstörung des letzteren kommt (*Sitzenfrey*). Hier verwischen sich freilich die Begriffe der Gutartigkeit und Bösartigkeit und die Entscheidung hängt von der Betrachtung des ganzen Falles ab. Bemerkenswert ist, daß diese Schleimhautinseln bei eintretender Schwangerschaft an der dezidualen Reaktion in typischer Weise teilnehmen.

Bei den polypösen, wie auch bei den intermuskulären Schleimhautwucherungen besteht oft eine diffuse Hypertrophie der Schleimhaut, welche histologisch von dem Bilde der Endometritis chronica hypertrophicans schwer zu trennen ist, so daß es fraglich ist, ob man von einer diffusen adenomatösen geschwulstartigen oder von einer defensiv- bzw. reparativentzündlichen Wucherung sprechen soll. Sichere Kriterien der Unterscheidung fehlen. Je reichlicher indessen die Drüsen entwickelt sind, je mehr sie das Bild nicht nur durch Vergrößerung ihrer einzelnen Bestandteile, sondern durch wirkliche Vermehrung beherrschen, um so eher wird man von adenomatöser Hypertrophie sprechen. In solchen Fällen pflegen die Drüsen sich besonders weit von dem normalen Typus zu entfernen, indem an Stelle der relativ kurzen, engen, schwach spiralig gedrehten Röhren ganz lange, relativ weite, unregelmäßig gedrehte, nicht immer parallel gerichtete, auch mit seitlichen Ausbuchtungen versehene Gebilde getreten sind, deren Epithelien auffallend hoch geworden, dicht aneinander gedrängt sind. Zwischen den Drüsen stehen die unregelmäßigen Balken und Bälkchen des zellreichen Zwischengewebes Die auf das Doppelte und Dreifache angeschwollene Schleimhaut setzt sich aber trotz ihrer vergrößerten Zapfen noch immer scharf gegen die Muskularis ab.

Die Tatsache, daß es unter dem Einfluß entzündlicher Reize an der Haut, an den verschiedensten Schleimhäuten (Magen-Darmkanal, Gallenblase), wie auch am Ependym der Gehirnventrikel zu drüsenähnlichen Tiefenwucherungen des Epithels kommen kann, läßt es verstehen, daß in neuerer Zeit die Annahme der entzündlichen Entstehung der adenomyomatösen Bildungen, nicht nur am Uteruskörper, sondern auch an der Tube (Salpingitis isthmica nodosa) und am Scheidengewölbe (Parametritis posterior nodosa) die vorherrschende geworden ist Dabei läßt man es offen, ob in allen Fällen das in der geschwulstähnlichen Wucherung gefundene epithelähnliche Zellmaterial wirklich dem Oberflächenmaterial entstammt, oder nicht eingeschlossenes und umgewandeltes Serosaepithel oder gar Endothel ist, da man auch in den Beckenlymphknoten drüsenähnliche Einlagerungen beobachtet hat. Man glaubt, alle diese Prozesse mit dem Namen der Adenomyosis zusammenfassen zu können (*Franke*).

Die Bilder der diffusen adenomatösen Hypertrophie leiten allmählich zu den wirklich bösartigen epithelialen Geschwülsten, dem Korpuskarzinom, über. Man trennt dieselben nach ihren histologischen Charakteren in sogenannte maligne Adenome, Adenokarzinome, solide Karzinome, Plattenepithelkarzinome, muß aber berück-

5. Kreislaufstörungen.

Die Schleimhaut des Uterus ist für gewöhnlich blaß und von hellgrauer Farbe.

Stauungshyperämien finden sich häufig bei Druck auf die Beckenvenen durch Geschwulste im Becken, durch starke Füllung des Rektums, infolge von Knickungen und Verlagerungen des Uterus, insbesondere Prolapsen desselben an den prolabierten Teilen. Die hyperämischen Teile schwellen an und verhärten sich infolge des sich einstellenden chronischen Ödems. An prolabierten Teilen kann es zu starker Erweiterung der Venen (Varixbildungen) und erheblichen Blutungen aus denselben kommen. Auch während der Schwangerschaft können sich variköse Erweiterungen der Venen entwickeln.

Ödematöse Schwellungen finden sich vor allem an der Zervix und sind Folgen von Stauungen oder begleiten Schwangerschaft und Entzündungen.

Blutungen finden sich physiologisch als Menstruation. Auffallend starke oder verlängerte Menstruationsblutungen werden als **Menorrhagien** bezeichnet. Über die Ursache dieser Menstruationsstörungen ist nichts Sicheres bekannt. Sehr häufig wird das Bild der sogenannten proliferierenden Endometritis gefunden (s. später). Ob diese Schleimhautveränderung allein ausreicht, um die Blutung zu erklären, ist zweifelhaft. Es wäre denkbar, daß dieselbe erst eine Folge der protrahierten Blutungen ist, welche ihrerseits durch eine vorläufig unbekannte Anomalie der Ovarialfunktionen ausgelöst werden. Vielleicht geht die Zerstörung und Ausstoßung des unbefruchteten Eies nicht mit genügender Schnelligkeit vor sich. Kann sich das Menstruationsblut nicht entleeren wegen Stenose oder Atresie des Isthmus oder der Zervix, so entsteht die Hämatometra und Hämatosalpinx.

Die während der Gravidität oder bei Unterbrechung derselben oder nach derselben zu beobachtenden Blutungen sollen später besprochen werden.

Blutungen aus dem Korpus, welche unabhängig von der Menstruationsperiode erfolgen, werden als **Metrorrhagien** bezeichnet. Sie finden sich bei

phor, bei bösartigen Geschwulstbildungen des Uterus (Karzinomen, Chorionepitheliomen). Wie weit die bei Schleimhautpolypen und Myomen des Uterus auftretenden Blutungen in das Gebiet der Meno- oder Metrorrhagien gehören, ist für die einzelnen Fälle verschieden zu beurteilen. An den Polypen kann Stieldrehung zur Metrorrhagie, die Existenz des Polypen allein auch zur Menorrhagie führen. Desgleichen ist es bei Myomen zweifelhaft, wie weit die begleitenden Schleimhautveränderungen zu menorrhagischen Blutungen disponieren, wie weit Zirkulationsstörungen durch die Geschwülste zu

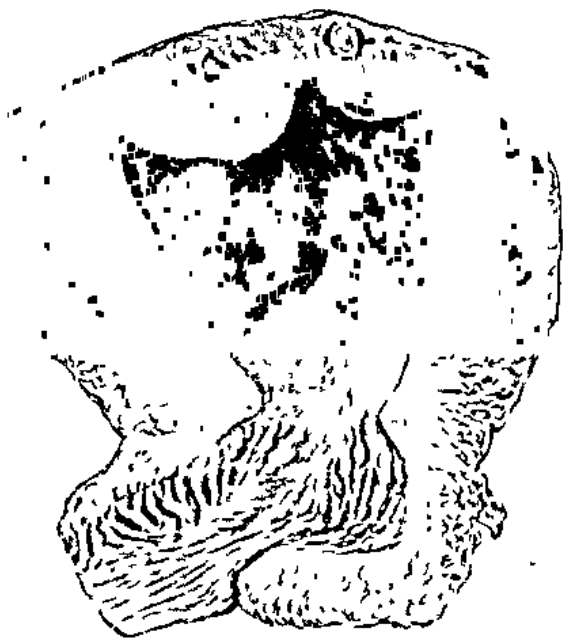

Fig. 423. Sog. Apoplexia uteri bei einer Greisin

meist nur die oberflächlichste Muskelschicht mit fortnimmt, erst recht nicht gezogen werden kann.

Der Verdacht auf Karzinom wird durch die von Anfang an vorhandenen oder sich bald einstellenden Atypien des Epithels wesentlich verstärkt. Das starke Wachstum des Epithels äußert sich in unregelmäßigen

Fig. 431. Malignes Adenom. Übergang zum Adenokarzinom. (Schwache Vergr.)

zapfenförmigen Erhebungen rein epithelialer Bildungen an der Innenfläche des Drüsenrohres (Fig. 432). Die Epithelzellen selbst verlieren ihre regelmäßige zylindrische Gestalt, sie quellen formlich, verbreitern sich, runden sich, erhalten kolbige Anschwellungen, werden zum Teil flach und schieben sich übereinander, sind in der Größe verschieden, zeigen sehr wechselnde Form und Größe der Kerne, deren Kernteilungsfiguren mit ihrer Hauptachse in allen möglichen Richtungen zur Drüsenwand stehen. Die zapfenartigen Erhebungen durchqueren die unregelmäßig erweiterten drüsenartigen Hohlräume, fließen mit anderen Zapfen zu Balken und Leisten zusammen. So wenigstens sind die mannigfachen bunten Bilder zu deuten, deren Entstehen selbst an dem in die Hände des Untersuchers gelangenden Material nicht mehr verfolgt werden kann. Im großen und ganzen tritt die Neigung zur Bildung drüsiger oder drüsenähnlicher Formationen in diesem Karzinomtypus noch deutlich hervor, aber die starken Atypien des Epithels offenbaren die bösartige Natur der Geschwulst, deren histologische Struktur mit dem Namen Adenokarzinom

Fig. 432. Malignes Adenom (Adenokarzinom), die Drüsen der Schleimhaut zerstörend. (Mittlere Vergr.)

stört sie die Abhängigkeit der Uterusschleimhaut von den Zyklen der Ovulation. Das Endometrium verharrt dann in der reparatorischen Phase (Phasenverschiebung) und täuscht das Bild einer sogenannten Endometritis proliferans vor. Oder die Schleimhaut wird durch die infektiösen Prozesse fast gänzlich zerstört. Danach gestalten sich auch die weiteren Ausheilungsvorgänge sehr verschieden. Wird der Eiter am Abfluß verhindert, so entwickelt sich durch Ausdehnung der Korpushöhle ein Eiters [illegible] (Py[illegible]) [illegible]
nach [illegible]
freie [illegible]
komm[illegible]
wie [illegible]
fähig[illegible]
eintreten.

Sehr umstritten sind die unter dem Namen der Endometritis chronica zusammengefaßten Bilder der Atrophie (sogenannte Endometritis atrophicans) und Hypertrophie der Schleimhaut (sogenannte Endometritis hypertrophicans). Daß nach schweren eitrigen oder pseudomembranösen Entzündungen eine narbige Atrophie der Schleimhaut eintreten kann, erscheint verständlich. Vielfach handelt es sich wohl um frühzeitige Seneszenz, in anderen Fällen um Druckatrophie, z. B. bei Tumoren des Uterus. Jedenfalls sind die Beziehungen des Schleimhautschwundes zu vorausgegangenen Entzündungen, insbesondere auch die ätiologischen Faktoren dieser Entzündungen noch nicht genügend geklärt.

Das Bild ist im letzteren Falle im wesentlichen das gleiche wie bei der senilen Atrophie: Verkleinerung des Dickendurchmessers der Schleimhaut, im wesentlichen bedingt durch starke Verkleinerung der Bindegewebszellen, stärkeres Hervortreten der bindegewebigen Fasern, Schwund der Drüsenausführungsgänge in der besonders verdichteten Oberflächenschicht, Erhaltenbleiben einzelner Drüsenkörper und zystische Ausweitung derselben in der mittleren Schicht mit Bildung kolloider, ovaler oder rundlicher, zum Teil konzentrisch geschichteter Körperchen.

In anderen Fällen handelt es sich unzweifelhaft um narbige Bildungen, die an dem Faserreichtum und der abnormen Richtung der Faserzüge, dem gelegentlichen Vorkommen von Blutpigment, stärkerem Gehalt an lymphozytären oder auch leukozytären Elementen (Oxydasereaktion!) bei gleichzeitiger Drüsenarmut erkennbar sind. Sie finden sich in flächenhafter Ausdehnung oder herdförmig zerstreut in meist gewucherter hypertrophischer Schleimhaut. Über ihre Entstehung (akute eitrige, pseudomembranöse Entzündung, Endometritis puerperalis, mechanische Schleimhautzerstörung mit stärkeren Blutungen) ist bei der oft sehr bunten Anamnese und den meist vorausgegangenen therapeutischen Eingriffen schwer ein Urteil zu fällen.

Noch bunter, vielseitiger und schwerer deutbar sind die Bilder der [illegible] thyperplasie. Die früher [illegible] phicans interstitialis und [illegible] durchführbar, da Drüsen- [illegible] rselben Uterusschleimhaut stark wechseln kann.

Von den periodischen Schwellungen der Schleimhaut und den Schwangerschaftsschwellungen unterscheidet sich diese Hypertrophie durch den Mangel der charakteristischen Dreiteilung der Schleimhaut in Kompakta, Spongiosa und basalen Abschnitt. Vielmehr ist die Schleimhaut in ihrer ganzen Dicke von gleich-

vom operativen Standpunkte aus als relativ günstige erscheinen. In *seltenen Fällen will man rückläufigen Transport* von Krebskeimen durch die freie Tube beobachtet haben.

Das **Zervixkarzinom** pflegt zunächst ebenfalls auf das Kanalgebiet der letzteren und die entsprechenden Wandteile beschränkt zu sein. Die soliden Karzinome herrschen hier vor (zu etwa 87,7 % nach Ogata). Auch hier lassen sich die Krebsmassen an ihrer mehr weißen Farbe, ferner an der durch die Krebsinfiltration bedingten Verhärtung der Gewebe erkennen und auf dem Durchschnitt das Tiefenwachstum feststellen. An der Oberfläche tritt leicht Zerfall ein, so daß die Zervixwandungen schließlich einen sehr unregelmäßig gestalteten Hohlraum umschließen (Fig. 433). Die Zervixkarzinome zeigen im Gegensatz zu den Korpus-

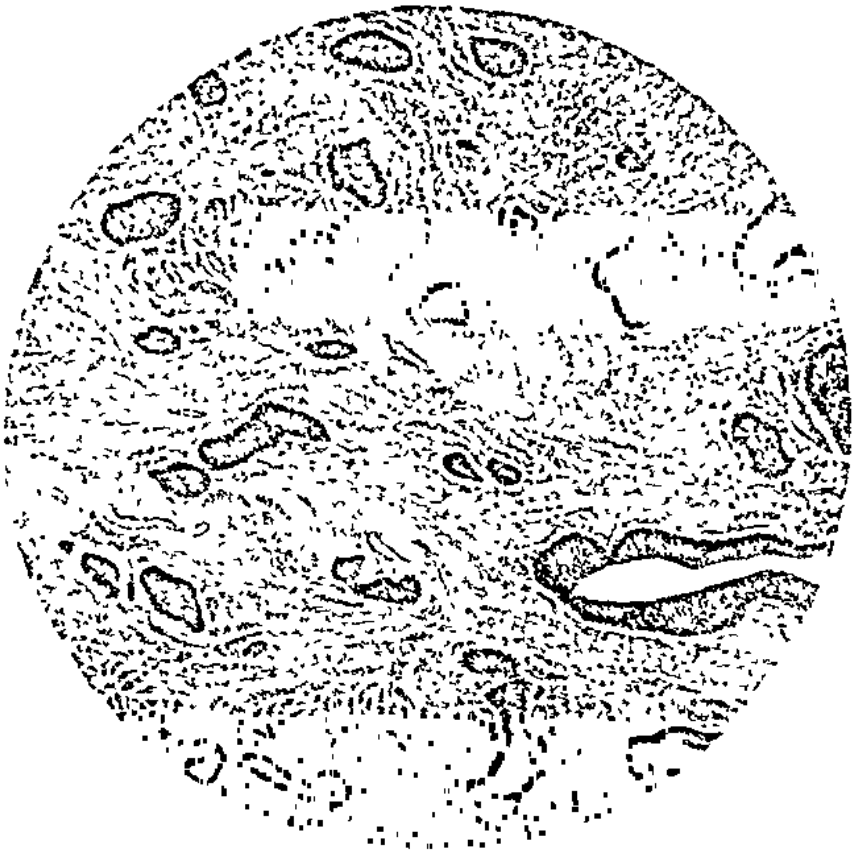

Fig. 433. Lymphgefäßkrebs des Corpus uteri bei Zervixkrebs. (Schwache Vergr.)

karzinomen eine große Neigung zur lymphogenen Weiterverbreitung, die sich in einer starken Mitbeteiligung des Korpusparenchym in mehr als der Hälfte aller operierten Fälle (*Se* [illegible] und in einer sehr schnellen Metastasierung [illegible] äußert. Das Karzinom wählt zu seiner [illegible] ßeren Lymphbahnen, welche die großen Gefäßstämme des Myom[illegible] umspinnen (Fig. 434) [*Kroemer*]. Dadurch kommt es zu einer sehr zierlichen, in der Gefäßschicht des Myometrium sich ausbreitenden netzförmigen Zeichnung, welche auf einem Längs- oder Querschnitt durch die Uteruswand die oft sklerosierten und etwas vorspringenden Gefäßstümpfe umzieht. *Freilich muß man sich vor Verwechslung mit den* mehr gelblichen, bindegewebig-elastischen, polsterartigen Streifen, welche

Vermehrung der Drüsen vortäuschen. In Wirklichkeit handelt es sich in den meisten Fällen nur um Vergrößerung und Verbreiterung der Drüsen mit Verschiebung des Zwischengewebes, so daß die Drüsen enger aneinander liegen. Die früher vielfach angewandte Unterscheidung von Endometritisformen mit invertierendem oder evertierendem Wachstum der Drüsenepithelien, wobei man an umschriebene Ein- und Ausstulpungen [illegible] so mehr fallen zu lassen, als der sichere Nachweis [illegible] wer zu erbringen ist und vielfach nur Tauschungen [illegible] Artefakte (Fig. 425) vorliegen Im Lumen der [illegible] sehr wechselnden Inhalt, abgestoßene, in Zerfall [illegible] tenreste, fädige Massen. Bei der Beurteilung ist [illegible] dem Oberflächenepithel und an dem Epithe [illegible] gentlich Umwandlungen des Flimmer- und [illegible] Das Zwischengewebe ist wechselnd, bald v [illegible] fallend reich an großen langen Spindelzelle [illegible] normal von lymphozytenähnlichen Elemente [illegible] durchsetzt In einigen Fällen findet man s [illegible] tieferen Schleimhautschichten Die Grenze [illegible] der Vergrößer [illegible] ackig Doch [illegible] findet sich für [illegible] In anderen [illegible] Fällen ragen [illegible] lend tief in [illegible] die Muskulatur [illegible] Architektur [illegible] des Myometriu [illegible] myomatösen [illegible] Bildungen über (s. S. 678).

Große Schwierigkeiten bereitet die Deutung der Bilder. Handelt es sich um eine auf entzündlicher Basis entstandene Hypertrophie oder ist letztere nichts anderes als eine diffuse geschwulstartige Verdickung, wie sie in umschriebener Form von den Polypen der Schleimhaut dargestellt wird? Letztere Annahme erscheint berechtigt, wenn man sieht, daß in manchen Fällen die hypertrophische Schleimhaut mit kleineren und größeren polyposen Verdickungen bedeckt sein kann (Endometritis hypertrophicans polyposa). Für viele Autoren steht der entzündliche Charakter dieser Schleimhautwucherungen fest (Adenomyometritis [*R. Meyer*, *Albrecht* und *Logothetopulos*]). Zutreffender ist wohl die Annahme, daß verschiedene Ursachen der Schleimhauthypertrophie zugrunde liegen können. Das sind einmal wiederholte infektiöse katarrhalische Entzündungen, welche zu Wucherungen der drüsigen Bestandteile führen, wobei interstitielle Veränderungen (stärkere lymphozytäre Einlagerungen, Bildung von Plasmazellen) sehr wenig entwickelt oder völlig zurückgebildet sein können. Sicheres ist über diese infektiöse Genese nicht bekannt. Der Befund von Plasmazellen spricht nicht unbedingt für infektiöse Prozesse. Des weiteren kommen Zirkulationsstörungen, insbesondere venöse Stauungen bei Lageveränderungen in Betracht. Sehr häufig ist die Schleimhauthypertrophie bei submukös gelagerten Myomen. Retention von Abort- oder Eihautresten führt gleichfalls zur Hypertrophie der Schleimhaut und bedingt durch die sich sekundär einstellenden infektiösen Prozesse eine mehr oder weniger starke Entwicklung von Plasmazellen. In anderen Fällen entsteht die Schleimhautverdickung ohne erkennbaren Grund. Ihr klinisch wichtigstes Symptom ist die Neigung zur Sterilität (Erschwerung des Samenentritts) und zu Meno- und Metrorrhagien. Ob in den Fällen unbekannter Ätiologie die Menorrhagien die Schleimhautverdickungen erst erzeugt haben und so das Ovarium Ursache der sogenannten Endometritis hypertrophicans ist oder ob die Schleimhautveränderung das primäre, in einer besonderen Anlage gegebene Moment, oder schließlich beides konkomitierende Veränderungen sind, wird lebhaft erörtert. Jedenfalls muß man berücksichtigen, daß abnorme Blutungen (Meno- und Metrorrhagien) auch in Fällen vorkommen, wo die Uterusschleimhaut so gut wie gar keine Veränderungen aufweist. Dieser Umstand spricht besonders zugunsten der Annahme, daß die Blutungen

Nach Schottmüller und Kermauner ist eine schärfere Trennung zwischen Zervix- und Portiokrebs in der Praxis nicht durchführbar. Es ist gewiß richtig, daß sich die Grenzen meist zu schnell verwischen, auch die Ausbreitungsform eine sehr ähnliche ist, so daß der Ausgangspunkt nur in seltenen Fällen mit Sicherheit festgestellt werden kann. Aber grobtopographisch, in gewissem Sinne auch histologisch, wird man die Krebsbildungen, die im Isthmus- und Zervixgebiet beginnen, von denen, die an der Portio vaginalis ihren Ursprung nehmen, zu scheiden versuchen müssen. Die von Schottmüller und Kermauner als Collumkrebs zusammengefaßten Geschwulstformen sollen nach ihnen am häufigsten rechts und hinten entstehen Wichtig ist die zapfenförmige Umwachsung des Zervixkanals, wodurch auf dem Schnitt isolierte Parenchymherde vorgetäuscht werden können.

Die Krebse der Gebärmutter, die nach Schottmüller und Kermauner 81—86% aller Genitalkrebse des Weibes ausmachen, sind wegen der an ihnen sich abspielenden oder durch sie bedingten Folgeerscheinungen von größter klinischer Bedeutung. Je üppiger das Karzinom wuchert, um so leichter kommt es zum Zerfall. Die zerfallenen abgestorbenen Massen unterliegen aber sehr leicht einer bakteriellen Infektion von außen. Es stellen sich diphtherieartige Verschorfungen des erhaltenen Gewebes, insbesondere der noch vorhandenen Schleimhautreste ein, sowie jauchige Zersetzung der abgestorbenen Krebsmassen. Dadurch wird der Zerfall der gesunden Krebsmassen beschleunigt und die Umwandlung des Krebses in ein mit schmierigem, schmutzig gefärbtem Belag versehenes Geschwür bedingt. Je weiter das Karzinom fortschreitet, um so mehr werden die benachbarten Hohlorgane in direkte Mitleidenschaft gezogen und durch weitergehende Geschwürsbildung schließlich eine Verbindung derselben mit der Gebärmutter oder der Scheide hergestellt. Am ehesten geschieht das beim Portio- oder Zervixkarzinom, so daß Blasen- bzw. Mastdarmfisteln entstehen, wodurch erst recht Infektionen des Genitalschlauches einerseits, infektiose Prozesse an der Blase und den harnleitenden Wegen andererseits ausgelöst werden. Besonders gefährlich ist die direkte oder auf den Lymphbahnen vor sich gehende Umwachsung und Stenosierung der Ureteren, zumal beim Zervixkrebs, wodurch Infektionen des stagnierenden Harnes begünstigt, Pyelitis und Pyelonephritis ausgelost oder durch vollständige Kompression der Tod durch Uramie herbeigeführt wird. Auch lymphogene Schleimhautmetastasen der Blasenschleimhaut werden beobachtet Desgleichen können die K[illegible] den Douglas ausfüllen, Verwachsungen [illegible]

Durch das Karzinom kann auch d[illegible] verlegt werden und Hydro- oder Pyometra die Folge sein. Andererseits ruft beim Zerfall des Krebses der jauchige Ausfluß Entzündungen der abwärts gelegenen Teile hervor. Durch den Zerfall und insbesondere durch die Arrosion größerer Gefäße werden wiederholte, oft recht schwere Blutungen hervorgerufen. Unregelmäßige Blutungen nach Aufhören der Menstruation sind eines der wichtigsten Frühsymptome des Karzinoms.

Von operativem Interesse sind vor allem die Metastasen der Krebse in den [illegible] Histologisch muß [illegible] der Sinusepithelien [illegible] gen (*Albrecht* und *Arzt*) mit Karzinomzellen in Betracht gezogen werden. Seltener sind Metastasen im Genitalschlauch selbst (sogenannte Impfmetastasen an tiefer gelegenen Abschnitten durch überfließendes Sekret oder Kontakt, wahrscheinlich meist lymphogene Schleimhautmetastasen), etwas häufiger Metastasen in den Ovarien, seltener in der Leber, in den Lungen, Knochen, Herz, Nieren, Schilddrüse,

Tiefenwucherungen des Schleimepithels in das entzündlich veränderte Bindegewebe kommen. Die Erosion kann heilen durch nachträgliche Verdrängung des Schleimepithels durch Zylinderepithel (Lit. *R. Meyer*).

Die Frage der **akuten Myometritis** hängt eng zusammen mit derjenigen der Endometritis. In stärkerem Maße pflegt das Myometrium bei septischen Infektionen, besonders im Puerperium mitzuerkranken. Diese Entzündungsformen sollen später besprochen werden.

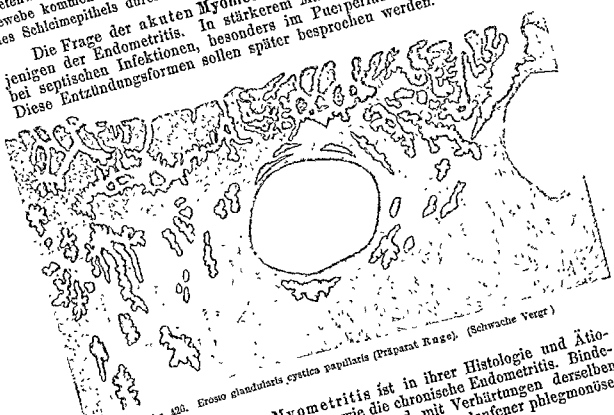

Fig 426. Erosio glandularis cystica papillaris (Präparat Ruge). (Schwache Vergr.)

Die **chronische Myometritis** ist in ihrer Histologie und Ätiologie noch viel weniger geklärt wie die chronische Endometritis. Bindegewebige Hypertrophien der Muskelwand mit Verhärtungen derselben sind die Folgen chronischer venöser Stauung, abgelaufener phlegmonöser puerperaler Prozesse, mangelhafter Involution nach Aborten und Geburten.

Fig 427. Grenze zwischen Plattenepithel und Zylinderepithel an der Portio (Mittlere Vergr.)

Die auffallende Weichheit mancher vergrößerter Uteri bei gleichzeitiger bestehender hypertrophierender Endometritis muß seinen Grund mehr in feineren physikalischen Zustandsveränderungen der muskulösen Substanz, ähnlich wie bei beginnender Schwangerschaft, als in groberen sichtbaren Veränderungen des Bindegewebsgerüstes haben. Die so häufig zu findenden Sklerosen der Gefäße, deren weißliche, klaffende Stümpfe auf der Schnittfläche deutlich zutage treten, haben weder primär noch sekundär mit der chronischen Myometritis etwas zu tun, sondern sind auf wiederholte Graviditäten oder auf Seneszenz zurückzuführen. Das Myometrium selbst zeigt histologisch, von einer in der Intensität sehr wechselnden Verdickung der bindegewebigen und elastischen Fasern und

gebaut sind, gehören sie zur Gruppe der Leiomyome. Ihr makroskopisches Verhalten ist ein sehr wechselndes. Die Größe kann zwischen eben sichtbaren, oft erst mikroskopisch erkennbaren Knötchen bis zu kindskopfgroßen Knoten schwanken. Desgleichen variiert die Zahl. Manchmal finden sich nur ein oder zwei Knoten, oft ist der Uterus überdeckt mit Geschwülsten. Nicht selten sind mehrere kleinere Knoten zu einem größeren vereinigt (Konglomeratmyome). Die Gestalt ist meist kugelig (Kugelmyome), in anderen Fällen, insbesondere bei Konglomeratmyomen, grobhöckerig. Meist sind die Myome von der Umgebung scharf abgrenzbar, seltener diffus in dieselbe übergehend (diffuse Myome). Die Konsistenz ist für gewöhnlich sehr derb, derber als diejenige der Uteruswand. Die Farbe ist auf dem Durchschnitt mehr weißlich, an Sehnengewebe erinnernd gegenüber dem Rötlichgrau der Uterusmuskulatur. Die Zeichnung der Schnittfläche ist ein sehr charakteristisches, streifiges durchflochtenes oder in verschiedene Wirbel zerlegtes Muster.



Fig. 437. Myoma simplex. Muskelfasern gelb, Bindegewebsfasern rot gefärbt (van Gieson).

Mikroskopisch besteht die Geschwulst in reinen Fällen überwiegend aus glatter Muskulatur. Die Muskelfasern gleichen denen der Uteruswand, nur sind sie meist etwas schlanker und kürzer, wie wenn sie nicht völlig ausgereift wären. Doch zeigen sie auch in älteren Myomen charakteristische Myofibrillen. Jede Muskelfaser ist von feinen Bindegewebsfibrillen umsponnen (Myoma simplex) (Fig. 437). Die Muskelfasern haben innerhalb ein und

wie am Corpus uteri vorkommen kann. Möglich, daß die Phthise bei geeigneter Disposition die Entstehung des Karzinoms begünstigt (*Wallach, Franqué*). Durch das abfließende bazillenhaltige Sekret wird schließlich auch die Scheide infiziert.



Fig. 423. Ganz frische miliare Tuberkel aus Epitheloidzellen, Riesenzellen und Lymphozyten bestehend, in der Uterusschleimhaut. Einbruch des tuberkulösen Granulationsgewebes in eine Drüse. (Mittl. Vergr.)

Syphilitische Veränderungen finden sich als Primäraffekt an der Portio und als syphilitischer, histologisch als solcher nicht erkennbarer Katarrh am Uterus. Sehr selten sind Fälle von malignem Granulom an den Adnexen oder am Uteruskörper.

7. Regeneration und Hypertrophie.

Die **Regenerationskraft** der Uterusschleimhaut ist eine überraschend große. Tritt sie schon nach jeder Menstruation und nach jeder Geburt physiologisch ein, so zeigt sie sich besonders lebhaft nach künstlicher Entfernung durch Schabungen oder Vernichtung durch Ätzungen, Verbrennungen. Die Regeneration der Drüsen und des Oberflächenepithels geht von erhaltenen Epithelien, diejenige des Stromas von erhaltenem Bindegewebe aus und findet der Größe des Substanzverlustes entsprechend in einigen Tagen bis wenigen Wochen statt. Daß trotz kräftiger Ausschabung noch genug regenerationskräftige Schleimhautreste zurückbleiben, liegt u. a. an der zapfenförmigen Versenkung der Schleimhaut in die oberflächlichen Muskelschichten.

Hypertrophische Zustände des Endometrium finden sich, von der Men- [illegible] schen Endometritis [illegible] Das Myometrium [illegible] bei submukös ent- [illegible] isen. Entzündliche [illegible] durch mangelhafte [illegible] wähnt. Auffallende [illegible] ßerung der Portio [illegible] gentlich beobachtet und als eine Art partiellen Riesenwuchses gedeutet worden

desselben Bündels einen relativ parallelen und ziemlich gestreckten Verlauf. Die Kerne sind lang, stäbchenförmig, alternierend gelagert, so daß auf Querschnitten Muskelfaserfelder mit runden Kernquerschnitten und solche ohne Kerne abwechseln. Die Stärke des Bindegewebsgerüstes schwankt sehr und wird oft so erheblich, daß die Muskelfasern darin zu verschwinden scheinen. Man bezeichnet diese Form gewöhnlich als Myofibrome, doch werden sie richtiger als scirrhöse Myome oder harte Myome (M. durum) bezeichnet, da es sich nur um eine meist mit gleichzeitiger Degeneration der spezifischen Muskelfasern einhergehende Verdickung des Bindegewebsgerüstes, ähnlich wie z. B. beim Scirrhus mammae (s. denselben) handelt. Man könnte von einer förmlichen Vernarbung der Geschwulst sprechen, deren zentraler Sitz wie beim Scirrhus mammae auf eine Degeneration der ältesten Teile hinweist. Schließlich kann das verdickte Bindegewebe noch weitere Veränderungen im Sinne einer *hyalinen Quellung* und *Degeneration durchmachen* (*Fig. 438 u. 439*). Überhaupt sind die degenerativen Prozesse an den Myomen etwas sehr Gewöhnliches, werden gelegentlich gerade während der Schwangerschaft beobachtet. So finden sich ödematöse, bis zur zystischen Erweichung führende Durchtränkungen (*Fig. 440*), *myxomatöse Umwandlungen*, stärkere Verfettungen der Muskelfasern, umschriebene oder totale Nekrosen, Verkalkungen in Gestalt einer Kalkschale um abgestorbene Myome oder völliger Verkalkung der letzteren, Vereiterungen, Verjauchungen besonders submukös gelagerter *Myome*. In der Umgebung von Erweichungsstellen innerhalb der Myome kann es zu abnormen Kernbildungen, zur Anhäufung von Plasmazellen kommen. Durch starke Erweiterungen der Lymphbahnen kommt es zu zahlreichen Zystenbildungen im Myom (M. lymphangiectaticum), durch Erweiterung der Blutgefäße zum kavernösen Myom. Umfangreiche Degenerationen und Nekrosen haben natürlich auch auf Größe, Konsistenz, Farbe usw. der Myome Einfluß. Sie verkleinern sich, werden weicher (bei Verkalkungen harter), zeigen eine trübe, mehr gelbliche oder bei Imbibition mit Blutfarbstoff mehr rötliche Farbung. Die Gefäße der Myome sind in ihren Wandungen sehr unregelmäßig aufgebaut, zeigen besonders bei Nekrosen Thrombosen, bei denen primäre oder sekundäre Entstehung zur Diskussion steht. Am Rande abgestorbener Myomteile stellen sich Organisationsprozesse und Kapselbildung ein. Worauf die Neigung gewisser Myome zu Entartungen zurückzuführen ist, ist schwer zu sagen. Sie wird z. T. der mangelhaften Versorgung mit Gefäßen, die nur auf wenigen stielartigen Brücken erfolgt, zugeschoben. Ähnlich liegen die Verhältnisse mit den Lymphgefäßen, die bei den solitären Myomen gewöhnlich nur durch die Gefäßbrücken, bei den diffusen Myomen durch mehrfache

Fig. 440 Ödematöse Partie aus einem Kugelmyom. (Schwache Vergr.)

Erweiterungen des Lumens sind meist die Folge abwärts gelegener Stenosen oder Atresien. In erster Linie wird sich das Menstrualblut ansammeln und die Uterushöhle dehnen, welche schließlich von einer schokoladebraunen Flüssigkeit erfüllt ist (Hämatometra). Auch die Tuben dehnen sich aus, entweder durch Rückstauung des Uterusblutes oder ungenügenden Abfluß des eigenen Blutes, falls sie an der Menstruation teilnehmen. Wird die Hämatometra infiziert oder handelt es sich um eine eitrige Endometritis mit ungenügendem Eiterabfluß, so entsteht die Pyometra, bei Zersetzung des Exsudates mit gasbildenden Bakterien die Physometra, bei Retention der Lochien die Lochiometra, bei Retention des einfachen Uterussekretes oder allmählicher Umwandlung eines eitrigen Exsudates in eine seröse Flüssigkeit die Hydrometra.

Ist durch einen Kaiserschnitt die Widerstandskraft der Uteruswand an dieser Stelle herabgesetzt, so kann sich eine partielle Ausbuchtung der Wand, eine Uterushernie, bilden.

Die Veränderungen der Wand bestehen in Zerreißungen, die sich besonders in der Geburt einstellen und hauptsächlich den Isthmus (unteres Uterinsegment) und die Zervix betreffen. Perforationen werden durch krebsige Geschwüre, durch Instrumente bei kriminellen Aborten, bei Geburten usw. verursacht

9. Fremdkörper und Parasiten.

Fremdkörper entstammen zum Teil der Außenwelt (geburtshilflich eingeführte Preßschwamme, Laminarien) oder sind Reste von abgestorbenen Eiern oder Eihäuten, oder abgestorbene Geschwülste der Schleimhaut oder der Wand (Polypen, submuköse Myome) oder eingedickte Exsudate. Durch Einlagerung von Kalk in die abgestorbenen Massen oder in die die Fremdkörper umhüllenden Sekret- und Exsudatmassem kann es zur Bildung sogenannter Uterussteine kommen.

Sehr selten ist der Echinokokkus des Uterus.

10. Geschwülste.

Unter den primären epithelialen Geschwülsten des Uterus sind zunächst die gutartigen Polypen zu nennen. Im Korpus bilden sie meist flache, mehr beet- oder polsterförmige, mit breiter Basis aufsitzende Geschwülste, die den Fundus bevorzugen, oft die ganze Korpushöhle ausfüllen und dann [illegible]
Ihre Oberfläche ist glatt o[illegible]
der übrigen Schleimhäute [illegible]
gefleckt, bei alten Individ[illegible]
rot. Die Polypen des Ist[illegible]
oft zum Orificium externu[illegible]
besonders stark geröteten Spitze, soweit dieselbe in den erweiterten Zervixkanal oder die Vagina hinabhängt. Sie sind häufig in der Mehrzahl vorhanden. Desgleichen sind Zystenbildungen von Stecknadelkopfgröße und darüber ein nicht seltener Befund.

Bei größeren Korpuspolypen kann sich Hypertrophie der Korpusmuskulatur einstellen. Von den Blutungen und der etwaigen Nekrose und [illegible] gefährliche Bildungen anzu[illegible] lypen werden durch Hera[illegible] die Anlage zur Polyper[illegible] sich vorwiegend im

tor genannt, keineswegs die Pathogenese erklärt. Der eigentümliche Befund von Drüsen in manchen Myomen (Adenomyom) hat es wahrscheinlich gemacht, daß es sich um Wucherung angeborener oder doch in der Entwicklung des Genitalschlauches angelegter Keime handelt. Die drüsigen Einschlüsse, welche man in den Myomen gefunden hat, tragen einen sehr wechselnden Charakter, rekapitulieren aber im großen und ganzen die verschiedenen Entwicklungsstadien der menschlichen

der Drüseneinlagerungen wechseln sehr. Bemerkenswert ist der nicht selten Be-

so manchen epithelialen Wucherungen, ein begünstigendes Moment der. Ob dasselbe allein zur Erklärung ausreicht und wieweit
bare lokale Gewebsdisposition oder gar auf histo
dungen als Unterlage für die adenomyomatösen
muß, ist vorläufig unentschieden. Aus den drü
tenen Fällen Karzinome hervorgehen, doch muß man sich vor Verwechslung mit metastatischen Karzinomen hüten. Über die Genese der nicht drüsenführen-
kannt. Die früher vertretene Anschau-
skelfasern der Gefäßwände hervorgehen,
ße in den Myomen und besonders in der
hypertrophische Prozesse der einzelnen
doch handelt es sich hier nur um Be-
ldung, nicht um genetische Beziehungen
nz kleine, in der Struktur ihrer Muskel-

Uterus selbst, mit Schleimhautpolypen, mit Zysten des Ovariums ...
Beachtenswert ist, daß die Myome gar nicht so selten den Boden für metastatische Krebsbildung abgeben. Viel seltener ist die Krebsentwicklung aus adenomatösen Einsprengungen der Myome, häufiger dagegen das Übergreifen eines Gebärmutterkrebses auf ein Myom oder die Kombination von Krebs und Myom in der Gebärmutter überhaupt.

Mehr in das Gebiet hypertrophischer oder umgekehrt der Hemmungsvorgänge ist die sehr gewöhnliche Erweiterung einzelner Zervixdrüsen zu hirsekorn- bis erbsengroßen, mit glasigem Schleim gefullten Zysten zu zählen (**Ovula Nabothi**). In seltenen Fällen wird diese Zystenbildung so diffus und so stark, daß eine wulstige Verdickung der Lippen zustande kommt (zystisch-glanduläre Hypertrophie). Von ihr sind die seltenen in der Tiefe der Zervixmuskulatur gelegenen ein- oder auch vielkammerigen Zystenbildungen zu trennen, die man auf Reste des Wolffschen Ganges zurückzuführen geneigt ist. Eine besondere Wand pflegt ihnen zu fehlen. Die Auskleidung besteht aus gewöhnlichem Zylinderepithel.

Eine den [illegible] esetzte Wucherung der Korpussch[illegible] n Schleimhautgewebe in d[illegible] Adenomyoma diffusum).

Man findet die sonst nur relativ kurzen Zapfen, mit denen die Uterusschleimhaut in die Muskulatur verankert ist, sehr tief hineinreichend. In anderen Fallen verbinden sich diese Zapfen zu netzförmigen Zügen, welche die ganze Muskelwand bis zur Serosa durchsetzen (Fig. 429). In jedem Schnitt durch die Muskularis treten zahlreiche und sehr unregelmäßig gestaltete Schleimhautinseln hervor. Die ganze Muskelwand ist dadurch verdickt, zumal auch die Muskulatur hypertrophisch geworden ist. Der Uterus als Ganzes ist stark vergrößert. Beim Aufschneiden findet man die Schleimhaut verdickt, gewulstet, oft mit feinen Einziehungen versehen, welche den Einsenkungen in die Muskelhaut entsprechen Letztere selbst ist von weißlichgrauen Netzen durchzogen. Das Charakteristische ist, daß die Architektur der Muskularis als Ganzes nicht [illegible]

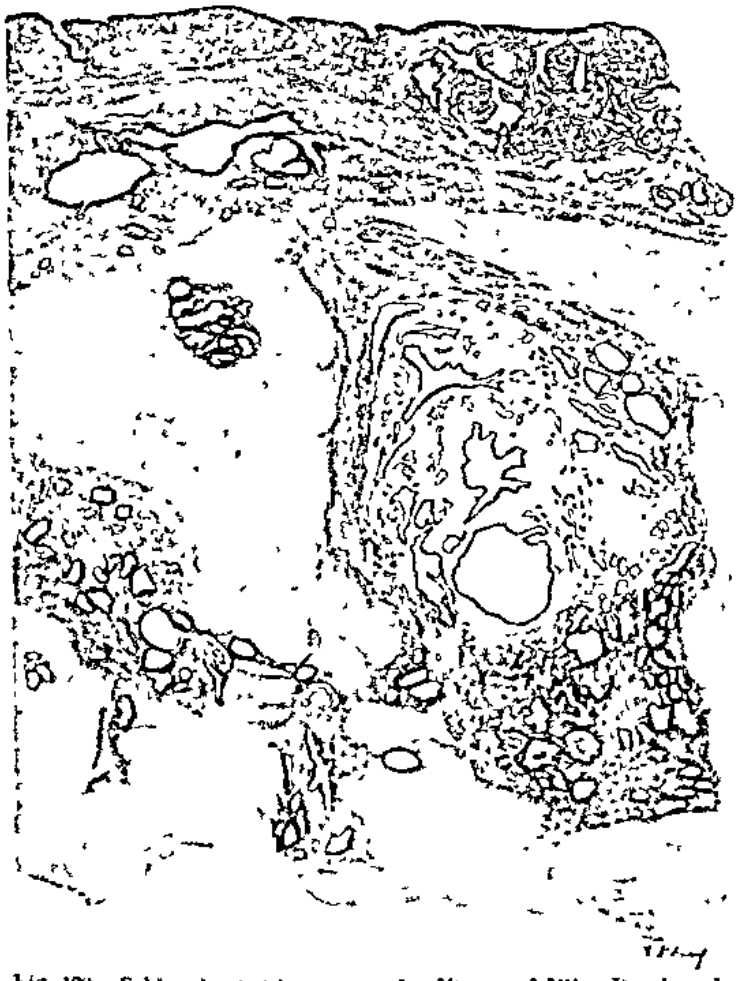

Fig. 429. Schleimhaut-Adenomyom des Uterus. Völlige Durchwachsung des Uterus durch Schleimhautzapfen, die bis an die Serosa reichen. (Lupe.)

[illegible] Muskelgewebe nachzuweisen ist, daß die [illegible] der gewöhnlichen Schleimhaut besitzen [illegible] Weise begrenzen wie an der Oberfläche.

auch Riesenzellen mit *mehrfachen abnorm großen, geblähten, gelappten* Kernen. Im großen und ganzen bleibt die spindelige Grundform erhalten. Sehr schwer ist die Entscheidung, woher diese Zellen stammen, da an der wachsenden Geschwulst die Genese nicht mehr festgestellt werden kann und eine Ausreifung der Zellen zu einem gut erkennbaren Typus nicht mehr stattfindet. Je größer die Ähnlichkeit mit jungen Muskelzellen ist, um so mehr wird man an eine Abstammung von Myoblasten denken müssen. Bei den polymorphzelligen Geschwülsten ist es unmöglich, zu sagen, ob sie von einem myogenen Gewebe (Myosarkom) oder von Fibroblasten (Fibrosarkom) ihren Ursprung genommen haben. Denkbar wären auch Mischgeschwülste (Myofibrosarkome). Über die Häufigkeit der aus Myomknoten hervorgehenden Sarkome gehen die Angaben noch weit auseinander, da eben sehr leicht zellreiche schneller wachsende Myome für Myosarkome erklärt worden sind, obwohl die histologische Charakteristika, ferner infiltrierendes Wachstum und Metastasenbildung fehlten. Nach dem Freiburger Material erreicht die Zahl kaum 1 % (*Raab*). Die Metastasen erfolgen auch hier mit Vorliebe in die Lungen, dann Leber, Nieren, Herz usw. Ihnen stehen die Schleimhautfibrosarkome gegenüber, welche als Spindelzellen-, Rundzellen-, Riesenzellensarkome, Lymphosarkome vorkommen, jedoch relativ selten sind und häufig polypöse Formen besitzen. Auch gleichzeitiges, unabhängiges wie gemischtes Vorkommen von Karzinom- und Sarkomgewebe ist am Uterus beobachtet. Die an der Zervix vorkommenden Mischgeschwülste sind früher erwähnt. Ähnliche Geschwülste mit reichem Gehalt an embryonalen quergestreiften Muskelfasern sind auch am Fundus beobachtet (Literatur über Sarkome *R. Meyer, Grieger*). Zu den seltenen Formen gehören noch das angioblastische Sarkom, das Chondrosarkom, das Ganglioma embryonale sympathicum. Hier bleibt es zum Teil zweifelhaft, wie weit bereits Übergänge zu den erwähnten Mischgeschwülsten vorliegen.

Eine kurze Bemerkung sei noch über die Häufigkeit der Metastasen nach primären bösartigen Geschwülsten der Geschlechtsorgane angefügt. Nach Schottmüller sind in dieser Beziehung am bedenklichsten die Eierstockskrebse (s. d.) wegen der leichteren Aussaat auf die Bauchhöhle, bezüglich der reinen Organmetastasen die Chorionepitheliome, dann erst die Eierstockssarkome, die Gebärmuttersarkome, die Eierstockskrebse und erst an letzter Stelle die Gebärmutterkrebse.

E. Eileiter (tuba, σάλπιγξ).

1.—4. siehe allgemeine Vorbemerkungen.

5. Kreislaufstörungen.

Am wichtigsten sind die Blutungen, welche mehr parenchymatös bei Entzündungen, umschrieben fleckförmig bei gewissen Vergiftungen (z. B. Phosphor), [illegible] erfolgen aus großeren Gefäßen bei de [illegible]
In letzterem Falle sammeln sie[illegible]
in der Tube an (s. Pathologie [illegible]
bei Verschluß des Tubenostium und bei Atresien am Isthmus oder Ostium [illegible] terum Ausfüllungen der Tube mit flüssigem, mehr oder weniger stark verändertem, schokoladenfarbigem bis teerartig schwarzem Menstrualblut (*Hämato-*

sichtigen, daß gewöhnlich in ein und demselben Karzinom alle drei oder gar vier Formen nebeneinander vorkommen und man richtiger von einem Karzinom mit vorwiegend drüsigem oder drüsenähnlichem usw. Aufbau spricht. Für die Bezeichnung des gerade vorliegenden Karzinombildes sind aber die Namen malignes Adenom, Adenokarzinom usw. ganz geeignet. Nach Ogata bilden die primär drüsigen Krebse 88,5% aller Korpuskarzinome. Davon war aber die Hälfte sekundär solid.

Das Karzinom ist histologisch charakterisiert durch das unaufhaltsam fortschreitende und darin begründete destruktive Wachstum der Drüsen einerseits, durch die an den Epithelien der Drusen sich einstellenden Atypien andererseits. Das destruktive Wachstum ist das Maßgebende für die Diagnose, die Atypie der Epithelien nur ein begleitendes Symptom, welches mehr oder weniger stark ausgepragt sein kann. Die fortschreitende Wucherung der Drusen außert sich zunachst in einem immer starkeren Zurücktreten des Bindegewebes zwischen den Drusen, bis schließlich, von den die groberen Gefaße fuhrenden Septen abgesehen, nur noch das Kapillaren führende Gerust zwischen den einzelnen Drusenquer-und-längsschnitten zu sehen ist. Daß die Grenze gegen die adenomatöse Hypertrophie an dem Schleimhautbilde allein schwer gezogen werden kann, ergibt sich von selbst. Im Gegensatz zu der letzteren und den bei den Schleimhautadenomyomen erhobenen Bildern tritt bei dem Karzinom das selbständige Wuchern der Drüsen in einem sozusagen isolierten Vordringen derselben ohne begleitende Schleimhaut und in einer unregelmäßigen Aufsplitterung der Muskelmasse hervor. Die dicht gelagerten drüsigen Bildungen grenzen nahe an die Muskelfasern und enthalten nur die notwendigste Stützsubstanz (Fig. 430). Die für sonstige karzinomatöse Wucherungen charakteristischen Reaktionserscheinungen der Umgebung (stärkere Gefäßentwicklung, lymphozytärer Wall) können fehlen oder sind nur gering entwickelt. Die drüsigen Bildungen können den Drüsen bei der Endometritis chronica hypertrophicans völlig gleichen, meist aber ist die Epithelschicht durch die Höhenzunahme der einzelnen Epithelien, durch die sehr gedrängte Lagerung, die in der mehrfachen Reihenbildung der sich gegenseitig im Raum beengenden Kerne deutlich ausgeprägt ist, noch dicker, dagegen können sonstige Atypien fehlen (Typus des malignen Adenoms) (Fig. 431). Gerade hier fällt die Entscheidung, besonders im Schabsel, oft schwer, zumal bei allgemeiner adenomatöser Hypertrophie das zerstörende Tiefenwachstum nur an kleiner umschriebener Stelle ausgesprochen sein braucht, eine scharfe Grenze zwischen hypertrophierendem und destruierendem Tiefenwachstum nicht und im Schabsel, welches



Fig. 430. Malignes Adenom des Uteruskörpers in die Muskulatur vordringend (Mittlere Vergr.)

Verwachsungen der Stümpfe, soweit sie nicht schnell genug von Epithel überhäutet werden. [illegible] er gonorrhoischen plasmazellulären Infiltration in g[illegible] pflegen, resultiert bei der Ausheilung eine bleibe[illegible] anderen, allerdings seltenen Fällen kann der akute [illegible] ohne irgendwelche nachweisbaren Spuren zu hinterlassen [illegible]

Bei [illegible]
tritt auf [illegible]
plasmazel[illegible]
Fällen de[illegible]
fast ausschließlich aus Leukozyten und abgestoßenen Epithelien. In ihm finden sich nicht selten fürmliche Nekrosen, durch die eingelagerten Streptokokken bedingt. Auch an der Schleimhaut können sich Nekrosen und Geschwürsbildungen mit fibrinösen Exsudaten einstellen. Seltener sind ausgedehnte pseudomembranöse Entzündungen.

Bei Appendizitis pflegt die Entzündung des Peritoneums sich vorwiegend auf den serösen Überzug der Tube, seltener auf die Schleimhaut derselben fortzusetzen. Doch ist sogar das Überwandern von Kotsteinen in die Tube beobachtet (*Miller*).

Neuerdings ist auf eine weitere F[illegible] allerdings meist schnell abklingender Salpingitiden aufm[illegible] schluß an künstlichen Abort, besonders [illegible] entwickeln und deren Ursache in dem [illegible] sucht werden muß (*Amersbach*). Gelegentlich kommt es in solchen Fällen zu ausgedehnten phlegmonösen Erkrankungen der Tubenwand. Auffällig gering sind dabei, trotz der Schwere der histologischen Veränderungen, die klinischen Erscheinungen.

Ausgänge und Komplikationen der Salpingitis catarrhalis purulenta. Die eitrige Entzündung kann relativ schnell abklingen, ohne daß sichtbare Veränderungen zurückbleiben. Selbst mikroskopisch geht die Entzündung spurlos vorüber. In anderen Fällen schreitet die Entzündung durch die Tubenwand bis zur Serosa oder durch das Ostium abdominale bis zum Peritoneum fort. Es kann sich eine eitrige Peritonitis entwickeln, die bei gonorrhoischer Grundlage meist zur allmählichen Resorption und Ausheilung gelangt. Die an den Tubenfimbrien und der Tubenserosa in stärkerem Maße gebildeten eitrigen oder eitrig-fibrinösen Auflagerungen werden organisiert (Fig. 443), *die durch* das Exsudat verklebten Fimbrien verwachsen untereinander, so daß eine Stenose oder ein Verschluß des *Ostium* zustande kommt, die Tube wird durch die sich bildenden Verwachsungen mit den Nebenorganen verzerrt, geknickt (perisalpingeale Adhäsionen). Das ampulläre Ende der *Tube* und des Ostium können schließlich von feinen spinngewebsartigen *Häuten* eingeschlossen sein, welche auch das Ovarium ganz verhüllen, mit der Uterus-

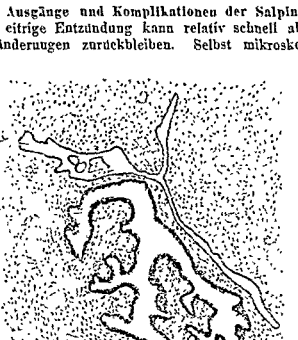

Fig. 443 Schnitt aus einem durch Adhäsionen verengten Ostium abdominale tubae s Mit Serosaepithel bekleideter Spaltraum (Außenfläche) der verwachsenen Fimbrien t Tubenepithel auf der Innenfläche (Mittlere Vergr.)

(Carcinoma glandulare) charakterisiert wird. Schließlich gibt es Karzinomformen, in denen der drüsenähnliche Aufbau ganz zurücktritt und solide Zapfen mit netzförmigen Verzweigungen in den verschiedensten Stärken und Dickendurchmessern das Bild beherrschen (solides Karzinom, Carcinoma medullare). Die Zapfen sind polymorph, zwischen zylindrischer Gestaltung und platten Formen hin- und herschwankend. Nicht selten findet man einzelne Nester, in denen ganz deutliche Schichtungskugeln, wie bei einem Plattenepithelkrebs, vorhanden sind. Diese Bildungen leiten zum richtigen Plattenepithelkrebs mit Bildung verhornender Plattenepithelkugeln über (*Hunziker*) Zur Erklärung dieser Karzinomformen ist eine der Krebsbildung vorausgegangene Metaplasie des Korpusepithels, wie sie überdies nur sehr selten beim Erwachsenen einwandfrei erwiesen ist, oder ein Hereinwachsen des Zervixepithels nicht heranzuziehen. Das die Krebsbildung einleitende Epithel kann sich bei seinem weiteren Wachstum nach den verschiedensten Richtungen differenzieren. Andererseits kann die Atypie eine sehr hochgradige werden, so daß z. B. förmliche Riesenzellengeschwülste entstehen, welche ein Sarkom vortauschen können. In Wirklichkeit handelt es sich aber um ein Karzinom von sarkomähnlichem Aufbau (Carcinoma sarcomatodes). Davon sind zu trennen die Karzinome mit sarkomatösem Stroma (Karzino-Sarkome), die ebenfalls am Uterus beschrieben worden sind.

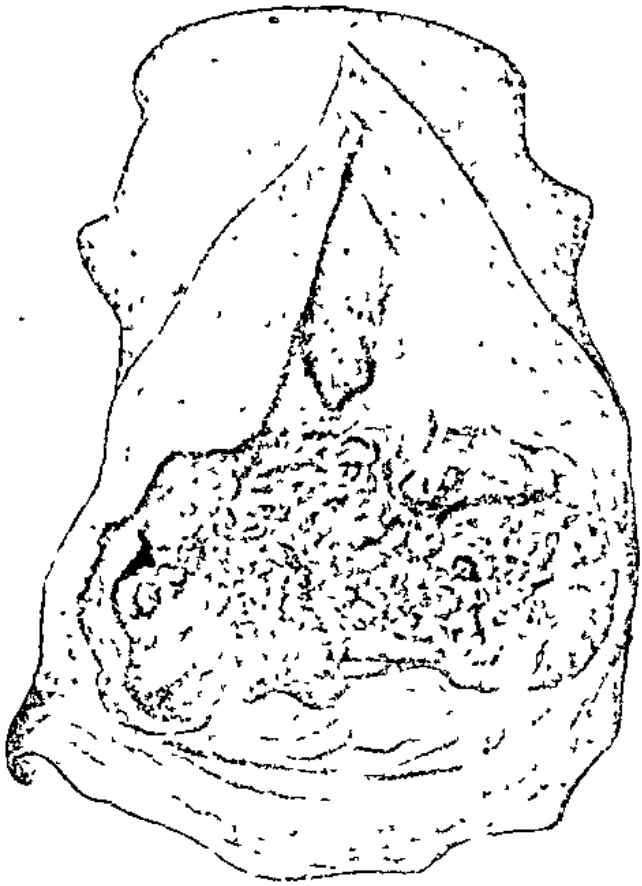

Fig 433. Zerfallenes Zervixkarzinom, an der Grenze des Korpus haltmachend Im Korpus ein Polyp

Das makroskopische Bild der Korpuskarzinome ist trotz des reichen Wechsels der mikroskopischen Bilder ein mehr einheitliches, insofern die Krebsbildung, welche allmählich die ganze Oberfläche ergreift, von dort aus mehr gleichmäßig in die Tiefe reicht. Die Innenfläche des Korpus ist von einer markig weißen, oberflächlich zerklüfteten und höckrig zerfallenen Geschwulstmasse ausgekleidet, welche auf dem Durchschnitt je nach der Dauer des Prozesses verschieden große Abschnitte der Muskulatur ersetzt und sich in scharfer Linie von der grauweißen Muskelsubstanz abhebt. Wie eine hochgradig verdickte Schleimhaut läßt sich die weiche Krebsmasse in der harten Muskelschale hin- und herschieben. An dem Isthmus oder wenigstens an der Zervix [illegible] und überschreitet diese Grenzen [illegible] chrankung auf das Korpus, das [illegible] me Wachstum, die relativ späte [illegible] eren diese Form und lassen sie

mischen Abschnitt zu drüsenartigen Tiefenwucherungen des Epithels kommen (*Hochne*), welche in der Regel erst bei mikroskopischer Untersuchung gefunden werden, gelegentlich aber mit Auftreibung der Tubenwand verbunden sind (s. Salpingitis isthmica nodosa). Der Umstand, daß in normalen Tuben, von Divertikeln abgesehen, keine intramuralen epithelbekleideten Gangsysteme wie in den entzündlichen gefunden werden, scheint zugunsten der Annahme zu sprechen, daß die Entzündung auch die Ursache dieser Wucherungen ist. In chronisch entzündeten Tuben können sich auch richtige Lymphknötchen mit Keimzentren bilden.

Fig. 415. Abgelaufene Salpingitis. Verwachsung der Tubenfalten.

Ein lebhafter Streit hat sich über die Frage erhoben, ob aus den histologischen Wandveränderungen einer Pyosalpinx noch Schlüsse auf die Ätiologie (gonorrhoisch oder einfach septisch) gezogen werden könnten (*Schridde, Miller*). So deutlich die Differenzen im histologischen Gesamtbild der akuten und subakuten Stadien sind, um so mehr verschwinden sie im chronischen oder gar Ausheilungsstadium. Doch können gelegentlich auch dann noch die histologischen Bilder unter Berücksichtigung der Gesamtbefunde und der klinischen Momente wertvolle Unterstützung bieten.

Unter den spezifischen Entzündungen kommt fast nur die Phthise in Betracht, die eine relativ häufige Erkrankung darstellt. Die Genitalphthise findet sich beim Weibe in 2—3 % aller Todesfälle, in 3—4 % der Fälle von Phthise überhaupt. Unter den Formen

die Gefäße einscheiden, hüten. Natürlich kommt auch Ausbreitung auf der Korpusschleimhaut direkt in Betracht.

Mikroskopisch findet sich als häufigster Typus der Basalzellenkrebs vor, wenn man darunter die nicht ausreifenden weichen Plattenepithel- oder *Faserepithelkrebse versteht. In breiten zylindrischen, mit alveolären Aussackungen versehenen oder durch die Widerstände des vorhandenen Gewebes* deformierten Zügen durchsetzt das Karzinom die Wand. Diese Karzinomzüge bestehen aus vielschichtigen zylindrischen bis spindelförmig platten schmalen Zellen, welche den basalen Zellen des Plattenepithels ähneln. Deutliche Stachelzellenbildung (Faserung der Epithelien), Keratohyalinbildung und echte *Verhornung sind nur gelegentlich zu finden* Um so häufiger ist aber eine axiale Nekrose der Zellzüge, so daß diese förmliche, mit nekrotischen Massen gefüllte Röhren bilden. Beim Einwachsen des Karzinoms in die Zervixdrüsen *kann man oft deutlich die* Verdrängung und Zerstörung der alten Drüsenepithelien durch die Karzinomzellen feststellen (Fig. 435) Seltener sind Schleimkrebse des Collum uteri.

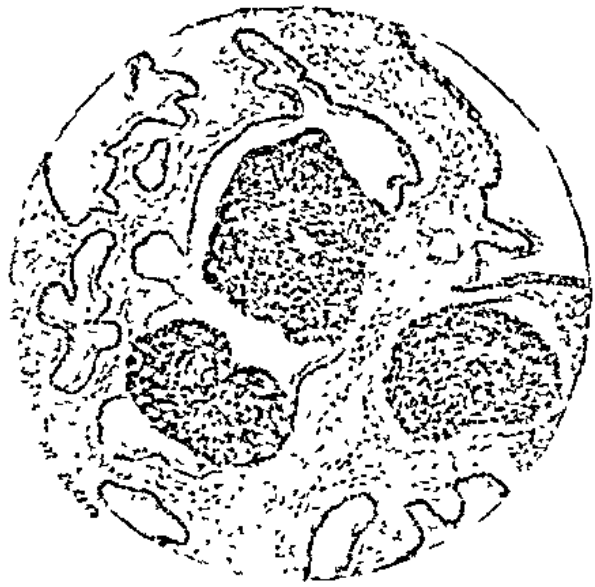

Fig 435. Zapfen eines Zervixkarzinoms in die Zervixdrüsen einwachsend und das Epithel derselben zerstörend (Mittlere Vergr.)

Eine besondere Form des Zervixkrebses ist das zentrale Wandkarzinom, welches sich als eiförmiger Knoten in der hinteren oder vorderen Zervixwand entwickelt und seinen Ursprung aus den drusigen Ausstulpungen des Wolffschen Ganges nehmen soll. Diese sehr seltenen Formen, bei denen Schottmüller und Kermauner stets strangförmige Beziehungen zur Schleimhaut fanden, bedürfen noch genauerer Erklärung ihrer Histogenese.

Die ***Portiokarzinome*** *entwickeln sich mit Vorliebe in Form papillärer* oder blumenkohlartiger derber Gewächse oder erosionsartiger flacher Geschwüre, die mit zunehmendem Wachstum auf die Scheide und den Zervixkanal übergreifen und durch geschwürigen Zerfall zu besonders starken Zerstörungen, z. B. der ganzen Zervix, Veranlassung geben. Von einfachen Papillomen und Erosionen unterscheidet sich das Karzinom vor allem durch die Verhärtung des Grundes, welche durch das infiltrative Wachstum bedingt ist.

Mikroskopisch zeigen die Portiokarzinome mehr den Charakter des verhornenden Plattenepithelkrebses mit allen Übergängen zu den nichtverhornenden Formen, *wie sie in der Zervix selbst vorherrschen. Von den Bildern* der Erosion, wo das Plattenepithel bis in die Drüsen hineinreichen kann, unterscheidet sich das Karzinom vor allem durch die zerstorenden und verdrängenden Einwirkungen auf das Drüsenepithel bzw. die Durchbrechung der Drüsenwandungen, von den Bildern des Papilloms durch das Tiefenwachstum überhaupt, sowie durch die fast stets vorhandene Atypie in dem Aufbau der Plattenepithelschichten gegenüber dem regelmäßigen, wenn auch verdickten Plattenepithelüberzuge des Papilloms.

Die tuberkulös-käsige Salpingitis kann zu einer Infektion des Peritoneums in der Umgebung des Ostium abdominale führen, oder es kommt zu einem direkten Fortschreiten des Prozesses auf den Lymphwegen bis zur

Fig. 447. Tuberkulose der Tube. Zahlreiche subepithelial entwickelte Tuberkel in den zum Teil bereits verschmolzenen Schleimhautfalten. Drusenartige Reste des Lumens.

Serosa. Es finden sich dann auf der geröteten Serosa feine graue solide Knötchen (Fig. 448), die nicht mit den so häufigen Serosazysten der Tube verwechselt werden dürfen. Kommt die Serosatuberkulose zur Ausheilung, so kann auch sie zum Verschluß des Ostiums und zu ausgedehnten Verwachsungen führen. Ob ausgebreitetere Tuberkulosen des Peritoneums als Folgen der Tubentuberkulose häufig sind, wird verschieden beurteilt. In der Mehrzahl der Fälle ist die Miliartuberkulose des Bauchfelles, die sich in gleicher Häufigkeit beim Manne wie beim Weibe findet, entweder auf eine Darm- und mesenteriale Lymphknoteninfektion zurückzuführen oder hämatogen entstanden. Dickt sich die käsige Masse in der Tube ein und kommt es durch Kalkablagerung zur Verkreidung, so ist die makroskopische Diagnose, welche Entzündung ursprünglich vorgelegen hat, ob eitrige, gonorrhoische oder phthisische, sehr schwer. Sehr häufig schreitet die Phthise auf das Corpus uteri usw. fort und der in-

Fig. 448. Tuberkulose des Serosaüberzugs der Tube.

Bauchfell usw. Die Ausbreitung erfolgt bald lymphogen, bald hämatogen und zwar durch die Beckenvenen zur Cava oder unter Vermittlung des Plexus haemorrhoidalis sup. sowie der Venen des häufig adhärenten Netzes zur Pfortader, bald kombiniert durch den Ductus thoracicus und die obere Hohlvene, häufig auch retrograd auf Blut- und Lymphwegen. Sehr selten sind sekundäre Karzinome im Uterus, z. B. direkt fortgeleitet bei Ovarialkrebs, metastatisch bei Mammakrebs usw., noch seltener sekundäre Sarkome (*Schottlaender* und *Kermauner*). Solche Krebsmetastasen sind auch gerade in den gleich zu besprechenden Myomen des Uterus gefunden worden. Eine besondere Förderung der Metastasenbildung durch die Schwangerschaft ist zwar von einigen Seiten behauptet, aber als allgemeine Regel noch nicht sichergestellt.

Auf die gelegentliche Entwicklung eines Karzinoms auf dem Boden chronisch-phthisischer Erkrankungen der Gebärmutter (und auch der Scheide) sei kurz hingewiesen.

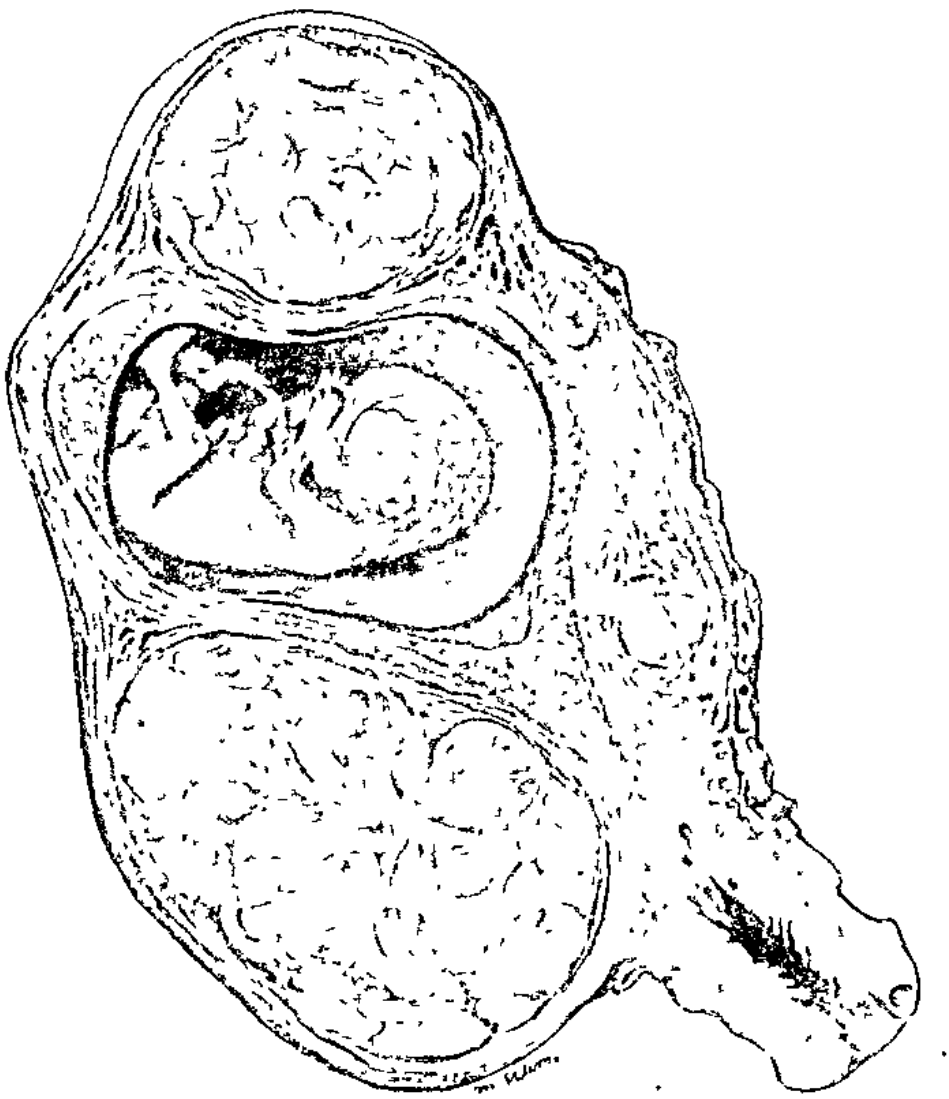

Fig. 436. Interstitielle Kugelmyome in einem schwangeren Uterus (ca. 3 Monat). Isthmus noch nicht geöffnet.

Unter den Geschwülsten der Bindegewebsreihe stehen an erster Stelle sowohl ihrer Häufigkeit wie ihrer Bedeutung nach die Myome (Fig. 436). Da diese Geschwülste aus glatter Muskulatur auf-

machen. Entweder handelt sich um eine primäre aszendierende Phthise, deren Vorkommen, von ganz seltenen Ausnahmen einer exogen entstandenen Scheidenphthise abgesehen, bezweifelt wird, oder um eine anscheinend primäre, hämatogen entstandene deszendierende Phthise (primäre Phthise III. Ordnung), d. h. eine Phthise, deren erste klinische Kennzeichen an dem Genitalrohr auftreten, ohne daß an den Eintrittsstellen (Lunge, Darm, Haut usw.) (primäre Phthise I. Ordnung) oder in den zwischengeschalteten Lymphknoten (primäre Phthise II. Ordnung) eine ausgesprochene spezifische Reaktion bemerkbar geworden wäre.

Eine besondere mit chronisch phthisischen oder auch einfachen chronischen Entzündungen in Verbindung gebrachte Form der Tubenerkrankung ist die Salpingitis isthmica nodosa (*Chiari*, Lit. *Hohne*). Hier handelt es sich nicht nur um e[illegible] gte Isolierung epithelbekleideter [illegible] vortäuschen, sondern um ein r[illegible] oder gar der ganzen Schleimhaut in die muskulare Tubenwand bis zur Serosa oder Mesosalpinx hinein mit Bildung drüsen- und spaltförmiger Hohlräume, gleichzeitiger Hypertrophie der Muskulatur, wodurch knotenförmige Verdickungen der Tubenwand bedingt werden (Fig. 449); am häufigsten finden sich diese Wucherungen im uterinen Drittel der Tube. Diese Salpingitisformen leiten zu den Adenomyombildungen über, die bereits als Tubenwinkeladenomyme besprochen worden sind. Auch hier ist über die Bedeutung der Entzündung als allein maßgebender Faktor noch kein Urteil erlaubt. Die Möglichkeit, daß gewisse gerade am Tubenwinkel vorkommende Adenomyombildungen nicht defensiv-restitutirenden, sondern dysplastischen Ursprungs sind, muß zugegeben werden.

7. Die regenerativen Prozesse

bieten an der Tube nichts P[illegible] kommen von der Schwangerschaft abgese[illegible] mens nach operativem Vere[illegible] besonders gonorrhoische Er[illegible] fekte können, wenn sie nich[illegible] tion ausheilen. Nach den [illegible] und Samen durchgängig. [illegible] des Eiters hat man ausged[illegible] förmige oder schalenartige [illegible]

8. Veränderungen der Lage, des Lumens usw.

Lageveränderungen sind bei der großen Beweglichkeit der Tube aus den verschiedensten Gründen möglich und ein sehr häufiger Befund. Auch die Hemmung der normalen Beweglichkeit, welche zur Erfüllung der physiologischen Funktionen notwendig ist, muß als pathologisch bezeichnet werden. In erster Linie kommen hier perisalpingeale Verwachsungen, die als Folge einer Perisalpingitis, Perimetritis, Appendizitis usw. entstanden sind, in Betracht. Ferner können die Tuben durch karzinomatöse Infiltrationen des Pelveoperitoneums und des Serosaüberzugs der Tube fixiert werden. Eine abnorme Dehnung der Tube wird bei Parovarial- und Ovarialtumoren gefunden. Die einfache Dehnung der Tube führt stets zur Hypertrophie. Wenn eine Atrophie oder gar eine Durchtrennung dazu kommen soll, so muß die Tube sonstwie geschädigt sein. Das geschieht am häufigsten durch Stieldrehung (auch vorübergehende!), durch Verwachsungen und Abknickungen, durch lokale zystische und andere entzündliche Zerstörungen. Die Tube verläuft als plattgedrücktes Band über die Geschwulst hinweg. Man hat Längen von 76 cm gemessen.

Fig. 438. Kleiner Myomknoten mit zentraler hyaliner Vernarbung (Schwache Vergr.)

Fig. 439. Schnitt aus einem Myom mit hyaliner Degeneration des Bindegewebes und Untergang der Muskelzellen (Schwache Vergr.)

sich auch Karzinome entwickeln, die bald von der Tube, bald vom Ovarium ihren Ursprung nehmen.

Rupturen der Wand werden am häufigsten durch Tubenschwangerschaft bedingt (s. diese). Selten sind geschwürige Perforationen von innen (bei Pyosalpinx) oder von außen (periappendizitische Abszesse, Ovarialabszesse). Dehnungsrupturen sind selten.

9. Fremdkörper

sind, von abgestorbenen Früchten abgesehen, sehr selten. Verkalkung eingedickte Sekrete führt zur Konkrementbildung.

10. Primäre Geschwülste

[illegible]

[illegible] uren Einbruch in die Bauchhöhle das [illegible] des Peritoneums ist die Mitbeteili- [illegible] e so häufig vorkommenden steck- [illegible] ie Ligamenta lata.

F. Eierstock (Ovarium, ὠάριον).

1.—4. siehe allgemeine Vorbemerkungen.

5. Kreislaufstörungen.

Anastomosen mit der Umgebung in Verbindung stehen. Mit dieser eigenartigen Anordnung der Gefäßzu- und -abfuhr könnte man die angeblich häufige lymphatische Erweichung der Myome in Beziehung bringen (*Polano*).

Nach dem Sitz oder nach der Herkunft aus den verschiedenen Schichten trennt man gewöhnlich subseröse, intramurale und submuköse Myome. Wachsen die Myome in die Lig. lata hinein, so spricht man von intraligamentärer Entwicklung. Jede Form hat auch ihr besonderes Schicksal und ihren besonderen Einfluß auf den Uterus. Die subserösen Myome neigen zur Bildung eines Stiels, der leicht gedreht und schließlich durchrissen werden kann (Bildung freier, meist verkalkter Körper). Ist das Myom größer, so kann es am Uterus einen Zug ausüben und denselben elongieren, zu einer förmlichen Dehnungsatresie des Isthmus führen (*Thorel*). Auch Achsendrehungen des ganzen Uterus sind zu beachten. Die intramuralen Myome führen zu einer Art Kapselbildung durch die gedehnte, förmlich geschichtete Uterusmuskulatur. Je nach ihrer Größe und ihrem Sitz bedingen sie Verziehungen der Uterushöhle, welche die merkwürdigsten Formen annehmen kann. Noch erheblicheren Einfluß besitzen in dieser Beziehung die submukösen, welche wie ein Polyp in die Korpushöhle hineinragen können. Fast stets findet sich in solchen Fällen eine Hypertrophie der Korpuswand (*Bertelsmann*), durch deren Kontraktionen schließlich eine Geburt des Myoms bis in die Scheide und eine vollständige Ausstoßung aus der Korpushöhle durch Zerreißung des Stiels stattfinden kann. Die gestielten submukösen Myome sind natürlich sehr leicht Nekrosen und sekundären Infektionen, welche zu Verjauchungen des Myoms, zu eitrig-pseudomembranösen Entzündungen des Endometriums führen, ausgesetzt. Besonders hervorzuheben sind die Veränderungen, welche die Schleimhaut bei interstitiellen und submukösen Myombildungen erleidet und welche in atrophischen und hypertrophischen Zuständen, in ödematösen Durchtränkungen und Durchblutungen bestehen. Wie weit die starke Schleimhautwucherung die Disposition zu den für die Myome so charakteristischen Metrorrhagien schafft oder wie weit dieselbe abhängig ist von den durch die Myome bedingten Zirkulationsstörungen oder schließlich reflektorisch ausgelöst wird, ist noch unentschieden. Allen Myomen, auch den intraligamentären Myomen, kommt eine von der Größe und dem mehr fundus- oder zervikalwärts gelegenen Sitz abhängige Beeinflussung der physiologischen Tätigkeit des Uterus (Erschwerung der menstruellen Reinigung, Erschwerung und damit die Sterilität zu sein. der Geburt) zu. Noch häufiger scheint die Erschwerung der Samenaufnahme

Seltener sind Myome der Zervix selbst (7% aller Uterusmyome, *Franke*) und der Muttermundslippen, welche beide durch stärkeres Wachstum Verlagerungen der Blase, der Art. uterina, Abhebung des Pelveoperitoneums der vorderen Excavatio hervorrufen können (*Schickele*).

Die Entwicklung der Myome soll auch mit entzündlichen Veränderungen an den Ovarien und Tuben verbunden sein. Doch ist die Existenz einer solchen Entzündung und ihre Bedeutung fraglich. Ebenso unsicher sind noch die Kenntnisse über das sogenannte Myomherz, dessen Tätigkeit durch die Einschaltung eines größeren uterinen Kreislaufes oder auch reflektorisch von den gedehnten und hypertrophierenden Uteruswandungen beeinflußt werden könnte.

Über die Entstehung der Myome gibt es noch keine einheitliche Meinung. Daß ihre Entwicklung, wie so vielfach die der Geschwülste, von dem Entwicklungsstadium des Mutterbodens abhängig ist, läßt sich unschwer zeigen. Sie entstehen erst mit der Geschlechtsreife, nehmen unzweifelhaft mit dem Alter an Zahl und Größe zu, wachsen besonders bei der Schwangerschaft und bilden sich gelegentlich spontan in der Menopause zurück. Man denkt dabei an eine Beeinflussung des Myomwachstums durch das die weibliche Entwicklung beeinflussende Ovarium und zwar durch dessen Hormone (*Seitz*). Damit ist aber nur ein begünstigender Fak-

sich auch Karzinome entwickeln, die bald von der Tube, bald vom Ovarium ihren Ursprung nehmen.

Rupturen der Wand werden am häufigsten durch Tubenschwangerschaft bedingt (s. diese). Selten sind geschwürige Perforationen von innen (bei Pyosalpinx) oder von außen (periappendizitische Abszesse, Ovarialabszesse). Dehnungsrupturen sind selten.

9. Fremdkörper

sind, von abgestorbenen Früchten abgesehen, sehr selten. Verkalkung eingedickte Sekrete führt zur Konkrementbildung.

10. Primäre Geschwülste

[illegible]

F. Eierstock (Ovarium, ὠάρφορον).

1.—4. siehe allgemeine Vorbemerkungen.

5. Kreislaufstörungen.

Von den physiologischen hyperämischen Zuständen bei der Menstruation und den entzündlichen Hyperämien abgesehen, spielen nur noch die Blutungen eine besondere Rolle. Sie finden sich als Begleiterscheinungen peritonealer Entzündungen an der Oberfläche des Ovariums, als fleckige Rötungen bei akuten Infektionskrankheiten, wie Cholera, Typhus, bei Vergiftungen mit Phosphor und ähnlich wirkenden Substanzen. Ganz besonders stark sind die Blutungen bei Stieldrehung zystischer Geschwülste des Ovariums. Endlich *sind die zum Teil mit der Menstruationswallung zusammenhängenden* Blutungen in Corpora lutea, Follikelzysten, Corpora lutea-Zysten und andere Zystenbildungen zu nennen. Derartige Blutungen können bei Ruptur der betreffenden Zysten lebensbedrohend werden. Blutungen aus einfachen Corpora lutea müssen immer den Verdacht auf eine in oder am geplatzten Follikel zur Entwicklung gekommene Schwangerschaft erwecken. *Ödem findet* sich bei Unterbindungen oder Thrombosierungen der Venae spermaticae und als Begleiterscheinung von Entzündungen.

6. Entzündungen (Oophoritis).

Eines der wenigst bekannten Gebiete ist dasjenige der Oophoritis. Daher wird dieser Name auch so viel mißbräuchlich angewandt. Noch am besten ist bekannt die **Oophoritis acuta** sero-purulenta. Das Ovarium ist geschwollen, saftreicher, die Schnittfläche zeigt das Gewebe durchtränkt von einer eitrig-gelblich gefärbten ödematösen Flüssigkeit. In anderen Fällen entwickeln sich besonders an Stelle der Follikel kleine

Sehr selten sind reine Lipome des Uterus, häufiger finden sich Lipomyome. Auch reine Angiome und Hämangioendotheliome sind beobachtet.

Unter den bösartigen bindegewebigen Geschwülsten sind vor allem [illegible] sprung nehmen. Es gil[illegible] Myome, welche durch [illegible] esondere Widerstandskraft in der Blutbahn in den Lungen zur Ansiedlung und zum Wachstum gelangen (metastasierende zellreiche Myome). Ob man sie schon als maligne Myome bezeichnen will, ist eine untergeordnete Streitfrage, da zwischen Gutartigkeit und Bösartigkeit fließende Übergänge bestehen. Findet man doch in klinisch und histologisch absolut

Fig. 441 Myosarkom in die normale Muskulatur vordringend (Starke Vergr.)

gutartigen Geschwülsten vereinzelte Riesenkernzellen, deren gehäuftes Auftreten neben zunehmendem Zellreichtum und Vermehrung der Kernteilungs-[illegible] charakteristisch ist (*Raab*). In solchen [illegible] der Neubildung am Uterus selbst in [illegible] das benachbarte Gewebe ausgeprägt. [illegible] nicht nur, sondern infiltrieren das Myometrium und bringen dessen Muskeln zum Zerfall. Diese sarkomatösen Geschwülste (Fig. 441), welche sich schon makroskopisch durch ein mehr markig weißes Aussehen und weichere Konsistenz der Schnittfläche auszeichnen, setzen sich mikroskopisch aus Spindelzellen zusammen, die bald einen gleichartigen Typus zeigen und jungen Muskelfasern ähnlich sehen, bald eine große Variabilität in der Gestalt und Größe des Zelleibes, in der Größe, Form und Chromatinanordnung des Kernes zeigen. Etwas sehr Gewöhnliches sind Zellen mit Riesenkernen,

lutea lokalisiert. Auch in zystischen Eierstockstumoren ist Phthise beobachtet. Bei disseminierter Tuberkulose des Pelveoperitoneums können auch an der Eierstocksoberfläche kleinste Tuberkel zur Entwicklung kommen. Kommt es zu stärkerer Entwicklung tuberkulösen Gewebes im Ovarium, so vergrößert sich dasselbe, die tuberkulösen Herde verkäsen, fließen zusammen, es entstehen mit käsigen Massen gefüllte Hohlräume (Kavernen). Sehr selten ist Aktinomykose und malignes Granulom.

7. Anpassungsvorgänge.

Ein Wiederersatz verloren gegangenen spezifischen Ovarialgewebes wird nicht beobachtet. Die Heilung von Eierstockswunden zeigt keine Besonderheiten (*Maximow*). Eine Neubildung der sogenannten Pflügerschen Schläuche mit Bildung neuer Eier ist im extrauterinen Leben nicht sichergestellt. Eine echte kompensatorische Hypertrophie eines Ovariums bei Entfernung des anderen ist unbewiesen. Bei Transplantation des Ovariums in die Bauchhöhle desselben Individuums ist Anwachsen beobachtet. Das Oberflächenepithel geht verloren, ein Teil des Stromas und der Primordialfollikel bleibt erhalten. Die reifen Follikel werden geschädigt. Viel besser hält sich das Gewebe der Theka-Luteinzellen. Bei Homoioplastik (Experimente bei Säugetieren) gehen auch die Primordialfollikel innerhalb 5—6 Monaten zugrunde (*Tschernischoff*). Beim Menschen sind weitere Funktionen der autoplastisch eingeheilten Ovarien, Reifung der Follikel, Bildung von Corpora lutea und Corpora candicantia, Menstruationen, bei Tieren auch Schwangerschaften beobachtet (*Pankow, Higuchi*).

Bei Myomen sind besonders große Ovarien zu finden, doch fehlt eine histologische Unterlage der Hypertrophie.

8. Verlagerungen.

Verlagerungen der Ovarien in Hernien kommen vor (Ovariocele). Verlagerungen des Uterus werden von Verlagerungen des Ovariums begleitet. Senkungen des Ovariums in den Douglasschen Raum werden als Descensus bezeichnet. Verwachsungen bedingen Verzerrungen und abnorme Fixierungen der Ovarien.

9. Parasiten.

Unter den Parasiten ist nur der seltene Echinokokkus zu nennen.

10. Geschwülste.

Die Geschwülste des Ovariums spielen in der Pathologie desselben die Hauptrolle. Primäre Geschwülste sind sehr häufig, besonders diejenigen der epithelialen Reihe. Unter ihnen nehmen die Zystenbildungen die erste Stelle ein. Man kann folgende Arten von Zystenbildungen unterscheiden.

1. Sogenannte kleinzystische Degeneration der Ovarien. Es handelt sich um das Auftreten einer größeren Zahl von Zysten, welche durchschnittlich reifen Follikeln an Größe entsprechen. Solche Bildungen sind schon bei Neugeborenen beobachtet. Manche erklären sie aus überstürzter Reifung mehrerer Follikel, die wegen abnormer Dicke der bindegewebigen Außenschicht nicht zur Ruptur gelangen. Solche heterochrone Reifung der Follikel ist gerade bei abnorm großen und glatten Ovarien als Teilsymptom eines Status hypoplasticus beobachtet worden. Sie ist von der geschwulstartigen, kleinzystischen Degeneration zu

salpinx). Ob dieses Blut ausschließlich vom Uterus stammt und zurückgestaut ist oder ob auch die Tube selbst bei der Menstruation Blut ergießt, ist noch eine umstrittene Frage. Hämorrhagische Infarzierungen der Tubenwandungen finden sich endlich bei Stieldrehungen größerer, meist zystischer Ovarialtumoren. Die Tube wird dabei in einen fingerdicken, schwarzroten, derben Strang verwandelt. Ob unabhängig von den gewöhnlichen Entzündungen und der Gravidität noch besondere hämorrhagische Formen der Salpingitiden vorkommen, die zu stärkeren Blutungen führen, ist noch unentschieden (Lit *Bazy*)

6. Entzündungen (Salpingitis).

Unter den akuten Entzündungen spielt die katarrhalische eitrige **Salpingitis** die Hauptrolle. Bei stärkeren Entzündungen ist die ganze Tube leicht verdickt, das Ostium und die Fimbrien sind leuchtend rot, auch die übrige Schleimhaut ist geschwollen und gerötet, mit einem trüben, bald mehr serösen, bald mehr eitrigen Sekret bedeckt Die Sekretmenge wechselt sehr.

Ursächlich kommen in Betracht: deszendierende Entzündungen, insbesondere allgemeine Peritonitis und Appendizitis, kontinuierliche Fortleitungen bei Parametritis, metastatische bei Septikopyämie, endlich als besonders wichtige Quelle die aszendierende Infektion bei katarrhalisch-eitrigen Entzündungen des Uterus, z. B. bei der puerperalen Endometritis. Auch die recht häufige und sehr wichtige gonorrhoische **Salpingitis** trägt einen ausgesprochen eitrigen Charakter.

Die histologischen Bilder der gonorrhoischen Salpingitis sind an dem Höhepunkt der Erkrankung sehr charakteristisch, so daß sie geradezu als spezifisch angesehen werden müssen (*Schridde*) Es handelt sich um eine ganz diffuse subepithelial, die Kapillarschlingen umsäumende plasmazellulare Infiltration, wodurch die Falten zu gleichmäßig plumpen dicken Wülsten umgewandelt werden (Fig. 442) Das Epithel zeigt reichliche Durchwanderung von Leukozyten und Plasmazellen. Letztere sind deswegen im Eiter besonders reichlich und drücken neben den Schleimhautveränderungen dem eitrigen Prozeß etwas Spezifisches auf, da bei den durch Streptokokken hervorgerufenen Salpingitiden verhältnismäßig wenig Plasmazellen zu finden sind, was übrigens auch für die phthisisch-tuberkulöse Salpingitis typische intraleukozytar gelegene Gonokokken nachweisen, in älteren Fällen nicht mehr Im Laufe der Entzündung kommt es zu eitrig-geschwürigen Einschmelzungen der Schleimhautfalten, während die diphtherische Geschwürsbildung zurücktritt Bei der später stattfindenden Ausheilung kommt es zu ausgedehnten

Fig. 442. Salpingitis gonorrhoica Subepithelials plasmazellulare Infiltration Leukozyten und Plasmazellen auf der Durchwanderung durch das Epithel begriffen

Luteinzellen unterscheidet, die Granulosaluteinzellen und die Thekaluteinzellen, so unterscheidet man auch zwei Arten von Luteinzysten, nämlich solche, die aus einem Corpus luteum hervorgehen und mit Granulosaluteinzellen ausgekleidet sind (echte Corpus luteum-Zyste) und solche, die aus atretischen Follikeln hervorgehen und mit Thekaluteinzellen bekleidet sind (gewöhnliche Luteinzellenzysten) (*Forgue* u. *Massabuau*). Durch Blutung in eine Corpus luteum- oder Follikel-Zyste entstehen die Hämatome des Ovarium. Bei Ruptur derselben kann es zur Blutung in die Bauchhöhle und zur Bildung einer Haematocele retrouterina kommen. Die Bildung der Follikelzysten wird durch perioophorale Verwachsungen nach Appendizitis, Gonorrhoe der Tuben usw. begünstigt.

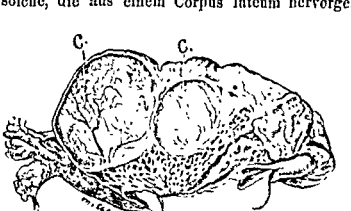

Fig. 451. Follikelzysten (c) des Ovariums

Mit den Corpus luteum-Zysten dürfen pseudozystischen Gebilde, welche aus Ovarialabszessen durch Epithelisierung von der Oberfläche her entstehen, nicht verwechselt werden. Der auch an solchen Zysten befindliche gelbe Saum besteht nicht aus Luteinzellen, sondern aus Resten des stark verfetteten Granulationsgewebes, welches sehr reich an sog. Pseudoxanthomzellen ist (*R. Meyer*).

3. Epitheliale Zystengeschwülste (*Waldeyer*). a) **Glanduläre Kystome.** (Pseudomuzinöse Kystome. Multilokuläre Kystome.) Mit den drei Namen sind auch die wichtigsten Charakteristika dieser Geschwülste gegeben. Fast stets handelt es sich um vielkammerige, oft aus zahllosen, kleineren und größeren Zysten zusammengesetzte, mit glatter oder grobhöckeriger Oberfläche versehene Geschwülste, welche ganz enorme Größen erreichen können. Desgleichen steigt das Gewicht derselben erheblich (bis 50 kg und darüber), so daß es das eigentliche Gewicht der Trägerin überragen kann. Der Inhalt der Zysten zeigt eine sehr wechselnde Konsistenz, bald rein serös, bald schleimig, aber selten wirklich fadenziehend, bald gallertartig steif. Die Substanz ist seltener echtes Muzin, meist ein Pseudomuzin, welches sich durch seine schwere Fällbarkeit durch Essigsäure, durch sein abweichendes Verhalten gegen bestimmte Schleimfärbungen vom Muzin der Schleimdrüsen oder der Darmepithelien unterscheidet. Die Farbe des Zysteninhaltes ist gleichfalls sehr wechselnd. Bald durchsichtig grau, bald trübgelblich, fast eiterartig, bald blutrot, bald braun oder grün. Die Innenfläche der Zysten ist meist glatt, selten mit feinen Warzen besetzt. Das Gewebe zwischen den Zysten ist meist feinwabig und läßt bei Druck aus kleinsten Öffnungen feinste Schleimpfröpfe hervorquellen.

Mikroskopisch sind alle Zysten mit einem einfachen schleimspendenden Zylinderzellenepithel, ähnlich demjenigen des Magens oder der Gallenblase ohne typische Becherzellenbildung bedeckt (Fig. 452). Der Inhalt der freien Zellhälfte verschleimt in toto, der Kern liegt basal (Fig. 453). In der Wand der Zyste sieht man zahlreiche drüsige Einstülpungen mit gleichem Epithel. Einsprengungen von echten Schleimzellen (Becherzellen) sind nicht ausgeschlossen.

rückwand, mit der Beckenwand, mit dem Rektum, mit der Appendix usw. in Verbindung stehen. Gerade im letzteren Falle ist oft, wenn die frische Entzündung abgelaufen ist, die Entscheidung sehr schwer zu fällen, ob eine Salpingitis oder eine Appendizitis die primäre Ursache der perisalpingealen Verwachsungen gewesen ist (*Panloic*). Hält die Eitersekretion der Tubenschleimhaut nach Verschluß des Ostium weiter an oder setzt sie von neuem ein, so füllt sich die Tube mit Eiter an (**Pyosalpinx**, bei gleichzeitiger Bildung von Scheidewänden Pyosalpinx saccata). Der ampulläre Teil wird wurstartig aufgetrieben, die Windungen gehen verloren und schließlich stellt die Tube einen retortenartigen Sack dar (Fig. 444), dessen eitriger Inhalt eine seröse

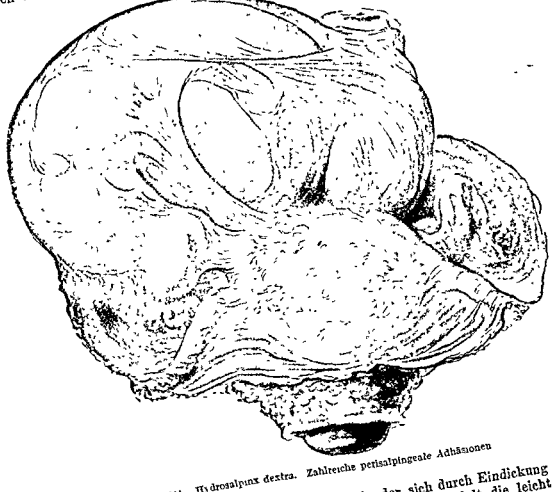

Fig. 444. Hydrosalpinx dextra. Zahlreiche perisalpingeale Adhäsionen

Umwandlung erfahren kann (**Hydrosalpinx**) oder sich durch Eindickung und Ablagerung von Kalksalzen in eine kreidige Masse verwandelt, die leicht zur Verwechslung mit einer phthisisch-kasigen Salpingitis führen kann. Auch Knochenbildungen sind beobachtet. Die pyogene Membran, welche an Stelle der Schleimhaut die Wand der Pyosalpinx bildet, hat oft eine intensive, fast schwefelgelbe Farbe, besonders bei gonorrhoischen Salpingitiden. Diese beruht auf der Gegenwart zahlreicher lipoidgespeicherter Zellen des Bindegewebes (*Pick*, Pseudoxanthomzellen, *Aschoff*). Auch in der Tube selbst kann es zu Verwachsungen der Falten (Fig. 445), zu Taschenbildungen in der Schleimhaut, zur Bildung von Scheidewänden und besonders im muskelstarken isth-

relativ klein bleiben, bis kindskopfgroß, selten größer werden, deren Inhalt eine klare, gelegentlich blutig gefärbte seröse Flüssigkeit darstellt. Die Innenfläche dieser Zysten ist nur selten ganz glatt, meist in mehr oder weniger großer Ausdehnung von feinwarzigen, zum Teil mehr grob-*papillären Wucherungen* bedeckt (Fig. 454). In gewissen Fällen finden sich auch an der Oberfläche des Eierstockes, welcher die Zyste beherbergt [illegible] mehr die Zystenbildung zurücktritt und [illegible] überwiegen, je eher spricht man von [illegible]

Die Innenfläche der Zysten, die inneren und äußeren Papillen sind mit einem hohen, zum Teil flimmernden Epithel bedeckt (Fig. 455). In dem Stromader Papillen und in den Zystenwandungen kommen gelegentlich reichliche Ablagerungen geschichteter Kalkkörperchen vor (Psammopapillome, Psammokystome).

Fig. 454. Schnitt aus einem papillären Ovarialkystom. (Schwache Vergr.)

Die Bedeutung dieser papillären Zystengeschwülste, die natürlich auch zu Stieldrehungen und ihren Folgen Veranlassung geben können, besteht nicht so sehr in ihrer Größenzunahme, wie bei den multilokulären glandulären Kystomen, sondern in der nicht seltenen Aussaat der an der Oberfläche befindlichen Papillen, welche von den Darmbewegungen zerrieben über das ganze Peritoneum verschleppt werden und dort, wenigstens in ihren epithelialen Teilen, zur Anheilung kommen und neue papilläre Wucherungen auslösen können. Die Folge der peritonealen Reizung ist ein charakteristischer Aszites. Selbst nach Entfernung der Hauptgeschwulst soll die Wucherung der implantierten Zellen und der Aszites bestehen bleiben können. Natürlich gibt es auch echte Krebsbildung in papillären Kystomen (s. unten).

Über die Genese dieser papillären Zystengeschwülste und *Oberflächenpapil-*

der Genitalphthise ist die Phthise der Tuben die häufigste, fast identisch mit Genitalphthise überhaupt (*Schlimpert*). Unter den chronischen Adnexerkrankungen kommt sie in ca. 10 % der Fälle in Betracht. Sie kann schon im frühesten Kindesalter, ja im ersten Lebensjahre beobachtet werden, wenn sie auch gewöhnlich erst in der Pubertät klinisch bemerkbar wird. Die ersten Anfänge werden leicht übersehen, kommen vielleicht auch wieder glatt zur Ausheilung, verlaufen unter dem Bilde eines einfachen eitrigen Katarrhs. In ausgesprochenen Fällen ist die Tube leicht verdickt, die Schleimhaut zeigt auffallend plumpe, blasse, fast glasig aussehende Falten, in denen gelbe Stippchen hier und da bemerkbar sind. Auf einem Querschnitt quellen die verdickten Schleimhautmassen stark hervor. In älteren Stadien ist die Verdickung der Tube eine recht erhebliche, finger- bis daumendicke (Fig. 446). Auf dem Durchschnitt zeigt sich im Zentrum eine käsige Masse und kasige Einsprengung in die verdickte grau durchscheinende Schleimhaut. Die Schlängelungen der Tube treten auffallend hervor, durch angleich starke Entwicklung des Prozesses und Anhäufung käsiger Massen kommt es zu rosenkranzförmigen Verdickungen, durch Erweiterung der Ampulle zu keulenförmigen Bildungen. Besteht ein Ver- [illegible] des Tuben- [illegible] käsisch-käsigen Prozeß, so kann sich das käsig-eitrige [illegible] thisisch-käsige Pyosalpinx). [illegible] chen Phthise sehr charakteristisch, [illegible] Schleimhautfalten sich abspielen, wo [illegible] zu finden sind [illegible] Knötchen

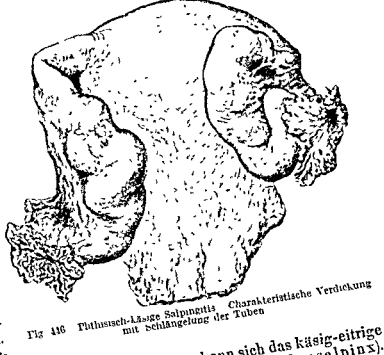

Fig. 446. Phthisisch-Käsige Salpingitis mit Schlängelung der Tuben. Charakteristische Verdickung

Mikroskop[illegible]

indem die ersten Veränderungen [illegible] Knötchen zu zahlreichen Verwachsungen zwischen zahlreiche typische, submiliare, riesenzellenhaltige Knötchen entwickeln sich vielfach subdrüsenartigen Bildungen umgewandelt werden (Fig. 447). Die Knötchen verDurch die Einlagerung der zahlreichen, oft dicht gedrängt stehenden Knötchen den Falten, wodurch ganze Teile des Lumens förmlich abgesperrt und zu werden die Falten sehr stark verdickt, beengen sich gegenseitig im Raum käsen, die verkästen Massen fließen zusammen und verschmelzen mit dem und füllen das Lumen ganz aus. Die Knötchen entwickeln sich vielfach subgleichfalls verkäsenden, spärlichen, leukozytär-lymphozytären Exsudat im Restepithelial, zerstoren leicht das darüberliegende Epithel und durch dauernde lumen. Die Verkäsung ergreift später die ganze Schleimhaut und breitet sich Berührung der Wundflächen kommt es zu zahlreichen Verwachsungen zwischen oft als diffuser Prozeß aus (käsige Salpingitis). In der Muskularis bis zur Serosa tauchen isolierte oder in Gruppen liegende Tuberkel auf.

Zeichen gesteigerten und schließlich bösartigen Wachstums ab, welche bei den Schilderungen der Endometritis proliferans, des malignen Adenoms, des Adenokarzinoms berücksichtigt wurden. Ganz die gleichen Bilder finden sich hier

Fig 456 Carcinoma papillare cysticum des Ovariums Schichtungen, Zapfen- und Girlandenbildungen des Epithels. (Mittlere Vergr.)

(Fig. 456). Die Epithelzellen werden höher, drängen sich, die Mehrreihigkeit der Kerne wird deutlicher, die Flimmerzellen schwinden, die Zellen werden polymorph, beginnen sich zu schichten, zeigen Übergänge zu richtigem Plattenepithel (Fig. 457), nur mit weitgehendster Differenz der Zellen untereinander, so daß der bunteste Wechsel in Zell- und Kernformen entsteht. Schließlich bilden sich auch hier deutliche, die Wandungen förmlich aufsplitternde Tiefenwucherungen aus. Sehr bemerkenswert ist, daß man an verschiedenen Stellen ganz verschiedene Bilder bald gutartigen, bald bösartigen Charakters erhält.

Fig 457. Papilläres zystisches Ovarialkarzinom. Metaplasie des Epithels. (Mittelstarke Vergr.)

An den Oberflächenpapillomen spielen sich die gleichen Veränderungen ab. Die Implantationen bekommen dann den Charakter richtiger Metastasen, indem sie an Ort und Stelle destruierend wuchern. Der Aszites wird dadurch besonders er-

fektiöse Strom läßt sich in seinen Wirkungen oft bis in die Vagina oder gar die Vulva verfolgen (s. Uterus).

Die Tubenphthise ist wohl in der Mehrzahl aller Fälle eine hämatogene Ausscheidungstuberkulose (*Simmonds*). Sehr viel seltener scheint eine vorausgehende Peritonealphthise die Quelle zu sein. In der Bevorzugung des ampullären Tubenabschnittes für die hämatogene Infektion stimmt das weibliche Geschlecht mit dem männlichen insofern überein, als dort der entsprechende kraniale Abschnitt des Samenleiters, der Nebenhodenkopf in dem Pubertätsalter besonders häufig von Phthise befallen wird. Nicht sicher

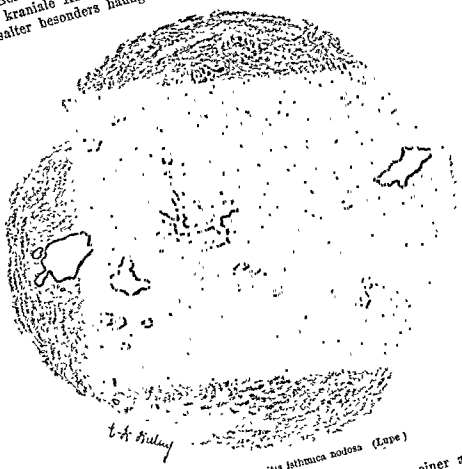

Fig. 449. Salpingitis isthmica nodosa (Lupe)

bewiesen, jedenfalls äußerst selten, ist das Vorkommen einer aszendierenden Phthise der Tube.

Baumgarten hat experimentell gezeigt, daß ohne Sekretstauung, die sich freilich nicht in grob sichtbarer Weise zu äußern braucht, ein Aszendieren der Phthise im weiblichen Genitalschlauch der Tiere nicht vorkommt. Die widersprechenden Resultate anderer Autoren sind nicht einwandsfrei und stoßen das Gesetz der deszendierenden Phthise nicht um. Experimente mit Tusche oder Karmin sind negativ ausgefallen, positiv nur bei Einbettung in Fettsubstanzen, deren Oberflächenausbreitung besonderen physikalischen Gesetzen unterliegt. Zu der deszendierenden Ausbreitung im Genitalschlauch gesellt sich natürlich eine lymphogene Ausbreitung in der Wand selbst hinzu (*Bauereisen*).

Es ist wichtig, sich den Begriff der primären Genitalphthise klar zu

Die Krebse machen Metastasen in die regionären Lymphknoten, selten in die inneren Organe, kriechen in den Lymphwegen auf die Tuben, auf den Uterus, auf das andere Ovarium über.

An dieser Stelle verdienen die sekundären Geschwülste des Eierstocks Erwähnung, da sie sehr häufig mit primären Geschwülsten desselben verwechselt werden. Bei Karzinom des Magendarmkanals, der Gallenwege, der Brustdrüse, bei Melanomen der Haut kann es zu doppelseitigen karzinomatösen Infiltrationen der Ovarien kommen, welche dann den Charakter des primären Tumors (Szirrhus, Gallertkrebs) usw. wiederholen können. Die sogenannten Krukenberg-Tumoren (Fibrosarcoma ovarii mucocellulare carcinomatodes), welche man früher als selbständige Geschwülste des Eierstocks auffaßte, werden heute allgemein als solche metastatische Gallertkrebse angesehen. Dieselben können bei relativ kleinem Primärtumor erhebliche Größe erlangen und deswegen zu diagnostischen Irrtümern führen. Die Infektion findet entweder hämatogen, am häufigsten aber lymphogen oder seltener direkt von der Peritonealhöhle aus statt, indem Krebszellen, welche in letztere gelangt sind, durch das Keimepithel hindurch oder an den vom Keimepithel entblößten Stellen in das Ovarialstroma einwandern (*Schottländer*).

Die Geschwülste der Bindegewebsreihe sind sehr viel seltener als diejenigen der epithelialen. Es werden im Ovarium beobachtet Fibrome, zum Teil wohl hypertrophische, keloidartige Corpora fibrosa, auch Adenofibrome, Zystofibrome, Fibromyome. Die Herkunft dieser Geschwülste ist unklar. Die drüsenhaltigen werden auf die epithelialen Überschußbildungen im Ovarium, wie sie schon mehrfach erwähnt wurden, oder auf die Reste der Markschläuche zurückgeführt werden müssen. Doch kommen auch entzündliche Wucherungen des Oberflächenepithels als Quelle der Adenofibrome in Betracht.

Die Sarkome treten bald in Form weißlicher Knoten, bald diffus auf, wobei das ganze Ovarium in einen höckerigen Tumor verwandelt wird. Im großen und ganzen bleiben die Geschwülste von mäßiger Größe. Die Schnittfläche ist sehr wechselnd, bald faserig gezeichnet, bald mehr homogen, abhängig von der Art und dem Zellreichtum der Geschwulst. Es kommen vor Spindelzellen-, Rundzellen-, Riesenzellen-, *Myxo-, Chondro-, Osteosarkome. Gelegentlich kommt es in* ihnen zu scharf umschriebenen Nekrosen, trüben schmutziggrauen oder gelblichen Herden, Erweichungsherden mit Blutungen, Verfettungen der Geschwulstzellen usw.

Endotheliome und Peritheliome sind beschrieben, aber meist wohl als Karzinome zu deuten, soweit sie nicht in die Klasse der sog. [illegible] ch um stark [illegible] nde, alveolär [illegible] nterna abzu- [illegible] mit gewissen Geschwülsten des Hodens als Zwischenzellensarkome bezeichnet hat (*Klemperer*). Selten sind Zystadenosarkome. Ebenso Beobachtungen über sogenannte Grawitzsche Tumoren im Ovarium, die ähnlich wie in der Niere von verirrten Nebennierenrindenteilen abgeleitet werden. Ob diese Annahme für alle Fälle zutreffend ist, muß dahin gestellt bleiben. Selten sind auch die „primären" Chorionepitheliome des Eierstocks, bei denen es meist zweifelhaft bleibt, ob sie einseitig entwickelte Teratome (s. d.) oder metastatische Wucherungen von verschleppten normalen oder pathologischen Plazentarzotten bzw. Chorion-

Ferner müssen Verlagerungen des Uterus, insbesondere Prolapse zu Verzerrungen und Dehnungen der Tuben führen. Verlagerungen sind selten in Hernien, kommen jedoch bei Offenbleiben des Nuckschen Kanals schon im Kindesalter vor. Mit den verschiedenen Fixierungen der Tuben durch Adhäsionen können auch Knickungen und damit Stenosierungen des Lumens im Verlauf der Tube verbunden sein. Sonst finden sich Stenosen und Atresien mit Vorliebe am abdominellen Ostium und sind in der Regel die Folge von Verwachsungen der durch Exsudate (bei Entzündungen) und Blutmassen (bei Tubenaborten) verklebten Fimbrien. Diese werden an ihrer serösen Außenfläche von einer fingerhutförmigen Kapsel eingehüllt oder am Übergang zur Ampulle eingeschnürt (*Opitz*). An der Innenfläche der Kapsel kann man oft noch deutlich feine Leisten, d. h. die nicht verwachsenen Schleimhautflächen der Fimbrien erkennen. Diese Tubenverschlüsse haben, wenn sie doppelseitig eintreten, Sterilität zur Folge. Darin beruht die wesentliche Gefahr der eitrigen Salpingitis oder der von der Appendix oder sonst woher fortgeleiteten Perisalpingitis. Am uterinen Ende der Tube können Stenosen und Atresien durch völlige Verwachsung der Schleimhäute auf entzündlicher Basis oder durch Tumoren bedingt sein.

Erweiterungen der Tube sind häufig die Folgen eines entzündlichen Verschlusses des abdominellen Endes bei fortdauernder Sekretion. Die Tube wird besonders in ihrem ampullären Teil stark erweitert und kolbig, gurkenförmig, retortenartig aufgetrieben (Saktosalpinx). Der Inhalt ist sehr verschieden, bald serös, bald eitrig, bald käsig (Saccosalpinx. In den serösen Inhaltsteuta, caseosa oder Hydrosalpinx, P. caseosa.) Das Blut kommen kann es zur reichlichen Ausscheidung von Cholestearinkristallen massen kann es zur Menstrualblut kommt es zur Hämatosalpinx. Bei Anhäufung von Menstrualblut kommt es zur Hämatosalpinx. Das Blut bleibt flüssig, dickt sich aber mehr und mehr ein, wird schließlich teerartig. Die Wandungen einer entzündlichen Saktosalpinx sind meist verdickt infolge bindegewebiger Induration. Die Schleimhaut ist atrophisch oder eitrig eingeschmolzen, durch Granulationsgewebe oder Narbengewebe ersetzt. Doch gibt es auch dünnwandige Hydrosalpinxsäcke mit einfachen Druckatrophien der Wandungen, bei denen man zweifelhaft sein kann, ob eine eitrige Entzündung vorausgegangen oder ob nicht ein perisalpingitischer Verschluß des Ostium abdominale zur Bildung der Hydrosalpinx genügt hat. Wahrscheinlich ist letzteres nicht. Bei Hämatosalpinx kommt es zu bräunlichen und schiefrigen Fleckungen der Schleimhaut. Besteht nur eine Stenose des Ostium abdominale, so kann der Inhalt der Saktosalpinx in die Bauchhöhle oder zwischen die etwa bestehenden Verwachsungen entleert werden. Auch eine Entleerung in die Uterushöhle kommt vor. Geschwürige oder Dehnungsperforationen einer Saktosalpinx sind selten. Doch muß auch an indirekte traumatische Perforation gedacht werden. Sehr selten sind Fälle von sogenannter offener Hydrosalpinx (ventilartiger Verschluß, Stenose durch die geschwollenen Falten bei ringförmiger Einschnürung der Übergangsstelle des Fimbrientrichters zur Ampulle durch peritoneale Verdickungen).

Eine besondere Form der Saktosalpinx stellen die **Tuboovarialzysten** dar, bei welchen das abdominelle Ende durch das mit der Tube verlötete Ovarium verschlossen ist. Wie diese Verlötung zustande kommt (einfache Einfügung des Ovariums in den Kranz der entzündeten Fimbrien wie ein Verschlußstein; Einschlüpfen der Fimbrien in eine geplatzte Ovarialzyste (Follikel-, Corpus luteum-Zyste usw.), Verwachsung und gegenseitige Eröffnung einer Hydrosalpinx und einer Ovarialzyste), ist noch nicht einheitlich geklärt, vielleicht für die verschiedenen Fälle verschieden. In solchen Tuboovarialzysten können

seitliche Bucht im Kopfhöcker (Mundbucht) sich anschließend, Kanäle und Zysten mit Flimmerepithel und Becherzellen ausgekleidet, von glatten Muskelfasern und Knorpelspangen umgeben (Anlage eines Respirationstraktus), Speichel-drüsen-, Schilddrüsengewebe, Darmanlagen mit Zotten, auch Inseln von Chordagewebe, kurz alle möglichen Bestandteile eines Fetus, besonders des kranialen Abschnittes. Manchmal ist die Anlage sozusagen über die Innenfläche der Hauptzyste zerstreut, so daß man z. B. Auskleidung derselben mit Nervengewebe findet. In sehr seltenen Fällen hat man extremitätenähnliche Anlagen mit Nagelbildung, Andeutung viergliedriger Rumpfanlagen gefunden. Dagegen fehlen stets die inneren Geschlechtsorgane und die Organe des intermediären Stoffwechsels (Leber und Pankreas) und der Exkretion (Niere). Auch gutartige Geschwulstbildungen (Adenome, Lymphangiome) werden in den zystischen Teratomen beobachtet.

Neben diesen häufigen zystischen Teratomen kommen auch solide Teratome, wenn auch selten, im Ovarium vor. Hier erscheint die Geschwulstschnittfläche von zahllosen Zystchen und Zysten durchsetzt, die schon makroskopisch an ihrem bald serösen, bald schleimigen, bald talgartigen Inhalt ihre Verschiedenheit anzeigen und mikroskopisch bald Flimmerepithel-, bald Schleimzellen-, bald Plattenepithelauskleidung und die verschiedensten Wandstrukturen besitzen. Glatte Muskulatur, Knorpelgewebe ist in Zügen und Inseln durch die ganze Geschwulst zerstreut. Auch glöses Gewebe, Nervenzellen, quergestreifte Muskelfasern usw. werden gefunden. Im allgemeinen pflegen die soliden Teratome im Gegensatz zu den zystischen Formen mehr unreifes, unfertiges Gewebe zu enthalten, daher auch Teratoblastome genannt. Sie führen leichter zu bösartigem Wachstum und machen Metastasen in Lungen, Lymphknoten usw. Doch kann es auch in den zystischen Teratomen gelegentlich zur Entwickelung von Karzinomen kommen, die sehr verschiedene Struktur, besonders aber solche des Kankroids, besitzen können, desgleichen zur Melanombildung. Selbst chorionepitheliomartige Wucherungen sind in Teratomen beobachtet. In den Metastasen der bösartigen Teratome finden sich entweder ähnliche Gewebsmischungen wie in der Hauptgeschwulst vor, oder es übe

Über die Deutung dieser Befunde

unzweifelhaft eine Entwicklungsstörung als Grundlage der Geschwulstbildungen angesehen werden muß, zumal die zystischen und soliden Teratome nicht nur miteinander, sondern auch mit gewöhnlichen Zystengeschwülsten des Ovariums, die ebenfalls auf Gewebsmißbildungen zurückgeführt werden müssen, kombiniert vorkommen und schon in der Kindheit beobachtet werden. Da diese Teratome so kompliziert gebaut sind, so können sie nur aus einem Keim, oder da sie auch in größerer Zahl auf einmal vorkommen, aus Keimen stammen, welche der befruchteten Eizelle sehr nahe stehen. Die Störung muß also in sehr früher Zeit eintreten, wo die einzelnen Zellen, nach Experimenten an Tieren zu schließen, noch die Fähigkeit haben, von den anderen Zellen isoliert, die Omnipotenz der Eizelle in größerem oder geringerem Maße ohne Befruchtung, wie sie für das gewöhnliche Ei notwendig ist, wieder zu erlangen. Andererseits muß die Störung in eine Zeit fallen, wo die für die Produktion der Keimdrüsen bestimmte Zelle sich definitiv von den anderen trennt oder eben getrennt hat, da sonst die Einlagerung gerade in die Keimdrüse unverständlich sein würde. Wann dieses geschieht, ob im Blastomerenstadium oder später, wissen wir nicht. Jedenfalls muß meiner Meinung nach die Störung in der Keimbahn (*Bard*) und zwar voraussichtlich nach dem Blastomerenstadium zu suchen sein, da die Teratome der Keimdrüsen ihren besonderen Charakter besitzen.

oder größere Abszesse. Gelegentlich findet sich nur ein größerer Abszeß, welcher von einer oft schwefelgelb gefärbten pyogenen Membran umgeben ist, die nicht zur falschen Diagnose Corpus luteum-Abzeß führen darf, da lipoidführendes Granulationsgewebe auch sonst häufig an Tube und Ovarium entsteht.

Mikroskopisch ist die Entzündung durch die ödematöse Auflockerung der Gewebe und die reichliche Durchsetzung mit gelapptkernigen Leukozyten charakterisiert. In älteren Fällen treten lymphozytäre Elemente und Plasmazellen auf. Kommt es zur eitrigen Einschmelzung, so entwickelt sich an Rande ein stark von Leukozyten durchsetztes Granulationsgewebe, dessen Zellen oft sehr reichliche, vielfach doppelbrechende Fettröpfchen enthalten, wodurch die schwefelgelbe Farbe bedingt ist (*Kehrer*, *Miller*, *Watjen*).

Der Verlauf ist verschieden. Es scheint zu glatten Ausheilungen zu kommen zu können. In anderen Fällen bleibt infolge Verdickung des Bindegewebsgerüstes eine Verhärtung und endlich Schrumpfung des Ovariums zurück. An der Oberfläche des Ovariums kann es zu fibrinös-eitrigen Auflagerungen und dadurch zu Verklebungen mit den Nachbarorganen kommen. Bei späterer Organisation und hyaliner Umwandlung dieser Exsudate entwickeln sich zuckergußartige Verdickungen der Eierstocksoberfläche oder Verwachsungen mit den Organen des Beckens. Ist es zur Bildung eines größeren Abszesses gekommen, so kann derselbe in die Bauchhöhle, Vagina, Darm oder durch die Bauchdecken nach außen durchbrechen.

Inmitten der Verwachsungen, besonders auch an der ursprünglichen Oberfläche des Eierstocks lassen sich wie am Eileiter mikroskopisch allerlei drüsenartige Einschlüsse von Serosaepithel, sowie adenomatöse Bildungen, selbst Einwucherung in die Rindenschicht des Eierstocks selbst nachweisen. Bei Ausheilung von Abszessen kann es zur Epithelisierung derselben vom Oberflächenepithel her kommen.

Die Oophoritis purulenta ist selten auf eine hämatogene Infektion, häufiger auf eine fortgeleitete, z. B. von einer Appendizitis aus, zurückzuführen. Gerade die im Anschluß an Appendizitis entstehenden Abszesse haben meist einen jauchigen Charakter und sind sehr langwieriger Natur. Andere Formen der Peritonitis, gonorrhoische Salpingitis, puerperale Lymphangitis und Thrombophlebitis des Parametrium können von der Oberfläche (geplatzte Follikel!) oder vom Hilus her auf das Ovarium fortschreiten. Besonders zu beachten sind die sekundären Infektionen gonorrhoischer Abszesse mit ausdierenden Streptokokken der Scheidenflora, wie sie durch Abortausräumungen, Plazentaretentionen usw. sich einstellen können. Dadurch kann der ursprüngliche Gonorrhoische Charakter der Abszeßbildung ganz verdeckt werden, da die Gonokokken allmählich zugrunde gehen. Der reichliche Plasmazellengehalt des Eiters spricht ähnlich wie bei der Tube (*Schridde*) für gonorrhoische Infektion (*Watjen*), während ein reichlicher Plasmazellengehalt der pyogenen Membranen auch bei nichtgonorrhoischen Abszessen zu finden ist.

Über eine selbständige chronische Oophoritis ist nichts bekannt. Die dafür angeführten hyalinen Veränderungen der Gefäßwandungen (*Bulius* u. *Kretzschmar*), fibrösen und hyalinen Umwandlungen der Gewebe sind entweder physiologischer Natur (Ovulationssklerose, Follikelnarben) oder narbige Zustände akuter Entzündungen. Sichere histologische Merkmale für diese klinisch so häufig diagnostizierte Erkrankung fehlen bis heute. Unter den an und für sich seltenen spezifischen Entzündungen ist nur die Phthise von einiger Bedeutung, die auch bei Tieren sich leicht experimentell erzeugen läßt (*Schottländer*). Primär-hämatogen ist sie sehr selten, am häufigsten von den Tuben oder dem Peritoneum aus fortgeleitet, häufig in geplatzten Follikeln und Corpora

6. Entzündungen.

Die Entzündungen des Parametriums (Parametritis) sind in der Hauptsache von dem Uterus, insbesondere bei puerperaler Infektion fortgeleitet, selten nehmen sie vom knöchernen Becken, Rektum usw. den Ausgang. Vorwiegend handelt es sich um akute eitrige, phlegmonöse, lymphangitische oder thrombophlebitische Prozesse (s. puerperale Infektion), die bei ihrer Ausheilung zu langdauernden Verdickungen und Verhärtungen der Parametrien, zu Veränderungen der Lage des Uterus Veranlassung geben können. Kommt es zur Bildung eines Abszesses im Parametrium, so kann derselbe nach den verschiedensten Richtungen in die Bauchhöhle oder in die Nachbarorgane durchbrechen.

Die akute eitrig-fibrinöse Pelveoperitonitis ist fast stets von den Nachbarorganen fortgeleitet und stellt demgemäß eine ausgedehntere Periappendizitis, Perimetritis, Perisalpingitis, Perioophoritis dar oder ist Teilerscheinung einer allgemeinen Peritonitis. Seltener ist direkte traumatische Eröffnung und Infektion des Pelveoperitoneums. Auch von Divertikeln des S Romanum kann einmal eine Pelveoperitonitis ausgehen. Kommt es zu starkeren Eiteranhäufungen, so spricht man von Pyocele retrouterina. Werden die Exsudatmassen, welche die Beckenorgane überziehen und miteinander verkleben, organisiert, so tritt eine schwielige Verdickung des Pelveoperitoneums und eine Verwachsung der Organe ein (pelveoperitoneale Adhäsionen). Durch drüsenartige Wucherungen eingeschlossener Serosaepithelien oder der Schleimhautepithelien der angrenzenden Organe (Scheide, Mastdarm) und gleichzeitige Vermehrung des Muskel- und Bindegewebes können förmliche Knoten- und Geschwulstbildungen innerhalb der Verwachsungen entstehen (Parametritis posterior nodosa, Serositis fibroadenomatosa recto-cervicalis). In anderen Fällen müssen die epithelialen Einschlüsse als Dysplasien angesehen werden. Die Verwachsungen würden dann Folge des geschwulstartigen Wachstums der Gewebsmißbildung sein. Jedenfalls darf eine solche Genese nicht von der Hand gewiesen werden, da gerade im rectogenitalen Zwischengewebe Mißbildungen mit epithelialen Einschlüssen sichergestellt sind (Lit. *Bumke, R. Meyer, A. Mayer*).

Die tuberkulose Pelveoperitonitis findet sich bei allgemeiner Peritonealtuberkulose, ferner im Anschluß an Tubentuberkulose, bei Durchbruch käsiger Lymphknoten des Beckens. Auch Aktinomykose und malignes Granulom der Adnexe ist beobachtet

7. und 8. Regenerations- und Anpassungsvorgänge.

Über Regenerations- und Anpassungserscheinungen ist nichts Besonderes zu bemerken. Bei entzündlichen Auflagerungen der Tubenserosa, bei blutigen Auflagerungen in der Tubargravidität geht von den unter den Auflagerungen etwa erhalten gebliebenen Inseln von Serosaepithel eine lebhafte Wucherung aus, welche zur Überhäutung der Spalträume und zur Bildung drüsenartiger Hohlräume führt, die leicht zu falschen Diagnosen Veranlassung geben. Durch Anhäufung von Sekrét können aus ihnen kleinste Zysten hervorgehen (s. Serosazysten).

Die Veränderungen der Lage und Gestalt hängen eng mit den Organveränderungen zusammen.

9. Fremdkörper.

Unter den Fremdkörpern, welche im kleinen Becken gefunden werden, sind vor allem Bestandteile extrauteriner Graviditäten, ferner abgerissene

oder größere Abszesse. Gelegentlich findet sich nur ein größerer Abszeß, welcher von einer oft schwefelgelb gefärbten pyogenen Membran umgeben ist, die nicht zur falschen Diagnose Corpus luteum-Abzeß führen darf, da lipoidführendes Granulationsgewebe auch sonst häufig an Tube und Ovarium entsteht.

Mikroskopisch ist die Entzündung durch die ödematöse Auflockerung der Gewebe und die reichliche Durchsetzung mit gelapptkernigen Leukozyten charakterisiert. In älteren Fällen treten lymphozytare Elemente und Plasmazellen auf. Kommt es zur eitrigen Einschmelzung, so entwickelt sich am Rande ein stark von Leukozyten durchsetztes Granulationsgewebe, dessen Zellen oft sehr reichliche, vielfach doppelbrechende Fettropfchen enthalten, wodurch die schwefelgelbe Farbe bedingt ist (*Kehrer, Müller, Watjen*).

Der Verlauf ist verschieden. Bei späterer Ausheilungen kommen zu können. In anderen Fällen bleibt infolge Verdickung des Bindegewebsgerüstes eine Verhärtung und endlich Schrumpfung des Ovariums zurück. An der Oberfläche des Ovariums kann es zu fibrinös-eitrigen Auflagerungen und dadurch zu Verklebungen mit den Nachbarorganen kommen. Bei späterer Organisation und hyaliner Umwandlung dieser Exsudate entwickeln sich zuckergußartige Verdickungen der Eierstocksoberfläche oder Verwachsungen mit den Organen des Beckens. Ist es zur Bildung eines größeren Abszesses gekommen, so kann derselbe in die Bauchhöhle, Vagina, Darm oder durch die Bauchdecken nach außen durchbrechen.

Inmitten der Verwachsungen, besonders auch an der ursprünglichen Oberfläche des Eierstocks lassen sich wie am Eileiter mikroskopisch allerlei drusenartige Einschlüsse von Serosaepithel, sowie adenomatöse Bildungen, selbst Einwucherung in die Rindenschicht des Eierstocks selbst nachweisen. Bei Ausheilung von Abszessen kann es zur Epithelisierung derselben vom Oberflächenepithel her kommen

Die Oophoritis purulenta ist selten auf eine hämatogene Infektion, häufiger auf eine fortgeleitete, z. B von einer Appendizitis aus, zurückzuführen. Gerade die im Anschluß an Appendizitis entstehenden Abszesse haben meist einen jauchigen Charakter und sind sehr langwieriger Natur. Andere Formen der Peritonitis, gonorrhoische Salpingitis, puerperale Lymphangitis und Thrombophlebitis des Parametrium können von der Oberfläche (geplatzte Follikel!) (*Cohn*) oder vom Hilus her auf das Ovarium fortschreiten. Besonders zu beachten sind die sekundären Infektionen gonorrhoischer Abszesse mit aszendierenden Streptokokken der Scheidenflora, wie sie durch Abortausräumungen, Plazentaretentionen usw. sich einstellen können. Dadurch kann der ursprüngliche gonorrhoische Charakter der Abszeßbildung ganz verdeckt werden, da die Gonokokken allmählich zugrunde gehen. Der reichliche Plasmazellengehalt des Eiters spricht ähnlich wie bei der Tube (*Schridde*) für gonorrhoische Infektion (*Watjen*), während ein reichlicher Plasmazellengehalt der pyogenen Membranen auch bei nichtgonorrhoischen Abszessen zu finden ist. Die dafür angeführten hyalinen Veränderungen der Gefäßwandungen (*Bulius u. Kretzschmar*), fibrösen und hyalinen Umwandlungen der Gewebe sind entweder physiologischer Natur (Ovulationssklerose, Follikelnarben) oder narbige Zustände akuter Entzündungen. Sichere histologische Merkmale für diese klinisch so häufig diagnostizierte Erkrankung fehlen bis heute. Unter den an und für sich seltenen spezifischen Entzündungen ist nur die Phthise von einiger Bedeutung, die auch bei Tieren sich leicht experimentell erzeugen läßt (*Schottländer*). Primär-hämatogen ist sie sehr selten, am häufigsten von den Tuben oder dem Peritoneum aus fortgeleitet, häufig in geplatzten Follikeln und Corpora

Fibrome, Fibromyome, Adenomyome des Parametriums und der Lig. rotunda sind mehrfach beobachtet. Manchmal stehen sie zum Uterus oder zur Tube in noch nachweisbarer Verbindung und sind genetisch den Adenomyomen des Corpus uteri gleichzustellen. In anderen Fällen ist ihre topographische Beziehung zum Epoophoron sehr auffallend und dieses als Keimstätte anzusehen. Bei anderen, insbesondere bei den Geschwülsten der Lig. rotunda, ist die Entscheidung ihrer Herkunft, ob aus Resten der Urniere oder aus heterotopen Sprossenbildungen des Wolffschen Ganges oder des Müllerschen Ganges oder auch entzündlichen Wucherungen des Peritonealepithels nicht mehr zu erbringen, da die histologischen Bilder zu wechselnde sind, um für eine bestimmte Genese mit Sicherheit verwendet werden zu können. Auch Sarkome des Lig. latum sind beschrieben.

H. Brust- oder Milchdrüse (Mamma, ὁ μαζός, μαστός).

1. Entwicklungsgeschichte.

Bei den menschlichen Embryonen entwickelt sich sehr früh (2. Monat) beiderseits eine von der Achselhöhle bis zur Leistenbeuge reichende leistenförmige Verdickung des Epithels (Milchleiste), an welcher eine linsenförmige Verdickung die

Fig. 461. Jungfräuliche Mamma. Drüsenläppchen mit Ausführungsgang. (Schwache Vergr.)

später Anlage der Epithelverdickung
wächst als Epithel prossen in das um-
liegende Bindegew Warze (Lit. Bauer-
Jeder Hauptsproß erstelung in einen
Milchdrüsenlappen dsenendgangen be-
stehenden kleinen Ausführungsgänge
aufnehmenden, 2— ert) unterscheidet
welche unter dem (Sinus lactiferi
anschwellen, von e Warze selbst un-
biegen. Bei ruhenden Brustdrüsen sind diese Schlauchstücke durch hornbildendes

trennen (Lit. *v. Kahlden*). Hier leitet man die epithelialen Bildungen von verlagertem Oberflächenepithel oder von Resten der Markstränge, schließlich vom Rete selbst her. Die Zysten tragen meist besondere bindegewebige Wandungen ohne spezifische Theka. Sie enthalten kein Follikelepithel, keine Eier. Ihr Epithel ist einschichtig und zeigt fleckförmiges Auftreten von Flimmerepithelien. Neben den Zysten findet man drüsenartige Bildungen in der Rindenschicht mit gleichem Epithel (Fig. 450). Diese Zystenbildungen leiten bereits zu den größeren Zystengeschwülsten (s. diese) über.

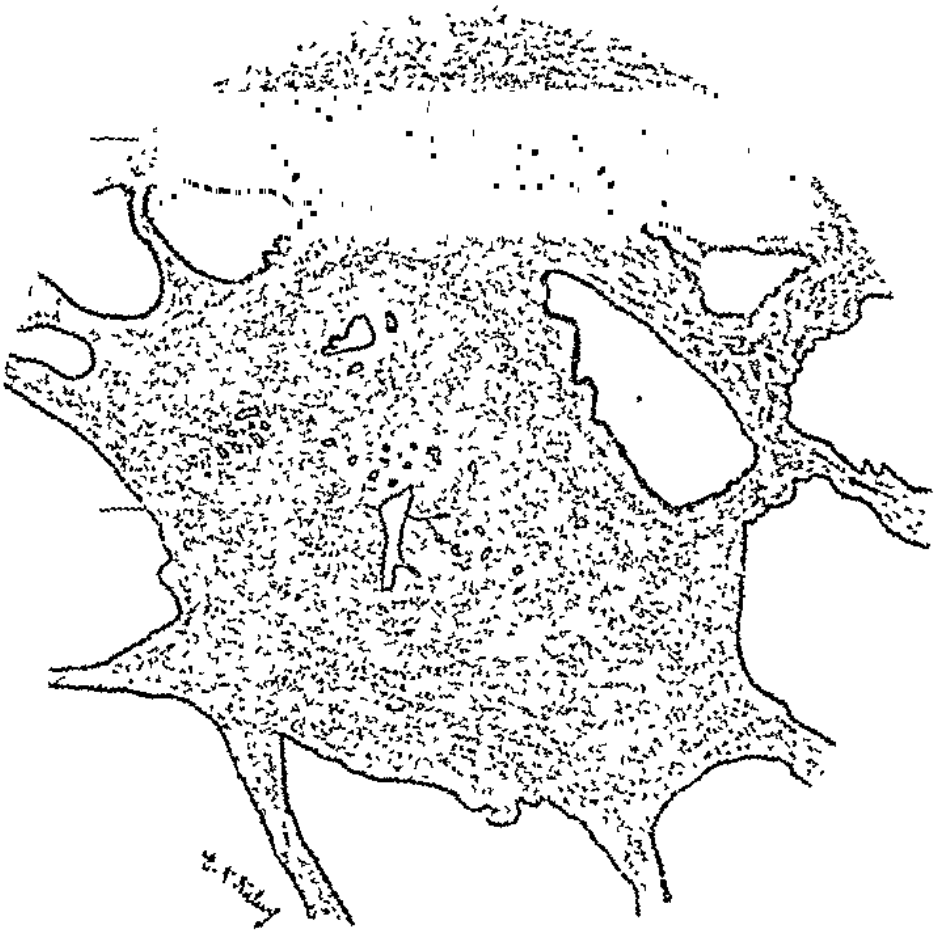

Fig. 450. Kleinzystische Degeneration des Ovariums. Zylinder- und Flimmerepithel führende eben sichtbare und größere Zysten. Dazwischen drüsenartige Epithelstränge. Oben ein Corpus candicans.

2. **Epithelbekleidete und epithellose Follikelzysten.** Sie erreichen Wallnuß- bis Kleinapfelgröße und gehen aus Follikeln hervor, die epithelbekleideten aus übermäßig anwachsenden, nicht berstenden Follikeln (eigentliche Follikelzysten) (Fig. 451), die anscheinend epithellosen aus einem Corpus luteum oder Corpus fibrosum s. candicans, dessen zentraler Hohlraum durch eine Art Transsudat zystisch erweitert wird. (Corpus luteum- oder Corpus fibrosum-Zysten, *E. Fraenkel.*) Alle genannten Zysten enthalten eine klare seröse Flüssigkeit. In der Corpus luteum-Zyste sieht man schon makroskopisch an einem Pol ein gelblich gefärbtes Segment, welches mikroskopisch dem plattgedrückten, bei der normalen Eireifung beschriebenen Halbmond von Luteinzellengewebe entspricht. In anderen Fällen ist dasselbe bereits durch fibröses oder hyalines Gewebe ersetzt. Da man in neuerer Zeit zwei Arten von

5. Kreislaufstörungen.

Auch an der Mamma soll eine der primordialen [illegible]
Schwellung und eine der menstruellen [illegible]
treten, bei welcher es in *seltenen Fällen* [illegible]
Mamma kommen kann (vikariierende [illegible]
Fälle von „blutender" Mamma bei Gra[illegible]
dere bei der haemmorrhagischen [illegible] *chron. cyst.* Trau-
matische oder durch Bl[illegible]ene Blutzysten sind
gelegentlich beobachtet, [illegible]ser Thrombose

6. Entzündungen.

Dieselben haben nach ihrem verschiedenen Sitz und ihrer Entstehung verschiedenen Verlauf. Man unterscheidet:

a) Entzündungen an der Warze (**Thelitis**) und dem Warzenhofe (**Areolitis**). Sie sind meist eitriger Natur und schließen sich an Schrunden, besonders beim Sauggeschäft an. Die Entzündung ist entweder mehr oberflächlich und führt zu Vereiterungen der Montgomeryschen Drüsen oder greift auf das antemammäre Gewebe über und kann hier zur Bildung antemammärer Abszesse führen.

b) Entzündungen der Brustdrüse selbst (**Mastitis**). Die Drüse ist vergrößert; aus den Drüsengängen quillt Eiter (**Galaktophoritis purulenta**), im Drüsengewebe entwickeln sich kleine Abszesse (**Mastitis apostematosa**) oder das ganze Drüsenzwischengewebe ist sulzig, eitrig infiltriert (**Mastitis phlegmonosa**).

Schließlich kann es zur Bildung größerer Abszesse kommen, die sich auch auf das retromammäre Gewebe ausdehnen und in den Thorax einbrechen können. Oder der Abszeß durchbricht die Haut und entleert sich nach außen.

Mikroskopisch finden sich die Bilder der perikanalikulären, lenkozytären Infiltration in den Drüsenläppchen und im Zwischengewebe mit mehr oder weniger weitgehenden eitrigen Einschmelzungen an den Milchgängen, lenkozytäre Durchwanderung des Epithels, Lenkozyten im Lumen, in späteren Stadien lymphozytäre und fibroblastische Reaktionen.

Die Entzündung kann durch Resorption des Exsudates glatt ausheilen oder hinterläßt eine schwielige Induration der Mamma. Der Abszeßeiter kann sich eindicken, durch Kalkablagerung verkreiden oder sich in eine seröse Flüssigkeit (Pseudozyste) umwandeln. Durch narbigen Verschluß der Gänge kann es bei späteren Schwangerschaften und Puerperien zu Retentionszystenbildungen kommen. Bei obliterierenden Prozessen an den Ausführungsgängen spricht man von einer **Mastitis obliterans** (*Ingier*).

Häufiglich kommen in Betracht [illegible] Milchgänge
[illegible] von der
[illegible] Infektion
[illegible] der Milch

Eine besondere Form der Mastitis ist die sogenannte **Retentionsmastitis**, welche bei nicht nährenden Puerperae durch Stockung des Sekretes hervorgerufen wird. Sie wird durch den chronischen Reiz des in den Drüsengängen sich langsam umsetzenden Sekretes der Milchdrüse bedingt, indem reichlich Phagozyten einwandern, um die Fettropfen des Sekretes aufzunehmen. Mit völliger Resorption des Sekretes und Stillstand der Resorption schwindet auch die Mastitis. Doch kann das sich stauende Sekret eine Disposition für exogene Infektion schaffen und sich so aus der Retentionsmastitis eine infektiöse Mastitis entwickeln. In anderen Fällen bleiben eingedickte Milchmassen liegen und geben Veranlassung zur Bildung sog. pseudoxanthomatöser

Oft gleicht das Epithel ganz demjenigen der Zervix. Aus diesen Drüsen gehen durch allmähliche Erweiterungen neue Zysten hervor. Ein Teil der Epithelien wird abgestoßen und mischt sich dem Zysteninhalt bei. Oft kommt es im Inhalt zur starken Anhäufung von Leukozyten, welche wie an den Schleimhäuten die Epithelreihen durchwandern und durch Verfettung die eiterähnliche Färbung bedingen. Oft findet man frisches oder in Umsetzung begriffenes Blut, welches die bunten Färbungen des Zysteninhaltes hervorruft.

Sehr charakteristisch ist das Verhalten der Geschwulst zu der Tube. Diese wird sehr stark gezerrt, ist aber stets in einer Falte, der Mesosalpinx entsprechend, von der Zyste abhebbar. Nur in den seltenen Fällen, wo sich die Ovarialgeschwulst intraligamentar entwickelt, liegt die Tube derselben fester an. Wächst die Geschwulst und hebt sie sich aus dem kleinen Becken heraus, so verlängert sich auch das Ligamentum ovarii proprium, und es kann zu einer Stieltorsion mit schweren Zirkulationsstörungen kommen. Die Geschwulst bekommt eine dunkle, schmutzigrote Färbung, desgleichen der Inhalt der Zysten, das Ligamentum ovarii, Mesosalpinx und Tube werden in dicke schwarzrote derbe Wülste verwandelt. Auf Durchschnitten ist alles



Fig. 452. Epithelauskleidung eines multilokulären Ovarialkystoms. Gewöhnliche Kernfärbung.

Fig. 453. Epithel aus einem multilokulären Ovarialkystom. Schleimfärbung mit Mucikarmin.

Gewebe gleichmäßig rot gefärbt, mit rotem Blutfarbstoff imbibiert. Mikroskopisch finden sich je nach dem Grade und der Zeitdauer der Torsion die Bilder frischer hämorrhagischer Infarzierung bis zur Nekrose der Gewebe. Die abgestorbenen Geschwulstmassen können hämatogen oder vom Darm her infiziert werden und verjauchen, oder sie bewirken in der Umgebung Entzündung, Verklebungen und Verwachsungen. Wachsen die Geschwülste noch stärker, so füllen sie allmählich die Bauchhöhle aus und wirken störend auf die Funktion der Därme, des Ureters, des Zwerchfells. Größere Zysten können gelegentlich platzen. Es kommt zum Austritt der pseudomuzinösen Massen in die Bauchhöhle, welche durch die Peristaltik der Därme überall hin verrieben und von dem Peritoneum aus organisiert werden, so daß sie eine myxomatöse Geschwulst desselben vortäuschen (Pseudomyxoma peritonei). Das mitaustretende Epithelgewebe kann sich ebenfalls am Peritoneum implantieren und zur Vermehrung der in der Bauchhöhle gefundenen Schleimmassen beitragen (Lit. W. *Roth*). Es sind andererseits Verschleppungen des Kystomgewebes als solches bis in die Lungen mit sekundärem Wachstum bei lokaler Destruktion des Kystoms beschrieben worden (*Nicholson*).

Über die Entstehung dieser multilokulären Kystome ist noch nichts Sicheres bekannt. Man leitet sie vom Oberflächenepithel oder von den früher erwähnten Epitheleinsprengungen der Ovarialrinde (*Walthard*) oder von Markstrangresten ab oder glaubt, daß es sich um teratoide Bildungen mit einseitig entwickelter Epithelart handele (s. später).

b) **Papilläre Kystome, unilokuläre Kystome, seröse Kystome.** Hier handelt es sich meist um einkammerige, gelegentlich auch mehrkammerige, sehr oft doppelseitig auftretende Zystengeschwülste, welche

auf lymphatischem Wege die Ausbreitung der Phthise in der Mamma erfolgen, wenn überhaupt eine Infektion derselben stattgehabt hat. Selten geht dieselbe von der knöchernen Brustwand aus. Sehr selten wird eine direkte Infektion der Drüsen von außen her stattfinden können.

Syphilitische Primäraffekte, sekundäre Papeln und Gummata sind an der Mamma beschrieben. Desgleichen kommt Aktinomykose mit den charakteristischen Körnchen im Eiter und dem schwefelgelben Granulationsgewebe der Abszeßhöhlen vor.

7. Regeneration und Hypertrophie.

[illegible]

8. Veränderungen der Gestalt.

[illegible]

9. Parasiten.

Von Parasiten sind Echinokokken und Zystizerken in der Mamma beobachtet worden. Von pflanzlichen Parasiten ist der Soorpilz zu nennen, der bei Wöchnerinnen leicht auf die Säuglinge übertragen werden kann.

10. Geschwülste.

Unter den primären herrschen die epithelialen oder die Mischformen vor. Man pflegt zu unterscheiden:

a) Fibroadenome.

Sie stellen sich gewöhnlich als kirschkern- bis walnußgroße, scharf umschriebene, derbe, aus der Umgebung leicht ausschälbare, an der Oberfläche leicht höckerige, oft multipel auftretende Geschwülste dar, welche auf dem Durchschnitt eine sehr deutliche faserige Streifung, oft eine unregelmäßige Spaltenbildung zwischen den Fasern erkennen lassen. *Beim Durchbiegen öffnen sich die Spalten der Geschwülste. Die Farbe* der Schnittfläche ist grauweiß, wechselnd je nach der Richtung der durchschnittenen Faserzüge.

Entsprechend dem etwas wechselnden makroskopischen Aussehen finden sich auch mikroskopisch verschiedene Bilder, die freilich alle möglichen Übergänge zeigen, so daß die Trennungen mehr willkürlicher Art sind. Man trennt diese Geschwülste a) in das Fibroadenoma pericanaliculare, bei welchem mehr das Bild eines unregelmäßig gebauten Drüsenläppchens vorliegt, dessen einzelne Drüsengänge aber von einer dichten Lage auffallend

lome ist ebenfalls nichts Sicheres bekannt. Doch ist es wahrscheinlich, daß sie aus verlagerten oder unentwickelt gebliebenen Oberflächenepithelien des Ovariums ihren Ursprung nehmen (*Pfannenstiel*). Es sei hier betont, daß es auch Übergange zwischen glandulären und papillären Kystomen oder Kombinationen gibt. So werden schleimproduzierende unilokuläre papilläre Kystome beobachtet. Die unilokulären Kystome können auch intraligamentär liegen und Parovarialzysten vortäuschen, gehören dann zum Teil wohl schon zur nächsten Gruppe. Daß entzündliche Reizungen (chronische Gonorrhoe) die Wucherung solcher Keime beschleunigen können, ist möglich, aber noch nicht bewiesen. Bei der genetischen Ableitung der intraligamentären Zysten muß man immer an Ovaria aberrantia denken.



Fig 455. Epithel aus einem gutartigen papillären Ovarialkystom.

c) Ferner gibt es kleinere, mehr intraligamentär entwickelte im Ovarialhilus ihren Ursprung nehmende Zysten (Hiluszysten), welche fast an Parovarialzysten erinnern, insofern sie in die Gegend des Parovariums vorrücken. Sie besitzen einfaches Zylinderepithel und gehen wahrscheinlich von dem Rete ovarii oder den Markschläuchen aus. Ganz kleine Zystenbildungen kann man mikroskopisch öfter im Hilus entdecken. Man hat auch kleine Adenome im Rete ovarii festgestellt. Aus solchen Adenomen sollen tubuläre Karzinome hervorgehen können. Von den epithelbekleideten Zysten sind die relativ seltenen endothelbekleideten Lymphzysten des Ovariums (*Schottlaender*) zu trennen.

d) Endlich sind hier die vorwiegend soliden Granulosazellentumoren des Ovariums anzuführen, welche sich durch die Neigung zur [illegible] :ome [illegible] Form [illegible] ülste [illegible] der [illegible] tera-

toiden, schilddrüsenhaltigen Geschwülste des Ovariums (s. S. 703) vorgetäuscht werden.

Unter den **Karzinomen des Ovariums**, welche 3,3—5% unter den Krebsen des Weibes und 7—9,8% unter Krebsen der Genitalorgane (exkl. Mammakrebse) ausmachen (*Schottlaender* u. *Kermauner*), sind zwei große Gruppen zu unterscheiden.

1. **Die aus Zystengeschwülsten hervorgehenden zystischen Karzinome.** Sie entwickeln sich sowohl aus den multilokulären glandulären, wie aus den papillären Formen. Schon makroskopisch findet man in solchen Kystomen Stellen, welche durch ihre mehr solide Konsistenz, durch ihr markiges Aussehen, durch den von der Schnittfläche entfernbaren milchigen Saft als krebsige Wucherungen verdächtig werden, selbst wenn noch keine Metastasen, noch kein Durchbruch die Gefahr anzeigt, sondern nur ein schnelleres Wachstum Verdacht erweckt hat.

Mikroskopisch ist die Krebswucherung durch die unregelmäßige Bildung solider, aus mehr oder weniger atypischen Zellen zusammengesetzter Stränge und Zapfen charakterisiert. Statt typischer Schleimzellen finden sich polymorphe Zellen ohne Schleimbildung im Protoplasma, Mehrschichtigkeit, bunte Kernformen usw. Auch der Reichtum an Kernteilungsfiguren ist bemerkenswert. Bei den papillären Kystomen spielen sich am Epithel alle jene merkwürdigen

kennen lassen. Oft ist die Mamma von zahlreichen Zysten führenden Knötchen und Knoten besetzt. Der Inhalt der Zysten ist sehr bunt gefärbt, ganz hell bis gelb, grünlich oder rot. Die Erkrankung wird als **Mastitis cystica chronica (Mikuliez)** bezeichnet (Lit. *Krompecher*).

Die Knoten erweisen sich makroskopisch als vergrößerte, fast adenomatöse Drüsenläppchen mit zystoider Erweiterung der Ausführungsgänge. Besonders bemerkenswert ist an diesen Zysten eine häufig zu findende Umwandlung des Epithels, wie sie oben bereits bei den Fibroadenomen als gelegentlicher Befund beschrieben worden ist (Fig. 463). Diese Epithelveränderungen sind an sich nicht bedenklich, da sie auch an den sogenannten Involutionszysten der alten Frauen zu sehen sind. Doch findet man gelegentlich Bilder, wo diese Epithelien Proliferationserscheinungen aufweisen, sehr unregelmäßige Formen annehmen, sich übereinander schichten, solide epitheliale papillare Erhebungen bilden, schließlich zierliche mäanderähnliche Figuren, das Lumen durchquerende Balken formen und durch regelloses Eindringen in die Spalten des umgebenden Bindegewebes den karzinomatösen Charakter der Wucherung beweisen.

Fig. 463. Sogenannte Mastitis chron. cystica. Links zystisch erweiterte Kanälchen mit eigenartigen Epithelwucherungen, rechts normales Drüsenläppchen. (Schwache Vergr.)

Der Ausdruck Mastitis chronica cystica ist insofern irreführend, als man an eine wirkliche defensive Reaktion als Unterlage der Zystenbildung denken könnte. Davon ist jedoch keine Rede. Vielleicht handelt es sich um eine Gewebsmißbildung ähnlich wie bei der Zystenniere. Der Unterschied beruht nur darin, daß diese Mißbildung sich erst im geschlechtsreifen Alter oder gar erst in der Involutionsperiode der Mamma bemerkbar macht, ähnlich wie auch die Nierenzysten in senil-atrophischer Niere besonders deutlich hervortreten. Der richtige Ausdruck wäre also Zystenmamma (**Mastopathia cystica** [**dysplastica**]). Wegen der Ähnlichkeit der epithelialen Bekleidung mancher Zysten mit der Epithelauskleidung der Schweißdrüsenzysten der Achselhöhle hat Krompecher den Namen **Hidrocystoma** manmae vorgeschlagen. Für die fehlerhafte Differenzierung der eigenartigen Epithelwucherungen aus der Brustdrüsenanlage sprechen die bereits erwähnten Kombinationen der Zysten mit Fiboadenomen, sowie die Übergänge der blassen „Schweißdrüsenepithelien" in Karzinom.

d) Karzinome.

Sie stellen die häufigste Krebserkrankung des weiblichen Geschlechtes dar. Man unterscheidet:

a) Das Karzinom des Drüsenkörpers

heblich, die Heilung durch Entfernung der Primärgeschwulst erst recht illusorisch.

2. Die **soliden Karzinome**, bei welchen das Ovarium zu einem faustgroßen und größeren, soliden Tumor anwächst, der auf der Schnittfläche von markiger Beschaffenheit, manchmal von eigenartig gelblicher Färbung, bei Druck reichlich Krebsmilch austreten läßt, manchmal mehr szirrhös derb ist. Erst das Mikroskop deckt dann die karzinomatöse Natur dieser Geschwülste auf.

Die histologische Form der Karzinome ist verschieden, ganz diffus oder tubulär oder alveolär (Fig. 458). Gerade bei den Karzinomen, aber auch bei sonstigen Eierstocksgeschwülsten hat man vielfach große eiähnliche Zellen gefunden, die aber mit echten Eizellen nichts zu tun haben, sondern in ähn-

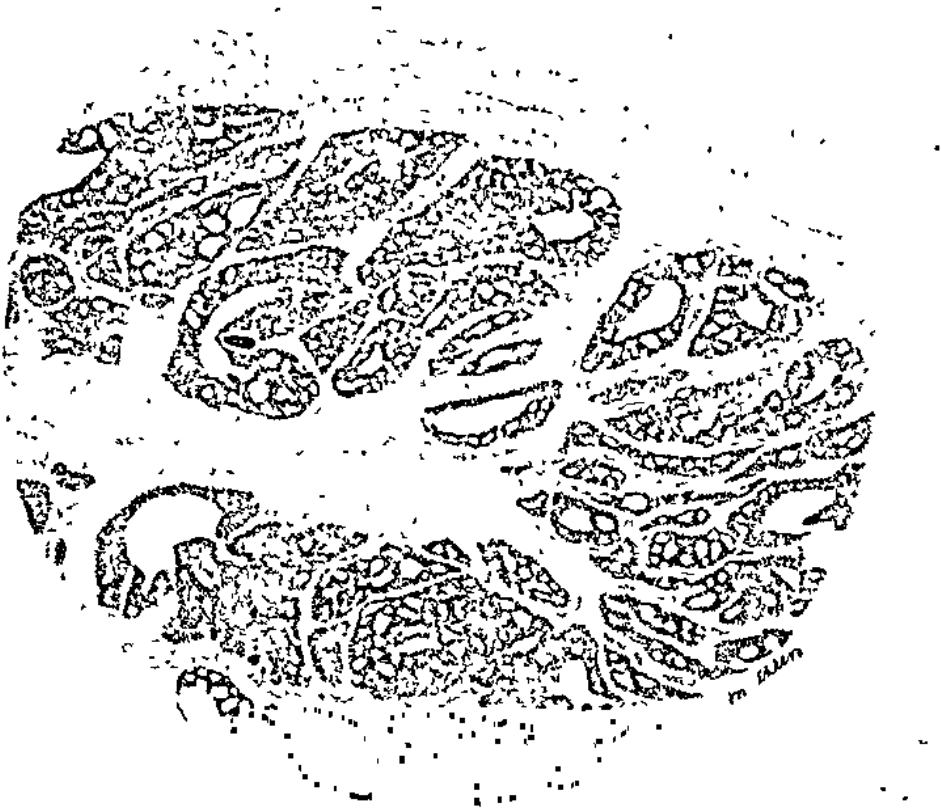

Fig 458 Carcinoma solidum alveolare des Ovariums (Schwache Vergr.)

licher Form auch schon in dem Oberflächenepithel und den verlagerten Epitheliinseln der Ovarialrinde gefunden werden. Bei Ablagerung reichlicher Kalkkugeln kommt es zur Bildung von soliden Psammokarzinomen. In solchen Fällen kann auch reichliche Verknöcherung der Gerüstsubstanz beobachtet werden. Auch chorionepitheliomartige Formen von krebsigen Ovarialtumoren mit Bildung syncytialer Bander (s. S. 717) sind ähnlich wie im Hoden und in anderen Organen beobachtet. Mit dem eigentlichen Chorionepithel haben sie nichts zu tun. Auf die bosartigen Granulosazelltumoren, maligne Folliculome (Carcinoma ovarii folliculoides) (*R. Meyer*) ist bereits oben unter den zystischen Bildungen hingewiesen. Spatere Untersuchungen haben gezeigt, daß es sich hier vielfach um teratoide Bildungen, um die Anlage von Schilddrüsengewebe handelt. „Embryonale Adenosarkome", aus dem Mesenchym der Keimdrüsenanlage abgeleitet, sind ebenfalls beschrieben (*Glockner*), desgleichen Melanome (*Winternitz*).

zellen in eine tubuläre, alveoläre und [illegible]
sind vorwiegend polym[illegible]
Strängen oder größere

Fig. 464. Carcinoma mammae. Krebswucherung in einem Ausführungsgang, dessen Wand sehr reich an elastischem Gewebe ist.

[illegible] man mitten im Krebs noch Reste der Drüsengänge. Nicht selten sieht man in größeren Milchgängen ein Fortwuchern der krebsigen Neubildung (Fig. 464). Auch Einbrüche in Blutgefäße besonders Venen sind relativ häufig. Am Rand sieht man das Vordringen des Karzinoma besonders schön in dem Fettgewebe. Die reaktive Entzündung pflegt in Gestalt einer gefäß- und lymphozytenreichen Grenzzone mehr oder weniger stark ausgeprägt zu sein.

β Carcinoma scirrhosum. Der Scirrhus (Fig. 465). Hier treten die Krebsstränge stark zurück, verschwinden oft ganz in dem sehr reichlich vorhandenen, vielfach hyalin degenerierten Bindegewebe. Diese szirrhösen Partien finden sich so gut wie gesetzmäßig in den Zentren der derben Krebsknoten, während an den Randpar-



Fig. 465. Scirrhus mammae. (Schwache Vergr.)

epitheliommassen des Uterus oder endlich Reste einer Eierstocksschwangerschaft darstellen.

Eine besondere Form von Geschwülsten, die gerade im Ovarium relativ häufig ist, sind die **Teratome.** Das sind Geschwülste, welche Abkömmlinge aller drei Keimblätter zu enthalten pflegen. Da sie meistens zystische Formen haben (zystische Teratome) und vorwiegend oder wenigstens sichtbar Bestandteile der äußeren Haut aufweisen, hat man sie auch früher als **Dermoidzysten** bezeichnet. Es sind Zysten der verschiedensten Größe, gew
welche solitär, seltener multipel,
in jedem Lebensalter, vorwieg
achtet worden sind. Bei Eröffn
vermischter talgartiger Inhalt hervor. Selten ist der Inhalt dünnflüssig

kleidung über, welche die übrige Zystenwand überzieht. Seltener findet man, daß die Spitzen der Haare in diesem Schleimhautgebiet fixiert sind. Der Kopfhöcker fühlt sich meist sehr hart an, wie wenn Knochen eingelagert waren. Häufig stehen Zähne am Kopfhöcker hervor, manchmal in einer Anordnung, die an diejenige im Kiefer erinnert, z. B. mehrere Schneidezähne nebeneinander. Auf einem Durchschnitt durch den Kopfhöcker fallen ausser dem Knochen Fettgewebe und häufig kleine Zysten besonders in die Augen.

Fig. 459. Ko
des Ovarium
mit kleinen
Knochen- (g
Flimmer

Aber erst das Mikroskop deckt die bunte Mannigfaltigkeit der in dem Teratom enthaltenen Gewebe auf. Ein Schnitt durch den Kopfhöcker (Fig. 459) zeigt zunächst an der Oberfläche die Strukturen der fertigen Haut mit tief gelagerten Haarbälgen, Talg- und Schweißdrüsen. Dann folgen Fragmente von Knochen
kapsel gedeutet worden si
pigmentzellen, Plexus chor

das flache krebsige Geschwür (Pagets disease), welches in einer wahrscheinlich aus den Mündungen der Ductus lactiferi ihren Ursprung nehmenden, intraepithelial auf Brustwarze und Warzenhof fortschreitenden Wucherung zylindrisch-polymorpher Krebselemente beruht (Fig. 467). Das normale Epithel wird dabei unterwühlt, allmählich abgehoben und die von Krebszellen ersetzte Partie bietet das Bild einer leuchtend roten, ganz oberflächlichen Geschwürsfläche dar. Durch allmähliches Tiefenwachstum besonders innerhalb der Ductus lactiferi können sich größere Infiltrationen und tiefgehende Zerstörungen anschließen.

Fig. 467. Pagets disease. Intraepithelials, in den basalen Schichten fortschreitende Krebszellenwucherungen.

Sehr selten sind Melanome der Brustwarze oder des Brustwarzenhofes. Auch Hauthörner sind beobachtet. Die rein bindegewebigen Geschwülste der Mamma und Mammilla sind selten. Es kommen vor Fibrome, auch in Form einer diffusen Fibromatose, Sarkome verschiedenster Art, Chondrome, Osteome, Endotheliome, Peritheliome, Leiomyome (an der männlichen Brustdrüse auch als Leiomyosarkom).

I. Pathologie der Schwangerschaft.

I. Normale Schwangerschaft.

[illegible] unterscheidet man vier Perioden in den durch die Befruchtung [illegible] blichen Organismus:

[illegible] Wo das menschliche Ei befruchtet wird, [illegible] nfangsteil der Tube. Das befruchtete Ei [illegible] bis in die Korpushöhle (*Grosser*).

[illegible] nsperiode des Eies im Uterus. Die prä- [illegible] nfang der Schwangerschaftsveränderungen [illegible] Die Graviditätsschwellung, welche man als deziduale bezeichnet, zeigt dieselben Charakteristika, wie die primenstruelle Schwellung, nur in verstärktem Maße. Man unterscheidet eine Kompakta,

Sehr bemerkenswert sind die Befunde, bei denen die Entwicklung des Keimes nur nach einer bestimmten Richtung vor sich gegangen ist, alle übrigen Gewebe unentwickelt blieben und nur ein einziger Zahn im Ovarialgewebe oder an der Wand der Zyste (*Saxer*), fast reines Schilddrüsengewebe (*Lit. Dingels*), mit cholesteatomartigen Bildungen, reine Epidermoidzyste, nur aus Epidermis bestehend, chorionepitheliomartige Wucherungen usw. gefunden wurden. An dieser Stelle sei auf die eigentümliche Tatsache hingewiesen, daß bei manchen dieser teratoiden Geschwülste (ähnlich wie bei den Hodengeschwülsten) topographische Beziehungen zum Rete nachzuweisen oder wahrscheinlich zu machen sind So drängt sich unwillkürlich der Gedanke auf, daß wenigstens ein Teil dieser Teratome aus primären oder sekundären Genitalzellen ihren Ursprung nehmen, die zu weit in das Rete gelangten oder nicht genügend an der Rückbildung des Reteblastems teilnehmen.

Manche Autoren fassen auch die früher erwähnten gewöhnlichen zystischen Eierstocksgeschwulste als einseitig differenzierte Teratome auf.

Durch Dehnungsrisse der Wand können die talgartigen Fettmassen der zystischen Teratome in das umliegende Bindegewebe eingepreßt werden. An diesen Stellen entwickelt sich durch Resorption der Fettsubstanzen ein xanthomähnliches Gewebe mit Fremdkörperriesenzellen (*Maresch*). Letzere entstehen auch um die in die Wand eingebohrten Spitzen der Haare des Kopfhöckers. Bei spontaner oder traumatischer Ruptur können die talgartigen Massen in die freie Bauchhöhle übertreten, dort allseitig verrieben, durch Organisationsgewebe in kugeliger Form abgekapselt und von Kalkschalen umgeben werden.

G. Parametrium und Pelveoperitoneum.

1.—4. siehe allgemeine Vorbemerkungen.

5. Kreislaufstörungen.

Im höheren Alter findet sich eine zunehmende Erweiterung und Schlängelung der venösen Gefäße, welche in den Senkungen des Blutes nach dem Becken zu und in den Erschlaffungen der Wandungen seine Ursache hat. Solche Erschlaffungen werden durch vorausgegangene Schwangerschaften, bei denen es zur hochgradigen Erweiterung der Venen kommt, begünstigt In den Venen kommt es leicht zu Thrombenbildungen, besonders wenn nach der Geburt durch andauerndes Liegen die Zirkulation stark verlangsamt wird Durch Lösung solcher Thromben können Embolien der Lungengefäße entstehen. Kleinere Thromben finden sich im höheren Alter häufiger. Sie verkalken meistens und bilden [illegible] Steine (Phlebolithen), die der Wand durch feine [illegible] kann es zu stärkeren Zerreißungen des Venennetzes [illegible] geschwülste (Hämatome der Parametrien), zum Durchbruch in Scheide, Bauchhöhle oder Rektum kommen.

Besonders wichtig sind die Blutungen in den Hohlraum des kleinen Beckens. Sie kommen beim Platzen einer hämorrhagischen Corpus luteum-Zyste oder einer Hämatosalpinx, besonders aber infolge von Rupturen und Aborten gravider Tuben zustande. Das zur Gerinnung kommende Blut wird von dem Pelveoperitoneum aus mit Organisationsgewebe durchsetzt, auch von demselben überzogen und so gegen den übrigen Bauchraum abgekapselt. Je nach dem Sitz der Blutmasse spricht man von retrouterinem und anteuterinem Hämatom bzw. Hämatozele. Das Hämatom kann infiziert werden, verjauchen und in die Scheide oder das Rektum oder die Bauchhöhle [illegible] brechen. Oder es wird weiter resor- [illegible] ersetzt, welches je nach der Größe [illegible] der [illegible] igen [illegible] der melanose). [illegible] do-

Kompaktagrenzflächen besitzen, dringen sie zweifellos in dieselbe ein (Fig. 469).

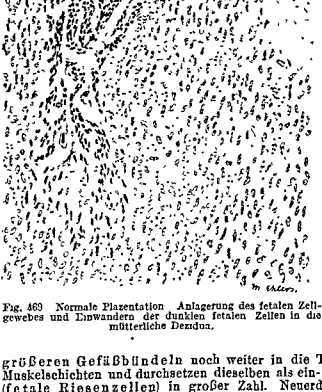

Fig. 469 Normale Plazentation Anlagerung des fetalen Zellgewebes und Einwandern der dunklen fetalen Zellen in die mütterliche Dezidua.

wird die Saugplatte mehr und mehr vergrößert, bis sie eine definitive Größe erreicht. Bei dem Einwachsen der fetalen Zellen in die mütterlichen Gewebe sind aber die Gefäße derselben eröffnet worden (Fig. 471). Ihr Blut ergießt sich durch die fetale Saugplatte in die zwischen den Zotten befindlichen Spalträume und erweitert dieselben zu den intervillösen Räumen. Die definitive Plazenta besteht dann aus einer Deckplatte, d. h. dem zottentragenden Teil des Chorions, ferner dem intervillösen Raum mit den Zotten und endlich einer basalen Platte, welche aus zwei Schichten besteht, einer oberen aus fetalen Zellen gebildet (fetale Saugplatte) und einer tieferen aus mütterlichen Deziduazellen, d. h. den Resten der Kompakta gebildet. Beide sind durch einen Fibrinstreifen (*Netzbauch*) miteinander fest verlötet. Die fetalen Zellen sind mehr polymorph, besitzen einen dunklen chromatinreichen, häufig unregelmäßig gestalteten Kern und unterscheiden sich dadurch von den mütterlichen Deziduazellen. Die fetalen Zellen wandern aber an den größeren Gefäßbündeln noch weiter in die Tiefe bis in die oberflächlichen Muskelschichten und durchsetzen dieselben als ein- und mehrkernige große Gebilde (fetale Riesenzellen) in großer Zahl. Neuerdings wird ein Teil der Riesenzellen auf Proliferationsformen der glatten Muskelfasern zurückgeführt (*Hinselmann*).

Während die Kompakta durch das Ei in eine untere und obere Schicht zerlegt wird, gelangt die obere, die Reflexa oder Kapsularis allmählich mit der übrigen Schleimhaut, besonders der gegenüberliegenden Wand in Berührung. Diese außerhalb der Eieinnistungsstelle gelegene Schleimhaut wird als Decidua vera s. parietalis bezeichnet. In ihr fehlen natürlich, von Ausnahmen abgesehen, die fetalen Zellen vollständig (Lit. s. *Keibel* und *Mall*, *Grosser*).

Während der Eiinnistung des Eies muß, um der sich bildenden Plazenta genügenden Raum zu sch[illegible] [illegible]m aller Teile des Corpus uteri, der Schl[illegible] Die Muskelfasern speichern dabei Glyko[illegible]halt an Oxydase-granula (*Graff*) Die [illegible] sobald die Pla-

Appendices epiploicae, losgelöste subseröse Myome, eingedickte Exsudatmassen zu nennen. Sie alle können verkalken und steinartige Massen bilden.

10. Geschwülste.

Unter den primären Geschwülsten des Pelveoperitoneums sind die häufigsten die sogenannten Serosazysten (Fig. 460), welche an der Mesosalpinx über und unter der Tube besonders oft gefunden werden. Es sind stecknadelkopf- bis kleinerbsengroße, dünnwandige, über die Oberfläche prominierende durchsichtige Zystchen mit kubischem oder geschichtetem Plattenepithel ohne besondere Wand. Sie entstehen aus Einsenkungen des Serosaepithels und sind zum Teil Folgen entzündlicher Abschnürungen.

Eine zweite Art der Zysten nimmt aus dem Epoophoron (Parovarium) seinen Ursprung (Parovarialzysten). Die kleineren Zysten liegen im mittleren oder lateralen Abschnitt derselben, die größeren füllen den Raum zwischen Ovarium und Tube ganz aus. Dabei wird im Gegensatz zu den Ovarialzysten die Tube formlich in die Wand der Zyste aufgenommen und ist von ihr nicht mehr als Falte abhebbar. Das Oophoron ist an dem anderen Pol der Zyste als glatte Verdickung mit der charakteristischen weißglänzenden Oberfläche sichtbar. Der Inhalt dieser Zysten, die selten Apfelgröße übersteigen, ist ganz klar, serös. An der meist glatten Wand finden sich mikroskopisch zylindrisch-kubische, zum Teil flimmernde Epithelien. Die Wand selbst ist meist bindegewebig mit Beimischung elastischer Fäserchen, enthält selten noch glatte Muskelfasern. Gelegentlich finden sich papillare Wucherungen. Doch ist die Entscheidung, ob echte Parovarialzysten vorliegen, schwer zu erbringen. Selten sind bösartige Geschwülste in der Wand solcher Zysten.

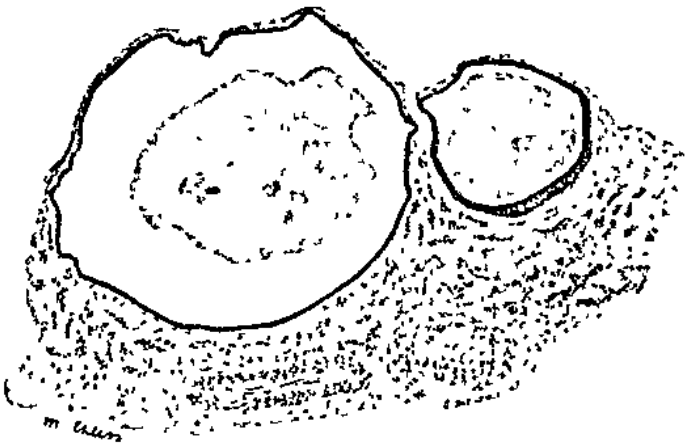

Fig 460 Serosazysten des Lig. latum. (Schwache Vergr.)

Eine dritte Art von Zysten sind kleine gestielte zystische Gebilde im Gebiet der Mesosalpinx, die von epoophoralen Schläuchen, von dem kranialen Anfang des Wolffschen Ganges, am häufigsten wohl von sekundären Peritonealeinstülpungen (Trichterbildungen) im Gebiet des Epoopheron abgeleitet werden müssen (Lit. *Schickele*).

Im Gebiet der Paroophoren kommen Marchandsche Nebennieren (Lit. *Pick*) (nur aus Rinde bestehend), chromaffine Körper (Paraganglien, dem Nebennierenmark entsprechend) in Form stecknadelkopf- bis kleinerbsengroßer gelber und brauner Körper vor.

Im Parametrium finden sich gelegentlich Plattenepithelkugeln. Sehr selten sind intraligamentäre Teratome. Lateroretroperitoneal, der Beckenwand oder der Beckenschaufel anliegend, kommen Tumoren vor, die Ovarialgeschwülste vortäuschen können, aber in keinem Zusammenhang mit dem Ovarium stehen. Es sind Lymphzysten oder mit Schleimepithel bekleidete Zysten, die von versprengtem Keimepithel abgeleitet worden sind.

des Blutplasmas äußert, die abnorme Pigmentierung der Haut des Gesichts und der Linea alba (Chloasma gravidarum), die Vergrößerung der Hypophyse, die Hyperämie der Schilddrüse erwähnt werden (*Seitz*).

2. Störungen der Einwanderung.

A. **Extrauteringravidität.** Das Ei gelangt nicht wie normalerweise bis zur Uterushöhle, sondern kommt vorher zur Einnistung. Je nach der Art der Einnistung spricht man von Graviditas extrauterina ovarica (Lit. *Serebrenikowa, Engelking*), abdominalis (*Beuke*, Lit. *Richter*), tuboovarialis (bei Tuboovarialzysten), infundibulo-ovarica ampullaris, isthmica, interstitialis (an der Durchtrittstelle der Tube durch die Uteruswand, Lit. *Glaesmer*). Am häufigsten sind die ampullären und isthmischen Formen. Alle anderen sind selten. (Über experimentelle Bauchhöhlenschwangerschaft s. *Wolff*.)

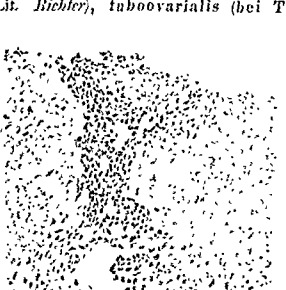

Fig. 432. Normale Plazentation. Einwandern der fetalen dunklen Zellen in die helle mütterliche Dezidualschicht. Zerstörung der Wandung und Eröffnung der Gefäße.

Zu erwähnen sind hier auch die großzelligen Wucherungen am Peritoneum, besonders an der Oberfläche des Eierstockes und in der Excavatio recto-uterina (*Schmorl*), welche sich nicht nur bei extrauteriner, sondern auch bei intrauteriner Gravidität fast regelmäßig einstellen. Sie nehmen vom Bindegewebe ihren Ursprung. Welche Reizstoffe es sind, die sie hervorrufen, ist unbekannt (Granulosaepithelien des zum befruchteten Ei gehörenden Follikels?). Nach R. Meyer sollen erst entzündliche Prozesse den Boden für diese eigenartige Gewebsneubildungsreaktionen des Bindegewebes bereiten. So sollen die [illegible] am Wurmfortsatz, am Netz, am Dünndarm, [illegible] indlicher werden. Auch die in Adenomyomen und Polypen der Uterusschleimhaut oft besonders stark ausgeprägte deziduale Umwandlung wird auch auf die für diese Bildungen angenommene entzündliche Genese zurückgeführt. Bemerkenswert ist das Vorkommen dezidualer Reaktionen in den Lymphgefäßen und in den Lymphdrüsen des Beckens, bes. den Glandulae hypogastricae. Die Befunde kann man ebensogut dahin deuten, daß besondere Reizstoffe von dem schwangeren Uterus aus den Lymphknoten zugeführt werden (*Geipel*).

Das Charakteristische für die extrauterine und insbesondere tubare Gravidität, von der hier allein genauer die Rede sein soll, ist das Fehlen oder doch zu späte Eintreten einer dezidualen Reaktion der Schleim-

Epithel verschlossen. Jeder Drüsenendgang besteht aus einer Lage kubischer Epithelien und besitzt eine sehr deutliche, aus längsgestellten Spindelzellen (Korbzellen) bestehende Membrana propria. Lockeres, ziemlich gefäß- und zellreiches, ursprünglich an der Blutbildung teilnehmendes Gewebe faßt die Endgänge zu Lobuli zusammen. Zwischen den Lobuli liegt ein derbfaseriges, zellarmes Gewebe. Die Wandungen der Milchgänge bestehen aus Bindegewebe und elastischen Fasern, enthalte [illegible] Im Wamen, hof n [illegible] als k [illegible] und [illegible] *drüse.* [illegible] durch Sprossenb [illegible] en. Im Puerperit [illegible] end die jungfräuliche Mamma (r [illegible] sehnigweiße *Schnittfläche mit ein* [illegible] ergrüsserten gelbrötlich au [illegible] en das Bindegewebe ganz z [illegible] ersten Tagen, wie auch aus [illegible] welche mikroskopisch große [illegible] Diese letzteren sind phag [illegible] andern und die in dem gest [illegible] n. So bald das Sekret flie [illegible] in der Milch vorhandenen [illegible] leidenden Epithelien.

Nach Abschluß der Laktationsperiode bilden sich die einzelnen Lobuli wieder zurück, die Drüse als Ganzes verkleinert sich. Die Läppchen bestehen schließlich wieder allein aus den Drüsenendgängen.

2. Leichenveränderungen

besonderer Art fehlen.

3. Mißbildungen.

Sie stellen zum Teil Fehl- oder Hemmungsmißbildungen dar. So z. B. die Amazie, Fehlen der Mamma, meist doppelseitig, zuweilen mit Agenesie der Ovarien verbunden, und die infantile Mamma, *Hypoplasie der Mamma bei mangelhafter Entwicklung derselben in der Pubertät, bei Infantilismus der übrigen Geschlechtsorgane.*

Die Mikrothelie, abnorm kleine Warzen, die Mammilla plana (Flachwarze [illegible] *stört* [illegible] es au [illegible] komm [illegible] der [illegible] astie) beobachtet werd [illegible] en. Symmetrische warzl [illegible] als verkümmerte überz [illegible] egten Milchdrüsen können auch Milch produzieren.

Endlich kommen Zersprengungen und Abschnürungen eines oder einiger Lobuli vor, besonders gern nach der Achselhöhle zu (Mammae aberratae).

4. Ernährungsstörungen.

[illegible] nach Eintritt der Menopause eine [illegible] nicht durch Einlagerung von [illegible] überkompensiert, so wird der [illegible] ndet sich Schwund der Lobuli, [illegible] lactiferi unter starker Zunahme [illegible] gelbweiße Streifen sehr deutlich [illegible] des Mammabindegewebes.

Präsenile Atrophie wird auch nach Kastration beobachtet. Das Vorkommen einer [illegible] Inaktivitätsatrophie wegen des durch Generationen nicht mehr fortgesetzten Stillgeschäftes wird bestritten.

Kontraktionen der Tuben oder durch Blutungen in das Eibett unterstützt. Durch die entstehende Öffnung kann das ganze Ei herausgeschlendert werden.

Diese Zerstörung der Tubenwand bis zur Serosa findet eigentlich in allen Fällen von Tubengravidität statt (verborgene Ruptur, *Aschoff*). Daß es nicht immer zu einer sichtbaren Ruptur kommt, liegt daran, daß die gefährdete Stelle durch eine Art entzündlichen Exsudats der Serosa überdeckt wird. Die Organisation derselben führt zur Bildung einer förmlichen Schutzplatte über der gefährdeten Stelle.

Die wichtigsten Folgen des Tubenabortes und der Tubenruptur sind die Blutungen, die besonders bei der letzteren leicht tödlich sein können. Die Bauchhöhle füllt sich mit großen Mengen gerinnenden Blutes. Bei dem Tubenabort pflegt die Blutung langsamer zu verlaufen. Das Blut tritt zum Ostium abdominale heraus und umhüllt förmlich die Tube und senkt sich in den Douglas (Haematoma retrouterinum). Durch Organisation der Blutergusse kommt es zu Verwachsungen und Verschluß der Tube.

In relativ seltenen Fällen geschieht die Dehnung bzw. Durchbrechung der Tube so langsam, daß die Frucht am Leben bleibt oder doch erst in späteren Monaten abstirbt. Das ganze Ei kann dabei in die Bauchhöhle wandern (sekundäre Abdominalschwangerschaft). Das Ei kann platzen, das Kind frei zwischen den Darmen liegen. Völliges Reifwerden ist selten. Meist stirbt das Kind früher ab und wandelt sich, falls nicht seine Bestandteile allmählich durch Rektum, Blase, Vagina entfernt worden sind, durch Einlagerung von Kalksalzen in ein Lithopädion um.

Sehr charakteristisch ist die Ausbildung einer typischen Decidua uterina während der Tubengravidität. Diese deziduale Haut wird häufig in der ersten Zeit der Schwangerschaft ausgestoßen und kann den Verdacht auf Extrauteringravidität lenken.

Die [illegible] sind wahrscheinlich verschieden [illegible] als solche angeführt. Es kommen [illegible] ch Entwicklungsstörungen anderer [illegible] doch nach neueren Untersuchunge[illegible] alten im faltenreichen ampullaren [illegible] rüsenartigen Gangsystemen [illegible] werden (Lit. *Höhne*). Schließlich ist auch Störungen der Eientwicklung zu denken s. *Werth*).

B. Die Placenta praevia. Das Ei gelangt bei seiner Wanderung und Einnistung über die Korpushöhle hinaus. Je nach dem Ort, wo das Ei zur Ansiedlung gelangt, muß man verschiedene Formen unterscheiden. Sitzt das Ei mit seiner Plazenta im wesentlichen in der Korpushöhle und nur zu einem kleinen Bruchteil in dem Isthmus, so sollte man von Placenta praevia simplex oder tiefem Sitz der Plazenta sprechen. Kommt das Ei so tief zur Ansiedlung, daß bei der Einnistung der ganze Isthmus verbraucht wird, so muß man von Placenta praevia isthmica (Fig. 474 und 475) sprechen, und wird schließlich auch die Zervix zur Plazentarbildung mit herangezogen, so würde eine Placenta praevia cervicalis vorliegen.

Auch hier sind es die anatomischen Verhältnisse, welche allein die Eigentümlichkeit der Placenta praevia verstehen lassen. Die Isthmusschleimhaut nimmt noch an der Deziduabildung, aber in weit geringerem Maße als die Korpusschleimhaut teil, die Zervixschleimhaut nur auf den Faltenhöhen, sehr selten in ausgedehnterem Maße. Je tiefer die Einnistungsstelle zu liegen kommt,

Herde. Diese setzen sich aus einem an Riesenzellen und Pseudoxanthomzellen reichen Granulationsgewebe zusammen.

Die Phthise der Mamma ist nicht so selten. Es entwickeln sich härtere Knoten in der Brustdrüse, welche Verdacht auf Geschwülste erwecken können. Diese bestehen auf Durchschnitten aus glasigem, schwammigem Granulationsgewebe, welches verkäsen und zu Höhlenbildungen (Kavernen) in der Mamma Veranlassung geben kann. Von den primären Herden aus entwickeln sich Fistelgänge, welche die Drüse durchsetzen, die Haut unterminieren und dieselbe schließlich durchbrechen. Die Fistelöffnungen umsäumen sich mit blassen, schwammigen, torpiden Granulationen und entleeren dünnflüssigen Eiter. Die axillären Lymphknoten schwellen an, können auch verkäsen und durch die Haut durchbrechen.

Fig. [illegible] [illegible] Mamma [illegible]

Bemerkenswert ist die gelegentliche Kombination von Phthise und Karzinom [illegible]. Hier kann sowohl die Phthise sekundär von außen der [illegible] aufgepfropft oder [illegible] im Karzinom entstanden sein, als auch das Karzinom eine schlummernde Phthise der Mamma aktiviert haben. Man denkt auch an eine retrograde Infektion des Karzinoms von [illegible] Achsellymphknoten aus [illegible].

[illegible] sieht man in frühen Stadien die Entwicklung der Tuberkel in [illegible] Granulationsgewebe [illegible] Fig. [illegible] [illegible]

3. Störungen der Einnistungs- und Dehnungsperiode.

a) Die wichtigste Störung der Einnistungsperiode ist der Abort (Fig. 476). Unter Abort wird die Unterbrechung der Schwangerschaft vor der 16. Woche verstanden. Er unterscheidet sich von der Frühgeburt im wesentlichen dadurch, daß das Ei als Ganzes ausgestoßen zu werden pflegt, während bei letzterer die Frucht den Eihüllen voraus geht (Lit. *Benthin*). Die Plazentarstelle wird dabei durch Blutung zertrümmert, das Ei samt Häuten von der Uteruswand durch Blutungen gelöst und nach außen entleert. Seltener bleibt bei ganz jungen Eiern die ganze Dezidua im Zusammenhang, so daß sie als dreizipfliger Sack ausgestoßen wird. Das etwa in der Korpushöhle liegen gebliebenene und von geronnenem Blut eingehüllte Ei wird als Blutmole bezeichnet, bei allmählicher Entfärbung des Blutes als Fleischmole. Die durchbluteten Eimassen können allmählich in den Zervikalkanal vorgetrieben werden (Zervikalabort). Um einen aus den Geschlechtswegen entleerten Blutklumpen als Abortivei zu diagnostizieren, bedarf es des makroskopischen oder mikroskopischen Nachweises der Eihüllen, insbesondere der Zotten, da die Frucht oft zerstört oder verkümmert sein kann. Stirbt ein Fetus in einer Abortus ab, so kann er durch Resorption des Fruchtwassers ganz platt gedrückt werden (Fetus papyraceus).

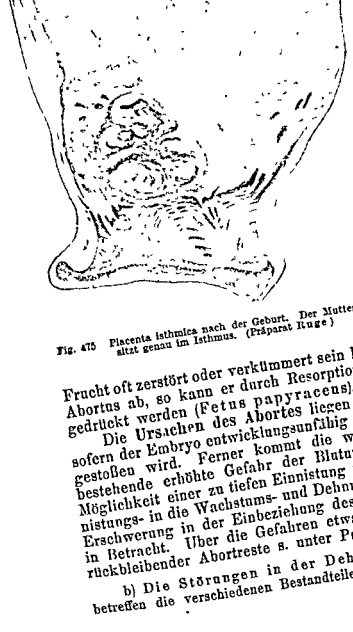

Fig. 475 Placenta isthmica nach der Geburt. Der Mutterkuchen sitzt genau im Isthmus. (Präparat Ruge.)

Die Ursachen des Abortes liegen entweder in dem Ei selbst, insofern der Embryo entwicklungsunfähig ist und das mangelhafte Ei ausgestoßen wird. Ferner kommt die während der Schleimhautspaltung bestehende erhöhte Gefahr der Blutung bei Blutdrucksteigerung, die Möglichkeit einer zu tiefen Einnistung und die beim Übergang der Einnistungs- in die Wachstums- und Dehnungsperiode sich etwa einstellende Erschwerung in der Einbeziehung des Isthmus in die Eikammerbildung in Betracht. Über die Gefahren etwaiger in der Gebärmutterhöhle zurückbleibender Abortreste s. unter Puerperalfieber.

b) Die Störungen in der Dehnungs- und Wachstumsperiode betreffen die verschiedenen Bestandteile der Eihüllen und die Frucht selbst.

zell- und faserreichen Bindegewebes umsäumt werden, welches sich sowohl von dem lockeren lobulären, wie von dem kernarmen interlobulären Bindegewebe unterscheiden läßt (*Benecke, Berka*). Die Drüsen zeigen meist eine deutliche zellige Tunica propria; b) in das Fibroadenoma intracanaliculare. Hier überwiegt mehr das Bild der Drüsenausführungsgänge, deren bindegewebige Scheiden sich polsterartig in das Lumen vorwölben und dasselbe so zu einem unregelmäßig verzerrten Spalt verändern, dessen zierliche Querschnittsbilder dieser Geschwulst das charakteristische Gepräge geben.

Das an dem Aufbau der Geschwülste beteiligte Bindegewebe kann ödematösen, myxomatösen, lipomatösen Charakter annehmen, wodurch weitere Unterabteilungen, (Adenomyxofibrom, Adenolipofibrom) geschaffen werden. Auch sarkomatöse Strukturen werden beobachtet (Adenofibrosarkom). Dabei kann es zu Metastasen des sarkomatösen Anteils kommen (*Prym*). Kommt es dabei zu besonders starker Entwicklung faltiger Erhebungen in die sich zystisch erweiternden, epithelbekleideten Hohlräume, so daß ein blätteriger Bau der Wandungen entsteht, so spricht man von Cystadenosarcoma phyllodes.

Bemerkenswert sind die gelegentlich in den Geschwülsten zu beobachtenden Veränderungen des Epithels. Dasselbe wird auffallend hoch und breit, die freien Enden sind kolbig verdickt, die Kerne lockern ihr Chromatingerüst, das ganze Epithel bleibt auffallend blaß im gefärbten Präparat Doch sind die Zellen unter sich gleich, frei von gröberen Atypien, so daß diese Bildungen keineswegs als beginnendes Karzinom gedeutet werden dürfen. Da gelegentlich eine auffallend langspindelige muskelzellenähnliche Tunica propria, ähnlich denjenigen der Schweißdrüsen beobachtet wird, so wird an mißbildete Schweißdrüsenformationen als Bestandteile dieser Fibroadenome gedacht (*Krompecher*). Jedenfalls sprechen diese Befunde für eine eigenartige Differenzierungsfähigkeit des Adenomkeimes. So sind in solchen Fibroadenomen auch richtige Plattenepithelhaufen, förmliche Cholesteatome (*Konjetzny*) beobachtet worden.

Die gewöhnlichen Fibroadenome sind gutartige Geschwülste. Rezidive werden durch das Wachsen anderer bereits angelegt gewesener Knoten vorgetäuscht.

b) Die reinen Adenome.

Sie sind selten und kommen vor

a) als solide Adenome, den Fibroadenomen nahestehend, nur durch das vorwiegende Wuchern der Drüsen, welche im wesentlichen die Geschwulst zusammensetzen, ausgezeichnet.

b) als Cystadenoma papilliferum. Das sind zystische Geschwülste mit Bildung feinwarziger Erhebungen an der Innenfläche, die mit Zylinderepithel ausgekleidet sind. Aus ihnen können sich Karzinome entwickeln. Sie leiten über zu der dritten Gruppe

c) der Zysten.

Außer den Blutzysten, den aus Abzessen hervorgehenden Zysten, den Milch- und Butterzysten, welche alle nicht zur Gruppe der echten Geschwülste gehören, wurden oben bereits die Involutionszysten bei alten Frauen erwähnt. Wahrscheinlich handelt es sich dabei nicht immer um ungenügende [illegible] sondern auch um ein stärkeres Hervortret[illegible] Zystenbildungen. Jedenfalls können solc[illegible] bei alten Leuten häufig gefunden werden [illegible] jahrzehnten auftreten. Es entwickeln sich meist [illegible] gelegentlich einen Krebs vortäuscher[illegible] die nicht ausschälbar sind und beim

Pemphigus syphilitus, syphilitische Hypertrophie der Milz und Leber, Pneumonia alba, Dubois'sche Abszesse des Thymus).

3. Störungen der Fruchtwasserbildung (*Saltykow*) können sich äußern in zu starker Bildung (Hydramnion) und zu geringer Bildung (Oligohydramnion). Die Ursachen sind nicht bekannt. Akutes Hydramnion findet sich bei eineiiger Zwillingsschwängerschaft mit Hydrops, Herz- und Nierenhypertrophie des einen Zwillings.

4. Nabelschnur. Dieselbe ist durchschnittlich 50 cm lang. Sie kann zu kurz oder zu lang sein. Sie kann zu stark gedreht sein, kann stärkere Vorsprünge bei Schleifenbildung der Gefäße besitzen (falsche Knoten), kann den Fetus umschlingen, echte Durchschlingung zeigen. Die Insertion kann mehr nach dem Rand zu liegen (Insertio marginalis) oder in den dünnen Eihäuten (Insertio velamentosa). Es kann eine Arterie fehlen. An den Gefäßen kommen syphilitische Veränderungen vor.

4. Eihäute und Plazenta. Bei ungenügender Anheftung der Reflexa an die Vera kann es zu längerdauernder Sekretion der Vera kommen (Hydrorrhoea gravidarum s. oben). Ist die Vera sehr gering entwickelt, besitzt sie keine Spongiosa, so heften sich die Eihäute sehr fest an (Adhärenz der Eihäute, Placenta accreta (*M. B. Schmidt*). Die reife Plazenta stellt einen ca. 550 g schweren, 3 cm dicken, 15 cm breiten Kuchen dar. Sie zeigt sehr häufig Mißbildungen, unter denen besonders zu nennen sind: die Placenta membranacea, häufige Abschnitte innerhalb der Plazenta, wo die Zottenbildung ausgeblieben oder gleichmäßig dünn ist, Placenta duplex oder triplex bei Zerlegung derselben in zwei oder drei Abschnitte, Placenta arcuata (*Hufeisenplazenta*), *Placenta succenturiata* (*Absprengungen* kleiner Plazentarteile), Placenta spuria (sogenannte Reflexaplazenta, Erhaltenbleiben von Zotten am Chorion laeve), Placenta marginata extrachorialis, wenn die Eihäute etwas entfernt vom Rande ansetzen, Placenta circumvallata, wenn dieser Rand wallartig erhaben ist Die Bezeichnung Placenta marginata wird nicht einheitlich von den Autoren gebraucht. Manche verstehen darunter eine Umwandlung des Plazentarandes in einen derben Fibrinstreifen, die mit zentraler Verschiebung der Ansatzstelle der Eihäute verbunden sein kann, aber nicht muß. Richtiger ist es, nur dann von Placenta marginata zu sprechen, wenn der Ansatzrand der Eihäute zentralwärts verschoben ist, so daß der Rand der Plazenta extrachorial liegt und von Decidua basalis bedeckt wird (*Sfameni*). Die Ursache der Placenta marginata und circumvallata wird in Wachstumsstörungen der Plazenta während der Einnistungsperiode (fehlerhafte, sog. extrachoriale Entwicklung des Randzottengebietes in die umgebende Decidua vera hinein, Inkongruenz zwischen Wachstum der Plazenta und Steigen des intraovulären Druckes zu oberflächlicher Einistung des Eies) gesucht. Im Gegensatz zu der normalen Plazenta hören die größeren Gefäße der fetalen Seite der Plazenta nicht am Plazentarrande, sondern an der Abgangsstelle des Chorion auf (*R. Meyer*).

Unter den Zirkulationsstörungen ist am [illegible] Plazentainfarkt. Er tritt in Form weißgelber, meist der basalen [illegible] weit in den Plazentarraum hineinreichender [illegible] Herde kommen vor. Mikroskopisch besteht [illegible] durch Wucherung der Epithelien miteinander verschmolzenen Zotten [illegible] welche entweder allein den ganzen Infarkt ausmachen oder wie eine Art Kapsel eine zentrale geronnene Blutmasse umgeben. Es handelt sich um die Folgen einer Störung des intervillösen Kreislaufes, indem die Zotten, nicht mehr durch den Blutstrom bewegt, zusammensintern oder ein plötzlicher Blutguß das Zottengewebe auseinandertreibt, welches sich dann wie eine Schale um die gerinnende Blutmasse legt. Diese Zirkulationsstörungen sind Folgen von Verlegungen oder Zerstörungen der venösen und arteriellen mütterlichen Gefäße durch die einwachsenden fetalen

Dasselbe entwickelt sich im vierten und fünften Jahrzehnt in Gestalt eines auffallend harten, unscharf begrenzten Knotens. Derselbe ist gegen das übrige Mammagewebe wenig oder gar nicht verschieblich. Sehr charakteristisch ist eine bei manchen Frauen relativ früh eintretende Einziehung der Mammilla. Bei längerem Bestand dringt die Geschwulst gegen die Haut empor. Dieselbe wird über der Geschwulst schwer verschieblich, endlich mit ihr fest verlötet und von der Geschwulst selbst infiltriert. Die krebsig infiltrierte gespannte Haut erhebt sich in Gestalt derber, flacher oder gewölbter Höcker über die Oberfläche. Schließlich kommt es zu Durchbrechungen und Geschwürsbildungen. Wird keine operative Entfernung der Geschwülste vorgenommen, so können dieselben in der Haut weiter vorschreiten und große Flächen des Thorax bretthart infiltrieren (Carcinome en cuirasse). Andererseits können die Geschwulstmassen in Form eines Pilzes aus der Brust herauswachsen. Die freigelegten Gewebe werden leicht infiziert, verfallen auch leicht der Nekrose, verjauchen, zerfallen und es entstehen tiefgreifende kraterförmige Geschwülste. Besonders wichtig ist das Verhalten der axillären Lymphknoten, welche schon bei sehr geringer Entwicklung der Krebsknoten in der Mamma krebsig infiltriert sein können. Sie sind vergrößert, auffallend hart und können zu periglandulären Geschwulstbildungen mit Perforation der Haut usw. führen. Auch die infra- und supraklavikulären Lymphknoten, die Pleuren, die andere Mamma werden infiziert. Besonders wichtig sind die gerade bei Mammakarzinomen beobachteten generalisierten oder auch vereinzelten Metastasen im Knochensystem, die noch jahrelang nach Exstirpation des Primärtumors zur sichtbaren Entwicklung gelangen können. Seltener sind Metastasen in den übrigen Organen.

Nach dem makroskopischen Verhalten kann man zwei große Gruppen: schnell wachsende, mehr weiche und langsam wachsende harte Krebse unterscheiden. Doch gibt es fließende Übergänge zwischen beiden, ja in der Entwicklung derselben Geschwulst gibt es wechselnde Perioden und bei langsam wachsendem Krebs der Brustdrüse können die Metastasen schnell wachsenden Charakter zeigen. Dem entsprechen auch die wechselnden Bilder des makroskopischen Durchschnittes. Die weichen Tumoren sind markig weiß, lassen sehr leicht reichlichen Krebssaft abstreichen, die harten Tumoren sehen narbenartig aus, strahlen in narbenartigen Zügen in die Umgebung aus. Sitzt ein solcher narbenartiger Krebsknoten gerade im Gebiet der Ductus lactiferi, so wird die Einziehung der Warze verständlich. Die harten Krebsknoten zeigen oft eine zierliche, gelbweiße, streifen- und fleckenförmige Zeichnung. Bei Druck entleeren sich an diesen Stellen würmchenartige, weiche Geschwulstmassen. Als Übergangsformen zwischen den harten und weichen Krebsformen finden sich solche Knoten, wo das Zentrum mehr eine derbe narbige, die Peripherie mehr eine weiche, markige Beschaffenheit aufweist. Aber selbst die weichen Formen lassen beim Betasten mit dem Finger die Verhärtung gegenüber der normalen Konsistenz der Mamma erkennen. Oft lassen sich durch das Gefühl, manchmal auch mit dem Auge auf Durchschnitten, welche den Musculus pectoralis mitgetroffen haben, die karzinomatösen Infiltrationen der großen Lymphgefäße bis in die Muskulatur hinein verfolgen.

Die mikroskopische Untersuchung bestätigt erst recht die Existenz zahlreicher Übergänge zwischen den verschiedenen Krebsformen. Man pflegt nach dem Überwiegen der einzelnen Krebsstrukturen folgende Arten zu unterscheiden:

a) Carcinoma medullare, welches nach der spezielleren Anordnung der Krebs-

zuweisenden entzündlichen Gefäßwandveränderungen werden in ihrer spezifischen Bedeutung neuerdings angezweifelt (*Simmonds*). Phthise kommt als tuberkulös-käsige Entzündung der mütterlichen Decidua basalis und Decidua vera, aber auch als Tuberkulose der Zotten, als käsig Herde des Chorion vor (*Schmorl*, *Koehel* und *Lenz*). Die Häufigkeitszahlen für die phthisische Infektion der Plazenta bei manifest phthisischen Müttern schwanken zwischen 70 und 85%.

Von den Geschwülsten sind zu nennen: isolierte Zottenhypertrophie, Fibrome, Angiofibrome, Myxome, Zysten am Amnion. Besonders wichtig ist die Blasenmole (*Marchand*). (Fig. 478.) Hier handelt es sich um eine makroskopisch erkennbare Vergrößerung der einzelnen Zotten, welche als durchsichtige beerenförmige Gebilde an feinsten Stielen am Chorion hängen. Mikroskopisch bestehen sie aus ödematösem Zottengewebe. Der epithelisle Überzug der Zotten befindet sich in einem Stadium erhöhter Wucherung, so daß oft die ganze Zotte von

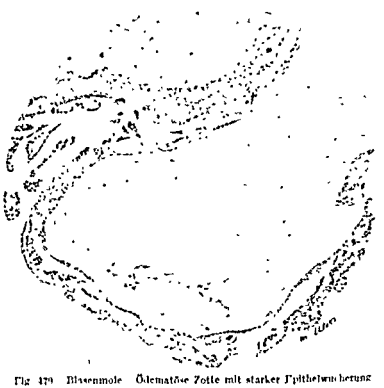

Fig. 479. Blasenmole. Ödematöse Zotte mit starker Epithelwucherung.

unregelmäßigen Zellhaufen, ähnlich den Zellsäulen, umsäumt ist (Fig. 479). Die

4. Störungen in der Geburtsperiode.

Auf die rein mechanischen, durch die Lage des Kindes oder Abnormitäten des Beckens, durch Schwäche der Muskulatur oder Geschwülste des Uterus bedingten Erschwerungen der Geburt (Analyse derselben s. bei *Sellheim*) kann hier nicht eingegangen werden. Sie bieten bezüglich der Geschlechts-

tien noch das Bild des medullären Krebses vorherrscht. Es unterliegt keinem Zweifel, daß der Szirrhus nichts anderes als ein ausheilender, vernarbender, medullärer Krebs ist. Je langsamer der Krebs wächst, um so leichter wird er in den älteren Abschnitten zur Vernarbung kommen. Die ältesten Teile sind die zentralen, denn der Krebs wächst von einem Punkte aus peripherwärts Trotz starker Vernarbung im Zentrum können die von der Peripherie in die Lymphbahnen eingebrochenen Krebsmassen zellreiche Metastasen in den Lymphknoten usw. erzeugen, die sich schon makroskopisch als weißliche Einlagerungen in die Randschichten der Lymphknoten erkennen lassen

Besondere seltene Formen stellen das **Psammokarzinom** und der **Gallertkrebs** (Fig. 466) dar. Auch gibt es Übergänge zu **Plattenepithelkarzinomen**, die



Fig 466 Gallertkrebs der Mamma Um die Krebszellenhaufen Anhäufung von blaßblaugefärbtem Schleim In dem Krebs Reste der normalen Drüsengänge Hämatoxylin Färbung.

nichts Auffälliges haben, da ja das Drüsenepithel besonders das krebsige Drüsenepithel sich nach hin differenzieren kann. Auch Karzino-Sarko matöser Gerüstsubstanz bzw. karzinomatösen n nebeneinander, werden beobachtet (*Perier*).

Die gerade für den Brustdrüsenkrebs durch gröbere Parasiten, in diesem Falle Demo haben keine Bestätigung erhalten (*Orth*) Ehe der Parasiten in Betracht.

b) **Karzinome der Brustwarze und des Warzenhofes.** Sie treten als verhornende Plattenepithelkrebse oder von den Drüsengängen ausgehende Zylinderepithelkrebse auf. Beide sind selten. Häufiger ist

größter Vorsicht zu stellen. Die dafür angeführten Verfettungen der Nierenepithelien sind nichts anderes als ein physiologischer Ausdruck der allgemeinen Fettmast der Schwangeren, die sich auch in einer stärkeren Verfettung der Leber äußert. Es müssen schon degenerative Zerfallserscheinungen, richtige Nekrosen an den Nierenepithelien und den zentralen Abschnitten der Leberläppchen und reaktive Erscheinungen am Gefäßbindegewebe hinzutreten, wenn man von Schwangerschaftsnephritis und -hepatitis sprechen will. Besonders hohe Grade der Leberschädigung finden sich bei der auf giftige Stoffwechselprodukte zurückgeführten akuten gelben Leberatrophie (s. dieselbe). *Auf solche Änderungen des Stoffwechsels deutet auch die Schwangerschaftsreaktion von Abderhalden hin.* Sie zeigt an, daß die in das mütterliche Blut eintretenden fetalen [illegible] auf den Abbau dieser [illegible] im Sinne eines anaphylaktischen Anfalles bilden. Auch für die sonstigen Graviditätsintoxikationen z. B. das Erbrechen in den Frühstadien der Schwangerschaft (2.—3. Monat), für die Schwangerschaftshämoglobinämie werden plazentare Stoffe als auslösende [illegible] Änderung der Drüsen mit innerer Sekretion, [illegible] Hypophyse durch Wucherung der Hauptzellen [*Erdheim*], Verbreiterung der Nebennierenrinde durch Wucherung der Glomerulosa mit gleichzeitig erhöhter Lipoidspeicherung in der Fasciculata [*Landau, Sternberg*], Hyperämie und vermehrte Kolloidbildung in der Schilddrüse, Atrophie des Thymus [wenigstens bei Tieren, *Fulci*] während der Schwangerschaft, s. die betreffenden Kapitel der speziellen pathologischen Anatomie.

Auf die vermehrte Tätigkeit des Hypophysenvorderlappens werden die an Akromegalie erinnernden Wachstumserscheinungen am Becken, am Schädel *und an den Extremitäten mancher Schwangeren zurückgeführt.* Die Vergrößerung der Hyphophyse kann durch Druck auf das Chiasma Sehstörungen und sonstige zerebrale Symptome bedingen. Die Rindenveränderung der Nebenniere ist eine Begleiterscheinung des veränderten Cholesterin- und Cholesterinesterstoffwechsels der Schwangeren überhaupt. Die strumöse Entartung der Schilddrüse soll gewissen an Myxödem erinnernden Stoffwechselstörungen in der Haut der Graviden zugrunde liegen. Auf eine relative Insuffizienz der Epithelkörperchen gegen den gesteigerten Kalkstoffwechsel (Abgabe von Kalk an das Skelett der Fetus) führt man die Schwangerschaftstetanie, auf eine relative *Insuffizienz* des Nebennierenmarkes die Pigmentierungen der Haut der Schwangeren (Chloasma gravidarum) zurück. Die puerperale Osteomalazie wird mit einer erhöhten Tätigkeit der Ovarien, und zwar der interstitiellen Drüse in Zusammenhang gebracht. Die in solchen Fällen gefundene Hyperplasie der Epithelkörperchen wird als eine kompensatorische angesehen. Welche Rolle die Mamma als Drüse mit innerer Sekretion in der Schwangerschaft spielt, ist schwer abzuschätzen. Man hat an Beziehungen derselben zur Eklampsie gedacht. Neben Vergrößerung der Brustdrüse beobachtet man gelegentlich eine Hypersekretion der Schweiß- und Talgdrüsen in der Achselhöhle (Lit. *Seitz*). Im Puerperium finden an den verschiedenen genannten Drüsen Rückbildungsvorgänge statt, am Thymus eine weitgehende Restitution (wenigstens bei den Tieren (*Fulci*)

Eine wichtige Störung der Geburtsperiode sind die Zerreißungen der Geburtswege (W. A. *Freund*, Lit. *Vogelsberger*), die zum Teil spontan auftreten (Lit. *Bauereisen*) und dann am häufigsten *im Gebiet des Isthmus* sitzen. Oberflächliche Risse finden sich sehr häufig an der Zervix. Auch die infolge der Schwangerschaften und Geburten eintretenden Spaltbildungen der Symphyse verdienen Beachtung (*Loeschke*).

Spongiosa und basale Schicht. Die Kompakta besteht aus stark geschwollenen, eng aneinander gepreßten, daher fast plattenepithelähnlichen, sehr durchsichtigen, beinahe an Pflanzenzellen erinnernden Bindegewebszellen, welche einen färbbaren, schön ovalen Kern mit feinem Chromatingerüst besitzen. Diese Zellen werden als mütterliche Deziduazellen bezeichnet. Durch die an Lymphozyten und Leukozyten reiche Kompakta ziehen die Drusenausführungsgänge zur Oberfläche. Die Spongiosa wird von den stark erweiterten mittleren Drüsenabschnitten gebildet. Dieselben zeigen zierliche echte Papillenbildung. Die Drüsenepithelien sind gequollen, durchsichtig, reich an Glykogen. Die basale Schicht enthält die wenig veränderten Drusenfundi. Die dezidnale Reaktion beschränkt sich unter normalen Verhältnissen auf das Corpus, ist im Isthmus viel schwächer, in der Cervix nur in etwa 1/4 aller Fälle entwickelt.

In diese Schleimhaut senkt sich das befruchtete Ei ein, indem es durch das Epithel in die Kompakta eindringt (*Teacher*). Sobald die Eihäute entwickelt sind, zeigt sich folgendes Bild (Fig. 468). In einem ovalen Spalt der Kompakta liegt das Ei, dessen Zotten überall die Kompakta berühren. Die Zotten bestehen aus einem zarten Bindegewebegerüst mit sternförmigen Zellen und sind mit einer epithelialen Zellage, dem Ektoblast, bedeckt. Letzteres, ursprünglich einschichtig, sondert sich allmählich in zwei Zelllagen, eine untere, mit deutlichen Zellgrenzen versehene, sehr glykogenreiche kubische Zellschicht (Langhansche Schicht), und eine diese überziehende, mit zahlreichen eingestreuten Kernen versehene, mit Fettkörnchen dicht durchsetzte syncytiale Protoplasmaschicht (Syncytium) (Über die Fermente und den fermentativen Auf- und Abbau in der Placenta, soweit er mit morphologischen Methoden nachweisbar ist, s. *Frank*). An der Spitze der Zotten, wo dieselben gegen die Wandungen der Kompaktaspalte gerichtet sind, wuchern die beiden Zellagen und bilden sogenannte Zellknospen oder Zellsäulen, ein dichtes Gemisch Langhansscher Zellen und syncytialer Protoplasmahaufen. Wo diese fetalen Epithelien (Chorionepithelien) die

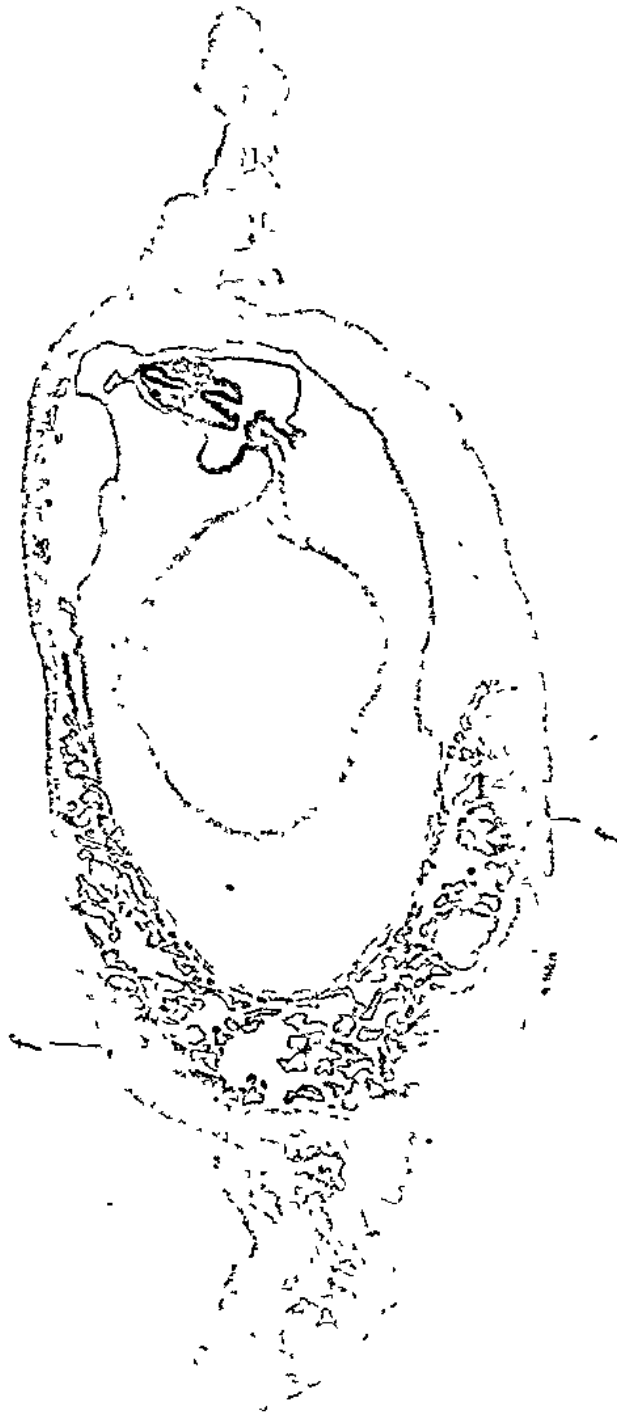

Fig. 468. Menschliches Ei ca. 14 Tage alt. Rechts der Embryo mit Amnion, daran nach links hängend der Dottersack. Am Chorion, der Embryonalanlage gegenüber die Entwicklung der Zotten. Bei Einwandern der fetalen Zellen in die mütterliche Deziduа. Das ganze Ei liegt in der Kompakta. Links und rechts und unterhalb des Eies Drüsen der Spongiosa.

Fig 482. Fall von Chorionepitheliom Typische Langhansche Zellhaufen von syncytialen Bändern durchsetzt und umsäumt in einem erweiterten Gefäß der Uteruswand.

Fig 483 Ganz kleine Lungenmetastasen eines Chorionepitheliums Fetale Zellen in der Wand der Lungenarterie. Fibrinexsudat in den angrenzenden Alveolen

zenta im Verhältnis zur Korpuswand ihre richtige Größe erlangt hat, d. h. wenn sie einen ungefähr, aber nicht ganz dem Längs- und Breitendurchmesser der Korpushöhle entsprechenden *Querdurchmesser erreicht* hat.

An die Einnistungsperiode schließt sich die **Wachstums- und Dehnungsperiode** an, bei welcher, um dem Fetus genügend Raum zu schaffen, Plazenta samt Uteruswandungen in **gleichem** *Tempo wachsen bzw. eine gleichzeitige Dehnung* erfahren und in welcher besonders der **Isthmus**, welcher bei der normalen *Plazentation unberührt bleibt*, **durch allmähliche Eröffnung in das Eikammergebiet einbezogen wird**, indem die Reflexa mit der *Isthmusschleimhaut* bis nahe an das Orif. int. hist. verklebt. Der eigentliche Zervix-

Isthmus wird zum sogenannten unteren Uterinsegment (*Aschoff*).

3. **Die Periode der Fruchtausstoßung.** Diese Ausstoßung wird unter dem Einfluß der Muskelkontraktionen ermöglicht, indem die gesamte Schleimhaut im Bereich der Spongiosa eine Trennung erfährt, da die feinen Bälkchen zwischen den Drüsen leicht zerrissen werden können.

4. **Die Involutions- und Regenerationsperiode.** Durch

Fig. 470. Frisch puerperaler Uterus. Oben die Reste der Spongiosa mit einer deutlichen Druse. Tiefer unten in der Muskulatur zahlreiche fetale Riesenzellen.

Reste zerrissener, abgestorbener Schleimhaut und etwa zurückbleibende Reste der Saugplatte zerfallen unter dem Bilde der fettigen Degeneration und werden mit den die Schleimhaut in großen Mengen durchwandernden und sie reinigenden Leukozyten als Lochien entfernt. Das [illegible] die Verfettung erhalten die zur Abstoßung bestimmten [illegible] gelblichen Farbento[illegible] [illegible]lichen Färbung Pla[illegible] (Fig. 470) gehen in [illegible] führenden Resten d[illegible] geht die völlige Regeneration der Schleimhaut samt Drüsen und Oberflächenepithel in wenigen Wochen vor sich (*Aschoff*).

Von den Veränderungen der in[illegible] kurz die Hypertrophie des Herzens [illegible] etwa $^3/_4$ % des Körpergewichts, die [illegible] *ders der Nebennierenrinde*, die sich [illegible]

b) Die Endometritis septica. Sie stellt die ernstesten Fälle der puerperalen Infektion dar und ist in erster Linie durch Streptokokken bedingt. Zunächst wird die Plazentarstelle, allmählich auch die übrige Wundfläche der Korpushöhle infiziert. Es treten schmutzig gelbliche, in der Leiche oft grünliche Färbungen der Uterusinnenfläche ein, welche gleichzeitig mehr trocken und brüchig wird, seiner eine schmierige Konsistenz annimmt. Besonders die unregelmäßigen Stümpfe der Plazentarstelle, welche die stehengebliebenen Gefäßpfeiler der Plazenta darstellen, zeigen ein mißfarbiges Aussehen. Durch Überstreichen mit dem Messer sind die trockenen mißfarbigen Stellen nicht zu entfernen. Die gelblich schmutzige Färbung kann, wie der Einschnitt lehrt, verschieden weit in die Tiefe reichen, 1—2 mm und mehr. Mikroskopisch zeigt sich die Innenfläche des Uterus, Makosareste und oberste Muskelschichten völlig nekrotisiert, von dichten Schwärmen

Fig 481. Endometritis septica. Nekrose der oberflächlichen Schichten. Einlagerung von Streptokokkenhaufen (blau) in die veränderte Gewebsschicht (Giemsafärbung) Reiche Leukozytenanhäufung im angrenzenden Gewebe

von Streptokokken durchsetzt (Fig. 481). An den Grenzen gegen das tote Gewebe findet sich im Myometrium eine dichte Zone leukozytärer Infiltration

An diese Endometritis septica können sich nun tiefer greifende, auf das Parametrium übergehende Entzündungen anschließen. Dieselben werden unterschieden als:

α) Metritis und Parametritis phlegmonosa, wenn die Mikroorganismen und die durch sie erzeugte eitrige Entzündung ganz diffus in dem Bindegewebe der muskulösen Uteruswand bis an das Parametrium fortschreitet. Es kommt zu einer sulzig-eitrigen Infiltration der Uteruswand und des parametralen Gewebes.

β) Metritis und Parametritis puerperalis lymphangitica. Die Lymphgefäße der Uteruswand und des Parametrium sind stark geschwollen, in gelbe Stränge verwandelt, mit geblichen eitrigen Massen gefüllt. Die Entzündung spielt sich in der Wand der Lymphgefäße ab, in deren Lichtungen sich die Mikroorganismen fortbewegen.

γ) Metritis und Parametritis puerperalis thrombophlebitica. Querschnitte durch die Uteruswand und die Parametrien zeigen die Anfüllung der Venen mit thrombotischen, zuweilen deutlich eitrigen Massen. Die Wan-

häute. Die Folge davon ist, daß das sich einnistende Ei keinen passenden Boden, wie etwa die Kompakta der hochgradig dezidual veränderten Uterusschleimhaut, vor sich findet, die dünne Schleimhautdecke bald zerfrißt und sich sein Bett in die Muskularis hineinwühlt (*Fäth, Aschoff*). In dem dehnungsfähigen ampullären Abschnitt geht das mehr flächenhaft vor sich, in der starren Pars isthmica gräbt das Ei einen halbmondförmigen, schließlich fast das ganze Lumen umgreifenden Spalt in die Muskelwand hinein (dissezierende Tubengravidität).

Aus diesem intermuskulären Sitz des Tubeneies ergeben sich ferner zwei wichtige Folgen: 1. die Einbeziehung relativ grosser für den Plazentarkreislauf gar nicht vorbereiteter Gefäße durch direkte Eröffnung seitens der fetalen Zellen, 2. die starke und mit dem Wachstum des Eies zunehmende Verdünnung der äußeren Muskellage und Serosa. Beide Folgen haben ihre besondere Bedeutung: die unregelmäßige Zerstörung der großen Gefäße führt früher oder später, oft erst bei besonderen Blutdrucksteigerungen (Heben schwerer Lasten, Springen, Lachen) zu Zerreißungen der Gefäße und blutiger Durchwühlung des Eibettes. Das Ei wird meist als Ganzes gelöst und durch Einriß der inneren Kapselfläche in das Tubenlumen befördert (innerer Kapselaufbruch, Tubenabort) (Fig. 472). *Das von Blut umgebene Ei*

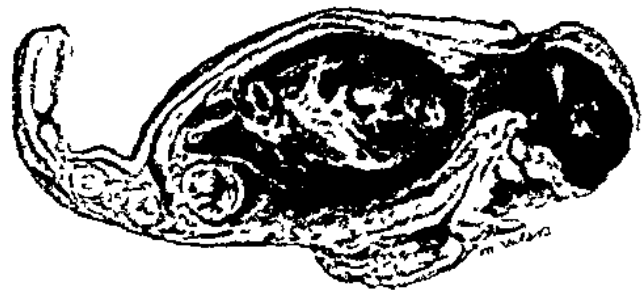

Fig. 472. Graviditas tubaria ampullaris. Inkompletter Abort.

Fig. 473. Graviditas tubaria isthmica. Frische Ruptur an der Plazentarstelle.

kann in der Tube liegen bleiben (Tubenmole, inkompletter Abort) oder wird durch Kontraktion der Tube langsam nach außen befördert (kompletter Abort). Diese Tubenaborte finden sich am häufigsten bei Einnistung im ampullären Teile und Anfang der Pars isthmica. Andererseits muß das Ei, wenn es sich weniger in der Fläche ausdehnen kann, wie in der Pars isthmica, die dünne äußere Muskelhülle leicht durchbrechen können (äußerer Kapselaufbruch, Tubenruptur) (Fig. 473). Aus dem Loch hängen die Plazentarzotten heraus. Das Einreißen der verdünnten Plazentarstelle wird durch die

wesentlichen der Begriff der „Selbstinfektion“, wie er vor allem von Ahlfeld vertreten wurde. Dieses Wort wird aber von den verschiedensten Seiten in ganz verschiedenem Sinne gebraucht. Es empfiehlt sich folgende Unterscheidung der bei der Gebärenden oder Wöchnerin möglichen Infektionen:

1. Spontane ascendierende Infektion mit endogenen Keimen, kurz [illegible]
2. [illegible] vorgerutene Infektion mit den in ihrer Scheide, oder an ihrer Haut, oder in ihrer Umgebung vorhandenen Keimen.
3. Artefizielle Infektion mit endogenen Keimen, d. h. eine von der geburtsleitenden Person verursachte Infektion mit physiologischen Scheidenkeimen auf Grund einer künstlich geschaffenen Disposition (z. B. Einlegen von Laminariastuften).
4. Artifizielle Infektion mit exogenen Keimen, d. h. eine von der geburtsleitenden Person verursachte Infektion mit Keimen der Außenwelt wichtigste und schwerste Form der Infektion).
5. Sekundäre [illegible] oder durch d[illegible]

Unter diesen Inf[illegible]

[illegible] venen häufig eintretenden Thrombosen. Betreffs der Genese derselben muß man beachten, daß sich bei älteren Frauen schon physiologisch in den Ästen des Plexus vaginalis, seltener in denjenigen der Venae spermaticae internae, kleinere Thromben als Folge der mit dem Alter zunehmenden Erweiterung derselben und entsprechenden Verlangsamung des Blutstromes entwickeln. Alle Momente, welche eine weitere Herabsetzung der Blutstromgeschwindigkeit in dem Venensystem begünstigen, wie stärkere Blutverluste bei der Geburt, Herzfehler, gezwungenes Liegen, begünstigen auch die Fortentwicklung dieser Thromben oder die Entstehung neuer Thromben (*Ferge, Zurhelle, Klein*). Jede ausgedehntere Thrombosenbildung wirkt aber nach zwei Richtungen ungünstig ein, sie stört die normale Lochialsekretbildung und begünstigt die Ansiedlung von Mikroorganismen und das Eindringen derselben in die vom Blutstrom ausgeschalteten Gefäßbezirke. So werden viele Thromben erst sekundär infiziert. Das Weiterwandern der Infektion im Gefäßrohr auf die nicht verschlossenen Abschnitte führt seinerseits zu neuen Thrombosen. Wie viel, oder richtiger gesagt, wie wenig von der Thrombose im Wochenbett als direkte Thrombose durch Infektion aufzufassen ist, muß in jedem Falle genau geprüft werden. *Gefährlich wird die Thrombose der Beckenvenen, wenn es zur Entwicklung* einer Thrombophlebitis septica kommt. Die gutartigen Thromben führen wohl zu gelegentlichen Verstopfungen kleinerer Lungenarterienäste durch verschleppte Embolie, seltener zur tödlichen Verstopfung der Hauptarterie. Letztere kommt am häufigsten durch losgelöste Thromben aus der Schenkelvene zustande. Diese entstehen meist unabhängig von der Beckenvenenthrombose und unabhängig von Infektion nicht nur bei Frauen im Wochenbett, sondern bei allen geschwächten und stillliegenden Kranken sehr leicht unterhalb des Ligamentum Poupartii infolge der Stromverlangsamung in dem betreffenden Abschnitt des peripheren venösen Gefäßsystems.

Die klinischen Bilder der einfachen und der *infektiösen Thrombosen* sind noch sehr wenig geklärt. Das gilt besonders für die sogenannte Phlegmasia alba dolens, die eine Kombination eines infektiösen thrombophlebitischen Ödems der Becken- und Oberschenkelvenen mit einem durch Kompression der letzteren bedingten reinen Stauungsödem sein soll (*Kroemer*).

um so größer wird daher die Gefahr, daß das eindringende Ei nicht mehr in der Schleimhaut Platz findet, sondern wie bei der Tubengraviditätt die Muskulatur aufspliittert. Bei den großen individuellen Schwankungen in der Ausbildung der dezidualen Reaktion werden diese Gefahren im einzelnen Falle größer oder kleiner sein. Je weniger deziduale Reaktion, um so größer ist die Adharenz der Plazenta als Folge der zu weitgehenden Schleimhaut- und beginnenden Muskelstörung (Lit *M. B. Schmidt*)

Ferner kommt hinzu, daß die seitliche flächenhafte Entwicklung der Plazenta auf um so größeren Widerstand stößt, je weniger dehnungsfähig das Lumen ist Der Isthmus und die Cervix uteri verhalten sich dabei ähnlich wie die Pars isthmica der Tube Die Plazenta wird halbröhrenförmig wachsen müssen und bei mangelnder Erweiterungsfähigkeit des Kanals eine förmliche Rückstauung, eine stärkere Ausbildung auf der abgespaltenen Kapsularis erleiden, da der Plazenta ein bestimmter Umfang zugeschrieben ist. Dadurch überdeckt die Plazenta den Geburtskanal in geringerem oder größerem Umfange, und man unterscheidet, je nachdem nur der Rand der Plazenta fühlbar ist oder die Plazenta teilweise oder völlig den Isthmus- oder Zervixkanal verlegt, eine Placenta praevia marginalis, partialis, totalis. Alle verschiedenen Formen können sich sowohl bei der Placenta praevia isthmica wie bei der Placenta praevia cervicalis entwickeln, doch ist die Neigung zur Bildung der Placenta praevia totalis um so größer, je tiefer die Plazenta sich entwickelt, je größer der Widerstand wird, der sich der flächenhaften Ausbreitung entgegenstellt.

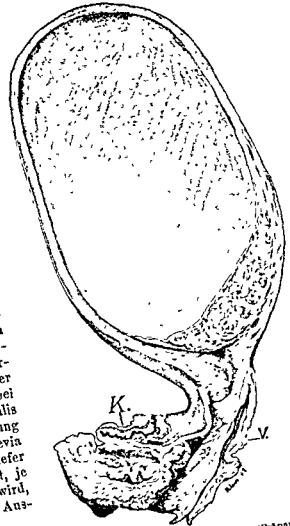

Fig 471 Placenta isthmica vor der Geburt (Präparat Ruge)

Die Gefahr der Placenta praevia liegt einmal in den Blutungen während der Schwangerschaft (Durchwachsung der Kapsularis seitens der Zotten, Plazentarverschiebungen in der Dehnungsperiode), vor allem aber in den Blutungen während und nach der Geburt, die in dem Sitz der Plazenta ihre Erklärung finden und aus dem sich nur langsam kontrahierenden Isthmus stammen müssen.

Die Ursachen für die zu weite Wanderung des Eies sind entweder in einem abnormen Befruchtungstermin oder in histologischen Veränderungen der Uterusschleimhaut zu suchen (*Nürnberger*).

Pathologie. 1. Mißbildungen. Regressive Ernährungsstörungen. Bartel u. Herrmann (*Keimdrüse bei Konstitutionsanomalien*), Mschr. f. Geburtsh. 33. 1911 [illegible] *weiblichen Geschlechtsorgane*, 2. Wien [illegible] Entw. 2. 1912. — Geist (*Senile Inv*[illegible] 1913. — Hegar, K. (*Infantilismus*, [illegible] 12. 1907. — Holstätter (*Sekundäre* [illegible] M. u. Chir. 16. 1913 — Kehrer (*Im*[illegible]*rmauner* (*Mißbildungen*), in Schwalbes *Keimdrüsen*), Beitr. z. path. Anat. 54. [illegible] *Müllerschen Gange*), Zschr f. Geburtsh. [illegible] 72. 1912 — [illegible] *Verkümmerung* [illegible] *zeitige Menst*[illegible] Beitr z Geb[illegible] 13 1909. — [illegible] Pick (*Hermaphro*[illegible]*ditismus*, Be[illegible] [illegible] Frankf [illegible] Zschr. f. Path. 3. 1909. — [illegible] — Walthard (*Ätiologie* [illegible] **Pathologie. 2. Auf**[illegible] [illegible]*brecht* u. Arzt (*Pseudon*[illegible] u. Logothetopulos (*E*[illegible] *Epitheliale Keime in Uter*[illegible] [illegible]*mann* (*Myometrium bei* [illegible] (*Adenofibrome des Lig rot*[illegible] New York 1900. — Düd[illegible] — Flensburg u Vestberg (*Ureteraizysten*, [illegible] (*Colpitis emphysematosa*), Erg d allg. Path. 8. 1[illegible] Volkmann 283. 1900. — F[illegible] [illegible] (*Adenomyosis*), Zbl. f Gy[illegible] [illegible] f. Geburtsh. 69. 1911 — [illegible] Gärdlund, *Kraurosis* [illegible] [illegible] f. Geburtsh. 34 1911 — Grieger (*Rhabdomyosarkome*), Diss med Gent 1912 — v. Gutfeld (*Regionäre Lymphdrüsen bei Carcinoma uteri*), Diss. med. Berlin 1913 — Halban u. Tandler, *Anatomie und Ätiologie der Genitalprolapse des Weibes*. [illegible] Path. 10. 1912. [illegible] — Hitsch- [illegible] 100. 1913 — [illegible] 11. — Jäger [illegible] *sperlia uteri*, [illegible] Mschr f. Ge- [illegible] Habilitation [illegible] n Veits H d. [illegible] — Meyer, [illegible] *Epithelwuche*[illegible] *im des* [illegible] *me im* [illegible] Veits [illegible] 3. — [illegible] 07. — [illegible] *Alters*- [illegible] *Uterusbaratr*- [illegible] br. f. Hilk 16. [illegible] (*Metropathia* [illegible] *n d. Myome* [illegible] *u Myosar*- [illegible] Reckling- [illegible] *hung*. Berlin [illegible] 1909. 22. — [illegible] 12. — Ders [illegible] *ushlutungen*, [illegible] *tulose*, Di-[illegible] *mom*. Berlin [illegible] *fetalen und kindlichen Uterus* Berlin 18[illegible] *Myometrium Erwachsener*, Zschr. f. Geb[illegible]

1. Die Dezidua kann durch allerlei Infektionen (bes. Gonorrhoe) entzündlich verändert sein oder durch toxische Einflüsse (angeblich auch durch Nephritis) geschädigt worden. Bei der schon durch die Eiceinnistung bedingten stärkeren defensiven Reaktion ist die Abgrenzung der Befunde gegenüber der Norm nicht immer leicht. Man wird besonders auf spezifische Zellreaktionen (Plasmazellen gegenüber der gonorrhoischen Infektion) zu achten haben. In solchen Fällen kann es zu einer stärkeren Sekretion seitens der erkrankten Dezidua kommen (Hydrorrhoea gravidarum decidualis). Besonders hohe Grade dieser Hydrorrhoea sind bei der ätiologisch noch ungeklärten Endometritis decidualis tubero-polyposa beobachtet worden, bei welcher die erkrankte Dezidua vera warzig-zottige Verdickungen aufweist.

Die Eikammer kann traumatisch, auch durch stumpfe Gewalt eröffnet werden und die Frucht durch den Uterusriß in die Bauchhöhle übertreten. Bei Zerreißung der Eihäute allein kann es zur extrachorialen Fruchtentwicklung kommen. Diese soll zu Deformierungen der Körperform des Embryo (Klumpfußbildung) Veranlassung geben. Bei kleinen Rissen kann es zu dauerndem Abfluß von Fruchtwasser kommen (Hydrorrhoea gravidarum amnialis). Tritt die Frucht aus dem Riß heraus, so wird die Decidua parietalis nicht nur durch bakterielle Infektionen, sondern auch durch mechanische Insulte seitens der Kinder geschädigt. Bemerkenswert ist das reichliche Auftreten von Riesenzellen in der Dezidua (*Hinselmann*).

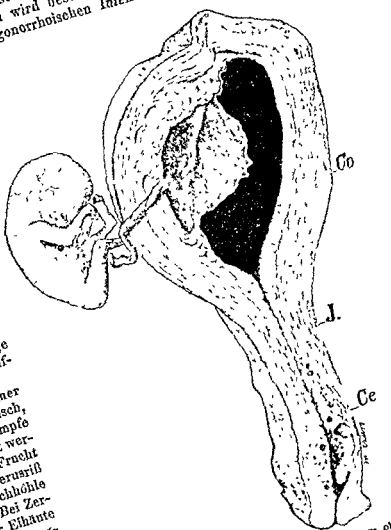

Fig. 176. Abortblutung (ca. 3. Monat). Die Plazenta am oberen Pol in Ablösung begriffen; die Reflexe durch einen großen Blutklumpen (schwarz) abgehoben. Intumus (J) noch fest geschlossen, mit schwacher dezidualer Schwellung

2. Die Frucht kann vor der Geburt absterben. Ihre Haut wird mazeriert, ihre Organe durchtränken sich mit Blutfarbstoff (Fetus sanguinolentus). Von den intrauterin übertragenen Erkrankungen kommt vor allem die Syphilis in Betracht (charakterisiert durch die Osteochondritis syphilitica,

Pathologie. 7. Schwangerschaft. Abderhalden (*Diagnose der Schwangerschaft*), M. m. W 1912, Nr. 24. — Aschoff (*Isthmus und Placenta praevia*), Verh D. path Ges. 12. 1908 — Ders. (*Tubengraviditat*, Beitr. z. path. Anat. 25. 1899 — Ders. (*Verborgene Tubenruptur*), Zbl. f. Path. 12. 1901. — Bauereisen (*Spontane Uterusruptur*), Arch. f. Gynäk. 96. 1912 — Beneke (*Placentarinfarkt*), Krehl-Marchand, Allg. Path. 2 1913. — Benthin (*Fehriler Abort*), Prakt. Erg. d. Geburtsh. 7 1917. — [illegible] (*Sept Allge*
entwickelte
rionepitheli
Entstehung des Thrombus, Med. naturw. A. z. [illegible]. — Fischer, W. (*Angeborenes Odem*), D. med. W. 1912, Nr. 9. — Frank (*Placentarfermente*, Surgery, Gynecology and Obstetrics, Nov. 1912. — Franke (*Placentarinfarkt*), Orth-Festschrift 1903 — Freund, W. A. (*Verletzungen bei der Geburt*), Gyn Klinik 1. 1885. — Funck (*Placenta ma*
1901. —
mer (*G*
Frankf.
1909. —
Wien 1
Hassel
Zschr 6
Placenta
f. Gebur
thelioma),
Arch. f
schen. 1.
1911. —
(*Tuberku*

Novak
berger
graviday
Gynäk.
Risel (t
— Sacl
reiter (
wasser),
f Gynäk. 90. 1910. — Schmidt, M. B (*Placenta praevia accreta*), Beitr. z ang. Path 63. 1916 — Schmorl (*Deciduale Wucherungen des Peritoneums*), Mschr. f. Geburtsh 4 1896 — Schmorl u. Kockel (*Placentartuberkulose*), Beitr. z path Anat. 16. 1894. — Schottmüller (*Artunter scheidung der Streptokokken*), M. m W. 1903, Nr 20—21. — Schridde (*Odem der Placenta*), M. m W. 1910, Nr. 8. — Seitz (*Hypersekretion d. Schweiß- u. Talgdrüsen d Achselhohle*), Arch. f. Gynäk 80 — Ders., *In* [illegible] Sellheim (*Analyse des Geburtsvor* [illegible] *gerschaft*), [illegible] Karger. — [illegible]

ran-
908
912
her
der
rch
Geb
nath

Anat 46. 1910

Zellen (*Franke*), nach Ansicht anderer Autoren die Folge primärer Nekrose der Zotten (*Beneke*).

Gelegentlich finden sich größere Blutungen unter dem Amnionüberzug der Plazenta oder der chorialen Deckplatte (subchoriale Hämatome). Durch Umwandlung des blutigen Inhaltes kann es zu Zystenbildungen kommen



Fig 477. Sogenannter weißer Infarkt der Plazenta, aus zusammengesinterten abgestorbenen Zottenmassen bestehend. (Lupe.)

Unter den regressiven Veränderungen ist der allmähliche Schwund der Langhansschen Zellen in der reifen Plazenta, die unter Fibrineinlagerung stattfindende hyaline Degeneration der fetalen Zellschichten, Zellsäulen und Zellknospen zu nennen Stirbt der Fetus ab, so werden die der Decidua serotina zu gelegenen Abschnitte der Plazenta noch
Nur
rion
mit
es z
kungen

Fig 478. Blasenmole, natürliche Größe.

Veränderungen der Gefäße finden sich als einseitige Rupturen des Amnion.

Unter den spezifischen Entzündungen ist vor allem die Syphilis zu nennen. Selten sind spezifische Veränderungen. Manchmal besteht allgemeine Hypertrophie der Plazenta. Spirochäten sind im Zottengewebe gelegentlich zu finden. Wie weit kleine Nekroseherde in der mütterlichen Decidua serotina auf Syphilis zu beziehen sind, ist sehr fraglich, da sie sich auch sonst häufig finden (*Thomsen*). Die in der Nabelschnur syphilitischer Früchte oft nach-

Zwischen-
f
A
T
C

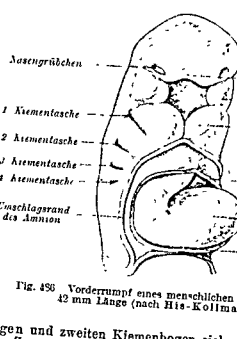

Fig. 486 Vorderrumpf eines menschlichen Embryo von 42 mm Länge (nach His-Kollmann)

eferfortsatz und dem Zwischenkiefer-
ntwickeln sich die entsprechenden
bzw. die Wangen. Die definitive
eschieht durch beiderseitig von dem
h entwickelnde horizontale Platten
(Gaumenfortsätze), welche durch gegenseitige Verschmelzung eine nach vorn gerichtete Y-förmige Naht bilden, deren vorderem dreieckigem Ausschnitt der kleine Zwischenkieferfortsatz entspricht. Auf diese Naht trifft von oben her der Vomer und trennt dadurch die Nasenhöhle in eine rechte und linke Hälfte. Die Gaumenfortsätze bilden sich zum harten und weichen Gaumen um.

Der Boden der Mundhöhle wird ausgefüllt von der Zunge (lingua, ἡ γλῶσσα). Dieselbe setzt sich entwicklungsgeschichtlich aus drei Teilen zusammen, der Spitze, welche durch zwei vorn an den Unterkieferbögen entspringende Wülste gebildet wird, dem Körper, welcher aus dem zwischen Unterkieferbogen und zweiten Kiemenbogen sich erhebenden Tuberculum impar entsteht, und der Zungenwurzel, an deren Bildung sich die Copulae der zweiten und dritten Kiemenbögen beteiligen. Die Grenze zwischen Zungenkörper und -wurzel ist durch die Papillae circumvallatae und das Foramen coecum, den Beginn der Schilddrüsenanlage, ungefähr gekennzeichnet Körper und Spitze lassen sich an der fertigen Zunge nicht mehr trennen. Der Ductus thyreoglossus entsteht schon sehr früh als bläschenförmige Ausstülpung der vorderen Schlundwand zwischen den beiderseitigen I. Schlundtaschen Diese verlängern sich später medianwärts, gabeln sich und umfassen einen Höcker, das Tuberculum impar. Hinter dem Tuberculum impar verbinden sich die Bögen II und III durch eine Kopula Diese und das Tuberculum impar werden zur Anlage der Zunge verwandt.

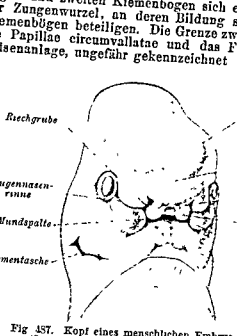

Fig 487. Kopf eines menschlichen Embryo von 13,7 mm Länge (nach His-Kollmann)

Die Mundschleimhaut ist, soweit sie Lippen und Wangen überzieht, glatt, nur beim Neugeborenen im Gebiet des inneren Lippenrandes und der mittleren Wangenabschnitte rauh infolge stärkerer Entwicklung von Papillen. Beim Erwachsenen sind diese auf die Zungenschleimhaut beschränkt. Die gesamte Schleimhaut trägt ein nicht verhornendes Plattenepithel. Nur an bestimmten Stellen, nämlich an den Papillae filiformes kommt es physiologischerweise zur Verhornung Diese Papillen, welche aus einer größeren Anzahl schmaler und langer, an elastischen Fasern sehr reicher, um eine zentrale Vertiefung ringförmig angeordneter Sekundärpapillen zusammengesetzt sind, bedecken die ganze Zungenspitze und den Zungenkörper Zwischen sie eingestreut finden sich die an elastischen Fasern

organe selbst kein pathologisch-anatomisches Interesse oder sind bereits besprochen. Erwähnung verdient nur die **Eklampsie**, mit Krämpfen einhergehende Anfälle, welche kurz vor, während und nach der Geburt vorkommen können und in schweren Fällen einen tödlichen Ausgang nehmen. Als charakteristische Leichenbefunde werden erhoben: Blutungen und Nekroseherde in der Leber, miliare Blutungen im Gehirn, Gerinnungsthrombose in den Glomerulusschlingen, parenchymatöse Trübungen der Leber, Verfettung der Nierenepithelien, seltener ausgedehnte Rindennekrosen. Die meist zu findenden Embolien plazentarer Riesenzellen in den Kapillaren der Lunge, gelegentlich auch des Gehirns, der Nieren und anderer Organe sind nichts für Eklampsie charakteristisches, da sie sich auch bei normalen Schwangerschaften einstellen. Sie beruhen auf einer Einwanderung fetaler Zellen in die mütterlichen venösen Gefäße und Fortschwemmung mit dem Blutstrom. Über die Ursache der Eklampsie ist nichts Sicheres bekannt. Die sehr häufig

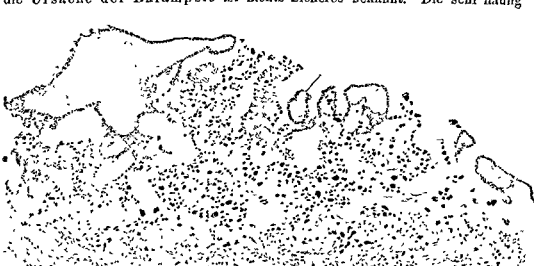

Fig 48) Schnitt aus einem Uterus mit Blasenmole (Fall Marchand) Sehr reichliche Wucherung der fetalen Zellen Reichliches Eindringen in die Uteruswand (Schwache Vergr.)

in der Schwangerschaft zu findende Erweiterung der Ureteren, besonders des rechten, welche durch den Druck des [illegible] an der Linea innominata bedingt ist und welch letztere die große [illegible] (*Opitz*) und Pyelonephritis [illegible] gefunden, aber nicht konstant und inten [illegible] lein für die Eklampsie verantwortlich machen zu können. Man denkt an eine vom schwangeren Uterus, besonders von der Plazenta ausgehende Vergiftung der Mutter oder an eine durch die Schwangerschaft hervorgerufene Stoffwechselstörung im mütterlichen Organismus, endlich an eine Schwangerschaftsnephritis, die aber auch nicht bewiesen ist. Wahrscheinlich handelt es sich um eine bei den Eklamptischen besonders reichliche Anhäufung von Stoffwechselprodukten, welche sich unter dem Einfluß des intensiven und anders gearteten Stoffwechsels der Schwangeren im Körper anhäufen und infolge der Harnretention nicht genügend schnell ausgeschieden werden können (Unkompensierte Azidose? *Hasselbach* und *Gammeltoft*). Selbstverständlich wird eine schon bestehende Nephritis diese Ausscheidung noch mehr erschweren und das Eintreten der Urämie begünstigen. Die Diagnose einer Schwangerschaftsnephritis ist jedenfalls mit

Zwischenkiefer bezeichnet. Aus dem Oberkieferfortsatz und dem Zwischenkieferfortsatz, sowie aus dem Unterkieferfortsatz entwickeln sich die entsprechenden Alveolarfortsätze, sowie Ober- und Unterlippe bzw. die Wangen. Die definitive Trennung der Nasenhöhle von der Mundhöhle geschieht durch beiderseitig von dem Oberkieferfortsatz und dem Zwischenkiefer sich entwickelnde horizontale Platten (Gaumenfortsätze), welche durch gegenseitige Verschmelzung eine nach vorn gerichtete Y-förmige Naht bilden, deren vorderem dreieckigem Ausschnitt der kleine Zwischenkieferfortsatz entspricht. Auf diese Naht trifft von oben her der Vomer und trennt dadurch die Nasenhöhle in eine rechte und linke Hälfte. Die Gaumenfortsätze bilden sich zum harten und weichen Gaumen um

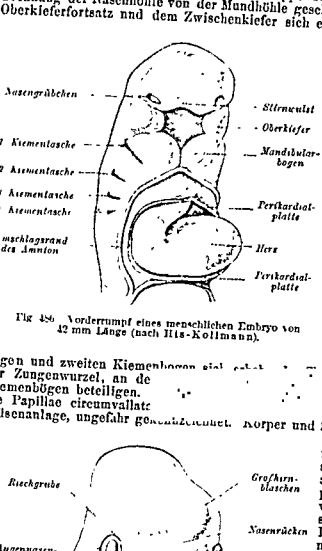

Fig 486 Vorderrumpf eines menschlichen Embryo von 42 mm Länge (nach His-Kollmann).

Der Boden der Mundhöhle wird ausgefüllt von der Zunge (lingua, ἡ γλῶσσα). Dieselbe setzt sich entwicklungsgeschichtlich aus drei Teilen zusammen, der Spitze, welche durch zwei vorn an den Unterkieferbögen entspringende Wülste gebildet wird, dem Körper, welcher aus dem zwischen Unterkieferbogen und zweiten Kiemenbogen sich entwi[illegible] der Zungenwurzel, an de[illegible] Kiemenbögen beteiligen. [illegible] die Papillae circumvallatae [illegible] drüsenanlage, ungefähr ge[illegible] Körper und Spitze lassen sich an der fertigen Zunge nicht mehr trennen. Der Ductus thyreoglossus entsteht schon sehr früh als bläschenförmige Ausstülpung der vorderen Schlundwand zwischen den beiderseitigen 1. Schlundtaschen Diese verlängern sich später medianwärts, gabeln sich und umfassen einen Höcker, das Tuberculum impar. Hinter dem Tuberculum impar verbinden sich die Bögen II und III durch eine Kopula. Diese und das Tuberculum impar werden zur Anlage der Zunge verwandt.

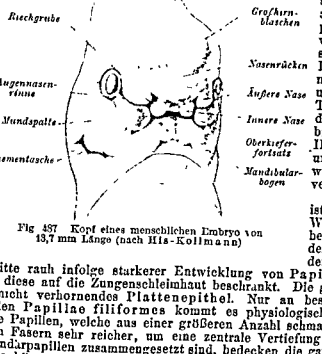

Fig 487 Kopf eines menschlichen Embryo von 13,7 mm Länge (nach His-Kollmann)

Die Mundschleimhaut ist, soweit sie Lippen und Wangen überzieht, glatt, nur beim Neugeborenen im Gebiet des inneren Lippenrandes und der mittleren Wangenabschnitte rauh infolge starkerer Entwicklung von Papillen. Beim Erwachsenen sind diese auf die Zungenschleimhaut beschränkt. Die gesamte Schleimhaut trägt ein nicht verhornendes Plattenepithel. Nur an bestimmten Stellen, nämlich an den Papillae filiformes kommt es physiologischerweise zur Verhornung Diese Papillen, welche aus einer größeren Anzahl schmaler und langer, an elastischen Fasern sehr reicher, um eine zentrale Vertiefung ringförmig angeordneter Sekundärpapillen zusammengesetzt sind, bedecken die ganze Zungenspitze und den Zungenkörper. Zwischen sie eingestreut finden sich die an elastischen Fasern

5. Störungen der Involution und Regeneration.

Die wichtigsten derselben sind:

1. Das Zurückbleiben von Plazentarresten. Diese bleiben, wenn sie in enger Verbindung mit dem mütterlichen Gewebe stehen, lebensfähig und konnen noch nach Monaten, wenn sie entfernt oder zufällig in der Schleimhaut gefunden werden, gute Kernfärbung zeigen (Fig. 481). Ihre Gegenwart verhindert die normale Regeneration. Die Schleimhaut behält an der betreffenden Stelle mehr oder weniger ihren dezidualen Charakter und neigt zu Blutungen, da die Gefäße sich nicht ordnungsgemäß schließen. Durch Auflagerung von geronnenem Blut entsteht aus dem Plazentarrest der Plazentarpolyp.

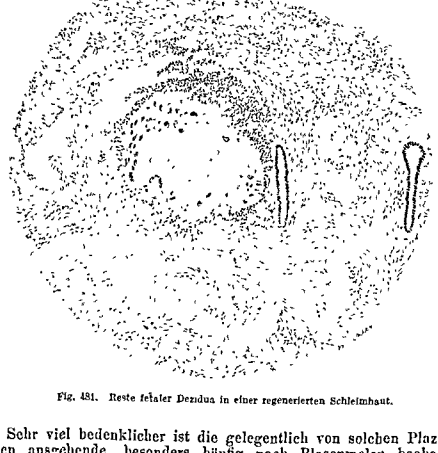

Fig. 481. Reste fetaler Deziduа in einer regenerierten Schleimhaut.

Sehr viel bedenklicher ist die gelegentlich von solchen Plazentarresten ausgehende, besonders häufig nach Blasenmolen beobachtete bösartige Geschwulstbildung, das maligne Chorionepitheliom *(Marchand)*. 2—3 Monate nach der Geburt oder dem Abort fangen die Frauen wieder an zu bluten, und es zeigt sich im Uterus ein weicher, sehr leicht blutender gefäßreicher Geschwulstknoten in der Wand, welcher, mikroskopisch untersucht, aus dichtgelagerten fetalen Zellen besteht, welche bald regellose Mischung der Haupttypen (Langhanssche Zellen, syn-zytiale Elemente), bald zellknospenähnliche Anordnung, große Inseln Langhansscher Zellen ve[illegible] mt, aufweisen (Fig. 482). Das Bild der [illegible] wechselndes, buntes. Die Neigung zur [illegible] in die Gefäße

Von Gewebsmißbildungen sind zu nennen: die Bildung weißlicher Epithelperlen in der Raphe der Neugeborenen (*Peter*), abnorme Variationen in der Zahl und Verteilung der Zungenpapillen, atypische Sprossenbildungen und drüsige Wucherungen im Bereich des Foramen coecum, welches den Rest des Ductus thyreoglossus darstellt (*M. B. Schmidt*).

4. Stoffwechselstörungen.

Die senile Atrophie äußert sich vor allem in einem durch den Zahnverlust bedingten Schwund des Alveolarfortsatzes beider Kiefer. Die gesamte Schleimhaut verdünnt sich, der Schwund der Muskulatur, besonders der Zunge, wird oft [illegible] Gewebe der Zungen-

[illegible] an der Zunge bei Stoffwechselstörungen [illegible] Hoches Alternativ [illegible] kommen. [illegible] der Zunge, die sich vorwiegend im Bere[illegible] *Beziehungen zu den Knorpelanlagen* der [illegible] ltumoren der Zunge in der allgemeinen Pathologie (*Lewin*.)

5. Kreislaufstörungen.

Allgemei[illegible] bei Herzfehler spiegelt sich auch in der Farbe der [illegible] Lippen wieder. Entzündliche Zirkulationsstörun[illegible] acherythem des Gaumens, streifenförmige Rötung [illegible] Infektionskrankheiten charakteristisch. Blutungen, besonders des Zahnfleisches, begleiten viele Entzündungen der Mundhöhle. Auch traumatisch wird das Zahnfleisch leicht zum Bluten gebracht. Ödeme sind in der Regel entzündlichen Ursprunges.

6. Entzündungen (Defensive Stomatitis).

Für die Entzündungen der Mundhöhle fehlt es noch vielfach an genügenden histologischen Untersuchungen, so daß die Einteilung derselben vorwiegend auf klinischen Benennungen *fußt*. Topographisch zerfällt die Stomatitis in eine Cheilitis, Glossitis, Gingivitis[1]). Nach dem anatomischen Charakter und dem zeitlichen Verlauf wird unterschieden.

Stomatitis acuta.

a) Stomatitis catarrhalis acuta. Einfacher Katarrh.

Die Schleimhaut ist geschwollen und gerötet, durch stärkere Epithelbildung kann sie auch weißlich getrübt sein, umgekehrt durch Abstoßung des Epithels hochrote Fleckungen zeigen (*Erosionen*). Besonders an der Zunge springen oft die geröteten und geschwollenen Papillen deutlich hervor (Himbeerzunge bei Scharlach und Influenza).

Dauert der Prozeß etwas länger, so kann es zur stärkeren Anhäufung der gewucherten und nicht völlig desquamierten, oft nekrotisierten Epithelien, zumal auf der Zunge, zur Verklebung der Zungenpapillen durch die Epithelmassen, in welcher sich Saprophyten aller Art ansiedeln und vermehren, d. h. zur Bildung des sogenannten Zungenbelages kommen, der in einfachen

1) Gingiva = το οὖλον, η ουλίς = das Zahnfleisch

tritt auch an den Geschwulstzellen deutlich zutage. Als destruierende Blasenmole bezeichnet man solche geschwulstähnliche Wucherungen, bei denen die blasig entarteten Zotten samt ihrem entarteten epithelialen Überzug in das Muskelgewebe eindringen und vorwiegend in den großen Gefäßen fortwuchern. Die destruierenden Zotten können auch verschleppt werden und an anderen Stellen zu neuen Wucherungen Veranlassung geben, z. B. in der Scheide.

Selten bleibt die Geschwulst auf die Gebärmutter beschränkt. Fast konstant kommt es, besonders unter dem Einfluß operativer Eingriffe (*Hitschmann* und *Cristofoletti*), zu Metastasen in die benachbarten Teile der Geschlechtsorgane, insbesondere in die Scheide, andererseits in die Lunge (Bluthusten) (Fig. 483), seltener auch in andere Organe. Gelegentlich fehlt im Uterus eine primäre Geschwulst. Der bösartige Tumor, z. B. der Scheide, hat dann von einem während der Schwangerschaft oder der Geburt (Abort) verschleppten Zellmaterial seinen Ausgang genommen. Auch in der Tube kommen nach Tubengravidität Chorionepitheliombildungen vor. Bezüglich der „primären" Chorionepitheliome des Eierstocks s. d. An den Metastasen der Chorionepitheliome sind Rückbildungen und Ausheilungen beobachtet (*Teacher*), selbst am primären Tumor (*Hitschmann*). (Lit. über Chorionepitheliom s. *Risel*). Andererseits sind Fälle von auffallend langer Latenzzeit zwischen letzter Schwangerschaft und Auftreten der Geschwulst beobachtet (bis zu 22 Jahren).

2. Die Infektion der uterinen Wundfläche (Puerperalinfektion) und der bei der Geburt oder dem Abort gesetzten sonstigen Wunden des Geburtkanales (Lit.). Die Scheide kann schon normalerweise pathogene Mikroorganismen, insbesondere Streptokokken, enthalten (Lit. *Benthin*, *Meissl*). Jedenfalls ist das Lochialsekret reich an verschiedensten, häufig auch pathogenen Mikroorganismen. Wie weit dieselben für gewöhnlich im puerperalen Genital heraufwandern, ist schwer zu sagen. Anscheinend werden diejenigen Mikroorganismen, welche bis in das Cavum uteri gelangen, entweder mit den Lochien wieder abwärts geführt oder doch in ihrer Entwicklung und Giftproduktion durch die stets neu hinzutretende Gewebsflüssigkeit gehemmt.

Diese Gleichgewichtslage kann im wesentlichen durch zwei Faktoren gestört werden:

a) Entweder es wird von außen direkt durch Finger oder Instrumente zu viel infektiöses Material in die Uterushöhle gebracht. Dann ist die Menge der auf einmal eingeführten Bakterien zu groß, um von dem normalen Lochialsekret genügend gehemmt zu werden.

b) Oder das Lochialsekret stockt oder abnormer Inhalt der Korpushöhle (Plazentarrest) ist vorhanden. In solchen Fällen finden die normalerweise eindringenden Mikroorganismen günstigen Nährboden. Das stockende Lochialsekret übt keine genügenden hemmenden Wirkungen aus (sogenannte Spontaninfektion).

Die Folgen der dauernden Ansiedlung der Mikroorganismen in der Uterushöhle können verschieden sein, je nachdem nur Fäulniserreger oder pathogene Mikroorganismen eingedrungen sind. Man kann demgemäß unterscheiden:

a' Die Endometritis putrida. Hier handelt es sich im wesentlichen um faulige Zersetzung der etwa vorhandenen abgestorbenen Plazentar- und Abortreste, des gestauten Sekretes. Die Folge der Resorption der Zersetzungsstoffe ist putrides Fieber. [illegible] lichen Gewebs-
spalten ein und [illegible] mbophlebitiden
(besonders der [illegible] die Metritis
emphysematosa. [illegible] die Gebärmutterwand von Gasblasen durchsetzt ist.

skopisch handelt es sich um epitheliale Nekrosen mit Fibrinausschwitzung an Stelle des untergehenden Epithels (*Fränkel*). Nach Bohn findet die Exsudation unter der erhaltenen Epitheldecke statt, die erst später verloren gehen kann. Als Erreger sind verschiedene Mikroorganismen, besonders ein Diplostreptokokkus angeschuldigt.

Von der Stomatitis fibrinosa s. aphthosa zu trennen sind die Bednarschen Aphthen der Säuglinge, worunter mechanisch durch Auswischen des Mundes usw. entstandene Geschwürsbildungen am harten Gaumen vor dem Hamulus pterygoideus verstanden werden.

Endlich sind die früher erwähnten weißlichen Epithelperlen der Raphe nicht mit den aphthösen Flecken zu verwechseln.

e) Stomatitis phlegmonosa. Sie lokalisiert sich vorwiegend an der Zunge im Anschluß an Verletzungen durch Fremdkörper in der Nahrung, durch kariöse Zähne, durch Insektenstiche. Infolge der eitrigen Infiltration schwillt die Zunge sehr stark an und wird nach vorn gedrängt. Entweder kommt es zur Abszedierung oder zu fibrösen Induration. An den Lippen schließt sich die Phlegmone ebenfalls an Verletzungen an. In der Wange und im Mundboden sind sie gelegentlich von den großen Drüsen fortgeleitet. Die von den Zähnen ausgehenden Zahnfleischeiterungen (Parulis) werden später besprochen.

f) Stomatitis ulcerosa. Einfache traumatisch entstandene Geschwüre finden sich besonders an den Zungenrändern im Anschluß an kariöse Zerstörung der Zähne, deren scharfe Kanten und Spitzen die Zungenschleimhaut lädieren, auch sekundären Infektionen, z. B. mit Phthisebazillen, den Weg öffnen.

Ulzeros-hämorrhagische Veränderungen, besonders des Zahnfleisches, sind charakteristisch für den Skorbut. Sie beginnen mit Rötungen, Durchblutungen und Auflockerungen des Zahnfleisches, das infolge sekundärer Infektion mit Spirochäten und fusiformen Bazillen in stinkende Zersetzung verfällt (Foetor ex ore), wodurch tiefgreifende, mit Blutungen einhergehende Zerstörungen des Zahnfleisches mit Lockerung und Ausfallen der Zähne zustande kommen. Auf den Geschwüren bilden sich eitrige schmierige Beläge. Die aus dem Geschwürsgrund emporwuchernden Granulationen sind von neuem gangränösem Zerfall leicht unterworfen. Befallen werden zunächst die Schneidezähne, dann erst die übrigen Zahngebiete. Kariöse Stümpfe begunstigen das Entstehen skorbutischer Affektionen sehr. Umgekehrt bleibt das Zahnfleisch im Gebiet ausgefallener Zähne und rückgebildeter Alveolen ganz intakt. Zweifellos spielt also die funktionelle Inanspruchnahme des Zahnfleisches durch die Zähne selbst, die lebhafte Durchblutung des ersteren eine wesentliche Rolle. In schweren Fällen greifen die skorbutischen Zerfallsprozesse auch auf den harten Gaumen über (Lit. *Aschoff* u. *Koch*). Für die Entstehung skorbutischer Affektionen kommt neben mangelhafter Pflege der Zähne und des Zahnfleisches allgemeine Schwächung und einseitige Ernährung ursächlich in Betracht. Man unterscheidet den Skorbut der Säuglinge (infantiler Skorbut, Möller-Barlowsche Krankheit), der von charakteristischen Störungen des Knochenwachstums (Osteotabes infantum) begleitet zu sein pflegt, und den Skorbut der Erwachsenen. Beide werden anscheinend durch einseitige Ernährung mit unzureichender, bestimmter Substanzen entbehrender Nahrung (wie kondensierter Milch, Brot, Schiffszwieback) hervorgerufen. Man hat beim Meerschweinchen durch ausschließliche Fütterung mit Brot (*Holst* u. *Frohlich*), beim Affen durch einseitige Ernährung mit kondensierter Milch (*Hart* u. *Lessing*) eine dem menschlichen Skorbut ähnliche Erkrankung hervorrufen können. Über die für den Skorbut der Erwachsenen charakteristischen Blu-

dungen der Gefäße fühlen sich verdickt an. Mikroskopisch besteht das Bild ausgesprochen eitriger Phlebitis mit Gerinnungen des Veneninhaltes, der die Streptokokken umschließt (Fig. 485). Diese geronnenen Massen werden von Leukozyten auf das dichteste durchsetzt und erfahren so eine eitrige Einschmelzung. Die thrombophlebitischen Prozesse können sich durch die Vena renalis bzw. Cava fortsetzen. Durch [illegible] können bakterienhaltige Pfröpfe und Ba[illegible] und embolisch in die Lunge, bei offenem [illegible] verschleppt werden und dort das Bild der py[illegible]mischen Abszesse hervorrufen.

Auch bei der Endometritis lymphangitica gelangen die Bakterien schließlich in das Blut und in die verschiedenen Organe hinein.

Pathogenese des Puerperalfiebers. Über die Bedeutung der in den Ge-

Fig. 485. Thrombophlebitis septica der Lig. lata. Entzündliches Ödem mit reichlicher Fibrinausscheidung im lockeren Bindegewebe (gelbe Massen). Leukozytäre Durchsetzung der Venenwand. Nekrotische Randzone im Innern (van Gieson).

Merkmale) ist in den letzten Jahren viel diskutiert worden. [illegible]

der ern[illegible]

Strepto[illegible]

kokken [illegible]

und An[illegible]

delung [illegible]

wand [illegible]

Blut ni[illegible]

[illegible] Thrombenbildungen hervorrufen. Je harmloser [illegible] die Krankheitserscheinungen nur auf die in der [illegible] müssen, umso mehr

sprechen wir [illegible] wesentlichen das Bact. coli, anaerob[illegible] ative Vaginalbazillen, fusiforme Ba[illegible] *eiter, Bondy, Breithin*). Lane sichere[illegible] hat sich bisher nicht erndßlichen [illegible] h die operativen Eingriffe im stär[illegible] zugegeben wird aber heute, daß die physiologischerweise in den unteren Abschnitten der Geburtswege vorkommenden Keime durch selbständiges Einwandern in die Gebärmutter entzündliche Veränderungen auch schwererer Natur hervorrufen können. Das war im

Die schwerste Form der ulzerösen Prozesse ist der Wangenbrand (Noma [*νομή*], Wasserkrebs) (Fig. 490). Er stellt sich als eine vorwiegend bei unterernährten Kindern oder nach erschöpfenden Krankheiten, wie besonders Malaria, vorkommende, rapid fortschreitende Gangrän dar, welche gew dwinkeln beginnt und bei Weichteile schließlich zur ativ selten (in einem Viertel der Fälle) ein. Auch hier handelt es sich um die gleichen Erreger wie bei der Plaut-Vincentschen Angina, nämlich um die fusiformen Bazillen und die Spirochäten der Mundhöhle (s. *Gerber*), denen sich noch Leptothrixarten und Kommabazillen hinzugesellen. Der Unterschied gegenüber der Plaut-Vincentschen Angina liegt in dem rapiden und unaufhaltsamen Fortschreiten des Prozesses. *Doch finden sich gelegentlich* ähnlich schwere Formen der stinkenden Gangrän auch an den Tonsillen. Alle diese schweren Formen zeigen sich aber vorwiegend bei geschwächten Individuen.

Fig 490 Noma (nac

bei der stinkenden Gangr
die Nekrose der Gewebe
dingt, und die Bakterieni
Mikroorganismen direkt d
wert ist, daß gelegentlich
so gut wie allein an dem
sierende Kraft derselben
Doch muß man betonen,
seinen malignen Charakte
der verschiedenen Erreger,
lassen sich die mannigfaltigsten Übergangsformen zwischen den relativ
Fällen von Stomatitis ulcerosa und der Noma erklären

Stomatitis chronica.

Unter dem Namen der chronischen Entzündung werden, wie so oft, die allerverschiedensten Dinge, Ausheilungszustände akuter oder rezidivierender *Entzündungen, einfache Hypertrophien und wirkliche* chronische Reizzustände

Literatur.

Normale Anatomie und Histologie. Biedl, *Innere Sekretion.* Wien 1912. — [illegible] *Follikel*), Zschr. f. Geburtsh. 53. 1904. — [illegible]

beim
haut),
E d.
luteu
1909.
Hoehne u. Bohn
mann (*Bindegewebe*
mauner (*Lig. rotun*
webelehre. — Kro
Gießen 1909 — Lo
1909. — Mall (*Atte*
[illegible]

luteum), Arch f. G
normalen Histologie
Geschlechtsorgane), I
283 1900 — Red
[illegible]

Eierstock und Ei
struation), Zbl f
f Gynäk. 102. 1914.

Entwicklungsgeschichte. Bayer, *Allgem. Geburtshilfe.* Straßburg 1908. — Felix, in Keibl u. Mall, *Entwicklungsgeschichte des Menschen.* 1910 — Kermauner (*Lig rot. uteri*), Arch f. mikr. Anat. 81. 1912

Physiologie. Aschner (*Funktion des Ovariums*). Arch. f. Gynäk. 102 1914 — Aschner, B *Blutdrüsenerkrankungen des Weibes.* Wiesbaden 1918. — Biedl, *Innere Sekretion.* Wien 1912 — Falta, *Die Erkrankungen der Blutdrüsen.* Berlin 1913. — Herrmann (*Wirksame Substanz d Eierstocks*), Mschr. f. Geburtsh. 41 1915 — Lenz, *Krankhafte Erbanlagen d. Mannes.* Jena 1912. — Sellheim, Nagels H. d. Phys. 2. 1907. — Siegel, *Kohabitationstermin.* Berlin 1917.

Klinik. Düderlein u. Krönig, *Operat. Gyn.* Leipzig 1912. — Kossmann, *Allgem Gynäkologie* — Martin, *Die Krankheiten der Eierstöcke.* Berlin 1899 — Pozzi, *Traité de Gynécologie.* Paris 1905 (Lit.). — Veit, H d Gyn. — Winckel, H d. Geb

Geschichte. Faßbender, *Geb. und Gyn. in den Hippokrateischen Schriften.* Stuttgart 1897. — Neuberger u. Pagel, H. d. Gesch. d. M. — v. Siebold, *Geschichte der Geburtshilfe.* Tübingen.

Referate. Jahresberichte, spezielle Lehrbücher
(*Milchdrüse*, Erg. d Anat 9. 1899 — Bonnet (*M*
— Freund, W H. (*Beziehungen der weiblichen*
ganen, Erg d allg Path 3. 1896. — *Jahresberichte über die Fortschritte auf dem*
Gebiete der Geburts
bild. der Tube, Erg
Erg d allg. Path
(*Epitheliale Neubil*
(*Stromatogene Neu*
(*Corpus luteum*, E
— Koblanck (*Epitheliale Neu*
r (*Embryonale Geschlechtsdrüse*,
Erg. d Anat. 12 1902. — Ders.
allg. Path 6 1899 — Seydel
allg. Path 9. 1903. — Sobotta

größere Knotenbildungen (Konglomerattuberkel, tuberöse Formen) innerhalb der Zunge ohne gleichzeitige Geschwürsbildung. Nicht so häufig als an der Zunge tritt die Phthise am Zahnfleisch, an den Lippen und anderen Stellen der Mundhöhle auf. Auch ein Übergreifen des Lupus auf die Lippen- und Mundhöhlenschleimhaut wird beobachtet.

Die Syphilis zeigt sich in der Mundhöhle in den verschiedensten Formen Zunächst spielt neben dem Genitalapparat die Mundhöhle die wichtigste Rolle bei der Übertragung der Syphilis (extragenitale Infektion). Lippen, Zunge und Tonsillen sind, wie hier bereits erwähnt werden soll, die häufigsten Lokalisationsstellen des harten Schankers (s. Haut). Es sind eben die prominenten, leicht verletzbaren Partien, an denen die Einimpfung des Virus erfolgt. Durch die Bewegungen, welche die mit dem Schanker behafteten Lippen oder Zunge auszuführen gezwungen sind, durch die beständige Speichelbenetzung und Zersetzung kommt es leichter zu ulzerösen Prozessen im Gebiete des Primärinfektes als sonst.

Sekundäre Formen der Syphilis zeigen sich als akute und chronische katarrhalische Rötungen und Schwellungen der Schleimhaut (Erytheme, Schanker des weichen Gaumens), als nässende Papeln (Plaques muqueuses), bei denen lebhaftere plasmazelluläre, perivaskulär angeordnete Zellwucherungen in der Mukosa oder Submukosa ähnlich wie bei den syphilitischen Prozessen der Haut auftreten und das Epithel schließlich abgehoben wird, wie bei den Condylomata.

Der pathologische Anatom bekommt am häufigsten die tertiären, gummösen Formen und ihre Folgezustände zu Gesicht. Dieselben sollen an den Lippen vorkommen, gummöse Wucherungen auch am Zahnfleisch (Epulis syphilitica), sind aber häufiger in der Zunge, wo sie kirsch- bis walnußgroße Knoten bilden, die bei eingetretener Nekrose durch die Schleimhaut durchbrechen und zu kraterförmigen Geschwüren Veranlassung geben. Auch Verjauchungen durch sekundäre Infektionen werden beobachtet. Tiefe narbige Einziehungen der Zunge sind die Folgen der Ausheilung. Ferner werden harter und weicher Gaumen, auch die Tonsillen von gummösen Prozessen nicht selten befallen. Bald soll die Submukosa oder Muskulatur, bald der Knochen bzw. Periost Ausgangspunkt der syphilitischen Wucherungen sein. Durch Nekrose, Zerfall, Aufbruch, Sequesterbildung und fortschreitende Geschwürsbildung kann es zu gewaltigen Zerstörungen und Durchlöcherungen des weichen und harten Gaumens, zur breiten Kommunikation zwischen Nasen- und Mundhohle (Fig. 49[illegible]), zur Arrosion größerer Gefäße und tödlichen Blutungen kommen. Bei der Ausheilung bilden sich eigentümlich strahlige oder netzförmige, der Schleimhaut sozusagen aufliegende weißliche Narben, schwere Verzerrungen in der Umgebung der Perforationen, Verwachsungen zwischen den Resten des weichen Gaumens und der Uvula mit den Rachenpartien, eigenartige Glättungen der leicht narbig verdickten Schleimhaut. Auch hochgradige Stenosierungen im Gebiete des Schlundes sind beschrieben. Die narbigen syphilitischen, mit Zerstörung der feineren Struktur einhergehenden Abglättungen der Schleimhaut sind nicht zu verwechseln mit der einfachen Atrophie, die besonders an der Zungenwurzel durch Schwund der lymphatischen Gewebe eine Glättung der Schleimhaut bewirkt. Die sogenannte glatte Zunge (Lingua glabra) ist also nicht für Syphilis charakteristisch.

Neben den sichtbaren gummösen Formen kommen auch diffuse tertiär-
syph Mundhöhle vor (*Herxheimer*).
sich ebenfalls gern in der Mundhöhle (*Harlitz*
und dringt spontan oder mit *Hilfe eines Fremd-*

— W. 1900. 2. — Sitzenfrey (*Übergreifen der Adeno-darm*), Zschr. f. Geburtsh. 64 1909 — Thorel Frankf. Zschr f. Path. 2 1908. — Wallach (*Kar-t Geburtsh. 50. 1903.* — Weber (*Pfahlungsver-letzungen*), Diss. med. Halle 1909 — Weißhaupt (*Adenomyom d Lig rot*), Arch. f. Gynak. 99. 1912

Pathologie. 3. I

e der Adnexe), Arch. f. Gynak 95.
eters Jena 1910 — Simmonds (*Tubentuberkulose*), Arch. f. Gynak 88. 1909 — Watjen (*Eitrige Salpingitis*), Beitr. z allg. Path 59 1914

Pathologie. 4. Ovarium. Askanazy (*Dermoidzysten*), Bibl. med. C 19. 1905. — Bulius u Kretschmar, *Angiodystrophia ovarii.* Stuttgart 1897. — Chapuis (*Cholesteatom des Ovarium*), Arch. d méd. exp. 25 1913. — Cohn (*Bedeutung d Follikelsprungstelle*), Arch. f. Gynak. 99. 1912. — Cuendet (*Fettkugeln in Dermoid-zysten*) Diss. me
Bonn 1912. — F
14 1910. — Fr
Glockner (*So.*
(*Transplantation der Ovarien*), Arch. f Gynak. 91. 1910. — v. Kahlden
— Kahrer (*Cornus*

plantation von Ovarien), Ann de gyn 67. 1910 — Saxer (*Zahn im Ovarium*), Beitr. z. path. Anat 31. 1902. — Schottlaender, *Eierstockstuberkulose.* Jena 1897. —
Ders
in Erk
(*Eierst*
Eierst
adeno
16 19
Wilu
Beitr.

Bumke (*E*
217 1914
layer, A
transitis posterior mit Lymphangiosarcom,
195 1909 — Pick (*Marchandsche Neben-*
Schickele (*Zysten der weiblichen Adnexe*),
genita
Lig. l
f. Ge
Zbl. 1
mere
Virch Arch 169. 1902

Pathologie. 6. Brustdrüsen. Bauer (*Tuberkulose u Karzinom*), Diss med. Göttingen 1919 — Bauer Th (*Wachstum d Brustkrebs*) Beitr z. allg. Path 62. at. 57. 1913 — *'enome*), Beitr. z h. 198 1909 — echer (*Zysten-reis*), B. kl. W. — Prym (*Fibro-* —Saenger, H

sitzen mit Vorliebe am Zahnfleisch und am harten Gaumen. Beim Fortschreiten der Geschwüre kann es, wie bei der Syphilis, zu sehr starker Zerstörung, besonders des Gaumens kommen. Daher sind Verwechslungen begreiflich.

Histologisch findet sich in diesen chronischen Fällen ein nekrotisierendes [illegible] sselbe entwickelt sich hauptsächlich [illegible] ngung des Gefäßapparates ist [illegible] er Phthise ist die Erkrankung [illegible] ortschreitens. In den nekro- [illegible] Die Neigung zur Knötchen- [illegible] kuten Rotz, tritt hier ganz [illegible]

[illegible] . Entzündliche Schwel- lun[illegible] odgkinscher Krankheit (s.

Veränderungen in der Mundhöhle von Leukämikern sind ebenfalls beobachtet (*Askanazy*). Es handelt sich um für die Leukämie charakteristische Zellinfiltrate (s *blutbereitende Organe*), *die sich besonders im Gebiet der lymphatischen* Apparate (Zungenbalgdrü[illegible] [illegible] ns, Tonsillen), aber auch an anderen Stellen finde[illegible] chanischen Insulten und *sekundären Infektionen* [illegible] *Ulzeration unterliegen*

7. Wiederbildungs- und Anpassungsvorgänge.

Verletzungen der Zungen- und der Wangenschleimhaut, des Zahnfleisches und der Lippen heilen, falls nicht etwa die unausbleibliche Bewegung den Wundprozeß stark stört, gewöhnlich überraschend glatt.

Zu den hypertrophischen Prozessen gehört vor allem die bereits erwähnte Leukoplakie. Außer ihr wäre hier noch die schwarze Haarzunge (Lingua nigra) zu nennen. Es handelt sich hier um eine hauptsächlich den Zungenrücken betreffende Veränderung der *Papillae* filiformes, welche sich ungewöhnlich verlängern, so daß sie wie feine Borsten an der Oberfläche hervorragen. Gleichzeitig farben sie sich dunkel, so daß die veränderte Stelle eine mehr oder weniger schwärzliche Färbung aufweist. Da eine eigentliche Ursache unbekannt ist, muß man auch hier, wie bei ähnlichen Anomalien der Haut (Ichthyosis), an eine besondere Disposition, die sich in einer abnorm starken Hornbildung im Gebiete der Papillae filiformes offenbart, denken. Wie bei der Leukoplakie, sollen die sonst stets am Zungenepithel reichlich zu finden den Pilze fehlen. Eine eigenartige Erkrankung stellt die Hyper*keratosis lacunaris* dar, eine aus [illegible] [illegible] gebildete Pfropfbildung an den Balgdrüsen d[illegible] Prozesse an dem [illegible] Lymphknötchen d[illegible] Status lymphati[illegible] [illegible] mie.

8. Veränderungen der Lichtung und der Gestalt.

Die Form der Mundhöhle ist schon physiologisch je nach dem Bau der Kiefer, der Entwicklung der Alveolarfortsatze und der Zähne eine sehr wechselnde und verandert sich vor allem in dem höheren Alter durch die an den Zahnverlust sich anschließende, durch die herabgesetzte Kautätigkeit verstärkte Rückbildung der knöchernen Teile. Pathologisch treten Veränderungen vorwiegend durch ulzeröse Prozesse, die zur Kommunikation mit der Nasenhohle oder zur abnormen Verbindung mit der Rachenhöhle führen, ein. Ebenso können die sich daran anschließenden Vernarbungen zu hochgradigen Deformierungen führen.

XII.

Verdauungsorgane.

Von

L. ASCHOFF.

Mit 117 Figuren im Text.

Vorbemerkung.

Das Darmrohr wird gebildet aus dem Entoderm und dem viszeralen Blatt des Mesoderms. Die flach ausgebreitete Darminne, welche breit in den Dotter-sack übergeht, schnürt sich mit starkerem Wachstum des Embryos, der sich über die Keimscheibe erhebt, mehr und mehr von der Höhle des Dottersackes ab und bildet sich zum Darmrohr um, welches schließlich nur noch durch den Ductus omphalomeseraicus mit dem Dottersack in Verbindung steht. Das ursprünglich blind endigende Darmrohr wird durch die Kloakenmembran, welche es von der Mundbucht scheidet, hinten tritt es im Gebiet der Kloakenhaut, dem Rest des Primitivstreifens, mit der Körperoberfläche in Beziehung. Durch Eröffnung der Rachenhaut und der Kloakenmembran wird das Darmrohr durchgängig. Es gliedert sich bei seiner weiteren Entwicklung in folgende Abschnitte, den Kopfdarm, welcher dem Gebiet der Kiemenbögen, aus dem Osophagus, ungefähr dem späteren Pharynx entspricht, den Vorderdarm, aus dem Osophagus, Magen und Duodenum bis zur Ausmündungsgebiet der Geschlechtsstränge sprossungsstelle der Leber- und Pankreasanlage hervorgehen, den Mitteldarm, aus dem sich der Dünndarm entwickelt, den Enddarm, von Mitteldarm bis zur Aus-Beckendarm mit dem ursprünglichen Einmündungsgebiet der Rachenhaut entwickelt und später wieder verschwindet, fortsetzt. Durch die Einreißen der Rachenhaut verschmilzt die Mund- und den Schwanzdarm, der sich im Steißhöcker entwickelt, mit dem Kopfbucht, aus welcher sich im weiteren der Mundhöhle entwickelt, die weitere darm. Die ursprünglich durch die Rathkesche Tasche (den späteren Hypophysen-Entwicklung verloren. Die weitere gang) angezeigte Grenze geht später durch Verschiebung der späteren Kapiteln erörtert.

A. Mundhöhle (Cavum oris, τὸ στόμα).

1. Entwicklungsgeschichte, Histologie usw.

Die Mundhöhle entwickelt sich aus der oben von dem Stirnwulst, seitlich von den Oberkieferfortsätzen, unten von den Unterkieferfortsätzen begrenzten Mundbucht (Fig. 486 u. 487).

Ober- und Unterkieferfortsätze bilden zusammen den beiderseitigen ersten Kiemenbogen, unter welchem Stirnfortsatz abwärts und gliedert sich in die beiden Oberkieferfortsätze als sogenannter Stirnfortsatz angelegte Stirnwulst zwischen die Ober- Allmählich schließt sich der ebenfalls paarig angelegte Unterkieferfortsatz zwischen die beiden inneren und die beiden äußeren Nasenfortsätze. Durch das Herabwachsen des Stirnfortsatzes wird die Mundbucht zur Mundspalte verengt. Von ihr zieht auf beiden Seiten die Augennasenrinne zwischen beiden Nasenfortsätzen einerseits und Oberkieferfortsätze andererseits zur Orbitalhöhle. Durch Verschmelzung der äußeren Nasenfortsätze mit dem Oberkiefer wird die Rinne zum Tränenkanal umgeformt, durch Verschmelzen der inneren Nasenfortsätze mit dem Oberkieferfortsatz die Nasenöffnung vom Mundspalt getrennt. Die inneren Nasenfortsätze werden auch als

Kurze Erwähnung verdienen noch die in der Mundhöhle normalerweise vorkommenden Mikroorganismen (Lit. *Miller, Helly, Gerber*). Neben dem bis jetzt nicht geziichteten Jodococcus vaginatus, Bacillus maximus buccalis, Leptothrix innominata s. buccalis, Spirillum sputigenum sind der Mundhöhle eigentümlich die Spirochaete dentium und der Bacillus fusiformis. Den drei letztgenannten kommt unzweifelhaft eine unter Umständen erhebliche pathogene Bedeutung zu, da sie bei den ulzerösen, besonders den gangränösen Prozessen der Mundhöhle, ebenso wie bei der Karies der Zähne in weitgehender Symbiose als die vorwiegend beteiligten Mikroorganismen gefunden werden. Von den auch sonst bekannten Bakterien lassen sich in der Mundhöhle ziemlich regelmäßig oder doch häufig Staphylokokken, Streptokokken, Pneumokokken, Micrococcus catarrhalis, Sarcinen, Bacillus acidi lactici, Bacillus pneumoniae, Bacillus subtilis, Bacillus Proteus, Bacterium coli commune, Diphtheriebazillen, Meningokokken nachweisen. Wie weit es sich im Einzelfalle um avirulente, wie weit um virulente Formen handelt, ist zum Teil durch kulturelle, zum Teil durch Impfversuche oder Agglutinationsproben festzustellen. In manchen positiven Fällen handelt es sich um sogenannte Bazillenträger, z. B. nach überstandener Diphtherie usw. Auch säurefeste Bazillen (Tuberkelbazillen und verwandte avirulente Formen), der Erreger der Sporotrichose sind gefunden. In der Zungenmuskulatur werden Trichinellen und Cysticercus cellulosae beobachtet

10. Geschwülste.

Noch in den Bereich geschwulstähnlicher Mißbildungen gehören die eigenartigen Verdickungen der Lippen, der Zunge, der Wangenschleimhaut, welche als Makrocheilie, Makroglossie bezeichnet werden. Sie beruhen auf einer Lymphangiombildung, die sehr verschiedene Lokalisation zeigen kann. Man unterscheidet:

1. die diffuse Lymphangiombildung, welche besonders an der Zunge zum förmlichen Prolaps derselben (Glossozele) führt, so daß dieselbe bis auf die Brust herabhängen kann;
2. die umschriebene Lymphangiombildung, welche tumorförmige Verdickungen, warzenförmige Bildungen darstellt;
3. die isolierten serösen Wangenzysten (Lymphvarizen);
4. die zystöse Degeneration der Pap. filiformis, d. h. der im zugehörigen Papillarkörper liegenden Lymphgefäßwurzeln.

Durch traumatische Einflüsse kommt es zu Blutungen in die lymphatischen Räume. Doch können sich auch Blut- und Lymphgefäßwucherungen kombinieren (Haemato-Lymphangioma mixtum). Dann erscheinen die Geschwülste blauschwarz. Varizenbildungen der Zungenwurzel sind etwas sehr Häufiges. Sie leiten über zu echten Kavernomen (Teleangiektasien) der Lippen und der Zunge, die mit Kavernombildungen im ganzen Verdauungstraktus verbunden sein können.

Von echten Geschwülsten der Bindegewebsreihe sind in der Mundhöhle Lipome, Myxome, Chondrome, Endotheliome, Osteome, plasmazelluläre Tumoren, Sarkome der verschiedensten Art beobachtet (Epulis s. später). Fibroepitheliome in Gestalt von Warzen schließen sich an die hypertrophischen Zustände der Haarzunge an. Desgleichen Keratoepitheliome (*Konyetzny*) als Übertreibung der normalen Auskleidung der Mundschleimhaut mit verhornten Papillen beim Säugling. Papillome, Adenome und Zysten finden sich an den drüsigen Organen und Organresten der Mundhöhle, so besonders als Zungenbasisgeschwülste im Gebiet des Foramen coecum (Ge-

armen P. fungiformes mit unverhorntem Epithel und kurzen sekundären Papillen. Die von einer tiefen Furche umgrenzten P. circumvallatae tragen in ihrem Epithel die Geschmacksknospen. Das Epithel sendet nicht selten zellige Fortsätze in die Tiefe, die sich zu Epithelperlen abschnüren. An den Zungenrändern liegen die P. foliatae, die ebenfalls reich an Geschmacksknospen sind. Daher lässerfere Trennung der Tunica propria von der Submukosa besteht nicht. Eine schärfere strahlen vielfach die Fasern der Mundschleimhautmuskulatur aus. In die letztere die kleinen Drüsen, welche sich in der Mundschleimhaut finden, nicht immer in der Submukosa allein, sondern reichen oft in die Muskulatur hinein.

Unter diesen Drüsen unterscheidet man 1. reine Schleimdrüsen, an der Vorderfläche des weichen Gaumens, am harten Gaumen, an den Lippen und an der Zungenwurzel und den Zungenrändern, 2. gemischte Drüsen, an den Lippen und an der Zungenwurzel und den 3. reine serüse Drüsen, im Gebiet des Zungenkörpers, im Gebiet der P. circumvallatae und foliatae; 4. freie Talgdrüsen an der Wangen- und Lippenschleimhaut; 5. Von den echten Drüsen sind die Wangen- und Lippenschleimhaut; die der Zungenwurzel ihr charakteristisches hückeriges Gepräge geben. Sie stellen Einsenkungen des Epithels dar, welche von lymphatischem Gewebe eingehüllt sind, also kleine Tonsillen. Wie dort findet sich auch hier reichliche Durchwanderung von Lymphozyten durch das Epithel.

Von dem Lymphgefäßsystem der Mundhöhle ist dasjenige der Zunge am wichtigsten. Dasselbe steht mit den Lymphdrüsen, welche die Gland. submaxillaris umgehen und zum Teil unter ihre Kapsel verlagert sind, sowie mit den tiefen Zervikaldrüsen und durch diese mit den Supraklavikulardrüsen in Verbindung. Auch die Submentaldrüsen gehören zum Abflußgebiet der Zungenlymphgefäße (*Bartels*).

2. Leichenveränderungen.

Am wichtigsten sind Eintrocknungserscheinungen bei offenstehendem Munde, Verunreinigung mit Mageninhalt beim Transport der Leiche, Zahneindrücke an der Zunge durch die Totenstarre der Kiefer.

3. Mißbildungen.

Unterbleibt die Verschmelzung der die Mundhöhle begrenzenden Stirn-, Obertkiefer- und Unterkieferfortsätze, so ergeben sich ganz charakteristische Spaltbildungen des Gesichtes, unter denen folgende genannt seien:

1. Spaltbildung zwischen dem Oberkieferfortsatz und dem Zwischenkieferfortsatz (innere Nasenfortsätze) ein- oder doppelseitig. Der Spalt läuft nach oben an der Grenze zwischen innerem und äußerem Nasenfortsatz aus. Je nach dem Grad der Spaltung unterscheidet man:

a) Die Lippenspalte. Cheiloschisis[1]) (Labium leporinum, Hasenscharte). Seitliche Einkerbung der Lippe (Coloboma) oder tiefere Einziehung, oft nur als feine weiße Narbe angedeutet, gegen die Nasenöffnung gerichtet. Häufiger links wie rechts, seltener doppelseitig.

b) Die Lippenkieferspalte. Cheilognathoschisis[2]) Der Spalt reicht bis zum Alveolarfortsatz.

c) Die Lippenkiefergaumenspalte. Cheilognathopalatoschisis (Wolfsrachen) (Fig. 488). Der Spalt reicht bis in den harten Gaumen hinein oder durchsetzt ihn ganz. Ist der Vomer mit dem Gaumenfortsatz des anderen Oberkiefers verschmolzen, so verläuft der Spalt lateral. Setzt sich der Spalt bis in den weichen Gaumen fort, so ist die Uvula in der Mitte gespalten. Nicht selten ist die Spalte doppelseitig. Dann ragt der Zwischenkiefer mit dem von ihm gebildeten Lippenteil und Alveolarfortsatz russelförmig nach vorn vor und zeigt oft zwei deutlich angelegte große Schneidezähne. Das eigenartige Aussehen solcher Neugeborenen hat zu dem Namen Wolfsrachen (Rictus lupinus) Veranlassung gegeben. Da das Bestehenbleiben der Spalte

1) χείλος = Lippe, σχίζω = spalte.
2) γνάθος = Kiefer.

Patholo[illegible] Verh. D. path Ges. 4. 1901 — Askanazy [illegible] itzke (*Fusiforme Bazillen*, Zbl f. Bakt. [illegible] *nenspalten*), Marburg. Gesellschaft 1909 [illegible] *ssus*), Diss. med. 1912. — Buday (*Ga*[illegible] Beiträge zur path Anat. 38. 1905. — [illegible] *Verdauungswegen*). Zbl. f. (Bakt. Orig. [illegible] — Guéguen (*Linqua niara*). Sem. m. 1911, Nr. 21. — Günther [illegible] arbitz u. Gründahl (*Aktinomykose*, [illegible] ssing, *Skorbut d. kleinen Kinder.* [illegible] *oren der Zunge*, W. kl W. 1908, [illegible] heffs Hdb. d. Zahnheilk. — Herz- [illegible] — Hetzer (*Scharlach-Stomatitis*, Diss med. Jena 1912. — Holst u. Frühlich (*Experim. Skorbut*, Zschr. f. Hyg. 72 1912. — Klausner (*Lingua geogr. hered*). Derm. Zbl 1910. — Kühne (*Zahnbildung* [illegible] — Konjetzny (*Keratoepithelio*[illegible] i. Michelson, *Atlas d Krankh* [illegible] *oorganismen der Mundhohle* L [illegible] klin. Chir. 68. 1910 — Partsc[illegible] 1. 1917. — Schinzi-Ziba (*Aphthen*), Arch. f Laryng. 24. 1910. — Schmidt, M. B (*Flimmersystem der Zungenwurzel*) Jena 1896. — Schmidt. R. (*Lingua scrotalis*, W. kl. W. 1911, Nr. 48. — Stopp (*Skorbut d. einseitige Ernahrung*. Erg. d. inn. Med 15. 1917 — Sternberg, *Darmsystem usw* in Brüning Schwalbe. Hdb. d. Kind. — Zieler (*Rotz*), Zschr. f. Hyg. 45. 1903.

B. Zähne (Dentes, οἱ ὀδόντες), Kiefer (Maxilla, γνάθος).

1. Entwicklungsgeschichte, Histologie usw.

An den Kieferrändern kommt es zu einer wallartigen Verdickung des Epithels, von dem aus zwei divergierende Epithelleisten nach abwärts wachsen Die äußere (Lippenfurche) trennt Lippe von Alveolarfortsatz, die innere (Zahnleiste) bildet im Alveolarfortsatz selbst die Anlage der Zähne, indem von der vorderen Fläche der Zahnleiste die den Milchzähnen entsprechende Zahl von Schmelzkeimen als epithelnale Knospen hervorwachsen, die sich mehr und mehr von der Zahnleiste abschnüren, so daß [illegible] n (Kolbenhals) bestehen bleiben. Die Zahnleiste [illegible] die distalen Abschnitte (Ersatzleiste), aus denen [illegible] hervorgeht (*Fischer*).

In die Schmelzkeim [illegible] von unten hinein. Ihre äußeren Zellen bilden sich zu Odontoblasten um, welche das Zahnbein (Substantia eburnea) bilden. Das Schmelzbein überzieht die ganze Pulpa, zerfällt aber später in einen [illegible] pulpa [illegible] schnitt [illegible] bilden [illegible] hütchen umwandelt. Der Wurzelabschnitt verdunnt sich mehr und mehr (Epithelscheide der Wurzel), und schließlich bleiben nur kleine Bruchstücke desselben in der Umgebung der Wurzeln zurück (Debris épithéliaux paradentaires des Malassez). Die ganze Zahnanlage wird umgeben von dem bindegewebigen Zahnsäckchen, welches gleichzeitig als Periost des Zahnes betrachtet werden kann, indem es nach außen die knöcherne Wand der Alveole, nach innen das Zement des Zahnes produziert (Schema der Zahnanlage siehe Fig. 493).

Am fertigen Zahn werden der eigentliche Zahn und die Weichgebilde unterschieden:

Der eigentliche Zahn zerfällt in einen freien Teil, die Krone, in den vom Zahnfleisch umfaßten etwas eingeschnürten Hals, und in eine oder mehrere Wurzeln Die Zahnhöhle (Pulpahöhle) verlängert sich in die Wurzelkanäle, die am Wurzelloch (Foramen apicale) enden

Ein Zahn besteht in der Hauptsache aus dem Zahnbein (Substantia eburnea, Dentin). Das Dentin ist aus feinsten dichtgelagerten Fibrillen aufgebaut, die in eine verkalkte Grundsubstanz eingebettet sind. Von der Pulpaschicht aus ist das Zahnbein durch radiär zur Oberfläche emporstrahlende Kanälchen (Zahnkanälchen) durchzogen Die schraubenförmig gewundenen Kanälchen geben sich büschelförmig verzweigende Seitenäste ab oder erscheinen, besonders unter pathologischen Bedingungen, durch zahlreiche feine Seitenästchen wie gefiedert. Diese Röhrchen

der Grenze zwischen Oberkiefer- und Zwischenkieferfortsatz, welche zwischen äußerem Schneidezahn und Eckzahn, nach Inouye im Gebiet des äußeren Schneidezahns verläuft, entspricht oder nicht. Doch besteht an der Übereinstimmung kein Zweifel mehr (*Kolne, Peter*).

Durch die Gaumenspalte stehen Nasen- und Mundhöhle in breiter Verbindung. Daher ist nicht nur der Schluckakt, sondern auch die Sprache lebhaft beeinträchtigt.

2. **Spaltbildung zwischen Oberkieferfortsatz und äußeren Nasenfortsätzen** führt zum Offenbleiben der Tränen-Nasenrinne. Kombiniert sich diese Spaltbildung mit einer Spalte zwischen Oberkieferfortsatz und innerem Nasenfortsatz, so erhält man die ein- oder doppelseitige schräge Gesichtsspalte (**Prosoposchisis**[1]), welche an den Lippen beginnend, bis zur Augenhöhle zieht (s Fig 489).

3. **Spaltbildungen zwischen Oberkiefer- und Unterkieferfortsatz** bedingen die quere Gesichtsspalte (**Meloschisis**[2]).

4. Sehr selten sind **mediane Gesichtsspalten** zwischen den beiden inneren Nasenfortsätzen oder Spaltbildungen zwischen den beiden Unterkieferfortsatzen bzw Furchen- und Fistelbildungen der Unterlippe (*Günther, Oberst*).

Neben den Spaltbildungen sind diejenigen **Hemmungsmißbildungen** zu nennen, welche auf mangelhafter Entwicklung der verschiedenen Fortsätze oder ihrer Teile beruhen, unter denen zu erwähnen sind: **Aprosopie**, **Ateloprosopie** (fehlende oder mangelhafte Gesichtsbildung), **Acheilie**, **Mikrocheilie** (Fehlen oder abnorme Kleinheit der Lippen), **Agnathie**, **Mikrognathie**, **Brachygnathie** (Fehlen bzw. Unterentwicklung des Unterkieferfortsatzes) Je geringer die Entwicklung des Unterkiefers, um so näher rücken sich die Ohranlagen bis zur schließlichen Verschmelzung (**Synotie**[3]). Mit der Agnathie ist regelmäßig eine schwere Mißbildung der Zunge verbunden (**Mikroglossie**). Es fehlt völlig der von dem Unterkieferbogen abstammende Spitzenteil der Zunge. Der aus dem Tuberculum impar hervorgehende Zungenkörper ist zwar vollständig angelegt, aber sehr klein (*Aschoff*) Schilddrüse und Thymus konnen gleichzeitig Mißbildungen zeigen (*Gruber*).

Fehlerhafte Entwicklung des Stirnfortsatzes führt zur **Zyklopie**. Der kleine rüsselförmige Stirnfortsatz liegt über den mehr oder weniger verschmolzenen Orbitae. Über die gleichzeitigen Mißbildungen des Gehirns s. im allgemeinen Teil (Mißbildungen).

Ferner sind die **Überschußbildungen**, abnorme Vergrößerung der Lippen (**Makocheilie**), der Zunge (**Makroglossie**) zu erwähnen. Die Zunge kann so stark vergrößert sein, daß sie bis zur Brust herabhängt. Diese Vergrößerungen beruhen auf geschwulstähnlichen Bildungen (s. dort). Übermäßiges Vorspringen der Alveolarfortsätze wird als **Prognathie**, starke Entwicklung der Kinngegend als **Progenie** bezeichnet Von den in der Anlage beruhenden Vergrößerungen dieser Teile sind die durch Störungen bestimmter Drüsenfunktionen, so z. B. der Hypophyse, bedingten Wachstumsvorgänge an den gipfelnden Teilen des Gesichtes (**Akromegalie**) wohl zu trennen (s. Knochensystem).

An der Zunge ist noch einfache Spaltbildung der Spitze (**Glossoschisis**) infolge mangelhafter Verwachsung der Seitenteile zu nennen.

Bezüglich der Ursachen aller dieser Mißbildungen sei auf den allgemeinen Teil verwiesen.

---

1) πρόσωπον = Gesicht.
2) τὰ μέλα = Wangen.
3) οὖς, ὠτός = Ohr

Riesenzelle [illegible] ionsorgan beteiligt, über dessen Her[illegible] des nachwachsenden Zahnes, noch [illegible]

Sehr [illegible] schen Reize hervorgerufenen **Strukturveränderungen des Dentins.** *Solange der Zahn noch nicht durchgebrochen und die Wurzeln nicht völlig ausgebildet sind, ist alles Dentin ganz* regelmäßig gebaut, d. h. die Dentinkanälchen verlaufen radiär zur Oberfläche der Pulpakammer. Sobald aber der Zahn durchgebrochen ist und in Gebrauch genommen wird, entwickelt sich eine ganz neue, scharf abgesetzte Schicht, und zwar besonders in den Wurzelkanälen. *Diese Schicht ist durch Abknickung und stärkere* Torsion der Dentinkanälchen, durch Bildung zahlreicher büschelförmig endigender Seitenzweige, durch Ausschaltung von Odontoblasten und Lückenbildung in der Reihe der Dentinkanälchen, d. h. durch ihren irregulären Aufbau charakterisiert. Da m[illegible] die Anbildung von Dentin nicht aufhört, höher bildu[illegible] kleinern, so bilden sich immer neue Schichten Irregulären Dentins (*Reich*) (Fig. 494—495).



Fig 494 Irreguläres Dentin I Ordnung Deutliche Knickungen der Kanälchen
a Normal verlaufende Kanälchen, *b* Kalkkungslinie, *c* irreguläre Dentinschicht
(Aus *Reich*, *Irreguläres Dentin*)

(Aus *Reich*, *Irreguläres Dentin*)

Von dieser irregulären Dentinbildung der Gebrauchsperiode, welche hauptsächlich an den Wurzelkanälen zu sehen ist, ist die kompensatorische Dentinbildung, welche sich an der Decke und den Wandungen der Pulpakammer je nach der fortschreitenden Abnutzung der Kaufläche oder als Schutzdecke bei langsam vorschreitender Karies zu bilden pflegt, wohl zu trennen (Ersatzdentin). Es zeigt die höchsten Grade der Irregularität (Fig 496).

2. Leichenveränderungen.

Der sehr widerstandsfähige Zahn erliegt erst spät der Zerstörung. Daher dienen oft die Zähne zur Rekognoszierung der Leichen. Bei Zutritt von Luft und stärker Feuchtigkeit tritt noch am ersten eine Verwitterung der Zähne ein.

3. Mißbildungen.

Die Stellungsanomalien ganzer Zahnreihen hängen ab von Entwicklungsstörungen der Kiefer bzw. der *Alveolarfortsätze*. *Normal*erweise überragen die oberen Schneidezähne etwas die unteren. Durch abnorme Verlängerung der ganzen Kiefer (maxillare Prognathie) kann bald der Unterkiefer, bald der Oberkiefer zu weit nach vorn stehen. Bei der Prognathie des Unterkiefers, *die auch fälschlicherweise als* Progenie bezeichnet wird, was nur

Fällen von weißlicher Farbe ist. Durch Eintrocknungserscheinungen, durch Beimischung aus der Nahrung, durch selbständige Farbstoffbildung seitens der Mikroorganismen kommt es zu den verschiedensten, für manche Krankheiten geradezu als charakteristisch anzusehenden, fast polsterartigen, schmutzigen Auflagerungen (z. B. Typhus). Doch gehen die klinischen Angaben über die Deutung der einzelnen Formen weit auseinander. Mangelhafte Reinigung der Zungenoberfläche im Stadium der Benommenheit trägt erst recht zur Entwicklung des Zungenbelages bei. Auch am weichen Gaumen und an der Wangenschleimhaut kann es infolge der epithelialen Veränderungen zu richtigen membranartigen, diphtherische Prozesse vortäuschenden Bildungen kommen, z. B. beim Scharlach (*Hetzer*)

Ursächlich kommen für die katarrhalischen Entzündungen die allerverschiedensten Momente in Betracht: mechanische Momente (scharfkantige kariöse Zähne, [illegible]nische Einflüsse der Nahrung, wobei es zur fetzenthelstrecken kommen kann, chemische Reize aller [illegible] begleiterscheinungen [illegible] derselben sind [illegible]

(s. oben Scharlach, Influenza), wie die Masern, [illegible]habene bläulichweiße Flecken gegenüber den [illegible] charakterisiert. Die Stomatitis catarrhalis bei der Stomatitiden ein

b) **Stomatitis exsudativa vesiculosa.** Auch dieser anatomische Begriff umfaßt die verschiedensten klinischen Bilder. Es handelt sich um die Ausschwitzung einer serösen, sekundär vielfach modifizierten Flüssigkeit mit Abhebung oberflächlicher Epithelschichten oder der ganzen Epitheldecke. Als **Stomatitis epidemica** wird eine mit Bläschenbildungen an der Innenfläche der Lippen, der Zunge und dem weichen Gaumen einhergehende fieberhafte Erkrankung der Mundschleimhaut bezeichnet, welche durch den Genuß der Milch an Maul- und Klauenseuche erkrankter Tiere hervorgerufen wird. Die ursprünglich kleinen, grauweißen Bläschen vergrößern sich und hinterlassen beim Platzen kleine oberflächliche Substanzverluste der Epitheldecke, die durch einen eitrigen Belag ausgefüllt werden können. Auch Pockeneruptionen, Erythema bullosum, Herpes und Pemphigus (s. äußere Haut) können sich an der Mundschleimhaut, auch an der Zunge lokalisieren.

c) **Stomatitis exs. purulenta** findet sich bei der Gonorrhoe.

d) **Stomatitis exs. fibrinosa maculosa** (Aphthen, **Stomatitis aphthosa**).

Der Name Aphthen bezeichnete im Altertume vorwiegend den Soor. Man summierte aber unter demselben Namen alle möglichen mit Geschwürsbildung einhergehenden, hauptsächlich bei **Kindern** vorkommenden Mundaffektionen. Daher ist der Begriff Aphthen[1]) stets ein schwankender geblieben. Heute werden darunter kleine scheibenförmige weißlichgelbe Einlagerungen in die Schleimhaut verstanden, die meist von einem roten Hofe umsäumt sind. Sie treten schubweise auf, heilen schnell ab. Sie finden sich vorwiegend bei Kindern, aber auch bei Erwachsenen, besonders Wöchnerinnen und menstruierenden Frauen. Ihre Lieblingsstellen sind bei den Kindern das Zahnfleisch, zumal während der ersten Dentition, bei Erwachsenen die Innenfläche der Lippen, der Wangenschleimhaut. Seltener finden sie sich in Larynx und Trachea bei Lungenphthise (*Schinzi-Ziba*). Mikro-

[1]) Aretäus definiert Aphthen als „breite, hohle, fettige, mit gewissen geronnenen oder bleifarbigen oder schwarzen Substanzen bedeckte Geschwüre". Die Beschreibungen, z. B. Celsus VI, 2 passen auf keines der heute bekannten Krankheitsbilder oder mischen verschiedenes durcheinander.

zeigt. Die am häufigsten beteiligten Zähne des bleibenden Gebisses sind nun diejenigen, welche auch zu gleicher Zeit verkalken. Die wichtigste Verkalkungsperiode ist für den Schmelz das 1.—4. Jahr, also die Jahre der *Rachitis und sonstigen Ernährungsstörungen.* Ist die Kalkablagerung gestört, so entwickeln sich die gerade in der Anlage begriffenen Zonen des Schmelzes nicht genügend weiter, und so kommt es zu den terassen-, mulden- und wellenförmigen Unterbrechungen der Schmelzoberfläche. Die sog. Zapfenzähne, wie sie besonders ausgeprägt an Stelle der oberen Schneidezähne bei Fällen von Hypotrichosis gefunden werden, sollen durch das Fehlen der seitlichen Komponenten des dreigliedrig angelegten Zahnes entstehen. Dabei wird auf die Ähnlichkeit der Zahnanlagen mit den ebenfalls meist in Dreizahl auftretenden Gruppen der Haare hingewiesen (*Christ*). Verwachsungen der Zahnwurzeln, Verschmelzung zweier Zähne (D. concreti), Spaltung einer Anlage (D. geminati) sind kurz zu erwähnen. Anomalien des Durchbruchs können sich äußern in vorzeitigem Erscheinen der Zähne, gelegentlich schon beim Neugeborenen. Meist handelt es sich um die beiden unteren Schneidezähne. Bei Wolfsrachen sind wiederum die oberen, zu zwei großen Zähnen verschmolzenen Zahnanlagen des Zwischenkiefers nicht selten zu früh durchgebrochen. In ganz seltenen Fällen sind auch die Molaren oder gar die Eckzähne schon beim Neugeborenen sichtbar. Retention trifft vor allem mangelhaft oder in falscher Richtung entwickelte Zähne, gelegentlich auch gut entwickelte, und zwar die bleibenden. Entzündungsprozesse des Zahnfollikels, Geschwulstbildungen der Nachbarschaft sollen daran schuld sein. Das Stehenbleiben der Milchzähne ist nicht die Ursache, sondern die Folge der Retention der bleibenden Zähne. Verspäteter Durchbruch ist sehr viel häufiger und vor allem durch Rachitis bedingt. Aber auch Störungen der Drüsen mit innerer Sekretion (z. B. der Schilddrüse beim Myxödem, ferner des Thymus, der Hypophyse) haben Wachstumsstörungen der Zähne zur Folge (*Kranz*). Endlich kommen Infektionskrankheiten, besonders die angeborene Syphilis in Betracht. Sehr selten ist eine dritte Dentition.

4. Stoffwechselstörungen.

(Odontodystrophien.)

Hier spielt der Kalkmangel eine große Rolle. Stellt sich derselbe beim wachsenden Zahn ein, wie bei der Rachitis, so kann es zu bestimmter Deformität der Zähne kommen. Der Durchbruch ist erschwert, die Entwicklung des Schmelzes verzögert, oft unterbrochen, so daß das Dentin frei zutage tritt.

Die gleichzeitig eintretende rachitische Veränderung des Kiefers kann, wenn sie starker ausgebildet ist, schwere Störungen der Zahnstellungen bedingen. Indem das Mittelstück des Unterkiefers an dem Seitenstück förmlich abknickt, wird der Raum für die Entwicklung der Schneidezähne beengt, der Unterkiefer bleibt gegen den Oberkiefer zurück, so daß der Biß gestört wird, und die hinteren Zähne werden schräg lingualwärts gedrängt, so daß sie mit der äußeren Kronenseite die innere der Antagonisten berühren (*H. Schmidt*). Bemerkenswert ist, daß bei Ratten, denen die Epithelkörperchen entfernt worden sind, an den Nagezähnen, welche dauernd wachsen, typische rachitische Veränderungen (Weichwerden, Brüchigkeit) beobachtet wurden (*Erdheim*). So werden auch Schmelzhypoplasien beim Menschen auf Störungen der Epithelkörperchenfunktion zurückgeführt (*Fleischmann, Fischer*). Aber nicht nur die Epithelkörperchen, sondern auch Schilddrüse, Thymus

tungen der Haut, der subfaszialen und intermuskulären Bindegewebsscheiden, der gelegentlich wie beim Kinde zu findenden Blutungen und Trümmerfeldbildungen an der Wachstumszone der Rippen jugendlicher Erwachsener s. d. allg. Teil.

Zu ähnlichen Bildern führt die chronische eitrige Entzündung des den Zahnhals umgebenden Zahnfleisches (Alveolarpyorrhoe, P. marginalis chronica). Sie tritt erst im reiferen Alter auf, soll durch starke Zahnsteinbildung, allerhand chronische Reize der Schleimhaut hervorgerufen, durch Stoffwechselstörung wie Diabetes begünstigt werden. An der eitrigen Einschmelzung des Zahnfleisches sowie der nicht selten fauligen Zersetzung der Sekrete sind Spirochäten (Lit. *Kummel*) und fusiforme Bazillen, vielleicht auch Mundamoben beteiligt. Nach Lockerung des Zahnfleisches kommt es zur Zerstörung des Lig. circulare durch das pyogene Granulationsgewebe. Allmählich kriecht dasselbe am Zahn entlang, zerstört das Periodontium nebst Zement und lockert so den Zahn, der zum Ausfallen gebracht wird. Neben der Zerstörung findet sich auch Anbau am Knochen, der ganz wie an anderen Stellen den charakteristischen geflechtartigen Aufbau zeigt (s. Knochen).

Eine weitere Form ulzeroser Prozesse ist die Stomatitis mercurialis. Auch sie hat ihren Lieblingssitz am Zahnfleisch, beginnt gewöhnlich am Unterkiefer im Gebiete der Eck- und Schneidezähne oder hinter dem letzten Molar und greift von dem Zahnfleisch auf Wangen- und Zungenränder über. Sehr charakteristisch ist der oft vorausgehende und die Entzündung begleitende enorme Speichelfluß. Das stark gerötete und geschwollene, mit grauweißen Belägen versehene Zahnfleisch entwickelt durch gangränösen Zerfall einen äußerst unangenehmen Gestank. Je schwerer die Vergiftung mit Quecksilber, das in verschiedenster Weise dem Körper einverleibt sein kann, um so großartiger die Zerstörungen. Dabei greift der Prozeß auch auf die Alveolen über und bedingt Lockerwerden und Ausfallen der Zähne. Als Ursache wird die Schädigung der Gewebe durch das mit dem Speichel ausgeschiedene Quecksilber angesehen, wodurch den pathogenen Bakterien der Mundhöhle das Eindringen in die Gewebe erleichtert wird. Für diese Abhängigkeit spricht der Beginn der Entzündung gerade an den Stellen, wo sich der Speichel am reichlichsten anhäuft und durch den Kontakt nicht völlig fortbewegt wird. Die Lokalisation trifft im wesentlichen mit der Anhäufung des Zahnsteins zusammen. Überhaupt spielt mangelhafte Mundpflege auch für die Entstehung der Stomatitis mercurialis eine wesentliche Rolle.

Ferner ist hier die idiopathische ulzeröse Stomatitis (Stomakake, Mundfäule) zu nennen, welche sich hauptsächlich bei Kindern und zwar während der Dentitionsperiode an dem Zahnfleisch der durchbrechenden oder durchgebrochenen Zähne, zumal kariöser, entwickelt. Seltener werden Erwachsene ergriffen. Das geschwollene Zahnfleisch löst sich von den Zähnen ab, und es entwickelt sich daraus eine gelbliche oder mehr schmutzig gefärbte pulpöse Masse, die schnell zerfällt. Später greift der Prozeß auf andere Stellen der Wangen- und Zungenschleimhaut, wohl vorwiegend durch Kontakt über. Gleichzeitig besteht starker Foetor ex ore. Diese endemische, in Findelhäusern, Kinderspitälern, Arbeitshäusern auftretende Geschwürsbildung geht meist in Heilung über. Doch gibt es auch schwere Fälle, welche bereits den Übergang zur Noma bilden.

Die Ätiologie hat in dem letzten Jahrzehnt eine gewisse Aufklärung erhalten. Die gelegentlich zu beobachtende Kombination der Stomakake mit der Plaut-Vincentschen Angina ließ daran denken, daß in beiden Fällen die gleichen Erreger vorliegen müßten, was auch bestätigt wurde (*Buday*).

Entkalkung. Allgemein wird heute angenommen, daß die von bestimmten Mundbakterien direkt oder indirekt gebildeten Säuren die Entkalkung bewirken. Doch bedarf es gewisser lokaler oder allgemeiner Dispositionen, damit diese Säuren an bestimmten Stellen in genügender Konzentration zur Einwirkung gelangen. Da sich die Bakterien in Speiseresten am besten vermehren und dabei am leichtesten Säure, z. B. Milchsäure, produzieren können, so werden enge Stellung der Zähne, abnorme Tiefen des Oberflächenreliefs, Mangel an Reinigung, weiche klebrige Kost, besonders Kohlehydrate, die Entwicklung der Karies begünstigen. Auch während der Schwangerschaft soll eine erhöhte Disposition zu Karies bestehen. Unzweifelhaft spielt die ganze Konstitution des Individuums und seiner Zähne, die sich in Farbe und Härte widerspiegelt, bei der Entstehung der Karies eine große Rolle. Die Folgen der Karies sind, von den Gefahren mechanischer Zertrümmerungen des unterminierten Zahnes abgesehen, vor allem entzündliche Vorgänge an der Pulpa. Schon ehe die Pulpahöhle selbst durch die Zerstörung des Dentins eröffnet ist, werden durch Reizungen der Odontoblastenfortsätze sowie durch Resorption der von den Bakterien gebildeten Reizzustände an der Neumannschen Scheiden, schmerzhafte hyperämische Reizzustände an der Pulpa ausgelöst, die sich zu den verschiedenen weiter unten zu schildernden ausgesprochenen Formen der Pulpitis steigern, an die sich wieder durch Fortleitung durch den Wurzelkanal eine Wurzelhaut- und Knochenhautentzündung (Parulis) anschließen kann. In schweren Fällen kann es zu ausgedehnter eitriger Knochenmarksentzündung des Kiefers, zu Durchbruch und Fistelbildung an der äußeren Haut kommen.

Mechanische Geschwulstbildungen an den Zungenrändern, entzündliche Prozesse in den Lungen durch Aspiration des fauligen Inhaltes der kariösen Höhlen Entzündung des Ductus Stenonianus können weitere Begleiterscheinungen der Karies darstellen.

An der Pulpa kommt es mit zunehmendem Alter zu einer fortschreitenden Atrophie, die sich in einer retikulären Lockerung (Bildung von Gallertgewebe) oder Fettgewebsanhäufung zeigt. Auch die Osteoblastenschicht erfährt eine Reduktion und schwindet schließlich ganz. Auch hyaline und amyloide Entartung wird an der Pulpa beobachtet. Die Pulpanekrose ist Folge der verschiedensten Entzündungen, des Traumas, der direkten Ätzung. Mit der Pulpa stirbt auch der Zahn ab. Der tote Zahn unterscheidet sich durch seine mehr schmutzige Farbe, geringere Transparenz (bei Durchleuchtung mit elektrischer Lampe), Unempfindlichkeit, oft auch durch matten Glanz von dem lebenden.

An den Kiefern finden wir neben der senilen Atrophie, die zu charakteristischen Formveränderungen führt (s. Knochensystem) die Atrophia alveolaris praecox, einen anscheinend auf neuropathischer Basis entstehenden, gerade bei bester Mundpflege beobachteten Schwund des Alveolarfortsatzes, welcher zu einer immer weiter gehenden Entblößung des Zahnhalses von Zahnfleisch und schließlich zum frühzeitigen Ausfall der Zähne führt (*Port* u. *Euler*).

Zu den Dystrophien gehört auch eine eigentümliche, bei sonst ganz gesunden Zähnen auftretende frühzeitige Resorption der Wurzeln, die, wenn auch selten, den Ausfall der Zähne zur Folge haben kann.

5. Zirkulationsstörungen

begleiten alle entzündlichen Prozesse der Pulpa und des Zahnfleisches. Der häufige hämorrhagische Charakter derselben bei Skorbut, Stomatitis mercurialis, Leukämie usw. wurde schon oben betont.

zusammengefaßt. Da die histologischen Untersuchungen der frischen Stadien sehr selten möglich sind, bleibt auch die Ätiologie der fertigen Zustände meist dunkel. Als besondere Formen der chronischen Stomatitis werden angeführt die

1. **Leukoplakia buccalis et lingualis.** Es handelt sich dabei um das Auftreten unregelmäßiger derber weißlicher Flecken an den Rändern und auf dem Rücken der Zunge, selten an der Wange und der übrigen Mundschleimhaut, die von Furchen und Rissen durchzogen sein können, so daß man auch von Ichthyosis linguae gesprochen hat. Die Flecken vergrößern sich langsam, bleiben dann lange stationär, zeigen gelegentlich Übergang in Karzinom.

Histologisch handelt es sich um eine abnorme Wucherung des Epithels mit Bildung einer typischen Keratohyalinschicht und eines dicken Hornlagers. In der Mukosa finden sich in [illegible] Wenn man entzündliche Reize (Syphilis, [illegible] als Ursache der Leukoplakie anführt, so spie[illegible]ae *unterstützende Rolle* in der Entwicklung die[illegible] Denn für viele Fälle, in denen keine sicherer[illegible] werden können, muß man an eine sozusagen [illegible]r prosoplastischen Entwicklung denken. Das [illegible] Karzinom aus solchen Flecken in andere Beleuchtung gerückt.

2. **Die Lingua geographica.** Es handelt sich um eine vorwiegend bei jugendlichen Individuen und Kindern auftretende, oberflächlich verlaufende Schleimhauterkrankung, die fleckförmig auftritt, mit einer weißlichen Verdickung beginnt, in deren Zentrum allmählich durch Desquamation eine rötliche Farbung Platz greift. Durch unregelmäßiges Fortschreiten der Affektion und Konfluenz der Herde entstehen landkartenartige Figuren. Geschwürsbildungen fehlen. Es sind ausgesprochen hereditäre Fälle (*Klausner*) beobachtet, so daß man von einer besonderen Disposition sprechen kann. Mikroskopisch soll sich eine leichte lymphozytäre Infiltration in der Mukosa und eine Akanthose des Epithels, am Rande der Herde ein einfaches Ödem finden.

Die Dicke der Epithellage, die Neigung der Papillae filiformes zur Konfluenz, Anordnung und Reichtum der Papillen ist schon individuell sehr schwankend, so daß die Zunge bald glatt, bald gefältelt und gefurcht erscheint (Lingua plicata, Lingua scrotalis). Starkere Ausbildung der Furchen soll ein Stigma neuropathisch belasteter Individuen sein (*R. Schmidt*).

3. **Glossitis desquamativa chronica (Möllersche Glossitis).** Hier handelt es sich um die Bildung hochroter Flecke mit Desquamation des Epithels vorzüglich an den Rändern und der Spitze der Zunge. Gelegentlich geht die Desquamation in Gestalt zusammenhängender Fetzen vor sich. Für den Pathologen ist bis jetzt eine scharfe Trennung der verschiedenen Formen nicht möglich.

Spezifische Entzündungen.

Die Phthise der Mundhöhle ist so gut wie ausschließlich eine sekundäre Erkrankung, abhängig von Phthise der Lungen oder des Kehlkopfes. Bestimmte Gebiete, wie die Randpartien und die Spitze der Zunge sind infolge der leichter eintretenden Verletzungen besonders disponiert. Die Ansiedlung von Phthisebazillen in kariösen Zähnen kommt für die Erkrankung der Mundhohle selbst kaum in Betracht. Die meist flachen phthisisch-tuberkulösen Geschwüre zeigen das charakteristische unregelmäßig zackige Aussehen, welches durch den Zerfall der fortschreitend sich entwickelnden Knötchen bedingt ist. Bei der intermuskularen Entwicklung heben sich die Tuberkel im mikroskopischen Bilde besonders deutlich von ihrer Umgebung ab, so daß der Nachweis des tuberkulosen Charakters dann leicht gelingt. Seltener sind

dierungen kommen. Eine seltene, aber sehr gefährliche Komplikation der Pulpitis und Periodontitis ist die septische Thrombose der Venae maxillares, an welche sich allgemeine Sepsis anschließen kann.

Neben den durch primäre Pulpitis verursachten Formen der Periodontitis, welche die häufigsten Formen sind, kommen entzündliche Reizungen derselben durch mechanische Momente (Beißen auf harte Gegenstände, Stoß, Schlag) zustande oder bilden Teilerscheinungen einer auf das Periodontium fortgeleiteten Gingivitis bei Stomatitis mercurialis usw. Besonders hervorgehoben sei die sogenannte traumatische Pulpanekrose der Schneidezähne. Noch jahrelang nach dem Trauma kann sich eine Zahnfistel entwickeln (Fig. 499). Wie die Nekrose der Pulpa zustande kommt (Zerreißung der Wurzelgefäße), ist unbekannt. Die Infektion kommt wahrscheinlich durch feine Fissuren des Zahnes, der keine Karies aufweist, zustande.



Fig. 499. Wurzelfistel bei Nekrose des (wahrscheinlich sekundär abgebrochenen) oberen Incisivus

Chronische Reizzustände sind zum Teil physiologischer Art (wie der Kauakt), zum Teil pathologischer Natur (Entzündungen).

Ist infolge kariöser infektiöser oder traumatischer Vorgänge die Osteoblastenschicht zerstört, die Pulpahöhle freigelegt, so kommt es bei den dauernden Reizungen des Pulpagewebes, falls keine akute Entzündung sich einstellt, zur Bildung von Granulationsgewebe, welches, aus der Öffnung des Zahnes hervordringend, die sogenannten Pulpagranulome bildet.

Die chronische Periodontitis, die häufig nichts anderes als eine langsam ausheilende akute Periodontitis ist, soll zur Vermehrung von Zement, zur festeren Einkeilung des Zahnes führen, der dem Extraktionsversuch großen Widerstand entgegensetzt. Doch wird das von gewichtiger Seite bestritten. Eine Verzögerung der Ausheilung eitriger Periodontitis tritt besonders dann ein, wenn es im Gebiet des Zementes oder des anschließenden Knochens zu kleinen Nekrosen (Sequesterbildungen) gekommen ist. Nach Durchbruch des Eiters (siehe oben) bleiben dann Fistelgänge (am Zahnfleisch, Wange usw.) zurück, die immer wieder aufbrechen und Eiter entleeren, so lange der Sequester (s. Osteomyelitis) nicht entfernt ist. Durch die stärkere Entwicklung von Granulationsgewebe in der Umgebung des Sequesters kann das Periodontium und das Zement zerstört, der Zahn gelockert werden.

Mit den chronischen Entzündungen der Wurzelhaut hängt auch die Bildung der epithelführenden zystischen Wurzelgranulome (Wurzelzysten) zusammen. In 98 Kieferstücken mit gangränösen Zahnwurzeln fand Astachoff 36 epithelführende Wurzelgranulome und 52 epithelbekleidete Wurzelzysten. Das Charakteristische ist das Auftreten von epithelialen Strängen in dem aus der Wurzelhaut hervorgehenden Granulationsgewebe. Durch weitere Epithelisierung der von Granulationsgewebe umschlossenen Abszeßhöhle können richtige Zysten entstehen, deren Inhalt sich allmählich in eine mehr seröse, häufig Cholesterinkristalle enthaltende Flüssigkeit umwandelt. Durch weiteres Wachstum der Zysten können die Kiefer aufgetrieben, der Knochen papier-

körpers (Pflanzenbestandteile) in die Schleimhaut des Mundes und auch vielfach des Zahnfleisches ein und ruft eine sehr schnell auf das Kieferperiost und den Knochen übergreifende eitrige Entzündung hervor, die sich besonders am Unterkiefer durch Senkung am Halse und Fortkriechen an der Wirbelsäule weit herab erstrecken kann und die schließlich durch Fistelgänge ihren Weg nach außen sucht. Der Unterkiefer ist überhaupt häufiger befallen wie der Oberkiefer, für den auch eine Infektion von der Parotis aus in Betracht zu ziehen ist, während Infektionen von den übrigen Drüsen aus seltener sind. Primäre Aktinomykose der Zunge ist ebenfalls sehr selten. Die Möglichkeit, daß von kariösen Zähnen aus eine Infektion stattfindet, muß zugegeben werden. Eine größere Rolle spielt dieser Infektionsmodus jedoch nicht. Die Aktinomykose stellt sich entweder als ein entzündlicher oft bretthärter Tumor dar, für welchen auch das Wort Aktinomykom gebraucht worden

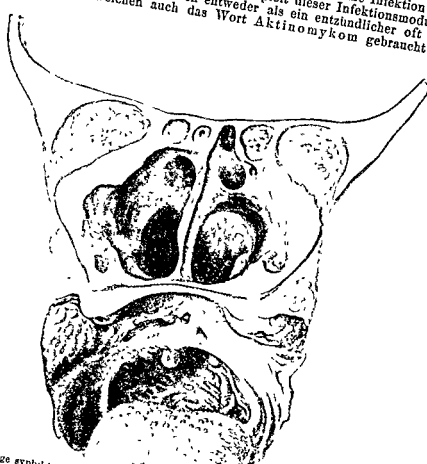

Fig 491 Hochgradige syphilitische Zerstörung der Nasenmuscheln, Syphilitische Narben am Gaumen und der hinteren Rachenwand.

ist, oder als ein von derbem narbigem Gewebe umgebener Abszeß, von dem aus gelegentlich narbige Stränge bis zum Zahnfleisch verlaufen. Höchst selten sind mehr oder weniger gleichzeitige Mehrfachinfektionen. Auch in den entzündlichen Tumoren finden sich Einsprengungen von eiterspendendem Granulationsgewebe. Charakteristisch für diese kleinen und großen Eiterherde ist die schwefelgelbe Farbe der Wandungen, die auf einen großen Eiterherde ist die schwefelgelbe zellen hinweist. Im Eiter selbst finden sich mehr oder weniger zahlreich die Aktinomyzesdrusen in ihren verschiedenen Entwicklungsformen (s allgemeine Pathologie) Die Lymphdrüsen sind bei der Aktinomykose nicht mitbeteiligt.

Rotz der Mundhöhle ist mehrfach beobachtet (*Zeder*). Es kann primärer Rotz vorliegen oder sekundäre Übertragung von anderweitig lokalisierten Rotzherden aus (direkt oder durch den Blutweg). Es handelt sich um Geschwürsbildungen mit sehr unregelmäßig zerfressen aussehenden, zum Teil unterminierten, zum Teil wallartig erhabenen weichen Rändern. Der Geschwürsgrund ist mit gelblichen Belägen versehen. Sonstige Erscheinungen von Stomatitis fehlen gewöhnlich. Die Geschwüre

Regenerationsprozesse am Kiefer verlaufen nach den Gesetzen der Knochenneubildung überhaupt (s. Knochensystem).

8. Veränderungen der Gestalt werden sowohl durch die physiologische Abnutzung wie besonders durch die Karies bedingt. Dislokationen der Zähne kommen durch Traumen und Kieferankylose (Fig. 500), Hebungen durch entzündliche Prozesse am Alveolarperiost, durch Wurzelgranulome und echte Geschwulstbildungen zustande.

Auf die Gestaltsanomalien der Kiefer und des Mundhöhlendaches ist schon bei den Mißbildungen kurz eingegangen worden. Die Verkleinerung der Kiefer durch Schwund des Alveolarfortsatzes nach Extraktion oder Altersausfall der Zähne ist nur der Ausdruck eines allgemeinen Anpassungsgesetzes des Knochensystems in Form der sogenannten Inaktivitätsatrophie. Desgleichen kommen hier die Verunstaltungen durch Geschwülste, entzündliche Prozesse (Aktinomykose) in Betracht. Wichtiger sind Frakturen, besonders

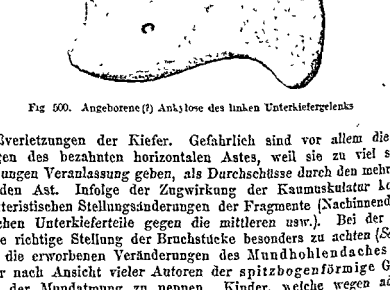

Fig. 500. Angeborene (?) Ankylose des linken Unterkiefergelenks

die Schußverletzungen der Kiefer. Gefährlich sind vor allem die Schußverletzungen des bezahnten horizontalen Astes, weil sie zu viel stärkeren Zersplitterungen Veranlassung geben, als Durchschüsse durch den mehr platten aufsteigenden Ast. Infolge der Zugwirkung der Kaumuskulatur kommt es zu charakteristischen Stellungsänderungen der Fragmente (Nachinnendrängung der seitlichen Unterkieferteile gegen die mittleren usw.). Bei der Heilung ist auf die richtige Stellung der Bruchstücke besonders zu achten (*Schröder*).

Was die erworbenen Veränderungen des Mundhohlendaches betrifft, so ist hier nach Ansicht vieler Autoren der spitzbogenförmige Gaumen als Folge der Mundatmung zu nennen. Kinder, welche wegen adenoider Wucherungen zur Mundatmung gezwungen sind, lassen am bleibenden Gebiß eine V-förmige Zuspitzung nach vorn mit einer Knickung zwischen den mittleren Schneidezähnen und einer Verschmalerung im queren Durchmesser erkennen. Über die letzten Ursachen dieser Kieferverbildung (Druck der Wangenspannung, negativer Druck in der Nasenhöhle), ja über das Primäre oder Sekundäre der Gaumenmißbildung wird noch gestritten. Der Unterkiefer bleibt bei den Mundatmern ziemlich unbeeinflußt.

9. Fremdkörper und Parasiten.

Hier ist der **Soor** (Schwämmchen) zu nennen. Es handelt sich um weißliche Pilzwucherungen, d[illegible] der Schleimhaut leicht, wenn [illegible] können. Bei längerem Best[illegible] später konfluierenden Sooraufflagerungen einen mehr schmutzigen bräunlichen Farbenton an. Die Wucherungen setzen sich leicht auf die Speiseröhre, den Rachen, gelegentlich auf das Mittelohr fort.

Der Pilz Oidium albicans (s. allgemeine Pathologie) bildet ein Myzel aus Fäden, neben denen sich mehr oder weniger reichlich sproßpilzähnliche Formen finden. Seine Ansiedlung erfolgt in den oberen Schichten des Plattenepithels, wo er schon bei sonst gesunden Individuen gelegentlich gefunden

Fig 492 Soor (Gramfärbung) Die Soorfäden sind blau gefärbt. Darüber dunkler Haufen von Bakterien (Mittlere Vergr.)

wird. Er durchwächst allmählich das Epithel, welches sich dadurch verdickt (Fig. 492). Dem Gewirr von Pilzfäden, Zellen und Epithelien lagert sich oberflächlich ein dichter Rasen von Mundhöhlenbakterien aller Art ein. Die Pilzfäden dringen in schweren Fällen auch in die Schleimhaut ein und durchwachsen die Gefäßwände, so daß Metastasenbildungen in verschiedenen Organen (Gehirn, Nieren) beobachtet worden sind. Die Schleimhaut zeigt in solchen Fällen lebhafte leukozytäre Reaktion.

Der Soor findet sich am häufigsten bei den Säuglingen in den ersten Lebenswochen und kann in den Entbindungsanstalten, Säuglingsheimen ziemliche Epidemien erzeugen. Übertragung ist sehr leicht möglich, auch durch die Brustwarzen der Nährmütter. Er lokalisiert sich mit Vorliebe an den Wangen, am harten Gaumen und Zungenrand. Ursprünglich trugen gerade die weißlichen Soorflecken den Namen *ἀφθαι*. Größere Gefahr bedeutet der Soorpilz für schwächliche Säuglinge, bei denen er auf die Speiseröhre und den Kehlkopf fortkriecht und die Nahrungsaufnahme erschwert. Bei älteren Kindern und Erwachsenen kommt Soor vor, aber nur bei besonderer Disposition bei Schwangeren und Kachektischen aller Art. Doch tritt hier die Lokalisation im Mund gegenüber derjenigen in der Speiseröhre zurück.

häufig an ihrer Innenfläche einen, selten mehrere oder gar viele Zähne, deren Kronen gegen das Zysteninnere gerichtet sind. Der Inhalt ist serös, oft etwas bräunlich gefärbt, meist reich an Cholesterinkristallen. Manchmal fehlt an der entsprechenden Stelle der im Kiefer steckenden zahnähnlichen Zyste der Zahn am Alveolarfortsatz. Das alles spricht für eine Entstehung dieser Zyste aus einer verlagerten oder irgendwie mißbildeten Zahnanlage, bei welcher sich die epitheliale Scheide zu einer Zyste umgewandelt hat.

2. Ganz ähnlicher Abkunft sind die zentralen soliden epithelialen Geschwülste der Kiefer, die sogenannten Adamantinome, welche aus netzförmig verzweigten epithelialen Strängen und Haufen bestehen, die in ihrem Aufbau ganz an das Schmelzorgan erinnern, indem das Zentrum der Stränge von sternförmigen Zellen gebildet wird. Gelegentlich kommt es zur Ausbildung typischen Schmelzes. Durch Erweiterung der Spaltraume und Einschmelzung der zentralen epithelialen Massen kann es zu multiplen zystischen Bildungen kommen, welche als multilokuläre Kystome bezeichnet werden. Diese epithelialen Geschwülste leiten über zu

3. den **Odontomen**, welche aus Schmelz und Zahnbein, seltener auch Zement bestehen und ebenfalls aus Zahnanlagen oder den Resten der Zahnleiste ihren Ursprung nehmen. Sie haben meist, wie auch vielfach die multilokularen Kystome ihren ganz bestimmten Sitz, nämlich im Unterkiefer, im Bereich der Mahlzahne, besonders nach dem Unterkieferwinkel zu. Auffallend häufig ist unter den Odontomen ein verlagerter Molar gefunden worden, so daß man an eine durch die Räumlichen Verhältnisse bedingte mangelhafte Entwicklung der Zahnleisten gedacht hat, welche zur Geschwulstbildung Veranlassung gibt und den hinteren Molar nicht zum Durchbruch kommen läßt. Die Odontome bestehen aus einem innigen Gemisch von Schmelz und Zahnbein. Sie kommen als einfache oder zusammengesetzte, aus mehreren Geschwulstkeimen hervorgegangene Formen vor. Entweder bilden sie selbständige Geschwülste oder bilden unförmige Anhänge an den Molaren.

Kurz zu erwähnen sind hier noch die aus Zahnleisten sich entwickelnden bindegewebigen Geschwülste, welche mit der Bildung der Zahnalveolen in Beziehung gebracht werden müssen. Sie stellen das Hauptkontingent der sogenannten Epulis. In der Regel handelt es sich um flach aufsitzende oder leicht gestielte, dicht neben einem Zahn (meist Eck- oder Schneidezahn) oder aus einer leeren Alveole hervorwachsende, an der Vorderseite lokalisierte Geschwülste, die durch ihre rötliche oder mehr bräunliche Farbe ausgezeichnet sind. Beim weiteren Wachstum kommt es zu Verdrängungserscheinungen an den benachbarten Zähnen, zur Geschwürsbildung an der Oberfläche der Geschwulst und zu Blutungen aus derselben infolge der mechanischen Irritationen durch den Kauakt. Ein wirklich bösartiger destruierender Charakter kommt dieser Geschwulst selten zu, obwohl ihr mikroskopischer Aufbau ganz dem eines riesenzellenhaltigen Fibrosarkoms entspricht. Doch sind die an dem Geschwulstaufbau beteiligten Spindelzellen sehr gleichartig gestaltet, die Riesenzellen auffallend regelmäßig verteilt, gröbere Atypien in Zell- und Kernform nicht zu beobachten, so daß auch hierin die Gutartigkeit sich widerspiegelt. Man könnte auch von einem Fibroma gigantocellulare statt von einem Sarkom sprechen. Ähnliche gutartige riesenzellenhaltige Geschwülste periostaler Abkunft sind auch an den Fingern und anderen Körperstellen bekannt, zeigen Beziehung zu den Xanthomen und geben selten in echte Sarkome über. Leicht erklärlich ist der oft starke Gehalt an Blutpigment in den Epulis, ebenso die Bildung von Knochensubstanz im Innern der Geschwülste. Über die Genese ist noch nichts Sicheres bekannt. Sie entstehen erst im mittleren Lebensalter,

schwulstbildungen der Bochdalekschen Schläuche und des Ductus lingualis, eine richtige Struma lingualis, letztere bei Fehlen der Hauptschilddrüse beobachtet und wichtig für verspätetes Auftreten der Symptome des kongenitalen Myxödems) (*Boustedt*). Am Mundboden werden Dermoidzysten beobachtet. Am Gaumen kommen teratoide Bildungen (Epignathie) in verschiedenster Ausgestaltung als einfach behaarte Polypen bis zu förmlichen Doppelmißbildungen vor (s. allgemeinen Teil). Über die Ranula s. später.

Von Krebsen spielt der **Lippen- und Zungenkrebs** eine große Rolle. An den Lippen entwickelt er sich meist an der Grenze des Lippenrandes als härteres, oft warzig aussehendes Knötchen, das bei weiterem Wachstum bald in geschwürigen Zerfall gerät, wallartig erhabene derbe Ränder aufweist und eine tiefgehende basale Verhärtung abtasten läßt. An der Zunge sind die Randpartien und hinteren Abschnitte bevorzugt. Bei fortschreitendem Zerfall kann es zu umfangreicher Zerstörung des Mundbodens, Übergreifen auf den Aditus laryngis, Pharynxwand kommen. Bei jauchigem Zerfall ist die Schluckpneumonie der gewöhnliche Ausgang. In anderen Fällen Verblutung, Glottisödem. Fast stets handelt es sich um Plattenepithelkrebse, meist mit reichlicher Verhornung.

Gerade die Lippen- und Zungenkrebse haben in dem ätiologischen Studium der Krebsbildung eine große Rolle gespielt. Chronische Reize (Tabak), mechanische Reize (kariöse Zähne, Pfeife), entzündliche Reize (syphilitische Leukoplakie) werden als Ursache angeführt. Fest steht nur, daß der Zungen- und Lippenkrebs bei Männern häufiger ist wie bei Weibern. Daß Pfeifenrauchen Krebswucherungen auslösen oder beschleunigen kann, scheint nach den Beobachtungen an Paraffinarbeiterkrebsen, Schornsteinfegerkrebsen nicht so unverständlich Die Leukoplakie als disponierender prosoplastischer Zustand kann ebenfalls zum Krebs führen.

Die krebsigen Geschwüre unterscheiden sich durch ihren harten Rand, durch ihre mehr kraterförmige Gestalt, durch ihr markiges Aussehen auf dem Durchschnitt von den mehr flachen, zackig begrenzten phthisischen Geschwüren, deren durch einfache Epithelhyperplasie leicht weißlich verdickter Rand förmlich unterminiert sein kann und deren Grund eine mehr graurötliche Färbung besitzt, gelegentlich auch richtige Knötchen erkennen läßt. Die Metastasen der Krebse erfolgen gewohnlich spät, am häufigsten in die submaxillaren Drüsen. Doch konnen alle Drüsengruppen ergriffen werden. Metastasen in anderen Organen sind sehr selten.

An anderen Stellen der Mundhöhle bilden Krebse eine Ausnahme.

Literatur.

Entwicklungsgeschichte. [illegible] Hertwigs Hdb. d. Entw. 2. 1. — [illegible] — Jurisch (*Zungentonsillen*), Anat. [illegible] — Keibel-Mall, Hdb. d. Entw — [illegible] iz. 39. 1911. Ders., *Atlas d. Entw.* [illegible] *u. Gaumens v. Menschen.* Fischer, Jena 1913

Normale Anat. und Histologie. Bartels (*Lymphgefäße*), Anat. Anz 1907. — Oppel, Lehrb. d vergl. mikr. Anat 3. 1900 — Kölliker, Hdb d. Gewebel. 3 1902.

Physiologie. Nagel, Nagels Hdb. d. Phys. 3. — Cohnheim, Nagels Hdb. d. Phys 2

Klinik. Kraus, Nothnagels H. 16. 1.

Referate. Thorel. Erg d. allg. Path. 5. 1893. — Marchand (*Mißbildungen*), Eulenburgs Realenzyklopädie.

gedrängt sind. Gemischten Charakter trägt auch die mit vielen Ausführungsgängen versehene Zungenspitzendrüse (**Blandin-Nuhnsche Drüse**). Die Gl. submaxillaris (Ausführungsgang D. Wharton'anus) besitzt Schleimzellen. Die Gl. Schaltstücke ähnlich wie die Parotis, ihre Endstücke enthalten aber neben den serösen Zellen noch Schleimzellen. Innerhalb der Kapsel der Parotis und Submaxillaris finden sich oft typische Lymphknoten in und am Drüsenparenchym, wie auch sonst lymphatisches Gewebe an den Ausführungsgängen dieser Drüse zerstreut vorkommt (*Neiße*, v. *Brunn*). Im Zwischengewebe der Drüse finden sich wechselnd reichliche Mengen von elastischen Fasern.

2. Über die **Lebensveränderungen** liegen bis jetzt keine besonderen Untersuchungen vor. Von den

3. **Entwicklungsstörungen** sind neben Gewebsmißbildungen (Einschlüsse von Drüsenläppchen in Lymphknoten) Atresie der Ausführungsgänge, abnorme Lappungen der Drüsen, Verschmelzung der Submaxillaris und Sublingualis, angeborene Speichelfisteln der Parotis zu nennen.

4 Über **Stoffwechselstörungen** (Pigmentierungen bei Hämochromatose, Verfettungen bei Pilzvergiftungen) (*M. B. Schmidt*) und

5 **Zirkulationsstörungen** der Speicheldrüsen ist vor allem zu nennen

6. Unter den **Entzündungen** der Speicheldrüsen der Submaxillaris und Sublingualis werden als **Sialoadenitis**[1]) **subm.** usw. bezeichnet. Es handelt sich um eine vorwiegend bei Kindern, seltener noch bei Erwachsenen zu beobachtende, epidemisch auftretende seröse Entzündung der Speicheldrüse, die **Parotitis epidemica (Mumps)**. Die Entzündungen der Speicheldrüse, wobei es durch kollaterales Ödem zu einer starken Schwellung des ganzen Gesichtes kommen kann (**Ziegenpeter**, Wochentälpel). Der Krankheitsprozeß läuft durchschnittlich in 8 Tagen ab. Vereiterungen der Drüse sind selten, kommen jedoch gelegentlich durch Mischinfektionen mit Streptokokken und Staphylokokken vor. Der eigentliche Erreger ist noch unbekannt. Die Infektion erfolgt anscheinend von der Mundhöhle aus durch die Ausführungsgänge. Auffällig sind die gelegentlich zu beobachtenden metastatischen Entzündungen des Hodens und Nebenhodens, Schwellungen der Brustdrüsen. Es kann zur Atrophie des Hodens kommen. Seltenere Komplikationen sind Mittelohrentzündungen, Milztumoren, Nephritis, Pneumonien, Meningitis, Lähmungen des Fazialis.

Neben der spezifischen Parotitis kommen noch gewöhnlich eitrige Entzündungen der Speicheldrüsen vor. Dieselben sind gewöhnlich primärer Natur und dann stomatogen durch aszendierende Infektion des Ductus Stenonianus entstanden (**primäre Parotitis**). Die Infektion wird durch Versiegen des Sekretstromes bei Kachektischen, Moribunden, bei länger dauernder extraoraler Ernährung, bei reflektorischen Hemmungen im Anschluß an Ovariotomien usw. begünstigt (Lat. Axel). Oder die Eitrung schließt sich an eine bestehende eitrige Stomatitis an oder die Infektion erfolgt auf dem Blutwege (**sekundäre Parotitis**, Lit. Rost). Eine besondere Gruppe bilden die traumatischen Parotitiden. Auch von den im Speicheldrüsengewebe eingeschlossenen Lymphknoten können durch Ablagerung pathogener Mikroorganismen, die von geschwürigen Prozessen der Mundhöhle aus in das Lymphgefäßnetz eingedrungen sind, eitrige Entzündungen ausgehen. Überschreiten diese die Kapseln und dringen sie phlegmonös in das umgebende Gewebe ein, so entstehen an der Wange oder besonders am Boden der Mundhöhle und der Unterkiefergegend bretthafte Infiltrate (**Angina Ludovici**). Solche phlegmonöse Prozesse neigen zur Gangrän.

Andererseits können die eitrigen Prozesse der Parotis in den äußeren Gehörgang durchbrechen, am N. facialis bis zum Mittelohr, am N. trigeminus bis zur Schädelhöhle vordringen. Sehr häufig ist die Thrombophlebitis der Äste der Vena jugul.

Unter den vor allem das Parenchym betreffenden entzündlichen Prozessen sind die bei der **Hundswut** auftretenden Veränderungen zu nennen. Beim Hunde kommt es zu herdförmig auftretenden Epithelnekrosen mit leukozytären Einwanderungen,

1) *σιαλον* = Speichel.

besitzen eine eigene Wand (Neumannsche Scheide), innerhalb welcher erst der protoplasmatische Fortsatz des Odontoblasten, die Dentinfaser, steckt. Jeder Odontoblast entsendet einen Fortsatz, der sich vor Eintritt in die Dentingrundsubstanz oder doch sehr bald [illegible] teilt. Mit den Dentinfasern treten auch [illegible] des Dentins ein (intratubuläre Nervenfase[illegible] Nervenfasern geben.

Der Schmelz ([illegible] sechseckigen Schmelzprismen, über deren Verbindung untereinander noch keine allgemeingültige Anschauung besteht.

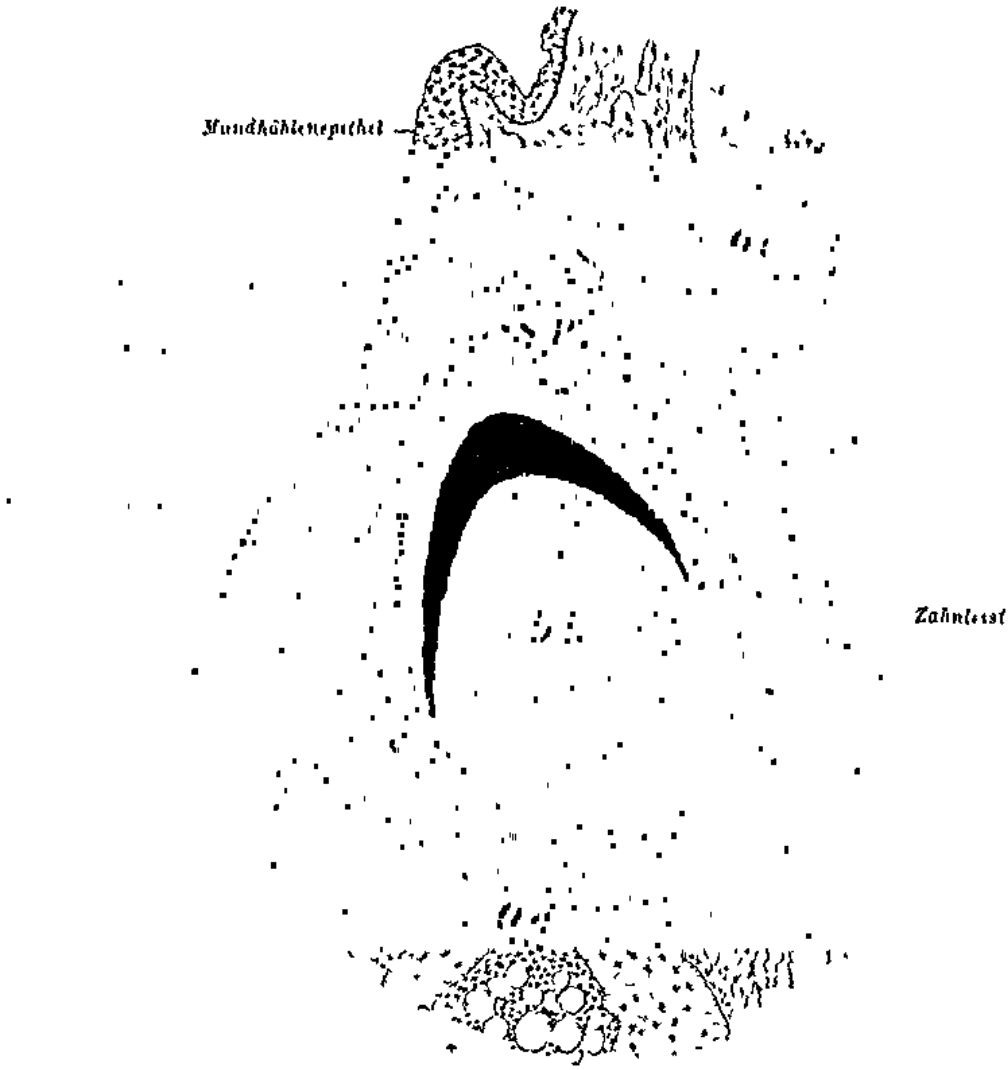

Fig. 423. Frontalschnitt durch die mittlere Spitze vom vorletzten Molaren. Zahn noch nicht durchgebrochen. Chamäleon. 80mal vergr. *D k*, Dentinkeim (Pulpa); *O r*, *O d* Alveole, *S P*, Schmelzpulpa. (Nach Röse-Kollmann.)

Das Zement der Zähne ist ein an Sharpeyschen Fasern sehr reiches Knochengewebe.

Die Weichgebilde des Zahnes zerfallen in die Pulpa, ein sehr nerven- und gefäßreiches lockeres Bindegewebe [illegible] das Dentin zu in eine Deckschicht von [illegible] wurzelkanal tritt die Pulpa mit dem Mark[illegible] Periodontium (Periosteum alveolare) um[illegible] umhüllt den Zahnhals. Es besitzt eine [illegible] unteren Schneidezähnen liegen kleine D[illegible]

Bei dem Zahnwechsel findet der Schwund der Milchzähne durch den Druck der heranwachsenden bleibenden Zähne statt. Oft wird der Spitzenteil der Wurzel dadurch ganz vom übrigen Zahn getrennt und verfällt erst allmählich im Kiefer selbst der Resorption. An der Arrosion des Milchzahnes ist vor allem das aus

Unter den Verletzungen spielen die durch Schläger hervorgerufenen Durchtrennungen des Ductus Stenonianus und die daraus resultierenden Speichelfisteln eine besondere Rolle.

9. Unter den Fremdkörpern stellen die vorwiegend aus phosphorsaurem Kalk aufgebauten Speichelsteine (Sialolithen) das Hauptkontingent. Am häufigsten finden sie sich im D. Wharton, können bis hühnereigroß werden. In die Ausführungsgänge eingedrungene Fremdkörper, Leptothrixhaufen usw. sollen den Kern der Steine bilden. Wieweit die begleitende Entzündung Ursache oder Folge der Steinbildungen ist, ist meist schwer zu entscheiden.

Unter den Parasiten sei der Echinokokkus genannt.

10. Geschwülste.

Da sekundäre Geschwülste relativ selten und meist auf Metastasenbildung in den intra- und periglandulären Lymphknoten bei etwa bestehendem Krebs im Gebiete der Mundhöhle zurückzuführen sind, so interessieren hier nur die primären Geschwülste. Neben gutartigen Geschwülsten (Fibrome, Lipome, Hämangiome, Lymphangiome, von den Lymphknoten ausgehende Lymphome, Adenome) und neben den bösartigen Formen (Karzinome, Melanome, Rundzellen-, Spindelzellensarkome) spielen die sogenannten Mischgeschwülste, die am häufigsten an der Parotis, aber auch an den übrigen Speicheldrüsen, auch im Gebiet der Lippen beobachtet werden, die Hauptrolle. Das charakteristische ist das Auftreten von Knorpel- und Schleimgewebe in diesen als Sarkome, Endotheliome, Peritheliome usw. bezeichneten Geschwülsten. Die Knorpelbildung kann so überwiegen, daß man ein reines Chondrom vor sich zu haben glaubt. Auch Osteochondrome werden beobachtet. Neben den Knorpelmassen, die oft ganz zurücktreten, besteht die Geschwulst aus netzförmig angeordneten Zellsträngen, die sich in schmale, aus platten Zellen aufgebaute, an endothelbekleidete Lymphspalten erinnernde Sprossenbildungen auflösen. Diese Zellstränge können einerseits mit deutlich epithelial angeordneten, andererseits sich eben erinnernden Zellschläuchen im Zusammenhang stehen, andererseits verlieren, so daß unter regelloser Auflosung im Knorpel- und Schleimgewebe verlieren, so daß man unwillkürlich den Eindruck gewinnt, daß sich diese Zellen an der Bildung des Knorpels beteiligen. Daher hat man auch lange an der bindegewebigen oder endothelialen Natur dieser Zellen festgehalten und die Geschwulst als Endotheliom bezeichnet. Auch follikelähnliche Formationen mit Kolloidbildungen, die an Schildrüsengewebe erinnern, aber auch bei Endotheliomen beschrieben sind, wurden wiederholt gefunden.

In neuerer Zeit mehren sich jetzt die Stimmen, welche diese Zellwucherungen für epitheliale Abkömmlinge halten und sie mit Gewebsmißbildungen der Speicheldrüsenanlage in Verbindung bringen. Auf Grund eigener Beobachtungen, in denen der Nachweis der typischen Faserzellenstruktur wie an den Epidermiszellen gelang, kann dieser Anschauung nur beigetreten werden. Gelegentlich tritt diese Faserbildung überraschend stark hervor und fährt zu eigenartigen, an die Gliome erinnernden Bildern, unter denen auch Rosettenbildungen eine Rolle spielen können. Dagegen harrt noch die Frage nach den Beziehungen dieser ektodermalen Gebilde zu den Knorpelbildungen der Lösung (*Marchand*). Sollte, wie man nach Beobachtungen am Tiere vorübergehend behauptet hat, eine epitheliale Knochenbildung im Gebiete der Mundhöhle möglich sein, so wurden die Befunde in den Speicheldrüsentumoren ihre Erklärung finden können (*Krompecher*). Doch muß betont werden, daß andere Autoren an der endothelialen Natur der Geschwülste festhalten (näheres s. Kapitel Geschwülste).

Gewöhnlich sind die Geschwülste abgekapselt. Haben sie erst die Kapsel

stärkere Entwicklung des Kinnes bedeutet, handelt es sich oft um eine Persistenz des stumpfen Kieferwinkels der Kinder, so daß zwar die hinteren, aber nicht die vorderen Zähne aufeinandergreifen (sogenannter offener Biß). Springen bei der Schlußstellung der Kiefer die oberen Zähne zu stark über die unteren vor, so spricht man von tiefem Biß, treten sie so weit zurück, daß die Kanten der Schneidezähne senkrecht aufeinander treffen, so spricht man von Kopfbiß. Dadurch soll ein starkes Abschleifen der Kauflächen hervorgerufen werden.

Auf einer ungleichmäßigen Entwicklung der rechten und linken Hälfte der Kiefer beruht der gekreuzte Biß.

Daneben kommt es auch zu Stellungsanomalien einzelner Zähne, Drehungen um die Längs- oder Querachse, Einbruch solcher Zähne in die Nasen- und Highmorshöhle, Verdrängung nach der labialen oder lingualen Seite (besonders an den Eckzähnen), zumal bei Raumbeengung im Kieferbogen.

Anomalien der Zahl sind ebenfalls häufig. Überschußbildungen finden sich vor allem im Gebiete der Schneide- und Eckzähne (Zapfenzähne im Verschmelzungsgebiet des Zwischen- und Oberkieferfortsatzes), selten richtige Verdoppelungen der Zahnreihen. Fehlen tut am häufigsten der Weisheitszahn, danach der äußere Schneidezahn, sehr sel-



Fig. 496. Irreguläres Dentin III. Ordnung. Starke Verbiegungen, Torsionen und Knickungen. Vermehrung der Grundsubstanz unter Schwund der Kanälchen. (Aus Reich, Irreguläres Dentin.)



Fig. 497. Dentikel (Dentinkugel) des Wurzelkanals

verbunden sein.

Anomalien der Form und Größe der Krone und der Wurzeln finden sich in mannigfachen Abstufungen. Am Schmelz der oberen, gelegentlich auch der unteren bleibenden Schneidezähne, seltener an den Eckzahnen oder ersten Molaren, sind bei Kindern oft deutliche, angeblich bei der Verkalkung entstehende Defekte des Schmelzes in Form quergestellter Wellen oder längsverlaufender Furchen und Kanten des Schmelzes vorhanden, die allmählich verschwinden. Stärkere Kerbenbildungen sind an der Schneidefläche als Hutchinsonsche Zähne bezeichnet und nach ihm als charakteristisch für hereditäre Syphilis angesehen worden, freilich nur bei Berücksichtigung anderer syphilitischer Merkmale. Was die Genese der Schmelzanomalien anbetrifft, so ist hervorzuheben, daß das Dentin an den den Schmelzhypoplasien entsprechenden Stellen ebenfalls allerlei Hemmungen, insbesondere Störungen der Verkalkung in Gestalt von Interglobularräumen

steigt dann im Knorpel wieder empor, um in der Rückenlehne des Türkensattels zu endigen (*Lauck*). Ihr vorderes Ende fällt also mit jener Stelle zusammen, wo sich das Hypophysenbläschen als Ausstülpung des Epithels der ursprünglichen Mundbucht entwickelt. Die Ausstülpungsstelle liegt später an der Decke des Pharynx. Von dem Verbindungsgang (Canalis craniopharyngeus) bleiben beim Menschen gelegentlich Reste im Körper des Keilbeins erhalten. Ebenso findet sich an der Ursprungsstelle des Kanals regelmäßig eine Entwicklung hypophysären Gewebes (Rachendachhypophyse) (*Erdheim, Haberfeld*). Grob anatomisch zerfällt der Pharynx in den Epi-, Meso- und [illegible]

Die vielfach deutliche Papillen [illegible] hornenden Plattenepithel, im Cavum [illegible] gem Flimmerepithel ausgekleidet. Di [illegible] über Die Schleimhaut wird durch eine starke Schicht elastischer Fasern von der muskelhaltigen tieferen Schicht getrennt. In diese reichen die zahlreich vorhandenen Schleimdrüsen hinein. Wichtig ist [illegible] Gewebes, welche sowohl die Mund-Rach [illegible] Gaumenmandeln und Rachenmandeln um [illegible] II Kiemenfurche (Tuba Eustachii, Tonsille [illegible] ls, welches alle Übergänge vom [illegible] an [illegible] um die Mitte des *ersten Lebensjahre* [illegible] unregelmäßig zapfenförmig vor. In [illegible] Leukozyten, vereinzelte eosinophile [illegible] Epitheldecke an die Oberfläche und [illegible] sich zugleich mit abgestoßenen Epithelien und Bakterienmassen an und bilden die sogenannten Lakunarpfröpfe, die als schmierige weißliche Gebilde ungemein häufig in den Tonsillenbuchten Erwachsener gefunden werden. Es ist zu betonen, daß auch aus andern Gebieten der Mundhöhle und besonders des Rachens leukozytäre und lymphozytäre Elemente auswandern und die sog. Speichelkörperchen bilden helfen. Über die prozentuale Beteiligung der einzelnen Zellen gehen die Angaben der Autoren noch auseinander (*Laquer*).

2. Als wichtigste Leichenveränderung ist die sehr häufige Verunreinigung des Rachens mit dem beim Transport der Leiche leicht emporsteigenden Mageninhalt zu nennen.

3. Unter den Mißbildungen sin [illegible] *bifida), das Fehlen einzelner Teile* [illegible] gar Verschluß des Racheneinganges [illegible] Gehirnvorfall, teratoide Geschwülste [illegible] lich die Halsfisteln zu nennen. Wä [illegible] vorwiegend oder sogar ausschließlich auf die Zervikalbucht bezogen wurden (*Kostanecki*), denkt man heute auch an Beziehungen zur III. Kiemenfurche, richtiger gesagt zur Thymusanlage (*Wenglowski*). Nach der ersten Ansicht handelt es sich dabei um einen unvollständigen Verschluß der Zervikalbucht. Die Fistelöffnung liegt unterhalb der vom hinteren Bauch des Biventer und dem Zungenbein begrenzten Linie und nach innen vom Sternocleidomastoideus, meist in der angenommenen Verwachsungslinie des Kiemendeckels, und zwar häufig in der Fossa jugularis. Handelt es sich nur um Reste der äußeren Kiemenfurche, so spricht man von einer äußeren Kiemenfistel, ist eine Verbindung der inneren und äußeren Kiemenfurche eingetreten, so liegt eine vollständige Kiemenfistel vor, die ihren Ausgangspunkt in diesen Fällen von der Gegend der Rosenmüllerschen Grube nimmt. Die sogenannten Kiemengangszysten entwickeln sich aus in der Tiefe liegen gebliebenen Resten der Zervikalbucht und wölben sich mehr oder weniger stark an der Oberfläche empor. Die Wandungen der Kiemengangfisteln und -zysten können ähnlich gebaut sein wie die des Pharynx, bekleidet mit einem vielschichtigen Platten-

und Hypophyse scheinen das Wachstum der Zähne zu beherrschen (*Josefson*). Wenigstens hat man bei experimenteller Ausschaltung dieser Drüsen hypoplastische Störungen an den wachsenden Zähnen beobachtet, desgleichen Verlust aller Zähne bei frühzeitigem Schwund des Thymus (*Kranz*). Wie weit es sich um direkte, wie weit um indirekte Beeinflussung durch das gestörte Wachstum der Kiefer handelt, bedarf weiterer Untersuchung.

Auch bei der Osteomalazie sollen sich die nachwachsenden Zähne an der Störung des Kalkstoffwechsels beteiligen. Welche Störungen den Zahnanomalien des Kretins (*Kranz*) zugrunde liegen, ist noch unbekannt.

Die physiologische Abnutzung der Zähne wird hervorgerufen durch den Kauakt und betrifft nicht nur die Berührungsfläche der Antagonisten, sondern auch die seitlichen Berührungsflächen benachbarter Zähne. Die Abschleifungen können bis in das Dentin reichen. Die Abnutzungsflächen sind ganz charakteristische. Ihnen entsprechen ganz bestimmte Neubildungen von Dentin seitens der Pulpa (s. Ersatzdentin), eine Art kompensatorischen Vorganges, um die geschwächte Stelle zu stützen. Eine besondere Form der Abnutzung stellen die keilförmigen Defekte an den labialen Seiten des Zahnhalses dar, für welche von manchen Autoren das scharfe Bürsten verantwortlich gemacht wird.

Weit bedenklicher als die rachitischen und osteomalazischen Wachstumsstörungen sind die partiellen Entkalkungen des Zahnes, die als Karies bekannt sind. Der kariöse Prozeß verläuft in zwei Etappen, indem sich an die Entkalkung der Zerfall des entkalkten Gewebes anschließt. Dort, wo die Entkalkung des Schmelzes einsetzt, entsteht ein undurchsichtiger, mehr kreidig aussehender Fleck, der dem darüber hingleitenden Instrument eine rauhe Oberfläche darbietet. Allmählich kann sich der Fleck schmutzig-braun bis schwarz färben. Greift die Entkalkung auf das Zahnbein über, so wird dieses knorpelartig weich und nimmt ebenfalls eine schmutzige Färbung an. Sobald der Schmelz genügend entkalkt ist, zerfällt er durch Lösung der die Prismen zusammenhaltenden Kalksubstanz. Der Zerfall wird durch die in dem erweichten Gewebe sich ansiedelnden Mikroorganismen begünstigt. Sobald das Dentin freigelegt ist, dringen die Mikroorganismen in die Kanälchen des erweichenden Dentins vor, erweitern dieselben und verursachen eine fermentative Lösung der Grundsubstanz. Man pflegt dabei 4 Zonen der Veränderungen zu unterscheiden. Die tiefste der Pulpa zugewandte zeichnet sich durch eine besondere Transparenz aus. Die Entstehung dieser Transparenz ist noch nicht einheitlich geklärt. Man glaubt an vermehrte Dentinbildung mit gleichzeitiger Verengerung der Dentinröhrchen oder Verkalkung der Dentinfasern selbst, wodurch die Homogenität des Aussehens bedingt wird. Darauf folgt die Zone der Trübung, im wesentlichen durch das Eindringen der Mikroorganismen in die Zahnbeinkanälchen hervorgerufen. In der anschließenden Erweichungszone kommt es unter Einschmelzung der Grundsubstanz zu unregelmäßig[illegible]gen der Dentinröhrchen, bis schließlich in [illegible] verloren geht (*Port* und *Euler*) Da das Z[illegible]l aufgelöst wird als der Schmelz, so bedingen die kariösen Prozesse förmliche Unterminierungen des Schmelzes.

Daß tatsächlich die Entkalkung und sekundäre Bakterienwirkung die Ursache des Prozesses sind, läßt sich durch Versuche an toten Zähnen zeigen. Die schwerer zu beantwortende Frage ist die nach der Ursache der

kleiner und kleiner und verschwinden schließlich so gut wie völlig. Gleichzeitig schwinden die epithelialen Spalten und Buchten. Dieser Schwund beginnt schon relativ früh in den tiefsten Abschnitten. Reste des sich zurückbildenden Epithels werden noch lange als verhornte Epithelkugeln inmitten des lymphatischen Gewebes gefunden. Oder es bleiben kleinere und größere Zysten zurück. Die Abglättung der Mandeln infolge der senilen Atrophie ist sehr wohl von der entzündlichen Atrophie durch Narbenbildung zu unterscheiden. Oft ist das nur histologisch durch den Nachweis stärkerer Strukturzerstörungen der Schleimhaut, besonders ihrer elastischen Gebilde möglich.

5. Zirkulationsstörungen sind vor allem als akut entzündliche Rötungen (Erythema) bei den verschiedensten exanthematischen Krankheiten, so besonders bei Scharlach, Masern, Influenza, zu beobachten. Chronische Hyperämien finden sich bei allgemeinen Stauungen, ferner bei chronischen entzündlichen Reizzuständen (Potatoren). Blutungen sind bei hämorrhagischer Diathese, auf traumatischer Basis (Hämatome der Uvula), als vikariierende Menstruation zu beobachten. Ödematöse Schwellungen, besonders des Zäpfchens, begleiten schwere Entzündungen zumal der Mandeln.

6. Entzündungen.

Außerordentlich häufig ist der einfache Katarrh der Rachenschleimhaut als Teilerscheinung einer Rhinitis, einer Stomatitis, als Initialsymptom vieler Infektionskrankheiten, besonders der exanthematischen, aber auch als isolierter Rachenkatarrh bei Erkältungsinfektionen, bei chemischen und mechanischen Reizungen (durch Speisen, Getränke, irrespirable Gase, Kampfgase, Staubinhalationen, trockene Luft). Je nach dem Sitz der katarrhalischen Erscheinung spricht man von Pharyngitis, Uvulitis, Tonsillitis, je nach der Art des den abgeschilferten Epithelien beigemischten Sekretes von einfachem oder schleimigem oder schleimig-eitrigem Katarrh. Kommt es zu Bläschenbildungen, so spricht man von einer vesiculären Entzündung (

An den Mandeln entwickelt sich sehr
Epitheldefekten (Primärinfekt) der Lakune
mit Maclachlan annehme, eine Entzündung der Buchten mit starker Schwellung der Mandeln, welches Krankheitsbild als Angina bezeichnet wird. Bei der relativen Durchlässigkeit des Epithels, der stärkeren Anhäufung von Erregern in den Lakunen, kommt es zu einer sehr starken serösen oder serös-eitrigen Durchtränkung des Zwischengewebes (Angina simplex oedematosa), wodurch vor allem die oft so enorme Vergrößerung der Mandeln erklärt wird. Je reichlicher die Beimischung leukozytärer Elemente in dem im Zwischengewebe auftretenden Exsudat wird, um so mehr kann man von einer Angina phlegmonosa sprechen. Eine weitere Folge ist die starke Auswanderung leukozytärer Elemente, welche sich in der Bucht anhäufen und mit dem bereits vorhandenen Zellmaterial gelbliche Pfröpfe bilden, die aus den Lakunen herausragen (Angina lacunaris). Das Epithel kann infolge der starken Durchwanderung streckenweise völlig zerstört werden, wobei es nicht selten zur Gerinnung des jetzt im erhöhten Maße austretenden Exsudates an der Oberfläche (Fibrinbeimischung zu den Pfröpfen) kommt.

Beim Erwachsenen, wo schon an und für sich (s. oben) Retentionspfröpfe in den Lakunen vorkommen, ist die Entscheidung zwischen diesen und den entzündlich entstandenen nicht ohne weiteres möglich. Es kann sein, daß alte in der Tiefe verborgene Retentionspfröpfe durch

6. Entzündungen.

(Defensive Odontitis.)

Die häufigste Form ist die Entzündung der Pulpa (**Pulpitis**), die je nach der Form des Exsudates oder des Endeffektes in eine seröse, abszedierende, phlegmonöse und gangränesziernde eingeteilt wird (Pulpitis exs. serosa, purulenta abscedens, phlegmonosa, gangraenosa). Ursächlich kommt vor allem die Karies mit ihren toxischen Reizen und schließlich bakteriellen Infektionen der Pulpa in Betracht. Bei den stärkeren Zersetzungen spielt die Spirochaete dentium eine wichtige Rolle. Seltener sind traumatische Eröffnungen der Pulpa und sekundäre oder direkte Infektionen. *Auch metastatisch-embolisch können die Entzündungserreger* durch die Gefäßbahn in die Pulpa gelangen. Endlich kann eine Entzündung der Wurzelhaut durch das Foramen apicale auf die Pulpa fortkriechen. Nach der Ausbreitung unterscheidet man eine P. circumscripta (z. B. P. purulenta abscedens) und eine P. diffusa (z. B. P. phlegmonosa). Nach der Form [illegible] der abgeschlossenen Pulpa und solche [illegible] Handelt es sich in letzterem Falle um [illegible] rigen Zerfall von der meist durch Karies entstandenen Eröffnungsstelle, so spricht man von P. ulcerosa. Endlich trennt man nach dem Verlauf die akuten von den chronischen Formen.

Geringfügigere oder mehr begrenzte Formen der Entzündungen können spurlos oder mit lokaler Narbenbildung in der Pulpa ausheilen, andere wieder überschreiten das Gebiet der Pulpahöhle sehr schnell, setzen sich durch die Wurzelkanale auf die Wurzelhaut fort und rufen eine sekundäre Entzündung derselben hervor (Periodontitis apicalis). Da das Periodontium durch seine ernährenden Gefäße mit dem Knochenmark, andererseits bei dünnen Alveolarwänden in mehr räumliche Beziehung zum Kieferperiost tritt, so können sich besonders die eitrigen Entzündungen leicht auf das äußere Periost fortsetzen. Seltener kriecht die Entzündung unter Zerstörung des Lig. circulare am Zahnhals empor und dann auf das äußere Periost des Alveolarfortsatzes über. Unter Abhebung des Periostes kommt es zu subperiostalen oder u[illegible] tes zu submukösen Eiter-ansammlungen [illegible] kes kollaterales Ödem der angrenzenden [illegible] Handelt es sich um die oberen Zähne, [illegible] die Schleimhaut der Ober-[illegible] iem Empyem derselben Veranlassung [illegible] les Unterkiefers infiziert, so entstehen [illegible] eder zu größeren Senkungsabszessen [illegible] an Wange oder Hals führen können [illegible] ıdungen können von Schwellung der [illegible] itet sein. Auch hier kann es zu Absze-

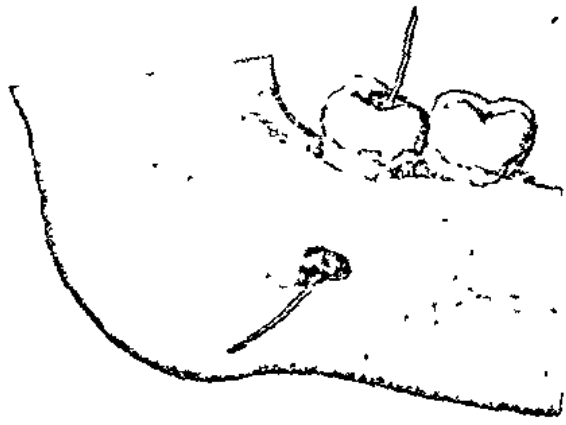

Fig. 498. Fistelbildung am Unterkiefer bei Karies eines Molaren

Darmes, Diphtherie des Uterus. Nachdem sich aber herausgestellt hat, daß die Pseudomembranbildung des Racheneinganges, die häufig auf den Kehlkopf übergreift oder dort sogar allein sich entwickelt, durch einen besonderen Erreger, ein nunmehr Diphtheriebazillus genanntes Stäbchen (s. allgemeinen Teil), hervorgerufen wird, der mit der Bildung der Membranen im Darm usw. gar nichts zu tun hat, hat man vorgeschlagen, den Namen Diphtherie nur für diese bestimmte Infektionskrankheit des Rachens und des Kehlkopfes zu reservieren und alle entzündlichen Membranbildungen unter dem Namen der pseudomembranösen Entzündung zusammenzufassen (s. allgemeinen Teil).

Unter den älteren Namen für Diphterie findet sich auch der Ausdruck Synanche (von συνάγειν Zusammenschnüren), der in das klassische Altertum zurückreicht. Bemerkenswert ist, daß bereits im Altertum zwischen zwei Formen der Synanche unterschieden wurde, einer mit sichtbarer Schwellung und Schlackbeschwerden einhergehenden, der heutigen Rachendiphtherie, einer ohne Schwellung mit heftiger Atemnot einhergehenden, der heutigen Kehlkopfdiphtherie.

Bei der Diphtherie entwickeln sich sehr bald auf der geröteten Schleimhaut der geschwollenen Tonsillen und des weichen Gaumens mehr weißlichgelbe, im Anfang noch mit Lakunarpfröpfen zu verwechselnde Flecke, die sich aber schnell vergrößern und zu größeren ziemlich dicken Membranen zusammenfließen. Häufig beschränkt sich die Membranbildung auf die genannten Teile, kann aber auf die Zungenwurzel, die Ränder der Epiglottis überspringen und schließlich im Kehlkopf neue und rasche Ausdehnung erfahren. Ebenso kommt eine Ausbreitung auf das Rachengewölbe und die Nase, wie auch gelegentlich eine primäre Diphtherie dieser Teile in Betracht. Die Membranen sind bald von mehr weicher fast schmieriger, meist aber fester Konsistenz. Sie haften der Oberfläche ziemlich fest an, lassen sich nur durch stärkeres Wischen teilweise entfernen und hinterlassen dann eine blutende oder doch wunde Schleimhautfläche. Der Verlauf ist ein sehr wechselnder, abhängig von den Komplikationen, besonders mit Kehlkopfdiphtherie und den sich etwa anschließenden bronchitischen und bronchopneumonischen Prozessen. In reinen Fällen klingt der Prozeß in wenigen Tagen ab. Die Membranen werden abgestoßen und die etwa noch vorhandenen Wundflächen überhäuten sich schnell. Tiefergehende Geschwürsbildungen sind selten. Doch kann es zu Verklebungen der Lakunarwandungen und zur Verödung solcher Lakunen kommen. Regelmäßig sind die zum Rachenring gehörenden Lymphknoten mehr oder weniger erheblich, oft ungewöhnlich stark geschwollen.

Mikroskopisch ist das Bild je nach dem Stadium der Erkrankung ein sehr wechselndes. Oberflächliche Epithelnekrosen leiten den Prozeß ein. Starke Hyper-
ämie und Au[illegible] ch
gerinnenden [illegible] en
nicht nekrotis[illegible] ng
überfluten die [illegible] er-
Durch Konflu[illegible] pi-
dessen greift [illegible] he
theldecke, ab[illegible] er-
Schleimhaut ü[illegible] all-
griffen. Von da steigt der Prozeß in die Tiefe der Drüsen [illegible]
mählich ganz von Fibrinmassen ausgefüllt werden. Durch die aus dem absterbenden Schleimhautgewebe freiwerdenden Fermenten (Thrombokinassen) kommt es auch innerhalb der Schleimhaut selbst zu ausgedehnten Fibringerinnungen, die mit den oberflächlich liegenden Fibrinmassen innig verschmelzen und so eine förmliche Verkittung der Pseudomembranen mit der Unterfläche bedingen. Daher die schwere Lösbarkeit. Je länger der Exsudatstrom andauert, um so dichter wird das Fibrinnetz, um so dicker aber auch die Fibrinfäden der tieferen Schicht, die am stärksten durchflutet werden. Schließlich verschmelzen die verdickten Fäden und es entsteht ein eigentümlich starres, glänzendes Balkennetz, welches sich nur noch schwer mit der Fibrinfärbemethode färben läßt, seinen chemischen

dünn werden (Pergamentknittern). Die Zyste kann sich im Oberkiefer in die Höhle desselben vorwölben, dieselbe ganz ausfüllen und einen Hydrops derselben vortäuschen. Nicht selten ragt die Wurzel eines kariösen Zahnes, von der das Granulom seinen Ursprung genommen hat, bei größeren Zysten auch mehrere Wurzeln, die sekundär eingebrochen sind, in die Zyste hinein.

Mikroskopisch erweist sich die Zyste mit einem unregelmäßig dicken, mehr oder weniger gut differenzierten, häufig verschleimten Plattenepithel bekleidet. Hier und da kann, bes[illegible] epitheliale Auskleidung, [illegible] Autoren und wohl mit Re[illegible] lich bis zur Wurzel rei[illegible] von Malassez) zurückgeführt Andere Autoren behaupten eine sekundäre Epithelisierung von der Mundhöhle aus

Kurz erwähnt sei hier die chronische Ostitis und Periostitis der Kiefer, die sich bei chronischer Phosphorvergiftung entwickelt (s. Knochen). Bei Karies der Zähne kann es zu sekundären Infektionen des gereizten Periostes und Periodontium kommen, woraus sich schwere eitrige Entzündungen der Knochenhaut, Abhebung derselben, Nekrose der Kiefer, Bildung einer neuen Knochenlade seitens der Wurzelhaut entwickelt. Ähnliche Reizwirkungen an dem Kieferperiost finden sich bei Arsenvergiftung, bei den Perlmutterdrechslern usw.

Unter den spezifischen Infektionen ist die Phthise der Zahnpulpa sehr selten. Doch sind sichere Fälle von phthisischer Infektion der Drüsen oder des Kiefers durch die Pulpa kariöser Zähne hindurch beobachtet. Von diesen Infektionen, die primär oder sekundär (im Anschluß an bereits bestehende Lungenphthise usw.) auftreten können, sind die hämatogenen Infektionen des Kiefers zu trennen.

Die Aktinomyzespilze sollen ebenfalls durch kariöse Zähne in die Kiefer eindringen können. Nach dem Urteil der kompetentesten Untersucher ist aber dieser Infektionsweg als ein sehr seltener zu betrachten. Der sichere Nachweis von pathogenen Aktinomyzespilzen in der Pulpa kariöser Zähne scheint bisher nicht erbracht (*Harbitz* u. *Gröndahl*).

7. Regeneration, Hypertrophie, Implantation.

Zu den regenera[illegible] (restituierende Odontitis) gehört vor aller [illegible] des Ersatzdentins bei Karies der Zähn[illegible] iologische Abnutzung. Bei traumatischer Lockerung, besonders jugendlicher Zähne, kann der Zahn durch Neubildung von Zement wieder vollständig fixiert werden. Selbst bei stärkerer Dislokation und Zerreißung ernährender Gefäße kann bei Wiedereinrichtung des Zahnes durch schnelle Wiederbildung von Gefäßen und Wiederbelebung der Pulpa wenigstens in jugendlichen wachsenden Zähnen die Odontoblastenschicht zum Teil erhalten und funktionstüchtig bleiben. Anders bei völlig entfernten und reimplantierten Zähnen. Der Zahn als solcher stirbt ab. Jedoch kann seitens des Alveolarperiosts das alte Zement durch neues ersetzt werden, die Knochenbildung bis an das Dentin vordringen und so den toten Zahn fixieren. Das periostale Gewebe dringt durch die Wurzelkanäle in die Pulpahöhle ein und kann dieselbe mit neugebildetem Knochen ausfüllen. Wird aber der reimplantierte Zahn während der Einheilung zu starker Erschütterung ausgesetzt, so tritt umgekehrt eine weitgehende Zerstörung der Wurzel durch das periostale Granulationsgewebe und Wiederausfall desselben ein. Die Implantation bereits toter Zähne führt zu gleichen Ergebnissen wie die Reimplantation noch frischer Zähne (*Marchand*)

Mikroskopisch beherrscht die Nekrose der Schleimhaut das Bild. In der Tiefe gegen das gesunde Gewebe schiebt sich ein mehr oder weniger dichter Leukozytenwall gegen den Nekrosebezirk vor. Im Nekrotischen wimmelt es von Kokkenhaufen, die sich bei der Züchtung vorwiegend als Streptokokken erweisen. Die Schwellung der Lymphknoten pflegt bei der Scharlachangina stärker zu sein als bei der Diphtherie. Es kommt leicht zum Übertritt von Scharlachstreptokokken in das Blut und zur Entwicklung einer lymphozytär-exsudativen Nephritis (Scharlachnephritis). Dagegen fehlen die für die Diphtherie charakteristischen Herzmuskelveränderungen und Lähmungen.

Weitere pseudomembranöse Entzündungen der Mandeln und des übrigen Rachens, die bald mehr in fibrinöser Ausschwitzung, bald mehr in verschorfenden Prozessen beruhen, werden durch Ätzung (mit Säuren, Alkalien), durch thermische Einflüsse (Verbrühungen), durch reizende Gase hervorgerufen.

Eine letzte Gruppe von Entzündungen, welche vorwiegend die Mandeln betreffen, ist die gangränös-ulzeröse Form (Angina gangraenosa, auch Plaut-Vincentsche Angina genannt). Während die Allgemeinsymptome relativ geringe sein können, sind die lokalen Veränderungen oft sehr erhel [illegible] ent-
wickelt sich ein relativ schne [illegible]
gefärbtem fetzigem Grunde, [illegible] n
stinkendem Geruch. Neuere [illegible] h
hier um ähnliche Prozesse und ähnliche Erreger [illegible] n
Stomatitis (s. dieselbe) handelt (*Blühdorn*).

[illegible] tritt oft nur eine geringe Reaktionszone her-
[illegible] o zeigt sie einen lymphozytär-leukozytaren.
[illegible] als Erreger kommen die meist in inniger
[illegible] en und Spirochaete dentium, nach Ansicht
[illegible] alis in Betracht. Ihnen gesellen sich noch
[illegible] brixformen hinzu. Am meisten pflegen die
[illegible] Die Grenze zwischen
[illegible] Bazillen besetzt
[illegible] er meist zur Aus-
[illegible] itung sowohl der
Spirochäte wie [illegible] beider erwiesen.
Auch für die ulzerö[illegible] sie pathogenetisch
in Betracht (*Blühdorn*).

Es wurde schon oben erwähnt, daß die Angina simplex gelegentlich mehr phlegmonösen Charakter annehmen kann, ja ab und zu mit einer deutlichen Abszedierung endigt, die durch Senkung auf den Kehlkopf übergreift oder eine Mediastinitis oder auf metastatischem Wege eine eitrige Herdpneumonie erzeugen kann. Solche phlegmonösen, gelegentlich zu Abszeßbildungen führenden Entzündungen kommen nun auch an anderen Stellen des Pharynx vor. Entweder sind sie von den Gaumenmandeln aus fortgeleitet und können dann durch Übergreifen auf den Kehlkopf Ödem der ary-epiglottischen Falten erzeugen, oder sie gehen von den Rachenmandeln bzw. den dazugehörigen retropharyngealen Lymphknoten aus. Kommt es im Bereich von letzteren zur eitrige [illegible] entwickelt sich der retropharyngeale
Abszeß, d [illegible] senkt
und entwe [illegible] übergreifen
auf das [illegible] Endlich
können solche phlegmonöse Prozesse [illegible] schluß an
Schleimhautverletzung (mit Gräten, Knochenstückchen usw.) entstehen

Umgekehrt finden wir bei Rachitis gerade am Unterkiefer eine Verbreiterung mit winkliger Abknickung in der Gegend der Eckzähne. Am Oberkiefer wird der sog. kontrahierte Kiefer, d. h. eine Zusammenziehung im Gebiete der Prämolaren mit Rachitis in Beziehung gebracht. Wie weit hier Muskeldruck, wie weit Muskelzug, wie weit Belastung durch andere knocherne Schädelteile bei der Umgestaltung mitwirken, ist im einzelnen noch unbekannt. Bei Caput obstipum findet sich eine entsprechende Schiefstellung der beiden Hälften des Gaumens (Verflachung und Verbreiterung auf der erkrankten Seite) (*Port* u. *Euler*). Endlich spricht man von hohem und flachem Gaumen, von denen wieder enge und weite unterschieden werden, deren Abhängigkeitsverhältnis von der Topographie der Zahnanlagen, von angeborenen und erworbenen Faktoren diskutiert wird (*Landsberger*).

9. Unter den **Fremdkörpern** spielt der Zahnstein die wichtigste Rolle. Es handelt sich um weißliche bis schmutzigbraun oder gar schwarzlich gefärbte sandsteinartige Niederschläge an den Übergängen zwischen Zahnhals und Krone, welche besonders an den Hinterflächen der Schneidezähne und zwischen denselben, zumal am Unterkiefer, beobachtet werden. Der Zahnstein besteht aus einer organischen Grundsubstanz, die aus Bakterien und abgestoßenen Epithelien bestehen soll und welche mit Kalksalzen, vorwiegend phosphorsaurem Kalk, inkrustiert wird.

Über die Herkunft der Kalksalze kann kaum ein Zweifel bestehen. Schon die Übereinstimmung der Zusammensetzung zwischen dem Zahnstein und den Speichelsteinen, ferner die Lokalisation des Zahnsteines an denjenigen Stellen der Mundhöhle, wo sich der Speichel am reichlichsten sammelt und am meisten verweilt, spricht für die Herkunft aus dem Sekret der Speicheldrüsen. Warum freilich in einem Falle trotz sorgfältiger Mundpflege eine besonders reichhaltige Zahnsteinbildung statthat, in anderen Fällen fast ganz fehlt, entzieht sich noch der Kenntnis. Menge und Art des sezernierten Speichels spielen gewiß auch eine Rolle. Die Ablagerung des Zahnsteines soll zu Entzündungen der Zahnfleischtaschen, zur Alveolarpyorrhoe, Veranlassung geben.

10. Geschwülste.

Unter den geschwulstartigen [illegible]

letztgenannten sind besonders häufig, fast in jedem Prämolar und Molar zu finden (Fig. 486). Sie sollen bei stärkerem Wachstum auch klinische Symptome auslösen können. Es sind rundliche bis eiförmige, entweder frei in dem Pulpagewebe liegende oder mit der Wand verschmolzene, aus irregulärem Dentin aufgebaute eben sichtbare bis hirsekorngroße Gebilde, welche sich mit Vorliebe in den Wurzelkanälchen entwickeln, und die auf verlagerte Odontoblastenanhäufungen zurückgeführt werden müssen (*Reich*). Mit entzündlichen Vorgängen haben sie nichts zu tun.

Neben diesen Gewebsmißbildungen kommen auch echte, vom Zahnsystem ausgehende Geschwulstbildungen vor. Man kann dieselben in folgende drei Gruppen trennen:

1. Die **Follikularzysten.** Es handelt sich um epithelbekleidete, den Wurzelzysten an Form und Wachstum sehr ähnliche Zysten, die aber schon während der zweiten Dentition bemerkbar werden. Die Wand der Zyste kann wie bei den Wurzelzysten mehr oder weniger höckerig gestaltet sein und ist mit Plattenepithel bedeckt. Flimmerepithel ist nur ausnahmsweise in den vom Zahnsystem ausgehenden Zysten beobachtet. Sie tragen sehr

schieden, wie weit es sich dabei um wirkliche Neubildung oder nur um einfache Vergrößerung des nicht völlig entfernten lymphatischen Gewebes handelt. Solche ohne besondere Veranlassung sich entwickelnden Schwellungen der Mandeln und des gesamten lymphatischen Apparates der Mund-Rachenhöhle finden wir besonders bei Kindern, beim sogenannten Status lymphaticus, d. h. verbunden mit weitgehender Schwellung des übrigen lymphatischen Systems und oft auch des Thymus (Status thymico-lymphaticus). Seltener ist die Schwellung auf den lymphatischen Rachenring beschränkt (Fig. 502). Die Schwellung der Mandeln kann sehr erheblich sein, die Atmung besonders durch die Nase erschwert, die Funktion des Gehörapparates durch Verlegung der Tube herabgesetzt, durch allgemeine Störung der in räumlicher Beziehung stehenden und Lymphzirkulation der Meningen im Gebiete des Stirnhirnes auch die Gehirnfunktion schädlich beeinflußt sein. Mikroskopisch findet sich nicht nur eine Vermehrung, sondern auch eine Vergrößerung der Einzellymphknötchen, welche die Mandeln aufbauen. Gröbere Abweichungen sind, von einer stärkeren Plasmazellenanhäufung abgesehen, bis jetzt nicht gefunden worden. So wenig befriedigend das histologische Bild, so unklar ist auch die Genese. Ob es sich um eine schon im Keime begründete Anomalie oder erst um eine durch wiederholte typische Reize oder gar bakterielle Infektionen bedingte Vergrößerung handelt, ist im Einzelfalle sehr schwer zu entscheiden. Neuerdings neigt man für die idiopathischen Formen, soweit sie in den Rahmen des Status lymphaticus hineingehören, der ersten Ansicht zu.

Fig. 502. Hypertrophie der Gaumentonsillen (T).

Zu den ätiologisch bisher unbekannten [illegible] des lymphatischen Rachenringes gehören auch aleukämische [illegible] sen, die aber vorwiegend beim Erwachsenen a[illegible] durch das Blutbild von der einfachen Hyper[illegible] besonders häufig sind die Tonsillen bei den [illegible] Lymphadenosen befallen. Nicht selten führt ein[illegible] tisierende Angina zum Tode. Bei den myeloischen [illegible] es in der Regel nur zu unbedeutenden Schwellungen der Mandeln.

8. Verengerungen des Lumens

sind besonders durch ho[illegible] der Gaumen- und der Rachenmandeln bedingt. Auch [illegible] ibildungen, Geschwülste können in ähnlicher Ric[illegible] Verbindungen zwischen Rachen und Mundhöhle [illegible] oden der syphilitischen *Geschwürsbildungen* mit [illegible] beobachtet.

Umschriebene Erweiterungen der Rachenhöhle stellen die sogenannten **Pharynxdivertikel** dar. Man unterscheidet seitliche, welche sich mit Vorliebe in der Gegend der ursprünglichen Kiemenfurchen, *besonders* der Rosenmüllerschen Grube entwickeln und hintere oder sogenannte Pulsionsdivertikel

bevorzugen Frauen, wachsen oft besonders stark in der Gravidität. Ob sie zu kariösen Prozessen, zu Pulpa- und Wurzelgranulomen ätiologische Beziehungen haben, ist sehr zweifelhaft. Wahrscheinlich liegen auch hier Gewebsmißbildungen des Alveolarperiostes als Geschwulstkeime zugrunde.

Histologisch sehr eigenartig (peritheliomartige Bildungen) und völlig verschieden sind die in wenig Fallen beobachteten angeborenen Epuliden im Gebiete der oberen Schneidezähne (*Futh*).

Literatur.

[illegible] und physiologische Mundhöhle. Außerdem [illegible] G., *Bau und* [illegible] 1907. — Sche[illegible] ort und Eule[illegible] d. allg. Path. 17, 1 1913.

Pathologie. Astachoff (*Wurzelzysten*), D. Mschr. f. Zahnhlk. 1909. — Erdheim (*Epithelkörperchen*), Frankf. Zschr. f. Path. 1911. — Fischer, G. (*Zähne*), [illegible] 16. 1901. — *Irregulares* [illegible] Schmidt, [illegible] (*Kieferverlet*[illegible] berg (*Dar*[illegible] (*Allgem. Za*[illegible] Zeitsc[illegible] Zahnheilkunde. — Zahnärztliche Rundschau. — Korresp.-Blatt f. Zahnärzte [illegible]

C. Mundspeicheldrüsen.

1. Entwicklungsgeschichte, Histologie.

Die erste Anlage der Speicheldrüsen zeigt sich bereits bei 6 Wochen alten Embryonen. Die drei großen Drüsen stellen Ausstülpungen des Mundepithels dar. Sie sind verschieden gebaut. Die Parotis ist eine rein seröse, vorwiegend alveolar aufgebaute Drüse. Ihr Ausführungsgang, der Ductus Stenonianus, trägt ein zwei[illegible] Zylinderepithel. Seine Verästelungen [illegible] gestreiften hohen Zylinderepithe[illegible] mit platten Zellen ausgekleideten [illegible]en. Diese sind aus trübkörnigen serösen Zellen zusammengesetzt. Das Parenchym der Parotis ist reichlich von Fettzellen durchsetzt. Bemerkenswert ist, daß neben dem Hauptausführungsgang während des embryonalen Lebens ein mit dem Unterkiefer ziehender Seitenast (Chievitzsches Organ) entsteht, der sich aber bald isoliert oder nach anderen [illegible] (Broman). [illegible] einer alten [illegible] als sich die [illegible] *tertia*) ent[illegible] epithelialen [illegible] epithelialer [illegible] Wichtigkeit [illegible]uläre Drüse (Ausführungsgang D. Bartholini), welche der Sekretröhren und der Schaltstücke so gut wie ganz entbehrt. Die Endstücke bestehen vorwiegend aus Schleimzellen, daneben aus serösen Zellen, die vielfach in Gestalt der Halbmonde zur Seite

unterliegt wohl keinem Zweifel. Für die erste Anlage hat jedoch die Theorie der angeborenen Schwäche das meiste für sich. Diese schwache Stelle muß zwischen der Pars obliqua und Pars fundiformis des M. cricopharyngeus liegen. Gerade hier finden sich aber auch häufig Lipombildungen. Es ist aber bekannt, daß an den Öffnungen der Bauchhernien ebenfalls Lipombildungen (*Goebel*) beobachtet werden. Alles das spricht dafür, die hinteren Pharynxdivertikel als einen Pharynxbruch (Pharyngozele) aufzufassen.

Durch Füllung der Divertikel mit den verschluckten Speisen wird der Ösophagusmund er [illegible]
rungsbissen an [illegible]
aufgehoben. D [illegible]
Divertikels E [illegible]
können geleger [illegible]
phlegmonöse Prozesse auf das Mediastinum, auf den Larynx usw. fortsetzen. Ähnlich können Schußverletzungen der Pharynx wirken

9. Fremdkörper und Parasiten.

Die Fremdkörper entstammen im wesentlichen der Nahrung. Grüten, spitzige Knochenstücke können sich in die Schleimhaut des Rachens einbohren, allzu große Bissen durcl [illegible]
der Mandeln
und Sekretn
Räuspertung

Unter den Parasiten ist der Soor (s. Mundhöhle) zu nennen.

10. Geschwülste.

Die früher erwähnten aleukämischen Lymphadenosen leiten bereits zu den Lymphosarkomen über. Das charakteristische ist das Übergreifen der einseitigen und meist an den Tonsillen lokalisierten Geschwulstbildung auf die Umgebung, das schnelle Wachstum, weniger sicher der leichte Zerfall. Mikroskopisch ist die Grenze in den frühen Stadien schwer zu ziehen, da auch bei einfachen oder leukamischen Hypertrophien die lymphatischen Wucherungen nur allmählich gegen die Umgebung zu abklingen. Aber stärkere Durchwachsung der *Muskulatur, besonders reichlicher Gehalt an Kernteilungsfiguren* läßt die sarkomatöse Natur hervortreten. Es kann zu ausgedehnten Metastasenbildungen im Gebiet des Mediastinum kommen. Auch einfache Rundzellensarkome, faserreiche Fibrosarkome, Myxosarkome, Spindelzellen-, gemischtzellige Sarkome werden im Bereich des Rachens beobachtet. Sie hängen wohl zum Teil ebenso wie die Zylindrome, Chondrome, *Angiome*, Rhabdomyome, Lipome und die seltenen Chordome und teratoiden Geschwülste des Rachens und Rachendaches mit Entwicklungsstörungen im Bereich der primitiven Rachen- [illegible] und

Papilläre, aus Faserepithel, Übergangsepithel, gesch[illegible]
Flimmerepithel aufgebaute gutartige und bösartige Epitheliome werden besonders im Nasenrachenraum, echte Krankroide vorwiegend an den Tonsillen, der seitlichen Pharynxwandung, am Übergang zu den Sinus pyriformes, oder der Zungenwurzel und von dort auf den Pharynx übergreifend, gefunden. Gelegentlich besteht starkes Mißverhältnis zwischen dem primären Tumor und den starken Metastasenbildungen in den regionären Lymphknoten. Bei der

zu Bildung kleinster [illegible] ulome um solche Nekrosen, zu Verfett [illegible] usführungsgänge sowie der anliegend [illegible] inden sich nicht (*Podwyssotsky*). Bei [illegible] gesteigerter Sekretion vor allem in [illegible] den, wahrscheinlich durch sekundäre [illegible] *ichhorst*). Chronisch-entzündliche, i [illegible] r Speicheldrüsen sowohl der Parotis (*von Heup*) wie der Submaxillaris (*Kuttner*, Lit. *Steinhaus*) werden gelegentlich beobachtet. Letztere haben mehrfach zur Verwechslung mit bösartigen [illegible] skopisch handelt es sich um eine diffebes mit reichlicher Emigration eosidie allmählich atrophieren Der geohl als eine sekundäre Bildung anzuit den Küttnerschen Tumoren eine unerkannt gebliebene primäre Aktinomykose zugrunde zu liegen (Söderlund.)

Verw [illegible]
den [illegible]
phthi [illegible]
däre Erkrankung bei Phthise der intra- und periglandulären Lymphknoten Schließlich ist an hämatogene Infektion zu denken. Das tuberkulose Granulationsgewebe folgt bald diff [illegible]
Knötchenbildu [illegible]
Auch primäre [illegible]
bei Syphilis [illegible]
funden.

Besonders hervorzuheben ist noch die Hodgkinsche Krankheit, welche, auf die Speicheldrüsen beschränkt, zu symmetrischen Schwellungen derselben (**Mikuliczsche Krankheit**) führen kann. Es handelt sich mikroskopisch um die Entwicklung des für das maligne Granulom charakteristischen oft knötchenförmig auftretenden Granulationsgewebes, aus riesenkernhaltigen großen Zellen, Plasmazellen und eosinophilen Zellen bestehend. Der für diese Krankheit vielfach gebrauchte [illegible] vermieden [illegible] des in der [illegible] Verände- [illegible] führt, zugrunde.

Von der Hodgkinschen Krankheit zu trennen sind symmetrische Schwellungen, welche auf leukämischen W [illegible] ruhen und auch zur Infiltration der [illegible] *sen*, *Fabian*, *Nicol*). Über die Lyn [illegible] sonderes bedeuten auch die Schwell [illegible]

7. Regeneration und Hypertrophie.

Regenerative Vorgänge treten an der Speicheldrüse, falls entzündliche oder sonstige Substanzverluste eingetreten sind, zurück, dagegen soll eine kompensatorische Hypertrophie der restierenden Teile eintreten.

8. Veränderungen der Gestalt

bestehen vor allem in der zystischen Umwandlung der Drüsen, die am häufigsten an den Dr [illegible]
hausen. [illegible]
zuführen is [illegible]
Unterbinda [illegible] Ent-
weder lieg [illegible] wie
bei der Zy [illegible] mit
Obliteration [illegible] sekretbildungen vor. Als Quelle der Ranulabildungen kommt in [illegible] seltener die Blandin-Nuhnsche Zungendrüse [illegible] tzteren Ranulaform wird überhaupt bezweifelt. [illegible] de Zystenbildungen des Mundbodens beobachte [illegible] lossus zurückführt. (*Neumann*).

und peritracheales, für das mittlere Drittel den L. bronchiales und mediastinales post., für das untere Drittel den L. mediast. post und den L. gastricae sup. zu.

Die Lichtung der Speiseröhre ist eine wechselnde. Die Hauptengen liegen am Ringknorpel (Ösophagusmund), in Höhe des 7. Halswirbels dicht unterhalb der Bifurkation und an der Kardia (*Mehnert*.

Unter den physiologischen Tatsachen ist das Vorkommen selbständiger Peristaltik der Ösophaguswand (auch ohne [illegible] stehung der idiopathischen Dilatationen [illegible] akt werden die Schluckmassen in der [illegible] durch den jetzt sich öffnenden Speiserö[illegible] dei direkt bis in den untersten Absch[illegible] tonischen Verschluß der Kardia zunächst festgehalten und erst in der zweiten Periode (ösophageale Periode) mit Hilfe der Kontraktionswellen der Speiseröhrenmuskulatur bei gleichzeitig wieder einsetzendem Schluß des Speiseröhrenmundes in den Magen gedrückt werden (*Kraus*).

2. Leichenveränderungen.

Die wichtigste Leichenveränderung ist bedingt durch den Rückfluß des Mageninhaltes in den unteren Abschnitt der Speiseröhre. Durch den Transport der Leiche kann der Mageninhalt auch bis in den Pharynx befördert werden. Infolge der Einwirkung des sauren Magensaftes kommt es zur fortschreitenden Erweichung der Ösophaguswand (Ösophagomalazie). Das Epithel hebt sich in längsgerichteten streifigen Fetzen ab, entsprechend den Kuppen der durch die postmortale Starre festgehaltenen Faltenbildung, bis die allmähliche Erschlaffung auch die in den Furchen stehen gebliebenen Epithelreste der Erweichung zum Opfer fallen läßt. Die epithelentkleidete Schleimhaut sieht feucht glänzend aus im Gegensatz zu dem matten Glanz der erhaltenen oberen Partien. Auch die Submukosa erweicht, wird glasig durchsichtig, das Venennetz wird sehr deutlich, durch Austritt des Blutfarbstoffes und Umwandlung desselben erhält die Schleimhaut eine schmutzig-bräunliche Farbe. Schließlich kann auch die Muskulatur aufgelöst werden und der Mageninhalt dringt in das mediastinale Gewebe, schließlich in die Pleura vor. Die Perforationsöffnung ist gewöhnlich schlitzartig, längsgerichtet, die Umgebung von weicher, schmieriger oder zundriger Beschaffenheit. Soweit der Spiegel der in der Pleurahöhle übergetretenen Flüssigkeit reicht, ist auch die Pleura erweicht, schmutzig gefärbt. Die scharflinige Begrenzung der Färbung, das Fehlen jeder Reaktion an den veränderten oder nichtveränderten Teilen der Pleura beweist im Zusammenhang mit den übrigen Befunden die postmortale Entstehung.

3. Mißbildungen.

Unter diesen sind einfache Gewebsmißbildungen etwas sehr Häufiges, ja können geradezu als etwas Normales angesehen werden, da sie sich bei ca. 70% aller Menschen finden. Es handelt sich um das Vorkommen von Magenschleimhautinseln im oberen Ösophagus in der Höhe der unteren Ringknorpelgrenze, den lateralen Schleimhautbuchten entsprechend (*Schaffer, Schridde*). Umfang und Entwicklung dieser Schleimhautinseln ist eine sehr wechselnde. Bald zeigt sich das Bild der ösophagealen Kardiadrüsen, wie sie im untersten Ösophagus als Fortsetzung der kardialen Schleimhautdrüsen vorkommen, bald das typische Bild der Kardiazone des Magens mit typischen Kardiadrüsen [illegible] Schleim-
[illegible] sich
[illegible] rtile
[illegible] tung
Selbstverdauungsprozesse abspielen. Eine besondere pathologische [illegible] kommt den Gebilden nicht zu. Fraglich ist, ob sich Zysten, Adenome daraus

durchbrochen, so beginnt meist ein sehr schrankenloses destruierendes Wachstum wie bei den bösartigen Kiebsen (Lit. *Heineche*).

Literatur.

[illegible] Physiologie s Mundhöhle. Außer- [illegible] 22. 1914. — v. Brunn (*Lymph-* [illegible] 69. 1903. — Maximow (*Histo-* [illegible] r. Anat 58 1901 — Metzner [illegible] Weisse (*Einschluß von Parotis-* [illegible] Weishaupt (*Ram. mandibul. d. parot.*), Arch. f. klin. Chir. 100. 1912 [illegible] 1909, No 45 — Fabian (*Geschwulste. d. Speichel-* [illegible] f. Bakt. Orig 45. 1908. [illegible] 44. 1908. — Marchand [illegible] eumann (*Ranulafraga*), Berl. kl. W. 1917, Nr. 2. — Nicol (*Eitrige Parotitis*), Beitr. z. path. Anat. 54. 1912. — [illegible] (*Hundsw* [illegible] Arch. 84 [illegible] 1909. — [illegible] *Aktinom* [illegible] (*Speichel* [illegible] *zundliche* [illegible] (*Lympho* [illegible]

D. Racheneingang (Isthmus faucium) und Rachen (Fauces, ἡ φάρυγξ).

1. *Die ursprüngliche Grenze zwischen Mundbucht und Kopfdarm (Kiemendarm), dem späteren Rachen, welcher sich an der Stelle der Rathkeschen Tasche befindet, geht später verloren. Es bildet sich etwas weiter nach vorn aus den Gaumenplatten und seitlichen Teilen der Mundbucht eine neue Grenze, der weiche* Gaumen, Fauces, mit den Gaumenmandeln [Tonsillen[1]]. Die Grenze des Kopfdarmes gegen den Vorderdarm (Osophagus usw.) wird gebildet durch den Osophagusmund (*Killian*), [illegible] oidea verlaufende muskelhaltige Schleimhautfa [illegible] Rachenraumes entwickeln sich aus den Kiemenbl [illegible] Produkte derselben bzw. ihre Copulae sind:

I. Kiemenbogen: Gehörknöchelchen (N. trigeminus);
II. Kiemenbogen: Proc. stylo-hyoideus, Lig. stylo-hyoideum, Cornu minus des Zungenbeins (N. facialis, acusticus);
III. Kiemenbogen: Corpus und Cornu majus des Zungenbeins (N. glossopharyngeus);
IV., V. Kiemenbogen: Cartilago thyreoidea und cricoidea (N. vagus).

[illegible] entspricht die Tuba Eustachii, der zweiten [illegible] der dritten das Gebiet oberhalb der Plica [illegible] pyriformis Die Bildung des Halses kommt [illegible] der zweite Kiemenbogen (Hyoidbogen) all- [illegible] als sogenannter Kiemendeckel (Operculum) überlagert, und so eine Bucht, die Zervikalbucht (Sinus cervicalis) gebildet wird, in welche sich gelegentlich die innere II. Kiemenfurche direkt öffnen soll (Entstehung von Halsfisteln?). Die Kiemendeckel verschmelzen allmählich seitlich mit den übrigen Halspartien, nach einzelnen Autoren im Verlauf des Sternocleidomastoideus. Die zunächst noch durch den Ductus cervicalis mit der Oberfläche kommunizierende Zervikalbucht wird als Vesicula cervicalis abgeschnürt und ver- [illegible] münden die II. und IV. äußere Kiemenfurche [illegible] des Rachens wird von dem Os basilare und [illegible] Spitze des Zahnfortsatzes austretende Chorda [illegible] pitalknorpel, durchsetzt denselben, verläuft [illegible] epithel, mit dem sie in Verbindung tritt, und

1) Tonsilla [illegible] *amygdala*.

nächsten liegt die Annahme einer abnormen Anlage des Septum, welches Ösophagus und Trachea trennt. Dasselbe beginnt zu weit kranial- und dorsalwärts. Neuerdings macht Lewis auf zwei besondere im Bifurkationsgebiet gelegene seitliche Falten im Ösophagus des Embryo aufmerksam, durch deren Verwachsung die Abtrennung der oberen Speiseröhre zustande kommen könnte.

So gibt es auch Fälle, wo eine Kommunikation zwischen Trachea und Ösophagus in der Höhe der Bifurkation besteht, ohne Verengerung des letzteren. Diese Ösophagustrachealfisteln sind oft sehr fein, können aber trotzdem klinisch wegen des Übertrittes von Speisebestandteilen aus dem Ösophagus in die Trachea und der Infektion der Lunge (Gangränbildung) von Bedeutung sein. Diese leiten über zu jenen Fällen, wo nur ein blind endigender Gang vom Ösophagus zur Bifurkationsstelle führt. Diese nach oben gerichteten trichterförmigen Ausstülpungen zeigen oft sehr feste Verbindungen mit dem die Bifurkation ausfüllenden Lymphknoten. Man hat daher vielfach die Divertikel als Traktionsdivertikel (*Zenker*, Lit. *Stark*) infolge einfacher entzündlicher Verwachsung der Lymphknoten mit der Speiseröhrenwand und narbiger Schrumpfung gedeutet (*Riebold*). Von anderer Seite wird mit Recht auf die nahen Beziehungen zu den früher erwähnten Mißbildungen, auf Muskelwanddefekte, auf besondere Gefäßbahnen, auf das Vorkommen verschiedenartigster Epithelformen (Flimmerepithel, Schleimzellen) in den Divertikeln als Stütze für die Annahme einer entwicklungsgeschichtlich zu deutenden Anomalie (*Ribbert*, *Hausmann*, *B. Fischer*) hingewiesen. In diesen Divertikeln können sich leicht durch Stagnation der Inhaltsmassen Entzündungen abspielen, die, auf die anliegenden Lymphknoten übergreifend, zu den erwähnten festen Verlötungen führen. Wieweit die später sich anschließenden Narbenbildungen durch ihre Zugwirkung das Divertikel erst entstehen oder doch vertiefen helfen, wieviel die Muskeltätigkeit des Ösophagus zur Auszerrung beiträgt, ist schwer zu entscheiden. Jedenfalls spielen die angeborenen Defektbildungen der Wand eine nicht zu unterschätzende Rolle. Umgekehrt werden Entzündungen der Lymphknoten leicht auf den erwähnten Gefäßbahnen zur Ösophaguswand fortschreiten, tuberkulöse Lymphknoten in die meist dünnwandigen, der Muskelschicht oft entbehrenden Divertikel einbrechen. Auch multiple übereinandergelegene, aber stets an der Vorderwand entspringende Traktionsdivertikel werden beobachtet. Zu erwähnen ist noch der gelegentliche Befund längsgerichteter, submukös in der Vorderwand des Ösophagus verlaufender, beiderseitig mit dem Lumen kommunizierender Kanalsysteme mit besonderer Drüsenbildung usw. (Fistulae oesophageo-oesophageales) (*Ciechanowski* und *Glinski*), welche ebenfalls auf eine Störung der Septumbildung zurückgeführt werden. Sternberg deutet sie allerdings als normale mit der Oberfläche nur durch enge Kanäle verbundene Ausführungssysteme der submukös gelagerten Schleimdrüsen. Sie können vereitern und zu Phlegmone der Ösophaguswand Veranlassung geben. Über die angeborenen Ektasien s. später.

Sehr viel seltener ist das Fehlen des ganzen Ösophagus, oder umschriebene Verengerung.

4. Stoffwechselstörungen.

Neben der senilen Atrophie spielen hier die druckatrophischen Geschwursbildungen, wie sie am Ösophagusmund dort, wo der Ringknorpel der hinteren Wand auffliegt, bei Typhus und ähnlichen Zuständen länger dauernder Somnolenz gelegentlich beobachtet werden, eine besondere Rolle (Dekubitalgeschwür) (Fig. 505). Sehr selten sind andere Formen der Drucknekrose durch Anpressen der Trachealknorpel bei Schilddrüsengeschwülsten, Aneurysmen. Andererseits finden sich, wenn auch selten, im Ösophagus, besonders im unteren Abschnitt, dort wo durch Regurgitierung Magensaft hindringen kann, typische Ulcera rotunda, wie sie beim Magen

oder Flimmerepithel, umhüllt von mehr oder weniger reichlichem lymphatischen Gewebe, ausgestattet mit einer wechselnden Menge von Schleimdrüsen. Oft handelt es sich nur um rudimentäre Bildungen, einfache epithelhaltige Zysten, die mit einem atheromatösen oder schleimigen Inhalte gefüllt sind. Doch können auch größere Geschwülste (Branchiome), selbst Karzinome (branchiogene K.) daraus hervorgehen (Lit. *Ssobolew*). Nach neuerer Ansicht waren alle diese Zysten und Fistelbildungen auf den Ductus thymo-pharyngeus zurückzuführen (*Wenglowski*). Dafür sollen neben den topographischen Beziehungen (innere Mündung unterhalb der Tonsillarbucht, bogenförmiger Verlauf der Fistel an der *Innenseite des M. sternocleidomastoideus bis zum Jugulum) auch* die Wandstruktur sprechen. Doch bedarf diese Frage weiterer Klärung. Nach Grosser muß eine Fistel der zweiten Spalte, normale Gefäßentwicklung vorausgesetzt, zwischen Carotis externa und interna, ferner ventral vom Glossopharyngeus und Vagus, liegen, eine Fistel der dritten Spalte zwischen Carotis communis und Vagus, sowie zwischen Glossopharyngeus und Laryngeus superior, während eine Fistel der vierten Spalte rechts die Subclavia, links den Arcus aortae als Derivate des vierten Aortenbogens umschlingen müßte.

Von der letzten inneren Kiemenfurche werden Ausstülpungen der seitlichen Pharynxwand abgeleitet, welche dicht oberhalb des Ösophagusmundes liegen und als seitliche Pharynxdivertikel bezeichnet werden. Von ihnen zu trennen sind die an der hinteren Pharynxwand ebenfalls dicht oberhalb des Ösophagusmundes entstehenden sogenannten Pulsionsdivertikel, Ausstülpungen der Mukosa und Submukosa durch die Muskularis hindurch, bei deren Entstehung angeborene Lückenbildungen der Pharynxmuskulatur, im M. constrictor pharyngis inf. eine Rolle spielen sollen (Pharyngozele). Die Divertikel finden sich bei Männern sehr viel häufiger wie bei Frauen, am häufigsten im 5. Jahrzehnt. Wahrscheinlich spielt die stärkere Entwicklung des Kehlkopfes, seine Verkalkung und Verknöcherung beim Manne eine gewisse Rolle. In den Divertikeln kann es zu geschwürigen Prozessen mit Durchbruch in das retroösophageale Gewebe und zu schweren Phlegmonen daselbst kommen (*Marugama*).

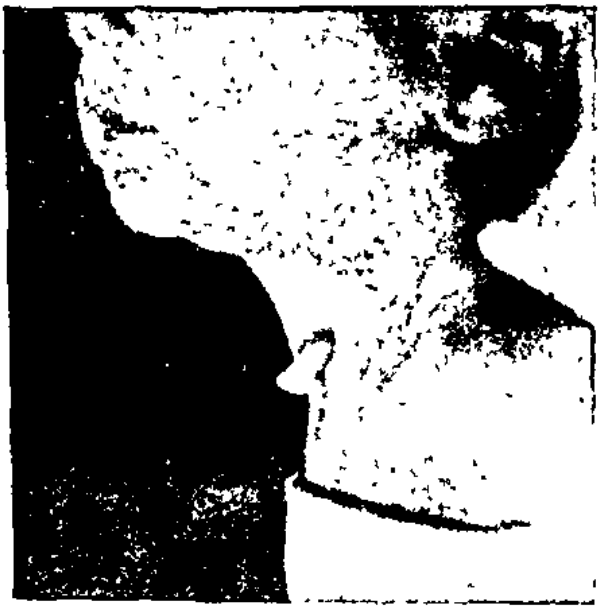

Fig. 501. Kiemenanhang des Halses.

Von Gewebsmißbildunge[illegible] geführten Knorpel- und Knoc[illegible] Lit. *Theodore*), ferner die v[illegible] Kiemenanhänge (Halsanhänge) (Fig. 501) zu nennen.

Mediane Fistelbildungen werden, soweit sie nicht mit dem Respirationstraktus in Verbindung stehen, auf den Ductus thyreoglossus zurückzuführen sein (*Matti*, *Erdheim*).

4. Stoffwechselstörungen. Die Altersatrophie äußert sich vor allem an dem lymphatischen Gewebe. Die Lymphknötchen der Mandeln werden

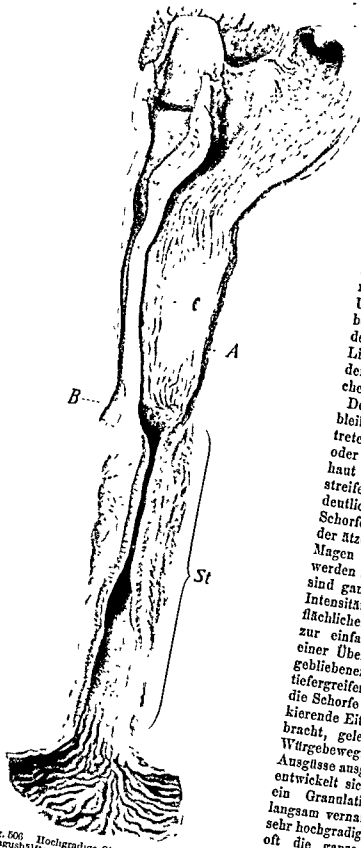

Fig. 506. Hochgradige Stenose (*St*) der unteren Oesophagushälfte nach Säureätzung. Dilatation der oberen Hälfte mit Epithelverdickung (*A*). *B* Bifurkation.

Gastritis phlegmonosa) fortgeleitet sein können, zu nennen. Durch die in der Submukosa fortschreitende Eiterung können die inneren Schichten ganz von den äußeren getrennt werden (Oesophagitis dissecans).

Pseudomembranöse Entzündungen sind entweder infektiöser Natur und Teilerscheinungen einer Diphtherie (sehr selten) oder Begleiterscheinung anderer Infektionskrankheiten (Typhus, Scharlach [Lit. *Oppilofer*], Cholera), oder sie sind durch thermische, besonders aber chemische Substanzen (Ätzmittel, Ausscheidungsprodukte bei Urämie) hervorgerufen. Die meist bei Selbstmordversuchen vorkommenden Verätzungen zeigen bestimmte Lieblingsstellen, betreffen besonders den Rand der Epiglottis, das Zäpfchen und die Kuppen der Tonsillen. Der obere Speiseröhrenabschnitt bleibt häufig frei. Erst weiter unten treten die Trübungen des Epithels oder die aus abgetöteter Schleimhaut bestehenden trockenen, meist streifenförmig angeordneten Schorfe deutlich hervor. Die Farbe der Schorfe wechselt je nach der Art der ätzenden Substanz, wie das beim Magen genauer auseinandergesetzt werden soll. Die Folgen der Ätzung sind ganz verschieden, je nach der Intensität der Ätzwirkung. Bei oberflächlicher Epithelnekrose kommt es zur einfachen Abstoßung und zu einer Überhäutung von den stehengebliebenen Epithelinseln aus. Bei tiefergreifender Verschorfung werden die Schorfe nur durch stärker demarkierende Eiterung zur Ablösung gebracht, gelegentlich unter heftigen Würgebewegungen als röhrenförmige Ausgüsse ausgestoßen (*Graul*). Dann entwickelt sich auf der Wundfläche ein Granulationsgewebe, welches, langsam vernarbend, zu einer meist sehr hochgradigen und ausgedehnten, oft die ganze untere Hälfte der Speiseröhre umfassenden Stenose derselben führt (Fig. 506). Die Epithelisierung geschieht sehr langsam und

eine entzündliche Schwellung aus der Öffnung einfach herausgedrängt werden. Auch die mikroskopische Differenzierung stößt auf Schwierigkeiten. Bei den entzündlichen Pfröpfen herrscht der Gehalt an gelapptkernigen Leukozyten vor. Beimischung von Blut und Fibrinmassen sind ebenfalls verdächtig, desgleichen der Befund intrazellulär gelagerter Mikroorganismen. Ausgedehnte Phagozytose spricht stets für frische entzündliche Reizung (*Renn*).

So überraschend schnell die entzündliche Schwellung der Mandeln einzutreten pflegt, so schnell pflegt sie auch wieder zu verschwinden. Die Pfröpfe der Lakunen werden eingeschmolzen oder lösen sich von selbst von der Unterfläche. Bleiben in den Buchten Exsudatmassen zurück, so bilden sie den Kern neuer Retentionspfröpfe, die dann verkalken und sogenannte Tonsillarsteine bilden können. Seltener ist der Ausgang in Abszeßbildung (**Tonsillarabszeß**) (s. phlegmonöse Pharyngitis). Regelmäßig besteht ein kollaterales Ödem der Nachbarschaft, und die zu dem lymphatischen Rachenring gehörenden Lymphknoten des Kieferwinkels und des retropharyngealen Gewebes (in der Höhe des II. und III. Halswirbels) nehmen sehr leicht bei Kindern fast regelmäßig an der Schwellung teil. In diesen Drüsen kann es ebenfalls zu Vereiterungen kommen.

Mikroorganismen angesehen werden, unter denen aber Streptokokken und Pneumokokken die Hauptrolle spielen. Unter diesen ist wieder eine Gruppe abzutrennen,

Eintrittspforte der Erreger und eine vorausgegangene Angina als Anfang der Erkrankung betrachtet. So werden auch Beziehungen zwischen den entzündlichen Schwellungen der Rachenmandeln und der Meningitis, insbesondere der Meningitis cerebrospinalis angenommen. Ja, manche Autoren behaupten solche Beziehungen auch zur Appendizitis und allen m
gane, die als Effekt einer subakute
an eine Angina angesehen werden
Schlüsse die beweisenden Unterlagen.

In der Literatur wird zwischen der gewöhnlichen Angina und einer phlegmonösen Angina schärfer getrennt als oben angeführt. Auch spricht man von einer **follikulären Angina**, worunter die einen die Bildung der Lakunarpfröpfe, die anderen eine primäre Vereiterung der in den Tonsillen gelegenen Lymphknötchen verstehen. Wenn letzteres überhaupt vorkommt, ist es sicher eine große Ausnahme. Alle diese Unterscheidungen sind künstlich gemacht. Es gibt nur eine Form der Angina, *die aber in verschiedener Stärke auftreten* kann und alle Übergänge vom ödematösen zum phlegmonösen Charakter zeigt.

Ein anginöses Stadium leitet auch eine wichtige Infektionskrankheit, die sogenannte **Diphtherie** (**Angina pseudomembranacea**) ein. Dieser Name besagt weiter nichts als die Bildung einer besonderen Haut (Pseudomembran), und man hatte sich daher von klinischer, wie
mit Pseudomembranhaut als Diphtherie
einer Diphtherie des

kommen, ist zu erwägen. Einbrüche phthisischer Lymphknoten führen zu umschriebener Phthise in dem Gebiet der Bifurkation bzw. in Traktionsdivertikeln (Fig. 507). Auch phthisische prävertebrale Abszesse, phthisische Lungenkavernen können in den Ösophagus einbrechen. Sehr selten ist hämatogene miliare Tuberkulose. Sekundär kann sich die Phthise in karzinomatösen oder sonstigen, z. B. durch Ätzung entstandenen Geschwürsbildungen ansiedeln (*Glockner*, *Chiari*). Aktinomykose wird am unteren Ösophagus, wo dann auch die Eintrittsstelle zu suchen ist, beobachtet.

7. Anpassungsvorgänge. Einfache Hypertrophie.

Am häufigsten beobachtet man eine funktionelle Hypertrophie aller Wandschichten, besonders auch der Muskulatur oberhalb von Stenosen. Die idiopathischen Epithelhypertrophien (Leukoplakie) wurden bereits oben erwähnt.

8. Veränderungen der Wand und der Lichtung.

Wandverletzungen des Ösophagus kommen von außen durch stechende und schneidende Instrumente, durch Projektile usw. oder von innen durch Einspießung von Fremdkörpern aus der Nahrung (Knochenstücke, Gräten) oder durch Schlundsonde (Dekubitalgeschwüre) (*B. Fischer*) zustande. Die große Gefahr aller dieser Verletzungen besteht in der sekundären Infektion der Wunden von der Speiseröhre aus, die zu phlegmonosen oder auch jauchigen Prozessen in dem umgebenden lockeren Bindegewebe des Mittelfelles und anschließend zu Infektionen der Brusthöhle und des Herzbeutels führen. Bei den Geschossen spielen die mitgerissenen Fremdkörper (Kleidungsfetzen) als Infektionsquellen natürlich eine besondere Rolle. Geschwürige Prozesse führen ebenfalls zur Perforation, besonders häufig die karzinomatosen (s. später). Umgekehrt können von außen anthrakotisch oder phthisisch veränderte und erweichte Lymphknoten, Eiterungen aller Art in den Ösophagus einbrechen. Erfolgt der Durchbruch der Lymphknoten auch nach der Trachea zu, so entstehen Ösophago-Trachealfisteln, die zu schwerer Infektion der Lunge Veranlassung geben können. Besonders merkwürdig sind die sicher beobachteten Fälle von spontaner Ruptur des Ösophagus unter dem Einfluß des Brechaktes. Eine vorausgegangene Erweichung des Ösophagus durch den Magensaft oder Geschwursbildung ist abzulehnen. Es müssen Anomalien der Innervation, welche den oberen Ösophagus nicht genügend zur Erschlaffung bringen, oder sonstige Hindernisse vorliegen, so daß der untere Abschnitt überdehnt wird, oder der Ösophagus wird durch zu schnelle abwärts gerichtete Zwerchfellsbewegung eingerissen. Fast stets handelt es sich um einen Längsriß im unteren Drittel. Charakteristisch ist das schnell einsetzende Emphysem im Mediastinum, welches sich bald auf die Haut ausbreitet. Potatorium stellt einen disponierenden Faktor dar.

Unter den Stenosen sind die angeborenen Verengerungen, die Kompressionen durch vergrößerte, verkäste oder krebsig entartete Lymphknoten, Strumen, Aortenaneurysmen, mediastinale Geschwülste, das hypertrophische Herz, die Obturationen durch Fremdkörper, Polypen, die Strikturen durch Narben, durch krebsige Wucherungen zu nennen.

Die Erweiterungen sind mannigfacher Art. Von der geschwürigen Erweiterung, besonders bei Krebsbildung, abgesehen, kommen hier in erster Linie die Divertikelbildungen in Betracht. Die oberhalb des Ösophagusmundes gelegenen Pharynxdivertikel (Pulsionsdivertikel Zenker [s. *Pharynx*]), sowie die in der Höhe der Bifurkation zu findenden Traktionsdivertikel (Fig. 508)

Charakter allmählich wandelt und als Hyalin bezeichnet wird. Überall in den Lücken dieses Netzwerkes stecken nun die gleichzeitig auswandernden Leukozyten, die sich, immer mehr nach der freien Oberfläche drängend, dort als ein dunkler Saum der Fibrinmembran einlagern, meist den deutlichen Stempel der Zerfalls i [illegible] *verschiedenen Formen der Kerndegeneration zur Schau tragend.* Dieser [illegible] ntzündliche Ausschwitzung und die [illegible] chts anderes als die Folge bakteri- [illegible] welche zu charakteristischen Hau- fen zusammengelagert, m [illegible] in der oberen Schicht der Membran zu finden si [illegible] sen sich der Körper bedient, um die [illegible] und so weit als möglich von der gef [illegible] st die Giftwirkung der Diphtherieba [illegible] beschränkt, *sondern* äußert sich auch [illegible] Myokarditis), wie auch i [illegible] und Nerven- scheiden kc [illegible] Entzündungs- herd her i [illegible] erzmuskulatur), plötzliche [illegible] besonders ge- fürchtete [illegible] eintretende *Fol-* gen der D [illegible] des Gaumens, des Kehlk [illegible] n in schweren Fallen beo [illegible] geringfügigen [illegible]

leichter und früher entwickelt sich das Bild akuter Vergiftung, an welcher nicht nur die Diphtheriebazillen, sondern auch die übrigen Bakterien die Schuld tragen, um so eher kommt es zum gangränösen Zerfall der Gewebe, zur Bildung tiefer übelriechender Geschwüre, z [illegible] Übertrittes von Streptok [illegible] Beziehung völlig versch [illegible] soweit es beim Menschc [illegible] in diesen komplizierten Fällen versagen muß. Für das Diphtherieserum gilt im übrigen das gleiche wie für das Tetanusserum, erstens, daß es nur bei ganz frühzeitiger Einspritzung alle Vergiftungssymptome, auch die Lähmungen verhindert, zweitens, daß bei nicht ganz frühzeitiger Einspritzung die bereits stattgehabte Verankerung des Giftes an das Zentralnervensystem nicht mehr rückgängig gemacht werden kann, die Zahl der erst später einsetzenden Lähmungen wegen Herabsetzung der akuten Todesfälle anscheinend steigt (*Romer*).

Andererseits ist zu bedenken, daß die Diphtherie auch ganz leicht unter dem [illegible] und in ihrer Eigenart nur durch den Nach- [illegible] *und Kulturverfahren erkannt werden kann* [illegible] nte Bazillenträger, d. h. gesunde Personen, [illegible] umtragen, ohne selbst zu erkranken. Die durch ihre plumpere Gestalt, ihre Avirulenz und ihr abweichendes färberisches [illegible] Pseudodiphtherie- [illegible] (Bindehaut der [illegible]

Ist auch die Diphtherie das häufigste Beispiel pseudomembranöser Entzündung, so kommen doch auch andere Formen vor. Zunächst ist hier noch die Angina necroticans s. escarotica beim Scharlach [illegible] Scharlachangina [illegible] nennen. Hier handelt es sich weniger [illegible] Oberfläche, als um eine Schorfbildung [illegible] chen Schleimhaut. Daher sind über- [illegible] an den Mandeln vorhanden, vielmehr [illegible] durch oberflächlichen Zerfall in flache Geschwüre verwandeln.

entwertet gemacht werden (*Kraus*). Es müssen hier auch eine Falsenbildung oder Knickung der Speiseröhre durch umgebende Länge der Oesophagusausscheidungen, die in ähnlicher Weise wie an der F des Dickdarms (s. Hirschsprungsche Krankheit), die enorme Erweiterung bedingen könnte (*Bonin*). Auch Einwirkungen des Magens in den Oesophagus sind beobachtet (*Schrötter*). Jedenfalls bedarf es weiterer statischer Untersuchungen des ganzen Situs, der muskulösen Topographie Kardia und ihres sensiblen Apparates, des Vagussystems, um in den zelnen Fällen die Ätiologie feststellen zu können.

9. Fremdkörper. Parasiten.

Von den Nahrungsbestandteilen können solche, welche sich leicht spießen, im Oesophagus stecken bleiben. Darauf kommen verschluckte Fremdkörper, Nadeln, Gebisse, Münzen usw. in Betracht. Sie führen durch einsetzende jauchige phlegmonöse Entzündungen des umliegenden Zellgewebes zur Infektion der benachbarten serösen Höhlen, gelegentlich auch zur Arrosion der Aorta. Seltener ist die gleichzeitige Verletzung der Aorta durch den verschluckten Fremdkörper und die sofort einsetzende tödliche Verblutung (*Chi*

Unter den pflanzlichen Parasiten ist der Soor zu erwähnen (s. Mundhöhle). Der gerade im Oesophagus dicke Membranen bilden kann, die gelegentlich mazerierten Epithel verwechselt werden. Über Fälle von Tiefe[illegible] des Soor in die Schleimhaut ist ebenfalls berichtet (*M. B. Schmidt*). T[illegible] finden sich in der Muskulatur des oberen Oesophagus.

10. Geschwülste.

Unter den primären gutartigen Geschwülsten sind die zystisch[illegible] Bildungen (Flimmerepithelzysten, Schleimhautzysten, zystische [illegible] anlagen) bereits genannt. Adenome und papilläre Wucher[illegible] kommen selten, letztere gelegentlich multipel vor. Ferner werden L[illegible] pome, Fibrome, Myome beobachtet. Lipome und Fibrome bil[illegible] flache polsterartige Verdickungen der Schleimhaut oder ragen poly[illegible] hervor. Die Leiomyome gehen von der Muscularis mucosae oder Muskularis propria aus. Sie sitzen meist im untersten Oesophagusabschnitt [illegible]

[illegible]

werden. Es handelt sich um Rhabdomyosarkome. Auch die sonst und zwar überwiegend bei Männern im mittleren Alter beobachteten Sarkome bevorzugen die vordere Wand. Ob das untere, mittlere oder obere Drittel häufiger befallen ist, läßt sich nach der auseinandergehenden Statistik nicht entscheiden. Neben polyposer oder knotenförmiger Gestaltung wurde auch diffuse, ringförmige Ausbreitung beschrieben (Lit. *Donath, Hacker*). Bei letzterer soll die Metastasenbildung häufiger sein. Wieweit diese Rund-, Spindelzellen-, gemischtzelligen Sarkome, in denen gelegentlich epitheliale Einschlüsse gefunden werden, reine Sarkome darstellen oder schon in die Gruppe der Karzino-Sarkome gehören, ist nicht leicht zu entscheiden. Beim Karzino-Sarkom liegen karzinomatöse Wuch[illegible] mit sa[illegible] Stroma vor. Die sarkomatösen Wucherun[illegible] die e[illegible] Bestandteile förmlich er-

Wirken entzündliche Reize längere Zeit oder dauernd auf die Schleimhaut ein, oder wiederholen sich die akuten Entzündungen immer wieder, so kommt es zu dauernder Veränderung der Schleimhaut, die sich vor allem in einer Verdickung seiner einzelnen Bestandteile, bald des Epithels, bald der Schleimhaut, bald der Drüsen, bald der Lymphknötchen äußert (Ph. hypertrophicans). Seltener findet sich Schwund der Gewebe und zunehmende Glättung (Ph atrophicans).

Eine besondere und bisher weder ätiologisch noch histologisch genügend geklärte Stellung nimmt die ohne sichtbare Entzündung eintretende Hypertrophie der lymphatischen Gewebe ein (Fig 502) (s. später). Nicht jede Vergrößerung der Mandeln muß unbedingt lokal entzündlicher Natur sein. Von den spezifischen Entzündungen lokalisiert sich die Syphilis ziemlich häufig am Isthmus faucium und zwar in allen Stadien. Nicht nur sind Primärinfekte gerade an den Tonsillen beobachtet, sondern auch sekundäre und tertiäre Syphilisformen zeigen sich hier mit Vorliebe. Die aus letzterer hervorgehenden Geschwursbildungen können, wie schon früher ausgeführt, zur Perforation des weichen Gaumens, zu größeren narbigen Verzerrungen desselben und zur Verwachsung mit dem Rachengewölbe, zur Bildung strahliger Narben auf den geglätteten Tonsillen, der Zungenwurzel, dem Epiglottisrand führen.

Während die Syphilis meist nur im Narbenstadium dem Pathologen zu Gesicht kommt, wird die Phthise sehr häufig in ganz frischen Entwicklungsstadien gefunden und zwar ebenfalls mit Vorliebe an dem lymphatischen Rachenring (*Wex, Simon*). Phthisische Infektionen der Rachen- und Gaumenmandeln ohne gleichzeitig nachweisbare Lungenphthise sind selten (ca. 1,4% nach *Maclachlan*), etwas häufiger bei bereits bestehender Lungenphthise (ca. 5%) und dann fast immer sekundärer Natur. In frischen Fällen zeigen die Mandeln auf dem Durchschnitt ein glasiges Aussehen. Hier und da treten auch schon kleine gelbe Fleckchen als Zeichen beginnender Verkäsung auf. Im vorgeschrittenen Stadium finden sich ausgedehntere käsige Herde, welche durch Erweichung und Entleerung zur Bildung kleiner Kavernen führen können. Auch Geschwürsbildungen, die von der Oberfläche her in sehr unregelmäßiger Form in die Tiefe greifen und käsigen Belag zeigen können, werden beobachtet. Mikroskopisch beginnt die Phthise mit Vorliebe in den Lymphknötchen, welche die Lakunen umgeben. Oft sind dieselben ganz von Epitheloidtuberkeln umsäumt. Durch Verkäsung, Verschmelzung, Zerstörung der Epitheldecke entwickeln sich die weiteren Bilder. Auffallend selten ist die Beteiligung des lymphatischen Rachenringes an den entzündlichen Schwellungen bei der Hodgkinschen Krankheit (nach *K. Ziegler* nur in 5,5% der Fälle).

Eine gewisse Bedeutung besitzt die Frage, ob sich der lymphatische Rachenring an dem typhösen Prozeß beteiligt, da von mancher Seite der Typhus als eine primäre, von den Tonsillen aus stattfindende Blutinfektion mit sekundärer hämatogener Ansiedlung der Mikroorganismen in den lymphatischen Geweben des Darmes angesehen wird. Nach Untersuchungen von M. B. Schmidt läßt sich aber weder histologisch noch bakteriologisch eine Mitbeteiligung der Mandeln am typhösen Prozeß nachweisen. Die beim Typhus auftretenden Anginen beruhen also auf sekundären Infektionen mit anderen Mikroorganismen.

7. Regeneration und Hypertrophie.

Daß das lymphatische Gewebe des Rachenringes einer weitgehenden Regeneration fähig ist, beweist die nach operativer Entfernung der Mandeln wieder auftretende Schwellung derselben. Freilich ist bis jetzt nicht ent-

und 511]). Am häufigsten ist die Bifurkationsgegend befallen. Schwierig zu klassifizieren sind die an der Kardia oder dicht oberhalb entstehenden Karzinome, da sie bald zu den Magenkrebsen, bald zu den Speiseröhrenkrebsen gezählt worden sind.

Das makroskopische Aussehen der Karzinome ist sehr verschieden und hängt sowohl von der Art des Krebses, als auch von der Schnelligkeit und Form der Ausbreitung, sekundärem Zerfall usw. ab. Man kann *dreierlei Formen unterscheiden:*

1. Die harten narbigen Formen (zirrhösen Formen). Sie stellen flache höckerige Verdickungen und Verhärtungen dar, welche zunächst frei von makroskopisch erkennbaren geschwürigen Veränderungen bleiben können. Die Ausbreitung dieser Infiltrate erfolgt sowohl in der Längsrichtung, wie auch vorwiegend in der Zirkumferenz. Je mehr die letztere Richtung bevor-

Fig. 512. Ösophagus, Randpartie. Unterminierung der Epithelschicht. *Einwachsen der Krebszapfen* in die Muskulatur. Nach links beginnende Defektbildung durch Zerfall des Karzinoms (Lupe).

zugt ist, um so mehr kommt es zu einer halbringförmigen Stenose des Lumens. Die Längsausdehnung des Karzinoms ist oft ganz gering. Die Wand ist stark verdickt und besonders verhärtet. Nur mit Mühe dringt die Schere *oder in vorgeschrittenen Fällen eine Sonde durch* die verengte Stelle hindurch. Nach dem Aufschneiden sieht man ein deutliches, mehr oder weniger ringförmiges flaches Geschwür mit unregelmäßig höckerigem Grunde, nach oben und unten mit wallartigen erhabenen *verhärteten Rändern*, die außen von Schleimhaut überzogen sind, endigend. Die einzelnen Wandschichten, unter denen die verdickte graudurchsichtige Muskelschicht besonders deutlich hervortritt, lassen sich an der Schnittfläche noch eine Strecke *weit verfolgen*, bis sie sich allmählich in der immer tiefer dringenden mehr weißlichen Geschwulstmasse verlieren (Fig. 512).

Mikroskopisch besteht die Geschwulst aus schmalen, vielfach *netzförmig* verbundenen Strängen schmaler, den Basalzellen ähnelnden Epithelien, welche an den Rändern subepithelial vordringend durch Infiltration der Submukosa die wallartige *Erhebung der Ränder bedingen, nach dem Geschwür zu* immer weiter in die Tiefe greifen, schließlich bis zur Tunica fibrosa externa und darüber hinaus *bis in die* Umgebung zu verfolgen sind. Der geschwürige Zerfall im Zentrum der Geschwulst reicht verschieden weit und sehr unregelmäßig in die Tiefe.

(*Zenker*), welche eine sackartige Ausstülpung der hinteren Wand darstellen und ziemlich großen Umfang erreichen können. Die Öffnung dieser Divertikel liegt in der Höhe des Ringknorpels, dicht oberhalb des sogenannten Ösophagusmundes. Die Fasern des M. constrictor pharyngeus sup. gehen auf die Wand des Divertikels ein Strecke weit über, bis dasselbe nur noch aus der Schleimhaut aufgebaut wird. Dabei umkreisen die Fasern der Pars obliqua des M. cricopharyngeus die Divertikelöffnung von oben, die Fasern der Pars fundiformis von unten (Fig. 503). Letztere bilden aber nach Killian

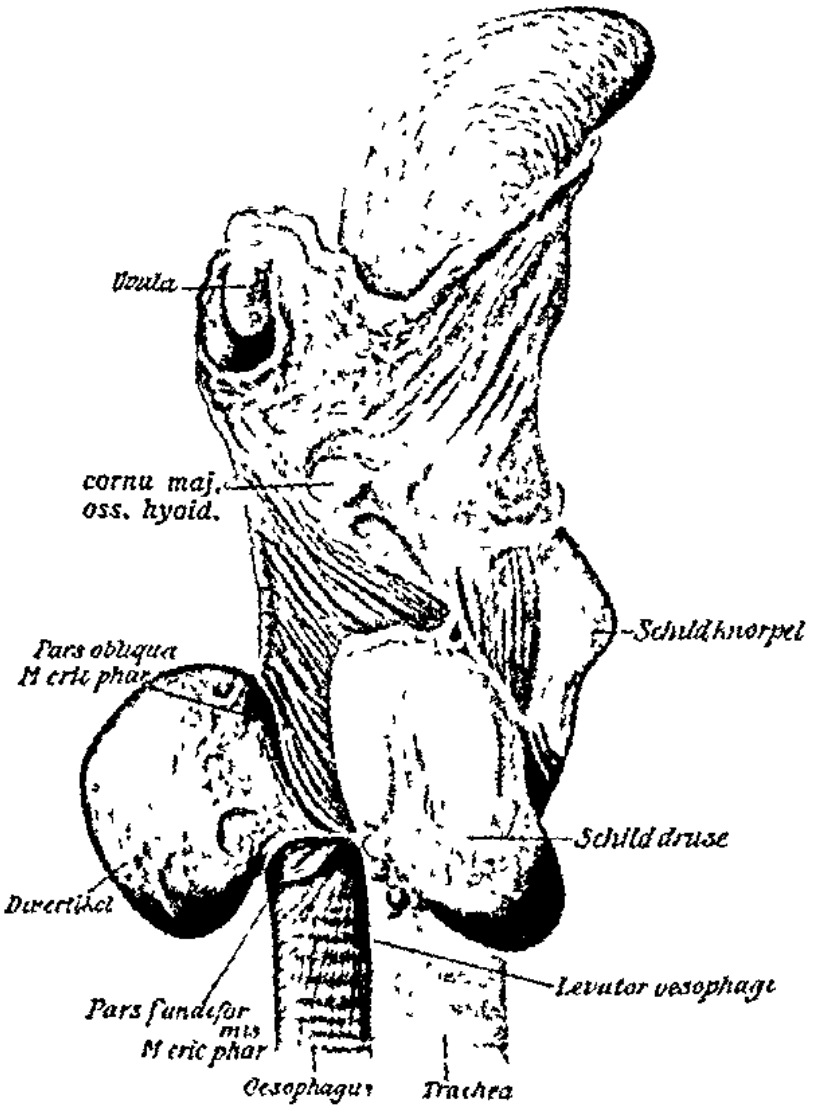

Fig. 503. Pharynxdivertikel (nach Killian).

den Ösophagusmund. Ätiologisch ist die Entstehung dieser Divertikel noch nicht geklärt (*Stark*). Während von einer Seite eine angeborene Schwäche oder Lückenbildung in der Muskulatur des Pharynx angenommen wird, legen andere den Nachdruck auf mechanische Momente (Überdehnung der Pharynxwand bei Schlucken ungeeigneter Nahrungsbestandteile). Auch entzündliche Veränderungen der Wandschicht sind für die besondere Nachgiebigkeit zur Erklärung herangezogen worden. Daß *mechanische und entzündliche Momente* für die weitere Dehnung bereits bestehender Divertikel in Betracht kommen,

Mikroskopisch wird das Bild von den breiten Zapfen des verhornenden Plattenepithelkrebses beherrscht. Ausgedehnte Verfettung und nekrotische Erweichung finden sich in den zentralen Abschnitten der Zapfen. Aus alledem erklärt sich auch die Leichtigkeit, mit der die markigen Krebsmassen aus der Schnittfläche ausgedrückt und von ihr abgestrichen werden können.

3. Die gelappten und papillären Formen.

Hier handelt es sich um breitbasig aufsitzende knollige, lappig gebaute oder auch papillär gestaltete, meist recht umfangreiche Geschwülste mit unregelmäßiger, meist zentraler rundlicher oder rinnenförmiger Geschwürsbildung. Mikroskopisch kommen weniger Plattenepithelkrebse als auch Adenokarzinome in Betracht. Das Bild kann ein sehr wechselndes und gemischtes sein, so daß zwischen reinem Zylinderepithelkrebs und reinem Plattenepithelkrebs alle Mischformen vorhanden sind.

Fig 511 Submuköse, auf dem Lymphwege entstandene Metastasen (X) eines Magenkrebses im Ösophagus (Lupe).

Zwischen den verschiedenen Krebsformen gibt es fließende Übergänge. Ebenso wechselt das histologische Bild Wenn auch der Basalzellenkrebs und auf der verhor-

Sehr selten sind Flimmerepithelkrebse
rungen, wenigstens streckenweise, so
wird (Carcinoma sarcomatodes).

Die Ausbreitung der Krebse zeigt noch manche Besonderheit. Sehr häufig ist eine vor allem nach oben zu sich erstreckende Bildung sekundärer Krebsknoten in der Ösophagusschleimhaut. Die Knötchen und Knoten sind oft perlschnurartig aneinander gereiht oder zu Längswülsten verschmolzen. Die Epitheldecke kann noch intakt sein oder ist auf den Kuppen der Wülste zerstört. Schon makroskopisch spricht alles für eine submuköse oder muköse Entstehung der Knoten mit sekundärem Durchbruch durch die Epitheldecke (Fig. 514). Mikroskopisch läßt sich leicht feststellen, daß es sich um einen Lymphgefäßkrebs handelt, aus dem sich die Knoten entwickeln. Schwierig zu entscheiden ist, ob immer eine kontinuierliche Ausbreitung vorliegt, oder ob auch eine diskontinuierliche submuköse Knotenbildung auf dem Lymphwege zustande kommen kann. Ist der sekundäre Knoten weiter entfernt und auch geschwürig zerfallen, so können zwei unabhängig voneinander entstandene Karzinome vorgetäuscht werden. Nur bei völlig differentem histologischem Verhalten ist solche Annahme gerechtfertigt. Doch kommen solche Fälle vor.

leicht eintretenden Verjauchung dieser Krebse ist die Gefahr der Lungengangrän und Schluckpneumonie besonders groß. Seltener sind metastatische Geschwülste der Tonsillen (z. B. Melanome der Haut, Mammakrebse).

Literatur.

[illegible] Mundhöhle. Außer- [illegible] alls Hdb. d. Entw. —

[illegible] m. W. 1911, Nr. 25. — [illegible] 85. 1908. — Goebel [illegible]

[illegible] 913. — Linck (*Chor-*

Mitt Grenzgeb. [illegible]
Univers of Pitt [illegible]
M. 46 1902 — [illegible]
Blutkrankheiten
path Anat 53 1912 — R [illegible]
W 1914, Nr. 11. — Ders [illegible]
Krkh 2. 1913. — Schmid [illegible]
Schellong (*Geschwülste* [illegible]
Divertikel der Speiseröhre. [illegible]
Beitr. z Kl. d. Tbc 19 1[illegible]
— Stooß, *Ätiologie und* [illegible]

1.

E. Speiseröhre (Ösophagus, ὁ οἰσοφάγος).

1. Entwicklungsgeschichte usw.[1]

Die Speiserohre entwickelt sich aus dem Vorderdarm. Am oralen Ende desselben, am Übergang zum Kopfdarm, bildet sich die Lungenrinne Diese wird als Trachea durch eine Scheidewand von dem dorsalen Abschnitt, der definitiven Speiserohre abgeschnürt.

Bemerkenswert sind auch die Vorgänge am Epithel der sich entwickelnden Speiserohre. Wie schon Neumann festgestellt [illegible]
Flimmerepithe [illegible]
Epithelgenera [illegible]
dere [illegible]
tive [illegible] zteres eingestreut finden
sich [illegible]
[illegible] Länge vom Osophagus-
mun [illegible] deren durchschnittliche
Wan [illegible] el auf einer papillentragenden Tunica propria, welche durch eine längsgerichtete Muscularis mucosae von der Submukosa getrennt ist. Nach außen folgt die im oberen Abschnitt des Osophagus aus quergestreifter, im unteren aus glatter Muskulatur aufgebaute Muskularis, die eine innere zirkulare und eine äußere longitudinale Schicht erkennen läßt

Zahlreiche zerstreute Schleimdrüsen sind in die Submukosa eingelagert. Ihre Entwicklung fällt zum Teil in die fetale Zeit, zum Teil in die erste Hälfte des ersten Lebensjahres Ihre die Muscularis mucosae durchbohrenden Ausführungsgänge sind oft von Lymphknotchen umsäumt Die lymphatischen Abfuhrwege der Speiserohre stromen fur das obere Drittel derselben den Lymphoglandulae cervicales prof.

[illegible] hauptet. Sehr scharf gewürzte oder heiß gegessen angeschuldigt. Jedenfalls spielen diese [illegible] Reize in der Hauptsache nur eine auslösende [illegible] Beziehungen zu den örtlichen Gewebsmißbildungen, die sich an gleicher Stelle vorfinden, die Fähigkeit der Krebse zu vielseitiger Epitheldifferenzierung, wie sie gerade dem frühen entodermalen Epithel zukommt, das Auftreten von Epithelarten, die am fertigen Ösophagus nicht mehr gefunden werden, wie das Flimmerepithel, die direkte Entstehung aus Divertikeln zwingen zur Annahme, daß besondere Gewebs- oder Zeitdispositionen vorhanden sein müssen, auf deren Boden sich der Krebs erst entwickelt. So findet man gelegentlich ein [illegible] Sitz der Bifurkation zwischen Trachea und [illegible] Seiten perforiert, anscheinend einer kongeni[illegible] entsprechend (*Grabowski*).

Sehr viel seltener sind fortgeleitete oder metastatische Geschwülste im Ösophagus. Sarkome des Mediastinum, der tracheobronchialen Lymphknoten, Geschwülste der Schilddrüse, Krebse der Bronchien können in den Ösophagus einbrechen, Pharynx-, Larynx- und Magenkrebse auf den Ösophagus fortschreiten. Dabei können diskontinuierlich submuköse Metastasen echte Implantation vortäuschen. Aber auch an mehrfache Krebsbildung ist immer zu denken. Hämatogene Metastasen gehören, soweit sie überhaupt sichergestellt sind, zu den Seltenheiten.

Literatur.

Entwicklungsgeschichte, Anatomie und Physiologie, Klinik usw. s. frühere Kapitel Außerdem: Brünings, *Direkte Laryngoskopie usw.* Wiesbaden 1910 — Enderlen (*Topographie usw der Speiseröhre*), Zschr. f. Chir 61. — Kraus (*Bewegungen der Speiseröhre*), Zschr. f. exp. Ther. 10 1912. — Lewis (*Entwicklung*) in Keibel-Mall, Hdb d Entw. 1912. — Mehnert (*Ösophagus- und Aortenvariationen*), Arch f. klin Chir. 58. 1899. — Schridde, *Entwicklungsgeschichte des Speiseröhrenepithels.* Wiesbaden, Bergmann. 1907

Pathologie. Anitschkow (*Myome d Ösophagus*), Virch. Arch. 206 1911. — Beneke (*Diffuse Ektasie*), D Arztztg. 1901. — Bert u. Fischer (*Versprengte Lungenkeime*), Frankf Zschr. f. Path. 6 1911. — Chiari (*Oesophagitis follicularis*), Prag m Wschr 1886. — Ders (*Tuberkulose*), Verh. D. path. Ges. 14 1910 — Ders (*Fremd[illegible]*) [illegible] 1. W 1914, Nr. 1. — Ciechanowski u Glinski [illegible] Virch. Arch. 199. 1910. — Dierling (*Diffuse* [illegible] med. Rostock 1910 — Donath (*Sarkome*), Virch. [illegible] — Duerlen (*Invagination des Magens in den Osophagus*), Zschr f Chir. 69 1903 — Fischer, B (*Divertikel*), D Arch. f klin. M. 78 1903. — Ders (*Dekubitalgeschwüre*), D Arch f klin M. 78 1903. — Giffhorn (*Osophagotrachealfisteln*), Virch. Arch. 192 1908. — Glockner (*Ösophagustuberkulose*), Prag m Wschr 1896 — Grabowski (*Ösophagustracheallarzinom*), Beitr z. path. Anat. 56. 1913. — [illegible] *mbranen*), Zschr f. klin. M. 57. 1905. — Gutman[illegible] Zschr. f. Path. 9. 1912. — Hacker (*Sarkome*), M[illegible] *ich* (*Osophagusmißbildungen*), Diss med. Marburg [illegible]), Diss med. Bern 1902. — Heinemann (*Vorm* [illegible] Herxheimer (*Carcinoma sarcomatodes*), Verh. [illegible] z. path. Anat. 44. 1910. — Konopacki (*Atres* [illegible] 1912, Nr. 9. — Nakamura (*Zysten des Osophagus*) Zschr f. angew. Anat 1. 1914. — Oppikofer (*Osophagitis bei Scharlach*), Arch f. Laryng. 25. 1911. — Pappenheimer (*Cyste of the oesophagus*, New York Path. Soc. 13. 1913. — Ribbert (*Traktionsdivertikel*), Virch. Arch 167. 1902 und 178 1904 — Riebold (*Traktionsdivertikel*), Virch. Arch. 192. 1908. — Rost (*Odem d. Osophagus*), D. m. W. 1912, Nr. 36. — Schaffer (*Beitr. z. Histol. der menschl. Organe VI. Osophagus*), Wiener Akademie 106. 1897. — Ders (Desgleichen), W. kl. W. 1898, Nr. 22 — Schmidt, M. B (*Soor*), Beitr. z. path [illegible] Anat 8. 1890. — Schridde (*[illegible]*) [illegible] Staehelin-B [illegible] Divertikel der E[illegible] Path. Ges. 1914.

entwickeln können (*Nakamura*). Hier kommen wohl mehr die wirklichen pathologischen Hemmungsbildungen, die sich in Gestalt von Flimmerepithel- und Schleimepitheliuseln noch in späteren Entwicklungsstadien finden, als Quelle in Betracht. Die mit Flimmerepithel ausgekleideten Zysten sind mit Vorliebe dicht am Zwerchfell lokalisiert, seltener im mittleren oder oberen Abschnitt, meist an der vorderen Wand und zeigen durch ihren gelegentlichen Gehalt an Knorpeln die Übergänge zu wirklichen Nebenlungen an, die ebenfalls in der Höhe des Zwerchfells meist linksseitig dicht unter demselben gefunden werden (Lit. *Bert* und *Fischer*). Doch finden sich auch mit Magenschleimhaut oder mit Ösophagusschleimhaut (*Stachelin-Burckhardt, Pappenheimer*) ausgekleidete Zysten. Diese liegen stets oberhalb der Muscularis mucosae. Endlich sind die submukös gelegenen mohn- bis hanfkerngroßen Retentionszysten der Schleimdrüsen des Ösophagus zu nennen, die mit Vorliebe im oberen Drittel vorkommen, also dort, wo auch die Schleimdrüsen am stärksten entwickelt sind. Ihre Entstehung wird mit entzündlichen Prozessen in der Schleimhaut selbst, welche zu Epithelwucherungen an der Mündung oder im Verlauf des Ausführungsganges und zum Verschluß oder aktiven Erweiterung desselben führen, in Zusammenhang gebracht (Oesophagitis [follicularis] cystica) (Lit *Nakamura*). Gelegentlich kommt es in diesen Schleimdrüsenzysten zu papillären Geschwulstbildungen.

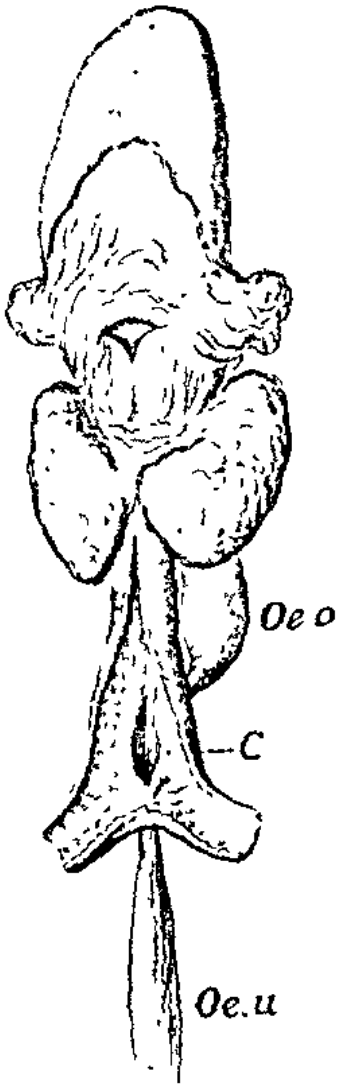

Fig. 504. Angeborene Atresie des oberen Ösophagus (*Oe.o*). Das untere Ösophagusende (*Oe.u.*) kommuniziert mit der Trachea durch eine dicht oberhalb der Bifurkation gelegene Öffnung (*C*).

Klinisch wichtiger sind die angeborenen Verengerungen und Verschlüsse der Speiseröhre. Die letzteren zeigen meist ein typisches Verhalten. Der obere Ösophagusabschnitt ist nur auf eine kurze Strecke verfolgbar. Dann verliert er sich in ein mehr oder weniger deutliches, muskulöses, sehniges Längsbündel, das sich weiter abwärts bis in die Nähe der Bifurkation verfolgen läßt. Hier entspringt aus der Trachea kurz oberhalb der Bifurkation das untere Ösophagusende, welches anfangs noch deutlich die elastischen Längsstreifen der hinteren Trachealwand erkennen läßt (s. Fig. 504), weiterhin aber ganz normalen Verlauf aufweisen kann. Doch soll auch umgekehrt der untere Abschnitt der Trachea bereits Ösophagusstruktur besitzen (*Konopacki*). Allerlei Variationen in der Länge des Anfangsteiles wie in den Abgangsstellen des unteren lassen das Bild im wesentlichen unverändert (Lit. *Happich, Giffhorn*). Bemerkenswert ist die nicht seltene Kombination mit Störungen des Gefäßsystems (Lit. *Gutmann*). Im Mekonium solcher Kinder fehlen die Lanugohärchen. Welches die kausale und formale Genese dieser Mißbildungen ist, wissen wir nicht. Am

welche die sog. Magenstraße (Fig. 516) einsäumen. An dem frischen Leichenmagen sieht man ferner sehr häufig eine stärkere flache Einschnürung des Gesamtmagens an der Grenze zwischen Corpus und Vestibulum, bald höher, bald tiefer übergreifend, die sog. Magengenge (Isthmus ventriculi [*Aschoff*] (Fig. 515), welche den oberen Abschnitt des Saccus digestorius von dem unteren sanduhrförmig trennt (sog. physiologische oder Pseudo-Sanduhrmägen).

In der Kardiazone besteht das Oberflächenepithel aus hohen schleimsprendenden zylindrischen Zellen mit basalgelagertem Kern. Die Schleimzellen sind sowohl bezüglich der Form wie auch der färberischen Reaktionen den Schleimzellen des Darmes (Becherzellen) vers hieden. Das Oberflächenepithel bildet grübchenförmige Einsenkungen, in welche die Kardiadrüsen münden. Es sind zusammengesetzte tubuläre seröse Drüsen, deren Epithelien denen der Pylorusdrüsen gleichen. Selten finden sich in ihnen Belegzellen, die sonst für die Fundusdrüsen charakteristisch sind. In den Magengrübchen der Kardiazone findet sich gelegentlich Darmepithel, d. h. saumtragende Zellen und Becherzellen.

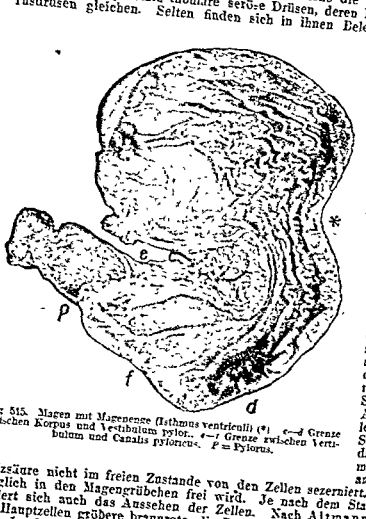

Fig. 515. Magen mit Magengenge (Isthmus ventriculi) (*). e—d Grenze zwischen Korpus und Vestibulum pylor. e—f Grenze zwischen Vestibulum und Canalis pyloricus. p = Pylorus.

Den Fornix- und Korpusabschnitt bilden die Magensaftdrüsen, welche einfache tubuläre Drüsen darstellen, die immer zu mehreren in einfache Magengrübchen münden. Sie sind aus zwei verschiedenen Zellarten, den zylindrischen Hauptzellen und den nur zerstreut vorkommenden unregelmäßig eckigen Belegzellen zusammengesetzt. Die ersteren werden als Quelle des Pepsin, die letzteren als Quelle der Salzsäure angesehen. Andere Autoren vertreten umgekehrt die Salzsäureproduktion in die Hauptzellen. Doch muß man jedenfalls annehmen, daß die Salzsäure nicht im freien Zustande von den Zellen sezerniert, sondern erst nachträglich in den Magengrübchen frei wird. Je nach dem Stadium der Sekretion ändert sich auch das Aussehen der Zellen. Nach Altmann-Schridde zeigen die Hauptzellen gröbere braunrote, die Belegzellen feine blaurote Granula.

Im Canalis pyloricus treten wieder rein seröse Drüsen, die Pylorusdrüsen hervor. Sie sind gegabelte tubuläre Drüsen, aus zylindrischen, den Hauptzellen ähnlichen aber nicht gleichen Zellen zusammengesetzt. In den mikroskopischen Schnitten treten die Querschnitte der oben erwähnten Schleimhautfurchen sehr deutlich hervor (Fig. 517).

Am Pylorus selbst ändert sich das Bild. Zwischen die Magenschleimhautepithelien schieben sich Darmepithelien. An den Pylorusdrüsen treten plötzlich reichlich Belegzellen auf. Die Pylorusdrüsen geben ohne scharfe Grenze unter allmählicher Aufsplitterung des Musculus mucosae in die unterhalb derselben gelegenen Brunnerschen Drüsen über. Trotz der Ähnlichkeit besteht aber, vor allem der Magen der Neugeborenen zeigt eine deutliche Differenz zwischen Pylorusdrüsenzellen und Brunnerschen [illegible] (*Kolubo*.

Das Schleimha[illegible] Bindegewebe, in welchem sich, besonders am Pyl[illegible] elfasern von der Muscularis mucosae aus erstrecken [illegible] proprium liegen Lymph-

genauer besprochen werden sollen. Die Beziehungen zum Magengeschwür sind auch dadurch gegeben, daß beide kombiniert vorkommen können oder eine Ulkusnarbe am Pylorus mit Magenektasie bei frischem Ösophagusgeschwür beobachtet wird. Jedenfalls spielt der abnorme Rückfluß des Magensaftes eine wichtige Rolle. Bestimmte Berufe (Köche, Steinschleifer) sind besonders betroffen.

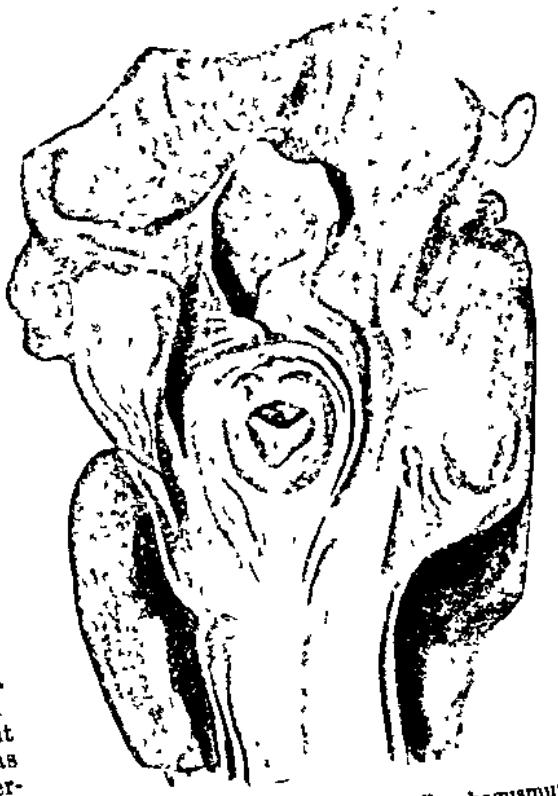

Fig. 505. Dekubitalgeschwür des Ösophagusmundes über dem Ringknorpel.

5. Kreislaufstörungen.

An der Leiche fällt oft die starke Senkungshyperämie am Ösophagus auf, die dort, wo die Kehlkopfknorpel ihren Druck ausüben, einer plötzlichen Blässe Platz macht. Das reiche Venennetz der Submukosa tritt auch bei allgemeinen Stauungen, insbesondere aber bei Verlegungen des Pfortaderkreislaufes bei Leberzirrhose deutlich hervor. Hier bilden die unteren Ösophagusvenen die Kollateralen, welche das Blut des Magen-Darmkanals durch die Vena thyreoidea inf. zur Vena cava sup. und durch die Vena mediast. post. zur Vena azygos und hemiazygos leiten. Es entwickeln sich dabei leicht Varizen, die sich gegen das Lumen vorwölben und durch oberflächliche Usuren der Schleimhaut zur Perforation gebracht werden können. Tödliche Verblutung kann die Folge sein. Arterielle Blutungen sind seltener, begleiten die krebsigen Geschwürsbildungen, besonders bei Arrosion größerer Gefäße, z. B. Lungenarterien, oder treten bei Pyämien und septischen Prozessen als kleinfleckige Blutpunkte in der Schleimhaut hervor. Auch können rupturierende Aortenaneurysmen in den Ösophagus einbrechen oder unter Zerreißung der äußeren Wandschichten desselben submuköse Hämatome bilden. Ödem der Wandungen des unteren Ösophagusdrittel findet sich gelegentlich bei stärkerem Erbrechen, häufiger bei diffuser Peritonitis (*Rost*).

6. Entzündungen.

Akute katarrhalische Veränderungen mit Desquamation der oberen Epithelschicht sollen sich als Folge leichterer chemischer oder thermischer, auch infektiöser Reize einstellen. Dabei kann es zu oberflächlicher Erosionsbildung kommen. Als **Oesophagitis exfoliativa** bezeichnet man jene seltenen Fälle, in denen die ganze obere Epithelschicht als mehr oder weniger zusammenhängende röhrenartige Fetzen ausgestoßen werden.

Unter den **eitrigen Entzündungen** sind einmal die hämatogenen miliaren Abszeßbildungen bei pyämischen Zuständen, z. B. Rotz (**Oesophagitis pustulosa**), die Vereiterungen von Schleimdrüsenzysten (**Oesophagitis follicularis purul.** [*Chiari*]), ferner die umschriebenen größeren Abszeßbildungen und die diffusen phlegmonösen Prozesse, welche sich an Fremdkörpereinspießung, an entzündliche Prozesse in Divertikeln, Geschwürsbildung aller Art anschließen oder auch von der Nachbarschaft (vereiterten Lymphknoten, osteomyelitischen Prozessen der Wirbelkörper, Perichondritis laryngea,

Die autonomen Nervensysteme bilden in der Magenwand [illegible] Netzwerke, deren eines intramuskulär (Auer [illegible] submukös (Meißnerscher Plexus) gelegen ist. [illegible] vom zentralen Nervensystem aus und über die Bildung des Magensaftes unter experimentellen Bedingungen, im operativ verkleinerten Magen s. v. Redwitz.

Am Magen des Neugeborenen ist die Schleimproduktion seitens des Oberflächenepithels überall im Gange, die Fundusdrüsen sind deutlich differenziert, die Pylorusdrüsen dagegen noch nicht voll entwickelt, von den Brunnerschen Drüsen in diesem Stadium daher sehr gut zu trennen (*Kokubo*).

Fig. 517. Querschnitt durch eine normale Magenfurche. Auskleidung derselben mit normalem Magenepithel (Leitz, Ok. 1, Obj. 3).

2. Leichenerscheinungen.

Die Kontraktionsform, die der Magen im Augenblick des Todes besitzt, wird durch die Totenstarre der glatten Muskulatur nur fixiert, *nicht* verändert (*Aschoff*). Wie lange diese Fixierung anhält, ist von den verschiedensten Bedingungen abhängig. Pförtner und Magenmund sind daher anfangs auch in der Leiche fest geschlossen. Mit beginnender Erschlaffung, die cardiawärts beginnt und pyloruswärts fortschreitet, geben naturgemäß auch diese Schließmuskeln nach. Daß sich der Mageninhalt, besonders bei Lageveränderungen der Leiche, allmählich in die Speiseröhre entleeren kann, steht fest. Sehr ausgesprochen pflegt beim Nachlassen des Kontraktionszustandes die Senkungshyperämie an den tiefer gelegenen Abschnitten des Magens aufzutreten. Bald setzt auch, natürlich ab[illegible] der Verdauungsperiode zur Zeit des Todes [illegible] des Körpers, die Selbstverdauung [illegible] wird die Schleimhaut eigentümlich durchsichtig, die submukösen [illegible] werden deutlicher, in der Schleimhaut kommt es zu kleinen Blutaustritten (postmortale „Blutung").

bleibt gelegentlich gänzlich aus, so daß das nackte Narbengewebe das Lumen begrenzt. Schwere Strukturveränderungen der ganzen Wandschicht, elastisch-fibröse Hypertrophie des Muskelbindegewebes, Fehlen der Muscularis mucosae und ihres elastischen Faserwerkes deuten die frühere tiefgreifende Zerstörung noch in später Zeit an.

Sehr bunt ist das Bild der chronischen Ösophagitis. Neben den lividen Färbungen der Schleimhaut, den Varizenbildungen, der allgemeinen Wandverdickung fallen besonders die verschiedenartigsten Verdikkungen, Fleckungen, Kornerbildungen auf. Ohne Hilfe des Mikroskops ist die Analyse der Bildung meist recht schwierig. Am einfachsten zu deuten ist noch die

Leukoplakia oesophagi.

Hier handelt es sich um unregelmäßig große fast porzellanweiße, meist erhabene, derbe Polster (Plaques opalines), die sich besonders durch ihre Resistenz gegen die postmortale Verdauung auszeichnen und sich mikroskopisch als enorm verdickte Epithelinseln darstellen, auf denen es auch zu echter Verhornung kommen kann. Dieselben Erwägungen, die für die Leukoplakia oris angestellt worden sind, gelten auch hier. Eine entzündliche Genese ist nicht erwiesen, wohl aber scheinen chronische Reizzustände (Alkoholmißbrauch, Rauchen) die Entwicklung der Epithelhyperplasie begünstigen zu können. Die vielfach angenommenen Beziehungen zum Karzinom sind schwer zu beweisen und wohl mehr in dem Sinne zu deuten, daß in beiden Fällen fehlerhafte Anlagen der Epitheldecke der Entstehung zugrunde liegen mögen.

Fig. 507. Tuberkulöse lentikuläre Geschwüre der Ösophagusschleimhaut nach fistulösem Lymphknotenbruch (F) eines verkästen Lymphknotens (L)

Die Knotenbildungen (Oesophagitis nodularis) beruhen zum Teil auf Vergrößerung der Lymphknotchen, zum Teil auf Schwellung von Schleimdrüsen mit zystischer Retention des Schleimes in den Ausführungsgängen (sog. Oesophagitis follicularis richtiger Oesophagitis cystica [Chiari]).

Eine unbedeutende Rolle spielen die selten am Ösophagus lokalisierten spezifischen Entzündungen: phthisische Geschwüre kommen vom Larynx fortschreitend oder durch verschluckites Sputum hervorgerufen am oberen Ösophagus gelegentlich vor. Dabei dienen die Ausführungsgänge der Schleimdrüsen mit den sie umgebenden Lymphknotchen als Eintrittspforten der Infektion. Wieweit phthisische Erkrankungen der tracheobronchialen Lymphknoten von etwaigen primären Infektionen der Speiseröhre aus zustande

Die [illegible] Netzwerke [illegible] submukös [illegible] and ganglienzellenhaltige [illegible] Plexus), deren anderes vom zentralen Nervensystem aus und über die Bildung des Magensaftes unter experimentellen Bedingungen, im operativ verkleinerten Magen s. v. *Redwitz*).

Am Magen des Neugeborenen ist die Schleimproduktion seitens des Oberflächenepithels überall im Gange, die Fundusdrüsen sind deutlich differenziert, die Pylorusdrüsen dagegen noch nicht voll entwickelt, von den Brunnerschen Drüsen in diesem Stadium daher sehr gut zu trennen (*Kokubo*).



Fig. 517 Querschnitt durch eine normale Magenfurche. Auskleidung derselben mit normalen Magenepithel (Leitz, Ok. 1, Obj. 3).

2. Leichenerscheinungen.

Die Kontraktionsform, die der Magen im Augenblick des Todes besitzt, wird durch die Totenstarre der glatten Muskulatur nur fixiert, nicht verändert (*Aschoff*). Wie lange diese Fixierung anhält, ist von den verschiedensten Bedingungen abhängig. Pfortner und Magenmund sind daher anfangs auch in der Leiche fest geschlossen. Mit beginnender Erschlaffung, die cardiawärts beginnt und pyloruswärts fortschreitet, geben naturgemäß auch diese Schließmuskeln nach. Daß sich der Mageninhalt, besonders bei Lageveränderungen der Leiche, allmählich in die Speiseröhre entleeren kann, steht fest. Sehr ausgesprochen pflegt beim Nachlassen des Kontraktionszustandes die Senkungshyperämie an den tiefer gelegenen Abschnitten des Magens aufzutreten. Bald setzt auch, natürlich abhängig von der Art des Mageninhalts, der Verdauungsperiode zur Zeit des Todes, der langsamen oder schnellen Abkühlung des Körpers, die Selbstverdauung des Magens ein (Lit. *Marchand*). Zunächst wird die Schleimhaut eigentümlich durchsichtig, die submukösen Venennetze werden deutlicher, in der Schleimhaut kommt es zu kleinen Blutaustritten (postmortale „Blutung").



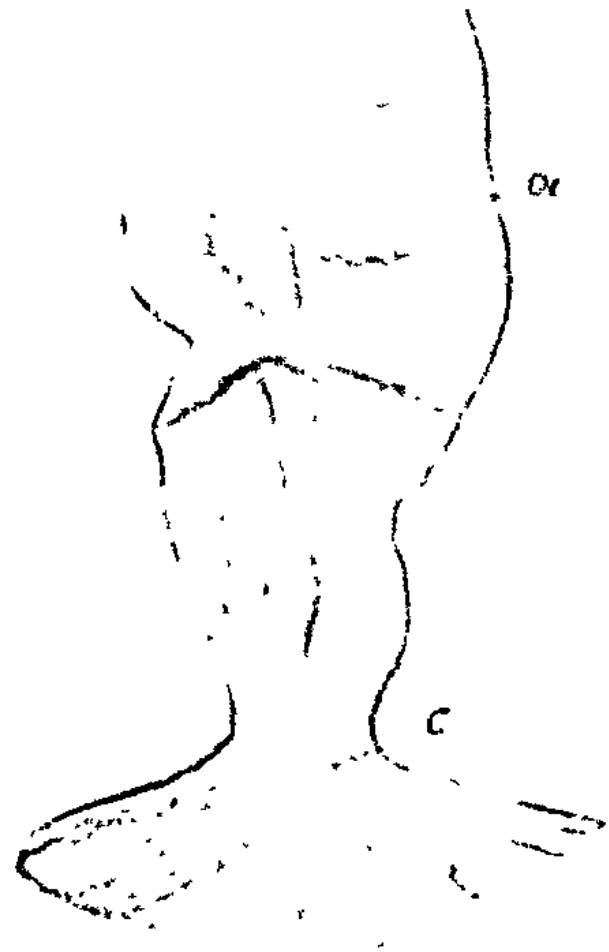

Fig. [illegible] Tritt [illegible] des Ösophagus in der Höhe der [illegible] Oe Ösophagus, L Lymphknoten, Tr Trachea

Fig. [illegible] [illegible] des Ösophagus, [illegible], Oe Ösophagus, C Kardia

hergehen, als sicheres Zeichen der vermehrten Funktion gegenüber einem erhöhten Widerstande. Dieser wird in einem spastischen Verschluß der Kardia gesucht, ähnlich wie der idiopathischen Ektasie des Magens ein spastischer Verschluß des Pylorus zugrunde liegen soll. Andere Autoren sprechen von einer paralytischen Dilatation des Ösophagus, wenn die Muskulatur, was aber sehr selten, verdünnt, statt verdickt ist (Lit. *H. Dierling*, *Heinemann*). Auch degenerative Prozesse des Vagus sind für die Anomalie der Innervation ver-

ablagerung, von der die Gefäßwandungen und die Tunicae propriae der Pepsindrüsen befallen werden. Pigmentierungen der Magenschleimhaut durch Blutpigment als Folge hämorrhagischer Entzündungen wurden schon oben erwähnt.

Eine besondere Rolle hat die Bildung der Russelschen Körperchen in der Mukosa und innerhalb der Muskularis gespielt, da ihre Entstehung gerade hier viel studiert worden ist. Der alte Streit, ob es sich um zelluläre Degenerationsprodukte, besonders der Plasmazellen handelt, oder um Phagozytose roter Blutkörperchen, ist noch immer nicht geschlichtet. Die erstere

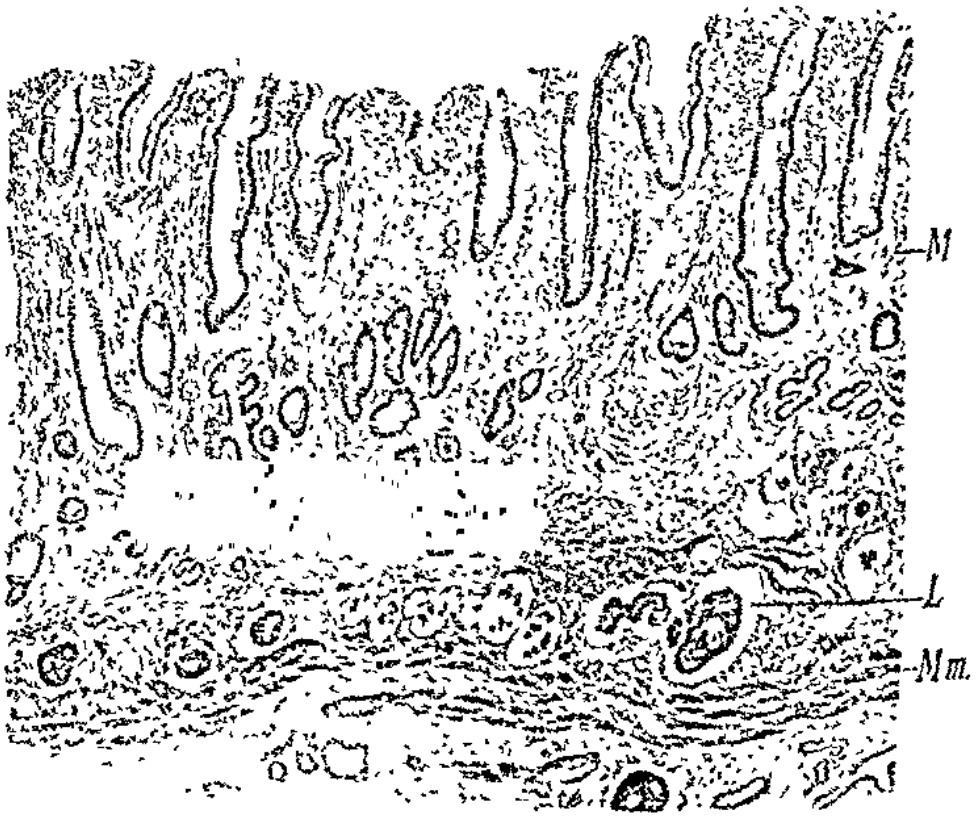

Fig. 530. Atrophie der Magenschleimhaut bei Karzinom derselben. Gruppenförmige Zusammenlagerung der reduzierten Drüsen. Zwischen denselben sehr deutliches Netzwerk glatter Muskelfasern. In den Lymphgefäßen der Muse. mucosae (*M.m.*) Krebszellennester (*L*). (Mittlere Vergr.)

Ansicht hat jedoch das meiste für sich. Die Russelschen Körperchen finden sich ungemein häufig, *fast regelmäßig in der Magenschleimhaut* Erwachsener, zeigen jedoch bei chronischen Katarrhen eine starke Vermehrung, was bei der Zunahme der Plasmazellen nicht verwunderlich ist.

Die wichtigste Ernährungsstörung, die allerdings im wesentlichen auf Zirkulationsstörungen sich aufbauen und daher auch als solche mit ihren Folgen betrachtet werden können, sind die

Geschwürsbildungen.

Man kann drei Formen derselben unterscheiden:

I. Die hämorrhagischen Erosionen (Stigmata).

Hier handelt es sich um die Bildung zahlreicher kleinster, eben sichtbarer bis hirsekorngroßer, rundlicher, scharfrandiger Substanzverluste, die oft einen schwärzlichen Grund aufweisen, oder *mit* ähn-

sticken (Lit. *Herxheimer*) Man darf allerdings nicht kleinzellige Karzinome, die Sarkome vortäuschen, und die noch daneben deutliche epitheliale Anordnungen aufweisen, unter die Karzino-Sarkome rechnen. Vielmehr liegen hier reine Karzinome mit teilweise sarkomatöser Anordnung, ein sog. Carcinoma sarcomatodes vor. Davon zu trennen sind diejenigen seltenen Fälle, wo nebeneinander Sarkom und Karzinom vor-

Karzinomen, die Annehmen in dem

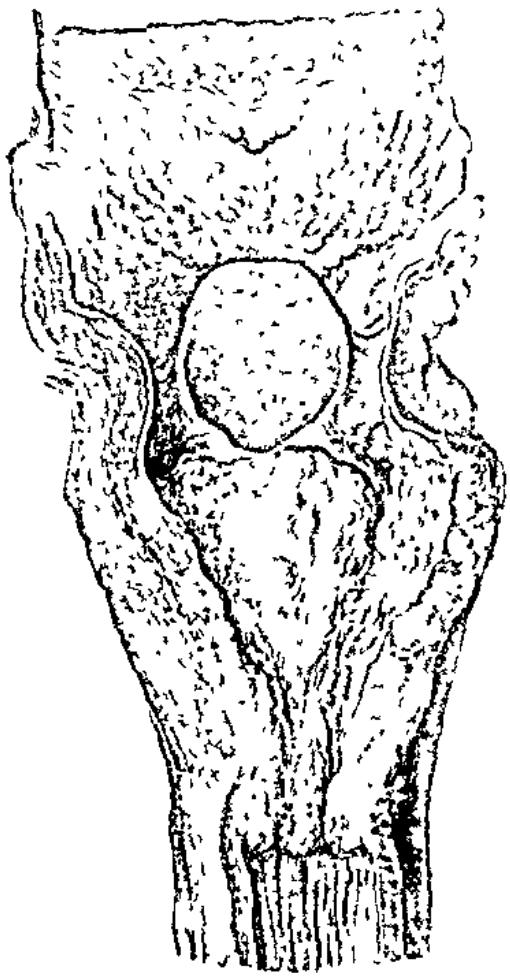

Fig 510 Zirrhöses Karzinom des Ösophagusmundes.

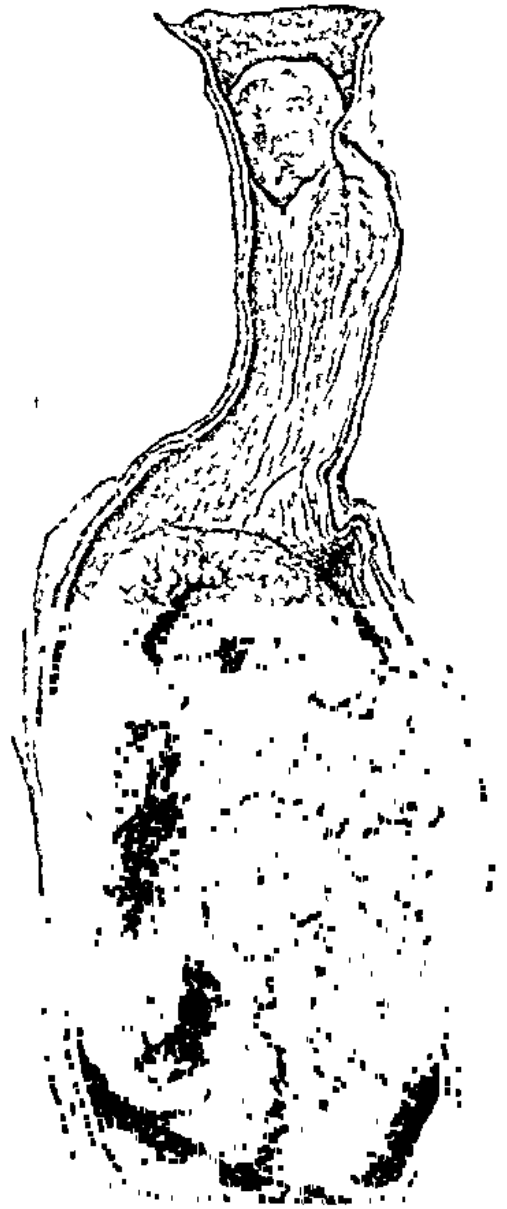

Fig. 511. Weicher, schüsselförmiger Krebs des Ösophagus.

Überwiegen des männlichen Geschlechtes und des mittleren und höheren Alters, werden daher auch ätiologisch und genetisch von ähnlichem Standpunkte wie das Karzinom betrachtet werden müssen.

Das **Karzinom** bildet die häufigste primäre Geschwulst des Ösophagus. Es ist ausgesprochen eine Erkrankung des höheren Alters, vor dem 40 Jahre selten, am häufigsten im 6. Dezennium beobachtet. Männer werden zirka fünfmal so oft befallen wie Frauen. Die Karzinome sind mit Vorliebe an den physiologischen Engen des Ösophagus lokalisiert (Höhe des Ringknorpels, Höhe der Bifurkation, Zwerchfellhöhe [Fig. 510

Schleimhaut und zur sekundären Erosionsbildung durch Verdauung führen sollte. Indessen halten die Beweise für solche embolischen Vorgänge keiner scharfen Kritik stand. Freilich werden gelegentlich embolische Verstopfungen der Schleimhautarterien oder ihrer kapillären Äste beobachtet, so z. B. bei Sepsis (Kokkenembolien) und bei hochgradiger Fettembolie des ganzen arteriellen Gefäßsystems nach schwerem Trauma bei offenem Foramen ovale. Die sich daraus entwickelnden Blutungen besitzen aber entsprechend der arteriellen Gefäßanordnung mit Vorliebe in den tieferen Schichten der Schleimhaut, können aber besonders bei der Fettembolie die Schleimhautoberfläche erreichen. Auch kann ausgedehnte Fettembolie eine ähnliche Nekrose bestimmter Schleimhautbezirke bedingen. Dann folgen natürlich Erosionsbildungen nach (*Schridde, Schmorl*) (Fig. 522). Experimentell konnten Blutungen und richtige Geschwürsbildungen bei Injektion von schwach virulenten Streptokokken in die Blutbahn erzielt werden. Derartige Fälle bilden aber seltene Ausnahmen. Daher hat man an venöse Embolien gedacht Da sich die hämorrhagischen Erosionen mit Vorliebe bei Säuglingen, bei Erwachsenen nur unter bestimmten Bedingungen, zumal im Anschluß an Bauch- und Netzoperationen entwickeln, so hat man primäre Thrombosierung der Nabelvenen, der Netzvenen im Netzstumpf und rückläufige Embolien in die submukösen und mukösen Venenstämme als Ursache der Blutungen angeschuldigt (*v Eiselsberg, Payr, v. Franqué*). Aber beim Menschen lassen sich solche Venenverschlüsse bzw. Embolien weder bei den Kindern noch bei den Erwachsen irgendwie gesetzmäßig nachweisen, jedenfalls ihre sekundäre Entstehung im Bereich der Blutungen nicht ausschließen. Die Versuche, bei jungen Hunden durch Injektion von Tusche in die Nabelvene Blutungen in der Magen- und Darmschleimhaut zu erzeugen (*Wolff*), sind weniger im Sinne einer retrograden embolischen Verstopfung als im Sinne mechanischer Blutdrucksteigerung im Pfortadersystem zu deuten.



Fig. 522. Miliare Schleimhautnekrose des Magens bei Fettembolie (Fall Schridde)

Fallen also Gefäßverstopfungen fort, so muß man an direkte Schädigungen der Schleimhautgefäße durch mechanische Überlastung der Venen einerseits, durch vasomotorische Reizungen der Arterien andererseits denken. Für die mechanische Theorie läßt sich vor allem anführen, daß die Erosionen in der Regel im Anschluß an wiederholtes Erbrechen, wie es ja gerade bei Säuglingen und nach Laparotomien vorkommt, beobachtet werden. Da der Magen sich bei dem Brechakt mehr passiv verhält, vielmehr die Bauchmuskeln und das Zwerchfell die Kompression der Eingeweide bewirken, so ist es natürlich, daß im Moment des Brechaktes alles Blut aus den Pfortaderwurzeln in die Pfort-

Metastasen können fehlen, aber auch umgekehrt trotz der relativen Kleinheit des primären Krebses recht umfangreich sein, wie bei den anderen Formen.

2. Die weichen geschwürigen Formen (medulläre Krebse).

Sie sind durch die größere Ausbreitung, stärkere Geschwürsbildung, mächtigere Entwicklung der wallartig emporgeworfenen Ränder, durch das Fehlen oder Zurücktreten der narbenartigen Härte gekennzeichnet. Entweder entwickeln sich zunächst flache schüsselförmige Erhebungen, die bei später eintretendem geschwürigem Zerfall ziemlich großen Umfang einnehmen können,

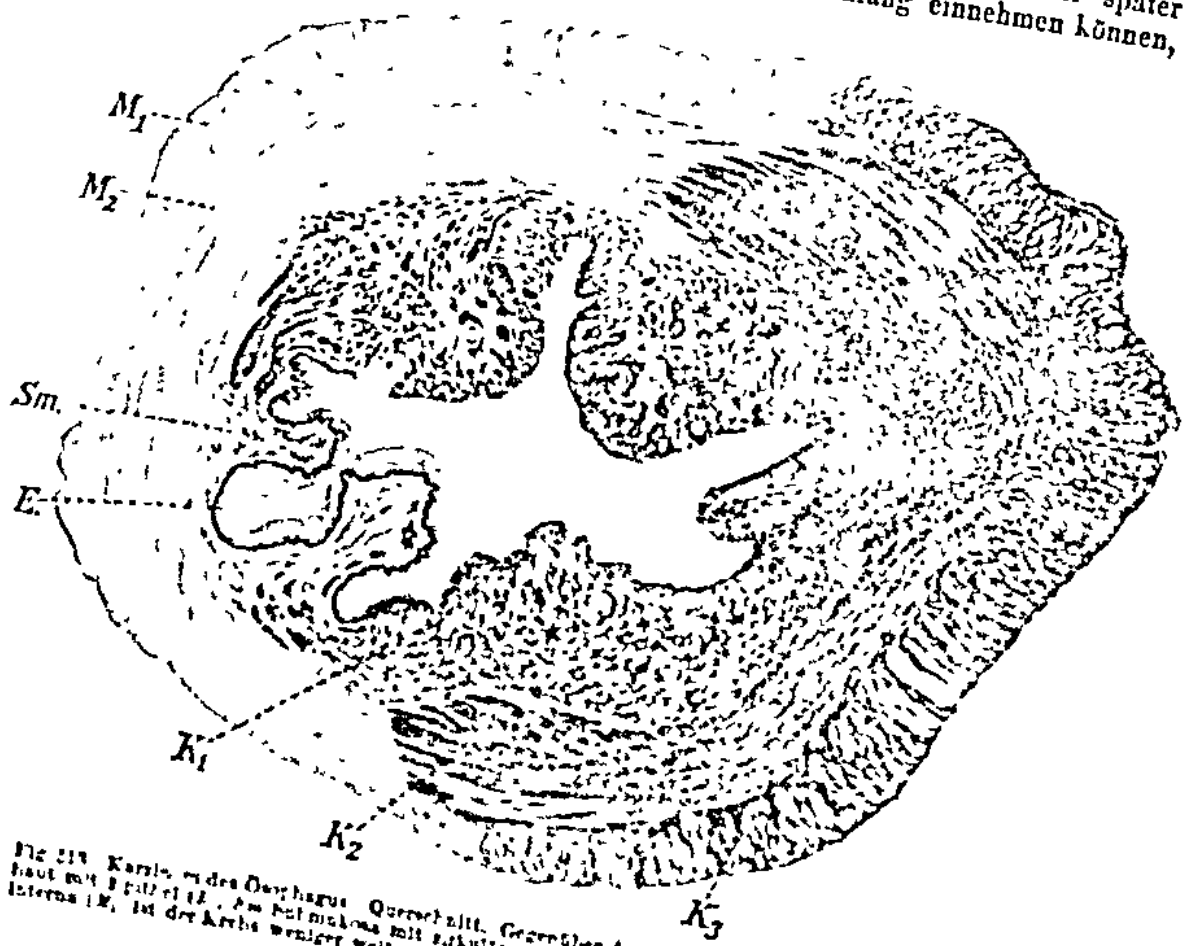

Fig. 513. Karzinom des Oesophagus. Querschnitt. Gegenüber dem Geschwürszentrum erhaltene Schleimhaut mit Falten (E). Am Schleimhaut mit zirkulär vordringenden Krebszapfen (K_1). In der Muscularis interna (M_1) ist der Krebs weniger weit zirkulär vorgedrungen (K_2), am wenigsten weit (K_3) in der Muscularis externa (M_2) (Lupe).

oder es entstehen sehr bald längliche Geschwüre mit unregelmäßig tiefen rinnenförmigen Ausbuchtungen. Die ringförmige Geschwürsbildung tritt dahinter zurück. Die Rinnenbildung ist durch den leichten Zerfall der weichen Krebsmassen infolge mechanischer Einwirkung der durchgepreßten Speisen oder infolge schnelleren, meist gangränösen Zerfalls zu erklären. Dadurch erscheint auch am aufgeschnittenen Oesophagus der Grund des Geschwüres vielfach von bräunlich-rundlichem oder schmierig-schmutzig gefärbtem Gewebe bedeckt. Die „Bänder" liegt meist an der Vorderseite, dort, wo die Geschwulstbildung beginnt. Ihr gegenüber läßt sich, falls noch keine Bindegewebsbildung zustande gekommen, der unregelmäßige eingezogene Streifen gesunder Schleimhaut noch deutlich verfolgen (Fig. 513).

Diese treten oft multipel auf, bevorzugen ebenfalls die Fundusgegend, finden sich jedoch auch im Pylorusgebiet. Bald liegen sie reihenförmig angeordnet, den Längsfalten im Gebiete der großen Kurvatur folgend, bald sind sie symmetrisch zur kleinen Kurvatur und des Duodenums folgend bald mehr dem Faltengewirr des Pylorus und des Duodenums folgend (Fig. 523). Bevorzugt ist die hintere Wand. Die Größe der Geschwüre ist sehr wechselnd. Kaum linsengroße Defekte bis zehnpfennigstückgroße und größere Geschwüre werden beobachtet. Die Gestalt ist rundlich oder oval. Stets handelt es sich um ganz flache Defekte mit glattem Grund und scharf geschnittenen Rändern, wenn nicht schwärzlich-bräunliche Massen die Geschwürsform noch verdecken.

Fig. 523. Frische Schleimhautblutungen und frische Defektbildungen im Gebiet des Pylorus und des Duodenums

Der Schleimbelag des Magens wie auch der Inhalt können die Zeichen beigemischten Blutes in Gestalt schwarzbräunlicher Fleckungen und Streifungen, diffuser Färbung oder körniger Beimengung in dem verschiedensten Grade aufweisen. Bei stärkeren Blutungen, die selbst bei ganz kleinen, kaum linsengroßen Geschwüren tödlich verlaufen können, ist der ganze Magen mit frisch geronnenen Blutmassen gefüllt.

Mikroskopisch handelt es sich meist schon um tiefergreifende, die Submucosa mitbetreffende Defekte im Gegensatz zu den Erosionen. Der Defekt erscheint wie ausgeschnitten. Die Ränder desselben sind entweder durchblutet oder zeigen eine kernlose, nekrotische Zone, auf welche eine mehr oder weniger breite, gewöhnlich nicht stärker hervortretende Leukozytenzone folgt. Unter starkem Kernzerfall geht die Leukozytenzone sehr schnell in die nekrotische Zone über. Nach außen von der Leukozytenzone findet sich ein Gebiet starker Hyperämie. Auf der Geschwürsfläche lassen sich meist verschiedenste Mikroorganismen, aber nicht in sehr großer Zahl nachweisen. Innerhalb der nekrotischen Zone pflegen dieselben völlig zu fehlen. Auch Spirochäten sind nicht zu finden.

Die Ursache dieser Geschwürsbildung ist ebenso lebhaft umstritten wie diejenige der Erosionen. Was die formale Genese betrifft, so drängt alle

Durch Erweichung solcher submuköser Krebsstränge und Durchbrechen der Knoten kann die Schleimhaut in der Umgebung des Hauptgeschwürs erst recht unterminiert und durchlöchert werden.

Der starke Wechsel der Lichtung, welche durch Ausbreitung, Wachstum und Zerfall des Krebses, besonders der weichen Formen, bedingt ist, läßt die klinisch oft überraschenden Bilder wechselnder Durchgängigkeit leichter verstehen. Die Erschwerung in der Vorwärtsbeförderung der Speisen ist aber nicht nur in der durch die Geschwulst gegebenen Verengerung, sondern vor allem auch in der Durchwachsung und Zerstörung der Muskulatur im Gebiete des Krebses zu suchen.

Zwar versucht die Muskulatur durch erhöhte Arbeit die starren krebsig infiltrierten Wandschichten peristaltisch zu bewegen und zeigt deswegen im ganzen Gebiete des Krebes eine ausgesprochene Hypertrophie, aber schließlich versagt sie völlig. Die ganze Arbeit lastet nun auf dem oberhalb der krebsigen Stenose gelegenen Abschnitt des Ösophagus. Er erweitert sich, seine Wandungen hypertrophieren, besonders die Muskelschicht, aber auch hier hat die Anpassungsfähigkeit bald ihre Grenzen erreicht. Die Speisen werden wieder ausgeworfen, stagnieren zum Teil, rufen entzündliche und geschwürige Prozesse in dem erweiterten Abschnitt hervor. Die Gefahr der Aspiration erbrochener Massen, die mit dem jauchigen Material des zerfallenden Krebses gemischt sein können, steigt bei den erschöpften Kranken mehr und mehr, und die Mehrzahl geht an einer Schluckpneumonie oder Gangrän der Lunge zugrunde. Die mangelhafte, schließlich ganz stockende Nahrungsaufnahme hat hochgradige Inanition, die sich besonders im Schwund des Fettpolsters, in starker Atrophie der Leber usw. äußert, zur Folge.

Sehr mannigfaltig sind die Komplikationen, welche das Leiden verschlimmern, vielfach auch den beschleunigten Tod herbeiführen können.

Zunächst ist des fortschreitenden Zerfalles der auf die Nachbarschaft übergreifenden Karzinome zu gedenken. Dabei können die Pleurahöhle oder der Herzbeutel eröffnet, eine eitrige oder jauchige Entzündung der serösen Hohlen bedingt werden, ein Pneumothorax usw. entstehen. Ein Einbruch in die Lungen, die Bronchien oder die Trachea führt durch schnell eintretende Schluckpneumonie, ein Einbruch in die großen Gefäße des Brustraumes, besonders in die Aorta, durch Verblutung zum Tode, Zerstörungen der Wirbelsäule und Kompression des Rückenmarkes zu ausgedehnten Lähmungen.

Merkwürdig sind oft die Verhältnisse der Metastasenbildung. Bei großen Geschwülsten fast gar keine, bei kleinen Krebsen mächtige Lymphdrüsenpakete. Neben den mediastinalen kommen vor allem die rechtsseitigen, dann auch die linksseitigen supra- und infraklavikulären in Betracht. Sie können bei stärkerem Wachstum Kompression der Respirationswege, Durchbruch durch die Haut aufweisen. Druck auf den Nervus recurrens oder Durchwachsung desselben seitens des Haupttumors oder seitens metastatischer Knoten führt zur Rekurrenslähmung. Seltener sind Metastasen in anderen Organen, z. B. in der Lunge, in der Leber.

Über die kausale und formale Genese des Ösophaguskrebses wird bis heute lebhaft gestritten. Die Virchowsche Reiztheorie gründete sich mit auf die Tatsache, daß gerade der Ösophaguskrebs sich mit Vorliebe an den physiologischen Engen entwickelt. Daß Potatoren besonders zur Krebsbildung in der

straße. Je häufiger man Gelegenheit hat, solche frische Blutungen zu sehen, um so mehr erkennt man, daß ihre Lokalisation abhängig ist vom Faltenrelief des Magens. Hier kommen vor allem die mächtigen Längsfalten in Betracht, welche die an der kleinen Kurvatur entstehende Magenstraße umsäumen, desgleichen die stärkeren Falten der Pylorusgegend und das Faltengewirre des Anfangsteiles des Duodenum (*Stromeyer*). Alles das spricht sehr zugunsten der Annahme, daß es sich um Stauungsblutungen auf den Kuppen der Falten handelt, doch wird man in Hinsicht auf die Ergebnisse der experimentellen Forschung über die Stigmata auch an arterielle Blutungen auf vasomotorischer Basis denken müssen. Freilich sind gegen die einseitige Übertragung dieser Experimente auf die menschlichen Verhältnisse dieselben Bedenken wie oben zu erheben. Wenn man alle Blutungen und Geschwürsbildungen als auf reflektorischem Wege durch den Vasomotorenapparat entstanden ansehen will (*Roßle, v. Bergmann*), so ist zu berücksichtigen, daß gerade bei den als auslösende Ursachen in Betracht kommenden primären Erkrankungen (Appendizitis, Gehirnhautentzündungen usw.) direkte oder reflektorische Beeinflussungen der Magenmuskulatur und Bauchpresse und damit des Pfortaderkreislaufes ebensogut möglich sind. Allerdings fällt für die „nervöse Theorie" ins Gewicht, daß von klinischer Seite bei den an Magengeschwür Erkrankten zahlreiche Stigmata nervöser Labilität gefunden worden sind, wenn auch die „erste Krankheit" nur in wenigen Fällen sichergestellt, vielmehr beide Krankheiten auf die gleiche neurotische Anlage zurückgeführt werden. Schließlich konnte Westphal durch experimentelle Steigerung des Magentonus bis zu krampfartigen Zuständen mittels Pharmaka ischämische Nekrosen der Schleimhaut mit nachfolgender Geschwürsbildung erzeugen. Er führt beides auf Kompression und Abknickung der Gefäße infolge der Kontraktion der Muskelschichten zurück. Bei Abstumpfung des sauren Magensaftes blieb die Geschwürsbildung aus. Durch Exstirpation der Ganglia coeliaca gelang ebenfalls die Erzeugung von Magen- und Duodenalgeschwüren (*Gundelfinger*), nicht aber durch Resektion der Vagi.

Endlich muß erwähnt werden, daß man auch an eine tryptische (nicht peptische) Entstehung der Magenulcera durch Rückfluß von Pankreassaft in den Magen bei gleichzeitiger [illegible] hat. Stuber glaubt experim[illegible] käme eine solche Genese, [illegible] Geschwüre in Betracht. Ungeklärt blieben dann vor allem die Fälle gleichzeitigen Vorkommens von Magen- und Dünndarmgeschwüren, da der Dünndarm gegen das Trypsin immun sein müßte. Auch ist das Fortscheiten der Geschwürsbildung bei gleichzeitig vorhandener Hyperazidität des Magensaftes leicht durch Trypsinwirkung zu erklären.

Jedenfalls sind die Bedingungen für die Entstehung der Blutungen und der frischen Defekte sehr mannigfaltig. Das wird man immer im Auge behalten müssen, wenn man nun der letzten Form der Geschwürsbildung sich zuwendet, nämlich dem

chronischen runden Magengeschwür (Ulcus rotundum simplex, Ulcus pepticum).

(Lit. *Hauser, Mathes, Moller, Stromeyer.*)

Wenn auch ein großer Teil der eben erwähnten akuten Geschwürsbildungen zur Ausheilung gelangt, so daß später nur noch ganz flache, oft nur eben sichtbare, heller gefärbte narbige Stellen zurückbleiben, die keine Formveränderung oder Motilitätsstörung des Magens veran-

F. Magen (ventriculus, ἡ γαστήρ).

1. Entwicklungsgeschichte usw.

Schon bei Embryonen von 5 mm Länge beginnt sich der Magen als leichte Erweiterung von dem oberen und unteren Abschnitte des Vorderdarmes abzusetzen. Ursprünglich ist seine Stellung eine senkrechte, die kleine Kurvatur ventral und etwas nach rechts, die große dorsal und etwas nach links gerichtet. Bis zur definitiven Formbildung tritt eine leichte Schrägstellung ein, indem die Kardia in Höhe des XI. Brustwirbels links von der Wirbelsäule, der Pylorus in der Höhe des I. Lendenwirbels auf demselben bei Neugeborenen oder etwas nach rechts von ihm beim Erwachsenen zu liegen kommt. Die Gestalt des zwischen diesen beiden Endpunkten sozusagen aufgehängten Magens ist eine äußerst wechselnde. Abgesehen davon, daß die Lagepunkte der Kardia und des Pylorus physiologischen Schwankungen unterliegen, hängt die Gestalt wesentlich von der Füllung und dem Kontraktionszustand, von dem Bau der unteren Thoraxöffnung, von der Füllung des Darmes, Gestalt und Lage der Nachbarorgane ab. Der mäßig gefüllte Magen besitzt gewöhnlich die Form eines retortenartig sich verjüngenden Syphons, dessen kurzes aufsteigendes Rohr im wesentlichen dem Pylorusabschnitt, dessen langes, mehr oder weniger vertikal absteigendes Rohr dem Korpusgebiet entspricht. Normalerweise sind kleine Kurvatur und Pylorus von der Leber überdeckt. Bei Säuglingen ist die große Kurvatur mehr nach vorn, bei Erwachsenen mehr nach unten gerichtet (*Simmonds*).

Am Magen selbst unterscheidet man den absteigenden Schenkel Saccus digestorius, der sich wieder aus dem meist eine Luftblase enthaltenden Gewölbe Fornix, dem Magenhauptteil Korpus und dem Vorhof Vestibulum pylorieum, Sinus zusammensetzt, sowie den aufsteigenden Schenkel Saccus egestorius, welcher den eigentlichen Pförtnerkanal Canalis pylorieus, umfaßt (*Grödel, Forell*). Der Fornix ist von der Speiseröhre durch die von links oben her einschneidende Incisura cardiae getrennt. Zwischen Fornix und Corpus bildet sich gelegentlich eine Einschnürung an der großen Kurvatur aus, der sulcus superior. Corpus und Vestibulum sind durch den Sulcus medianus, Vestibulum und Canalis pylorieus durch den Sulcus intermedius s. inferior getrennt. Alle diese Furchen sind immer nur vorübergehende Bildungen. An der kleinen Kurvatur kennzeichnet die Incisura angularis, welche an der Innenfläche als förmlicher Sporn hervortreten kann, die Grenze zwischen dem absteigenden und dem aufsteigenden Teil, d. h. sie liegt meist im Gebiet des Vestibulum oder zwischen ihm und dem Corpus. Der Canalis pylorieus ist als besonders kräftiger Muskelschlauch, zumal bei leichter Kontraktion von dem Vestibulum abgesetzt. Das Gebiet des Vestibulum wird von der unteren Segmentschlinge, den Ausläufern der parallel zur kleinen Kurvatur verlaufenden Stützfasern überzogen und auch dadurch von dem Canalis pylorieus abgegrenzt. Die Muskulatur des Magens ist eine Fortsetzung der Ösophagusmuskulatur. Nur sammeln sich die Längsfasern mehr an der kleinen Kurvatur und die scharfe Grenze zwischen Längs- und Ringmuskulatur geht infolge der Durchflechtung mehr und mehr verloren. Die erwähnten schlingenförmigen Längsfasern sollen die kleine Kurvatur als Hohlrinne, sog. Magenrinne vom übrigen Fundus abschließen können. Am Pylorus selbst besteht eine besonders starke Durchflechtung ringförmiger, radiär und längsangeordneter Muskelmassen.

Bei der Tätigkeit des Magens wirkt der Pylorus wie ein Saugrohr, welches die im Corpus- und Vestibulumabschnitt geschlichteten Speisemassen heraushebert.

Die Schleimhaut des Magens, welche durch eine lockere submucosa mit der Muskulatur verbunden ist, besteht aus einer sehr kräftigen an elastischen Fasern reichen Muscularis mucosae und einem Stratum proprium, in welches die Drüsen eingelagert sind. Nach der verschiedenen Struktur der Drüsen unterscheidet man drei Zonen der Magenschleimhaut, eine sehr schmale auf die Kardia beschränkte, in den unteren Ösophagusabschnitt hineinreichende Zone der Kardiadrüsen, das Corpus mit den Fundusdrüsen, das Vestibulum mit einer Übergangszone und den Canalis pylorieus mit den Pylorusdrüsen. Makroskopisch sind diese drei Zonen der Schleimhaut nicht gut zu trennen. Die an der Kardia völlig glatt erscheinende Schleimhaut zeigt gegen den Pylorus zu eine von dem Kontraktionszustande ganz unabhängige Reliefbildung in Gestalt eines zierlichen Netzes anastomosierender Furchen, zwischen denen kleinste erhabene Schleimhautfelder stehen bleiben. Mit dieser Felderung hat die Füllung der Schleimhaut, die gerade in Abhängigkeit von dem jeweiligen Kontraktionszustande steht, nichts zu tun. Bemerkenswert ist das Auftreten mehrerer Längsfalten an der kleinen Kurvatur,

gut wie stets. Man könnte diese Geschwüre als völlig gereinigte akute Geschwüre auffassen. Aber die Treppenbildung zeigt schon, daß der

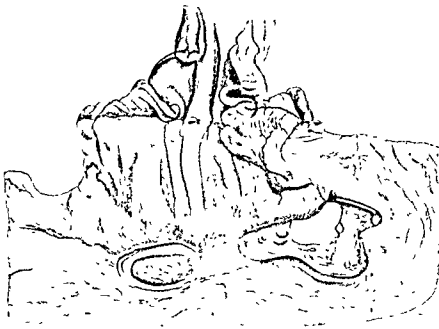

Fig 521. Ältere Ulcera ventriculi, das eine perforiert

Prozeß weiter in die Tiefe bis zur Muskularis und in dieselbe eingedrungen ist. Dafür spricht auch die Größe der Geschwüre, die bis zu



Fig. 525. Ulcus rotundum mit Treppenbildung gegen den Pylorus

Handtellergröße und darüber ansteigen kann. Dabei ändert sich auch die Form des Geschwürs. Die sehr regelmäßig rundlichen oder ovalen

zyten, Plasmazellen, eosinophil gekörnte Leukozyten. Durchwanderung durch das Epithel ist selten. Hier und da finden sich der Muscularis mucosae dicht angeschmiegt richtige Lymphknötchen. Von Wichtigkeit ist auch der physiologische Glykogengehalt der Magenschleimhaut. Sowohl in den basalen Abschnitten der Schleimzellen des Oberflächenepithels, wie in den [illegible] Belegzellen, auch in den eosinophil gekörnten [illegible] gewebes zerstreut, finden sich wechselnde Menge[illegible]

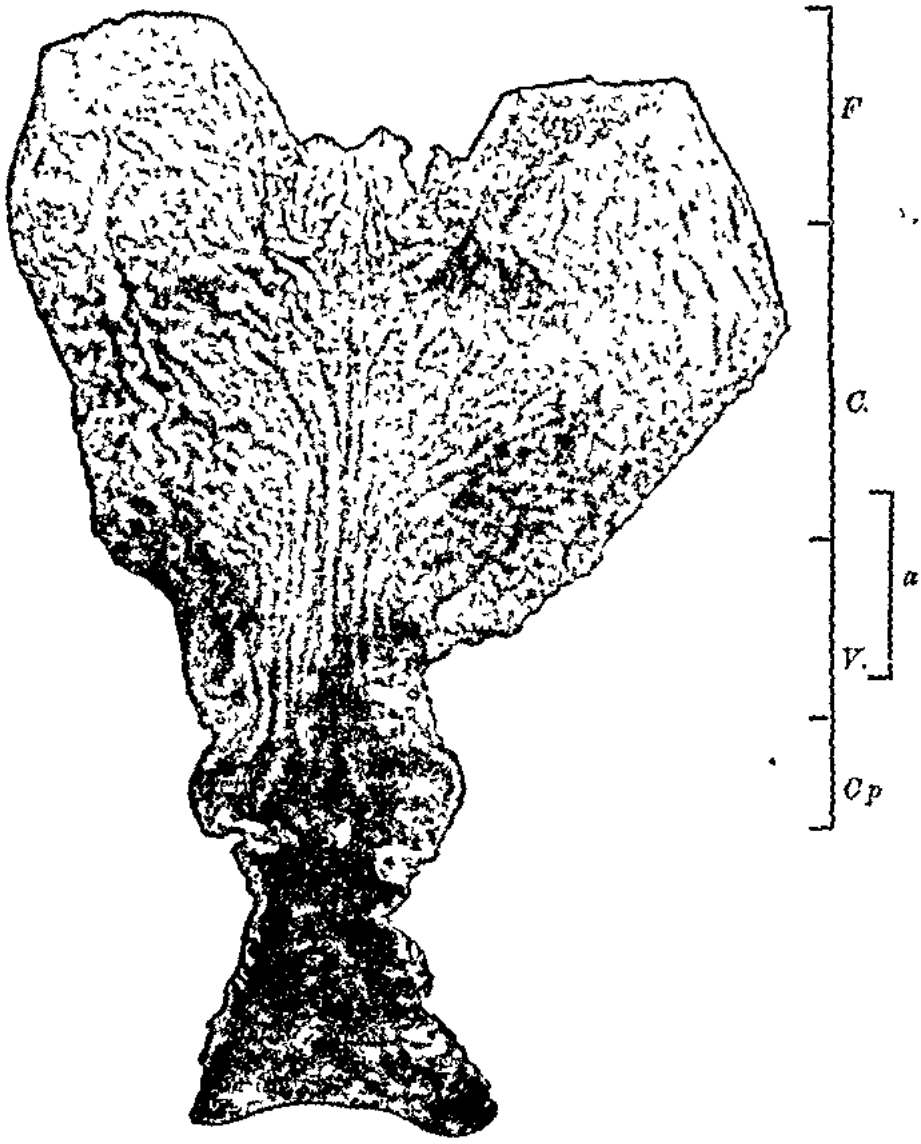

Fig 516 Magen mit Magenstraße und Magenenge. F = Fornix, C = Corpus, V = Vestibulum, Cp = Canalis pyloricus, a = Isthmus ventriculi.

Die Blutgefäße [illegible] Art. coronariae, von denen die rechtsseitigen As[illegible] In der Submukosa verlaufen Arterien und Venen [illegible] sind wohl mitbedingend bei der Formgebung der [illegible] Austritt in die Schleimhaut verlaufen die Arterien ko[illegible] gewunden nach der Oberfläche zu und gehen in ein subepithelial gelegenes venöses Schlingennetz über. Die Durchbohrungsstellen der Muscularis mucosae seitens der ab- und zuführenden Gefäße liegen in Längsreihen angeordnet.

Die Lymphgefäße des Magens sollen in der [illegible] räume beginnen. Sie gehen in ein [illegible] ches in ein unterhalb der Muscularis [illegible] werk übergeht. Dieses steht durch s[illegible] mit dem subserösen Netzwerk in Ve[illegible]

in Berührung gelangen. Da fällt sofort auf, daß die chronischen Geschwüre mit Vorliebe dem Sitz bestimmter akuter Defekte entsprechen, nämlich solchen Stellen, an denen der Weiterbeförderung des Inhalts schon physiologisch vorübergehender Widerstand geleistet wird. Diese Stellen sind, wenn man die wesensgleichen peptischen Geschwüre des untersten Ösophagusabschnittes und des Anfangsteiles des Duodenums in die Besprechung einbezieht, die physiologische Enge im Gebiet des Zwerchfells, die Magenenge (*Aschoff*), die Übergangszone zwischen Korpus und Canalis pyloricus, ungefähr der Plica angularis entsprechend (s. a. *Beckey*), die Pylorusenge und schließlich die Leber-Pankreas-Wirbelsäulenenge. Die sogenannten „Engen" wirken auch funktionell als solche, insofern gerade an der Magenenge ein richtiger Engpaß mit besonderer Ausprägung der sog. Magenstraße im Lebenden gebildet wird, auch an der Leiche vielfach noch nachweisbar ist. Desgleichen zeigen der Pförtnerkanal selbst als Ganzes, ferner die Übergangsstelle des Bulbus duodeni und den übrigen Zwölffingerdarm beim Lebenden nicht selten spastische Kontraktionszustände. Diese treten erst recht auf, sobald sich in diesen Gebieten oberflächliche Substanzverluste durch Blutungen gebildet haben. Es ist sehr wohl möglich, daß durch die hierbei entstehenden anämischen Zustände die Umwandlung des frischen Geschwürs in ein chronisches begünstigt wird. Aber schon der Umstand, daß die Entwicklungsrichtung der Geschwüre, der oft sehr schnelle Durchbruch durch die muskelfreie Serosa, das Fortschreiten auf die Nachbarorgane mit ihren ganz anderen Gefäßsystemen und ganz anderem Gefäßverlauf gegen eine Abhängigkeit von neurotisch-spastisch bedingten anämischen Zuständen sprechen — von einer direkten anämisierenden Wirkung des Magensaftes abgesehen —, sollte Bedenken erregen, die chronische Geschwürsbildung allein auf neurotische Einflüsse zurückzuführen. Vielmehr dienen die spastischen Zustände nur als unterstützendes Moment für die mechanischen Reize, wie sie in der peristaltischen Vorwärtsbewegung der Inhaltsmassen und in den sie begleitenden Versteifungen der Magenwand gegeben sind. Bei den Kontraktionen des Magens werden die Längsfaltensysteme der Magenstraße besonders gespannt, so daß etwaige Substanzverluste viel weniger leicht als an den übrigen Schleimhautbezirken durch Zusammenschiebung derselben abgedeckt und gegen die Wirkung des Magensaftes geschützt werden können.

Daß nun in der Tat die Spannungsverhältnisse in der Schleimhaut und die mechanischen Reize bei der Umwandlung eines frischen Defektes in ein chronisches Geschwür eine wesentliche Rolle spielen, beweist auch der Umstand, daß innerhalb oder vor diesen physiologischen Engpässen die Geschwüre mit Vorliebe an der kleinen oder Reibungskurvatur, wie sie genannt sein soll, die auch die Magenstraße bildet, lokalisiert sind. Ferner ist hier die Schleimhaut fester auf der Unterlage angeheftet, also weniger verschieblich. Endlich ist die Magenrinne derjenige Wandteil, gegen welchen hin die ganzen Kontraktionsvorgänge des Magenkörpers erfolgen. Bei zunehmender Entleerung des Magens werden die sich bildenden Furchensysteme der Schleimhaut geradzu nach der Magenrinne hin drainiert. Wie weit die dadurch bedingte längere Verweildauer des Magensaftes im Gebiet der Magenstraße einen fördernden Einfluß auf die Geschwürsentwicklung ausübt, muß dahingestellt bleiben. Das gilt für Ösophagus, Magen und Duodenum Wie die Röntgenuntersuchung am Lebenden gezeigt hat, werden die Ingesta unter starker Peristaltik der großen Kurvatur an der sich weniger verändernden kleinen Kurvatur entlang geschoben, durch die Magenenge förmlich gefiltert, so daß die dort zufällig aus Blutungen entstandenen frischen Defekte viel mehr als an anderen Stellen des Magens klaffend gespannt und mechanischen Reizungen ausgesetzt sind. Nicht jedes, sondern das besonders ungünstig lokalisierte akute Ge-

Dann schwindet die Schleimhaut und die freiliegende Submukosa färbt sich durch den aus den Gefäßen austretenden und durch den Magensaft veränderten Blutfarbstoff schmutzig-braun, besonders in der Umgebung der großen Venen, die als breite verwaschene Streifen förmlich frei zutage liegen. Endlich erweicht auch die Muskulatur und spontan oder bei leisester Berührung bricht die Wand, und der Inhalt ergießt sich in die Bauchhöhle, um hier, besonders am Fettgewebe, seine verdauende Kraft weiter zu beweisen. Haben keine stärkeren Lageveränderungen der Leiche stattgefunden, so ist die sauer erweichte Partie des Magens entsprechend dem Flüssigkeitsspiegel scharflinig begrenzt. Das Korpusgebiet der großen Kurvatur ist natürlich am häufigsten ergriffen. Von den streifigen schmutzigen Kurvatur ist natürlich am häufigsten verdauung entstehen, sind die grünlichen bis schwarzlichen Fleckungen zu trennen, welche über den ganzen Magen zerstreut, besonders in der Pylorusgegend vorkommen. Es handelt sich um intravital entstandene hämatogene Pigmentierungen der Magenschleimhaut, welche infolge der kadaverosen Umsetzungen eine schiefrige Färbung angenommen haben (Pseudomelanose). Endlich findet sich gelegentlich ausgedehntes Faulbisemphysem, durch welches die Schleimhaut zu dicken Polsten aufgetrieben wird. Daß infolge der postmortalen Entstehung solcher Emphyseme ist sehr selten. Intravitale Entstehung der Magen-Darm-Muskulatur einerseits, infolge starker Gasentwicklung im Darm und Magen andererseits Lageverschiebungen bedingt sein können, sei kurz erwähnt.

3. Mißbildungen.

(Gastrodysplasien.)

Die an und für sich schon mehr vertikale Stellung des Magens kann übertrieben vertikal sein, besser gesagt in einer mehr embryonalen Stellung mit abwärts gerichtetem Pylorusteil verharren. Die Grenzen gegen die Norm sind, insbesondere beim Neugeborenen, schwer zu ziehen.

Wichtiger sind die angeborenen Verschlüsse des Magens an der Kardia oder am Übergang zum Canalis pyloricus, oder am Pylorus selbst durch schleimhäutige Scheidewände; ferner die sanduhrförmigen Einschnürungen, deren „angeborene" Formen von den extrauterinen, durch vernarbende Ulzera entstandenen wohl getrennt werden müssen (s. später). Allerdings bestehen gewichtige Zweifel, ob überhaupt angeborene Sanduhrmagen vorkommen. Sicher beobachtete Fälle sind nicht bekannt. Dagegen wird ein Sanduhrmagen gelegentlich durch stärkere Erweiterung des oberen Duodenums bei stenosierender Faltenbildung in Höhe der Papilla Vateri vorgetäuscht. Der Pylorus entspricht dann den sanduhrförmigen Einschnürungen (*Heigel*). Der Pylorus entschriebene Ektasien oder Divertikel, sowohl falsche wie echte. Letztere mögen mit abnormer Sprossenbildung in Zusammenhang stehen, welche zur Anlage von Drüsengewebe innerhalb der Magenwand, besonders im Pylorusgebiet, führen können. Dadurch werden die Bilder von Adenomyomen vorgetäuscht.

Von den durch solche Einlagerung bedingten Wandverdickungen abgesehen, verdient vor allem die muskulare Pylorushypertrophie (angeborene Pylorusstenose) der Säuglinge, ein zur lebensgefährlichen Stenose führender Zustand, besondere Beachtung. Die Verdickung und Verhärtung erstreckt sich nur auf die kurze Strecke des Canalis pyloricus und Verhärtung Gelegentlich ist auch die Submukosa und die Mukosa verdickt, polypös faltig gestaltet. Über den Mechanismus des hypertrophierten Pylorus, über die Genese der Hypertrophie gehen die Ansichten noch auseinander. Liegt eine angeborene Hypertrophie mit Störung der Architektur vor oder ist die Hyper-

deren Höhe sie entstanden. Ferner ändert das Geschwür seine Form, sobald es an den Pylorus stößt, indem die verwickelte Muskulatur desselben die reinen Wirkungen der schiebenden Kräfte nicht mehr zur Geltung kommen läßt. Noch deutlicher wird der Ausfall der peristaltischen Einflüsse, wenn das Geschwür nach Durchbrechung der Muskelschichten sozusagen außerhalb der Magenwand zu liegen kommt. Dann entwickeln sich sehr bizarre, nicht mehr zu berechnende Formen mit tiefen Nischenbildungen in den verlöteten Organen (s. später).

Daraus geht schon hervor, daß die mechanischen Momente zwar die Ausheilung des Geschwürs verzögern, die Form des Geschwürs beeinflussen, aber nicht allein sein Fortschreiten bedingen können. Es kommt als der wichtigste Faktor die Retention der Speisemassen und des Magensaftes hinzu. Sobald die flache Form eines akuten Defektes unter dem Einfluß der Kontraktionsspannungen und der peristaltischen Reibewirkungen in eine leicht trichterförmige überzugehen droht, beginnt auch unter dem Schutz der einseitig überhängenden Schleimhaut die Zurückhaltung des Mageninhalts, der nun seine auflösende Wirkung fast ungestört in der Richtung der Trichterachse ausüben kann. Selbstverständlich bedarf es eines gewissen Minimums von Berührungsdauer und Magensaftstärke, um eine fortschreitende Verdauung der freigelegten äußeren Wandschichten des Magens trotz reichlicher Durchblutung möglich zu machen. Von dieser „Sackung" des Mageninhalts hängt mehr ab als von der Vitalität der bloßgelegten Gewebe. Die in neuerer Zeit so eifrig betriebene Forschung über die Vitalitätsresistenz gegen die verdauende Wirkung des Magensaftes, Bildung von Antiferment usw. (Lit. *Michaud*), bringt wenig Aufklärung über das Fortschreiten der Geschwürsbil[illegible] daß jedes Geschwür einmal gegen die Kardia [illegible] schreiten muß. So entsteht die Trichterf[illegible] Perforation der Magenwand (s. später).

Hier sei jedoch betont, daß gerade für das Fortschreiten der Geschwürsbildungen von anderer Seite die etwaigen arteriosklerotischen Veränderungen verantwortlich gemacht werden. Damit soll sich auch das Häufigwerden der chronischen Geschwüre im höheren Alter erklären, während bei intaktem Gefäßsystem jugendlicher Personen die Heilung leichter eintritt (*Ophüls*). Doch sind die regionären Beziehungen der Geschwüre zu den etwaigen arteriosklerotischen Gefäßverengungen und Gefäßverschlüssen zu wechselnde, und letztere erklären auch den Sitz der Geschwüre zu wenig, als das man den Gefäßveränderungen mehr als eine unterstützende Rolle zuschreiben könnte.

Die dauernde Reizung der freigelegten Gewebsschichten führt natürlich zu einer diffusen entzündlichen Schwellung der ganzen Umgebung der Geschwürsfläche mit Hyperämie und Wucherung der fixen Zellen. Die Bildung eines die Heilung und Vernarbung einleitenden Granulationsgewebes bleibt so lange aus, als nicht besondere Umstände (therapeutische Maßnahmen, Gastroenterostomie) die mechanischen Irritierungen, die Sackung des Magensaftes, vielleicht auch die allzustarke Wirksamkeit desselben auf eine für die Erholung des Gewebes optimale Grenze herabdrücken (*Bolton*). Wie weit die in so vielen Fällen von Ulkusbildung konstatierte *Hyperazidität* bereits vor der Defektbildung bestand und von allgemeinen Konstitutionsanomalien (Chlorose, Lymphatismus usw.) abhängig zu machen ist, wieweit sie erst unter dem auf die Wundfläche wirkenden Reiz entsteht und sich so ein Circulus vitiosus einstellt, entzieht sich noch der endgültigen Beurteilung.

Für die Heilbarkeit eines einmal ausgebildeten Geschwürs spielt natürlich auch die Schwere der Wandveränderungen eine große Rolle. So lange

Achylia gastrica). Die Schleimhaut des Magens ist verdünnt (Fig. 519), wird in späteren Stadien eigentümlich glatt, auch dort, wo sonst die physiologischen Furchen ein deutliches Relief hervorzurufen pflegen. Gelegentlich sind gelbliche Fleckungen oder eine mehr diffuse gelbliche Färbung zu beobachten. Dann besteht auch gleichzeitig Trübung. Auch die Muskelschicht nimmt an der Atrophie teil. Mikroskopisch ist die Verdünnung der Mukosa und der Drüsenschwund besonders auffallend. Die Drüsen sind an Zahl reduziert, die vorhandenen auffallend klein. Zwischen den Drüsen tritt das relativ zellarme Schleimhautbindegewebe mit seiner überraschend reichlichen glatten Muskulatur



Fig 519 Geringe Atrophie der Magenschleimhaut der Magenfurchen Sehr deutliche Magengruben als Querschnittsbilder (Zeiß Ok. 8, Obj a*.)

besonders deutlich hervor (Fig. 520). Die Verminderung der spezifischen Sekretion läßt sich in solchen Fällen ohne weiteres verstehen. Sehr häufig ist der Befund ausgesprochener Atrophie bei der perniziösen Anämie. Neben hochgradigem Schwund der Drüsen sollen auch Wucherungsprozesse kompensatorischer Art an ihnen vorkommen (*Herzberg*). Schwer zu entscheiden ist die Frage, in welchem Abhängigkeitsverhältnis die Atrophie zur Anämie oder umgekehrt steht Vielleicht ist beides die Folge ein und derselben Schädlichkeit. Doch stimmen in weniger vorgeschrittenen Fällen die Magensaftbefunde keineswegs mit der Beschaffenheit der Drüsen überein (*J. E. Schmidt*). Daß auch nervöse Formen des Sekretmangels im Magen ohne Atrophie vorkommen, muß nach den klinischen Beobachtungen als feststehend gelten. Die Ursache der Schleimhautatrophie ist einmal das Alter, dann aber auch der Geriatrische Atrophie vorkommt, ist schwer zu sagen. Ob auch eine chronische rezidivierende Katarrh, besonders beim Karzinom. Die Ursache führt zu starken Verfettungen des Parenchyms und der Gerüstsubstanz. Solche Verfettungen werden auch bei Magen-Darminfektionen, bei chronischer Vergiftung, z. B mit Phosphor, kohlensaurem Natron, bei Pilzvergiftungen beobachtet (*Blatter, M. B Schmidt*). Doch muß man beachten, daß die Drüsenepithelien schon physiologischerweise Fett enthalten.

Auch Amyloidablagerungen, zumal am submukösen Gefäßsystem, sind gelegentlich zu finden. Sehr selten ist isoliert oder vorwiegend auf den Magen beschränkte ausgedehnte Amyloidose. Desgleichen beteiligt sich der Magen bei den Fällen von sogenannter Kalkmetastasierung an der Kalk-

es in die Bauchhöhle am Rande der Verwachsung oder in den Darm stattfinden. Dann treten die aufgenommenen Speisen in mehr oder weniger unverdautem Zustande direkt in den Darm über und werden nur halbverdaut entleert [Lienterie[1]]. Die Perforation eines Magengeschwürs in die freie Bauchhöhle braucht nicht immer eine tödliche Peritonitis zur Folge zu haben. Es kann Abkapselung der eingedrungenen Fremdkörper in Gestalt miliarer Knötchen (Fremdkörpertuberkulose) eintreten.

Über die [illegible]
zinom. Doch [illegible]
schwüre in Ka [illegible]
Versé, Stromey [illegible]

Fig. 277. Ulcus ventriculi. Am Grunde das Pankreasgewebe freiliegend

Ähnliche Geschwürsbildungen wie im Magen werden, wie schon kurz berührt, auch im unteren Ösophagus und in der Pars horizontalis und Pars descendens, d. h. über dem Gebiet des Pankreaskopfes bis zur Papilla Vateri duodeni (*Moynihan*, *Gruber*, *Nauwerck*) beobachtet. Unzweifelhaft müssen auch hier besondere Dispositionen geschaffen sein, wenn ein Ulkus sich entwickeln will. Diese mögen einmal in Blutungen bestehen, welche z. B. beim Brechakt im unteren Ösophagus, und zwar dort eintreten können,

1) λεῖος = glatt, ἔντερον = Eingeweide.

lich großen schwärzlichen rundlichen Flecken alternieren. Ihr Lieblingssitz ist das Korpus. Nach dem Pylorus zu nehmen sie an Häufigkeit ab oder fehlen ganz. Sehr häufig erkennt man eine den Längsfalten des Magens entsprechende reihenförmige Anordnung der kleinen Substanzverluste in der Schleimhaut, die wie ausgepunzt erscheint. In der die Schleimhaut bedeckenden Schleimschicht finden sich meist flüssige Beimengungen von bräunlich schwärzlicher Farbe. Ist flüssiger Inhalt im Magen vorhanden, so ist derselbe schmutzig dunkel gefärbt, gelegentlich wie Kaffeesatz aussehend. Bei Neugeborenen ist der Grund der Erosionen gelbbraunlich statt schwärzlich gefärbt.

In den mikroskopischen Schnitten sieht man, daß es sich um ganz oberflächliche, nur die Schleimhaut betreffende, selten bis in die Submukosa reichende Substanzverluste handelt, die daher auch im Gegensatz zu den tiefergreifenden echten Geschwüren (Ulcera) als Erosionen bezeichnet werden (Fig 521). Alle diese Erosionen zeigen topographische und genetische Be-

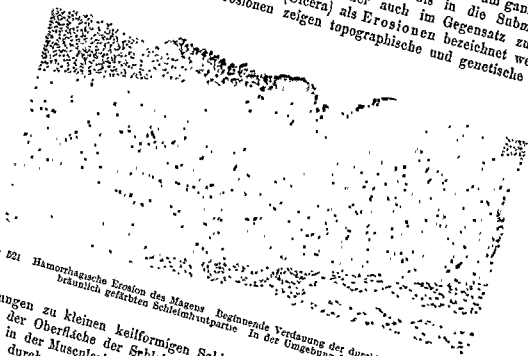

Fig 521 Hämorrhagische Erosion des Magens Beginnende Verdauung der durchbluteten, schmutzig bräunlich gefärbten Schleimhautpartie In der Umgebung Hyperämie

ziehungen zu kleinen keilförmigen Schleimhautblutungen, deren breite Basis nach der Oberfläche der Schleimhaut gekehrt ist, deren Spitze einer Gefäßlücke in der Muscularis mucosae zu entsprechen pflegt. Die Geschwüre entstehen durch eine von oben her nach der Tiefe zu fortschreitende Auflösung (Verdauung) des durchbluteten Gewebes. Eine solche keilförmige Erosion besitzt dann überall noch einen durchbluteten oder doch stark hyperämischen Saum, und die Frage liegt nahe, ob nicht etwa die Erosionsbildung das Primäre, die Entwicklung der hyperämischen hämorrhagischen Randzone das Sekundäre ist. Für die Mehrzahl der Fälle sprechen jedoch die Befunde zahlreicher noch nicht in Erosionen verwandelter keilförmiger Blutungen für den ersten Modus.

Es fragt sich daher, welches die kausale Pathogenese der Blutungen ist. Die zahlreichen darüber vorhandenen Theorien beweisen am besten, daß eine wirkliche Erklärung noch nicht gefunden ist. Von jeher hat man embolischen Prozessen die Hauptrolle bei der Entstehung der Erosionen zugeschoben, indem eine Anämie durch arterielle Verstopfung oder eine Stase durch venöse Verstopfung zum Absterben der

septische Prozesse (Kokkenembolien bei Endoc. ulcerosa), Fettembolien, Druckschwankungen im Pfortadersystem, spastische Zustände im arteriellen System verantwortlich gemacht werden, wurde bereits erwähnt. Am häufigsten sind Blutungen bei den gröberen Geschwürsbildungen (Ulcus rotundum, Krebsgeschwüre). Bei Arrosion größerer Arterien entstehen größere tödliche Blutungen. Schließlich sind Blutungen aus Varizen der Magenvenen besonders bei Leberzirrhose zu erwähnen.

Das Blut mischt sich, wenn es sich um kleinere Blutungen handelt, dem übrigen Mageninhalt bei, der, falls erbrochen, ein kaffeesatzähnliches Aussehen darbietet, da die kleinsten Blutmassen durch die Salzsäure schwarzbraun gefärbt werden. Bei stärkeren Blutungen wird das Blut in den Darm entleert, oder bleibt im Magen liegen, soweit es nicht erbrochen wird, und kann in der Leiche als große Klumpen im Magen oder als förmliche Ausgüsse des Darmrohres aufgefunden werden.

Selten sind traumatische Blutungen, Bildung intramuraler Hämatome (*Ziegler*).

6. Entzündungen (defensive Gastritis).

Unter den einfachen akuten Entzündungen spielt der Magenkatarrh, Gastritis catarrhalis acuta, die Hauptrolle. An der Leiche sind die Veränderungen meist sehr schwierig oder gar nicht zu studieren, da durch die Sektionsverzerrungen die Verhältnisse stark verändert sind. Schwellung u. [illegible] stärkere Schleimsekretion, auch kleinere [illegible] des Katarrhs angeführt. Mikroskopisch ist neben der stärkeren Schleimbildung eine mehr oder weniger starke leukozytäre Infiltration des Bindegewebes, auch eine Emigration durch das Epithel hindurch für die ausgesprochenen Fälle entzündlichen Katarrhs, wie z. B. beim Paratyphus, charakteristisch. Freilich ist die Abgrenzung der leukozytären Anhäufungen gegenüber der Norm besonders bei Berücksichtigung der verschiedenen Verdauungsperioden nicht ganz einfach. Solche entzündliche Reizzustände können auch durch thermische oder chemische Schädigungen, durch zu heiße, zu stark gewürzte oder zersetzte Nah[illegible] rufen werden. Von den entzündlich[illegible] kretionsstörungen, wie sie auch der [illegible] zu trennen.

Bei stärkerer Reizung entstehen pseudomembranöse Entzündungen Bei den einfachen Formen (Gastritis fibrinosa), die aber am Magen relativ selten sind, handelt es sich nur um leichte kleienförmige Auflagerungen, wie gelegentlich beim Ileotyphus. Auch zusammenhängende Membranen können bei den seltenen diphtherischen Infektionen des Magens, im Anschluß an Rachendiphtherie, beobachtet werden.

Sehr viel häufiger sind die durch Ätzmittel hervorgerufenen schweren, mit [illegible] icht einhergehenden Entzündungen. Die [illegible] natürlich von den verschiedensten Umst[illegible] ntration des aufgenommenen Giftes, dem Füllungszustande des Magens, der Schnelligkeit und Grundlichkeit der therapeutischen Eingriffe ab. Daher sind auch die Bilder sehr wechselnde, bald nur eine leichte Entzündung, bald charakteristische Schorfbildung darstellend.

Nach der Wirkung auf die Verdauungsorgane kann man verschiedene Gruppen von Ätzgiften unterscheiden:

ader geworfen wird und, wenn es nicht schnell genug durch die Leber abströmen kann, in das venöse Gefäßsystem des sich entleerenden Magens Abfluß sucht. Diese Rückstoßwellen müssen sich dort brechen, wo die Schleimhautvenennetze in die Arterien übergehen, d. h. dicht unter der Schleimhautoberfläche. Daher beginnen die typischen Blutungen auch stets unter dem Epithel und entwickeln sich erst allmählich nach abwärts, der keilförmigen Verästelung einer Schleimhautvene folgend, die stets bis zum Bersten gefüllt, aber frei von embolischen Verstopfungen ist. Durch plötzliche Überlastung des Pfortaderkreislaufes lassen sich die Erosionen künstlich erzeugen (*Hagemann*).

Wenn nun auch der mechanischen Theorie eine große Bedeutung zukommt, so muß doch anerkannt werden, daß es Fälle gibt, in denen weder Erbrechen, noch Würgbewegungen, noch mechanische Eingriffe im Magen-Darmgebiet der Erosionsbildung vorausgegangen sind. Freilich klärt eine kritische Anamnese viele Fälle noch nachträglich auf, wo aber diese Erklärung versagt, ist man gezwungen, an vasomotorische Störung auf neurotischer Basis zu denken. Daß Verletzungen des Zentralnervensystems mit Blutungen in der Magenschleimhaut vergesellschaftet sein können, ist von früheren Beobachtungen (*Schiff*, *Ebstein*) her bekannt. Neuerdings hat sich besonders Benecke (Lit. *Benecke*, *Nagamori*, *Kobayaski* und *Schmincke*) auf Grund experimenteller Arbeiten (Durchtrennung und Reizung des Vagus, Reizung des Ganglion coeliacum usw.) für einen primären arteriellen Gefäßspasmus mit Schleimhautnekrose und sekundärer Durchblutung und Erosionsbildung ausgesprochen. Bei allen diesen Experimenten ist aber die direkte Einwirkung auf das Pfortadersystem schwer oder gar nicht auszuschließen. Doch muß die Möglichkeit vasomotorisch entstandener Erosionsbildung zugegeben werden (s. auch *Ricker*). Andere Autoren glauben einem durch Vagusdurchschneidung erzeugten Spasmus der Muscularis mucosae die Hauptrolle bei Entstehung der Zirkulationsstörungen zuschreiben zu müssen (Lit. *Lichtenbelt*). Hier würden dann ähnliche Momente wie bei den Faltenbildungen in einem sich stark kontrahierenden Magen, insbesondere Blutstauungen in der Schleimhaut, in Betracht zu ziehen sein Schließlich sind auch toxische Schädigungen von der Blutbahn aus, die zu Plättchenthrombose und Blutungen führen sollen, denkbar. Man hat bei Injektion von Schlangengiften (*Rehfuß*) bei längerdauernder Einwirkung von Blutgiften, von subkutan eingeführtem Alkohol (*v. Baumgarten*), Tetrahydro-β-Naphthylamin (*Elliott*) solche Stigmata und größere Schleimhautblutungen entstehen sehen Da diese Erosionen aber stets frischen Datums waren, sind andere Ursachen nicht ganz ausgeschlossen. Die experimentellen Befunde sind um so vorsichtiger zu verwenden, als schon spontane Erosionen beim Kaninchen vorkommen (*Kawamura*). Diese hämorrhagischen Erosionen können, wenn sie auch in der Regel prägonal aufzutreten pflegen, doch noch klinische Symptome (Brechen kaffeesatzartiger Massen) auslösen. Dem Blutverlust selbst kommt allerdings selten eine größere Bedeutung zu.

Bei Neugeborenen kommt es zur Auskristallisierung zahlreicher Hämatoidinkristalle in dem blutig durchwühlten Grund der Erosionen, daher die gelblichröthlichen Färbungen

Die hämorrhagischen Erosionen leiten über zu

2. den **größeren Schleimhautblutungen und akuten Geschwürsbildungen.**

Salzsäure kommt es infolge Umwandlung des Blutfarbstoffes in der sich strotzend mit Blut füllenden Magenschleimhaut in Methämoglobin und

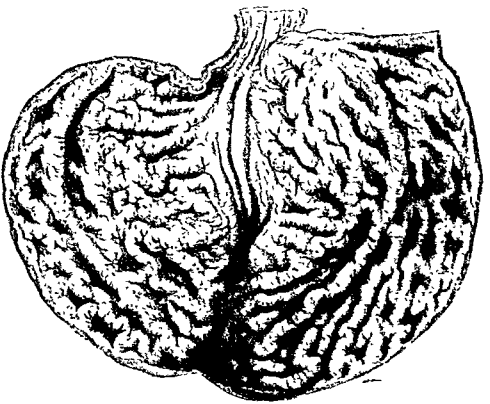

Fig. 529. Karbolsäureätzung. Starke Wulstung der Magenschleimhaut. Gleichmäßige Verschorfung.

Hämin zu einer [illegible]
phagus und höh[illegible]
Salpetersäureätzr[illegible]



Fig. 530. Karbolsäureätzung des Jejunum. Verschorfung der Faltenhöhen.

[illegible] und die Schorfe am Ösophagus [illegible] gefärbt sind. Bei der [illegible] Schorfe durch Xanthoproteinbildung. Am stärksten pflegt stets die kleine Kurvatur ergriffen zu sein.

3. Die „erweichenden" Ätzgifte. Zu diesen werden die ätzenden Alkalien gerechnet, insbesondere das Ätznatron. Aber auch im Lysol und im Karbolineum soll bei genügender Verdünnung mit Wasser die Seifenwirkung zur Geltung gelangen. Die Schorfbildungen sind je nach der Konzentration des Ätzmittels verschieden. Während bei hoher Konzentration eine Härtung der Gewebe eintritt, findet sich bei stärkerer Verdün-

Beobachtung dahin, eine Entstehung aus durchbluteter oder sonstwie ihrer Vitalität beraubter Magenschleimhaut anzunehmen. Jedenfalls muß der Prozeß der Geschwürsbildung sehr schnell verlaufen, da das abgestorbene Magenschleimhautgewebe binnen kurzem von dem Magensaft verdaut sein wird. Was die kausale Genese solcher Schleimhautnekrosen anbelangt, so unterliegt es keinem Zweifel, daß traumatische Läsionen, z. B. mit der Schlundsonde, zur Geschwürsbildung Veranlassung geben können. Von mehreren Seiten ist auch die mykotische Entstehung von Geschwüren behauptet worden (*Neumann, Nauwerck*). Daß ein Eindringen der Mikroorganismen von dem Lumen her möglich ist, beweisen die Fälle von Milzbrandinfektionen und die eigentümlichen Pilzinvasionen, die von Beneke, Marchand u. a. (Lit. *Menzinger*) beschrieben worden sind.

Für die Mehrzahl der akuten Geschwürsbildungen dürfte jedoch diese Erklärung bei dem Mangel nachweisbarer Mikroorganismen im Geschwürsgrund nicht zutreffen. Hier kommen nur noch zwei Möglichkeiten in Betracht. Entweder direkte Schädigung der Schleimhaut durch thermische oder chemische Einflüsse (Speisen, Medikamente in Pillenform) oder indirekte Schädigung der Schleimhaut durch Zirkulationsstörungen. Direkte Verschorfungen der Magenschleimhaut sind zwar experimentell erzeugt worden, doch liegen für den Menschen keine beweisenden Beobachtungen vor, so daß die letztere Annahme die wahrscheinlichste ist. Auch hier sind von jeher embolische Prozesse in den Vordergrund geschoben worden, um so mehr, als es experimentell gelingt, durch Embolisierung der Magenarterien akute Geschwürsbildung zu erzeugen. Doch sind solche Befunde beim Menschen große Seltenheiten. In der Mehrzahl aller Geschwürsbildungen sind die Arterien völlig frei von Verschlüssen. Findet man ausnahmsweise einen Thrombus, so kann er auch sekundär entstanden sein. Oder es handelt sich um die seltenen Fälle einer von anderswo her fortgeleiteten Thrombose der Art. coronaria, z. B von einer im Anschluß an Cholezystitis entstandenen Thromboarteriitis der Art. cyst. felleae. Dann entsteht umfangreiche Nekrose, Durchblutung und Geschwürsbildung der Magenwand. Auch autochthone Thrombose oder Verschluß der Arterien infolge von Atheroskerose ist als Ursache der akuten Geschwürsbildung angeschuldigt worden. Jedoch fehlt es auch hier an genügend beweisendem Material, wenn auch ausnahmsweise eine solche Ätiologie besonders bei den mit genuiner Schrumpfniere verbundenen Gefäßerkrankungen möglich ist und von Hauser einige sichere Fälle arteriosklerotischer Geschwürsbildung berichtet sind (s. a. *Ophuls*).

Ebenso selten kommen venöse Thrombosierungen oder retrograde embolische Prozesse in den Venen für die menschliche Pathologie in nennenswertem Umfange in Betracht. Die experimentellen Erfahrungen beim Tier dürfen deswegen nicht auf den Menschen übertragen werden, weil die genauesten Untersuchungen des Venensystems in dem Grund der Geschwüre nichts von Thrombose oder Embolie erkennen lassen, die man mit Sicherheit als primäre ansprechen dürfte.

So bleiben nur abnorme Druckschwankungen im Venensystem, vasomotorische Sperrungen oder Paralysen im Arteriensystem, wie sie einerseits die Kontraktionen des Magens begleiten, andererseits von der Magenwand, dem Darm oder anderen Stellen reflektorisch ausgelöst werden können, zur Erklärung übrig. Es kommen hier also die gleichen Faktoren in Betracht, wie bei den hämorrhagischen Erosionen. Nur pflegen die größeren Blutungen oder frischen Geschwürsbildungen selten über die ganze Schleimhautinnenfläche zerstreut zu sein, wie meist die Erosionen, sondern bevorzugen das Gebiet der Magenenge und des Canalis pyloricus besonders im Verlauf der Magen-

thischer Phlegmone, z. B. bei Potatoren, wo ohne sichtbaren Schleimhautdefekt schwere eitrige Entzündungen in den Magenwandungen gefunden werden (Lit. *Bossart*). Vielleicht liegen Metastasen nach kryptogenetischer Infektion oder schwer nachweisbare kleinste Verletzungen durch Fremdkörper in der Nahrung oder Folgen von Diätfehlern vor. Die Erkrankung kommt mehr bei Männern als bei Frauen vor und findet sich am häufigsten im 3. Dezennium. Die Fälle leiten bereits zu den Formen der entzündlichen Pylorusstenose über. Bei den akuten Eiterungen sitzt der Prozeß wesentlich in der Submukosa. Durch Einschmelzung der Mukosa kommt es zu siebartiger Durchlöcherung derselben. Durch Perforation der Abszesse nach außen und durch Fortschreiten der phlegmonösen Prozesse auf das Peritoneum kommt es zu eitriger Peritonitis, wohl auch Pleuritis, metastatisch zu Leberabszessen. Meist werden Streptokokken im Eiter gefunden.

Ein sehr schwer zu umgrenzendes Bild stellen die chronischen Entzündungen dar. Man spricht von einer Gastritis chronica atrophicans, wenn die Schleimhaut allmählich schwindet, sich verdünnt, arm wird an Drüsen, und faßt diesen Prozeß als ein Sekundärstadium der Gastritis hypertrophicans auf. Mit welchem Recht das geschieht, muß dahingestellt bleiben, ebenso wie weit überhaupt ein entzündlicher Prozeß und nicht nur ein gewöhnlicher atrophischer Zustand vorliegt. Über die Ursachen des letzteren, ob toxisch, ob neuropathisch, ob durch Inaktivität oder Überdehnung bedingt, gehen wieder die Meinungen in den einzelnen Fällen sehr auseinander.

Umgekehrt ist die Gastritis hypertrophicans durch eine Verdickung der Schleimhaut ausgezeichnet, welche sich besonders in der Pylorusgegend bemerkbar macht und zu stärkerem Hervortreten der physiologischen Faltenbildung der Magenschleimhaut, schließlich auch zu unregelmäßigen warzigen Verdickungen führt (Etat mamelonné). In seltenen Fällen können sich richtige polypöse Wucherungen (Gastritis polyposa) auf dem Boden der chronischen Gastritis entwickeln. Vielfach ist die Schleimhaut schiefrig gefleckt, meist mit zähem Schleim bedeckt. Mikroskopisch sieht man eine deutliche Hypertrophie aller Schleimhautbestandteile, und zwar vor allem auch der Drüsen. Daneben ist das Bindegewebsgerüst mit den stärker hervortretenden Zügen glatter Muskelfasern verdickt, der Zellreichtum besonders groß. Freilich besagt hier der häufig gebrauchte Ausdruck „kleinzellige Infiltration" gar nichts, denn eine solche ist ja schon physiologisch vorhanden, sondern quantitative, oft sehr schwer abzuschätzende Unterschiede müssen vorhanden sein. Qualitative fehlen meist, denn Plasmazellen, eosinophile Zellen, Russelsche Körperchen finden sich schon unter physiologischen Bedingungen. Nur ein stärkerer Zerfall der Lymphozytenkerne, das reichliche Auftreten tingibler Körperchen dicht unter dem Epithel ist pathologisch. Wichtiger [illegible] zunahmen sind bestimmte Veränderung[illegible]
Es treten mitten in der Magenschleimha[illegible]
drüsen auf, die durch Becherzellen, sau[illegible]
Zellen charakterisiert sind. Während sonst nur an den Pylorusgrenzen solche Schleimhautinseln sich finden, lassen sie sich jetzt überall im Canalis pyloricus, ja selbst im Korpu[illegible] [illegible] ist.
daß sich diese Umwandlungen an die [illegible]
schleimhaut anschließen, in ihnen [illegible]
hineinwandern (Fig. 531). Es handelt sich um einen charakteristischen

lassen, so scheint doch in einem gewissen Prozentsatz eine chronische Geschwürsbildung sich anschließen zu können. Denn es unterliegt keinem Zweifel, daß das chronische Geschwür so gut wie stets aus einem akuten Defekt seine Entwicklung nimmt. Die Frage lautet daher nicht, wie entsteht ein chronisches Magengeschwür, sondern richtiger, unter welchen Bedingungen wandelt sich ein irgendwie akut entstandener Defekt in ein chronisches Ulkus um. Diese Frage hat mit der Entstehung des akuten Defektes nichts mehr zu tun. Sie stellt ein ganz neues Problem dar, zu dessen Beantwortung vor allem der Sitz und die Form des chronischen Geschwürs herangezogen werden müssen.

Das runde Magengeschwür, dessen klinisches Bild durch die in bestimmten Zeiten nach Aufnahme der Nahrung eintretenden Schmerzen, durch häufiges Erbrechen und durch eine meist zu findende Hyperazidität des Magensaftes gekennzeichnet ist, bietet bezüglich der Erklärung seiner Pathogenese noch immer die größten Schwierigkeiten dar. Nach der klinischen Beobachtung mußte man annehmen, daß das jugendliche und mittlere Alter bevorzugt ist, wogegen allerdings pathologisch-anatomische Erfahrungen sprechen, nach denen auch in höherem Alter Ulcera ebenso häufig oder häufiger sind Entweder laufen manche Fehldiagnosen unter, oder die meisten Ulcera heilen, ohne sichtbare Narben zu hinterlassen (*Oberndorfer*). Die frühere Annahme, daß gerade die Frauen häufiger betroffen seien als die Männer (Lit. *Gruber*, *Schonberg*), oder daß geographische Verschiedenheiten festzustellen waren, ist ebenfalls nicht bewiesen. Überhaupt zeigen die Angaben über die Häufigkeit der peptischen Geschwürsbildungen, über die Lokalisation derselben und über die von der Geschwürsbildung besonders betroffenen Berufe große Schwankungen, die zum Teil wenigstens von der Genauigkeit der Nachforschung abhängen werden. Was die Erwachsenen anbetrifft, so werden für Geschwüre (und Geschwürsnarben) des Magens ca. 2—4%, des Duodenums ca. 1%, des Ösophagus 0,1—0,2% anzunehmen sein Die Zahlen wachsen fast auf das Doppelte, wenn man alle Fälle von Erosionen, auch bei den Kindern, hinzuzieht.

Diese chronischen Geschwüre sitzen mit Vorliebe in dem Gebiet der Magenenge, gelegentlich näher dem Pylorus, seltener im eigentlichen Kardiagebiet. Die kleine Kurvatur mit ihrer Magenstraße ist bevorzugt. Der Magenstraße entsprechen auch die nicht seltenen symmetrisch zur Curvatura minor gelegenen korrespondierenden Geschwürsbildungen, an der Hinter- und V[illegible]
Hauptachse der G[illegible]
liche Form geht d[illegible]
grenzung der Ges[illegible]
einem Teile des [illegible]
grund ist in typischen Fällen treppenförmig abgesetzt, entsprechend den verschiedenen Schichten der Magenwand, die sozusagen in immmer kleineren Kreisen durchbrochen werden (Fig. 525). Doch erfolgt die Durchbrechung nicht in senkrechter, sondern in schräger tütenförmiger Richtung, die Spitze des schräg verlaufenden Trichters ist mehr oder weniger deutlich gegen den Pylorus zu gerichtet. Daher ist die Treppenbildung auch nur auf der einen Seite des Trichters gut erkennbar. Die einzelnen Schichten der Magenwand liegen frei präpariert an den Geschwürsrändern, den Treppen um den Geschwürsgrund entsprechend zutage. Besondere Auflagerungen, Exsudatmassen, nekrotische Massen fehlen so

Eine letzte Form der chronischen Entzündung ist die Gastritis cirrhoticans (entzündlicher Schrumpfmagen), (Gastrocirrhosis simplex) (gutartige Pylorushypertrophie, Cruveilhier 1829, Linitis plastica, Brinton 1857) (Sklerostenose, *Krompecher*). Es handelt sich um langsam eintretende, meist erst im mittleren Lebensalter klinisch bemerkbar werdende Schrumpfungsprozesse, welche bald nur den Pyloruskanal (Feldflaschenmagen), bald den ganzen Magen (Mikrogastrie) betreffen und ohne mikroskopische Untersuchung sehr leicht mit einem zirrhösen Krebs verwechselt werden können. Die geschrumpften stenosierten Partien fühlen sich verdickt, verhärtet, fast knorpelhart an. Die Schleimhaut sitzt der schwielig verdickten Submukosa fester auf, und in die Muskularis strahlen weißliche Septen bis zur verdickten Serosa ein. Teleangiektasien und Lymphzystenbildungen vervollständigen das Bild. Mikroskopisch soll es sich um eine ödematöse Quellung des submukösen und intermuskulösen Bindegewebes handeln, welche zu einer Vermehrung und hyalinen Umwandlung der Fasern führt, kurz an das Bild der Sklerodermie erinnert. Als Ursache des Ödems wird venöse Stauung bei allgemeiner Zirkulationsstörung und auch entzündliche Reizung durch eindringende Fremdkörper der Nahrung, die in Gestalt von Pflanzenbestandteilen gefunden wurden, angeführt (*v. Sury, Krom-*
[illegible] len die entzündlichen Reizungen in Gestalt
[illegible] Infiltrate stärker sichtbar (*Koch*). Auch am
[illegible] sollen ähnlich bedingte Sklerostenosen vor-
kommen. B [illegible]
dickung der [illegible]
Jedenfalls b [illegible]

Wie weit andere seltene Formen von diffusen Stenosen, die mit ausgesprochener zelliger Infiltration (eosinophilen Leukozyten) einhergehen, zu diesen Sklerostenosen in Beziehung zu setzen sind, wie weit es sich da um eine Form chronischer Phlegmone handelt, ist bis jetzt nicht zu entscheiden. Von französischen Autoren wird neuerdings das Vorkommen einer entzündlichen Pylorusstenose ganz geleugnet, und alle Fälle von Linitis plastica werden als krebsige bezeichnet (*Roussy*). Von der durch diffuse Sklerose der Submukosa und Muskularis bedingten gutartigen Hypertrophie trennen andere Autoren noch ein im wesentlichen durch Hypertrophie des Schleimhautrestes allein bedingte Stenose (*Lauderer* und *Meier*), s. unter Stenose.

Spezifische Entzündungen des Magens sind selten. Phthisische Infektionen (Lit. *Gossmann*) kommen entweder vom Lumen aus zustande und führen dann zur Bildung typischer phthisischer Ulcera, wie sie beim Darm beschrieben werden sollen, oder sind hamatogen. Anscheinend ist eine besondere Disposition des Magens, z. B. b [illegible]
Magensaftstörung bei Karzinomen, [illegible]
letzungen usw. nötig, um das Eindrin [illegible]
da in der Regel trotz reichlicher Infektionsmöglichkeit, wie die gleichzeitig bestehende Darmphthise beweist, die Infektion unterbleibt. Sehr selten ist ein Übergreifen der Phthise von der Nachbarschaft her auf den Magen, sei es direkt oder indirekt auf dem Lymphwege. Auch können karzinomatöse Geschwüre selbst phthisisch infiziert werden. Es schließen sich also Karzinom und Phthise keineswegs aus. Relativ häufig ist die hamatogene Tuberkulose des Magens bei allgemeiner Miliartuberkulose. Die Tuberkel können in allen Wandschichten sitzen (*Simmonds*, Lit. *Winternitz*, *v. Tappeiner*). Bei der experimentellen Fütterungsphthise erwies sich der Magen stets sehr refraktär

Formen gehen verloren, bleiben aber trotz kleiner Abweichungen im wesentlichen erhalten, besonders auch die scharfe Begrenzung. Während jedoch bei den kleinen Geschwüren die Ränder sich kaum verändert anfühlen, sind sie bei den größeren Geschwüren leicht verhärtet, gelegentlich auch etwas schwielig verdickt. Eine eigentliche Wallbildung fehlt aber, die Treppen werden ungleichmäßig, desgleichen der verdickte und verhärtete Geschwürsgrund, indem hier und da kleine höckerige Zapfen, größeren submukösen und intramuskulären Gefäßästen entsprechend, stehen bleiben. Die Kuppen der Zapfen sind oft schwärzlich gefärbt, der Grund des Geschwüres gelegentlich mit schwärzlichen Flocken belegt.

Mikroskopisch zeigen die Geschwüre ein sehr eintöniges Bild. Im wesentlichen scheint ein einfacher bis in die Muskulatur reichender Defekt vorzuliegen, der seine schräge Trichterform, die treppenförmige Begrenzung durch die allmähliche Durchbrechung der einzelnen Schichten, je nach der gewählten Schnittrichtung mehr oder weniger deutlich erkennen läßt. Am meisten fällt das Fehlen stärkerer akuter entzündlicher Veränderung, vor allem in der [illegible] nekrotischen Gewebes bildet [illegible] ft fehlt auch dieser. Dann [illegible] frei zutage. Auch sie ist meist nur in relativ schmaler Schicht entwickelt, wenn sich auch zellige Infiltrate und junges Narbengewebe noch weithin in die Submukosa und die Muskulatur verfolgen lassen. Besonders betont sei die meist sehr stattliche Gefäßbildung in dem Granulationsgewebe und die starke Gefäßfüllung in der Umgebung des Geschwürs überhaupt, auch dort, wo eine nekrotische Zone und mangelhafte Entwicklung des Granulationsgewebes auf ein Fortschreiten der Geschwürsbildung schließen lassen Die vorher erwähnten Stümpfe erweisen sich als thrombosierte oder endarteriitisch veränderte große Arterien. Die Thrombose bzw. die obliterierenden endarteriitischen Prozesse reichen gewöhnlich nicht weit. Sehr bald findet sich wieder ein offenes, wenig oder gar nicht verengtes Arterienrohr. Daß bei älteren Leuten auch arteriosklerotische Gefäßveränderungen gefunden werden, ist leicht verständlich, aber ihr Fehlen bei jüngeren Individuen zeigt schon, daß die Arteriosklerose nicht die entscheidende Rolle spielen kann (s. später).

So weit die Schilderung der groberen Verhältnisse. Erlauben nun Sitz und Form eine gewisse Beantwortung der oben gestellten Frage? Alle Tierexperimente haben gezeigt, daß mechanische Verletzung, chemische und thermische Ätzung der Magenschleimhaut nur sehr schwer zur chronischen Geschwürsbildung führen, daß vielmehr sehr schnell eine Überhäutung und Neubildung eintritt (Lit. *Matthes*, *Latthauer*). Nur wenn man die Kontraktionsfähigkeit der Muskulatur gewaltsam beschränkte oder schwere Zirkulationsstörungen durch ausgedehnte Gefäßsperren mittels direkter Adrenalininjektionen in das Gewebe usw. hervorrief, gelang es, chronische Geschwüre zu erzeugen (*Payr*). Diese Bedingungen sind aber bei den frischen Geschwürsbildungen des Menschen nur selten in dem Maße erfüllt, wie es das Experiment fordert. Denn die zur Erzeugung chronischer Geschwüre erforderlichen Substanzverluste und Gefäßzerstörungen müssen schon bedeutende Grade erreichen, wenn auch nur in einem kleinen Prozentsatze positive Resultate erzielt werden sollen. Daher auch die schnelle Heilung der meisten Geschwüre beim Menschen und bei den Tieren. Anders aber, wenn die Geschwüre an Stellen sitzen, die entweder besonders leicht und besonders häufig mechanisch gereizt oder aber infolge besonderer Spannungsverhältnisse in der Schleimhaut sozusagen klaffend erhalten werden und daher auf längere Zeit mit stärker wirksamem Magensaft

trophie vorgetäuscht. An der Schleimhaut führt die Hypertrophie zur Bildung einer unregelmäßigen warzenförmigen Oberfläche (Etat mamelonné), diese führt wieder zur sogenannten Polypositas ventriculi, d. h. zur Entwicklung zahl- [illegible] Pylorus- [illegible], deren [illegible] auch die Entzündung, falls überhaupt sicher vorhanden, etwas Sekundäres, durch die Polypositas bedingtes sein. Diese Auffassung ist um so wahrscheinlicher, als bei den ganz ähnlichen Bildern der Polypositas uteri auch die Theorie der entzündlichen Genese keineswegs allgemein akzeptiert ist, jedenfalls nicht für alle Fälle gilt.

8. Veränderungen der Lage, der Gestalt, des Lumens und des Inhaltes.

Auf die bereits physiologisch vorkommenden Schwankungen in der Lage des Magens ist bereits oben hingewiesen. Bau des Thorax, die ganze Konfiguration des Rumpfes, spielen hier eine große Rolle. Die Weite der Bauchhöhle (Dehnung der Bauchwandung durch Schwangerschaft), die Füllung der Darme, die Menge des Fettgewebes, die Füllung des Darmes selbst ist von Einfluß. Man muß den Tiefstand der großen Kurvatur (Gastrektasie z. B bei Pylorusstenose) von dem Tiefstand des ganzen Magens unterscheiden. Ein pathologischer Tiefstand des letzteren wird als Gastroptose (Pyloroptose) bezeichnet (*Stierlin*). Die Pyloroptose kann mit einer atonischen Gastrectasie verbunden sein. Über die Häufigkeit der Pyloroptose gehen die Meinungen der Autoren noch sehr auseinander. Für die Beurteilung ist die Lage der kleinen Kurvatur und des Pylorus, nicht diejenige der großen Kurvatur maßgebend Denn die kleine Kurvatur bildet das Rückgrat des Magens. Nach Simmonds liegt nur dann Gastroptose vor, wenn der Pylorus unterhalb der Leber frei zutage tritt. Angeboren ist die Rechtslagerung des Magens bei Situs inversus, die Verlagerung desselben in die linke Brusthöhle bei Zwerchfelldefekt, der Vorfall des Magens bei Nabelschnurbruch und Eventration. Erworben ist die Verlagerung in Nabel- und Bauchwandbrüchen. Sehr selten ist der Volvulus des Magens, etwas häufiger sind Achsendrehungen desselben, besonders bei kongenitalen Sanduhrmagen

Unter den Gestaltsveränderungen sind besonders die Einschnürungen (Sanduhrmagen) hervorzuheben. Es handelt sich dabei um fragliche angeborene, in der Regel erworbene, durch Vernarbung von Ulzera entstandene Stenosierungen des Lumens im Bereich des Korpus, zumal im Gebiet der Magenenge, welche für sich schon einen Sanduhrmagen vortäuschen kann (physiologischer oder Pseudosanduhrmagen). Allgemeine Verkleinerung des Magens (Mikrogastrie) ist die Folge entzündlicher oder häufiger zirrhöser Schrumpfung (s. Karzinom). Ist die karzinomatose oder entzündliche Verhärtung auf den Canalis pyloricus beschränkt, so entsteht der Feldflaschenmagen. Allgemeine Vergrößerung des Magens ist, von Geschwulstinfiltrationen der Wand abgesehen, bedingt durch stärkere Füllung (Ektasien). Die Erweiterung ist entweder und zwar am häufigsten die Folge einer Stenose oder einer Atonie der Muskulatur. Die Stenosen sitzen meist im Pylorusgebiet und sind entzündlicher narbiger Natur (Ätzstriktur, verheilte Ulzera, Sklerostenose) oder karzinomatöser Natur. Unter Berücksichtigung der angeborenen Stenosen kann man für dieselbe folgende Einteilung aufstellen:

1. Umschriebene narbige Stenosen. Vernarbte Geschwüre. Man hat die Bildung richtiger Septa auf dem Boden verheilter ringförmiger Geschwüre beobachtet.

schwür geht leicht in das chronische Stadium über. Lage und Form des Magens (stärkere Abknickung der Parspylorica beim Schnüren, Anpressungen an die Wirbelsäule), Art der Nahrung, Zusammensetzung des Magensaftes spielen die weitere unterstützende Rolle.

Daß in der Tat die in der Kontraktionsbewegung gegebene Spannung, Reibung und Schiebung der Schleimhaut einen wesentlichen Einfluß auf die Ausbildung des chronischen Geschwüres hat, geht nun schlagend aus der Form der Geschwüre hervor. Bis vor kurzem hat man die eigenartige Trichterform des chronischen Geschwürs wie seine einseitigen Treppenbildungen als eine mit dem Versorgungsgebiet der angeblich verlegten Arterie übereinstimmende Bildung gehalten und von infarktähnlichen Begrenzungen gesprochen. Ein Blick auf die Fülle von Anastomosen und den Verlauf des submukösen Arterienetzes zeigt, daß solche keilförmige Infarktbildungen zu den größten Seltenheiten gehören müssen, wenn sie überhaupt vorkommen. Die Gefäßtheorie des Geschwürs versagt hier. Vielmehr erklärt sich die Form ganz natürlich aus den Wirkungen der Spannung und Reibung.

Von der kardialen Seite her wird die Schleimhaut über den Gefäßrand hinweggedrängt, die Muskulatur förmlich zusammengeschoben, nach dem Pylorus zu wird unter den mechanischen Einflüssen Schicht für Schicht abgerieben und sozusagen freipräpariert, die Muskularis dabei in charakteristischer Form aufgesplittert (Fig. 526). Diese Unterschiede am kardialen und pylorischen

Fig. 526. Älteres Ulcus ventriculi. Typische Reibungsform. *m* Mucosae mucosae, *p* proximal (Kardia) *d* distal (Pylorus) *sm* Submukosa, *mu* Muskularis, *s* Serosa.

Pol sind in der Regel so scharf ausgeprägt und so gesetzmäßig, daß man daran die Lage des Geschwürs im Magen noch nachträglich bestimmen kann. Allerdings ist die Schiebung der Richtung nicht immer genau parallel zur kleinen Kurvatur, sondern verläuft gleichzeitig leicht spiralig und schräg von der großen zur kleinen Kurvatur hin. So erklärt sich die schiefe Achsenstellung derjenigen Geschwüre, die nicht genau in der Mitte der Magenrinne, sondern mehr an der vorderen oder hinteren Wand gelegen sind (*Aschoff*).

Diese Geschwürsform ändert sich unter mehrfachen Bedingungen. Nicht selten ist die Konfluenz zweier symmetrisch an der Vorder- und Hinterwand gelegener Geschwüre in der Mittellinie der kleinen Kurvatur. So entstehen die bekannten Schmetterlings- oder Zwerchsackformen, die aber nichts mit der Verteilung der Seitenäste des angeblich verstopften Hauptstammes zu tun haben, wie man bisher annahm, sondern mit der Symmetrie der Falten, auf

häufig auf dem Boden der Geschwürsbildungen zustande. Über die Schußverletzungen selbst s. bei Peritoneum.

Schließlich sind hier noch die operativ gesetzten Veränderungen der Magenform, die Gastroenterostomien mit oder ohne Pylorusresektion, die Ver-

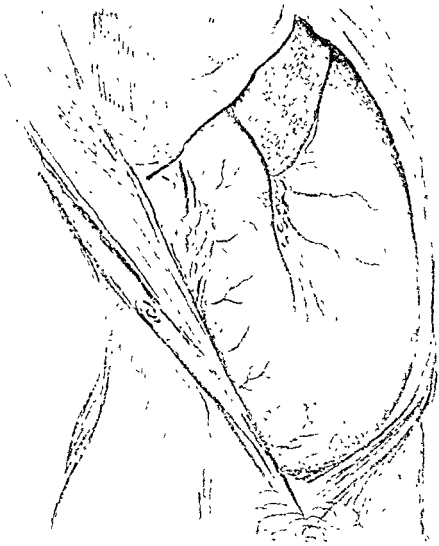

Fig. 532. Postoperative Paraplegie des Magens.

kleinerung des Magens nach zirkulärer Resektion aus der Kontinuität wegen Ulkus zu nennen. Bemerkenswert ist, wie wenig die motorischen und sekretorischen Funktionen des Magens durch die letztere Operation, gleichgültig ob sie im Gebiet des Korpusabschnittes oder im Pylorusabschnitt stattfindet, beeinträchtigt werden (*v. Redwitz*).

9. Fremdkörper. Parasiten.

[illegible] ist sehr groß, da zum unsinnig von Scheren usw. zebißteilen ist

die Muskulatur noch intakt, wird die Kontraktion des Magens die Annäherung der Schleimhautränder und den Schutz der Geschwürsfläche gegebenenfalls bewirken können. Sobald die Muskulatur schwielig verändert, kann der Defekt nur noch durch Granulationsgewebe ausgefüllt werden, und die Stelle wird besonderer Schonung durch Auswahl quantitativ und qualitativ geeigneter Kost bedürfen, bis Umwandlung in Narbengewebe und Überhäutung stattgefunden hat. Da mit fortschreitender Geschwürsbildung die anatomische Disposition für die einzelnen Teile, Buchten usw. des Geschwürs sich ändern können, so ist es auch verständlich, daß die Geschwürsbildungen an einzelnen Stellen schneller als an anderen fortschreiten, vielleicht sogar Vernarbung eintreten kann.

Die Folgen der Geschwürsbildungen sind sehr wechselnde. Kommt es zur Vernarbung, so wird es ganz von dem Sitz, der Größe und Tiefe des Geschwürs abhängen, ob die Narbenbildung stärkere Motilitätsstörungen bedingt oder nicht. Je näher dem eigentlichen Pylorus, um so bedenklicher ist die Stenosierung. Bei symmetrischer Geschwürsbildung im Fundusgebiet kann besonders leicht das Bild des Sanduhrmagens hervorgerufen werden. Die Narben sind, auch wenn sie aus größeren Geschwüren hervorgegangen, oft schwer zu erkennen, in anderen Fällen deutlich strahlig gebaut. Die Schleimhaut, welche sich wieder gebildet, ist gegen die Unterlage verschieblich, mit drüsenartigen Neubildungen versehen (*Hauser*). Es kommt also zu weitgehender Anpassung. Aber auch ohne Überhäutung und richtige Vernarbung kann ein Geschwür in einem latenten Stadium verharren und eine Ausheilung vortäuschen. Das Röntgenbild zeigt dann oft das Nischensymptom als Zeichen des noch bestehenden Geschwürs.

Wächst das Geschwür sehr stark, so wird ebenfalls durch die umfangreiche Zerstörung der Muskulatur an sich schon die Motilität herabgesetzt. Die zum Ulkussegment gehörige noch nicht zerstörte Muskulatur kann spastische Kontraktionen zeigen, wodurch eine förmliche Stenose entsteht, wie das Röntgenbild zeigt (*Küpferle*). Bedenklicher aber sind die Blutungen, welche durch Arrosion der größeren Gefäße durch den gegen die Kardia zu fortschreitenden Geschwürstrichter entstehen. Daß die thrombosierenden und endarteriitischen Prozesse in den Arterien des Geschwürsgrundes meist nur geringen Umfang einnehmen, ist schon oben hervorgehoben. Plötzliche Drucksteigerung im arteriellen System oder ein schnelleres Fortschreiten der Verdauungsprozesse an der freigelegten Arterienwand, eine Lösung des bereits gebildeten Thrombus führen zu Blutung, welche bald wieder zum Stillstand kommen kann, sich oft wiederholt, aber auch zum schnell eintretenden Verblutungstode zu führen vermag.

Die tiefergreifende Geschwürsbildung ruft noch eine weitere Gefahr herauf, diejenige der Perforation. Freilich wird die Wirkung des in die Gewebe diffundierenden Magensaftes schon peritoneale Reizungen, Fibrinausschwitzungen, Organisationen und Verwachsungen in ähnlicher Weise herbeiführen wie das perforierende Ei an der Tubenserosa, ehe wirklich das Geschwür bzw. das Ei bis zur Serosa vorgedrungen ist. Dann greift die Geschwürsbildung auf diese Verwachsung über und benützt sie als Brücke, um sich nun im Pankreas (Fig. 527) oder im linken Leberlappen oder in der Milz weiter auszubreiten. Bleibt eine solche Verklebung oder Verwachsung aus, wegen zu starker Beweglichkeit der Teile oder ungünstiger Lage des Geschwürs (Vorderfläche) oder schreitet die Geschwürsbildung zu schnell vorwärts, so kommt es zur direkten Perforation in die Bauchhöhle, in die Bursa omentalis. Aber auch nach stattgehabter Verwachsung kann eine sekundäre Perforation, sei

oder nach außen (exogastrisch) vorwachsend (meist Myosarkome). Der Sitz der Sarkome ist vorwiegend die Pylorusgegend und die große Kurvatur des Fundus. Auffallend ist das Fehlen oder Zurücktreten der für Karzinome so charakteristischen Stenoseerscheinungen und des Blutbrechens. Bei späterer Ulzerierung sind natürlich auch größere selbst tödliche Blutungen nicht ausgeschlossen. Im 5. und 6. Jahrzehnt finden sich die meisten Fälle.

Unter den gutartigen epithelialen Tumoren sind die *polypösen*, oft multipel vorkommenden Adenome zu nennen (*Ribbert*). Die Polypositas ventriculi, bei welcher die Magenschleimhaut, besonders die des

Fig 533 Gutartiger Magenpolyp Bunte Mannigfaltigkeit des Epithelbelages, wechselnd zwischen normalem Oberflächenepithel (a), dichtgedrängten Zylinderepithelien (b) mit scharfem Übergang (d) zu mehrzelligem Schleimepithel und polymorphen atypischen Zellen (c) (Zeiß Ok 3, Obj A)

Pylorusabschnittes, ganz mit warzigen und gestielten knolligen Wucherungen bedeckt ist, steht in [illegible] sitas intestini (Lit. *Versé*). Die Oberfläche de[illegible] gelappt, bald fein papillär gestaltet. Die [illegible] besteht aus drüsigen Wucherungen, deren wechselnder epithelialer Aufbau alle Übergänge zu der atypischen Struktur und karzinomatösen Neubildung erkennen läßt (Fig. 533). Auf die Frage der karzinomatösen Umwandlung solcher gutartigen Polypen soll beim Darm genauer eingegangen werden Doch sei schon hier betont, daß gerade in solchen Fällen multizentrische Entstehung krebsiger Neubildung beobachtet worden ist (*Konjetzny*). Größere gestielte Geschwülste können zu Intussusceptionen [illegible] führen (*Lukesch*). Die Frage der [illegible] onders an solchen adenomato[illegible] in der Wand versteckt erscheinen, unter Durchbrechung der Muse. mucosae der Submukosa eingelagert sind, wobei die drüsigen Strukturen mehr solider tubulärer oder tubulär-alveolärer Anordnung weichen können. In solchen Fällen

wo auch die spontanen Zerreißungen gefunden werden. Dazu kommt, daß an beiden Stellen, dem unteren Ösophagus und dem Anfangsteil des Duodenum, ein zur Verdauung des durchbluteten Gewebes hinreichend langes Verweilen des Magensaftes möglich ist, wenn beim sauren Aufstoßen der in den Ösophagus entleerte Magensaft durch die geschlossene Kardia nicht sofort zurückfließt, andererseits das Duodenum durch stärkeres Vorspringen in die Muskulatur eingelagerter Pankreasabschnitte und Druck der überlagernden Leber besonders bei Säuglingen verengt ist. Daß Druck allein am Duodenum Geschwürsbildungen hervorrufen kann, zeigen die nicht sehr seltenen Befunde des Vorkommens von Duodenalgeschwüren bei Cholelithiasis, wo die steingefüllte Blase das Duodenum gegen die Wirbelsäule drückt. Die Beziehungen zur Wirbelsäule bedürfen überhaupt noch eines genaueren Studiums für die Frage der Ulkusbildungen.

Da hämorrhagische Erosionen des Magens und Schleimhautblutungen am Duodenum ziemlich häufig nicht nur bei Säuglingen, sondern auch bei Kindern in den ersten Lebensjahren beobachtet werden (außer Erbrechen kommen hier zerebrale Reizungen durch die Geburt, vasomotorische Störungen durch asphyktische Zustände, stärkere Kompressionen und Zerrungen der Leber-Duodenalgegend in Betracht), so lassen sich die hier nicht selten beobachteten Geschwürsbildungen des Duodenum, die zu tödlichen Blutungen in den Magendarmkanal (Bluthrechen, blutiger Stuhl), führen (**Melaena neonatorum**), wohl verstehen.

5. Zirkulationsstörungen.

Bei allgemeiner Anämie ist auch die Magenschleimhaut auffallend blaß. Verfettungen sollen sie begleiten. Doch muß man, so lange die wechselnden physiologischen Zustände der Fettinfiltrationen an den Drüsenepithelien nicht genügend festgelegt sind, mit dem Urteil sehr vorsichtig sein.

Die **arterielle Hyperämie** begleitet die akuten Entzündungen, so insbesondere die paratyphösen und andere Infektionen, die Ätzungen leichteren Grades.

Ein charakteristisches Bild bietet der **Stauungsmagen** besonders bei Lebercirrhose, aber auch bei Herzfehler usw. dar. Die Schleimhaut ist stark geschwellt, mit einem zähen glasigen Schleim bedeckt, nach dessen Entfernung eine gleichmäßige violettrote Färbung hervortritt, die das sonst sichtbare submuköse Venennetz ganz verschwinden läßt. Wie weit etwa zu beobachtende kleine Blutungen oder pseudomelanotische Fleckungen auf die Stauung allein, wie weit auf entzündliche Störungen zurückzuführen sind, ist schwer zu sagen.

Am wichtigsten sind die **Blutungen**. Völlig ungeklärt ist noch das Zustandekommen der sogenannten parenchymatösen, meist tödlich verlaufenden Blutungen, besonders bei Icterischen im Anschluß an Laparotomien. In neuerer Zeit wird der kapillären Blutung auch für die Ausschwitzung großer Blutmengen größere Bedeutung zugelegt, direkte Wandschädigungen oder passive Gefäßveränderungen beschuldigt (Hecker). Eine weitere Form von Blutungen sind die endogenen Hämorrhagien, aus denen die schon oben beschriebenen hämorrhagischen Erosionen hervorgehen können. Daß für diese Blutungen

Umgebung der Hauptgeschwulst eine ganz diffuse steife Verdickung der Mukosa, welche gegen die Muskularis weniger oder gar nicht verschieblich ist, sich schwer in Falten legen läßt, aber doch die alte Schleimhautstruktur noch vortäuscht. Auf dem Durchschnitt sieht man im Bereich des Geschwürs die markigen Massen tief in die Muskulatur vordringen,

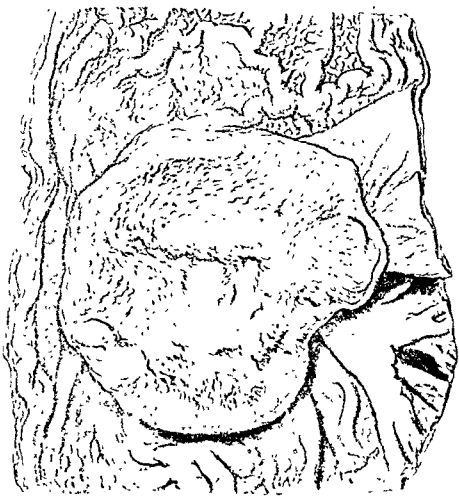

Fig. 531. Schüsselartiges Karzinom des Magens.

die oft im Umfang des Geschwürs verdickt ist. Im Bereich der kleinen Knoten und der versteiften Schleimhaut lassen sich weißliche Verdickungen der Mukosa und Submukosa schon makroskopisch erkennen.

Mikroskopisch handelt es sich bald um ein Adenokarzinom, bald um ein medulläres Karzinom, bei welchem die tubuläre oder solid-alveoläre Anordnung die drüsigen Strukturen überwiegt.

3. Die harten Krebse (zirrhöse Formen).

Die Bilder sind je nach der Ausdehnung der krebsigen Wucherung sehr wechselnde. Das charakteristische ist die Verhärtung der Wand, welche gleichzeitig eine Verdickung erfährt, während der Magen als solcher an den betreffenden Stellen kontrahiert, geschrumpft erscheint. In frühen Stadien sieht man nichts anderes als eine ganz flache, weißliche

1 [illegible] Die Ätzschorfe sind hier s[illegible] em mehr metallischen [illegible] Abschnitten der obere [illegible] gen hier den charakteristischen Sitz: die Kuppen der Tonsillen und Uvula, die der seitlichen hinteren Abschnitte des Gaumenbogens, die Ränder der Epiglottis, der Ösophagusmund und dann die Speiseröhre in mehr oder weniger großer Ausdehnung, besonders an den Ösophagusengen. Am Magen fällt die enorme Faltenbildung, die ein ganz starres Relief darstellt, besonders in die Augen (Fig. 529). Durch die mattgraue dünne Schorfdecke schimmert das starke Rot der hochgradig hyperämischen Schleimhaut hindurch. Am Dünndarm verliert sich allmählich die Schorfbildung, die schließlich nur noch auf der Höhe der Falten sichtbar ist (Fig. 530). Die Schwellung und besonders die Rötung der Schleimhaut tritt um so deutlicher hervor.

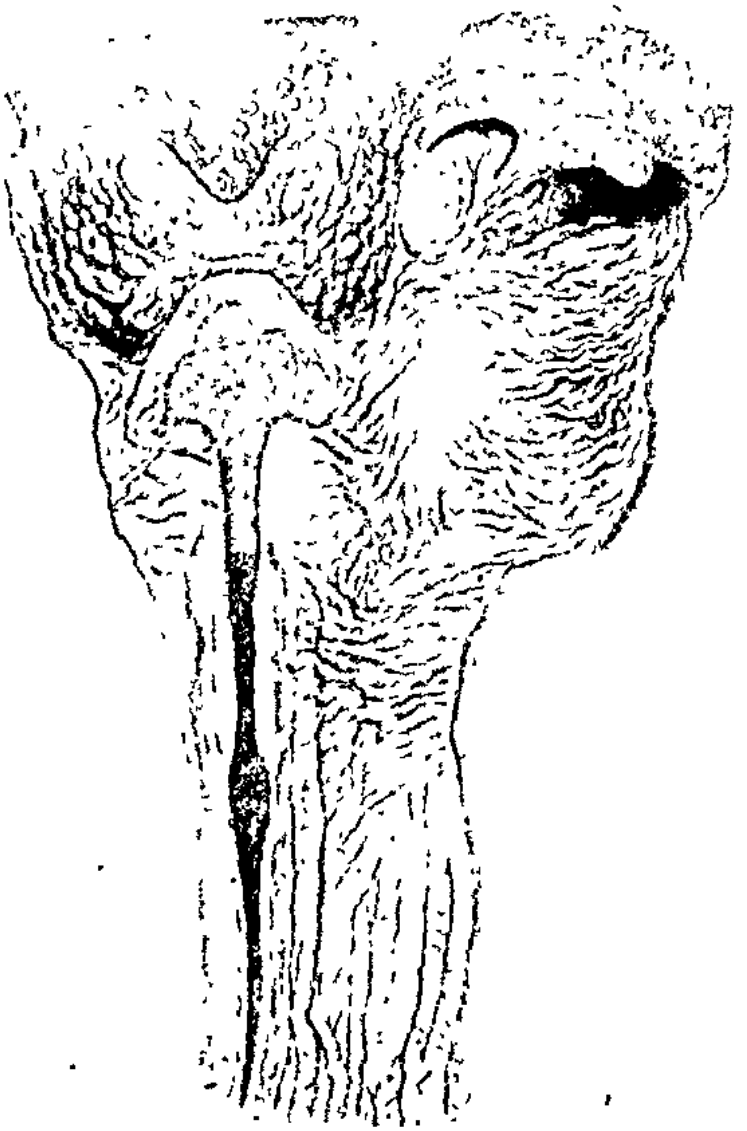

Fig. 528. Karbolsäureätzung (Selbstmord). Silbergraue Schorfe am Zungengrund, Spitze der Uvula, Kuppen der Tonsillen, Rand der Epiglottis, Speiseröhre.

Mikroskopisch ist die je nach der Intensität der Ätzung wechselnde tiefgreifende Fixierung der Schleimhaut besonders bemerkenswert. Zell- und Kernstruktur sind hier recht gut erhalten, zum Teil auch die Blutkörperchen in den Gefäßen. Dann folgt eine durch ungenügende Fixierung zu erklärende Kern- und Zellzerfallszone und dann das Gebiet der reaktiven Hyperämie und Entzündung.

2. Die „verbrennenden" Ätzgifte. Dazu gehören die Schwefelsäure, die Salzsäure, die Salpetersäure. Auch hier finden sich die gleich lokalisierten, meist nur viel stärker entwickelten Schorfe, welche sich durch verschiedene Färbung unterscheiden. Bei der Schwefelsäure und

läßt sich aus den verhärteten Geweben, die zunächst als rein entzündliche Narbenbildungen imponieren können, nicht gewinnen. Sehr wichtig ist, daß durch stärkere Ausbildung der Pylorusrinne allmählich ein scharf umschriebenes kraterförmiges Geschwür entsteht, welches eine überraschende Ähnlichkeit mit dem Ulcus ventriculi simplex gewinnen kann. Doch pflegt der Grund nicht so glatt, die Form nicht so gleichmäßig zu sein. Die Ränder sind hier meist stärker verdickt und fühlen sich auf weitere Entfernung hin verhärtet an als beim einfachen chronischen Magengeschwür. Oft kann aber nur das Mikroskop entscheiden, ob ein krebsiges Geschwür vorliegt oder nicht, wie überhaupt die krebsige Natur

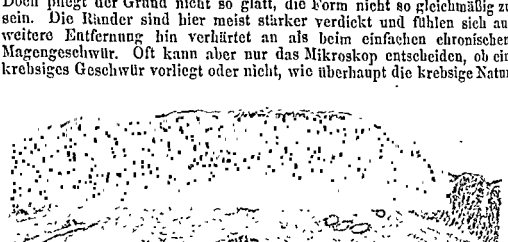

Fig. 536. Scirrhus ventriculi. Schleimhaut unverändert. Submukosa und intramuskuläres Bindegewebe hochgradig verdickt, durchsetzt von kleinzelligem Karzinom. (Zeiß Ok. 8, Obj. a*)

dieser schwieligen Verhärtung in vielen Fällen erst mikroskopisch gesichert werden kann. Freilich ist auch die mikroskopische Enträtselung nicht immer leicht. Die Wucherung des Bindegewebes ist oft eine so starke, die Masse der schmalstreifigen oder *kleinfleckig angeordneten*, aus kleinen polymorphen Elementen bestehenden Krebszellenhaufen so spärlich, daß sie übersehen oder als gewucherte Endothelien usw. gedeutet werden können (Fig. 536). Am leichtesten sind sie noch in den verbreiterten Septen der Muskulatur als fremde Bestandteile erkennbar (Fig. 537).

4. Die Gallertkrebse.

Hier handelt es sich um eine dem Skirrhus nah verwandte Form, insofern auch hier [illegible] Verdickung und Schrumpfung der Magenw[illegible] oft in der [illegible]ber statt der typischen Ausbildu[illegible] von gallertig weißlich-schwieligen [illegible]

nung eine ausgesprochene Quellung und Erweichung der Schleimhäute, wenigstens des Magens und des oberen Darmes. Die Schleimhäute sind gleichzeitig schmutzigbräunlich gefärbt, der Inhalt des Magens durch Beimischung von verändertem Blut bräunlichrötlich. Mikroskopisch zeigt sich eine besonders starke Tiefenwirkung der Laugen, wenigstens dort, wo die Quellung besteht. Die Zellen sind ganz aufgelöst, die Grenzen sind verloren gegangen, nur die geschrumpften Kerne bleiben noch längere Zeit sichtbar, das Blut ist verschwunden oder in braune körnige Masse umgewandelt. Nur an Stellen, wo das Gift in starker Konzentration wirkt, finden sich auch Fixierungsbilder wie bei Sublimat. Die Grenzen der verätzten Bezirke gegen das übrige Gewebe sind unscharf und verlieren sich allmählich in der hyperämischen Reaktionszone. Auch bei Essigsäurevergiftung sind Ätzung der Speiseröhre, Erweichung der Magenschleimhaut mit bräunlichen Färbungen, hämorrhagische Entzündungen des Darmes beschrieben.

4. Den stärkeren Ätzgiften schließen sich schwächere Ätzgifte, wie Oxalsäure, Chromsäure und gewisse Stoffwechselgifte, wie arsenige Säure, Phosphor, in ihren Wirkungen an, die in der Regel nur eine einfache katarrhalische oder hämorrhagische mit Erosionen verbundene Entzündung hervorrufen. Arsenige Säure kann, wenn sie in Kristallform längere Zeit mit der Magenwand in Berührung bleibt, eine pseudomembranöse Entzündung bedingen; Oxalsäure eine direkte Schorfbildung, wenigstens in den oberen Verdauungswegen. Der Magen ist oft frei oft hämorrhagisch gefleckt, die Darmschleimhaut gerötet, mit weißlichen Niederschlägen von ausgeschiedenen Oxalaten bedeckt (Lit. über Ätzungen *Kobert, Schall, Blatter, Roßle*).

In der Mehrzahl der Fälle von schweren Vergiftungen mit Ätzgiften erfolgt der Tod sehr bald im Kollaps. Sind noch genügende Mengen der ätzenden Substanz vorhanden, so kann die Zerstörung auch nach dem Tode noch weitergehen, so besonders bei der Vergiftung mit Schwefelsäure, mit Laugen, so daß eine postmortale Perforation des Magens und eine Anätzung der Baucheingeweide eintritt. Die gewöhnlichen postmortalen autolytischen Prozesse sind dagegen meist gehemmt oder ganz aufgehoben. In den nicht tödlich verlaufenden Fällen kann es, wie früher für den Ösophagus beschrieben, zur Demarkation der gebildeten Schorfe kommen, wobei über die Art und Weise, wie diese bei den einzelnen Schorfen zustande kommt, noch sehr wenig Sicheres bekannt ist, und die Wundfläche wird durch ein unregelmäßig strahliges Narbengewebe ersetzt, welches je nach der Tiefe der vorausgegangenen Zerstörung mehr oder weniger hochgradige Verunstaltungen hervorrufen kann.

Über die bei Vergiftungen zu beobachtenden Darmveränderungen, die zum Teil direkte Ätzwirkung, zum Teil Wirkung des resorbierten und sekundär in den Darm ausgeschiedenen Giftes sind, s. später beim Darm.

Sehr viel seltener sind nekrotisierende Prozesse der Magenschleimhaut bei Infektionen, z. B. mit Bacillus pyocyaneus (*Fraenkel*), bei Pocken (*Watjen*).

Die eitrigen Entzündungen sind am Magen ziemlich selten. Pyämische Abszesse und Phlegmonen bei Endocarditis ulcerosa, Puerperalfieber usw. werden beobachtet, kleinste eitrige Geschwüre bei Brechweinsteinätzungen werden erwähnt. Häufiger sind Abszeßbildungen und phlegmonöse Infiltrationen im Anschluß an karzinomatöse, seltener an einfache Geschwüre oder im Anschluß an Magenoperationen. Am seltensten sind fortgeleitete Phlegmonen, z. B. im Anschluß an eine Oesophagitis phlegmonosa. Selten sind die Fälle von sogenannter idiopa-

apparat des Magens. Die Schleimmassen der Krebse zeigen oft wechselnde Glykogenfärbung (*Arnold*).

Die histologische Trennung in verschiedene Krebsformen ist beim Magen wie auch bei anderen Organen nicht scharf durchzuführen. Nach eigenen Erfahrungen kann das Urteil anderer Autoren (*Herxheimer*) über die Mannigfaltigkeit der in den Magenkrebsen vorkommenden Zellformen nur bestätigt werden. Besonders auffallend ist die gar nicht so

Fig 539 Schleimkrebs des Magens Die krebsigen Massen, welche zum Teil große, mit Schleim gefüllte Hohlräume bilden, dringen von der Submukosa (*Sm.*) tief in die Muskulatur (*M*) vor, brechen an einer Stelle durch die Muscularis mucosae (*M. m*) in die Schleimhaut (*m*) ein

selten festzustellende Neigung zur Bildung von Plattenepithel (Faserepithel, Adenokankroide). Auch Flimmerepithelien sind gefunden. Das alles spricht sehr dafür, daß die Krebse aus einem undifferenzierten Epithel, welches noch die Qualität der ursprünglichen Entodermzellen in sich trägt, hervorgehen (*Schridde*). Selten sind sarkomatöse Wucherungen des Krebsstromas (Karzino-Sarkome).

Durch dieses allmähliche Übergreifen auf die Serosa, die dadurch bedingte entzündliche Reizung, Verklebung und Verwachsung mit der Nachbarschaft, die zu einem direkten Fortschreiten der krebsigen Wucherung auf die Nachbarorgane Veranlassung gibt, wird der Magen mehr und mehr immobilisiert Besonders früh wird die Pylorusgegend, später

Anpassungsprozeß, wie er besonders beim Karzinom unter dem Einfluß des sich stärker zersetzenden Mageninhaltes zustande kommt (*Kokubo*, *Matti*). Daneben kommen chronische Reize, Alkoholismus, Retention des Mageninhaltes bei Ulkusstenose oder Motilitätsstörungen, stark reizende oder übermäßige Nahrung, medikamentöse Schädigungen als Ursache in Betracht. Wie sie im einzelnen wirken und ob für die einzelnen ursächlich in Betracht kommenden Schädigungen auch differente Bilder bestehen, ist noch sehr wenig bekannt. Auch heterotope Epithel-



Fig. 581. Darmdrüsenbildungen im Bereich einer Magenfurche bei chronischer Gastritis. Im Darmepithel deutliche Becherzellen. (Zeiß Ok. 3, Obj. A.)

proliferationen mit Durchbrechung der Muscularis mucosae sind bei chronischer Gastritis beschrieben. Wie weit solche Epithelwucherungen bereits als maligne bzw. als Vorstufen des Karzinoms anzusehen sind, unterliegt noch der Diskussion (Lit. *Hallas*).

Auch die Beziehungen der in solchen Fällen gelegentlich gefundenen richtigen Adenome und Polypenbildungen zur chronischen Entzündung sind noch nicht sichergestellt. Es kann sich ebensogut um Anomalien auf angeborener Grundlage handeln. Die entzündlichen Reize begünstigen nur die Weiterentwicklung der polyposen und adenomatösen Gebilde zu richtigen destruierenden Geschwülsten (Lit. *Konjetzny*).

Von der Gastritis hypertrophicans ist die sogenannte Gastritis nodularis zu trennen. Hier ist die Schleimhaut, und zwar vorwiegend die des Korpus durchsetzt von zahlreichen hirsekorngroßen Körnern, die mikroskopisch vergrößerten Lymphknötchen entsprechen. Es handelt sich meist um Teilerscheinungen eines Status lymphaticus, der mit einer chronischen Entzündung nichts zu tun zu haben braucht und meist bei Kindern gefunden wird.

bedingen den Zerfall. Daß es dabei in den reichlich vaskularisierten weichen Krebsen (*Goldmann*) leicht zur Blutung kommt, ist verständlich. So entsteht die charakteristische Beimischung kaffeesatzartiger Massen zu dem Erbrochenen, da das Blut im Magen selbst noch der Einwirkung der Magensäfte unterliegt und seine Farbe dabei ändert. Auch größere, selbst tödliche Blutungen kommen vor, wenn bei tiefergehender Geschwürsbildung die großen submukösen und subserösen Gefäßstämme ergriffen werden, deren krebsige Thrombosierung nicht in genügendem Umfange zustande gekommen ist. Die hämorrhagischen Zertrümmerungen tragen ihrerseits zum schnelleren Zerfall der weichen Krebsformen bei.

Die Ausbreitung der Krebse erfolgt aber nicht nur in die Tiefe bis zur Serosa, wie bereits oben erwähnt, sondern in gleicher oft sogar

Fig. 541. Adenokarzinom des Magens. Fortwuchern der Krebszüge in den Lymphgefäßen der Submukosa (*Sbm.*) und der Muskularis (*Msc*) bei intakter Schleimhaut (*M.*)

vorwiegender Weise in der Fläche. Der Typus ist der des submukosen Vorwärtsschreitens, wie er von Ribbert eingehend geschildert ist. Dabei wird die unterwühlte und wallartig emporgehobene Schleimhaut von unten her krebsig durchwuchert und fällt so der fortschreitenden Zerstörung anheim (Fig. 540). Eine Umwandlung der bestehenden Schleimhautdrüsen in Krebs, ein sogenanntes appositionelles Wachstum spielt, von den Anfangsstadien der Krebsbildung abgesehen, keine Rolle. Damit ist nicht ausgeschlossen, daß gelegentlich neben einem bereits bestehenden Krebs noch frisch sich bildende Krebsanlagen gefunden werden können, die dann mit der Hauptgeschwulst verschmelzen. Für das Wachstum der Magenkrebse kommen aber solche Ausnahmen kaum in Betracht. Nicht [illegible] Wachstums besonders [illegible] dazu die submuköser [illegible] (Fig. 541). So kann oft nur das Mikroskop aufdecken, daß völlig gesund erscheinende Schleimhautstrecken bereits von Krebszügen unterminiert sind (Fig. 542). Hier und da, oft weit entfernt vom Haupttumor brechen die Geschwulstzellen, den Lymphbahnen der Mukosa folgend in diese ein, bilden die schon oben beschriebenen kleinen

(*Orth*). Die Beteiligung der Magenserosa bei allgemeiner Peritonealtuberkulose braucht nicht besonders hervorgehoben zu werden.

Syphilis des Magens ist sowohl in der kongenitalen wie akquirierten Form beobachtet (Lit. *Herxheimer*, *Fibiger*). Entweder zeigt sie sich in Form von umschriebenen Gummata, welche, von der Submukosa ihren Ursprung nehmend, in die Mukosa vordringen oder in Form von unregelmäßigen wulstigen oder plattenförmigen Verdickungen der Mukosa oder Submukosa. Durch Zerfall entstehen unregelmäßig rundliche, mit speckigem Grund versehene Geschwüre mit wallartigem Rande. Bei der Verschiedenheit dieser Geschwüre von dem Ulcus chron. simplex ist die syphilitische Genese des letzteren, die auch von einigen Seiten behauptet worden ist (*Hausmann*), abzulehnen. Meist ist die Magensyphilis mit Darmsyphilis verbunden. Die syphilitischen Wucherungen nehmen von den Gefäßscheiden ihren Ursprung. Wie auch sonst bei Syphilis, so kann auch hier die innere Gefäßwandung besonders der Venen an den entzündlichen Prozessen (Endophlebitis obliterans) beteiligt sein (*Fraenkel*). Im ganzen ist die Magen-Darmsyphilis sehr selten, und etwaige Narben bei Syphilitikern sind nur mit Vorsicht als Folgezustand spezifischer Erkrankung anzusehen (*Fibiger*).

Rotz und Milzbrand (*J. Stein*) sind ebenfalls sehr selten und bieten nichts Abweichendes von den später zu erwähnenden Befunden am Darm dar. Auch

[illegible]

[illegible] ter tieferen
[illegible] ch eine be-
[illegible] Aktino-

7. Anpassungserscheinungen.

Geschwurige Defekte der Magenschleimhaut werden, wie das zahllose Experimente gezeigt haben, ungewöhnlich schnell ersetzt. Zunächst erfolgt schon durch die Kontraktion der Muskulatur eine Verkleinerung der Wundfläche. Das den Defekt ausfüllende Granulationsgewebe wird von den Rändern her oder von stehengebliebenen Drüsenstümpfen aus epithelisiert. Bei völliger Zerstörung der Drüsen kann es im Bereich der jungen Narbe zu drüsenähnlicher Einstülpung des Oberflächenepithels, aber nicht zur Wiederbildung echter Magendrüsen kommen. Schnittwunden des menschlichen Magens (Gastrostomiewunden) heilen so gut, daß auch mikroskopisch nur mit Mühe die leichte Verwerfung der Schichten festgestellt werden kann. Häufig sind Narbenbildungen nach Geschwüren. Größere Narbenbildungen finden sich nach Verätzungen.

Eine metaplastische Anpassung bedeutet die früher erwähnte Entwicklung des Darmepithels und der Darmdrüsen im Canalis pyloricus und selbst im Korpusgebiet bei chronischer Gastritis.

Hypertrophische Prozesse finden sich bald isoliert an der Muskulatur, bald an der Schleimhaut. Bei Stenosen durch Ulcera oder Narben oder Geschwülste findet sich oberhalb der Stenose eine oft recht erhebliche Verdickung der Muskulatur. Diese Verdickung ist besonders stark im Bereich des Ulkus oder des zirrhösen Krebses selbst und ist auch im Sinne einer Arbeitshypertrophie zu deuten, da die entzündlich schwielige oder karzinomatös verdickte Submukosa der Kontraktion großen Widerstand entgegensetzt. Durch die oft gleichzeitige Verdickung des intermuskulären Bindegewebes durch die karzinomatöse Infiltration wird eine noch stärkere Hyper-

bedingen den Zerfall. Daß es dabei in den reichlich vaskularisierten weichen Krebsen (*Goldmann*) leicht zur Blutung kommt, ist verständlich. So entsteht die charakteristische Beimischung kaffeesatzartiger Massen zu dem Erbrochenen, da das Blut im Magen selbst noch der Einwirkung der Magensäfte unterliegt und seine Farbe dabei ändert. Auch größere, selbst tödliche Blutungen kommen vor, wenn bei tiefergehender Geschwürsbildung die großen submukösen und subserösen Gefäßstämme ergriffen werden, deren krebsige Thrombosierung nicht in genügendem Umfange zustande gekommen ist. Die hämorrhagischen Zertrümmerungen tragen ihrerseits zum schnelleren Zerfall der weichen Krebsformen bei.

Die Ausbreitung der Krebse erfolgt aber nicht nur in die Tiefe bis zur Serosa, wie bereits oben erwähnt, sondern in gleicher oft sogar

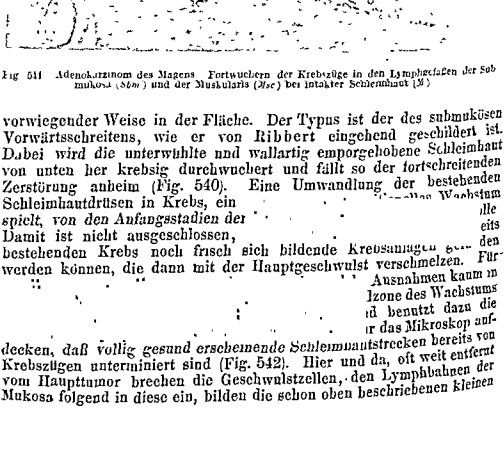

Fig. 541. Adenokarzinom des Magens. Fortwuchern der Krebszüge in den Lymphgefäßen der Submukosa (*Sbm*) und der Muskularis (*Msc*) bei intakter Schleimhaut (*M*).

vorwiegender Weise in der Fläche. Der Typus ist der des submukösen Vorwärtsschreitens, wie er von Ribbert eingehend geschildert ist. Dabei wird die unterwühlte und wallartig emporgehobene Schleimhaut von unten her krebsig durchwuchert und fällt so der fortschreitenden Zerstörung anheim (Fig. 540). Eine Umwandlung der bestehenden Schleimhautdrüsen in Krebs, ein [illegible] Wachstum *spielt, von den Anfangsstadien der* [illegible] lle Damit ist nicht ausgeschlossen, [illegible] eits bestehenden Krebs noch frisch sich bildende Krebsanlagen [illegible] den werden können, die dann mit der Hauptgeschwulst verschmelzen. Für [illegible] Ausnahmen kann m [illegible] lzone des Wachstums [illegible] d benutzt dazu die [illegible] r das Mikroskop auf- *decken, daß völlig gesund erscheinende Schleimhautstrecken* bereits von Krebszügen unterminiert sind (Fig. 542). Hier und da, oft weit entfernt vom Haupttumor brechen die Geschwulstzellen, den Lymphbahnen der Mukosa folgend in diese ein, bilden die schon oben beschriebenen kleinen

2. Diffuse schwielige Stenosen bes. des Canalis pyloricus. Hier handelt es sich um das Bild der Sklerostenosen (Gutartige entzündliche Pylorushypertrophie Cruveilhier) [Lit. *Krompecher*, *Koch*].

3. Angeborene rein muskuläre Stenosen des Canalis pyloricus. (Gutartige muskulare Pylorushypertrophie Hirschsprung). Sie ist wahrscheinlich spastischer Natur und kommt in erster Linie bei Säuglingen vor (*Ibrahim Hertz*), kann aber auch noch bei Erwachsenen gefunden werden (*Chiari*).

4. Angeborene schleimhäutige Stenose des Canalis pyloricus (Landerer u. Meier), mit oder ohne muskulare Hypertrophie. Das Vorkommen solcher reiner Schleimhautstenose wird trotz der Beglaubigung einzelner Falle (*Chiari*) stark bezweifelt, ist jedenfalls eine Seltenheit. Die Mehrzahl dieser Stenosen dürfte in die Kategorie der diffusen entzündlichen gehören. Vor allem muß man sich auch vor Verwechslungen von postmortal weiter bestehenden Kontraktionszuständen des Pyloruskanals mit echten Stenosen hüten.

5. Krebsige oder durch andere Geschwulste bedingte Stenosen.

Auch Obstruktionen des Pyloruskanals durch polypose Geschwulste mit invaginationsartigen Vorgängen werden berichtet.

Schließlich können Verwachsungen der Pylorusgegend, zirrhöse Schrumpfungen des Peritoneums, Geschwulste des linken Leberlappens, des Pankreas den Magen umschnüren und komprimieren. Von besonderer klinischer Bedeutung ist die nicht selten nach Laparotomien auftretende akute Magenerweiterung mit mesenterialem **Duodenalverschluß.** Durch atonische (postoperative Paraplegie) (Fig. 532) oder sonstwie bedingte stärkere Füllung des Magens (Chloroformnarkosen, abnorme Gärungen, *Naunyn*), durch nervose Magenlähmungen (Störungen im vegetativen Nervensystem) kommt es bei besonders disponierten Individuen durch Abwärtsdrängung des Querkolon und der übrigen Därme zu einer stärkeren Zugwirkung an der Radix mesenterii und damit zu einem Verschluß des zwischen Radix und Wirbelsäule verlaufenden Duodenum. Durch reflektorisch verstärkte Sekretion der Magenschleimhaut wie auch durch Rückfluß des galligen Duodenalinhaltes kommt es zu einer immer stärker werdenden Erweiterung des Magens, der schließlich die ganze Bauchhöhle bis zur Symphyse ausfüllt. Der Tod tritt ein, wenn nicht durch Magenspülung oder Knieellenbeugelage der Abfluß des Mageninhaltes und die Aufhebung der Sperre erleichtert wird. Ob die auslösende Ursache immer in dem Magen oder auch in primären Lähmungen der Darmmuskulatur zu suchen ist, wird noch diskutiert (Lit. *Berkeley*, *van Amstel*). Die Dehnung kann so hochgradig werden, daß es zu Einrissen der Schleimhaut kommt. Seltenheiten sind umschriebene Ektasien, sogenannte Divertikel des Magens. Selten sind auch traumatisch entstandene Lösungen der verschiedenen Wandschichten mit Bildung bluthaltiger Spalträume.

Bei allen Ektasien des Magens entstehen lebhafte abnorme mit Gasbildung einhergehende Gärungsprozesse im Mageninhalt, deren genaue Analyse den klinischen Untersuchungsmethoden vorbehalten bleibt, da die postmortalen Veränderungen das Bild sehr schnell trüben. Häufiges Erbrechen ist die Folge der Ektasien. Bei geschwächten Personen entstehen daher leicht Schluckpneumonien.

Die Bildung kaffeesatzähnlicher Massen bei Blutungen, besonders bei einfachen und karzinomatösen Geschwüren wurde schon früher erwähnt. Zerreißungen der Magenwand sind so gut wie stets traumatischer Natur (subkutane Verletzungen bei Einwirkung stumpfer Gewalt). Ist der Magen nicht vollständig eingerissen, sondern nur die inneren Schichten, so kann sich Geschwürsbildung anschließen. Selten führen Ektasien zu Einrissen. Perforationen kommen, von Stich- und Schußverletzungen abgesehen, ziemlich

Literatur.

Magen, siehe auch Vorbemerkungen.

Entwicklungsgeschichte. Goeppert, Hertwigs Hdb. d. Entw. 2 1. — Keibel-Mall, Hdb. d. Entw. — Kollmann, Lehrb. d Entw.

Normale Anat. und Histologie. Aschoff. Über die Magenenge (Isthmus ventriculi). J na 1918. — Disse (*Lymphbahnen der Magenschleimhaut*), Arch. f. mikr. Anat. 78. 1911. — Forssel (*Beziehungen d. Röntgenbilder d. menschlichen Magens zu seinem anat. Bau*), Fortschr. d. Röntgenstr. Erg.inz. Bd. 30. 1913. — Hiller (*Lage des Magens*), D Arch. f. klin. M. 95. 1909 — Koelliker; Hbd d. Gewebel. — Kokubo, Orths Festschr. 1903 — Oppel, Lehrb d vergl. mikr. Anat 3 1900 — Simmonds, *Form und Lage des Magens.* Jena 1907.

Physiologie und Klinik. Cathcart (D... 42. 1911. — Cohnheim u. Dreifuß ... 58 1908. — Cohnheim, Nagels Hdb. *Krankheiten*), Jkurs f. ärztl. Fortbild 19 Staehelin, Hdb d. inn. M. 3. 1918 — nagels Hdb. — Sahli, Lehrb. d Untersuchungsmethoden.

Referate. Thorel, Erg. d. allg. Path 1903. — Uffenheimer (*Säuglingsmagen*), Erg. d. inn. M u. K. 2. 1908

Pathologie. Arnold (*Glykogen im Magen ...*) 51 1911. — v Amstel (*Neurotischer* Abhandl. 17. 1917. — Aschoff (*Form* v. Baumgarten (*Humorrh Erosionen*), (*Kontraktionsphänomene des Magens und* 7. 1911. — v. Berg ... Nr. 4 — Berkeley ... — Blatter, Rech. e ... 1909. — Borrmann, ... tation. Marburg 1901 1900. — Bossart (*Ge* ... Erkr. zur Path. u. Ther. u. Ernährungsstörungen 4. 1912 — Cantelli (*Primum Movens ...* science mediche Bologna 82 1911. — Chiari Arch. 213. 1913 — Cohn (*Sarkome*), Diss. m ... *om bei der Ratte*), D. ... f. Path. 12. 1913 — ... — Goldmann (*Ex... des Lymphgefäßsystems zu den malignen Neubildungen*), Zschr. f Krebsforsch 5. 1907. — Goßmann (*Tuberkulose Magengeschwüre*), Mitt. Grenzgeb. 26 1913 — Gruber (*Peptisches Duodenalgeschwür*), Mitt. Grenzgeb. 23 1912 — Ders (*Statistik der peptischen Affektionen*), M m. W 1911 Nr 31 u 32 — Ders (*Krebs u peptisches Geschwür*), Zschr. f. Krebsforsch. 13 1913. — Gundelfinger (*Experim Magen- u. Duodenalgeschwüre*), Mitt. Grenzg. 30 1918. — Hagemann (*Stigmata haemorrhagica*), Diss. med. Freiburg 1903. — Hallas (*Heterotope Epithelproliferationen*), Virch Arch. 206. 1911 ... 101 1913 — Hauser, *Das* ... (*Krebsige Entartung der ...*) ... *epithelkarzinom des* ... (*Glykogen*), Verh d A ... Nr. 44 — Hertz (*An...* m D. 1908 — Herxheimer (*Syphilis*), Erg. d allg Path 1906 u 1907 — Ders (*Heterologe Cancroide*, Beitr z path Anat. 41. 1907 — Herzberg (*Magen bei perniziöser Anämie*, Virch Arch 204. 1911. — Ibrahim (*Pylorusstenose*), Erg d. inn M u K 1. 1908 — Kaufmann (*Experimentelle ...*) ... *Erzeugung* ... bayashi (*Exper.* ... *Erzeugung* ... Kobert, Lehrb. der Intoxi... *trophie*), Frankf Orth-Festschrift Zschr. f P ... klin. Chir. 85 1903 — K ... path Anat. 49 1913. — K ... — Liebtenbelt, *Ursac* ... *litthauer* (*Ex... permentelle* ... *Intussusception*, *Pylorus*), Virch Prag m W ... — Maresch Arch 173. 1 ...

[illegible] Reaktionen, die durch [illegible] noch die Bezoare, [illegible] chen, durch Abkauen [illegible] n. Gelegentlich sind [illegible] ender Menge an dem [illegible] oholischer Schellack- [illegible] ten sind andere Steinbildungen, z. B. aus phosphorsaurer Ammoniakmagnesia und phosphorsaurem Kalk (Lit. *Thorel*).

Unter den pflanzlichen Parasiten kommt, von Hefepilzen, Sarzinen, Bakterien aller Art abgesehen, in erster Linie der Soorpilz in Betracht. Die Soormykose [illegible] gelangen.

10. Geschwülste.

Unter den primären Geschwülsten der Bindegewebsreihe sind Fibrome, Lipome, Myome, die von den verschiedenen Muskelschichten ausgehen können und als innere und äußere unterschieden werden, Lymphangiome, Kavernome zu nennen. Bei den Fibromen ist immer auf Beziehungen zu dem Nervengeflecht (Neurofibrome) zu achten. An die gutartigen Myome schließen sich die Myosarkome an, die sehr erheblichen Umfang annehmen, den ganzen Bauchraum ausfüllen und zu Metastasen Veranlassung geben können (*Borrmann*). Durch das Einwachsen der meist an der großen Kurvatur lokalisierten myomatösen Geschwülste in das große Netz werden gelegentlich primäre Netztumoren vorgetäuscht Dagegen pflegen diesen Geschwülsten die lokalen Erscheinungen am Magen wegen des Mangels stenosierender Eigenschaften zu fehlen, soweit nicht durch die relativ spät einsetzenden Ulzerie- [illegible] rden. Von den Myosarkomen, [illegible] Myome ihre Erklärung finden [illegible] bzw. Spindelzellensarkome oft schwer zu trennen.

Daneben werden primäre Lymphosarkome, klein- und großzellige Rundzellensarkome, gemischtzellige Sarkome und Angiosarkome beobachtet (*Ziesche* und *Davidsohn*, *Cantelli*, *Flabbe*). Neben den übrigen Geschwülsten, besonders den Karzinomen spielen die Sarkome ihrer Zahl nach nur eine geringe Rolle (etwa 1% aller Magen- [illegible] ihrer [illegible] selt [illegible] ymp [illegible] Sarkomen des Magen-Darmkanals stehen die Magensarkome an zweiter Stelle, an erster die Sarkome der Ileozökalregion. Dann folgen die Sarkome des Ösophagus, dann diejenigen des Kolons und endlich diejenigen des Rektums. Manner und Frauen werden gleich häufig befallen. Die Sarkome sind am häufigsten im fünften Jahrzehnt, die Lymphosarkome treten meist früher auf. Die makroskopischen Formen, unter denen die Sarkome auftreten, sind sehr verschieden: bald diffus infiltrierend (meist Lympho- und Rundzellensarkom), bald mehr platten-, knoten- und knötchenförmig, bald polypös gestielt, gegen das Lumen

weit in den Steißhöcker vordringt. Die Kloake wird, wie das im Kapitel der weiblichen Geschlechtsorgane geschildert, durch eine von oben nach unten gegen das Kloakenseptum verlaufende Faltenbildung in einen vorderen Abschnitt (Blasenteil und Sinus urogenitalis) und einen hinteren (Kolon und Rektum) zerlegt. Zwischen dem Sinus urogenitalis und dem Rektum besteht eine Zeitlang eine schmale Verbindung, der Kloakengang, der schließlich auch schwindet. Das Kloakenseptum zerfällt in einen vorderen Abschnitt (Portio urogenitalis) und einen hinteren (Portio analis), welche durch den sich entwickelnden Damm geschieden werden. Durch Eröffnung der Portio analis, welche durch Entwicklung der Analhöcker zur Analgrube umgestaltet wird, erhält das Rektum seine Verbindung mit der Außenwelt.

Über die Entwicklung der Damm- und Beckenbodenmuskulatur in ihrer Zugehörigkeit zum Sinus urogenitalis und entsprechenden Abschnitt des Rektum bzw. zum Genitalhöcker und Kloakenseptum ist bisher noch wenig bekannt.

Das Darmrohr zeigt in den einzelnen Abschnitten folgende Längenmaße. Duodenum 30 cm, Dünndarm 5,5—6,6 m, Dickdarm 1,5—1,7 m.

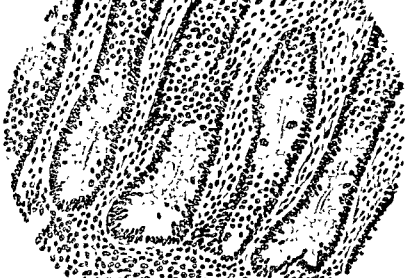

Fig. 543. Lieberkühnsche Krypten mit Panethschen Zellen (gelb gefärbt).

Das Darmrohr besteht aus einem Serosaüberzuge, der nur am Dünndarm, Zekum mit Proc. vermiformis, Querkolon und Flexur vollständig ist, aus der Muskularis der Submukosa, der Musc. mucosae und der Mukosa. Die Muskularis ist am Dünndarm in zwei senkrecht aufeinander stehende Lagen getrennt, eine Ringfaserschicht und eine Längsfaserschicht. Am Dickdarm schieben sich die Längsfasern in Gestalt der drei Tänien stärker zusammen. Die breiteste Tänie läuft am Colon ascendens und Colon descendens an der Vorderfläche, am Colon transversum rückt sie nach unten und dient als Ansatz des Mesokolon. Die Schleimhaut ist in Falten gelegt, am stärksten im Duodenum, dann allmählich abnehmend. Am Dickdarm werden durch stärkere Zusammenschiebungen der Ringmuskulatur leistenartige Vorsprünge bedingt, zwischen denen sich der Darm ausbuchtet (Haustren).

Die Schleimhaut des Dünndarms ist weiter charakterisiert durch die Zotten. Diese sind bekleidet mit dem Darmoberflächenepithel, welches sich aus zwei Arten zusammensetzt, den resorbierenden saumtragenden Zellen und den schleimsezernierenden Becherzellen. Dieser Darmschleim färbt sich im Gegensatz zum Magen-

submuköser Adenome wird man aus den Beziehungen zur Gesamtstruktur des betreffenden Schleimhautgebietes, aus dem Fehlen reaktiver Veränderungen, nachweisbarer Strukturzerstörungen den Schluß auf angeborene Gewebsmißbildung ziehen müssen. Diese submukösen Adenome oder Epitheliome leiten zu den intramuskulären Drüsenwucherungen und Drüsenversprengungen über, die als aberrierte Pankreasanlagen, verlagerte Brunnersche Drüsen beschrieben worden sind und zu Störungen im Aufbau der Muskulatur (Adenomyombildung) Veranlassung geben.

Die wichtigste Geschwulstbildung des Magens ist der

Krebs.

(Lit. *Borrmann.*)

Er tritt unter den allerverschiedensten Bildern auf, unter denen sich vier große Gruppen abgrenzen lassen, die zwar histologisch allerlei Übergänge zeigen, aber doch bald diesen bald jenen vorherrschenden Typus besitzen.

1. Die blumenkohlartige polypös-papilläre Form

Die markig-weichen Geschwulstmassen sitzen breitbasig als umfangreicher knolliger, gelappter, gefurchter Tumor der Schleimhaut auf. Bevorzugt ist der Pyloruskanal, besonders die kleine Kurvatur, von der aus die Geschwulst Vorder- und Hinterwand weithin ergreift. Fast stets besteht ein oberflächlicher, durch schmutzige Färbung, Durchblutungen, Substanzverlust charakterisierter Zerfall, der zu unregelmäßig-geschwüriger Zerstörung führt. Durchschneidet man Tumor und Magenwand, so sieht man, daß die markigen Massen mehr oder weniger tief in die Submukosa und Muskularis verankert sind. An den Rändern schlägt sich die Schleimhaut auf die Geschwulst über.

Mikroskopisch handelt es sich vielfach um ein Adenokarzinom, dessen drüsige Formationen bald von ziemlich regelmäßigen, dem Oberflächenepithel oder dem saumtragenden Darmepithel oder den Becherzellen ähnelnden Zellen, bald von dichtgedrängten mehrzeilig angeordneten uncharakteristischen Zylinderepithelien, bald von wirklich geschichteten ganz atypischen polymorphen Gebilden aufgebaut werden, die nicht selten zu richtigen Plattenepithelien überleiten. Die drüsigen Wucherungen schieben sich tief in die Submukosa und Muskularis ein und erreichen schließlich die Serosa.

2. Die geschwürsbildenden weichen Krebse.

Hier handelt es sich ebenfalls um markige weiche Krebswucherungen, die durch ausgedehnten zentralen Zerfall zu schüsselförmigen Geschwüren umgestaltet sind (Fig. 534). Die breiten Ränder sind wallartig erhaben, nach außen von Schleimhaut überzogen, die von dem vorwärts dringenden Krebs förmlich in die Höhe gezogen ist. Nach dem Geschwürsgrund zu fallen die Ränder langsam ab. Beim Einschneiden und Drücken läßt sich auch hier wie bei der ersten Form viel Krebsmilch gewinnen. Nicht selten sind neben den Hauptgeschwülsten kleinere oder größere flache submuköse gelagerte, die Schleimhaut vorwölbende Knoten zu sehen und zu fühlen, die sich in rosenkranzförmiger Anordnung allmählich peripheriewärts verlieren. Ein oder der andere Knoten kann auch durch die Schleimhaut durchgebrochen und oberflächlich geschwürig zerfallen sein. Oder es findet sich in der

Die abführenden Gefäße begleiten die arteriellen. Die Lymphgefäße beginnen im Dünndarm in der Kuppe der Zotten, durchsetzen sie als axiale von glatten Muskelfasern umsäumte Stämme, sammeln sich in der Submukosa, durchbrechen die

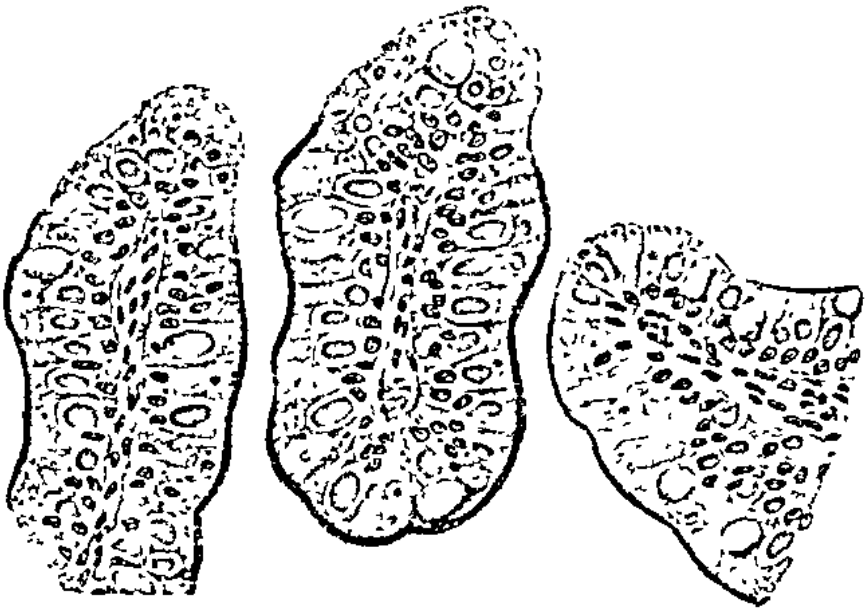

Fig. 545. Zotten aus dem unteren Abschnitt des Dünndarmes vom Fetus mit Mekoniumkörperchen in den Epithelien.

Fig. 546. Dickdarm eines Neugeborenen (Muzikarminfärbung, schwache Vergr.). Übermäßig starke Schleimproduktion. Becherzellen und Schleim rot gefärbt.

Darmwandung an der mesenterialfreien Hälfte und ziehen subserös bis zum Mesenterium und dann in demselben zu den zugehörigen Lymphknoten. Auf der Höhe der Chylusresorption sind die Zottenlymphgefäße so stark mit fettkörnchenhaltigem Chylus gefüllt, daß die Zotten sich wie weiße Pünktchen von der Schleimhaut abheben, die im ganzen eine eigenartige milchige Trübung aufweist.

harte fast schwielige Verdickung der Schleimhaut an ganz umschriebener Stelle, meist der kleinen Kurvatur im Pyloruskanal entsprechend (Fig. 535). Die Schleimhaut ist hier nur schwer oder gar nicht verschieblich. Bald ist die Begrenzung des verhärteten Gebietes eine scharfe, bald verliert sich die Verhärtung allmählich in die umgebende bewegliche weiche Schleimhaut. Erreicht die krebsige Infiltration eine größere Ausdehnung, so stellt sich meist eine flache, erst ganz allmählich in die Tiefe gehende Geschwürsbildung ein, welche in sehr charakte-

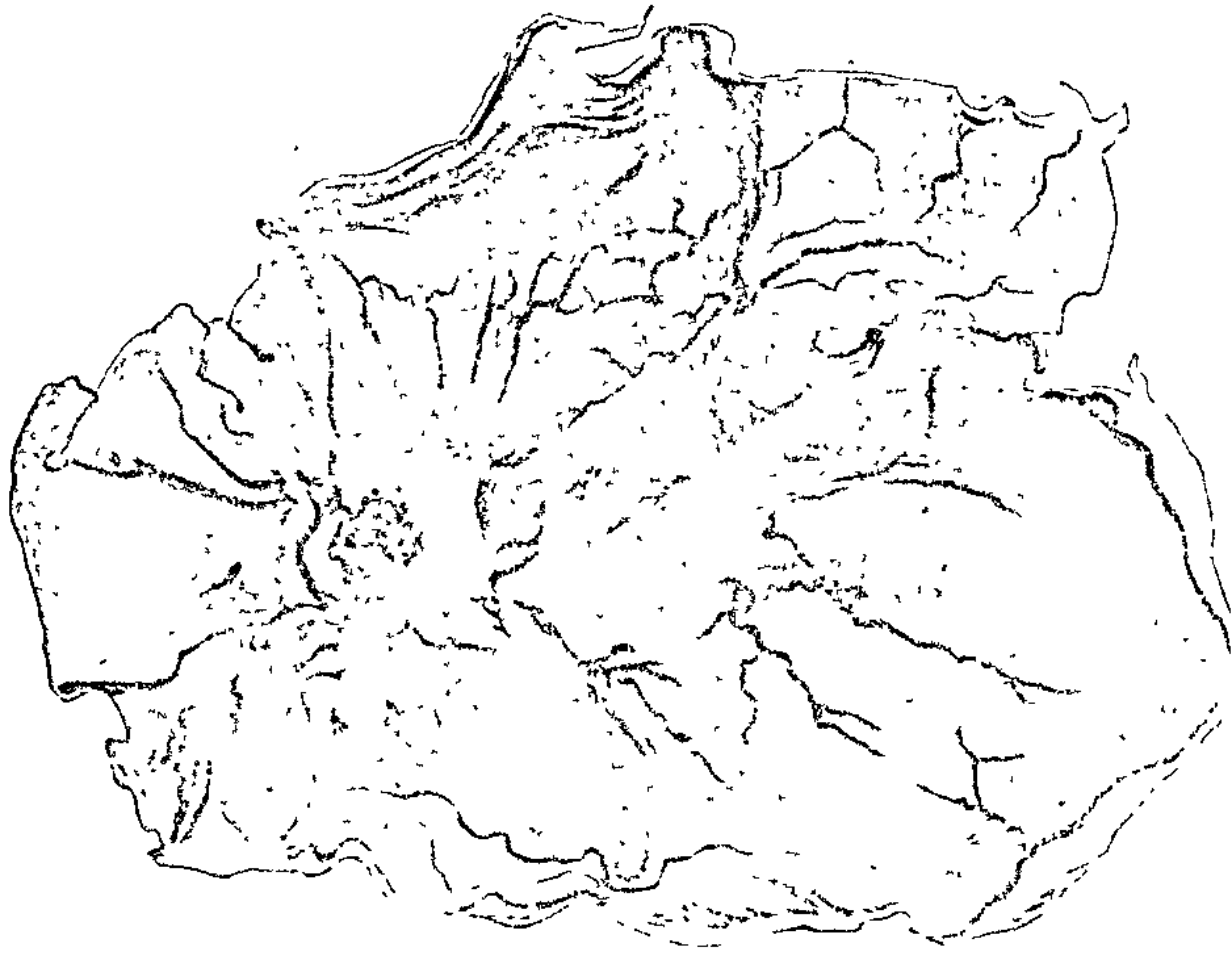

Fig. 535. Dreimarkstückgroßes flaches Karzinom der Pylorusgegend mit beginnender zentraler Geschwürsbildung. In der Umgebung des Karzinoms wulstförmige submuköse und mukose Infiltrate.

ristischer Weise Form und Richtung der Pylorusrinne imitiert. Bei weiterem Wachstum erstarrt allmählich der ganze Pyloruskanal zu einem harten dickwandigen Rohr, während der Körper noch ganz frei sein kann (krebsige Form des Feldflaschenmagens, mit der die entzündliche Form am leichtesten verwechselt werden kann). Wird schließlich auch der Körper ergriffen, so entsteht eine hochgradige Schrumpfung des ganzen Magens. Auf dem Durchschnitt durch die krebsig verhärteten Partien fallen sofort die starken schwieligen Verdickungen aller Schichten auf, soweit nicht die Mukosa durch Geschwürsbildung zerstört ist. Am stärksten verdickt ist die Submukosa, von der aus schwielige weiße Streifen die ebenfalls hochgradig verdickte Muskulatur septenartig durchziehen, um in die verdickte Serosa überzugehen. Ein Krebssaft

Defekte des Zwerchfells, bei denen der Darm zum Teil in die linke Pleurahöhle verlagert sein kann.

Auf Grund entwicklungsgeschichtlicher Daten muß man annehmen, daß bei [illegible] rselben not- [illegible] der Tat wird [illegible] Duodenums [illegible] n Querdarms [illegible] Verlötungs- [illegible]

gefunden werden. In einigen Fällen fanden sich Spuren fetaler Peritonitis, bedingt durch Aussaat von Mekonium.

[illegible] Genese dieser Mißbildungen [illegible] Verschlüsse, welche [illegible] man sollen (*Tandler*, [illegible]

[illegible] kommen, welche entweder am [illegible] lialen Materialdefekt erzeugen [illegible] l Anomalien in der Anlage der [illegible] engungen Brunnscher Drüsen hat man im Gebiet der Dünndarmstenosen gefunden.

Für die anderwärts gelegenen Stenosen hat man eine fetale Enteritis, fetale [illegible] chließlich fetale Invagi- [illegible] Verschluß des inva- [illegible]

[illegible] zur fetalen Peritonitis [illegible] m Volvulus ist es sehr [illegible] Drehung das Sekundäre [illegible] anderen Fällen wurde nichts von Invagination, von Peritonitis, überhaupt keine Spur von sonstigen Ver- [illegible] ge, vielleicht metamer [illegible] hmäßiger Wachstums- [illegible] ıdteile oder sekundäre [illegible] die reichlichen Kom- [illegible] ungen im Keimplasma bzw. bestimmte gesetzmäßige, nur topographisch zu erklärende Entwicklungshemmungen hin.

Eine besondere Gruppe bilden die **Anal- und Rektalatresien** (Schemata bei Keith) (Fig. 547). Es handelt sich dabei um zweierlei verschiedene Prozesse: einmal um die Nichteröffnung des Rektum (Atresia ani), das andere Mal um die fehlende Bildung des Rektum (Atresia recti). Die Nichteröffnung des Rektum kommt dann zustande, wenn das Kloakenseptum nicht genügend weit nach hinten, d. h. analwärts entwickelt ist. Ob es sich dabei wie bei der

durchsichtigen Massen durchsetzt, durch deren oberflächliche Entfernung aus den Krebsnestern der Schleimhaut oder der Schnittfläche eine sieb- und wabenartige Durchlöcherung und Lückenbildung entsteht (Fig. 539).



Fig. 537. Scirrhus ventriculi. Stelle aus der Muskulatur mit Strängen von Krebszellen. (Zeiß Ok. 3, Obj. A.)

Mikroskopisch zeigt sich das Bild des Gallertkrebses. Die Bilder der völlig verschleimten Krebsalveolen mit dem charakteristischen Gehalt an siegelringförmigen Schleimzellen treten besonders schön innerhalb der Muskulatur

Fig. 538. Gallertkrebs mit typischer Ulcus rotundum-Form. *p* proximal (Kardia), *d* distal (Pylorus), *m* Mukosa, *mu* Muskularis, *c* Karzinom, *s* Serosa.

hervor. Bei totaler Verschleimung wird schließlich der Schleim in das umliegende Muskelbindegewebe gewaltsam infiltriert. Die Gallertkrebse neigen besonders zum breiten Überwandern auf das Netz und den übrigen Hänge-

Sehr selten sind Stenosen oder gar Atresien des Darmes oberhalb des Abgangs des Divertikels. Die Divertikel können besonders bei spitzwinkligem Abgang durch Ventilverschluß, durch stärkere Füllung, durch Verwachsung, durch Intussuszeptionen zu Kompressionen, Umschnürung des Darmes, zu Inkarzerationen und Obturationen Veranlassung geben.

Eine weitere recht häufige Form der angeborenen Schleimhautdivertikel ist die im Duodenum in Höhe der Papilla Vateri. Sie können mit Stenose des Darmrohres dicht oberhalb des Divertikels verbunden sein. Die Natur der dicht am Pylorus vorkommenden Divertikel kann eine verschiedene sein

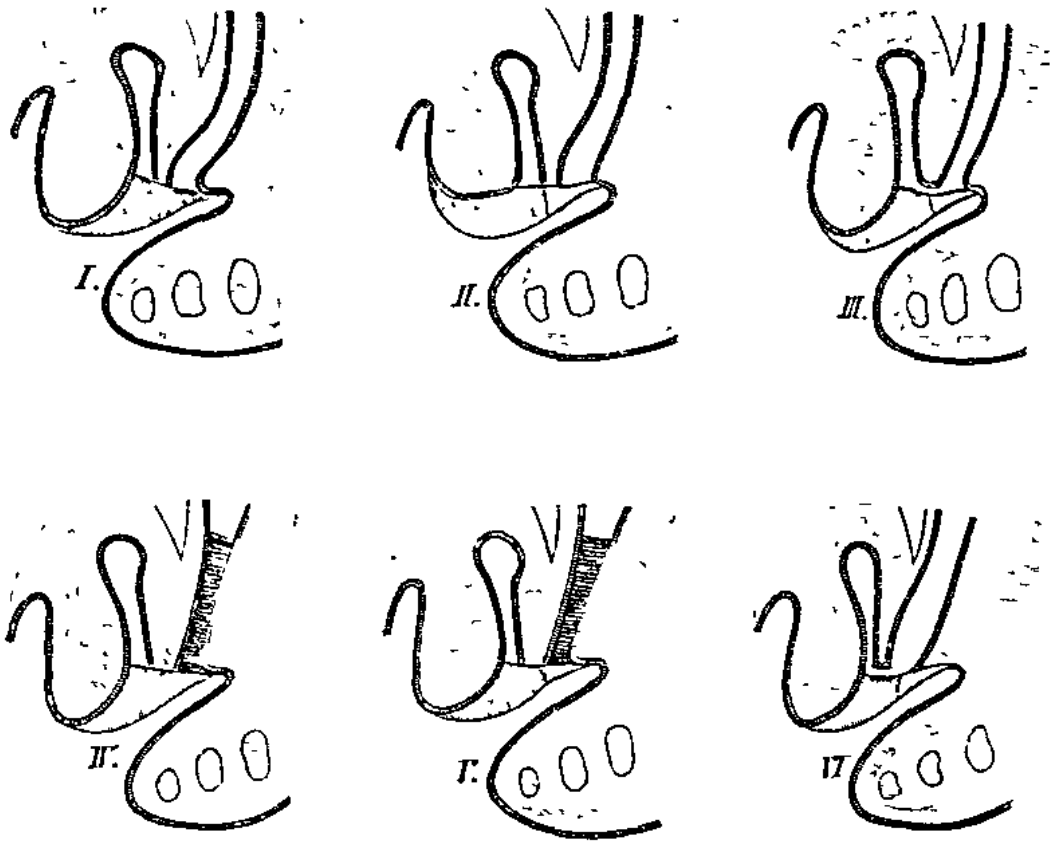

Fig 547 Schematische Darstellung der Entwicklungsstörungen im Gebiete der Analregion
schrafffiert) beim Kaninchenembryo, vom Anus
(Nach Retterer, aus Marchand, „Mißbildungen"
orm Anus bindegewebig verschlossen. Atresia ani
simplex
III Bindegewebiger Ersatz des analen Abschnittes des Kloakenseptums (abnorme Kürze desselben)
Offenbleiben des Kloakenganges oberhalb des Septums Atresia ani urethralis (beim Manne)
Atresia recti simplex.
Atresia ani et recti
Abnorme Kürze des Kloakenseptums Atresia

Neben echten angeborenen Schleimhautdivertikeln gibt es einfache umschriebene Ektasien des Vestibulums (weithalsige Divertikel) und schließlich Divertikel auf dem Boden geschwüriger Defekte (Lit. *Wilkie*, *Hart*).

Nicht alle Divertikel und Zysten, die zu dem Darm Beziehungen haben, sind aber auf den Dottergang zurückzuführen. Bei den in das Mesenterium des Dünndarms hinein entwickelten Divertikeln ist das ganz ausgeschlossen (Fig 548). Besonders im Duodenum muß man an andere embryonale Divertikelbildungen (*Elze*, *Heigel*) oder an Abschnürung des Darmrohres denken, falls es sich nicht um erworbene Divertikel handelt, von denen später die

auch der Fundus befallen. Verwachsungen mit dem linken Leberlappen, dem Pankreas, der vorderen Bauchwand, dem Querkolon, Milz, Zwerchfell sind hier zu nennen

Haben die Karzinome die Serosa erreicht, so pflegen sie sich dort in Form diffuser weißlicher Verdickung oder weißlicher Knoten und



durch die
ks von den
ler Drüsen.

Knötchen, die oft rosenkranzförmige Anordnung zeigen und den Lymphgefäßen folgen, auszubreiten.

Die krebsigen Wucherungen greifen dann rücksichtslos auf die betreffenden Organe über, und so kommt es durch sekundären Zerfall zu großen Höhlenbildungen im linken Leberlappen, im Pankreas, in der Milz usw.

Der Zerfall der Krebse geht je nach der histologischen Beschaffenheit verschieden schnell vor sich. Die medullären und adenomatösen Formen werden früher geschwürig zerstört als die zirrhösen und gelatinösen. Nicht nur die größere Hinfälligkeit der Krebszellen, die irreguläre Blutversorgung, sondern vor allem das mechanische Moment der Zertrümmerung durch die fortbewegten Speisen, zum Teil auch das chemische der Verdauung, letzteres besonders beim Skirrhus,

Die gleiche Unsicherheit herrscht über die Verfettungszustände an der Darmschleimhaut und an der Darmmuskulatur, besonders bezüglich ihrer Abgrenzung gegen das Physiologische. Bei der physiologischen Fettresorption sind nicht nur die Epithelien, sondern auch die Bindegewebszellen beteiligt. Bei Vergiftungen, bei chronischer Peritonitis, am Boden tuberkulöser Geschwüre *sollen Muskelverfettungen* besonders häufig sein. Viel einfacher liegen die Verhältnisse bei der stets pathologischen Amyloiddegeneration (*Hueter*). Dieselbe betrifft Gefäße und Gerüstsubstanz der Zotten und der Submukosa. Seltener ist die Muscularis mucosae und die eigentliche Muskularis sogar isoliert befallen. Selten führen hochgradige Amyloidosen zur Geschwürsbildung. Gewöhnlich handelt es sich um tuberkulöse Geschwüre, zu denen sich die Amyloidentartung hinzugesellt hat.

Als hyaline Degenerationen der glatten Muskelfasern sind von Boneke Veränderungen beschrieben worden, welche der wachsartigen Degeneration der quergestreiften Muskulatur nahestehen sollen. Es handelt sich um Absterbephänomene, die bei Gegenwart einer genügenden Feuchtigkeitsmenge im Zellprotoplasma auftreten. Stärkerer Säure- oder Alkaligehalt der

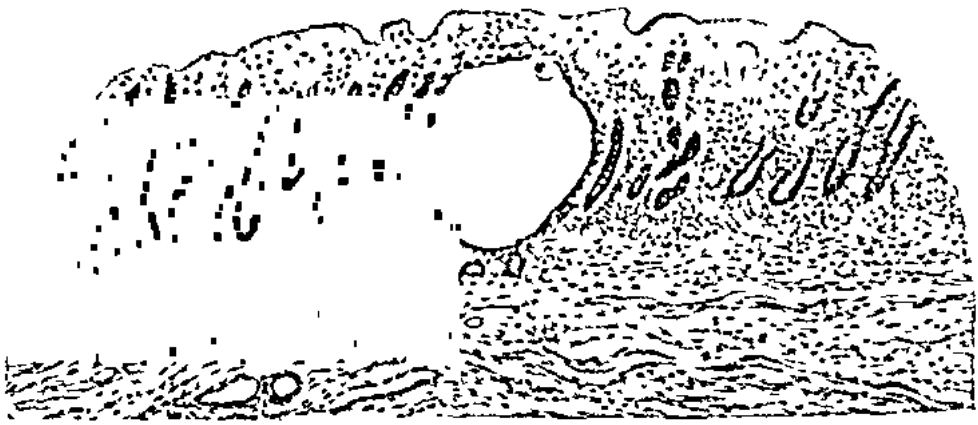

Fig. 549. Atrophie der Dickdarmschleimhaut mit Zystenbildungen. (Leitz Ok. 1, Obj. 3.)

Flüssigkeiten, die im Magendarmkanal mit den Muskelfasern in Berührung kommen, verhindern die hyaline Gerinnung, die sich in Form glänzender Schollen und Bänder im Muskelleibe bemerkbar macht. Vorausgegangene Krankheiten des Darmes oder der Darmserosa (geschwürige Prozesse), Peritonitis, Aszites haben im großen und ganzen keinen besonderen Einfluß auf die Entwicklung des Phanomens

Relativ häufig sind Pigmentierungen des Darmes (*Simon*). Zunächst ist hier die bei Säufern oder als Teilerscheinung einer allgemeinen Hämochromatose auftretende Braunfarbung der Muskulatur des Darmes, zumal des oberen Dünndarmes, zu nennen. Es handelt sich um die Ablagerung feiner Hämofuszinkorner in das *Protoplasma der Muskelfasern*.

Viel häufiger sind die Pigmentierungen der Schleimhaut, die als Zottenmelanose oder punkt- und ringförmige grauschwarze Pigmentierungen der lymphatischen Knotchen des Dünn- und Dickdarmes vorkommen. *Die Färbungen* sind bedingt durch intrazelluläre Ablagerung schwärzlich oder gelblich gefarbter Tropfen und Schollen, deren Natur noch nicht ganz sicher festgestellt ist. Die pigmenthaltigen Zellen gehören zum Teil *dem interstitiellen* Gewebe der Schleimhaut an, zum Teil dem perinodulären Gewebe, seltener den Lymphknötchen selbst. In den Zellen der Lymphknötchenkapsel

und größeren Knoten, die entweder selbständige Krebsbildungen oder auch Implantationskrebse vortäuschen können. Das ist um so leichter möglich, als bei dem Einbruch in die Schleimhaut die Krebszellen gegen die Drüsen heranwachsen, in sie einbrechen und das Krebsepithel das Drüsenepithel zunächst im Drüsenfundus so zu sagen ersetzt (Fig. 540, auch Fig. 543). Dann glaubt man, eine krebsige Umwandlung des Drüsenkörpers vor sich zu haben. Noch wichtiger ist aber die Tatsache, daß die einmal bis zur Oberfläche vorgedrungenen Krebszellen, nun auf dieser entlangwachsend, auch das Oberflächenepithel ersetzen und von

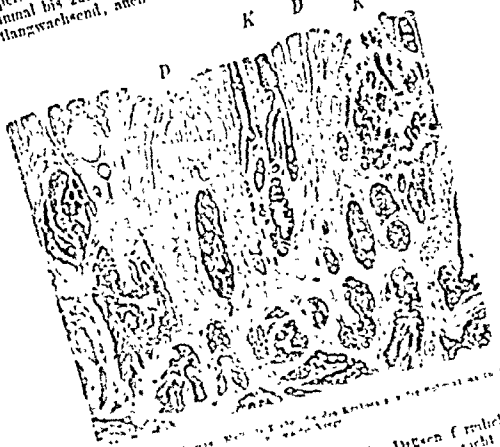

[illegible]

der Oberfläche her durch Einwachsen in die Drüsen [illegible] ähnliche Krebs- [illegible] nicht nur durch [illegible] und [illegible] Dagegen kann man [illegible] auf den [illegible] [illegible]

5. Zirkulationsstörungen.

Anämie des ganzen Darmes ist meist Teilerscheinung einer allgemeinen Anämie, z. B. beim Verblutungstode. Auch bei der Amyloidentartung ist der Darm auffallend blutarm.

Die *venöse Hyperämie* findet sich bei Herzfehlern, bei der Leberzirrhose. Die Schleimhaut ist stark geschwollen und gleichmäßig violett oder blutigrot gefärbt. Die subserösen Venen springen stark hervor. Auch an der Schleimhaut sind zierliche Venennetze sichtbar. Seltener sind umschriebene Ektasien der Venen, die leicht mit kleinen Kavernomen (s. Geschwülste) verwechselt werden können. Um echte Varizen handelt es sich jedoch bei den **Hämorrhoidalknoten** der Analpartie. Hier handelt es sich um die Effekte physiologischer lokaler Stauungen in den Beckenvenen, begünstigt durch die Bauchpresse bei der Defäkation (*Schmincke*). Der Rücktritt des während der Erschlaffung des Beckenbodens in die peripheren Venennetze eindringenden Blutes wird durch die Wiederanspannung der Muskulatur erschwert. Die varikösen Knoten können vor den Sphincter ani gepreßt und durch harte Kotmassen zum Platzen gebracht werden, wodurch gelegentlich stärkere Blutungen entstehen. Sehr häufig sind Thrombosen. Die mechanischen Reize führen leicht zu sekundären entzündlichen Veränderungen.

Ausgedehnte venöse Stauungen kommen bei Kompression der Venen (Volvulus, Inkarzerationen, Invaginationen) oder bei Thrombosierungen derselben zustande. Solche Thrombosen schließen sich im wesentlichen an postoperative Zirkulationsstörungen oder entzündliche besonders phlegmonöse Prozesse (septische Thrombophlebitis) im Darm an (radikuläre aszendierende Thrombose), oder sind von einer Pfortaderthrombose (trunkuläre Thrombose) bzw. einer Thrombose der Lebergefäße selbst (terminale Thrombose) fortgeleitet (deszendierende Thrombose) oder sind durch eine primäre Arterienverstopfung bedingt (*Zesas*). Endlich gibt es auch autochthone Thrombosen, z. B. auf dem Boden einer syphilitischen Phlebosklerose (*Stieda*). Die Vena mesaraica sup. ist weitaus am häufigsten befallen. In Fällen primärer Pfortaderthrombose kann der Hauptthrombus schon organisiert sein, bis sich eine ganz frische ausgebreitete Thrombose der peripheren Äste anschließt. Aus einer aszendierenden Thrombose können sich vom Hauptstamm aus wieder retrograde Thrombosen der Seitenäste entwickeln. Auch diskontinuierliche Thrombosen und retrograde Embolien sind beschrieben.

Bei isolierter Thrombose der größeren Äste, bei denen die Abflußwege durch die nach dem Mesenterialansatz zu gelegenen Anastomosen freibleibt, braucht keine ernstere Störung einzutreten. Befällt aber die Thrombose die Wurzelgebiete der Pfortader oder setzt sie sich bis in dieselben fort und bleibt der arterielle Zufluß erhalten, so kommt es zu Blutaustritten aus den überfüllten Gefäßen und zur **hämorrhagischen Infarzierung**. Bei Eröffnung der Bauchhöhle findet sich meist etwas vermehrte, gelegentlich übelriechende, rötlich gefärbte Flüssigkeit. Der infarzierte Darmteil, gewöhnlich der Anfangsteil des Dünndarmes, in einer Ausdehnung von 30—40 cm, ist in seiner Wandung verhärtet, dunkelrot gefärbt, desgleichen ist das zugehörige Mesenterium verdickt, von blutiger Infiltration durchsetzt. Die thrombosierten Venen sind als harte Stränge zu fühlen. Die Schleimhaut des Darmes ist gequollen, tief rot gefärbt, getrübt, gelegentlich mit feinen Auflagerungen versehen.

Bei der **hämorrhagischen Infarzierung** sind alle Wandschichten, besonders die Septen der Muskulatur und die Submukosa, endlich auch die Mukosa mit Blutkörperchen durchsetzt, die bindegewebigen Strukturen ganz aufgefasert. Die Venen sind prall gefüllt, häufig mit leukozytären Rand-

die Muskulatur den Widerstand der schwer beweglichen Schleimhautpartien durch erhöhte Arbeit zu bewältigen und zeigt daher, besonders beim Skirrhus eine hochgradige Hypertrophie, aber diese Mehrarbeit genügt nicht, um den Mageninhalt genügend schnell herauszuhebern, der schließlich stagniert und bei hochgradiger Stenose überhaupt nicht mehr vorwärts bewegt wird. Die Folge ist eine Dilatation des nicht ergriffenen höhergelegenen Abschnittes, also meist des Korpus mit Arbeitshypertrophie der Muskulatur, die aber auch den Ansprüchen bald nicht mehr genügen kann. So ist eine Zersetzung des Mageninhaltes, begünstigt durch die Beimischung der zerfallenden Krebsmassen, die unvermeidliche Folge. Die Stagnation führt auch zum Erbrechen. Sehr häufig finden sich beim Karzinom Veränderungen der Schleimhaut, besonders „metaplastische" Darmschleimhautbildungen, den Furchen entsprechend, auch entzündliche hypertrophische, seltener atrophische Prozesse, alles vorwiegend im Pylorusabschnitt. Die bei Karzinom klinisch zu beobachtenden Störungen der Magensaftsekretion (Zurücktreten der Salzsäure) sind bisher anatomisch nicht einwandfrei geklärt. Neben starker Atrophie mit dem Auftreten von Darmdrüsenformationen (*Kokubo*, *Matti*) sollen auch Fälle von sehr gut erhaltenen Magendrüsen im Korpusgebiet vorkommen (*J. E. Schmidt*).

Über die Ursache des Magenkrebses ist [illegible]

Entstehung des Ulkus durch Verschluß der Gefäße gedacht werden. Ob andererseits chronische Reize, oder Reize chemischer, thermischer, infektiöser Art in einer normalen Schleimhaut [illegible]
gewisse Keime [illegible]
müssen, deren [illegible]

Kreuse.

Kombination von Karzinom und Tuberkulose ist auch für den Magen bekannt. Metastatische Geschwulstbildung, z. B. von Melanomen, Karzinomen, nach primärem Mammakrebs, Sarkomen, sind sehr selten. Dagegen können Ösophaguskrebse auf die Kardia übergreifen, wie umgekehrt die seltenen Kardiakrebse auf den Ösophagus. Auch am Pylorus kann gelegentlich, wenn auch ziemlich selten, ein Überschreiten auf das Duodenum stattfinden. Ferner können primäre Pankreaskrebse, Gallengangs- und Leberkarzinome und andere Geschwülste der Nachbarschaft den Magen sekundär ergreifen.

hämorrhagische Infarzierung der Ränder begünstigendes Moment in Rechnung stellen. Die an den verschiedenen Teilen des Darmes stark wechselnde Gefäßanordnung, der Umfang des verlegten Gebietes, die frühere oder spätere Sistierung der Peristaltik, die Herzkraft, das Freibleiben der Venen, die frühere Beschaffenheit der Darmwandungen, alle diese Faktoren werden bei dem endgültigen Effekt mit in Betracht zu ziehen sein (*Pommer*). Um eine einfache Nekrose zu erhalten, müssen entweder viele kleine periphere Äste der Arteria mesenterica auf einmal verstopft oder das Mesenterium hart am Darmansatz gelöst werden. Sterben nur kleine Gebiete der Schleimhaut ab, so kommt es zur ringförmigen Geschwürsbildung, und falls keine sekundäre Perforation eintritt, zu stenosierender Vernarbung. Sterben alle Wandschichten ab, so tritt peritoneale Reizung, Ileus, und falls kein operativer Eingriff erfolgt oder derselbe unmöglich ist, der Tod ein. An die primäre Arterienthrombose kann sich eine Venenthrombose anschließen. (Lit. über Thrombosen d. Mesenterialgefäße b. *Reich*.)

Bei septischen Embolien, die leichter zerstieben und mehr zur Verstopfung von Wand- und Schleimhautgefäßen führen, treten ebenfalls hämorrhagische Fleckungen auf, in deren Zentren kleine Eiterherde oft schon makroskopisch nachzuweisen sind. Nach Kaufmann sollen am Darm in seltenen Fällen multiple miliare Aneurysmen vorkommen, die embolischer Natur sein können Das vereinzelte Vorkommen embolisch mykotischer Aneurysmen ist sichergestellt.

Auch punktförmige Blutungen finden sich bei Sepsis. Kapillare Blutungen begleiten sehr häufig entzündliche Prozesse und führen zu der oben geschilderten pseudomelanotischen Färbung. Parenchymatöse Blutungen begleiten schwere ikterische oder sonstige Zustände hämorrhagischer Diathese.

Sehr selten sind vikariierende Menstruationsblutungen. Wichtig sind auch die operativen traumatischen Blutungen, wie sie besonders reichlich und häufig an operativ entfernten, auch gesunden Wurmfortsätzen gefunden werden (Lit. *Rubesch* u. *Sagi*). Noch immer werden diese Blutungen mit entzündlichen Prozessen verwechselt. Größere arterielle Blutungen finden sich bei geschwürigen Prozessen, besonders beim Typhus.

Die Blutmassen mischen sich dem Darminhalt bei und färben denselben dunkel, teerartig schwarz, wenn nicht etwa die Blutung aus den untersten Abschnitten, z. B. aus Varizen, erfolgt. Vor Verwechslung mit Wismut- und Kohlenpulverstuhl muß man sich hüten. Bei sehr abundanter Blutung kann es zu förmlichen Ausgüssen des Darmrohres kommen, an denen sich die Abdrücke der Schleimhautfalten getreulich widerspiegeln.

Ödem der Darmwandung findet sich vor allem bei Entzündungen, besonders der peritonealen Hüllen. Chronisches Ödem begleitet die Pfortaderthrombose, die erschwerte Leberzirkulation bei Leberzirrhose, oder zentral bedingte Zirkulationshemmungen. Das chronische Ödem führt zu weißlichen Verdickungen der Serosa, die bei Zutritt entzündlicher Reizung und Ausschwitzung zuckergußähnliche Formen annehmen.

6. Entzündungen (Defensive Enteritis).

Die Entzündungen der einzelnen Darmabschnitte werden besonders bezeichnet, was berechtigt erscheint, weil dieselben für sich erkranken können. Man spricht von Duodenitis, Jejunitis, Ileitis, Typhlitis, Appendizitis, Colitis, Proktitis[1]). Die Entzündungen in dem die

1) πρωκτός = After, Mastdarm

(*Soor*), Zschr. f. Hl' [illegible]
Beitr. z. path. Ana [illegible]
Freiburg 1916. — [illegible]
1918. — Moynih [illegible]
mori (*Experim. I* [illegible]
Naunyn (*Mageninsuffizienz*), D. Arch. f. klin. M. 1885. — Nauwerck (*Mykotisch-peptisches Magengeschwür*), M. m. W. 1895, Nr. 38—39. — Neumann (*Peptische Magengeschwüre*, Virch. Arch 181. 1906. — Ders. (*Häufigkeit d. Ulcus ventriculi*, M. m. W. 1909, Nr. 32. — Ophüls (*Gastric and duodenal ulcer*), Arch. of int. Med 11. 1913. — [illegible] path. Ges. [illegible] — Pur- [illegible] (*Physio-* [illegible] Rehfuß
(*Experim. Magengeschwüre*), Univ. of Penns. [illegible]
Ribbert, *Das Karzinom* Bonn 1911. — Ricker (*Kapillare Diapedeseblutungen*), Beitr. z. path. Anat. 50 1911. — Risel (*Situs inversus*), Zbl. f. Path. 15 1909. — [illegible] *engeschwür*), Mitt. [illegible]
[illegible] 1910. — Schonberg (*Regionäre Disposition f. d. Magenulkus*), B. kl. W. 1912, Nr. 53. — Schridde. *Die ortsfremden Epithelgewe* [illegible]
M. m. W. 1900, Nr. 10. — S[illegible]
Klin. Röntgendiagnostik de [illegible]
(*Ulcus ventriculi*), Beitr. z. [illegible]
culi), Zschr. f. exp. Path. 16. 1914. — v. Sury (*Magenschrumpfung*), Arch. f. Verdauungskr. 13. 1907. — v. Tappeiner (*Tuberkulose Pylorusstenose*, Beitr. z. klin. Chir. 66. 1910. — Thorel (*Nebenpankreas*), Virch. Arch. 173 1903. — Türk (*Magengeschwür*), Zsch. f. exp. Path. u. Ther. 7. 1910. — Versé (*Ulkus u. Karzinom*), Verh. d. path. Ges. 13. 1909. — D[illegible]
Darmkanals), Leipzig, P. I. 1908 — [illegible]
Arch. f. klin. Med. 114 1914. — [illegible]
19. 1908 — Wolff (*Melaena neon* [illegible]
ler (*Hämatom der Magenwand*, M [illegible]
(*Sarkome*), Mitt. Grenzg. 20. 1909.
Zeitschriften: Archiv f. Verdauungskrankheiten. — Archives des maladies de l'appareil digestif — Zentralblatt f. d. ges. Phys. u. Pathol. d. Stoffwechsels

G. Darm (Intestinum, τὰ ἔντερα).

1. Vorbemerkungen.

Aus dem Mitteldarm differenziert sich das Duodenum und der Dünndarm und [illegible]

oben gedrängt und schlägt sich schließlich nach rechts über den Dünndarm hinüber, so daß eine Drehung des ganzen Gekröses nach rechts herum erfolgt. Das *Mesokolon* verlötet dann auf weite Strecken mit dem parietalen Peritoneum und bildet sozusagen ein neues Parietalblatt (Lit. *Vogt*). Die den Dünndarm und das Colon ascendens und transversum gemeinschaftlich versorgende Arterie ist die Art. mes. sup. Aus dem Enddarm entwickelt sich das Colon descendens, die Flexur und das Rektum. Dieses Gebiet wird von der Art. mes. inf. und der Art. pudenda communis versorgt.

Der Enddarm mündet ursprünglich in die nach außen durch die Kloakenmembran geschlossene Kloake, von welcher aus der Schwanzdarm noch eine Strecke

schwer zu erbringen, einfach deswegen, weil ganz die gleiche Schwellung auch bei anderen Säuglingen oder Kindern ohne jedes klinische Zeichen von Darmkatarrh gefunden wird und dann nichts anderes ist als der Ausdruck einer sogenannten lymphatischen Diathese. Wie weit diese wieder der Ausdruck einer chronischen Allgemeininfektion oder -intoxikation ist, ist eine andere Frage. Jedenfalls ist mit dem so viel mißbrauchten Namen Follikulärkatarrh so gut wie gar nichts zur Erklärung der schweren klinischen Symptome gesagt. Damit soll nicht gesagt sein, daß nicht sons [illegible]
vorkommen. [illegible]
beobachtet (Lit [illegible]
die lymphatisc [illegible]
wie die Malpighischen Körperchen der Milz.

Die mikroskopischen Bilder zeigen eine auffallende Einförmigkeit. Bei den typischen Darmkatarrhen, wie sie durch alimentäre Störungen hervorgerufen werden (s. unten), fehlen histologische Veränderungen, welche das Bild erklären könnten, so gut wie ganz. Trübungen und Abstoßungen des Epithels, zellige Infiltration der Schleimhaut sind viel zu unsichere, von der Norm, auch den kadaverösen Veränderungen schwer abzugrenzende Befunde, als daß man sie irgendwie verwerten konnte. Der Zellenreichtum des Schleimhautbindegewebes ist bekanntlich normalerweise schon sehr groß, die Zellformen sind sehr bunt, so daß die quantitativen Abweichungen sehr stark, die qualitativen sehr deutlich sein müssen, um irgendeine Diagnose zu gestatten. Nun kommen aber für die akut-entzündlichen Prozesse so gut wie *ausschließlich die leukozytären Infiltrationen und Emigrationen in Betracht.* Auch da ist doppelte Vorsicht geboten. Schon in der Norm finden sich sehr viele eosinophil-gekörnte Leukozyten in der Schleimhaut, aber in der Regel, von ganz spärlichen Exemplaren abgesehen, nicht darüber hinaus. Also nur eine räumliche Ausbreitung der Eosinophilen bis in die Submukosa oder gar Muskulatur könnte einen akuten Prozeß kennzeichnen. Anders steht es mit den neutrophil gekörnten Leukozyten, die normalerweise nur spärlich vorhanden sind, aber wie Heidenhain und dann Schelble gezeigt haben, während der Verdauung sehr reichlich in die Schleimhaut einwandern, besonders in die Spitzen der Zotten, in die Umgebung der Chylusgefäße. Nur der Nachweis sehr starker Vermehrung und vor allem der Nachweis reichlicher interepithelialer Auswanderung würde auf besondere entzündliche Reizung schließen lassen. An den Epithelien können wohl Desquamationen beim einfachen Katarrh vorkommen, aber sie sind aus dem histologischen Bilde schwer zu beweisen und sicherlich nicht in großem Umfang vorhanden. Schwer zu entscheiden ist auch, ob der Norm gegenüber eine stärkere Tätigkeit der Becherzellen besteht. Gewöhnlich ist eine solche nicht nachzuweisen.

So bleibt nur die Frage zu beantworten übrig, wie denn die klinischen Erscheinungen der Darmentzündungen (Durchfall) zu erklären sind. So weit nicht erhöhte Peristaltik im Spiele ist, müssen einfache Transsudationen in das Lumen des Darmes, also seröse Entzündungen vorliegen (Ent. catarrhalis dyspeptica s. serosa).

Ganz ähnlich liegen die Verhältnisse beim Follikulärkatarrh. Eine sichere akutentzündliche Veränderung ist an den Lymphknötchen nicht zu finden.

Über die Ätiologie der gewöhnlichen katarrhalischen Darmerkrankung der Säuglinge gehen die Meinungen noch sehr auseinander. Während man ursprünglich in der fehlerhaften Verarbeitung der aufgenommenen Nahrungsmittel die Quelle der Darmstörung sah, und damit auch die meist schnell

schleim leicht mit Hämatoxylin, polychromem Methylenblau, Vesuvin usw. Zwischen den Zotten münden die Lieberkühnschen Drüsen, kurze mit Oberflächenepithelzellen ausgekleidete Röhren, an deren Grunde sich spezifische Drüsenzellen, die

Statt dess eberkühnschen Drüsen durch-
setzt. Im Panethsche Zellen noch reich-
lich vertre die gelben Zellen sich bis zum

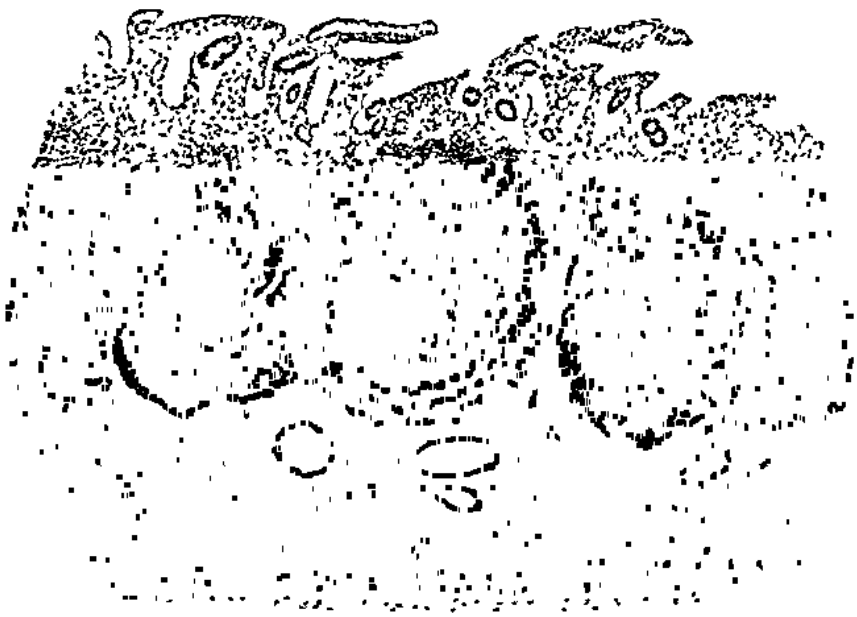

Fig 541 Schnitt aus einer Peyerschen Platte im normalen Darm. (Leitz Obj 3, Ok. 1.)

Rektum verfolgen lassen. Die Oberflächenzellen sind vorwiegend sekretorische Becherzellen. Das Stützgewebe der Mukosa ist sehr locker gebaut, enthält beim Neu-

produktion (Fig 546). Nach Arnold kommt im Gegensatz zum Magen in dem Darmepithel Glykogen nur selten und spärlich vor

Die Darmgefäße zeigen
abschnitten wechselnde mesente

Nach Eintritt der Gefäße i
Dickdarm im Gebiete der Tänic
Submukosa, durchbrechen dann d

gesprochene Bilder leukozytärer Emigration, so daß man bereits von einer Gastroenteritis sero-purulenta sprechen kann (*Hübschmann*). Auch am Dickdarm können bei den sich etwas länger hinziehenden Fällen wirklich eitrige Katarrhe entstehen. Bei den schwer toxischen Formen wäre auch an die Giftbildung von Anaerobiern (z. B. den Gasödembazillen) zu denken (*Klose*).

c) **Enteritis catarrhalis toxica s. sero-haemorrhagica.** Ein klassisches Beispiel bietet die bei Arsenvergiftung auftretende Enteritis, die ganz an die Bilder der Cholera erinnern kann: Ödem, Desquamation, hochgradige Hyperämie mit Blutaustritten, Auswanderung von Rundzellen. Was unter der letzteren Angabe der Autoren zu verstehen ist, läßt sich schwer sagen. Als Ursache wird eine Ausscheidung des resorbierten Giftes in den Darm oder eine Sympathikusreizung angenommen. Toxische Darmentzündungen, welche aber mehr auf direkte Reizung der Darmschleimhaut zurückzuführen sind, werden durch verdorbene Nahrungsmittel hervorgerufen (s. allgemeinen Teil unter Botulismus).

An die katarrhalischen Erkrankungen schließen sich die **eitrigen Entzündungen** des Darmes an. Auch hier gibt es wieder verschiedene Formen. Erwähnt wurden schon die hämatogen entstehenden miliaren Abszeßbildungen in der Darmschleimhaut bei Pyämie (**Enteritis apostematosa**) (*Oberndorfer*). Ähnliche, aber nicht durch Eiterkokken bedingte, sondern bazilläre Infektionen (Bacillus pyocyaneus) mit nekrotisierenden Prozessen in der Schleimhaut des Magens und des Darmes sind von anderen Autoren beobachtet (*E. Fraenkel, Hart*). Diese Abszesse können in das Lumen durchbrechen und zu Geschwürsbildungen führen. Umgekehrt können sich an bereits bestehende Geschwüre, z. B. an karzinomatöse, aber auch an syphilitische oder traumatische (vor allem des Rektum) phlegmonöse Prozesse anschließen. Selten sind idiopathische, durch Streptokokken bedingte diffuse Phlegmonen des Dünndarmes (ganz selten auch am Dickdarm) beobachtet, welche durch sekundäre Peritonitis zum Tode führen (*Müller*). Wichtiger sind die durch Infektion vom Darmlumen aus zustande kommenden, fast stets zu Geschwürsbildungen führenden eitrigen Entzündungen. Diese treten vorwiegend in zwei Formen auf. Einmal entstehen, besonders im Dickdarm, aber auch im unteren Dünndarm hier nach eigenen Erfahrungen sogar häufiger, kleine lentikulare Geschwüre, die an frische tuberkulöse Veränderungen erinnern können (Fig. 550). Nach Angabe der Autoren sitzen sie meist an Stelle der Lymphknötchen und sollen sich aus abszedierenden *Lymph*knötchen entwickeln, so daß man die Affektion auch als Ent. follicularis s. nodularis apostematosa (*Kundrat*) bezeichnet und von Follikulärgeschwüren und Follikularabszessen gesprochen hat. Wie weit die Geschwürsbildungen wirklich an die Lymphknötchen gebunden sind, ob sie stets oder vorwiegend aus einer Verschwärung derselben hervorgehen, bedarf weiterer sorgfältiger Untersuchung. Es scheint, daß auch ganz unabhängige Geschwürsbildungen vorkommen. Diese **Enteritis purulenta erosiva** findet sich vor allem bei Säuglingen und Kindern. Sie ist im ganzen selten, jedenfalls viel seltener,

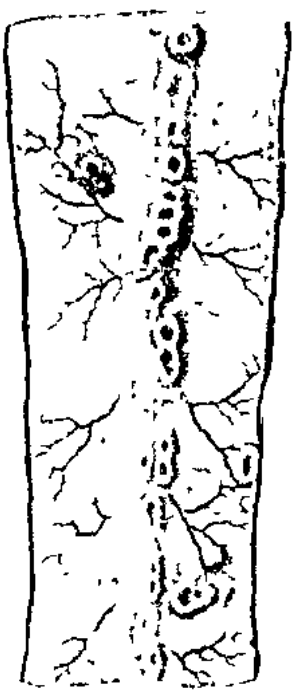

Fig. 550. Sogenannte follikuläre Enteritis

An der Grenze zwischen den beiden Muskelhäuten, der Ring- und Längsfaserschicht liegt der an Ganglien sehr reiche Auerbachsche Plexus, in der Submukosa der viel feinere Meißnersche Plexus des Sympathikus. Die großen Ganglienzellen des Auerbachschen Plexus sind oft mit entzündlich geschwollenen Endothelien oder gar krebsigen Wucherungen, sogar mit Amöben verwechselt worden, bedürfen daher besonderer Berücksichtigung (*Aslanaxy*). Der Auerbachsche Plexus ist die Quelle nervöser Bewegungsreize. Beeinflußt wird dieses nervöse Zentrum durch erregende Fasern, die vom Vagus oder von zerebrospinalen Fasern aus lumbalen und sakralen [illegible]
hemmende Fasern, die [illegible]
dem Ganglion coeliacum, [illegible]
(Lit. *Rost*)

Das elastische Gewebe ist besonders in den muskulösen Schichten der Darmwand reichlich entwickelt [illegible]

Zwis[illegible]
follic[illegible]
Aufb[illegible]
tret[illegible]
verei[illegible]
muc[illegible]
Haut sich nähernd, mit Papillarkörper und Talgdrüsen, ohne Muscularis mucosae, aber noch im Bereich des glatten Musc. sphincter internus gelegen Dann erst kommt die Zona cutanea der Aftergrube, ganz wie äußere Haut gebaut, nur mit schwächerer Verhornung, mit Schweißdrüsen und Haaren, in der Tiefe der quergestreifte Musc. sphincter ext. (*v. Szent-Györgyi*).

2. Leichenveränderungen.

Die Muskelstarre macht am Darm sehr schnell einer weitgehenden Erschlaffung Platz, so daß sich die Därme schlaff anfühlen Sehr häufig besteht eine mehr oder [illegible]

Mikroorganismen

3. Mißbildungen (Enterodysplasien).

(Lit. *Marchand*)

Die Länge des Darmes unterliegt schon physiologisch starken Schwankungen. [illegible] en besonders Länge [illegible] ationen fallen be- [illegible] von 25 cm Länge [illegible] en werden. Auch

Weiter sind hier angeborene Lageveränderungen zu nennen Am häufigsten findet sich die nicht genügende Überwanderung des Zökum nach rechts, so daß der Dickdarm in großer Ausdehnung an einem freien Mesokolon vorwiegend links gelagert bleibt (Mesenterium commune) oder doch ein größerer Teil des Colon ascendens nicht zur Verlötung gelangt (Coecum mobile) (Lit. *Ingebrigsen*). Selten sind angeborene, besonders linksseitige

der Stelle des Primärinfektes ausgehend durchsetzt eine dichte Leukozytenmasse alle Wandschichten bis zur Serosa, welche an dieser Stelle bereits Zeichen beginnender Exsudation erkennen läßt. *Es ist also Muskularis und Serosa in einem viel größeren Umfange ergriffen als die Mukosa.* Die Appendizitis breitet sich also viel schneller gegen die Tiefe und in den Gewebsspalten der Muskularis und Serosa aus, *als in der* Oberfläche oder innerhalb der Mukosa und Submukosa. Damit erklären sich auch alle folgenden Bilder.

Indem mehrere Primärinfekte entstehen oder die Entzündung in der Tiefe der Furche weiterkriecht und jedesmal entsprechende Wandabschnitte bis zur Serosa in Mitleidenschaft gezogen werden, entsteht das I. Stadium der Appendizitis, die Appendicitis non complicata s. simplex. Alle Wandschichten sind hochgradig verdickt, alle Buchten in oberflächliche Erosionen verwandelt, die Schleimhaut dazwischen noch ganz intakt, aber Submukosa, Muskularis und Serosa ganz durchtränkt von neutrophil und eosinophil gekörnten Leukozyten. Auch sammelt sich im Lumen allmählich ein eitriges Exsudat an. Auf *der Serosa* liegt eine feine, aus Leukozyten und Fibrin bestehende Membran. Die subserösen Lymphgefäße sind ganz mit Leukozyten vollgestopft. Doch pflegen Mikroorganismen auf der Höhe dieses Stadiums, d. h. nach 12 Stunden, in dieser Auflagerung zu fehlen. Es handelt sich, wie später noch zu besprechen sein wird, um eine vorwiegend toxische Peritonitis (Appendicitis phlegmonosa). Allmählich greifen freilich die von den Buchten ausgehenden Geschwürsbildungen etwas weiter um sich und begünstigen das Tieferdringen der Mikroorganismen, die auch bis zur Oberfläche vordringen können, ohne daß aber klinisch eine besondere Reizung des Peritoneums, an der größeren Spannung der Bauchdecken erkennbar, einzutreten braucht (App. phlegmonosa ulcerosa). Nach 24 Stunden pflegt dieses Bild ganz ausgesprochen zu sein (Fig. 552).

Fig. 551 Frischer Primärinfekt in einer Bucht der Appendix. 1

Entweder geht nun der Prozeß zurück und klingt auffallend schnell *ab oder er tritt in das zweite geführchtete Stadium* der Komplikationen

Ecstrophia vesicae um eine Verschiebung der Kloakenmembran nach vorn oder auch nur um eine Verkürzung handelt (*Tourneux, Keibel, Enderlen*), so daß im analen Abschnitt der Kloake das Mesoderm sich ungestört entwickeln kann, ist noch nicht sichergestellt, aber wahrscheinlich gemacht. Jedenfalls fallen alle diese Hemmungsbildungen in eine sehr frühe Zeit der Entwicklung. An Stelle des Anus findet sich nur eine seichte Grube. Der Sphinkter ist meist entwickelt (Lit. über Urogenitalmuskulatur *Kalischer*). Fehlt der Anus, so können doch noch Ausgänge für den Inhalt des Rektums bestehen. Dasselbe kann, was das häufigste ist, durch den erwähnten persistierenden Kloakengang mit dem Sinus urogenitalis kommunizieren (Atresia ani sino-urogenitalis). Da derselbe beim Manne der Pars nuda der Harnröhre, beim Weibe dem Vestibulum entspricht, so spricht man auch von einer Atresia ani urethralis bzw. vestibularis Sehr viel seltener sind Verschmelzungen und Einbrüche in die Genitalstränge (Vagina, Uterus) (Atresia ani vaginalis, uterina) oder Defekte im Septum urorectale und Kommunikation mit der Blase (Atresia ani vesicularis). Auf Störungen der Kloakenmembranbildung und des Septum urorectale ist die Ausmündung des Rektums am vorderen Ende des Perineum, Skrotum oder an der Wurzel des Penis oder an der Spitze desselben (Atresia ani perinealis, scrotalis, suburethralis) zurückzuführen (*Sternberg*). Hier ist einmal die Kloakenmembran nicht weit genug nach hinten entwickelt, andererseits das Septum uro-rectale zu weit nach vorne verschoben, so daß es auf den allein zur Entwicklung gelangten urogenitalen Abschnitt des Kloakenseptums stößt und so dem Rektum zu einem Ausweg in diesen vorderen Abschnitt des Septum verhilft. Reduktion des rektalen Epithelstranges oder abnorme Verschiebung des Septum uro-rectale nach hinten führt zum Defekt des Rektum selbst Der Darm endigt höher oben blind (Atresia recti). Fehlt auch die Analgrube, so liegt eine Atresia ani et recti vor (Fig. 547). Diese Mißbildung kann mit Defekt der Kloake überhaupt, d. h. mit Fehlen der Blase und des Sinus urogenitalis, mit Anomalien der Nabelgefäßbildung (unpaare oberhalb der Teilungsstelle entspringende Art. umbilicalis) usw. verbunden sein (*Raubitschek*).

Endlich sind die angeborenen Divertikelbildungen zu erwähnen. Die häufigste Form steht in Beziehung zum Ductus omphalo-mesaraicus, der sich bei Embryonen von 5—7 mm Körperlänge vollständig zurückgebildet haben soll, und stellt den nicht genügend zurückgebildeten proximalen Abschnitt desselben dar. Dieses Meckelsche Divertikel sitzt beim Erwachsenen durchschnittlich 1 m oberhalb der Klappe. Länge und Weite wechselt sehr, von Fingerkuppengröße bis zu Dickdarmdicke und stattlicher Länge. Das Divertikel kann gegen das Mesenterium zurückgebogen sein und ein eigenes Mesenteriolum besitzen, in welchem d[illegible]
ist Schwund des Mesenteriolum mit Persiste[illegible]
kleidung besteht meist aus Dünndarmschlein[illegible]
Kuppe des Divertikel oder in den durch Abschnürung hervorgerufenen Zysten in andere Formationen (Magen-, Dickdarmschleimhaut, Flimmerepithel, drüsige Wuche[illegible]
Entode[illegible]
Auch [illegible]
mesaraicus am Nabel, so entsteht die Dottergangfistel. Der Strang kann auch obliterieren und nur am Nabel erhalten bleiben. Dann wuchern die Schleimhautepithelien leicht und bilden Geschwülste (Nabeladenome, Kritik und Lit. *Waegeler, Lindau*). Auch kann der Darm durch die Fistel evertiert werden (Prolaps) (Lit. *Ophuls, Kermauner*).

Diese Komplikationen würden nun eigentlich regelmäßig zur *schweren ausgedehnten Peritonitis führen*, wenn nicht durch die schon im unkomplizierten Stadium einsetzende Fibrinausscheidung auf der Serosa eine schützende Verklebung des Wurmfortsatzes mit der Nachbarschaft zustande gekommen wäre, so daß sich entweder gar keine weiteren *Folgen oder nur eine umschriebene Eiterung*, ein periappendizitischer Abszeß entwickelt.

Ehe die weiteren Folgen der Appendizitis besprochen werden, müssen die topographischen Verhältnisse, die wieder auf die Pathogenese [illegible]

Schwellung betrifft nun relativ selten den ganzen Wurmfortsatz, sondern ist in der Regel auf die distalen, und zwar auf die physiologischen Abbiegungen beschränkt, hört an den Umbiegungsstellen oft mit scharfen Grenzen auf. Die lebhaft gerötete Serosa ist über den geschwollenen Abschnitten mit mehr oder weniger dichten Fibrinschleiern belegt. In der Umgebung befindet sich in den frühesten Stadien ein schwach getrübtes seröses Exsudat, welches aber, was besonders wichtig, nicht infektiös zu sein braucht, sondern erst in den vorgeschrittenen Stadien besonders *bei eintretender Komplikation* [illegible] *Fallen* tritt auch am Wurmfortsatz eine [illegible] distale, von der Entzündung ergriffene Drittel, selten die übrigen oder der ganze Wurmfortsatz, werden durch Exsudatmassen, die sich im Lumen anhäufen und meist einen hämorrhagisch eitrigen Charakter zeigen, kolbig oder gar kugelig aufgetrieben, der eitrig-fibrinöse Belag an der Serosa nimmt zu, wo er fehlt, läßt sich oft eine schmutzige Färbung der Wand, eine beginnende Nekrose nachweisen. Oder das ganze distale Ende des Wurmfortsatzes wird gangränös, sieht brandig aus, die morschen Wandungen reißen beim Anfassen ein, falls nicht schon vorher eine spontane Perforation eingetreten ist. Auch ohne Zutritt von Gangrän kann eine Perforation auftreten, meist an der mesenteriolumfreien Seite, so daß der Wurmfortsatz wie eingekerbt aussieht. Das Mesenteriolum ist hämorrhagisch-eitrig *infiltriert*, gelegentlich an der Nekrose *mitbeteiligt*, dann ganz matsch anzufühlen, zundrig. Schneidet man solche Wurmfortsätze auf, so bietet sich meist ein sehr prägnantes Bild dar. Die proximalen Abschnitte bis zur äußerlich sichtbaren Abbiegungsstelle zeigen eine fast unveränderte Schleimhaut, nur hier und da ist die Schleimhaut von kleinen Blutungen durchsetzt. Ganz scharf setzt sich dann der veränderte distale Abschnitt ab. Die Schleimhaut ist in ein unregelmäßig gefeldertes, mit blutig-eitrigen Massen bedecktes Geschwür verwandelt, die Wandungen sind meist stark hämorrhagisch gefleckt, vielfach wie infarziert, hier und da zeigt sich auch die fahle Färbung der *Nekrose* oder die schmutzige Färbung der Gangrän.

Alle diese Bilder können sich im Verlauf eines ersten akuten appendizitischen Anfalls einstellen, besonders bei jugendlichen Personen, so daß hier die *Ätiologie und Pathogenese der Appendizitis* am besten studiert werden kann (Lit. *v. Brunn*).

Da ist zunächst hervorzuheben, daß Fremdkörper, Steinbildungen, Parasiten, denen man früher die Hauptschuld am Zustandekommen des appendi-

Rede sein soll. Auch am Wurmfortsatz sind, allerdings nur bei auch sonst mißbildeten Früchten, Schleimhautdivertikel beobachtet (Lit. *Sturm*).

Verdoppelungen des Darmrohres sowohl des Dünn- wie Dickdarmes, auch des Wurmfortsatzes allein kommen vor. In der Regel sind noch Mißbildungen anderer Organe oder gröbere Spaltbildungen der Bauchdecken usw. vorhanden (*Moller*, *Lawen*). Sollte das ganze Kolon aus der Kloake entstehen, so wären Fälle von Verdoppelung des Wurmfortsatzes bei gleichzeitiger Dickdarmblasenfistel besser zu verstehen (*v. Berenberg-Goßler*). Über die wahrscheinlich auf angeborenen Anomalien beruhende Hirschsprungsche Krankheit s spater.

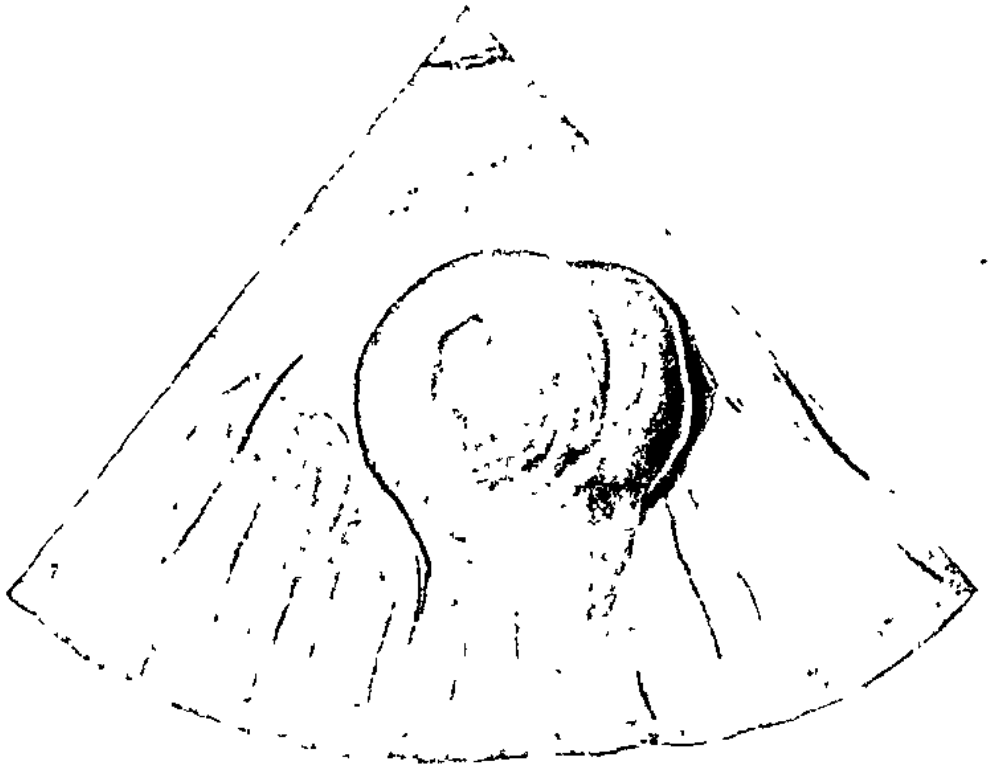

Fig 548 Intramesenteriales Divertikel des Dünndarmes.

4. Ernährungsstörungen (Enterodystrophien).

Die Atrophie der Darmschleimhaut hat früher besonders in der Pädiatrie eine große Rolle gespielt. Seitdem Heubner nachgewiesen, daß es sich dabei um einfache postmortale Dehnungsvorgänge handelt, ist die Atrophie in den Hintergrund getreten. Auch über die senile Atrophie wissen wir so gut wie nichts. Es fehlt meist an einwandfreiem Material. Allgemeine Erweiterung des Darmrohres tritt, ähnlich wie am Gefäßsystem, im höheren Alter auf und gibt zu stärkeren Ektasien bestimmter Abschnitte, besonders des Dickdarmes, Veranlassung (*Verse*) (Fig. 549).

Atrophische Zustände der Muskulatur, wie sie durch exakte Messungen festgestellt werden können (*Hoet*), finden sich vor allem im distalen Abschnitt des Kolon und werden für die chronischen Obstipationen verantwortlich gemacht. Über ihre Ursache (vorausgegangene Spasmen mit nachfolgender Atonie, toxische Schädigung des Gangliensystems, entzündliche Prozesse?) ist nichts Sicheres bekannt. Diese Atrophie hat eine Hypertrophie des überfüllten proximalen Abschnittes des Kolons, besonders des Zökums zur Folge.

Sichere Beweise sind dafür nicht erbracht. Jedenfalls bilden solche Fälle nur Ausnahmen und verlaufen unter dem Bilde der embolischen miliaren Abszesse, nicht der diffusen phlegmonösen Appendizitis. Auf experimentellem Wege ist bisher eine hämatogene Erzeugung appendizitischer Veränderungen nicht gelungen (*Ghon* und *Namba*).

Die Sekretstockung und die Ansiedlung der Mikroorganismen wird natürlich begünstigt, wenn irgendwelche Fremdkörper, besonders Kotsteine, das Lumen verlegen. Während man früher den Kotsteinen eine usurierende Wirkung auf die Schleimhaut zuschrieb, wissen wir jetzt, daß das spontan so gut wie niemals geschieht. Im Gegenteil läßt sich nachweisen, daß die Schleimhaut dort, wo der Stein sie ausspannt und glattet, sehr selten primär entzündet wird, da die für die Ansiedlung der Bakterien wichtigen Buchten verstrichen sind. *Vielmehr lokalisiert sich die Entzündung stets hinter dem* Kotstein, später auch an seinem proximalen Pole, weil auch dort Sekretanhäufung besteht. Der Steinverschluß beeinflußt aber den Gang der Entzündung sehr wesentlich, insofern dieselbe wegen der Unmöglichkeit der Exsudatentleerung und der Selbstreinigung viel heftiger zu verlaufen pflegt und leicht zu Nekrosen und Gangrän führt. Diese Nekrosen treten am häufigsten dicht hinter oder vor dem Stein ein, seltener wird die ganze vom Stein okkupierte Wurmfortsatzpartie in toto nekrotisch infolge der mesenteritischen Zirkulationsstörungen. Die Folge ist, daß die Wand sehr leicht im Gebiet des Steines, d. h. vor oder hinter demselben, perforiert und der Stein sekundär in die Öffnung hereintritt, was den Anschein erweckt, als hätte der Stein selbst die Perforation durch Usur bedingt. Der dann leicht folgende Übertritt des sehr bakterienreichen Steinmaterials in die Bauchhöhle wird ebenfalls den Entzündungsprozeß in derselben ungünstig beeinflussen, um so mehr, als auch die Entzündung schneller verläuft und die sonst, man möchte sagen von der Natur vorgeschobenen Schutzmaßregeln, nämlich die fibrinösen Verklebungen mit der Nachbarschaft, nicht genügend zur Ausbildung gelangen konnten.

Insofern spielt der Stein auch heute noch in der Appendizitisfrage eine bedeutende Rolle. Mit Recht erhebt sich daher die Frage, wie diese Kotsteine entstehen. Zunächst ist nachgewiesen, daß sie vorwiegend aus geschichteten Schleimmassen und großen Bakterienmengen, weniger aus wirklichen Kotmassen aufgebaut sind. Also wird die Retention von Kot in den abgeknickten Teilen der Appendix keine so große Rolle spielen. Vielmehr hat sich aus den histologischen Untersuchungen wahrscheinlich machen lassen, daß die Kotsteine sekundäre an die akuten Anfälle sich anschließende Bildungen sind, indem der bei der Entzündung lebhaft produzierte Schleim auch infolge der entzündlichen Schwellung und der Regenerationsvorgänge leichter liegen bleibt, sich eindickt und in seltenen Fällen durch Aufnahme von Kalksalzen wirklich versteinern kann. Auch multiple kugelförmige Steinchenbildungen aus eingedicktem Sekret sind beobachtet. Oft tauschen die Kotsteine Fruchtkerne vor, und so entstand die irrtümliche Anschauung, daß Kirschkerne eine Rolle bei der akuten Appendizitis spielten. In Wirklichkeit dringen solche große Steine gar nicht oder selten in die Appendix ein. Nur Beerenkerne finden sich wirklich häufiger, rufen aber so gut wie niemals Appendizitis hervor. Noch seltener sind andere Fremdkörper, wie Schrotkörner, Haarborsten, Nadeln. Daß diese in Ausnahmefällen auch einmal eine Appendizitis hervorrufen können durch Sekretstockung, durch Schleimhautanspießung, ist selbstverständlich. Praktisch spielen sie in der Appendizitisfrage gar keine Rolle. Noch weniger begründet ist die Beschuldigung von Emaillesplittern, einseitiger Pflanzennahrung, der Würmer, wie der Oxyuren, Trichozephalen usw. Noch niemals

finden sich auch ganz feinkörnig pigmentierte langgestreckte Zellen, die wie Chromatophoren aussehen. Die Schwarzfarbung ist nur eine kadaveröse Erscheinung, jedenfalls keine anthrakotische, denn sie verschwindet bei Salzsaurezusatz. Die Eisenreaktion fallt bei allen verschieden lokalisierten Pigmenten gelegentlich positiv aus und beweist, daß es sich um hämatogene Pigmentierungen handelt. Die Frage bleibt aber offen, wie sie entstehen. Sie werden zum Teil auf entzündliche katarrhalische Prozesse, die mit Blutung einhergehen, zuruckgeführt Doch muß auch an die Möglichkeit hämolytischer Pigmentbildumg im Anschluß an Blutschädigungen, ähnlich wie in der Milz, gedacht werden (*M. B. Schmidt*).

Eine dritte Gruppe spielen die Resorptionspigmentierungen. Wenn auch für die Annahme der Gallenresorptionspigmentierung bis jetzt kein Beweis erbracht worden ist, so muß doch die eigenartige melanotische Fleckung des Dickdarmes auf Resorption eines aus den Eiweißabbauprodukten unter dem Einfluß einer Tyrosinase gebildeten Melanins zurückgeführt werden (*Pick, Henschen*).

Auch an den sogenannten Kalkmetastasen (s. allgemeiner Teil) kann der Darm beteiligt sein. Wenigstens fand man bei experimenteller Kalkuberladung der Tiere Ablagerung von Kalkkörnchen in der Muskulatur des Darmes, sparlich auch im Retikulum der Lymphknötchen (*Katase*).

Das Ulcus pepticum findet sich relativ haufig am Anfangsteil des Duodenum. Nach eigener Erfahrung sind prominierende Stellen, wie stärker vorspringende Abschnitte des Pankreaskopfes fur die Lokalisation wichtig. Druck, z. B. seitens der steingefullten Gallenblase, wirkt begünstigend auf die Entstehung. Die Einklemmung zwischen Wirbelsaule, Leber und Pankreas hat eine bis jetzt nicht genügend geklärte Bedeutung. Schon bald nach der Geburt können Geschwürsbildungen am Duodenum beobachtet werden, die dann zu tödlicher Melaena Veranlassung geben (*Hart*). Ob Zirkulationsstörungen eine große Rolle spielen, ist noch unbekannt, wenigstens ist nichts Sicheres bewiesen. Der Einfluß des Magensaftes ist unbestreitbar, da die Geschwüre sich nur dort finden, wohin derselbe in relativ wirksamem Zustande gelangen kann (*Moynihan, Gruber, Nauwerck, Stromeyer, Reiß*). Das von einzelnen Autoren betonte Überwiegen des männlichen Geschlechts trifft für andere Statistiken nicht zu oder dreht sich sogar um. Auch uber die Häufigkeit des Ulcus duodeni im Verhältnis zum Ulcus ventriculi gehen die Angaben stark auseinander. Nach der Hamburg-Eppendorfer und nach der Münchener Statistik (*Mohr*) betragt das Verhältnis etwa 1 : 2.

Kommt es im Darm zu Stenosen, z. B. bei karzinomatösen Strikturen des Rektums, so kann sich der Kot oberhalb der Striktur eindicken und schließlich steinhart werden. Es entwickeln sich dann unter dem anamisierenden Druck der Kotsteine, sowie unter Mitbeteiligung der Darmbakterien tiefgreifende, gelegentlich perforierende Darmgeschwüre (sogenannte Sterkoralgeschwüre). Tritt die Erweiterung relativ schnell ein, so kann es zu sogenannten Dehnungsgeschwüren kommen. Diese werden zum Teil auf wirkliche Einrisse der Schleimhaut, zum Teil auf umschriebene Zirkulationsstörungen zurückgeführt.

Über die Nekrose der Darmwandungen, wie sie bei Infektionskrankheiten (Typhus), Zirkulationsstörungen (Embolie und Thrombosen der Mesenterialgefäße), Ileus, Inkarzerationen usw. auftreten, s. bei den betreffenden Kapiteln.

Sehr selten ist das intravital auftretende, auf Infektionen mit gasbildenden Bazillen zurückzuführende Emphysem der Darmschleimhaut (Pneumatosis cystoides) zu beobachten (*Dieterich, Hitschmann* und *Lindenthal*).

die Vernarbung der Wundflächen, welche den Buchten entsprechen, zu einer Stenosierung des Lumens (Fig. 551), war aber die Schleimhaut ganz zerstört, so erfolgt die Obliteration. Man hat früher geglaubt, in der Obliteration einen senil-atrophischen Rückbildungsprozeß sehen zu müssen. Wenn auch das Vorkommen einer solchen, im hohen Alter einsetzenden Involution nicht ganz geleugnet werden soll, so spielt diese nicht sicher bewiesene senile Obliteration für die früheren Jahrzehnte, wo die Obliteration auch schon ungemein häufig gefunden wird, keine Rolle. Dazu kommt, daß man allerlei andere Zeichen der Entzündung, wie Pigmentbildung, Muskelwanddefekte vorfindet und vor allem feststellen kann, daß die obliterierten Partien gerade mit den akut entzündlich veränderten in ihren topographischen Beziehungen zu Knickungen usw.

Fig. 551. Vernarbte Appendizitis. Zwei einander gegenüberliegende Schleimhautnarben. Der oberen entspricht eine Muskelwandnarbe.

völlig übereinstimmen. Am häufigsten erkranken das 2. und 3. Jahrzehnt an Appendizitis.

Neben Stenose und Obliteration sind dann noch Muskelwanddefekte als Folgen intramuraler Abszesse oder früherer *Perforationen*, ferner totale Unterbrechungen der Kontinuität, schließlich spurloses Verschwinden des distalen Abschnittes, selten des ganzen Wurmfortsatzes zu nennen. War es bereits zur Entwicklung eines *periappendizitischen* Abszesses gekommen, so wird derselbe durch stärkere Bindegewebswucherung abgekapselt. Noch lange läßt sich bei späterer Exstirpation die Kommunikation der *Abszeßhöhle mit der Perforationsstelle* des Wurmfortsatzes nachweisen, und in den Kotabszessen finden sich die Corpora delicti, die Kotsteine. Gerade solche Abszesse werden sehr schwer resorbiert, und auch nach dieser Richtung bedeutet der Kotstein

abszesse handelt, die natürlich in erster Linie dem kleinen Becken zustreben, im Douglas sich gegen die Vagina vorwölben, in die Vagina oder das Rektum oder die Blase durchbrechen können.

Kommt am Wurmfortsatz selbst der entzündliche Prozeß schließlich zur Ruhe, und findet keine Neuinfektion statt, so können sich doch noch langsame Veränderungen vollziehen. War ein stärkeres Exsudat im distalen Drittel durch proximale Stenosierung oder Atresie vollständig abgeschlossen (Empyem des Wurmfortsatzes) (Fig. 555), so kann sich durch allmähliche Verwandlung des Inhaltes ein Hydrops daraus entwickeln. Der Inhalt ist gelegentlich ein mehr zähschleimiger, der unter besonderen Bedingungen zu kugelförmigen Gebilden geformt und zerlegt werden kann (Myxoglobulose, *v. Hansemann, Sturm*) In anderen Fällen führen die Schwächungen der Muskelwand an Stelle der Muskelwandnarbe zu sekundären Ausstulpungen (entzündliche Divertikel), meist dem Mesenterialansatz gegenüber. Bestand eine vollständige Perforation und bleibt eine schleimhautumsäumte Öffnung bestehen (Ektropium), so werden sich die Schleimmassen des Wurmfortsatzes in die Umgebung und das übrige Peritoneum ergießen und dort zu einer Organisation Veranlassung geben (*Pseudomyxoma ex appendicitide*).

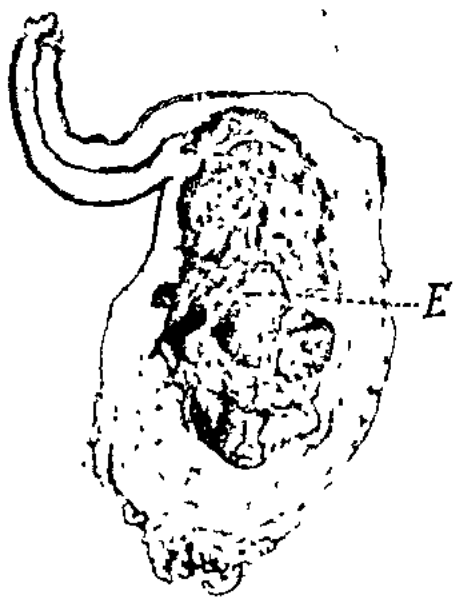

Fig. 555. Empyem des Wurmfortsatzes.

der Darm-
vorgerufen
stark gegen
in Bazillen
ubmukosa,
entrum be-
ell zu einer
vollen und

orrhagisch-

diphtherischer Prozesse

An d' sich die pseudomembranös-
ulzerösen omembranacea) an. Sie sind
äußerst bu . Dabei spielen Intensität, Dauer
und Lokalisation des Entzündungsprozesses eine große Rolle. Im wesentlichen liegt all den wechselnden Erscheinungen der gleiche Vorgang zugrunde. Ein typisches Beispiel ist die

Dysenteria epidemica (Ruhr).

(Lit. *Raubitschek*, Klin. *Jochmann*)

Die Dysenterieepidemien dieses Krieges haben genug Gelegenheit zum erneuten Studium der Ätiologie und Pathogenese dieser Krankheitsprozesse gegeben. Unter epidemischer Dysenterie sollen hier die infektiösen, durch die verschiedenen Ruhrbazillen hervorgerufenen Darmerkrankungen verstanden sein. Die Dysenterie bevorzugt den Dickdarm und den unteren Dünndarm, greift selten noch höher hinauf. Es gibt

Darmabschnitte umgebenden lockeren Bindegewebe werden als Periproktitis, Perityphlitis bezeichnet.

Die einfachste Form stellt der **Darmkatarrh** dar, von dem wieder verschiedene Formen unterschieden werden, je nach der Art des Sekretes oder der Oberflächenveränderung. Leider sind die Kenntnisse über die feineren Veränderungen dieser katarrhalischen Prozesse noch sehr geringe, da die postmortalen Veränderungen das Bild stark trüben. Daher sind auch die Schilderungen des makroskopischen Aussehens bei vielen Autoren weniger aus eigener Erfahrung gewonnen, als vielmehr aus den klinischen Bildern und den Befunden an anderen sichtbaren Schleimhäuten erschlossen.

a) Wir müßten annehmen, daß die Schleimhaut beim einfachen akuten Katarrh lebhaft gerötet, auch geschwollen ist (Enteritis catarrhalis). Aber gerade bei Sektionen von Säuglingen mit starkem Durchfall tritt dieses Bild gar nicht besonders hervor. Die Schwellung fehlt oft ganz, die Schleimhaut ist mehr blaß wie rot. Von Trübung könnte man schon eher sprechen, wenn man nicht wüßte, daß die verschiedenen Stadien der Chylusresorption die Durchsichtigkeit der Schleimhaut stark beeinflussen (s. normale Histologie). Aber davon abgesehen wird die Beurteilung gestört durch die der Schleimhaut aufliegenden Massen, die zunächst aus dem je nach der Höhe des untersuchten Darmabschnittes an Aussehen, Konsistenz und Farbe sehr wechselnden Kot, dann aber auch aus den Ablagerungen aus der Schleimhaut selbst bestehen. Über die Natur dieser Ablagerungen ist aber, falls sie nicht aus zäherem Schleim bestehen, sehr schwer ohne Mikroskop etwas auszusagen. In der *Regel besteht der abstreichbare Brei aus nichts anderem als aus* Epithelien und ist im wesentlichen der Effekt postmortaler Vorgänge. Spritzt man aber zur Konservierung der Verhältnisse sofort nach dem Tode Formol in den Darm, so erlaubt die Härtung kein Urteil mehr über das makroskopische Aussehen, Färbung usw.

Eine der einfachsten katarrhalischen Erkrankungen ist die **Colitis mucinosa** (Colica mucosa), bei welcher es zur Bildung netzförmig angeordneter zäher oft fadenartig gedrehter, der Schleimhaut fest aufliegender Schleimmassen kommt. Man findet die abnorme Schleimproduktion bei gleichzeitiger Umwandlung fast aller Deckepithelien in Schleimzellen hauptsächlich in längere Zeit leer arbeitenden Därmen (bei Hungerzuständen, in ausgeschalteten Darmschlingen) oder oberhalb von Stenosen, bei chronischen Obstipationszuständen (*Marchand*), wo die vermehrte Schleimabsonderung mehr einen Anpassungszustand darstellt. In anderen Fällen sollen nervöse Spasmen an der Erkrankung beteiligt sein. Dann wäre der Zustand besser als **Colopathia mucinosa** zu bezeichnen.

In anderen Fällen treten deutliche Veränderungen hervor. Sie bestehen vorwiegend in fleckförmigen Rötungen, die sich gern in der Umgebung der Lymphknötchen, zumal des Dickdarms, lokalisieren. Ob einfache *Hyperämien oder schon wirkliche Blutungen vorliegen, ist mit* bloßem Auge schwer zu unterscheiden. Die Lymphknötchen heben sich dadurch besonders scharf ab, werden von vielen Autoren auch als geschwollene bezeichnet, so daß man dieser Form den Namen **Enteritis follicularis** s. **nodularis** gegeben hat. Besonders bei den Säuglingsdarmkatarrhen hat diese Form bisher eine große Rolle gespielt. Nun ist aber der Beweis, daß die angebliche Schwellung der Lymphknötchen erst unter dem Einfluß der Entzündung zustande gekommen sei, sehr

die steifen, verdickten Wandungen des erkrankten Darmes sieht man vielfach die rote Grenzzone zwischen den verschorften und den noch erhaltenen Wandschichten. Diese können bis zur Serosa hin von Blutungen *schwarzrot gefleckt sein. Je stärker die Blutungen entwickelt* sind, um so dunkler wird auch die äußerliche Färbung des Dickdarmes.

Endlich gibt es Formen, bei denen die Verschorfungen ungemein tief reichen, bis an die Grenze der Muskularis oder durch diese hindurch bis zur Serosa gehen. Meist pflegt ein jauchiger Zerfall der abgestorbenen Darmwandungen diese schwerste Form der Dysenterie (Col. dys. gangraenosa) zu begleiten.

Mikroskopisch sieht man bei der vorwiegend eitrigen Form auf der Kuppe der Falten kleine pilz- oder hutförmige Auflagerungen, welche streckenweise untereinander verkleben können. Das Epithel fehlt an den Anheftungsstellen der



Fig 557. Oxydasefärbung Ruhr. Ganz frische, fibrinöse eitrige Auflagerung der Dickdarmschleimhaut bei Zerstörung des Oberflächenepithels.

[illegible] Schleim Fibrin und Eiter- [illegible] in Leuko- [illegible] *legenthich* [illegible] edehntem [illegible] bei der [illegible] eichlichen [illegible] Oxydase- *Gehalt der Auflagerungen an Leukozyten, wie es besonders* [illegible] *aber die Aus-* präparat zeigt Im Gegensatz zum einfachen [illegible] wanderung nicht durch die Drüsen oder die [illegible] dern gerade an den anscheinend sehr schnell [illegible] Substanzverlusten der Oberfläche. Die Submukosa beteiligt [illegible] mäßigen serös-leukozytären Exsudation an der defensiven Reaktion, während die Muskularis so gut wie gar keine Veränderung aufweist.

Umgekehrt zeigt die nekrotisierende Form eine die obere Mukosaschicht selbst ergreifende Nekrose (Fig. 558), der gegenüber die Auflagerungen sehr zurücktreten können, wenn auch das abgestorbene Gewebe als Zeichen einer vorausgegangenen entzündlich-exsudativen Reizung meist reich von Leukozyten

vorübergehenden Darmstörungen Erwachsener erklärte (ältere Wiener Schule), trat unter dem Einfluß der bakteriologischen Ära das Bestreben hervor, in den bakteriellen Zersetzungen der Nahrungsmittel und in der bakteriellen Infektion des Darmes den Ausgangspunkt der Erkrankung zu suchen. Neuerdings hat man sich aber überzeugt, daß die Fragen durch eine einseitige bakteriologische Betrachtung ebensowenig gelöst werden können, wie durch eine einseitig anatomische. Vielmehr geben hier die physikalisch-chemischen Untersuchungen über die Folgen allzu großer oder einseitiger Belastung der Verdauungsorgane erst die richtige Aufklärung und bestätigen die alte Anschauung, daß die bei fehlerhafter oder ungenügender Spaltung der Nahrungsmittel eintretenden Produkte als Peristaltik beschleunigend, die Schleimhauttransudation anregend und schließlich auch auf die Arbeit der großen Stoffwechseldrüsen deletär wirkend, die Grundlage des Ganzen oft tödlich verlaufenden Prozesses darstellen. Die stärkere serose, zum Teil auch muzinöse Ausscheidung ist die Folge der durch abnorme Anhäufung freier Fettsäuren und sonstiger Zwischenprodukte auf die Schleimhaut ausgeübten Reize. Nach Abklingen der akuten Erscheinungen können dauernde Störungen in der Nahrungsverwertung zurückbleiben, die schließlich zu einer immer stärker werdenden Atrophie des ganzen Säuglings führen, der am inneren Hunger zugrunde geht (Pädatrophie). Auch ohne daß akute Darmstörungen aufgetreten sind, kann ein langsam einsetzender, auf unzureichender Verarbeitung der Nahrung beruhender Körperschwund einsetzen. Über die Beziehungen von Pädatrophie zu anderen Darmveränderungen s. weiter unten bei chronischen Entzündungen.

b) **Enteritis catarrhalis infectiosa s. sero-desquamativa.** Das charakteristische Beispiel dieser Art bietet der Darm bei der **Cholera asiatica** dar (*Fahr*). (Genau [illegible] Teil.) Der Darmüberzug zeigt be[illegible] welche durch Eindickung des n[illegible] Die Serosa des Dünndarmes und [illegible] pflegen eine zarte Rotfärbung und oft einen fast hauchartigen weißlichen Belag aufzuweisen (*Störk*). Wie weit derselbe mit einer Desquamation und Wucherung der Serosaepithelien in Zusammenhang gebracht werden [illegible] ers des [illegible] matös, [illegible] mehlsuppenartige, gelegentlich durch gallige Beimischungen bräunlich gefärbte Flüssigkeit, in welcher zahlreiche Fetzen abgestoßenen Epithels schwimmen, die auch schon intra vitam im Stuhl zu finden sind (reiswasserähnliche Stühle). Seltener sind Teile des Dickdarmes mitbefallen. Mit der Schleimhautrötung ist meist eine vermehrte Schleimbildung und die Neigung zur Blutung verbunden. Die Choleraspirillen wandern in die Lieberkühnschen Krypten ein, dringen jedoch nicht in die Gewebe vor, die außer Hyperämie und Ödem nichts Besonderes darbieten, falls nicht komplizierende dysenterische Prozesse hinzutreten.

Der Cholera asiatica anatomisch nahe verwandt ist die **Cholera nostras**; der besonders in der Sommerszeit bei Erwachsenen und Kindern leicht auftretende **infektiöse Magendarmkatarrh.** Als Erreger dieser Katarrhe kommen, soweit es sich nicht um einfache Dyspepsie handelt, die verschiedensten Erreger, besonders aber Streptokokken (Streptococcus lacticus) [v. *Wiesner*] und Paratyphusbazillen in Betracht. Histologisch finden sich beim Paratyphus besonders deutlich am Magen neben den Zeichen seröser Durchtränkung und verstärkter Desquamation auch aus-

[illegible] im ersteren Falle entstehen durch einen [illegible] mehr oberflächliche, im letzteren Fall [illegible] vertiefte, die für Ruhr besonders charakteristische [illegible] der Schleimhaut entstehen sehr unregelmäßige

Fig. [illegible] [illegible]

Fig. [illegible] Chronische Dysenterie. Von der zerstörten [illegible] Rest erhalten (m). Die Geschwürsbildung geht bis [illegible] Venen

als man nach den gewöhnlichen Darstellungen erwarten sollte. Mikroskopisch reichen die Defekte bis zur Mukosa, seltener darüber hinaus. Die eitrige Infiltration kann sehr gering, der Bakteriengehalt des Grundes sehr spärlich sein. Albrecht konnte in einem Falle den Bazillus der Pseudotuberkulose züchten. Die Entstehung dieser Geschwüre ist oft schwer zu verfolgen, so daß die Pathogenese dunkel bleibt. Jedenfalls stellt diese Enteritis im Gegensatz zur Enteritis catarrhalis dyspeptica eine infektiose Form der Säuglingsdarmerkrankung dar. Bei der Ruhr können sich ebenfalls eigenartige, hier von den Follikeln des Dickdarms ausgehende umschriebene Geschwürsbildungen entwickeln (Ent. foll. apostematosa), auf die unten genauer eingegangen wird. In anderen Fällen kommt es zu tieferer Geschwürsbildung mit stärkeren Eiterungen in den Wandschichten des Darmes (Enteritis phlegmonosa ulcerosa). Es kann dabei das Peritoneum mitbeteiligt werden und eine diffuse Peritonitis sich anschließen. Eine klassische Form dieser Enteritis ist die

Appendizitis.

(Lit. *Kelly* und *Hardon*, *Aschoff*, *Sprengel*, *v. Braun*, *Oberndorfer*, *Winkler*.)

Die Appendix stellt einen durchschnittlich 6—7 cm langen und 5—6 mm dicken, in s[illegible]
logischen Bi[illegible]
sein können.

[illegible] Wurmfortsatztonsille)
Während beim Neugeborenen [illegible] schwach entwickelt ist, nimmt er [illegible] er Wurmfortsatz kontrahiert und [illegible] ehr charakteristische Furchenbildi[illegible] der Entzündungsprozesse von wesentlicher Bedeutung ist.

Man unterscheidet be[illegible]
(App. acuta), den sogenan[illegible]
tricans), welche die Grun[illegible]
der Autoren (Appendicopa[illegible]
stadium (Cicatrices ex appendicitide).

Der akute Anfall zeigt gewöhnlich folgenden Verlauf: Als früheste [illegible] Stunden nach Beginn der klinischen Sym- [illegible] umschriebenem Druckschmerz, Erbrechen, [illegible] en) der sogenannte Primärinfekt nachweisen. Makroskopisch kann, von einer feinen Injektion der Serosa abgesehen, der Wurmfortsatz noch ganz normal aussehen, zeigt auch nach Eröffnung des Lumens gar nichts Besonderes. Erst das Mikroskop deckt, wenn der Wurmfortsatz sorgfältig genug untersucht wird, die Quelle des Leidens auf. Es handelt sich um einen ganz geringen Epitheldefekt in einer der erwähnten Buchten (Fig. 551). An Stelle des Epithels sitzt ein aus Leukozyten und Fibrin gebildeter kleiner Pfropf der Schleimhaut auf. Im schroffen Gegensatz zu diesen geringen [illegible]
stehen, und das ist charakteristisch für d[illegible]
schweren Entzündungserscheinungen in der [illegible]

Andere Autoren glauben, daß die Zysten erst durch sekundäre Überhäutung dysenterischer Geschwüre zustande kommen (*Beitzke*). Gegen letztere Annahme sprechen die gesetzmäßigen Beziehungen der Zysten zu wohlerhaltenen Follikeln. Sehr wohl aber können sich von diesen Zysten aus eitrige Prozesse in die Submukosa ausbreiten und somit Veranlassung zu geschwüriger Unterminierung der Schleimhaut geben. Sehr oft kann man unter dem Abszeß noch den wohlerhaltenen Follikel erkennen. Es handelt sich also nicht, wie man wohl noch fälschlich annimmt, um eine Vereiterung des Follikels selbst. Diese Colitis dys. „follicularis" hat mit der Enteritis „follicularis" (s. oben) nichts zu tun.



Fig. 562. Ruhr. Diphtherische ulzeröse Zerstörung der Dickdarmschleimhaut. Gleichzeitig bestehende zystische Dilatation der Drüseneinsenkungen im Gebiet der Follikel. Beginnende Leukozytenanhäufung in der Kapsel der letzteren.

Klinisch ist die akute Dysenterie durch das Auftreten zahlreicher, unter heftigem Tenesmus erfolgender spärlicher Stühle mit blutig-schleimig-eitrigen Beimengungen charakterisiert, die von den Geschwüren einerseits, von der stark geschwollenen, lebhaft schleimproduzierenden Schleimhaut andererseits ihren Ursprung nehmen. Die sagokornartigen Beimengungen der dysenterischen Stühle werden zum Teil auf besondere Form von Geschwürsbildungen, nämlich die oben erwähnten folliknlären Geschwürsbildungen, zurückgeführt (*Orth*, *Löhlein*).

Als Erreger der epidemischen Dysenterie kommt ein den Typhusbazillen und Kolibazillen nahestehendes Stäbchen, der von Kruse, Shiga und Flexner entdeckte Dysenteriebazillus in seinen verschiedenen Abarten in Betracht (s. allgem. Teil). Dysenterieähnliche Prozesse sollen auch durch Angehörige der Koli-Typhusgruppe selbst (besonders den Paratyphusbazillus B und den Bazillus Glasser-Voldagsen hervorgerufen werden (*Neukirch*). Die Ansteckungsgefahr pflegt in Gefangnissen, in Irrenanstalten, bei großen Menschenanhäufungen, zu Kriegszeiten, wo gegenseitige Infektion und Verunreinigung des Trinkwassers besonders leicht möglich sind, recht groß zu sein. Man findet die Bazillen in den tieferen Schichten der eitrig-fibrinösen Auflagerungen und in den nekrotischen Gewebsschichten sozusagen in Reinkultur, z. T. einzeln, z. T. in Häufchen liegend

über. Sie sind klinisch durch Fortbestand oder Steigen der Fiebertemperatur, stärkere Störung des Allgemeinbefindens, stärkere Spannung der Bauchdecken im Gebiet des Wurmfortsatzes charakterisiert (App. complicata s. destructiva). Diese Komplikationen bestehen darin, daß bei anscheinend wenig veränderter, nur in den Buchten eiosiv geschädigter Schleimhaut in den äußeren Wandschichten eine eitrige Einschmelzung, die Bildung sogenannter Wandabszesse zustande kommt (App. apostematosa), die dann nach innen oder nach außen durchbrechen (App. apostematosa perforans) und im letzteren Falle, da sie bakterienhaltig sind, das Peritoneum auf einmal in großerem Maßstabe infizieren. Diese miliaren Perforationen (Fig. 553) sind meist mit bloßem Auge nicht zu sehen, auch durch Fibrinschleier verdeckt, so daß die Schwere

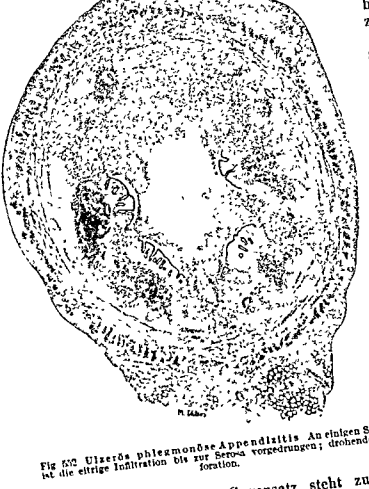

Fig 552 Ulcerös phlegmonöse Appendizitis An einigen Stellen ist die eitrige Infiltration bis zur Serosa vorgedrungen; drohende Perforation.

Fig 553 Wurmfortsatz mit miliaren Perforationen bei App. apostematosa perforans.

des Falles in schroffem Gegensatz steht zu den geringen Schleimhautveränderungen, die der eröffnete Wurmfortsatz zeigt. Eine andere Form von Komplikationen besteht darin, daß die Geschwürsbildungen der Schleimhaut sich weiter in die Tiefe und in die Fläche erstrecken, daß das Mesenteriolum sich sehr lebhaft an den entzündlichen Schwellungen beteiligt, wobei es leicht zu entzündlicher Thrombose der Venen und damit zur hämorrhagischen Infarzierung, ausgedehnter Nekrose ganzer Wandschichten und schließlich zu groben Perforationen kommt, durch die sich der ganze infektiöse Inhalt des entzündeten Wurmfortsatzes nach außen ergießt (App. ulcerosa s. gangraenosa perforans).

Stellen gangränös und in eine schwärzlich gefärbte zundrige Masse verwandelt sein. Bei stärkerer Zerstörung der Schleimhaut kann es zu stenosierenden Vernarbungen kommen.

Mikroskopisch beginnt der Prozeß mit kleinsten, meist keilförmigen Nekrosen der Schleimhaut, die sich langsam auf die Submukosa ausdehnen, hier ganz un- [illegible] auch die Muskulatur, unter [illegible] Erkrankung trägt den Cha- [illegible] den, von Zerfall der abge- [illegible] r den einer eitrignekrotisie- [illegible] rosen können bis zur Serosa

Fig. 564. Amöbenruhr Großer bis zur Serosa reichender nekrotischer, auseinandergeborstener Herd, in dessen Randpartien große Mengen kleinster runder Pünktchen (Amöben) sichtbar sind

reichen (Fig. 564). Die defensive Reaktion besteht vorwiegend in einem starken fibrinhaltigen Ödem, besonders der Submukosa mit histiozytären, lymphozytären und leukozytären Zellbeimischungen, die aber an Masse recht zurücktreten, wenn auch im Oxydasepräparat eine deutliche leukozytäre Randzone sichtbar wird Der auffallendste Befund ist der der Amöben (Entamoeba tetragena, E. histolytica Schaudinn) (Fig 565. Sie wandern durch das Oberflächenepithel oder Drüsenepithel in das Interstitium der Mukosa ein, folgen von hier aus den Lymphspalten, vielleicht auch schon den Gefäßen bis in die Grenze der Submukosa, wo sie mit ihrem Zerstörungswerk einsetzen. Bemerkenswert ist das schnelle Eindringen in die Lymph- und Blutgefäße. Hierdurch wird das relativ häufige Vorkommen der Leberabszesse bei tropischen Dysenterien erklärt.

Fig. 565. Amöben mit aufgenommenen roten Blutkörperchen aus den Randpartien der Nekrose in Fig. 564 (ganz frisch fixiert).

Es muß betont werden, daß Mischinfektionen von Amöbiasis mit bazillärer Ruhr vorkommen, welche die makroskopische Diagnose sehr erschweren können.

Sehr viel seltener sind geschwürige Dickdarmprozesse ähnlicher Art, wie bei der Amöbiasis, die aber durch Balantidium coli hervorgerufen sind (*Löhlein*)

Im Anschluß an Amöbendysenterie sind stenosierende Narbenbildungen des Dickdarms mehrfach beobachtet (Lit. *Birt* und *Fischer*).

zitischen Anfalls zuschrieb, bei solchen ersten Anfällen, von ganz seltenen Ausnahmen abgesehen, völlig fehlen. Insbesondere hat der sogenannte Kotstein mit der Entstehung des ersten Anfalles nichts Direktes zu tun, da überhaupt viel mehr Anfälle, auch rezidivierende, vorkommen, in denen gar kein Kotstein gefunden wird. Ferner läßt sich zeigen, daß der erste Anfall in einem sonst ganz gesunden Wurmfortsatz zustande kommt. Es finden sich nirgends Zeichen einer schleichenden chronischen Entzündung, auf deren Boden erst, wie man früher lehrte, der akute Anfall emporflackert. Dieser, besonders durch die chirurgische Betrachtung geschaffenen irrtümlichen Lehre von der ätiologischen Bedeutung des Kotsteines und der chronischen Entzündung hat die genaue histologische Untersuchung seitens der pathologischen Anatomen eine bessere Erklärung für die Entstehung des akuten Anfalles geben zu können. Die pathologische Anatomie war auch in der Lage, den Boden entzogen. Zunächst hob sie die große topographische Bedeutung der physiologischen Abbiegungen für die Lokalisation der Entzündung hervor. Diese Abbiegungen können schon an der Abgangsstelle selbst erfolgen und dann wird der ganze Wurmfortsatz Sitz der Entzündung, sonst nur der distale mehr oder weniger abgebogene Teil. Und innerhalb dieses Gebietes sind es wieder die durch die starke Schleimhautfaltelung geschaffenen Buchten, in denen sich zunächst das Virus lokalisiert, um den Primarinfekt hervorzurufen. Das ganze histologische Bild eines solchen Primarinfektes spricht dafür, daß die Erreger vom Darmlumen aus einwirken, daß die in dem abgebogenen Teil leicht eintretenden, wenn auch objektiv nicht wahrnehmbaren Sekretstauungen das Einwandern und das Haften bzw. die Virulenzsteigerung schon vorhandener Mikroorganismen begünstigen, zumal wenn durch Obstipation oder stärkere Beweglichkeit des ganzen Zökum leichte Zirkulationsstörungen oder gar Verstärkung der Abbiegung hinzutreten. Es wäre daher auch begreiflich, daß unter den veränderten Bedingungen der Kriegszeit, wo die vegetabilische Ernährung der Obstipation entgegenwirkt, eine Verminderung der Zahl der tödlichen Appendizitiden gegenüber der Friedenszeit zustande käme (*Gottstein*). Aber ein Urteil darüber ist bei der großen Zahl der zu beachtenden Nebenfaktoren sehr schwer möglich. Unter den Mikroorganismen spielen nach den pathologisch-anatomischen Untersuchungen frühester Fälle, die auch von bakteriologischer Seite bestätigt wurden, grampositive Diplokokken, sowie feine grampositive Stäbchen die einzige Rolle. In ihnen muß man die Erreger der Appendizitis erblicken. Alle Befunde von Kolibakterien und Anaeroben (*Heile, Heyde*), stammen aus späteren Stadien und beweisen nur, daß diese Mikroorganismen sich schließlich am Zerstörungsprozeß beteiligen und die sekundären Peritonitiden und Eiterungen komplizieren können, sagen aber nichts darüber aus, wie weit dieselben als die erregenden Faktoren anzusehen sind. Für diese letztere Annahme spricht nichts.

Woher die Erreger der Appendizitis stammen, ob sie als bereits virulente Diplokokken per os aufgenommen, dort anginöse Prozesse auslösen und dann erst in der Appendix zur Ansiedlung gelangen, die Appendizitis also eine Art kontagiöse Krankheit ist, die sich an übertragbare Mundhöhlen- und Rachenkrankheiten anschließt, oder ob die Keime, was wahrscheinlich, schon normalerweise in Mundhöhle und Darm vorkommen und nur Virulenzsteigerungen erfahren, ist bis jetzt nicht entschieden. Aus dem gelegentlichen, aber keineswegs gesetzmäßigen Zusammentreffen von primärer Angina und sekundärer Appendizitis hat man auch den Schluß gezogen, daß es sich bei der Appendizitis um eine hämatogene metastatische Erkrankung handelt, die von vereiternden Lymphknötchen der Appendix ihren Ursprung nimmt (*Kretz*).

den verschorfenden Entzündungsprozessen im Dickdarm, zum Teil auch im unteren Dünndarm kommen, die in ähnlicher Weise wie die bazilläre Dysenterie zu Geschwürsbildungen führen. Man streitet sich noch darüber, ob die Ausscheidung des Quecksilbers aus dem Blut in den Darm die Schleimhaut desselben so schwer schädigt, oder ob thrombosierende Vorgänge in

Fig. 567. Urämische Nekrose.

dem Gefäßsystem der Darmschleimhaut (*Kaufmann*, Lit. *Weiler*) die Ursache der Nekrose sind. Ähnliche Schorfbildungen finden sich bei der Urämie (Fig. 567).

Selten sind umschriebene gangränöse Prozesse am Zökum, welche eine Appendizitis vortäuschen können.

Die chronische Enteritis.

Hier handelt es sich im wesentlichen um Folgezustände akuter Erkrankungen, um rezidivierende Prozesse, wie das bereits oben für den Wurmfortsatz geschildert wurde. Dabei kann die Schleimhaut atrophieren, können sich die Drüsen des Dickdarms zystisch umwandeln (Colitis cystica). Andererseits können chronische Blutstauungen zu einem chronischen Ödem der hyperämischen Schleimhaut, zu sekundärer Verdickung der Wandschicht, vermehrter Schleimhautproduktion führen, wofür man auch den Namen Stauungskatarrh (Enteropathia cyanotica) gewählt hat.

Eine große Rolle spielte früher der zur Atrophie der Darmschleimhaut führende chronische Darmkatarrh der Säuglinge, welcher die Grundlage der Pädatrophien abgeben sollte. Nachdem bereits Heubner gezeigt, daß die angebliche Atrophie der Schleimhaut nichts anderes als ein postmortales Dehnungsphänomen unter dem Einflusse der sich bildenden Gase darstellt, haben neuere Untersuchungen an einwandfreiem Materiale ergeben, daß auch histologisch keine irgendwie bemerkenswerten Abweichungen gegenüber der Norm, keine Zeichen chronischer Entzündungen, überhaupt keine anatomischen Merkmale für das im Leben beobachtete Daniederliegen der Darmfunktion zu finden sind (*Schelble*). Es handelt sich gar nicht um eine Enteritis, sondern um eine funktionelle, vorläufig histologisch nicht faßbare Zustandsänderung, die am besten als Enteropathia dyspeptica chronica bezeichnet

ist der Beweis für die ätiologische Bedeutung besonders der in der Literatur (*Rheindorf, Goldzieher*) so beliebten Würmer erbracht Das Nebeneinander von Würmern und Entzundung bedeutet noch keineswegs einen direkten ätiologischen Zusammenhang. Nur bei großen Verstopfungen und mechanischer Schadigung des Wurmfortsatzes, z. B. durch Askariden, kann an eine Disposition fur ein leichteres Haften der Infektion gedacht werden (*Schloeßmann*). Dagegen kann nicht scharf genug betont werden, daß bei der allgemeinen Appendizitisangst Wurmfortsätze in großer Zahl exstirpiert werden, die keine Spur von akuter oder abgelaufener Entzündung aufweisen, in denen auch nichts von Fieber oder Peritonealreizung bestand, in welchen aber eine starke Wurminfektion appendizitisahnliche Erscheinungen auslöste. Eine Kotuntersuchung hätte die Exstirpation unnötig gemacht, falls man dieselbe nicht als allgemeine prophylaktische Maßnahme durchfuhren will. Die appendizitisahnlichen Schmerzen werden anscheinend durch Kontraktionen und Steifungen des Wurmfortsatzes ausgelöst, die aber nicht auf Entzündungsprozesse in der Wand, sondern auf das Eindringen der Würmer in die Schleimhaut oder tieferen Wandschichten zurückzufuhren sind. Man muß sich huten, mit den echten, beim Eindringen der Würmer entstehenden und sofort wieder verschwindenden glattwandigen Durchbohrungskanälen die sehr leicht künstlich entstehenden Schleimhautrisse zu verwechseln, die dann irrtümlich als Produkte der Würmer gedeutet werden (*Rheindorf, Aschoff*, Lit. *Huech*). Daß auch sonst durch Obstipation, durch stärkere Beweglichkeit des Zökums, durch leichte Einklemmungen oder starkere vorübergehende Abbiegung der Appendix Schmerzempfindung in der Ileozökalgegend ausgelost werden, ist leicht verständlich. So erklärt sich auch der relativ große Prozentsatz gesunder exstirpierter Wurmfortsätze. Es muß hier allerdings betont werden, daß neuerdings wieder das häufige Vorkommen einer zweiten Form von Appendizitis, nämlich einer App. acuta superficialis, bei welcher sich der ganze Prozeß unter dem Bilde eines selbständigen Oberflächenkatarrhs mit gelegentlichen Blutungen und kleinen Substanzverlusten abspielen soll, behauptet worden ist (*Goldzieher*). Doch fehlt der Beweis, daß solche „Katarrhe", falls sie wirklich „selbständig" und nicht die Reste einer abklingenden phlegmonösen Appendizitis sind, das anatomische Substrat des sog. appendizitischen Anfalls, auf die sich die obigen Schilderungen beziehen, bilden können. Wie weit sie das klinische Bild der sog. chronischen Appendizitis selbständig erzeugen helfen, muß dahingestellt bleiben.

Freilich wird die Beurteilung dadurch sehr erschwert, daß die akute Appendizitis zu einer der häufigsten Krankheiten gehört, kaum ein Mensch ganz von ihr verschont bleibt, andererseits aber der akute Anfall in der erdrückenden Mehrzahl der Fälle zur Ausheilung gelangt. Das beweisen am besten die Obduktionsbefunde, welche solche Residuen der Entzündung recht häufig und zwar gerade bei älteren Individuen nachweisen lassen, wo man nach der Art der Veränderung schließen kann, daß die Entzündung vor vielen, vielen Jahren abgelaufen ist, also die Entzündung auch früher schon recht weit verbreitet war, daß also nur die Appendizitisfurcht, nicht die Appendizitis eine neue Krankheit ist.

Worin bestehen denn nun die Bilder der Ausheilung und Vernarbung? Das richtet sich ganz nach der Schwere und dem Umfang der akuten Entzündung. Die gewöhnlich unkomplizierten phlegmonösen Formen heilen so glatt aus, daß außer einer leichten Verdickung des subserösen und intramuskulären Bindegewebes überhaupt am Wurmfortsatz nichts zu sehen ist, so daß man ihn für normal erklärt. Waren bereits leichte oberflächliche Geschwüre eingetreten, so kommt es durch

spielen, bedarf weiterer sorgfältiger Untersuchungen (Enteropathia nodularis hyperplastica) (*Sochaczewski*).

Ferner wären hier die hyperplastischen Vorgänge zu nennen, welche sich vor allem im Kolon in warzigen und polypösen Verdickungen, nicht nur im Anschluß an dysenterische Geschwürsbildungen, sondern auch auf Grund einfacher chronischer Katarrhe entwickeln, wobei es zu ernsten Störungen der Darmtätigkeit im Verlauf der veränderten Dickdarmstrecken kommen kann. Auch sei hier an die polypösen Wucherungen der Mastdarmschleimhaut bei Bilharziosis erinnert. Diese Polypenbildungen sind aber in ihrer ätiologischen Bewertung nicht eindeutig, insofern es sich auch um multiple Gewebsmißbildungen, Schleimhautadenome dabei handeln kann. Über die Beziehungen derselben zum Karzinom soll später gesprochen werden. Solange der entzündliche Charakter nicht feststeht, wäre es besser, von *Polypositas intestinalis* zu sprechen.

Zu den wirklich chronischen Entzündungen gehört die chronische Geschwürsbildung des Rektum, die vorwiegend bei Frauen gefunden wird und zu einer hochgradigen schwieligen Verdickung, Verhärtung und Stenosierung der Rektumwand führen kann. Die Schleimhaut fehlt im Bereich des meist sehr ausgedehnten, das ganze Rektum umfassenden Geschwürs völlig. Der Grund ist mehr oder weniger geglättet, mit eitrigem Sekret belegt. Mikroskopisch fällt eine enorme kleinzellige Infiltration der bindegewebigen Septen der Muskulatur, sowie des periportalen Bindegewebes auf. Auch die Gefäßwandungen sind mit in den Prozeß einbezogen, besonders die Venen verdickt, mit endophlebitischen Wucherungen versehen. Die zelligen Infiltrate erweisen sich bei spezifischer Färbung als vorwiegend aus Plasmazellen bestehend. Da auch die Wassermann-Reaktion vielfach negativ ausgefallen, hat man die frühere Anschauung, daß es sich um syphilitische Ulcera handele, fallen gelassen und neigt mehr der Annahme einer gonorrhoischen Infektion zu, wofür auch das histologische Bild gut passen würde. Doch ist auch eine syphilitische Ätiologie für manche Fälle nicht auszuschließen. An die rektalen Geschwürsbildungen können sich sehr leicht periproktale Abszesse, Fistelbildungen nach dem Damm oder nach benachbarten Organen anschließen.

Bei Schistosomiasis japonica sind ebenfalls eigenartige Narbenbildungen im Mastdarm durch Ablagerung der Eier und dadurch bedingte entzündliche Wucherungen beschrieben worden (*Birt* und *Fischer*).

Die spezifischen Entzündungen.

Unter diesen ist vor allem der

Typhus[1]) (Lit. *Fromme*, *Gaethgen*, Klin. *Jochmann*)

zu nennen, weil er, vom Darm seinen Ausgangspunkt nehmend, hier auch in der Regel die charakteristischen Veränderungen zu verursachen pflegt. Nach einer Inkubation von 9—11 Tagen beginnt die Erkrankung mit staffelförmig ansteigendem Fi [illegible] Darm-
katarrh, der zur Bildung dünner [illegible] Der
pathologische Anatom bekommt das truneste Stadium [illegible] tarrhs
nur selten zu sehen. I. Gewöhnlich bestehen bereits die charakteristischen Schwellungen der lymphatischen Apparate, die am Ende der ersten Woche nach Beginn der Krankheitssymptome oder am

1) τύφος = Betäubung

eine Erschwerung des Krankheitsbildes. Aber auch ohne Kotsteinbefunde kann in seltenen Fällen die schwielige Verdickung des periappendikulären Gewebes auffallende Stärke erreichen, wie man sie sonst nur bei Aktinomykose zu sehen gewohnt ist. Das Narbengewebe ist dabei von kleinen Abszessen durchsetzt (sklerosierende Appendizitis [*Askanazy*]). In anderen Fällen erfolgt die Aufsaugung des Eiters auffallend schnell, die Rückbildung der eingetretenen Verwachsungen und die Glättung des Peritoneums, die Befreiung des gefangen gewesenen Wurmfortsatzes ist geradezu überraschend. Der Befund eines ganz glatten, frei beweglichen Wurmfortsatzes beweist nichts gegen die Annahme, daß hier nicht doch eine ganz schwere Appendizitis sogar mit Perforation, allerdings vor Jahr und Tag, stattgefunden hat.

Die außerordentlich große Heilkraft der Natur wird nur dadurch beeinträchtigt, daß die entstehenden Stenosen, Steinbildungen, schwieligen Versteifungen des distalen Teiles, Verwachsungen, stärkeren Abbiegungen erst recht wieder zu neuen Infektionen disponieren können. Nur völlige Atresie schützt vor der Neuinfektion. Diese Rezidive verlaufen oft sehr milde, oft sehr heftig und imponieren, falls die früheren Anfälle klinisch sehr leicht verliefen, als erster akuter Anfall. So kam die irrtümliche Meinung auf, daß die akute Appendizitis sich nur auf dem Boden einer chronischen Appendizitis entwickle. Heute ist fast allgemein anerkannt, daß die chronische Appendizitis die Folge eines akuten Anfalles ist, wenn auch von einzelnen Seiten die Existenz einer subakut oder chronisch verlaufenden selbständigen katarrhalischen Appendizitis aufrecht erhalten wird (*Renn*). Daß der Wurmfortsatz an entzündlichen Prozessen des Cöcum teilnehmen kann, ist natürlich, doch muß gerade die Seltenheit solcher Miterkrankungen z. B. bei typhösen und bazillar-dysenterischen Prozessen betont werden. Nur die Phthise lokalisiert sich gern auch im Wurmfortsatz. Daß chronisch entzündliche Schwellungen, wie auch die lymphatische Hyperplasie beim Status lymphaticus das Haften der Erreger begünstigen sollen, ist eine gelegentlich geäußerte, aber nicht bewiesene Annahme. Nicht nur die Rezidive, sondern die Stauungen, die Verwachsungen, die Vernarbungen allein lösen schon dumpfe Schmerzempfindungen aus (**Appendicopathia chronica**), die als chronische Entzündung gedeutet werden. Wie weit atherosklerotische Verhärtungen der Gefäße des Wurmfortsatzgekröses anfallsweise Schmerzen auslösen können, steht noch dahin (v. *Redwitz*). Appendizitische Schmerzen werden auch durch ein besonders bewegliches Zökum, zumal bei stärkerer Obstipation, vorgetäuscht (*Hausmann*, *Wilms*, *Fischler*).

Die Folgen der Appendizitis sind mit den periappendizitischen Abszeßbildungen und der diffusen Peritonitis und den Ausheilungszuständen nicht erschöpft. Vielmehr ist das häufige Auftreten entzündlicher Thrombosen im Mesenteriolum stets in Berücksichtigung zu ziehen, weil es von hier aus zu fortgeleiteter Thrombose in dem Mesenteriolum und zu metastatischen thrombophlebitischen Prozessen im Pfortadergebiet kommen kann. Ebenso führt die diffuse Abszessen mit ihren weiteren Folgen der Leber, zu Leberabszessen mit Narbenbildungen, besonders in der Umgebung der Leber, Gallenblase und Milz, wohin das infektiöse Material leicht verschleppt wird, oder in den peritonealen Taschenbildungen, so an der Flexur, am Magen, am Genitalapparat der Frau, wo sie zu weiteren Störungen Veranlassung geben. Solche Verwachsungen werden um so intensiver eintreten, je mehr es sich um länger dauernde Eiterungen innerhalb der Bauchhöhle, um Senkungs-

änderung meist an der Ileozökalklappe zu finden, während nach oben die entzündlichen Veränderungen abklingen.

In diesem Stadium der markigen Schwellung ist das mikroskopische Bild schon sehr charakteristisch. Die Veränderung der Lymphknötchen ist bedingt durch eine äußerst dichte und diffuse, besonders perinodulär einsetzende großzellige Wucherung (Fig. 571), die aber auch von den Lymph-

Fig. 571. Großzellige Wucherung bei Typhus.

knötchen selbst Beschlag nimmt und sehr bald zu Verschmelzung der Lymphknötchen, besonders in den Peyerschen Platten führt. Dadurch wird die ursprüngliche Struktur der lymphatischen Apparate völlig verwischt (Fig. 572). Dennoch läßt das neugebildete Gewebe die Neigung zur Bildung umschrie-



Fig. 572. Typhusdarm. Stadium ganz frischer markiger Schwellung. (Zeiß Ok. 3, Obj. a*)

bener rundlicher knötchenförmiger Herde, die vorwiegend aus den besonderen Zellen aufgebaut sind, deutlich erkennen. Diese Knötchenbildungen (Typhusknötchen) sind für den Unterleibstyphus ebenso charakteristisch, wie die Tuberkel für die Phthise (s. *Graff*). Die neu auftretenden großen Zellen be-

keine andere Darmerkrankung, die eine solche Fülle wechselnder Bilder aufweist wie die epidemische Ruhr. Je nach der Schwere der Infektion, der Resistenz des Individuums, der Zeitdauer und der Art der Therapie wechselt das Bild nach Lokalisation, affektiver Tiefenwirkung und Reaktion. Man kann danach folgende Stufen oder Formen des dysenterischen Prozesses unterscheiden:

Dieselbe beginnt mit ganz leichten kleienförmigen, bald flockigeitrigen (Col. dys. pseudom. purulenta), bald schwerer abwischbaren Belagen (Col. dys. pseudom. necroticans), die sich besonders auf der Höhe der Falten der stark geröteten und geschwollenen Schleimhaut lokalisieren. Unterer Teil des Kolon und Dünndarms sind bevorzugt. An letzterem wieder die Stellen der Stagnation und der erschwerten Passage Zokum, die Flexura hepatica, linealis, sigmoidea, die Ampulla recti. Im allgemeinen nehmen die Veränderungen abwärts an Stärke zu. Wie weit es sich bei den Miterkrankungen des Dünndarmes um eine vom Dickdarm aufsteigende retrograde Infektion handelt, ist schwer zu entscheiden. Die Möglichkeit ist bei eintretender entzündlicher Insuffizienz der Bauhinschen Klappe gegeben (*Brosch*).

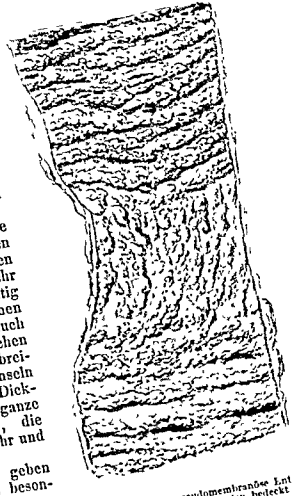

Fig. 556. Frische pseudomembranöse Enteritis Faltenhöhen mit schorfen bedeckt

Die kleienförmigen Beläge fließen bald zu größeren, den Tänien und Schleimhautfalten entsprechenden trockenen, mehr schmutziggelblich oder auch blutig gefärbten Schorfen zusammen (Fig. 556). Endlich können auch diese noch immer zierlichen Schorfbildungen wieder zu breiteren zusammenhängenden Inseln verschmelzen, besonders im Dickdarm. Schließlich kann die ganze Schleimhaut befallen sein, die Schorfbildung an Dicke mehr und mehr zunehmen.

Die dicken Schorfe geben dem ganzen Darm etwas besonders Steifes und führen zusammen mit dem meist gewaltigen Ödem der noch erhaltenen Schichten zu mächtigen Verdickungen der Wand, die sich besonders von der Flexura lienalis ab bemerkbar machen. Die Schorfe zeigen je nach der sekundären Färbung durch den Darminhalt und den beigemischten Blutfarbstoff alle möglichen Tönungen von Schwarzgrau über Gelb und Grün bis Schmutzigrot. Bald sind die Schorfe mehr isoliert und wie die Pseudomembranen auf Tänien und Querfalten lokalisiert, bald mehr zusammenhängend und dann glatt oder grobkörnig oder schuppenartig zerklüftet. Auf Durchschnitten durch

Auf der Kuppe der m[illegible] auf der
Höhe der Windungen der [illegible] entstehen
schmutziggrau bis dunkelr[illegible] trockene

Fig 573. Typhöses Knötchen mit zentraler Nekrose

Fig 574 Exsudativ-ulzerierende Form des Typhus (nach Gräff) Randpartie eines verschorfenden Herdes mit unregelmäßig fortschreitender Geschwürsbildung.

Schorfe, die bald an Größe zunehmen und schließlich die Schwellungen ganz ersetzen bis auf einen schmalen, meist scharf abgesetzten Saum Auch auf dem Durchschnitt sieht man ebenfalls die Schorfbildung weit

durchsetzt ist. Hier und da reicht die Nekrose auch bis an die Submukosa heran. Diese ist im übrigen stark ödematös verändert, mit reichlichen Leukozyten erfüllt, wenn auch in keiner Weise so dicht, daß man von phlegmo-

Fig 558 Dysenterie Frische nekrotisierende Entzündung (Mittlere Vergr.)

nöser Durchtränkung sprechen könnte. Wohl aber finden sich reichlich Fibrinniederschläge. Vielfach findet sich an der Grenze des Nekrotischen ein besonders breiter Leukozytenwall. Je schneller die Nekrose sich entwickelt, je tiefer sie gegen die Submukosa vordrängt, um so lebhafter pflegt die defensive Reaktion in Gestalt einer mächtigen mit Blutungen verbundenen Hyperämie der Submukosa einzusetzen. An den entzündlichen Veränderungen sind bei den nekrotisierenden Formen, auch schon im Beginn derselben, Muskularis und Serosa mehr oder weniger lebhaft beteiligt.



Fig 559. Schleimhautreste (S) bei abgelaufener Dysenterie

Bei den gangräneszierenden Formen beherrscht die tiefgreifende Gangrän das Bild. Während bei den einfach nekrotisierenden Prozessen diese in der Regel an der Grenze von Mukosa und Submukosa Halt machen oder nur in die oberflächlichen Schichten der letzteren vordringen, sind hier Submukosa und Muskularis, letztere gelegentlich bis zur Serosa, von der Nekrose befallen. Ausgedehnte Zerfalls- und Auflösungserscheinungen kennzeichnen den besonderen Charakter der Nekrose im Sinne der Gangrän.

Der weitere Verlauf der Prozesse gestaltet sich verschieden, je nachdem es sich um mehr eitrige oder um mehr nekrotisierende Prozesse

stellen, als die Erreger des ganzen Prozesses, die Typhusbazillen (s. allgemeinen Teil).

Die schmutzigen und bunten Färbungen der Schorfe beruhen auf der sekundären Durchtränkung mit Blutfarbstoff bzw. den galligen Säften des Darminhaltes.

Das III. Stadium, das Stadium der Geschwürsbildung, beginnt mit der Bildung einer Demarkationszone zwischen der Nekrose und dem lebenden Gewebe. Man sieht eine feine unregelmäßig verlaufende Rinne an der Grenze des Schorfes entstehen, die weiter und weiter in die Tiefe fortschreitet, bis schließlich der ganze Schorf von der Umgebung gelöst ist. Sie entspricht der schon früher besprochenen leukozytären Zone, die jetzt zur Demarkationszone wird. Während dieser Lösung kann sich der Schorf durch langsames Abbröckeln oberflächlicher Teile schon deutlich verkleinern. Diese Abbröckelung, wie auch die endgültige Lösung des Schorfes kann durch die Peristaltik gefördert werden. Bei der Lösung bleiben fast stets kleinere Reste des nekrotischen Gewebes zurück, so daß der Geschwürsgrund noch unregelmäßig gestaltet und bunt gefärbt ist, da nicht selten kleine hämorrhagische Flecken am Rande und Grund desselben auftreten.

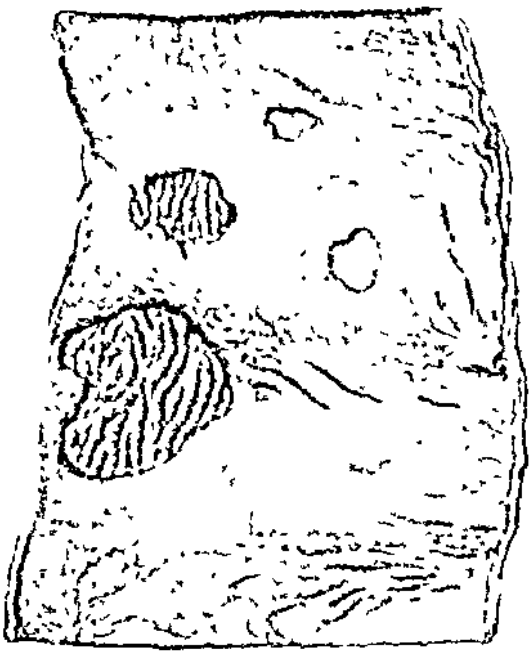

Fig. 577. Typhus. Stadium der gereinigten, in Ausheilung begriffenen Geschwüre.

Mikroskopisch läßt sich bei der Demarkation nur die stärkere Leukozytenansammlung, aber keine direkte eitrige Einschmelzung, noch weniger ein demarkierendes Granulationsgewebe erkennen. Auch die größeren Gefäßstämme, deren Inhalt ebenfalls abgestorben ist, werden dabei in der Kontinuität unterbrochen. Alle diese Bilder lassen leicht verstehen, daß bei der Lösung der Schorfe aus kleinen oder größeren Gefäßen, deren Inhalt nicht vollständig durch die Nekrose fest geworden ist, wie es bei der exsudativ-ulzerösen Form häufiger als bei der sequestrierenden vorzukommen scheint, die später zu beschreibenden Blutungen erfolgen können. Die allmähliche Abstoßung der nekrotischen Reste führt zum

IV. Stadium, dem Stadium der gereinigten Geschwüre, welches gewöhnlich mit der 4. Woche erreicht ist (Fig. 577).

Schon oben wurde erwähnt, daß die Nekrotisierung des typhösen Gewebes bald langsam und unregelmäßig von der Oberfläche her erfolgt, bald schnell in die Tiefe und Breite dringt und fast den ganzen Peyerschen Haufen ergreift. Bei der ersten Form entstehen durch Abstoßung der verschieden großen Nekrosenherde ganz unregelmäßige Geschwüre, bei der letzteren das umfangreichere, mehr oder weniger eine Einheit bildende typische Typhusgeschwür. Für die erste Gruppe läßt sich also eine scharfe Trennung zwischen dem Stadium der Schorfbildung und dem der Geschwürsbildung makroskopisch nicht durchführen, so daß

kartenartige Zeichnungen bildende hämorrhagisch gefleckte Geschwüre mit unterminierten Rändern, unregelmäßigem Grund, ohne wallartige Erhebung oder Verhärtung der Ränder, ohne Knötchenbildung (Fig. 559). Bei kleinen Geschwüren ist eine Verwechslung mit Phthise nicht auszuschließen, da bei letzterer Knötchenbildung ganz fehlen kann. Auch an Misch- oder Sekundarinfektion ist zu denken. Oft sind die stehengebliebenen Schleimhautbrücken oder -inseln weithin unterminiert, mit der Sonde leicht emporzuheben. Mikroskopisch findet sich ein sehr wechselndes Bild je nach dem Grade der Zerstörung (Fig. 560), oft tauchen nur noch vereinzelte kleine, schmal gestielte Schleimhautinseln wie kleine Polypen auf dem Geschwürsgrund auf (Fig 561), der von einem leukozyten- und lymphozytenreichen Granulationsgewebe gebildet wird. An den Rändern setzen sich die Geschwüre weit in die Submukosa fort. Bei der gangränesziernden Form, seltener bei der einfach nekrotisierenden können die Geschwüre zur Perforation, zur tödlichen Peritonitis oder z [illegible] führen. Auch thrombosierende Prozesse, [illegible] Leber werden beobachtet. Letztere sind [illegible] viel häufiger. Kommt der geschwürige Prozeß schließlich zur Vernarbung, so glätten sich Geschwürsränder und Geschwürsgrund und bilden schiefrig gefleckte, mehr oder weniger sehnig glänzende landkartenartige Flächen. Die narbige Stenose pflegt selten eine hochgradige zu werden. Die Schleimhautinseln und die umgebenden Schleimhautpartien geben das epitheliale Material für die Überhäutung her (*Beitzke*), erfahren aber selbst oft polypöse Verdickungen infolge der entzündlichen Reize, die zu adenomatösen Neubildungen der Drüsen führen können.

Es sei aber betont, daß die verschiedenen Formen der Dysenterie, besonders die eitrige und die nekrotisierende, in ein und demselben Darm sich kombinieren können und alle möglichen Übergänge vorkommen. Ferner neigt die Dysenterie sehr zu Rezidiven. Ein solches Rezidiv erhöht die Buntheit der Bilder in dem Maße, daß selbst dem Geübten die Beurteilung der im einzelnen vorliegenden Prozesse unmöglich wird. Vor allem ist es oft schwer, die aus zusammenhängenden Geschwürsbildungen hervorgegangenen glatten Narben, welche umfangreiche Strecken des Dickdarms einnehmen können, als solche zu erkennen, zumal wenn sie von neuem nekrotisierenden Prozessen unterliegen. Nur die nachgewiesene Begrenzung gegen die wirkliche Schleimhaut, die sich meist scharfrandig und steil gegen die vernarbte Fläche absetzt, gibt die Aufklärung.

Unter den vorwiegend eitrigen Formen der Dysenterie ist auch noch die **Colitis dys. „follicularis“ s. cystica** zu erwähnen. Hier handelt es sich um die Bildung sagoartiger Einschlüsse in zystischen Vertiefungen der Schleimhaut, welche Lymphknötchen entsprechen. Aus diesen Vertiefungen können sich sinuöse Abszesse und Geschwüre entwickeln. Diese „follikulären“ dysenterischen Veränderungen sitzen mit Vorliebe im Mastdarm, kommen aber gelegentlich im ganzen Dickdarm zur Beobachtung. Wie schon in früheren Auflagen des Lehrbuchs hervorgehoben, handelt es sich dabei um eine stärkere Tiefenentwicklung der physiologisch vorkommenden drüsenartigen Einstülpungen des Schleimhautepithels in die Submukosa im Gebiet der Follikel, wie sie unter entzündlichen Reizen leicht eintreten. Durch die vermehrte Schleimbildung werden die drüsigen Anhänge zystisch erweitert, der sagokornartige Inhalt später in die Lichtung des Darmes ausgeschieden (*Orth*) (Fig. 562)

ginnende *Lösung der Schorfe dicht oberhalb der* Klappe, etwas höher hinauf fertige Schorfbildung, noch höher hinauf markige Schwellung mit beginnender Schorfbildung oder auch Rückbildung zu finden ist.

Dadurch wird gelegentlich die Erkennung der gerade beim Typhus häufigen Rezidive erschwert. Am leichtesten ist das, wenn zwei ausgesprochene Stadien, z. B. das der gereinigten Geschwüre und das der markigen Schwellung, nebeneinander bestehen. Ist durch den ersten Prozeß eine oder die andere Peyersche Platte nicht vollständig zerstört worden, so wird das Geschwür von einer neuen mächtigen Schwellung umsäumt. Auch hier kann die Diagnose Schwierigkeiten bereiten, wenn die Schwellung beim Rezidiv eine relativ geringfügige bleibt, so daß man nicht sehen kann, ob es sich *nicht um ungenügende Rückbildung bei bereits eingetretener Geschwürsbildung* handelt. Es brauchen keineswegs alle markig geschwollenen lymphatischen Apparate die ganzen Stadien durchlaufen, sondern die Rückbildung kann eintreten, ehe die Verschorfung Platz gegriffen hat.

Der Typhuserreger, über dessen Eintrittspforte, biologisches und kulturelles Verhalten im allgemeinen Teil genaueres berichtet ist (s. a. *Graff*), dringt von dem erkrankten Darm aus sehr schnell in die Lymphgefäße vor und bricht auf diesem Umwege oder auch direkt in die Blutbahn ein. Dadurch entstehen ganz charakteristische Begleiterscheinungen des Typhus. Die Infektion der mesenterialen Lymphknoten führt hier ganz genau wie am Darm zu einer markigen Schwellung derselben, die recht erhebliche Größen erreichen kann. *Auf dem Durchschnitt quillt die markige Lymphdrüsensubstanz stark hervor* und zeigt oft kleinere oder auch umfangreichere Nekrosen, die den Schorfen im Darm entsprechen, hier aber natürlich nicht gallig gefärbt sind.

[illegible] einer großzelligen Wucherung im Ge-
[illegible] osen sind gelegentlich richtige Nester
[illegible] dahingestellt bleiben muß, wie weit es
sich hier um Zufallsbefunde, [illegible] ine postmortale Vermehrung handelte.
Die Schnittfläche erfährt oft durch gleichzeitige Blutungen eine recht bunte Beschaffenheit. Bei der Abheilung des Typhus schwellen auch die Lymphknoten ab, die Nekrosen werden resorbiert, können aber auch durch *Einlagerung* von Kalksalzen dauernd als Residuen des überstandenen Prozesses erhalten bleiben.

Der Einbruch in die Blutbahn führt zur Entwicklung des klinisch *wichtigen Fr*[illegible] welche nichts anderes sind als in dem Pa-
pillarkör[illegible] ne perivaskuläre Zellan-
häufung [illegible] befallene Bezirk zeigt
gleichze[illegible] ellen eine Besonderheit
dar. Di[illegible] *n und bestehen* vorwie-
gend a[illegible] ten und adventitiellen
Zellen. [illegible] chen, wie *im Darm*, wird
[illegible] auf, die sich in einer
[illegible] und in einem Kernzerfall der *Lym-*
[illegible] Nekrosen oder auch exzentrisch
[illegible] nach der Methode von *E. Fraenkel*
[illegible] Bei zunehmender
[illegible] ls, zur Ab-
hebung desselben mit Exsudation in [illegible] und Papil-
larkörper entstehenden Spalträume [illegible] aber die
Milz ergriffen. Sie vergrößert sich [illegible] dabei we-
cher, bleibt aber im Gegensatz zu [illegible] nfenen sep-
[illegible] *Zerfließen*
[illegible] verhältnismäßig derb, so daß es [illegible]
[illegible] *amt* es dagegen bei starker und schnel-
[illegible] Auf der Schnittfläche ist die *Farbe*
[illegible] rabekel und *Malpighische* Körperchen
[illegible] Die Schnittfläche ist leicht rauh, *fein-*
[illegible] *bei der septisch* erweichten
körnig, läßt abe[illegible] nutziggraue Knötchen,
Milz. Selten sie[illegible] rechen, *innerhalb* wel-
welche mikrosk[illegible] brige Pulpa ist enorm
cher gelegentlic[illegible] er *Zellen, die gerade*
blutreich. Sie [illegible] Hier handelt es sich
beim typhösen [illegible]

Die Bazillen wirken im Darm hauptsächlich durch ihr Gift, das Dysenteriotoxin. Ein direktes Eindringen der Dysenteriebazillen in die noch erhaltenen tieferen Gewebsschichten ist selten, doch kommen ausnahmsweise die Dysenteriebazillen ähnlich wie die Typhusbazillen auch im Blute (*Ghon* und *Roman*) und Flexnerbazillen in den harnleitenden Wegen (*Foerster*) vor. Doch ruft ihr etwaiges Eindringen in die Lymph- und Blutgefäße keine besondere Veränderung an den Organen, wie etwa beim Typhus, hervor. Es fehlt jedwede Schwellung der mesenterialen Lymphknoten, der Milz, es fehlen die Nekrosen in der Leber. Dagegen sind Hautblutungen bei Dysenterie beobachtet, die jedoch nichts mit lokaler Bazilleninvasion wie bei den Typhusroseolen zu tun haben.

Zu den nekrotisierenden Geschwürsbildungen gehört auch die sogenannte **Amöbenruhr** (endemische Ruhr, Tropenruhr).

Sie kommt, wie der jetzige Krieg gezeigt hat, auch in den europäischen Ländern endemisch und sporadisch vor, so daß ihre schärfere Abgrenzung gegenüber der Bazillenruhr an dieser Stelle notwendig erscheint. Sie ist am häufigsten im Dickdarm, selten auch im unteren Ileum lokalisiert. Im Gegensatz zur Bazillenruhr finden sich die schwersten Veränderungen in der Regel im Zökum und im Anfangsgebiet des Kolon, nehmen absteigend mehr und mehr ab, können den Mastdarm freilassen. In ganz frischen Fällen finden sich nur kleinere umschriebene, stecknadelkopfgroße und etwas größere mattgelbliche Vorwölbungen der Dickdarmschleimhaut von wechselnder Zahl und Ausbreitung (*Lohlein*). Allmählich entwickelt sich daraus das typische Bild der **Amöbiasis**. Die im übrigen unveränderte Schleimhaut ist bald mehr, bald weniger dicht von linsen- bis markstückgroßen und noch größeren, vielfach auf den Höhen der Falten lokalisierten flach erhabenen, rundlichen oder quergestellten Geschwüren bedeckt, deren Grund oder Ränder je nach dem Stadium des Zerfalls aus schmutziggelblich gefärbten, undurchsichtigen, fransig zerzupft aussehenden zottigen nekrotischen Massen bestehen (Fig. 563). Die Umgebung der Geschwüre ist lebhaft gerötet. Auf Durchschnitten sieht man die stärkere Zerstörung der Submukosa, das hemdenknopfähnliche Aussehen der Geschwüre. Gelegentlich können die afizierten

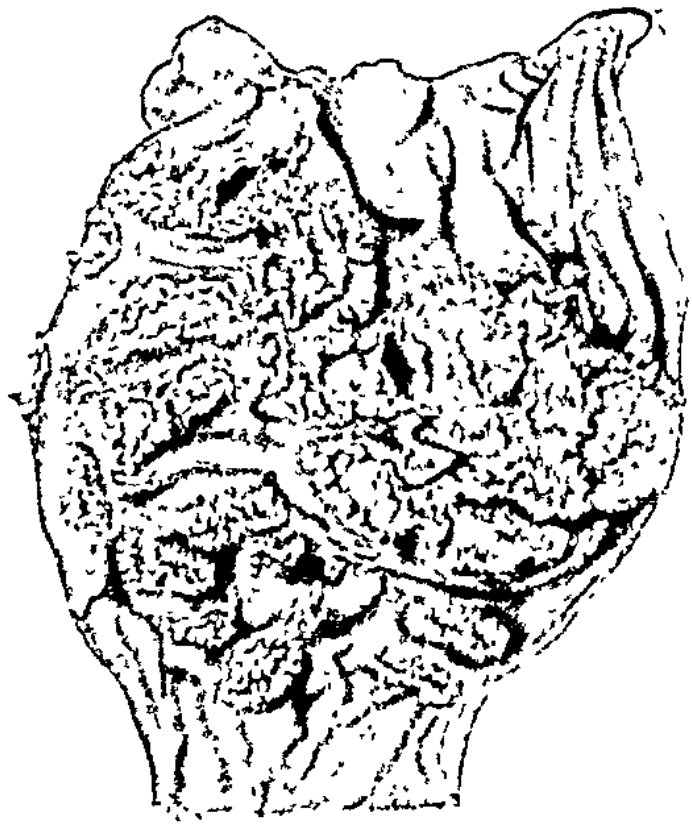

Fig. 563. Geschwürige Zerstörung der Schleimhaut des Zökum bei Amöbenruhr.

vor allem durch das Fehlen oder starke Zurücktreten der lymphatischen Schwellung an Darm und Gekröse und der Milzschwellung, durch den abweichenden Sitz und Charakter der gefundenen Geschwüre, die besonders am Dickdarm, selten am Dünndarm und gelegentlich außerhalb des lymphatischen Apparates lokalisiert sind, keinen markig geschwollenen, sondern einfach zackig gestalteten Rand ähnlich wie bei dysenterischen Geschwüren besitzen, endlich durch die meist gleichzeitig vorhandene Gastroenteritis. Allerdings wird die Zugehörigkeit wirklich dysenterieähnlicher Geschwüre des Dickdarmes zum paratyphösen Prozeß von manchen Autoren bezweifelt und wohl mit mehr Recht eine Mischinfektion mit Dysenteriebazillen angenommen (*Sternberg, L. Pick*). Andererseits finden wir gerade beim Paratyphus oft sehr ausgeprägte und zahlreiche, über den ganzen Rumpf ausgebreitete Roseolen, die sich bezüglich des Bazillengehaltes und des histologischen Aufbaues in nichts von den Typhusroseolen unterscheiden. In solchen Fällen von Paratyphus abdominalis ist sowohl der Paratyphusbazillus B wie A gefunden worden. Hierher gehören auch die im Vergleich zum echten Typhus häufigeren Lokalisationen der Paratyphusbazillen in andern Organen, z. B. die pyämische Nephritis (Nephroparatyphus), bei welcher massenhaft Paratyphusbazillen, sowohl A wie B, in den Nierenabszessen gefunden worden sind. Vielleicht geben vorausgegangene Glomerulonephritiden eine besondere Disposition für das Haften der Paratyphusbazillen ab. Auch andere pyämische Lokalisationen kommen vor (Lit. *Loehle, Herxheimer, Jaffé, Sternberg, Lepehne, Pick*). Desgleichen findet sich, wie beim echten Typhus, die wachsartige Degeneration der Bauchmuskeln, die Bevorzugung der Gallenblase für die Ansiedlung der Bazillen, die Cholezystitis, die Entwicklung der miliaren Herde in der Leber (Fig. 578). Das Charakteristische für den Paratyphus bleibt die wechselnde Kombination der atypischen Befunde (*L. Pick*).



Fig 578 Paratyphusknötchen in der Leber

[illegible] neben dem Paratyphusbazillus A und B [illegible] phusgruppe als Erreger atypischer typhöser verlaufender Erkrankungen in Betracht (*Neukirch*)

An typhöse Veränderungen erinnern auch eigenartige umschriebene Verschorfungen sowohl der Magen-, wie Darmschleimhaut, welche bei Skorbut gefunden werden können (Gastroenteritis necroticans scorbutica). Es handelt sich um zerstreute, im Gegensatz zum Typhus

Die pseudomembranösen und verschorfenden Entzündungen des Darmes werden auch vielfach als **Diphtherie des Darmes** bezeichnet. Dieser Name kann insofern zu Mißverständnissen führen, als man geneigt sein könnte, an eine ähnliche Infektion wie am Rachen zu denken. Jedoch stellt eine solche, falls sie, von der Analregion abgesehen, überhaupt am Darm vorkommt, eine große Seltenheit dar. Vielmehr spielen die Infektionen mit den Dysenteriebazillen die wichtigste, wenn auch nicht ausschließliche Rolle. Neben derselben müssen Pseudoruhrbazillen, Streptokokken, Cholerabazillen, Bac. pyocyaneus, Typhusbazillen, Paratyphusbazillen, Bacterium coli als gar nicht so seltene Erreger dysenterieähnlicher pseudomembranöser Entzündungen genannt werden. Um die gewöhnlichen Darmbakterien zu gefährlichen Besiedlern der Schleimhaut zu machen, welche exsudative Prozesse, Nekrosen und schließlich Geschwürsbildung auslösen, gehört freilich eine besondere Disposition

Fig 566. Eingeklemmt gewesene Darmschlinge Beginnende diphtherische Veränderung der Schleimhaut im abgeklemmt gewesenen Abschnitt

dazu, welche am leichtesten durch Zirkulationsstörung bei Thrombose und Embolie der Mesenterialgefäße, bei Einklemmungen einer Darmschlinge (Fig. 566), beim Volvulus und bei Invaginationen, bei operativen Eingriffen, durch abnorme Zersetzungen des Inhaltes (bei Ileus), durch Druckanämien seitens harter Kotmassen (Skybala) geschaffen wird. Im letzteren Falle spricht [illegible] oraler Diphtherie und sterkoraler [illegible] Diese stellen sich mit Vorliebe [illegible] on erschwert zu sein scheint, d. h. im Gebiete der Flexuren.

Neben diesen infektiösen pseudomembranösen Formen kommen auch toxische vor, unter welchen besonders die Quecksilberenteritis zu nennen ist. Bei akuter oder chronischer Quecksilbervergiftung kann es zu sehr schweren, entweder mehr fleck- und beetförmigen oder mehr konfluieren-

Lymphknötchen. Sehr bald zerfällt das Knötchen, indem die nekrotische Masse des Zentrums durch die allmählich mit absterbende, bedeckende Schleimhautlage in das Darmlumen einbricht. Dadurch wandelt sich das Knötchen in ein ganz flaches Geschwür, sogenanntes Lentikulärgeschwür, um.

Durch Konfluenz kleiner Geschwüre und durch das nun folgende Fortschreiten des phthisisch-tuberkulösen Prozesses in der Submukosa und nach der Tiefe zu entsteht das zweite, gewöhnlich zu beobachtende Stadium, das der phthisischen tuberkulösen Geschwüre (Fig. 579). Diese zeigen ein sehr charakteristisches Verhalten, welches nur selten

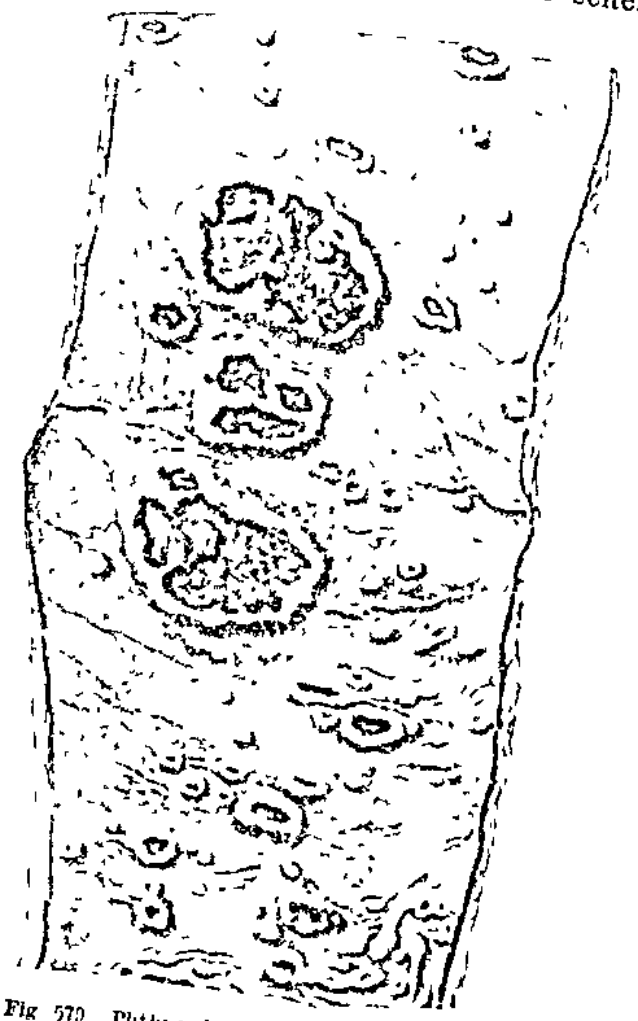

Fig. 579. Phthisische Geschwüre des Darmes.

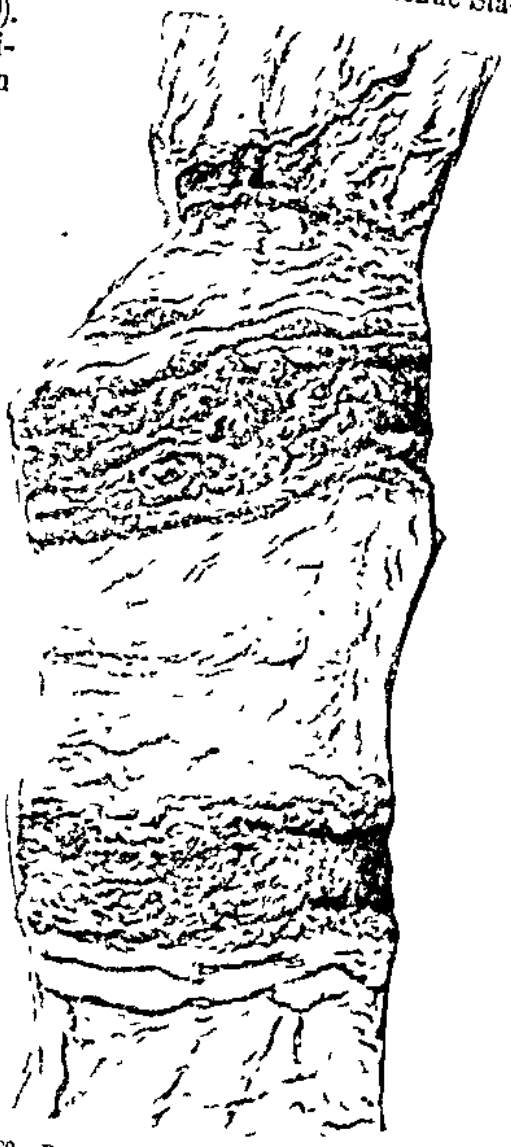

Fig. 580. Ringförmige phthisische Geschwüre.

bei der Diagnose im Stich läßt. Die Geschwüre sind vorwiegend quergestellt, oft schon ringförmig angeordnet (Fig. 580), wenn auch betont werden muß, daß dabei allerlei Übergänge zu richtig längsgestellten Geschwüren, ähnlich wie bei beim Typhus, vorkommen. Viel wichtiger ist die Beschaffenheit der Geschwüre selbst. Fast immer ist die Begrenzung eine sehr unregelmäßige, zackige. Der Rand erscheint wie von Mäusezähnchen ausgenagt. Zeigt ein Geschwür dieses Verhalten nicht, so sicher ein anderes. Nicht alle werden gerade in dem Augenblicke angetroffen,

wird. Es hat sich weder ein Verlust an Drusen, noch eine Verminderung der Panethschen Zellen, noch eine veränderte Zusammensetzung des Stromas, noch leukozytäre Emigrationen nachweisen lassen. Das einzige, was an früher überstandene dyspeptische oder infektiose Enteritis erinnert, ist die gelegentlich zu findende Pigmentierung.

Diese als Zottenmelanose, Lymphknotchenpigmentierung auch bei Erwachsenen vorkommenden, der Darmschleimhaut eine schiefergraue Färbung verleihenden Pigmentierungen (s oben) können gewiß als Folgen ehemaliger entzündlich-hyperämischer und hämorrhagischer Zustände aufgefaßt werden, sind aber kein Beweis für anhaltende chronische, entzündliche Reizungen,



Fig 568 Schnitt aus einer Peyerschen Platte bei sogenannter Enteritis nodularis Starke Vermehrung des lymphatischen Gewebes (Leitz Obj. 3, Ok 1)

zumal sie sich auch bei Menschen finden, die gar keine Zeichen solcher Darmstörungen aufweisen. Vielleicht sind vorübergehende Wurminfektionen daran schuld, um so mehr, als die Pigmentierungen gerade den Dickdarm, das Cecum und den Wurmfortsatz bevorzugen. Jedenfalls handelt es sich um einen krankhaften Zustand (Enteropathia pseudomelanotica), nicht um eine fortschreitende Enteritis.

Auch die Schwellungen der Lymphknotchen sind als Beweis für einen chronischen Reizzustand herangezogen worden, und man hat ein eigenes Krankheitsbild, die Enteritis chron. nodularis s follicularis (Fig 568), die, wie früher erwähnt, auch mit Geschwürsbildung verknüpft sein soll, aufgestellt Auch hier ist der Beweis der entzündlichen Pathogenese schwer zu erbringen, letztere immerhin möglich. Wie weit dabei, besonders bei Kindern, allgemeine Schwellungszustände der lymphatischen Apparate eine Rolle mit

Lymphknötchen. Sehr bald zerfällt das Knötchen, indem die nekrotische Masse des Zentrums durch die allmählich mit absterbende, bedeckende Schleimhautlage in das Darmlumen einbricht. Dadurch wandelt sich das Knötchen in ein ganz flaches Geschwür, sogenanntes Lentikulargeschwür, um.

Durch Konfluenz kleiner Geschwüre und durch das nun folgende Fortschreiten des phthisisch-tuberkulösen Prozesses in der Submukosa und nach der Tiefe zu entsteht das zweite, gewöhnlich zu beobachtende Stadium, das der phthisischen tuberkulösen Geschwüre (Fig. 579). Diese zeigen ein sehr charakteristisches Verhalten, welches nur selten

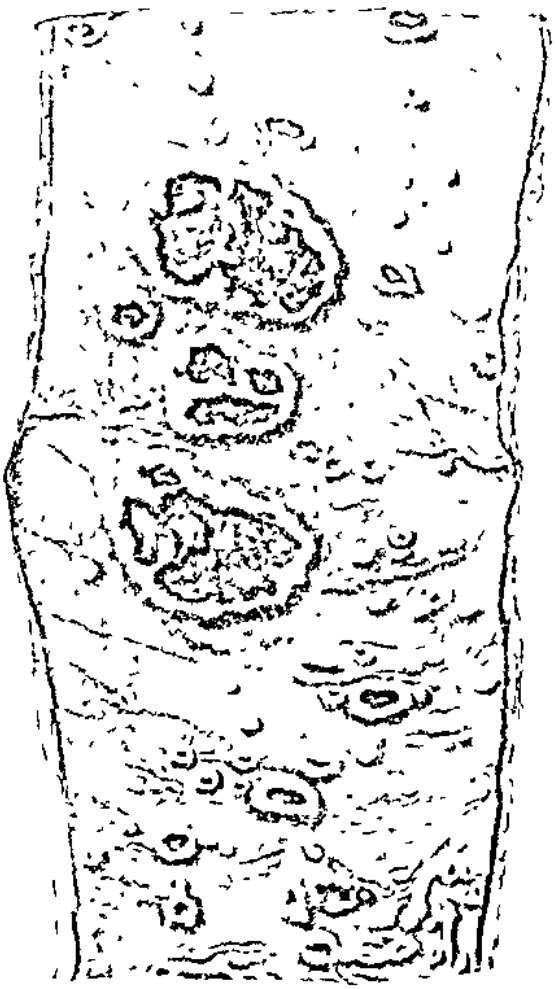

Fig. 579. Phthisische Geschwüre des Darmes.

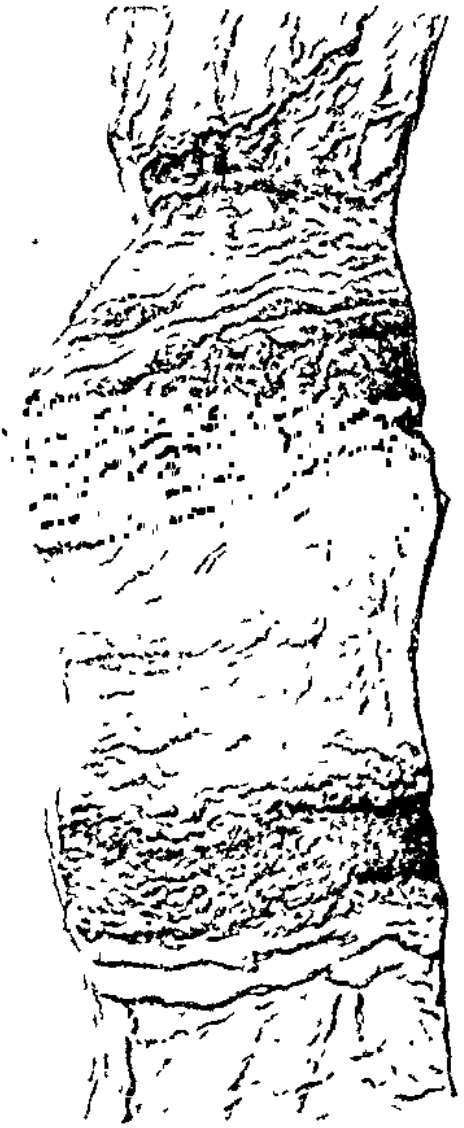

Fig. 580. Ringförmige phthisische Geschwüre

[illegible] Geschwüre Die Geschwüre sind vorwiegend *quergestellt*, [illegible] rdnet (Fig. 580), wenn auch betont werden [illegible] gänge zu *richtig längsgestellten* Geschwüren, ähnlich wie bei beim Typhus, vorkommen. Viel wichtiger ist die Beschaffenheit der Geschwüre selbst. Fast immer ist die Begrenzung eine sehr unregelmäßige, zackige. Der Rand erscheint wie von Mäusezähnchen ausgenagt. Zeigt ein Geschwür dieses Verhalten nicht, so sicher ein anderes. Nicht alle werden gerade in dem Augenblicke angetroffen,

Anfang der zweiten ihre volle Ausbildung zu erreichen pflegen (Stadium I). Sie sind meist im unteren Ileum am stärksten ausgeprägt (Ileotyphus), ergreifen den Anfangsteil des Kolon häufig mit, sind aber seltener auf das Kolon allein beschränkt (sogenannter Kolotyphus) (Fig. 569), wobei auch der Wurmfortsatz ergriffen sein kann (Fig. 570). Histologisch sind die Veränderungen an dem letzteren völlig andere wie bei der Appendizitis und gleichen genau den Veränderungen im übrigen Darm. Die Schwellung der lymphatischen Apparate ist meist eine sehr beträchtliche, die Einzelknötchen sind halberbsengroße bis erbsengroße

Fig. 569. Kolotyphus

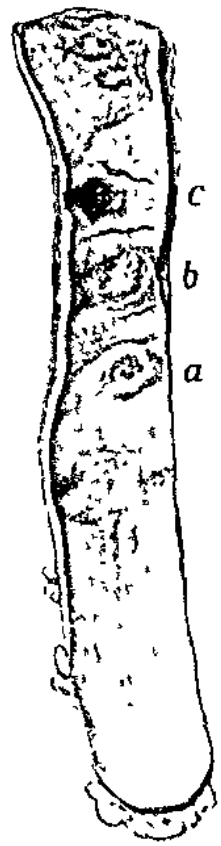

Fig. 570. Typhus des Processus vermiformis. *a* = markige Schwellung, *b* = Schortfbildung, *c* = Geschwürsbildung.

Knoten, die Peyerschen Platten in mächtige, stark vorragende Beete umgewandelt, die von weißlichrötlicher oder markig weißer Farbe sind und eine sehr charakteristische, durch die Konglomeration der Lymphknötchen bedingte wulstige Zeichnung, die an eine Gehirnoberfläche en miniature erinnert, erkennen lassen. Auch auf dem Einschnitt tritt die markige Beschaffen[illegible] oft noch besser als bei [illegible] Peyerschen Platten dicht [illegible] stark geschwollen zu sein; [illegible] Infiltrationsring im Darm[illegible] Regel nach oben zu allmählich nach, bis schließlich wenig oder gar nicht veränderte Darmpartien auftreten. Die Ausdehnung der markigen Schwellung ist also eine sehr wechselnde, die älteste und stärkste Ver-

anastomose oder zur Entwicklung abgesackter Kotabszesse, von denen aus dann bei weiterer Senkung zwischen den Därmen neue Einbrüche in den Darm erfolgen können. Diese später bei den Erkrankungen des Peritoneums noch weiter zu besprechenden Darmperforationen sind dadurch von den gewöhnlichen verschieden, daß die größte Zerstörung im Gebiete der Serosa, die geringste im Gebiete der Mukosa liegt. Diese wird lippenförmig nach außen [illegible] in, zeigt aber an ihrer Innenfläche [illegible] Über die Beziehungen der Darmphthise [illegible] s. unter Peritoneum. Die Beziehungen des Darmkanals zur Leber durch das Pfortadersystem erklären die regelmäßigen Mitinfektionen der Leber in Gestalt miliarer Tuberkel. Unter Benutzung des Ductus thoracicus als Zwischenstation kann es vom Darm aus zu einer allgemeinen Miliartuberkulose kommen.

Phthisische Einbrüche in den Darm können auch von einem verkästen mesenterialen Lymphknoten oder von den phthisischen Adnexen des weiblichen Genitaltraktus aus erfolgen. Beide Formen sind sehr selten.

Auf dem Boden alter phthisischer Geschwüre können sich polypöse Wucherungen und Karzinome entwickeln (*Herzog*).

Sehr selten ist die Infektion mit dem Bazillus der Pseudotuberkulose der Nager. Diese unter den Erscheinungen der akuten Gastroenteritis verlaufende Erkr [illegible] im ganzen Darmtraktus, [illegible] nieren, Leber und in den [illegible] Mikroskopisch finden sich auszehannene, vorwiegend aus [illegible] bestehende Herdbildungen mit zentralen Nekrosen, in denen sich reichlich die feinen Bazillen der Nagerpseudotuberkulose finden (*Saisawa*).

Syphilis.

(Lit. *Herxheimer.*)

Über den Prozentsatz, in welchem der Darm bei der **kongenitalen Syphilis** mitbeteiligt ist, gehen die Angaben noch recht auseinander (5 bis 12%). Wahrscheinlich kommt sie häufiger vor als gewöhnlich angenommen wird, weil geringe Veränderungen erst durch das Mikroskop aufgedeckt werden. Im wesentlichen lassen sich drei Formen unterscheiden: 1. die gummösen Formen, welche entweder als gröbere schon makroskopisch erkennbare Knoten innerhalb der Wandschichten auftreten, oder als miliare Knötchen, welche die tieferen Schichten der Submukosa und die Muskularis bevorzugen und sehr zahlreich vorhanden sein können; 2. die umschriebenen beetförmigen Infiltrate der Mukosa und Submukosa, besonders den lymphatischen Einlagerungen entsprechend. Es handelt sich um vorwiegend perivaskuläre zellige Infiltrate, welche die Mukosa emporheben und verdünnen. Schließlich kann es zu tiefen, mit wallartigem Rand und speckigem Grund versehenen ringförmigen Geschwüren kommen; 3. die gleichmäßige Verdickung der ganzen Darmwand, welche auf eine diffuse zellige Infiltration zurückzuführen ist.

Seltener als die kongenitale ist die **erworbene Syphilis** des Darmes. Sie wird charakterisiert durch das Auftreten schmaler beetförmiger, sich ringförmig ausbreitender, mehr oder weniger markig aussehender Verdickungen, welche, gruppenförmig hintereinander gelagert, den oberen Dünndarm bevorzugen und stark zur Geschwürsbildung neigen. Die ebenfalls quergestellten

artige Einbrüche mit siebartiger Durchlöcherung der Schleimhaut, zum Teil formlich dysenterische Veränderungen aufweisen. Der Prozeß breitet sich aber nicht nur in der Bauchhöhle, sondern auch im retroperitonealen Gewebe aus. Am Pankreas entlang bis zur Milz, an den Gefäßen herauf bis zu den Nieren, von da aus weiter bis zum Zwerchfellansatz und durch dasselbe hindurch bis in die Pleurahöhle kriecht der Pilz. Oder er bricht in die Pfortaderwurzeln ein und führt unter dem Bilde eitriger Thrombophlebitis zu ausgedehnten aktinomykotischen Abszessen in der Leber. Auch nach abwärts gegen die Beckenorgane, gegen Blase, Genitalapparat, gegen die knöchernen Hüllen des Beckens zu kann die Aktinomykose alles unterminierend sich Bahn brechen. Auch die retroperitonealen Lymphknoten können infiziert werden.

Hodgkinsche Krankheit kommt, wenn auch sehr selten, am Darm, sogar isoliert, vor (*Eberstadt*) und ist an den lymphatischen Apparaten und den zugehörigen Lymphknoten des Gekröses desselben lokalisiert. Es bilden sich Geschwüre mit wallartig erhabenen zackigen Rändern, die z. T. an Geschwulstbildung, z. T. an phthisische Zerstörung denken lassen.

Bei den leukämischen Myelosen und Lymphadenosen und der Leukosarkomatose kann ebenfalls der Darm Sitz der Veränderung sein.

7. Wiederbildungs- und Anpassungsvorgänge.

Darmgeschwüre zeigen im allgemeinen, wenn das mechanische oder infektiöse Agens nicht mehr weiterwirkt, große Neigung zur Überhäutung und Verheilung, deren einzelne Vorgänge sich hier ähnlich abspielen wie an der



Fig 583. Verheilendes Darmgeschwür. (Zeiß Ok. 1, Obj. A.)

Schleimhaut überhaupt (s. allgemeinen Teil) (*Fig. 584*). Ist nur Mukosa und Submukosa zerstört, wie beim Typhus, so können ziemlich glatte, nicht stenosierende Narben entstehen. Ist auch die Muskularis ergriffen, wie bei Tuberkulose und Syphilis, so kommt es zu unregelmäßigen, mehr ringförmig oder strahligen, vielfach ausgesprochen stenosierenden Narben. Eine Wiederbildung der feineren Struktur, Drüsen, Lymphknötchen, Muscularis mucosae mit ihrem elastischen Fasersystem bleibt gewöhnlich aus.

Auch die operativen oder sonstwie entstandenen penetrierenden Darmwandwunden können nach operativer Vereinigung sehr glatt zur Ausheilung kommen, so daß später die Narbe kaum oder gar nicht mehr zu finden ist, höchstens im mikroskopischen Bilde eine Verwerfung der Schichten die alte Wundstelle anzeigt.

in die Tiefe gehen, ungefähr entsprechend der markigen Infiltration. Die Schorfe sind bald sehr derb, zusammenhängend, bald mehr weich, an der Oberfläche leicht flockig zersetzt.

Mikroskopisch entspricht der Schorf einer fast völligen Nekrose der Mukosa und Submukosa im Bereiche der ursprünglichen Schwellung (Fig. 576). Nur die Randpartien und die an der Grenze gegen die Muskularis zu gelegenen Partien der letzteren bleiben meist von der Nekrose verschont. Sehr deutlich sieht man die größeren noch blutgefüllten Gefäße in der Nekrose verschwinden. Der Gefäßinhalt verfällt auch der Nekrose, ohne daß etwa eine besondere Thrombenbildung vorausgegangen wäre. Die Grenze zwischen dem bereits abgestorbenen und dem noch lebenden Gewebe erscheint im mikroskopischen Bilde sehr unscharf, ist aber in den Oxydasepräparaten an der stärkeren leukozytären Anhäufung besonders schon zu erkennen. Dieses Auftreten der Leukozyten hat weniger mit der defensiven Reaktion gegen die Typhusbazillen oder ihre Toxine als mit der Reaktion gegen die bereits eingetretene Nekrose etwas zu tun. In die oberflächlichen Schichten der Nekrose, an der sehr bald durch oberflächliche Abbröckelung unregelmäßige Konturen auftreten, sieht man bei geeigneter Färbung wolkenartige und fleckförmige Einlagerungen von Mikroorganismen, die sich bei stärkerer Vergrößerung in Form kleiner Vorpostentruppen noch tiefer bis in die Nähe des lebenden Gewebes verfolgen lassen. Es handelt sich um Stäbchen, die zu kleinen unregelmäßigen, meist sehr dichten Haufen zusammengelagert sind und im wesentlichen nichts anderes dar-

Fig. 575. Typhus. Stadium der Schorfbildung.

Fig. 576. Sequestrierende Form des Typhusschorfes.

stärkere Druckwirkung auf den prolabierenden Darm bei relativer Schwäche der muskulären Abschlußringe des Diaphragma pelvis. Eine weitere Form des Prolapses ist an der Ileozökalgegend beschrieben Der Dünndarm soll in den Dickdarm prolabieren. Doch wird diese Form des Prolapses von Wilms abgelehnt.

Bei der **Invagination** (Intussuszeption) (Fig. 585) handelt es sich um das Abwärtswandern eines bestimmten Darmabschnittes in einen unterhalb gelegenen Abschnitt. Je nach dem Sitz spricht man von einer Invaginatio enterica, ileo-coecalis, colica. Nicht der obere, sondern der untere Darmabschnitt wird dabei umgestülpt. Bei dem Prolaps verkleinert sich der obere, bei der Invagination der untere Abschnitt. Die Spitze des wandernden Teiles bleibt stets dieselbe. So kann die Ileozökalklappe in das Zökum invaginiert werden und das ganze Zökum durchwandernd am Anus heraustreten. Ebenso können sich am Dünndarm überall Invaginationen bilden, wenn natürlich auch die am meisten beweglichen Teile bevorzugt sind.

Fig 585 Invagination des Ileum

Bei der Invagination wird das obere Darmstück sozusagen wie der Darminhalt gefaßt und abwärtsbewegt. Es muß daher an einer Stelle des Darmes, sei es in Gestalt einer meist polypösen Geschwulst (Lit. *Fulci*) oder eines bei erhöhter Peristaltik sich leichter bildenden Schnürringes der zirkulären Muskulatur, ein faßbarer Punkt gegeben sein, der bei dem peristaltischen Spiel der Längsmuskulatur erst überdacht, dann umklammert und abwärts gezogen werden kann.

Im Gebiet der Invagination zeigt der Durchschnitt beiderseits die Darmwand dreimal getroffen. Das innere doppelte Rohr bildet das Intussuszeptum, das äußere das Intussuszipiens Das innere Rohr ist infolge der einseitigen Zerrung des miteingestülpten Mesenteriums posthornartig gekrümmt. In seltenen Fällen kann das von der Invagination betroffene Darmstück noch einmal als Ganzes invaginiert werden, so daß eine fünf-, ja sogar eine siebenzylindrische Einscheidung entstehen kann (*Lichtenstern, Wilms*). Noch seltener sind aufsteigende Invaginationen. Sehr merkwürdig ist der wiederholt gemachte Befund eines umgestülpten Wurmfortsatzes bei Invaginatio ileo-coecalis. Diese Einstülpung ist, wie ich mit Wilms annehmen muß, stets eine sekundäre. Da mit zunehmender Einstülpung des Mesenteriums die Kompression der Venen eine immer stärkere wird, kommt es bald zur venösen Stauung, schließlich zur Infarzierung und Nekrose. Das nekrotische Stück kann durch Demar-

man beide Stadien besser unter dem Begriff der Schorf- und Geschwürsbildung als ein Stadium zusammenfaßt, ähnlich wie bei der gleich zu beschreibenden Reinigung und der Heilung der ausgebildeten typhösen Geschwüre keine scharfe Grenze gezogen werden kann.

Als charakteristisch für die typhösen Geschwüre müssen folgende, allerdings keineswegs immer zutreffende Merkmale angesehen werden. Die Geschwüre sitzen an der Stelle der lymphatischen Gewebseinsprengungen. Die größeren sind daher auch im wesentlichen längsangeordnet und dem Mesenterialansatz gegenüber lokalisiert, entsprechend der Lage der Peyerschen Platten. Die Form der Geschwüre ist rundlich oder oval, die Umgrenzung eine ziemlich glatte und scharfrandige. Der Rand der Geschwüre ist leicht erhaben, solange noch die markige Schwellung nachwirkt, und fällt ziemlich steil gegen den Geschwürsgrund ab. Eine Unterminierung besteht nicht oder ist nur angedeutet, wenn eine weitere Rückbildung der noch vorhandenen markigen Wucherungen in der Submukosa statthat. Besonders wichtig ist der Geschwürsgrund. Dersc[illegible]
fige Struktur [illegible]

Im mikr[illegible]
dicht oberhalb der Muskularis Halt zu machen pflegt, entsprechend der Ausdehnung des Schorfes. Seltener reicht das Geschwür in die innere Muskelschicht hinein, so daß nur die äußere stehen bleibt. Auch mikroskopisch fallen die scharf geschnittenen Ränder, das Fehlen besonderer Knotchenbildung in der Submukosa, die relative Intaktheit der Muskularis und Serosa auf. An Stelle des noch restierenden großzelligen Gewebes tritt allmählich ein gewöhnliches Granulationsgewebe. Damit wird das letzte Stadium, das der Vernarbung der Geschwüre, eingeleitet. Die Ränder flachen sich mehr und mehr ab, sinken sozusagen auf den Geschwürsgrund herunter und verschmelzen mit ihm, so daß schließlich nur eine abnorme Glättung und leichte Verdünnung der Schleimhaut die Gegend des ursprünglichen Geschwüres erkennen läßt. Sehr lange pflegen sich mehr oder weniger deutliche schiefrige Flecken oder Ringe an der ursprünglichen Geschwürsgrenze, selten in der Geschwürsnarbe selbst, als Residuen ehemaliger Gewebsblutungen, die bei Lösung der Schorfe entstanden, zu erhalten. Stärkere Schrumpfungen kommen bei der Vernarbung der Typhusgeschwüre so gut wie niemals zur Beobachtung. Mikroskopisch sieht man die bekannten Bilder der Schleimhautregeneration (s. allgemeinen Teil). Das im Geschwürsgrund aufsprießende Granulationsgewebe wird von der Seite her mit Epithel überzogen, die Wundfläche damit abgedeckt. Drüsen werden nicht oder nur in atypischer Form neu gebildet. Desgleichen bleibt die Regeneration der zerstörten Lymphknotchen aus, welche in den Peyerschen Platten ihre charakteristische Modellierung verlieren, so daß hier die Abplattung besonders auffallend ist.

Etwas anders verhalten sich die Ausheilungsprozesse bei der exsudativulzerösen Form. Hier geht die epitheliale Überhautung und die Drüsenneubildung von den epithelialen Bedeckungen oder den Drüsen der zwischen den verschieden großen Defekten stehen gebliebenen Schleimhautscheidewände aus. Die endgültige Narbe wird in dem Peyerschen Haufen kaum erkennbar sein.

Nur selten zeigt sich im Typhusdarm eines der beschriebenen Stadien allein, am ehesten noch das der markigen Schwellung oder das der Narben. Gewöhnlich sieht man zwei oder gar drei Stadien nebeneinander, von denen freilich eines vorzuwiegen pflegt. Das liegt daran, daß der Prozeß von der Ileozökalklappe aus, d. h. von der Stelle des Primäraffektes, sozusagen nach oben emporzuklettern pflegt, so daß die vorgeschrittensten Stadien, z. B. be-

terium und dient sozusagen [illegible]
drehte sich stärker füllende u [illegible]
den übrigen Darm, soweit er [illegible]
Darmwanderung wird erst ihr Ende finden, wenn der Darm wegen der Fixation seines Mesenteriums nicht mehr folgen kann. Wird daher das Jejunum gedreht, so folgt der Darm bis zur Ileozökalklappe. Wird das Ileum gedreht, so wandert der untere Abschnitt nach, der obere bleibt unverändert. Außer am Dünndarm findet sich der Volvulus noch besonders an der Flexura sigmoidea, wobei abnorme Länge des Mesokolon (Megasigmoideum [*Heller*, *v. Hansemann*]), oder stärkere An-

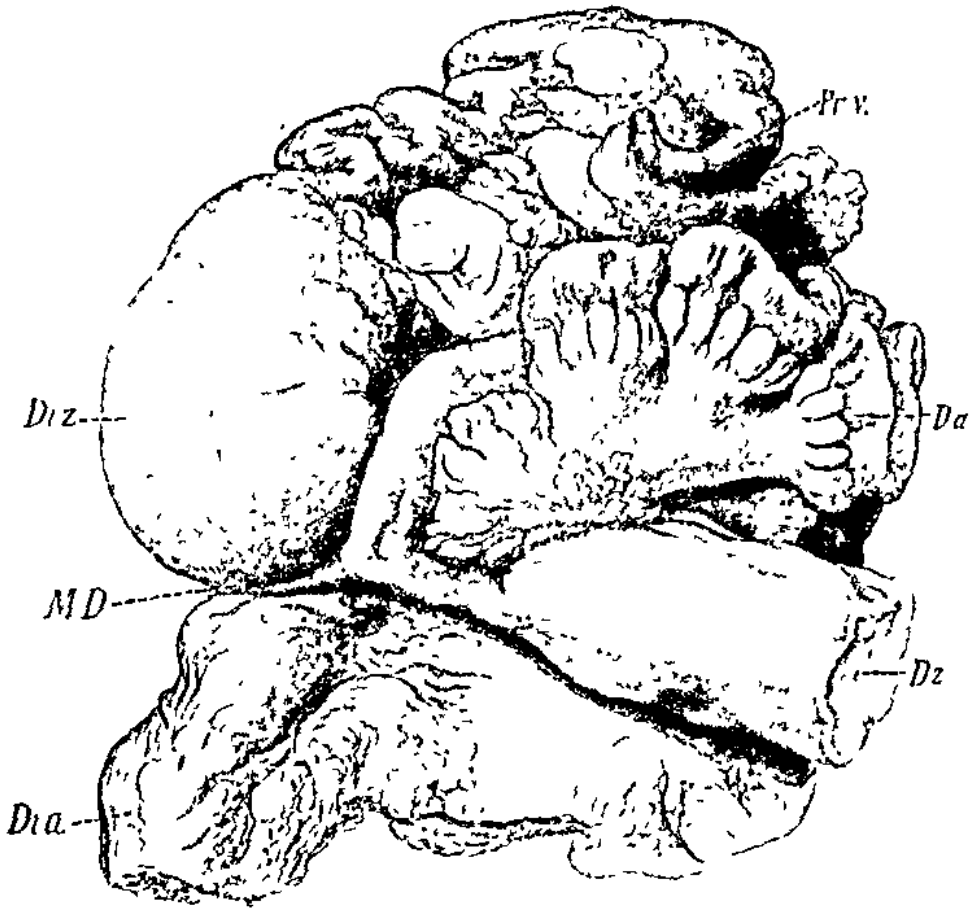

Fig. 588. Inkarzeration des Dickdarmes und Abknickungsstenose des Dünndarmes infolge verwachsenen Meckelschen Divertikels (*M D*). *Pr. v.* = Proc. vermif., *D. z.* u. *D. a.* = zu- und abführende Dünndarmschlinge, *Dı. z.* u. *Dı. a.* = zu- und abführende Dickdarmschlinge.

näherung der Fußpunkte durch narbige Schrumpfung die Entstehung begünstigen, und an der Ileozökalschlinge, besonders wenn ein Mesenterium ileocolicum commune vorhanden ist (*v. Zoege-Manteuffel*). Solche Fälle von Volvulus sind schon bei Neugeborenen, bei abnorm schmalem Mesenterialstiel und mangelnder Wanderung des Dickdarms nach rechts, beobachtet worden. Kommt es nicht zur spontanen Rückbildung des Volvulus, so wird durch den zunehmenden Verschluß des Darmes tödlicher Ileus ausgelöst werden. Andererseits kann bei Volvulus einer Darmschlinge, z. B. der Flexura sigmoidea, die nicht zum völligen Verschluß führt, eine weitere Umschlingung derselben durch die übrigen Darmschlingen statthaben (sogenannte Knotenbildung). Solche Knoten-

wie bei den zelligen Wucherungen in den Sinus der Lymphknoten um die für den

durchschimmern sehen. Auch auf der Schnittfläche sind sie oft deutlich zu erkennen. Es handelt sich um intraazinös gelegene, aus den adventitiellen Zellen der Kapillaren hervorgegangene Knötchenbildungen mit zentraler Nekrose In ihnen wurden bisher ebensowenig wie in den frischen typhösen Knötchen des Darmes Typhusbazillen gefunden.

Über die sonstigen Folgen und Abarten des typhösen Prozesses, die abortiven Formen, besonders des Kindesalters, die Fälle von Typhussepsis, über pyämische typhöse Erkrankungen s den allgemeinen Teil. Hier verdienen nur die Komplikationen des Typhus, soweit sie mit der Erkrankung des Darmkanals in Beziehung zu setzen sind, eine kurze Erwähnung. Da ist vor allem die Blutung zu nennen, welche bei Lösung der Schorfe eintreten kann und die gelegentlich einen tödlichen Ausgang nimmt Die Quelle der Blutung ist oft sehr schwierig oder gar nicht, in anderen Fällen, besonders bei Injektion der Mesenterialgefäße leicht festzustellen. Neben der Blutung kommen die Perforationen der Geschwüre in Betracht. Wie sie zustande kommen, ist nicht immer einwandfrei zu erklären. Oft geht eine Nekrose der Darmwand, die unabhängig von der Typhusnekrose einsetzt, der Perforation voraus Ob bei zu weitgehender Schorfbildung und daraus nach der Abstoßung resultierender abnormer Verdünnung der Darmwand Peristaltik und steigender Innendruck die Perforation herbeiführen können, muß dahingestellt bleiben.

[illegible] Larynx sind
auf [illegible] Sie haben
mit [illegible] roskopische
Unt [illegible]

Paratyphus.

Eine besondere Rolle spielt der durch verwandte Mikroorganismen hervorgerufene Paratyphus A und B Der häufigste unter den beiden ist, so weit es sich um schwere und tödlich verlaufende Fälle handelt, der Paratyphus B. Doch ruft der Paratyphusbazillus A die gleichen Veränderungen hervor, wie der Paratyphusbazillus B. Der Paratyphus kann in zwei Formen auftreten. Einmal als akut, selten subakut verlaufende Gastroenteritis paratyphosa. Hier handelt es sich im wesentlichen um einen mit Schwellung und Rötung der Schleimhaut einhergehenden Katarrh, der vorwiegend am Duodenum, am unteren Ileum und am Kolon und hier wieder vorzugsweise an den Flexuren lokalisiert ist. Mikroskopisch finden sich außer Hyperämie und Ödem der Mukosa und Submukosa stärkere, perivaskuläre, zellige Infiltrate, die allerdings von den normalen lymphatischen und plasmazellulären Infiltraten der Dünn- und Dickdarmschleimhaut schwer abzugrenzen sind. Leichter gelingt das schon, wenn sich der Prozeß bis zur förmlich eitrigen, leukozytären Infiltration steigert, wie es besonders am Magen gesehen worden ist (*Bracht, Habschmann*). Selten sind begleitende Geschwürsbildungen im Dickdarm, die dann schon Übergänge zu der zweiten Form, zum Paratyphus abdominalis darstellen. Hier handelt es sich um klinisch unter dem Bilde des Typhus verlaufende Fälle, in denen bei der Leichenöffnung aber selten das klassische Bild der typhösen markigen Schwellung des lymphatischen Apparates, des Ileums, des Mesenteriums und der typhösen Milzschwellung (*Sternberg, Jaffé*), viel häufiger abweichende Formen bis zur völligen Verwischung des typhösen Charakters gefunden werden. Diese letzteren unterscheiden sich von den echten Formen

Über die klinisch sehr wichtige Form des mesenterialen Duodenalverschlusses siehe beim Magen.

Erweiterungen des Darmrohres stellen sich regelmäßig oberhalb von Stenosen ein, gewöhnlich ist die Erweiterung, falls sie nicht zu akut eintritt, von einer Arbeitshypertrophie der Muskulatur begleitet. Diese Erweiterungen können enorme Grade erreichen; besonders bei sehr langsam eintretenden oder ventilartig wirkenden Stenosen. Zur letzteren Gruppe gehört wohl auch die Hirschsprungsche Krankheit, das Megakolon (*Heller, Konjetzny, Perthes, Schmidt*) Fig. 589. Nach den meisten Beobachtern handelt es sich hier um einen ventilartigen Verschluß am Übergang der abnorm langen Flexura sigmoidea in das

Fig. 590. Schleimhautdivertikel der Flexura sigmoidea. *M. m.* = Muscularis mucosae, *V* = Muskularis (Zeiß Ok. 3, Obj. a*)

Rektum. Es liegt eine angeborene Anomalie vor, welche zu einer hochgradigen Ausweitung und Hypertrophie des ganzen Dickdarmes Veranlassung gibt, wodurch der Leib des Kindes gewaltig aufgetrieben, die Ernährung desselben schließlich ernstlich gefährdet wird. Eine ähnliche Erweiterung des Dickdarmes ohne Stenose kann bei der Altersektasie auftreten (*Verse*). Häufig ist die Erweiterung nur auf das Zökum beschränkt, welches in solchen Fällen besonders leicht beweglich sein kann (Cöcum mobile). Ob diese Erweiterung, die mit Kotstauung und Gasbildung einhergeht, die Folge der durch die Beweglichkeit beförderte Lageverschiebung oder die Folge einer durch lokale Katarrhe

nicht an die lymphatischen Apparate gebundene und darin mehr dem Paratyphus gleichende, etwa linsengroße, scharf umschriebene beetformige Erhebungen, die ein schmutzig gefärbtes Zentrum und tiefrot gefärbte Säume besitzen. Die übrige Schleimhaut ist unverändert. Der geschwürige Zerfall der nekrotischen Massen findet nur langsam statt, so daß richtige Geschwüre wie beim Typhus nicht zur Beobachtung gelangen. Die Veränderungen finden sich vorwiegend im Dickdarm. Mikroskopisch zeigt sich die Schleimhaut bis in die Submukosa hinein von einer leicht abgerundeten, mehr oder weniger keilförmigen Nekrose durchsetzt, an deren Grenzen gegen die Umgebung eine dichte zellige Infiltrationszone besteht, die sich jedoch weniger aus Leukozyten, als aus rundkernigen lymphatischen und adventitiellen Elementen aufbaut. An der Grenze von Nekrose und zelliger Reaktionszone finden sich massenhaft die gleichen Erreger, wie bei der skorbutischen Gingivitis, hauptsächlich fusiforme Bazillen und Spirochäten. Es handelt sich zweifellos um Magendarminfektionen, die durch verschlucktes infektiöses Material von der Mundhöhle aus zustande gekommen sind. Diese skorbutischen Nekroseherde der Magendarmschleimhaut finden sich daher auch nur in den schweren Fällen von skorbutischer Sekundärinfektion der Mundhöhle.

Phthise des Darmes.

Die Darmphthise ist dort, wo Phthise überhaupt verbreitet ist, ungemein häufig. Sie ist gewöhnlich auf eine enterogene, entweder primäre oder sekundär im Anschluß an Lungenphthise einsetzende Infektion, die auch mittelbar durch Ausscheidung von Phthisebazillen mit der Galle zustande kommen kann (*Fraenkel, Krause, L. Rabinowitsch*) zurückzuführen, sehr viel seltener auf eine hämatogene, z. B. bei Miliartuberkulose. Eine sichere Entscheidung, wie häufig die primäre enterogene Infektion im Verhältnis zur sekundären ist, läßt sich vorläufig nicht fällen (*Beitzke*). Das liegt daran, daß die Infektion des Darmes, besonders bei Kindern, keineswegs zu einer sichtbaren Erkrankung der Darmschleimhaut zu führen braucht, die reaktiven Veränderungen vielmehr erst in den mesenterialen Lymphknoten oder gar erst in weiter abgelegenen Organen, Lungen, nachweisbar sind. Auch das Experiment hat diese große Resorptionskraft des Darmes für Phthisebazillen bestätigt (*Orth* und *Rabinowitsch*). Eine größere Sicherheit besteht bezüglich der wirklich phthisischen Erkrankung. Hier tritt die primäre enterogene Phthise gegenüber der sekundären sehr stark zurück. Unter den primären enterogenen Phthisen spielen Infektionen mit dem Rinderphthisebazillus eine besonders wichtige Rolle. Bei den sekundären enterogenen Infektionen kommt derselbe ernstlich nicht in Betracht (s. allgemeinen Teil).

Die phthisisch-tuberkulöse Erkrankung ist in ähnlicher, wenn auch nicht so strenger Weise wie der Typhus an die lymphatischen Apparate gebunden. Wenigstens zeigen sich an ihnen die phthisischen Veränderungen am frühesten, wenn auch keineswegs auszuschließen ist, daß phthisische Geschwüre unabhängig von den Lymphknötchen entstehen. Das früheste Stadium ist [illegible]
Man sieht sie in der Dar[illegible]
[illegible]
schimmerndem Zentrum. Mikroskopisch sitzt der Tuberkel in der Schleimhaut bis in die Submukosa reichend, meist gebunden an ein

Prozeß nach Verklebung mit den Bauchdecken durch diese durch, so spricht man von Anus praeternaturalis.

Die Folgen der Darmperforation sind verschieden nach Größe, Sitz, Natur des geschwürigen Prozesses. Erfolgt der Einbruch in die freie Bauchhöhle, so entsteht eine diffuse Peritonitis, insbesondere wenn Dünndarminhalt austritt, während eingedickter Dickdarmkot oft weniger stürmische Erscheinungen hervorruft und zu Bildung einer Fremdkörpertuberkulose Veranlassung gibt. Sind dem Durchbruch entzündliche Ausschwitzung und Verwachsungen der Serosa vorausgegangen, wie so häufig bei der Appendizitis, so entstehen mehr abgekapselte Abszeßbildungen. Sehr selten ist chronisches Emphysem der Bauchdecken nach traumatischer subkutaner Fistelbildung des Dickdarmes, entstanden durch Ansaugen der Dickdarmgase bei körperlicher Arbeit (*Sert*).

Eine besondere Form von Geschwüren stellen die sogenannten Klistierverletzungen des Rektum dar, die sich, an der vorderen oder hinteren Wand gelegen, als rinnenförmige, geschwürig belegte Defekte vorfinden und auf den Druck der Irrigatorenansätze zurückzuführen sind.

Zum Schluß müssen noch die Veränderungen des Inhaltes besprochen werden. Am wichtigsten ist der Inhalt beim Ileus (Lit. *Wilms*, *Hotz*). Bildet sich im Darmrohr irgendein schnell eintretendes Hindernis, so beginnt eine sehr lebhafte Tätigkeit des oberhalb gelegenen Darmabschnittes, die aber, wenn das Hindernis nicht überwunden werden kann, in eine allmähliche Lähmung der Muskulatur übergeht. Durch reichliche Sekretion und Exsudation und abnehmende Resorption seitens der Darmschleimhaut (*Enderlen*, *Hotz*) füllt sich derselbe mehr und mehr mit flüssigem Inhalt, bis er schwappend gefüllt ist. Die allmählich eintretenden schweren Zirkulationsstörungen, die bakterielle Zersetzung des Inhalts oder direkte bakterielle Infektion rufen an der Schleimhaut leicht diphtherische und tiefgreifende Prozesse hervor. Der nicht mehr weiterbewegte, sich faulig verändernde Inhalt steigt im Darmrohr durch weitere Füllung desselben allmählich bis zum Magen herauf und wird dann erbrochen (Kotbrechen, Miserere). Eine rückwärts gerichtete Peristaltik, welche den kotigen Inhalt des Darmes nach oben treiben soll, wird von den meisten Autoren bezweifelt (*Roger*).

Je nach der Art des Hindernisses unterscheidet man verschiedene Formen des Ileus:

1. Der dynamische Ileus, der wieder zerfällt in
   a) den paralytischen Ileus, bei welchem durch traumatisch-entzündliche Lähmung der Muskulatur, z. B. nach operativen Eingriffen (postoperativer Ileus) oder durch reflektorische Lähmungen bei Pankreasblutungen, Gallenstein- und Nierensteinkoliken, oder durch zirkulatorisch bedingte Lähmungen (Embolie der Arteria mesaraica) der Darm undurchgängig wird.
   b) den spastischen Ileus, der sehr viel seltener als der paralytische ist und auf spastische Kontraktionen z. B. um Fremdkörper, wie Gallensteine, zurückgeführt wird.
2. Der reale Ileus. Die Ursachen desselben können wiederum sehr verschieden sein.
   a) Der Okklusionsileus, z. B. bei angeborenem Verschluß des Darmes an irgendeiner Stelle,
   b) der Obturationsileus, bei welchem die Verstopfung durch gestielte Geschwülste, durch Gallen- oder Darmsteine, durch Kot-

wo der Prozeß im charakteristischen Fortschreiten ist. Der Geschwürsrand entbehrt auch der gleichmäßig markigen Schwellung, wie sie für den Typhus so bemerkenswert ist. Wohl finden sich hier und da Verdickungen. Sie sind aber knötchenförmiger Struktur und entsprechen in der Tat im Geschwürsrand neu entstandenen, gegen die Schleimhautoberfläche sich vorwölbenden Tuberkeln. Die Ränder sind endlich mehr oder weniger stark unterminiert, so daß man bequem eine Sonde darunterschieben kann. Dem zackigen Geschwürsrand entspricht der unregelmäßig höckerige, grubig vertiefte Geschwürsgrund. Selten erscheint er so glatt wie beim typhösen Geschwür. Schorfe sind sehr selten zu sehen. Dreht man die Geschwürsstellen des Darmes um, so sieht man, in vorgeschrittenen Fällen fast regelmäßig, eine Aussaat kleiner

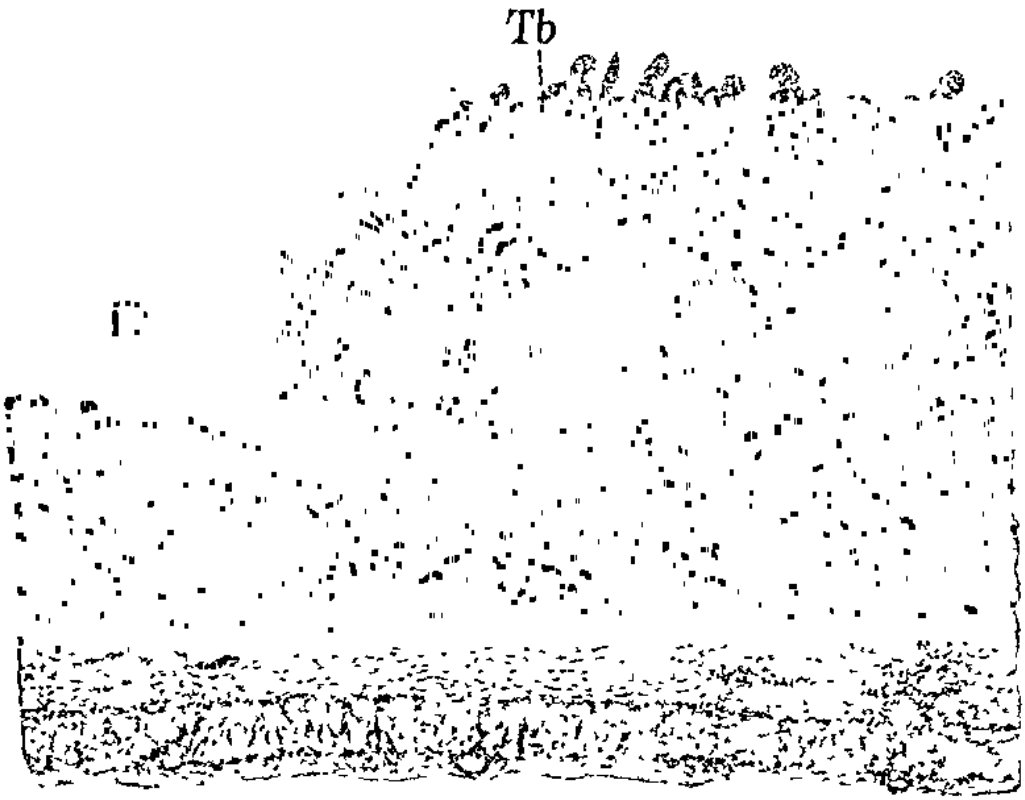

Fig. 581. Rand eines phthisisch tuberkulösen Darmgeschwüres. *Tb* = submuköse Tuberkel. (*Zeiß Ok. 2, Obj. a**)

grauer Knötchen an der Serosa, die oft in zierlichen Reihen angeordnet den Lymphgefäßen folgen. Zwischen den Knötchen finden sich gelegentlich feine Fibrinauflagerungen oder schleierartige weißliche Trübung der Serosa. Durch Verschmelzung und fibröse Umwandlung der Knötchen können stärkere Verdickungen der Serosa an den mit den Geschwüren korrespondierenden Stellen entstehen. Die Ausbreitung des Prozesses an der Serosa ist gewöhnlich umfangreicher, als es den Ausdehnungen der Geschwüre entsprechen würde.

Die eigentümliche Form des phthisisch-tuberkulösen Geschwürs erklärt sich leicht aus dem mikroskopischen Bilde. Man sieht daran sehr deutlich, daß sich von dem Primärinfekt aus die neuen Tuberkel vorwiegend submukös entwickeln, von da aus gegen die Mukosa vordrängen und schließlich dieselbe unter gleichzeitiger Verkäsung durchbrechen (Fig. 581). So entstehen

und den zahlreichen Darmbakterien entzündliche Beimischungen (rote Blutkörperchen, Eiterkörperchen) zu beachten sein. Wieweit man bei Untersuchung des Darminhalts an der Leiche aus etwa gefundenen Darmepithelien Schlüsse auf intravitale Desquamationen machen darf, hängt ganz von der Zeit der Sektion und sonstigen lokalen Befunden ab. Über die Parasiten s. später.

Operative Ausschaltung an sich normaler Darmschlingen führt selbst nach jahrelanger Dauer nicht zur Verödung derselben. Ob der tonfarbige kotähnliche Inhalt solcher Schlingen tatsächlich ein Sekret der Darmwand oder ein Produkt der Mikroorganismen oder beider ist, läßt sich schwer entscheiden Die Hauptmasse besteht aus Kalkseifen und Nukleoproteiden (*Herzog*).

9. Fremdkörper und Parasiten.

Aus dem Kot können sich durch Eindickung sogenannte Kotsteine entwickeln. Sie stellen in der Regel keinen reinen Kot, sondern eingedickten Schleim mit Kotresten dar. Am besten ist das an den Kotsteinen des Wurmfortsatzes zu sehen, wo sie am häufigsten vorkommen. Auf dem Durchschnitt tritt meist schon makroskopisch eine deutlich konzentrische, aber so gut wie nie eine radiäre Streifung hervor. Selten sieht man im Zentrum der Steine irgendeinen Fremdkörper, am häufigsten noch eine Borste. Die Farbe der Schichten wechselt sehr zwischen Hellgelb und Dunkelbraun. Auch die Konsistenz ist sehr verschieden, bald weich breiig, bald hart wie Kirschkerne. Letzteres beruht auf der Einlagerung von Kalksalzen. Da auch die Größe der Wurmfortsatzsteine oft der eines Kirschkernes entspricht, ist man leicht mit dieser Diagnose bei der Hand. Die genaue Untersuchung mit Messer und Mikroskop löst den Kirschkern sehr schnell in einen gewöhnlichen Kotstein auf. Beweisende Fälle von Kirschkernen im Wurmfortsatz liegen aus neuerer Zeit nicht vor, sind jedenfalls als Ausnahme anzusehen.

Mikroskopisch ist die Schichtung des Kotsteines, seine wesentliche Zusammensetzung aus bakterienhaltigem Schleim erst recht zu erkennen. Eingelagert finden sich alle möglichen Kotbestandteile, die gelegentlich auch überwiegen können.

Die Genese und Bedeutung der Kotsteine ist schon früher auseinandergesetzt Sie bilden sich bei reichlicher Schleimsekretion und gleichzeitiger Stauung des Sekretes also vor allem im Anschluß an Entzündung des Wurmfortsatzes, hinter den Knickungen und Abbiegungen desselben, ferner über Strikturen des Dickdarmes. Da sie im Wurmfortsatz keinem e [illegible] liegen, so rufen sie auch keine mechanisch [illegible] kommen nur als disponierendes Moment für [illegible] in dem hinter und vor dem Stein stagnie [illegible] dizitis)

Eine andere Form von Steinen entsteht durch Niederschlagsbildung von kohlen- und phosphorsaurem Kalk um irgendwelche in den Darm von außen eingeführte Fremdkörper, z. B. Fruchtkerne. Daß ebenso wie im Magen auch im Darm allerlei fremde Gebilde gefunden werden können, ist begreiflich (*Wolfler* und *Lieblein*).

Ferner werden im Darm sich häufende, mit der Nahrung eingeführte, schwer oder gar nicht zu verdauende Bestandteile leicht verfilzt und mit anorganischen Salzen imprägniert, wie die sogenannten Haferstein, die bei reichlichem Genuß von Haferkleienbrot entstehen, oder die Bezoare, aus verfilzten Haaren gebildet, die durch Abkauen der Zopfhaare oder Verschlucken von Wollfaden oder bei der Verarbeitung von Haaren in Magen und Darm gelangen können. Zu diesen aus der Nahrung stammenden fremdartigen Ge-

mit der lupösen Form der Haut-, Kehlkopfphthise usw. verglichen hat. Während nämlich gewöhnlich das Ileum am meisten von der Phthise ergriffen ist und ganz ähnlich wie beim Typhus dicht oberhalb der Ileozökalklappe, dort wo die bazillenhaltigen Kotmassen sich stauen, auch die ältesten und ausgedehntesten Geschwüre sich finden, die nach oben allmählich an Zahl und Größe abnehmen, sieht man auch Ausnahmen, indem entweder wenige Stellen des Dünndarms allein erkrankt sind oder im Zökum oder im Wurmfortsatz eine isoliert tuberkulöse Affektion besteht. Eine klinisch oft ganz unbemerkt verlaufende primäre Phthise des Wurmfortsatzes (*Wörner*), deren Vorkommen auch nach eigenen Erfahrungen am exstirpierten Material nicht gar so selten ist, kommt aber für die Entstehung der Lymphknotenphthise oder einer Peritonealtuberkulose sehr in Betracht. Im Dickdarm entwickelt sich gelegentlich das Bild der phthisisch-tuberkulösen Dysenterie, vielleicht einer Aufpfropfung phthisischer Infektion auf eine Dysenterie oder einer Mischinfektion ihren Ursprung verdankend, welche zu Bildern führt, die ganz an ulzeröse polypöse Formen der Dysenterie erinnern, mikroskopisch aber ihren phthisischen Charakter erkennen lassen. Für die erste Annahme der sekundären phthisischen Infektion sprechen Fälle, wo die Phthise vorwiegend auf die noch erhaltenen Schleimhautinseln beschränkt war (*Ranbitschek*). Eine letzte Lokalisation stellt noch das phthisische Rektumgeschwür dar (Fig. 583). Kurz überall, wo der Kot sich staut, kommt es besonders leicht zu phthisischer Erkrankung.

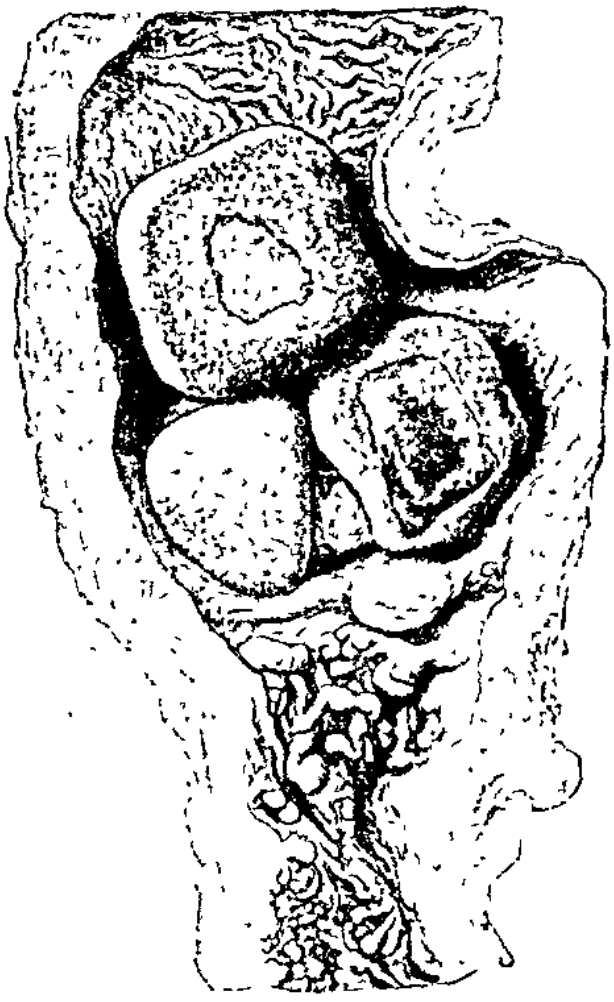

Fig. 583 Phthisische Stenose des Dickdarmes. Oberhalb derselben mehrere Kotsteine.

Abgesehen von der sekundären Stenose gewinnen die phthisischen Geschwüre dadurch eine große Bedeutung, daß sie zur Perforation gelangen können. Diese würde viel häufiger zu schweren tödlichen Peritoniti[illegible] vorher durch die erwähr[illegible]nges eine Verklebung und [illegible]n kommt es entweder zum [illegible] mit fistulöser Entero-

und Nase) besonders häufig erheben. Doch kommt auch ein intravitales Einwandern der Würmer z. B. in die Gallenwege vor.

Von den Protozœn (*Roos*, Lit. [illegible] intestinalis, Cercomonas, Amoeba [illegible] gelegentlicher Erreger ulzerüser [illegible] terie Amoeba histolytica und Amoeba tetragena.

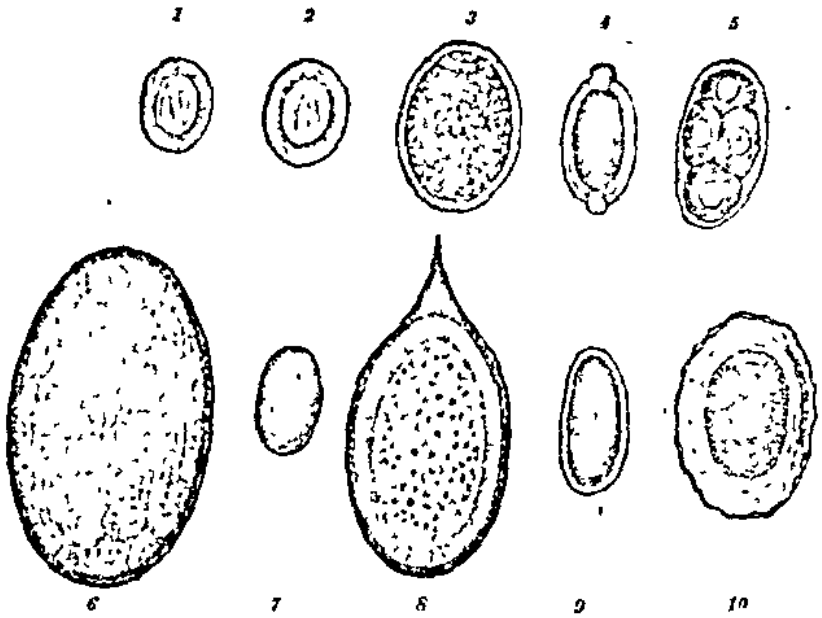

Fig. 591. Eier der wichtigsten Parasiten des Darmes bzw. der Gallenwege und der Pfortader (nach Heller-Orth, aus Aschoff-Gaylord, Kursus der pathologischen Histologie).
1 Taenia solium, *2* Taenia saginata, *3* Bothriocephalus latus, *4* Trichocephalus dispar, *5* Anchylostoma duodenale, *6* Dist. hepaticum, *7* Dist. lanc., *8* Dist. haemat., *9* Oxyuris verm., *10* Ascaris lumbric.

Die Bakterienflora des normalen Darmes ist sehr reich und sehr wechselnd in ihrer Zusammensetzung, je nach der Art der Nahrung, wie das besonders bei Säuglingen zu beobachten ist. So überwiegt bei Muttermilchernährung der Bacillus bifidus Tissier (nach Gram positiv gefärbt), bei Kuhmilchernährung in den meisten Fällen die [illegible] usw.). Die an und für sich saprophytären [illegible] die Bauchhöhle gelangen oder in die [illegible] ch im Darm selbst bei Stauung des Darm[illegible] entfalten (Lit. *Schmidt* und *Straßburger*).

Etwas sehr Seltenes sind Fliegenmaden (Sarcophaga fuscicauda Böttcher) im Darmkanal (*Eysell*).

10. Geschwülste.

Unter den bindegewebigen Geschwülsten, die primär am Darm vorkommen, sind Lipome, Myome, Neurofibrome zu nennen. Man unterscheidet je nach dem Sitz in der Mukosa oder der Muskularis bzw. Serosa innere und äußere Abarten dieser Geschwülste. Die inneren können polypös gestielt oder flach der Submukosa eingelagert sein. Das gleiche gilt für die äußeren. Auch hier gibt es z. B. gestielte Lipome, d. h. geschwulstartig verdickte Appendices epiploicae, welche Stieldrehung, Nekrose, Abreißung, Inkrustation erfahren können und schließlich als freie Körper in der Bauchhöhle gefunden werden. Ferner finden sich oft durch den ganzen Darmtraktus zerstreut, ja den ganzen Verdauungstraktus einnehmend, d. h. von der Mundhöhle bis zum After, blaurote als Varizen imponierende Kavernome, die von anderer Seite als erworbene Phlebektasien aufgefaßt werden. Vielleicht gehören hierher auch manche Fälle von sogenannten hochsitzenden

Geschwüre besitzen einen speckig belegten unregelmäßigen Grund. Die Serosa pflegt unverändert zu sein. Perforationen kommen vor. Die mesenterialen Lymphknoten können an der syphilitischen Schwellung in hohem Maße beteiligt sein. Mikroskopisch handelt es sich um die Entwicklung eines an Plasmazellen reichen, ziemlich großzelligen, auch mehrkernige Zellen führenden Granulationsgewebes, welches von der Muskularis aus seinen Ursprung nimmt, mit Vorliebe an den Gefäßen, besonders an den Venen entlang sich ausbreitet und zu ausgesprochenen endophlebitischen, auch endarteriitischen Prozessen führt. In den Lymphknoten findet sich eine Entwicklung zahlreicher miliarer Gummata.

Eine besondere Rolle nimmt die Syphilis des Rektums ein. Neben Primärinfektion und sekundären papulösen Eruptionen spielt die gummöse tertiäre Form eine wichtige Rolle, insofern sie zu stenosierender Geschwürsbildung, zu periproktaler Fistelbildung nach der Haut oder anderen Organen zu Veranlassung geben soll. Es entwickeln sich schließlich ausgedehnte kallöse Strikturen mit fester Verlotung des Rektums in dem gleichfalls indurierten, oft geschwulstmäßig verharteten Beckenbindegewebe, wodurch eine sarkomatöse Neubildung vorgetäuscht werden kann.

Mikroskopisch findet sich in frischen Fällen ein sehr zellreiches Granulationsgewebe an Stelle der meist völlig fehlenden inneren Wandschichten, welches, die Muskularis in breiten Zügen durchbrechend, bis weit in das periproktale Gewebe reicht. Nicht selten besteht das ganze Gewebe überwiegend aus Plasmazellen. In den in das Granulationsgewebe eingebetteten Gefäßen lassen sich ausgesprochene Zeichen endophlebitischer Prozesse nachweisen. In späteren Stadien entwickelt sich ein äußerst zellarmes hyalinfibröses Narbengewebe. So sehr man früher geneigt war, den syphilitischen Ursprung dieser Rektumgeschwüre als gesichert zu betrachten, so lebhaft tritt man neuerdings für den gonorrhoischen Charakter derselben ein (s. S. 890).

Aktinomykose.

Dieselbe lokalisiert sich, von der Mundhöhle abgesehen, mit Vorliebe im Gebiet der Bauchhöhle (30% der Fälle nach *Harbitz* und *Gröndahl*) und mit Recht vermutet man, daß in diesen Fällen der Darm die Eintrittspforte für den Aktinomyzespilz gebildet hat. Nach den Obduktions- und Operationsbefunden muß man annehmen, daß hier der Proc. vermiformis eine besondere Rolle spielt, wobei sich in der Umgebung desselben ein tumorartiges, multiple Abszesse enthaltendes Granulationsgewebe, ein Aktinomykom entwickeln kann (*Letulle*). Freilich ist die Durchtrittspforte später, wenn erst starke Verwachsungen eingetreten sind, nicht mehr mit Sicherheit festzustellen, um so weniger, als am Wurmfortsatz gar keine besondere Schleimhautveränderung eingetreten zu sein braucht und die alte Durchwanderungsstelle völlig vernarbt, schwer auffindbar sein kann. Das weitere Bild der Peritonealaktinomykose ist sehr charakteristisch. Überall zwischen den Därmen entstehen lokalisierte tumorartige Verwachsungen, bei deren Lösung sich kleine Eiterhöhlen mit schwefelgelber Abszeßwandung zeigen. Mikroskopisch sind diese pyogenen Membranen durch den reichen Gehalt an doppeltbrechenden Lipoiden ausgezeichnet (*Schlagenhaufer*, Lit. *Kramer*). Von diesen kleinen Abszessen führen feine, die Darmwand unterminierende fistulöse Gänge gegen das Darmlumen zu, wo die Schleimhaut dann siebartig durchlöchert sein kann. Im ersten Augenblick kann, wenn der Darm nur von innen betrachtet wird, eine primäre Aktinomykose der Schleimhaut vorgetäuscht werden. Aber das Fehlen selbständiger Schleimhautgeschwüre, die stärkere Zerstörung der äußeren Wandschichten und ihre Beziehung zu dem abgekapselten Abszeß spricht für den sekundären Einbruch. Der Dünn- und Dickdarm kann zahlreiche der-

und Nase) besonders häufig erheben. Doch kommt auch ein intravitales Einwandern der Würmer z. B. in die Gallenwege vor.

Von den Protozoen (*Roos*, Lit *Schmidt*, *Straßburger*) finden sich Trichomonas intestinalis, Cercomonas, Amoeba coli als harmlose Bewohner, Balantidium coli als gelegentlicher Erreger ulzerüser Darmprozesse, desgleichen bei der Tropendysenterie Amoeba histolytica und Amoeba tetragena

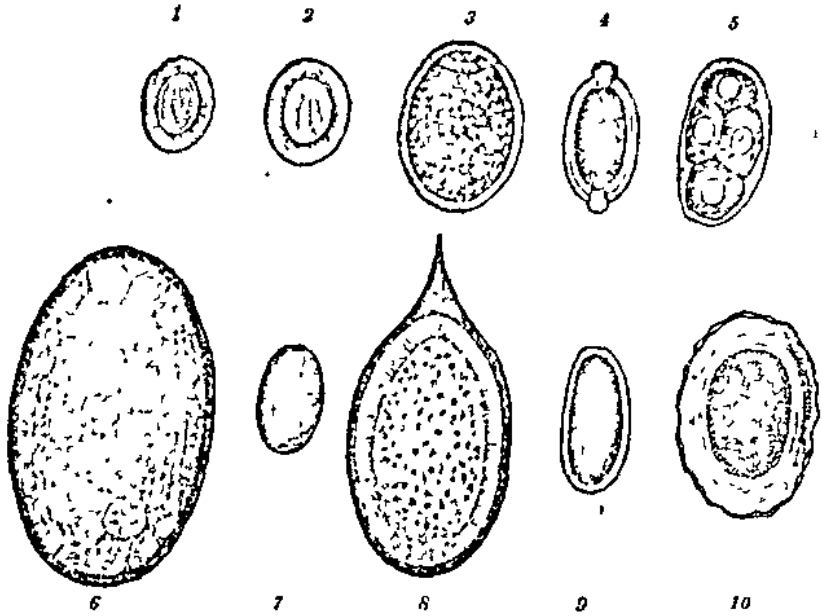

Fig 591 Eier der wichtigsten Parasiten des D
Heller-Orth, aus Aschoff-Gaylo
1 Taenia solium, 2 Taenia saginata, 3 Bothric
duodenale, 6 Dist. hepaticum, 7 Dist. lanc, 8

Die Bakterienflora des normalen Darmes ist sehr reich und sehr wechselnd in ihrer Zusammensetzung, je nach der Art der Nahrung, wie das besonders bei Säuglingen zu beobachten ist. So überwiegt bei Muttermilchernährung der Bacillus bifidus Tissier (nach Gram positiv gefärbt), bei Kuhmilchernährung in den meisten Fällen die [illegible] usw). Die an und für sich saprophytären [illegible] die Bauchhöhle gelangen oder in die [illegible] ch im Darm selbst bei Stauung des Darm[illegible] entfalten (Lit *Schmidt* und *Straßburger*)

Etwas sehr Seltenes sind Fliegenmaden (Sarcophaga fuscicauda Böttcher) im Darmkanal (*Eysell*).

10. Geschwülste.

Unter den bindegewebigen Geschwülsten, die primär am Darm vorkommen, sind Lipome, Myome, Neurofibrome zu nennen. Man unterscheidet je nach dem Sitz in der Mukosa oder der Muskularis bzw. Serosa innere und äußere Abarten dieser Geschwülste. Die inneren können polypös gestielt oder flach der Submukosa eingelagert sein. Das gleiche gilt für die äußeren. Auch hier gibt es z. B. gestielte Lipome, d. h. geschwulstartig verdickte Appendices epiploicae, welche Stieldrehung, Nekrose, Abreißung, Inkrustation erfahren können und schließlich als freie Körper in der Bauchhöhle gefunden werden. Ferner finden sich oft durch den ganzen Darmtraktus zerstreut, ja den ganzen Verdauungstraktus einnehmend, d. h. von der Mundhöhle bis zum After, blaurote als Varizen imponierende Kavernome, die von anderer Seite als erworbene Phlebektasien aufgefaßt werden. Vielleicht gehören hierher auch manche Fälle von sogenannten hochsitzenden

Bemerkenswert ist die ungemein starke **Hypertrophie**, welche die Muskularis des Darmes oberhalb von Stenosen aller Art aufzuweisen pflegt und welche die Folge der erhöhten Arbeitsleistung ist. Aber nicht nur die Muskulatur, auch die Schleimhaut zeigt charakteristische Anpassungserscheinungen. Bleibt Kot liegen und dickt sich ein, wie das oberhalb der Stenose leicht der Fall sein kann, so findet eine ausgesprochene Vermehrung der sezernierenden Schleimzellen gegenüber den resorbierenden Darmepithelien statt und die Schleimhaut sucht sich in dieser Form gegen die etwaigen Schädigungen zu schützen. Die im Übermaß gebildeten Schleimmassen können anfallsweise durch die Stenose entleert werden (**Colopathia mucinosa**). Ähnliche Anpassung findet man bei Ausschaltung von Darmschlingen, wo ebenfalls die Resorption ganz sistiert und nur noch die Schleimproduktion hervortritt. Es erinnert das an die Verhältnisse des Dickdarmes beim Neugeborenen.

8. Veränderungen der Lage, der Gestalt, des Lumens usw.

Unter den **erworbenen Lageveränderungen** ist die allgemeine Senkung der Därme als Begleiterscheinung der allgemeinen **Ptosis** der Bauchorgane zu nennen. Schon der Bau und die Funktion des ganzen Körpers, niedriger oder hoch aufgeschossener Wuchs, normale oder asthenische Konstitution des Brustkorbs und der Bauchwand bedingen eine verschiedene Lage, eine größere horizontale Ausbreitung oder eine dichtere vertikale Zusammendrängung oder Verlängerung der Darmschlingen. Insbesondere führen Erschlaffung und Überdehnung, wie sie den Dickdarm infolge der Obstipation und Gasfüllung treffen müssen, zu einer derartigen Verlängerung desselben, daß nur eine Knickung und Senkung besonders des mittleren Abschnittes Raum zu schaffen vermag. Allgemeiner Schwund des peritonealen Fettgewebes, Überdehnung der Bauchwandung nach Gravidität, Aszites, wirken unterstützend. Auch die muskuläre Spannung der Bauchdecken (obligate Befestigungsmittel der Baucheingeweide) ist von Wichtigkeit. Erschlaffung derselben hat auch eine stärkere Beanspruchung des Bandapparates der Eingeweide (fakultative Befestigungsmittel) zur Folge (*Sellheim, Mathes*). Der Dünndarm und das Colon transversum können auch passiv nach abwärts gedrängt werden, z. B. durch den übermäßig gefüllten Magen, durch die leukämisch geschwollene Milz. Umgekehrt schieben Flüssigkeitsergüsse, der gravide Uterus, Ovarialtumoren den Darm nach oben, Nierengeschwülste denselben nach vorn.

Zu den erworbenen einfachen Lageveränderungen gehören auch die sogenannten **Brüche**, d. h. Verlagerung des Darmes in äußere oder innere Taschen des Peritoneums. Da sie in innigem Zusammenhang mit den Mißbildungen [illegible] dort besprochen werden. Eine weitere [illegible] lerungen in der Richtung der Längsac[illegible] und die **Invagination**. Bei dem **Prolaps** findet von einer festbleibenden Grenzmarke aus eine abwärts gerichtete Ausstülpung des oberen Abschnittes statt, bei welcher dieser allein sich abwärts bewegt. Die Kuppe des prolabierten Darmabschnittes erleidet daher bei fortschreitendem Prolaps dauernd Veränderungen, wird stets durch die neu prolabierenden Darmteile gebildet. Am einfachsten liegen die Verhältnisse am Anus. Prolabiert nur die Schleimhaut, so spricht man von **Prolapsus ani**. Prolabiert die ganze Rektumwand, indem sie sich nach außen umstülpt, so spricht man von **Prolapsus recti**. Die Ursachen des Prolapsus sind

ristisch ist. Wahrscheinlich wird es an der Schleimhaut des Darmes ebenso verschiedene mehr oder weniger gutartige Epitheliome geben, wie an der äußeren Haut mit ihren Basalzellentumoren, ihren pigmentierten und unpigmentierten Nävi, ihren Schweiß- und Talgdrüsenadenomen. Krompecher faßt daher die „Karzinoide" als Basaliome der Darmschleimhaut zusammen.

Aus diesen Geschwülsten können wie bei den Hautnävi bösartige Geschwülste hervorgehen. Dabei sind die Grenzen zwischen den noch gutartigen und den bereits bösartigen Stadien schwer zu ziehen, da bei relativ gutartiger Struktur und Fehlen jeglicher Einschmelzung der ergriffenen Darmwand doch bereits Nebengeschwülste in Lymphknoten und Leber bestehen können, die man dann bald als Versprengungen gleicher Anlagen (z. B. des Pankreas), bald als echte Tochtergeschwülste gedeutet hat (*Schopper*).

Die karzinoiden Tumoren kommen auch multipel vor. Selten sind echte Adenokarzinome und isolierte metastatische Karzinome am Wurmfortsatz.

Die **Karzinome des Darmes** kommen primär am häufigsten am Rektum, dann in der Ileozökalgegend und am Wurmfortsatz (Lit. *Meye*), seltener an anderen Strecken, besonders des Dickdarmes, aber auch am Dünndarm, z. B an der Papilla Vateri (Lit *Koerber*) und gar nicht selten (2—3 % der Fälle) im jugendlichen Alter unter 30 Jahren vor.

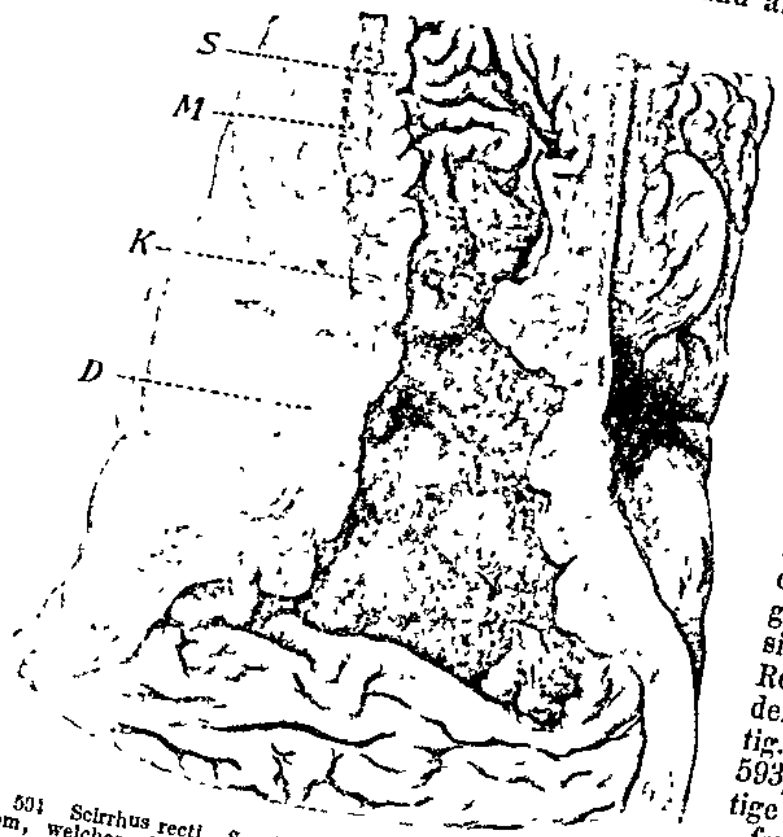

Fig 594 Scirrhus recti S = Schleimhaut, M = Muskulatur, A = Karzinom, welches, beide Schichten allmählich durchbrechend, in das periproktale Gewebe eindringt (D)

Sowohl im gröberen wie im feineren Bau wiederholen sich hier die Bilder, die schon oben beim Magen geschildert worden sind. Besonders im Rektum sind die Bilder sehr mannigfaltig. Polypöse (Fig. 593), blumenkohlartige oder schüsselförmige weiche Formen wechseln mit ganz derben strikturierenden (Fig. 594), zum Teil gallertigen Formen

ab. Mikroskopisch überwiegt bei weitem das Bild des Adenokarzinoms (Fig. 595). Seltener sind medulläre Formen, kleinzelliger Szirrhus, häufiger schon wieder der Schleimkrebs. Doch gibt es auch hier allerlei Übergänge und Mischformen. Auch bei stark steno-

kierung gelöst und schließlich mit dem Stuhl entfernt werden. Da es infolge der Zirkulationsstörung am Einstülpungstrichter sehr leicht zu fibrinöser Ausschwitzung, Verklebung und Verwachsung kommt, so führt eine derartige Demarkierung nur in bestimmten Fällen infolge einer Durchlässigkeit an der Trennungsfläche zur allgemeinen Peritonitis. Wird das invaginierte Stück nicht spontan oder operativ entfernt, so bedingt es durch zunehmende Verlegung des Darmes ileusartige Erscheinungen.

Als Anhang wären hier die besonders bei Kindern häufig zu beobachtenden agonalen Invaginationen zu erwähnen (Fig. 586). Sie müssen auf unregelmäßige segmentäre Kontraktionsstörungen beim Absterben des Darmrohres zurückgeführt werden. Von den intravital entstandenen unterscheiden sie sich durch ihre leichte Lösbarkeit und durch das Fehlen aller reaktiven Erscheinungen. Doch sollen auch leicht vorübergehende, ja sogar länger persistierende vitale Invaginationen vorkommen, bei denen nach dem klinischen oder zufälligen autoptischen Befunde keine entzündlichen Veränderungen eingetreten waren (*Wilms*). Gelegentlich stecken Spulwürmer

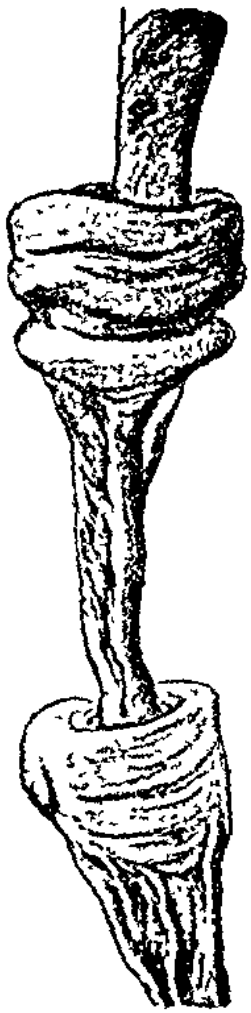

Fig. 586. Agonale Invaginationen Darm eines Kindes

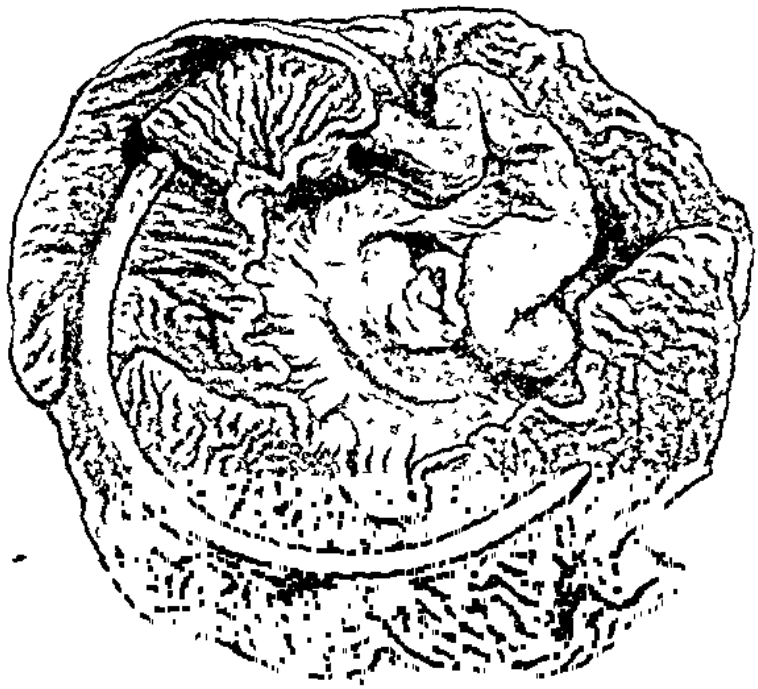

Fig. 587. Agonale Invagination eines Kinderdarmes mit Spulwurm

in den invaginierten Darmpartien, die wohl sekundär dort eingewandert sind (Fig. 587).

Eine dritte Gruppe von Lageveränderungen bilden die Drehungen um die Längsachse des Mesenteriums, der Volvulus. Schon physiologischerweise kommen Überkreuzungen der Darmschlingen bis zu 180° vor, ohne daß dadurch irgendwelche Störungen bedingt sind. Wird aber durch besondere Füllungszustände oder durch Druck von anderer Seite her die gedachte Schlinge gezerrt, so spannt sich sofort das Mesen-

darmgebärmutter-, Mastdarmdünndarmfisteln. Durch Umklammerung und Stenosierung der Ureteren kann es zur Hydronephrose und bei sekundärer Infektion zur Pyonephrose, schließlich zur Anurie und zum Coma uraemicum kommen. Die Metastasen können in die regionären Lymphknoten, häufig auch in die Leber, wo sich besonders große

Fig 596. Schleimhautmetastasen eines Melanoms der Nebenniere



Fig 597. Melanotische Fleckung des Peritoneum bei Melanom der Nebenniere Metastasen der Serosa, von der Schleimhaut aus durchgewuchert

Krebse entwickeln, in das Peritoneum, schließlich auch in andere Organe (Schilddrüse) erfolgen.

Für die formale und kausale Genese der Krebse kommen ähnliche Überlegungen wie für den Magen in Betracht. Neben der Entstehung aus Krebsanlagen (z. B. Polypen) lassen sich auch Beispiele einer sekundären Krebsbildung aus Geschwüren, z. B. phthisischen (*Herzog*) anführen.

bildung kommt auch bei nicht gedrehter aber besonders langer Flexur zustande, wenn ein Teil einer Darmschlinge über oder unter dem Flexurstiel hinüberschlüpft und nun bei zufälliger Anspannung des Flexurstieles diese Darmschlinge infolge ihrer stärkeren Füllung in der schon geschilderten Weise den übrigen Darm nachholt (*Wilms*).

Begünstigt werden alle diese Formen des Volvulus durch abnorme Länge des Darmes, besonders auch der Flexura sigmoidea, wie sie unter dem Einfluß vegetabilischer Nahrung bei bestimmten Völkern besonders häufig festgestellt wird (*v. Hansemann*).

Die Veränderungen des Lumens können sehr verschiedener Natur sein. Besonders gefürchtet sind die Verengerungen und die Verschlüsse (Ileus). Sie können, wenn von den angeborenen Formen abgesehen wird, in Verstopfung des Lumens durch gestielte Geschwülste, durch Fremdkörper (Gallensteine), durch Invaginationen, oder in Stenosen durch vernarbende Geschwüre, durch zirrhöse Krebse oder in Kompres-

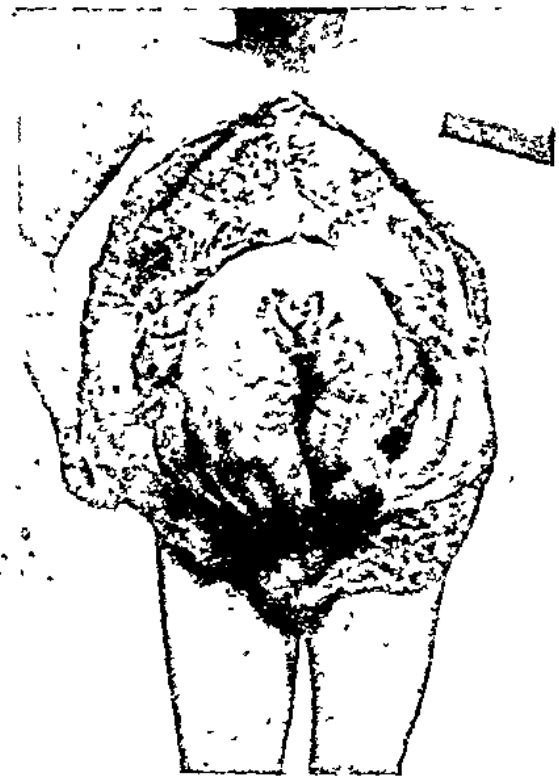

Fig. 589. Hirschsprungsche Krankheit

Fixation und Stenosierung von Darmschlingen durch Krebsmetastasen des Peritoneum, durch entzündlich-peritoneale, selten durch phthisische Verwachsung, durch postoperative Adhäsionen, durch Strangbildung ihre Ursache haben. Ein seltenes Vorkommnis ist die völlige Verödung geschwürig veränderter Darmstrecken, z. B. des S romanum und Rektum nach Ruhigstellung durch Anlage eines Anus praeternaturalis (*Kaiserling*). Unter den Strangbildungen, welche nicht selten zu Kompression des Darmes oder einer Einklemmung Veranlassung geben, sind die Meckelschen Divertikel (Fig. 588), der Proc. vermiformis, sobald sie irgendwo mit ihrer Spitze fixiert werden, Netzstränge, die in Bruchsäcken fixiert sind, auch Spaltbildungen im Netze selbst zu nennen. Auch hier werden, wenn erst einmal eine Darmschlinge unter den Strang hindurch getrieben ist, durch die Peristaltik der sich stark füllenden Schlinge, die nicht so leicht herausgleiten kann, wie der ungefüllte distale Darmteil eintreten kann, immer größere Abschnitte des Darmes einbezogen w[illegible] ihren Folgen vollenden (Strangulat[illegible] freilich kann schon [illegible] allein, ohne daß ein [illegible] Folgen eintritt, zur [illegible] (Strangobturation) und zum Ileus Veranlassung geben (Strangobturationsileus, *Wilms*).

1913. — Ciechanowski u. Glinski (*Darmatresien*), Virch Arch. 196. 1909 —
Ciechano
D Arch f
1909). — De
(*Meckelsches*
baden 19
Elze (*Emb*
(*Multiple pr*
(*Sarcophag*
Fahr (*Cho*
syphilitische
China Med
— Foerster (*Cystopyelitis der Flexnerbazillen*), Münch. med W. 1918, Nr. 8 —
Forssner (*Darmatresien*), Anat. Hefte 34. 1907. — Fraenkel (*Pyocyaneusnekrosen*),
Zschr f. Hyg. 72. 1912. — Fromme (*Typhus*), Erg d. allg. Path. 1909 — Fulci
(*Prima*
Frankf
1915.

1914.
Hart
d. Duo
Chir 1
Heige
Sigmoideum), M m. W. 1911, Nr. 20 — Henschen (*Pigment des Dickdarms*), Beitr.
z. path. Anat 56 1913. — Herxheimer (*Syphilis des Darmes*), Erg d allg. Path. 11.
1906 und 12 1908 's auch Magen). — Heyde, *Ätiologie der Wurmfortsatzentzündung*
Habil.-Schrift. Marburg 1911. — Herzog (*Ausgeschaltete Darmschlinge*), Beitr z.
path. Anat. 53. 1912. — Ders (*Karzinom auf alten tuberkulosen Geschwüren*), Beitr
z path Anat 55. 1913 — Hotz, *Pathologie der Darmbewegungen* Habilitation
Würzburg 1909 — Huebschmann (*Paratyphus*), Beitr. z. path. Anat. 56 1913 —
Hueck (*Helminthen i.*
Beitr z. path. Anat.
böhm. Med 3 1911.
Hueter (*Amyloid*,
odenums), Rev d
Berlin 1914 —
Josselin de Jong (*Adenomyomatose sous-sereuse*), N. f. v. G. 1912 — Kaiserling
(*Obliteration des S Romanum*), Char Ann. 35 1911 — Katase (*Experim Kalk-
metastase*). Diss. med. Genf 1916 — Kaufmann, Lehrb. d. path. Anat 5 Aufl 1909
Keith (*Malformations of the hind end of the body*). Brit. m J. 1908 12 Dez. —
Kelly u. Hardon, *The vermiform appendix, and its diseases* Philadelphia 1905 —
3. 1909. — Ders (*Atresie*
Karzinom der Papilla duo-
14 1910 — Krompecher
1918 — Kuliga (*Darm-*
ardts H. d K. — Kusama
Verdoppelung d
, *Wurm-*
d. Entw
1917,
f. klin
7. 1906
Ders
Zschr f
und se-
Nr 6. 17—21, 30 u. 1918. Nr 5
Chir. 81. 1906 — Mac Callum
— Marchand (*Colira mucosa*),
(*Mißbildungen*), Eulenburgs R.-E
Chir 90 1907. — Matthes, *Ast*
kundäre Karzinome des Wurmfortsatzes), Diss. med Leipzig 1911 — Meisberger
(*Darmatresie*), Virch. Arch. 199. 1910. — Mohr (*Ulcus duodeni*). Diss med München
1916 — Müller (*Doppelter Enddarm*), Frankf. Zschr. f. Path 8 1911 — Nau-
werck, (*Fettplomben*) Zbl. f. innere Med. 1917. Nr. 10 — Neukirch (*Erkrankungen*
d. d. Bre. Glasser-Voldqsen), Zschr. f. Hyg. 85 1918 — Niederstein (*Zirku-*
lationsstörung d Mesenterialgefäße), D Zschr. f. Chir. 98. 1909 — Oberndorfer

bedingten Muskelschwäche (Typhlatonie, *Fischer*) oder abnormer Kontraktionen des Sphincter coeco-colicus (*Wilkie*) sind, steht noch dahin.

Umschriebene Erweiterungen des Darmes werden gewöhnlich als Divertikel bezeichnet (Fig. 590). Man unterscheidet angeborene und erworbene, echte und falsche Divertikel und versteht unter letzteren solche Ausbuchtungen des Darmrohres, bei denen es sich um eine Durchstülpung der Schleimhaut durch Lücken der Muskelhaut handelt. Die echten Divertikel stellen wirkliche Ektasien des Darmrohres, die falschen Schleimhautprolapse dar. Beide können auch als Wanddivertikel und Schleimhautdivertikel getrennt werden. Erstere sind besonders durch das Meckelsche und die im Bereich der Papilla Vateri vorkommenden Divertikel repräsentiert. Doch sollen auch intramesenteriale Wanddivertikel auf Grund entwicklungsgeschichtlicher Störungen vorkommen. Die Schleimhautdivertikel stellen mit wenigen Ausnahmen erworbene Bildungen dar, wenn auch angeborene Dispositionen vorhanden sein können. Die Form ist eine wechselnde, insofern die Muskuláris noch eine Strecke weit als Überzug mitgehen kann oder nicht. Das macht keinen prinzipiellen Unterschied. Bei den Wanddivertikeln ist dagegen überall Darmwand zu finden. Die Schleimhautdivertikel entstehen am häufigsten an präformierten Lücken, unter denen besonders die Gefäßlücken an der Grenze der Tänien des Dickdarms, am Mesenterialansatz des Dünndarms und am Mesenterialansatz des Wurmfortsatzes zu nennen sind. Besonders ist die Flexura sigmoidea ergriffen und oft den Tänien entlang mit erbsen- bis kirschgroßen Vorwölbungen gespickt, die in der Regel einen bräunlich-kotigen Inhalt durchschimmern lassen. Warum gerade bei einzelnen Individuen diese Schleimhautdivertikel dort entstehen, bei anderen nicht, ist schwer zu sagen. Vorausgegangene Lipomatose mit späterem Fettschwund, langer dauernde Zirkulationsstörungen, vor allem die Altersatrophie, tragen wohl zur Erweiterung der Lücken bei, wenn man nicht auf angeborene abnorme Weite derselben zurückgreifen will. Neben dieser Form gibt es noch eine zweite, die entzündliche Schleimhautdivertikelbildung, die besonders am Wurmfortsatz beobachtet wird. Bei Zerstörung der Muskulatur infolge von Wandabszessen kann es zu Prolapsen der Schleimhaut und so zu späteren Schleimhautdivertikelbildungen kommen. Sie liegen mit Vorliebe am mesenterialfreien Saume.

Die Bedeutung dieser Divertikel liegt vor allem darin, daß es in ihnen wie im Wurmfortsatz zur akuten Entzündung mit allen Folgeerscheinungen ganz wie dort kommen kann. Besonders bedenklich sind die Stenoseerscheinungen, welche durch die schwieligen Verdickungen der äußeren Darmwandschichten und die Verwachsungen mit der Umgebung ausgelöst werden können (Lit. *Simmonds*).

Anale Divertikel können zu analen Fistelbildungen Veranlassung geben.

Veränderungen in der Kontinuität sind hauptsächlich bedingt durch perforierende Geschwüre tuberkulöser, typhöser, aktinomykotischer Natur usw., durch Einbruch abszedierender Prozesse in der Umgebung des Darmes in den Darm (periappendizitische, abgesackte tuberkulöse, aktinomykotische Eiterherde), durch Geschwülste, ferner durch Trauma (stumpfe Gewalt), welches zu Einrissen und Abreißungen, z. B. des Jejunum vom Duodenum führen kann, durch sich einkeilende spitze Fremdkörper (besonders am Duodenum, seltener am Mastdarm durch von außen eingeführte Fremdkörper), durch Schuß- und Stichverletzungen. (Über die Schußverletzungen s. bei Peritoneum.) Bricht ein Geschwür in eine andere verklebte und verwachsene Darmschlinge ein, so entsteht eine Fistula bimucosa, bricht ein geschwüriger

H. Peritoneum (τὸ περιτόναιον).

1. Vorbemerkungen.

Die physiologische Achsendrehung, welche das Mesenterium während der embryonalen Entwicklung erleidet, führt zur Rechtslagerung des Zökum und breiten Anheftung des Mesokolon an der hinteren Bauchwand (Fig. 598. Überdeckt wird das Kolon und die Dünndarmschlinge von der sackartigen Ausbuchtung des Mesogastrium posterius, welches von rechts nach links und unten gedrängt eine doppelt gelagerte Schürze, das Omentum majus, über den Därmen bildet. Während hier die beiden Blätter unter sich verwachsen, bleibt hinter dem Magen die spaltförmige Bursa omentalis offen. In sie führt unterhalb des unteren Randes des Mesogastrium anterius das Foramen Winslowi hinein.

Von den vielfachen Verwac [illegible] logischen Bilde nichts mehr zu s [illegible] st sehr fettgewebsreiches lockeres [illegible] o besonders im Gebiet des Beckens [illegible]

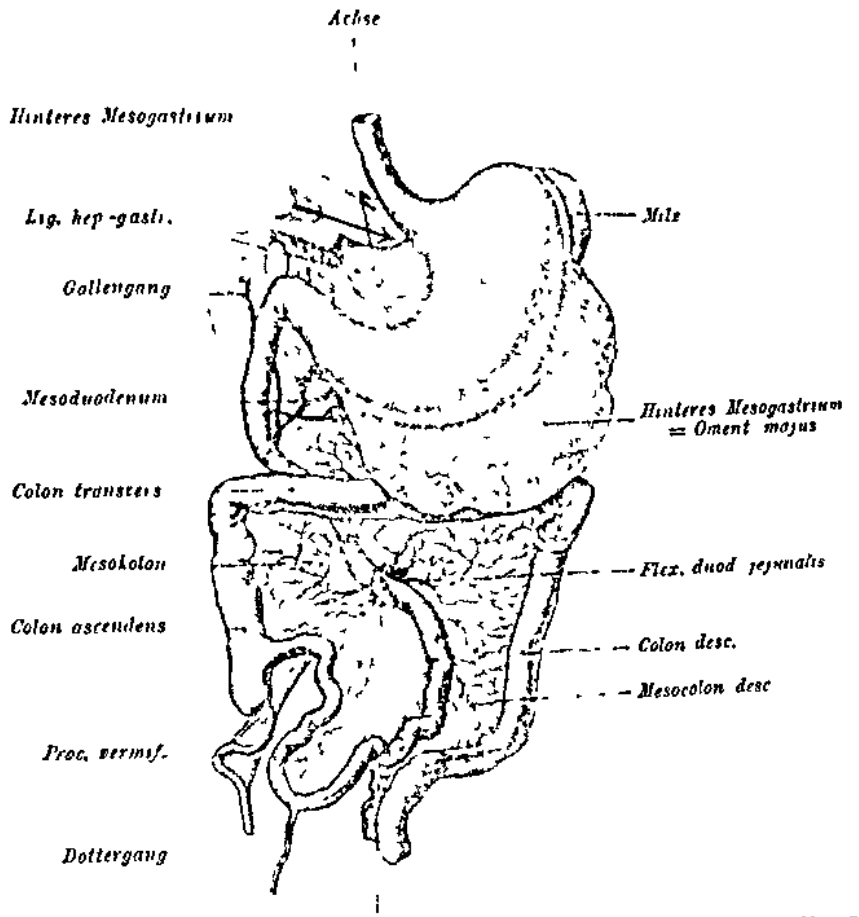

Fig. 598. Entwicklung des Gekröses bei dem menschlichen Embryo. Halbschematisch. Nach Kollmann.

kulatur enthält. Nach der freien Fläche zu verdichten sich die in das Bindegewebe eingelagerten feinen elastischen Fäserchen zu einem elastischen Grenzstreifen. Derselbe ist mit einem flachen, endothelartigen, an einzelnen Stellen, z. B. über dem Ovarium und dem abdominellen Tubenende, mehr kubisch gestalteten Epithel bedeckt. [illegible] die nur wenige Tropfen bis [illegible] der aneinander vorbei- [illegible] tion, da bei künstlicher [illegible] gefäße des Zwerchfells [illegible] Die Bewegung der in

massen, Fremdkörper, Würmer, durch Invaginationen (Invaginationsileus) hervorgerufen sein kann,

c) der Kompressionsileus, bei welchem sich je nach der Art des komprimierenden Agens wieder die verschiedensten Unterabteilungen ergeben, so z. B. der mesenteriale Duodenalverschluß, die Kompression durch den schwangeren Uterus, durch Eierstocksgeschwülste usw.,

d) der Stenosen- oder Strikturenileus, durch zirrhotische Karzinome des Darmes oder des Peritoneums, durch verheilende Ulzera, zum Teil auch durch Invaginationen bedingt,

e) der Inf[illegible] folge von postoper[illegible] trangwirkungen [illegible] Wilms), durch Abknickung (bei zu langen Schlingenbildungen (Hirschsprungsche Krankheit) oder durch Ventilverschluß hervorgerufen.

f) der Strangulationsileus bei Inkarzerationen, Volvulus, Knotenbildungen, Wringverschluß.

Die unter dem Einfluß dyspeptischer Vorgänge, sowie entzündlicher Prozesse oder von Medikamenten stattfindenden Inhaltsveränderungen, die sich in dem Kotbilde widerspiegeln, bilden ein vorwiegend dem inneren Kliniker zugängliches Gebiet (*van Ledden-Hulsebosch*, *Ad. Schmidt* und *J. Straßburger*). Hervorzuheben sind hier zunächst die Färbungen, wie sie z. B. durch reichliche Beimengungen von Blut (schwärzliche Färbung) bei Ulcus ventriculi, Duodenalulkus zustande kommen, wobei allerdings auch stets und bei der jetzt vielfach geübten Röntgenuntersuchung erst recht an Wismutstühle, aber auch an Holzkohle gedacht werden muß. Auch reichliche Rotweinmengen, [illegible] können dunkle Färbungen des Darminhaltes [illegible] Farbe von der Menge und dem Farbstoff- [illegible] von ihrer mehr oder minder schnellen Zersetzung, von dem Fettgehalt usw. ab. Bei vorwiegender Fleischkost ist der Kot dunkler, bei gemischter Kost und Milchkost heller, bei reiner Milchkost hellgelb. Die Grünfärbung des Milchkotes beruht auf einer Umwandlung des Bilirubin in Biliverdin, die auf die Einwirkung leukozytenhaltiger, schleimiger Beimengungen zurückgeführt wird. Reichliche Schleimmassen erscheinen als weißliche Flocken, reichliche Kalkseifen als festere weiße Bröckel. Wichtig sind noch die Färbungen durch Arzneimittel. Die schon erwähnte Schwarzfärbung durch Wismut, die auf einer Reduktion des Bismuthum subnitricum zu schwarzem Wismutoxydul beruht, ferner die Grünfärbung durch Kalomel, die Gelbfärbung durch Rheum und Senna. Konsistenz, Form und Kohärenz sind ebenfalls zu beachten. Die Beimischung von unverdauter Nahrung, von Fett, der Wassergehalt, die Sekrete spielen dabei eine große Rolle. Endlich sind die makroskopisch und mikroskopisch erkennbaren Bestandteile, zumal die pathologischen genauer für sich zu prüfen. Gehen größere ungenügend verdaute Bestandteile der Nahrung mit dem Stuhl ab, so spricht man von Lienterie. Sie soll besonders bei Einbruch karzinomatöser Magenulzera in den Dickdarm vorkommen. Aber auch ohne solche schwere Erkrankung findet sich Lienterie, wenn nämlich zu große schwerverdauliche Stücke und zwar besonders von Fettgewebe (Schinkenfett!) genossen worden sind. Die abgehenden Gewebsfetzen imponieren als Geschwulstmassen, lassen sich aber leicht an den eigenartigen Formen des Fettgewebes als solches erkennen. Mikroskopisch werden neben den Resten der Nahrung, unter denen besonders Pflanzenfasern und Muskelfasern hervorzuheben sind,

Die Injektion erstreckt sich bis in die feinsten Verzweigungen und ist besonders an den Berührungsstellen der Därme ausgesprochen. Bei schwerer Darmentzündung ist auch die Serosa durch akut-entzündliches Ödem verdickt. In allen solchen Fällen von akuter Entzündung des Peritoneums oder des Darmes reißt die Serosa leicht ein. Blutungen treten bei Verletzungen der Bauchorgane, besonders Rupturen der Milz und der Leber, Schuß- und Stichverletzungen der großen Gefäße, ferner bei Tubargraviditäten, besonders bei frühzeitiger Ruptur derselben, beim Platzen arterieller Aneurysmen der Bauchaorta, der Leberarterie, schließlich bei bestimmten Entzündungsformen, besonders der miliaren Karzinomatose und der tuberkulösen Peritonitis auf.

Blutungen in das retroperitoneale Gewebe finden sich bei Beckenfrakturen, Uterusrupturen, Blutungen nach Adnexoperationen, bei Pankreasapoplexie. Die Blutungen können sich weithin verbreiten und das Peritoneum in großen Beeten und Polstern abheben.

6. Entzündungen. (Defensive Peritonitis.)

Die akuten Entzündungen verlaufen an dem Peritoneum in ähnlicher Weise wie an den serösen Häuten (s. Perikardium). Je nach dem Exsudat unterscheidet man eine **Peritonitis serosa, purulenta, fibrinosa, haemorrhagica**, wobei die Mischformen wie immer die Hauptrolle spielen. Die [illegible] Gas aufgetrieben. Wie [illegible] um Schwäche der Peri[illegible] die gasbildenden Mikroorganismen im Darm handelt, ist schwer zu entscheiden. Die tiefergelegenen Schlingen, besonders die oberen Ileumschlingen, sind oder werden bei der Herausnahme des Darmes stark mit Flüssigkeit gefüllt, so daß sie förmlich schwappen. Der peritoneale Reiz ruft auch an der Schleimhaut starke Hyperämie und Sekretion hervor. Die Serosa der Darmschlingen ist lebhaft gerötet, besonders dort, wo die Därme sich berühren. Hier finden sich auch früh Verklebungen durch feine Fibrinhäutchen. Ist der Belag noch stärker geworden, so erscheint die sonst glänzende feuchte Serosa eigentümlich trocken und trüb, besonders wenn man mit dem Messer hinüberstreicht. Auch lassen sich direkt feine Fibrinhäutchen abstreifen. In zweifelhaften Fällen, wenn noch kein ausgesprochenes Exsudat besteht, muß man Abstrichpräparate der Serosa machen, um Leukozyten mit etwaigen intrazellulären Einschlüssen von Mikroorganismen oder die Bakterien überhaupt nachzuweisen, vorausgesetzt, daß die Sektion dafür früh genug gemacht worden ist.

In vorgeschrittenen Fällen bestehen entweder ausgedehnte Verklebungen durch dicke Fibrinschichten oder eine eitrige Flüssigkeit umspült die Därme, die förmlich darin gebadet sind. In anderen Fällen wieder quillt der Eiter aus den Verklebungen bald hier, bald dort in Strömen hervor. Besonders reichlich sammeln sich die eitrig-fibrinösen Massen natürlich im Becken, dann aber auch in den seitlichen Nischen der Bauchhöhle, in der Umgebung der Milz, zwischen Leber und Zwerchfell, in der Umgebung des Gallenblasenhalses. Das ist deswegen von Wichtigkeit, weil hier auch die Residuen ausgeheilter Peritonitiden am häufigsten gefunden werden. Das Exsudat zeigt je nach der Ätiologie der Peritonitis eine wechselnde Beschaffenheit, nicht nur in bezug auf die Entzündungsprodukte, sondern auch auf etwaige besondere Beimischungen. So pflegt bei der Perforationsperitonitis leicht Gas oder

bilden gehören auch die sog. Fettsteine, die durch Zusammenballung von Fettmassen mit anderen Nahrungsbestandteilen als falsche Gallensteine bei der sog. Ölkur imponieren oder durch Anhäufung aufgenommener Fettmassen in Divertikeln und geschwürigen Ausbuchtungen des Magen-Darmkanals gebildet werden (Fettplomben [*Nauwerck*]).

Endlich können Steine durch Niederschlagsbildung aus eingeführter Flüssigkeit entstehen (Schellacksteine bei Aufnahme des in Spiritus gelösten Schellacks). Sehr selten sind Fälle von sogenannter Darmgriesbildung, aus phosphorsaurem und oxalsaurem Kalk bestehend (*Dietz*). Die sandigen Massen werden anfallsweise entleert und können Gallensteinkoliken vortäuschen, zumal Cholelithiasis daneben bestehen oder vorausgegangen sein kann. Die in solchen Fällen gelegentlich nachweisbaren Stenoseerscheinungen des Dickdarms lassen an Niederschlagsbildungen in retinierten Kot- und Schleimmassen denken.

Von der Umgebung können Gallensteine und Pankreassteine, bei schwerer ulzeröser Zystitis und Perforation in den Darm auch Blasensteine in den Darm gelangen. Die Folgen der verschiedenen Fremdkörper und Steinbildungen hängen ganz von der Größe, Konsistenz, Oberfläche, Menge, etwaiger Giftigkeit derselben einerseits, von der Erschwerung der Darmpassage (Stenosen, Dilatationen) andererseits ab. Je größer der Fremdkörper oder Stein, um so leichter kann es schon bei sonst normalem Darm zu heftigen Darmkontraktionen mit Erscheinungen des Ileus kommen (z. B. Gallensteinileus). Bei krebsigen Stenosen usw. genügen kleine Fruchtkerne zur Auslösung der Symptome.

Von den Darmparasiten können hier nur die wichtigsten Würmer aufgezählt werden. Oxyuris vermicularis, Trichocephalus dispar, Ascaris lumbricoides, Anchylostomum duodenale, Anguillula intestinalis, Taenia solium, Taenia saginata, Taenia Bothriocephalus latus. Die verschiedenen menschlichen Darmparasiten und ihre pathogene Bedeutung, die weniger in direkten lokalen Schädigungen der Darmwand (Riesenzellenbildung aus Drüsenepithel, erhöhte lokale Eosinophilie, keine merkbaren exsudativen Prozesse, außer um absterbende Parasiten [*Christophersen*]) als in der durch das Blutsaugen einzelner derselben bedingten Anämie und eventuell toxischen Wirkung beruht, haben im ersten Band dieses Lehrbuches Berücksichtigung gefunden. Hier wäre nur die Wichtigkeit des Befundes von Parasiteneiern im Stuhl bzw. im exstirpierten Wurmfortsatze für die therapeutische Behandlung mancher unklaren Darmerkrankung hervorzuheben. Um die vergleichende Betrachtung zu erleichtern, sei hier eine kurze Zusammenstellung der wichtigsten derselben wiedergegeben (Fig. 591).

Die Frage, ob durch gröbere Parasiten, z. B. Askariden der normale Darm durchbohrt und so Veranlassung zu einer Perforationsperitonitis gegeben werden kann, ist bis auf ganz wenige Fälle, in denen die Entscheidung offenbleiben mußte, verneinend zu beantworten. In der Regel wandern die Würmer durch eine bereits bestehende Öffnung, z. B. die Perforationsstelle des Wurmfortsatzes, in die Bauchhöhle aus. Dagegen besteht bei massiven Infektionen mit Askariden die Gefahr des Wurmileus (s. *Schloeßmann*). Wieweit die in seltenen Fällen schwerer Askarideninfektion (in einem Falle 117 Spulwürmer) beobachtete seröse Peritonitis auf toxische oder auf rein mechanische Reizung des Bauchfelles zurückzuführen ist, ist noch zweifelhaft. Hinzuweisen wäre noch auf das postmortale Einwandern der Spulwürmer in die verschiedensten Gangsysteme und Engpässe des Verdauungsweges und die der großen Unterleibsdrüsen. Die starke Zunahme der Wurminfektion im Kriege läßt solche Befunde (Askaris in den Lebergängen, im Wurmfortsatz, in der Nasen-Rachenhöhle, in den Bronchien, Auswanderung aus Mund

griffe entlasten zwar den Bauchraum von den Toxinen, begünstigen aber das Eintreten der Herzschwäche. In anderen Fällen kommt es sehr bald zu Absackungen und Begrenzungen des Prozesses mit Hilfe der stärker werdenden Verklebungen. Noch in anderen Fällen bleibt die Peritonitis überhaupt lokal und breitet sich wenig oder gar nicht aus. In allen Fällen kann es, solange der Prozeß noch ganz frisch ist, zur Resorption des Exsudates und damit zur Heilung kommen. Sind [illegible]

[illegible]

höhle, subphrenische Abszeßbildungen). Sie werden um so langsamer zur Heilung und vollen Resorption gelangen, je mehr es sich um kotige Beimengungen, kotsteinhaltige Abszesse, Kotabszesse handelt. Solche Abszesse können auch zwischen den verwachsenen Darmen noch wandern, in die Darme wieder einbrechen, wodurch eine Heilung entstanden kommen kann. Auch [illegible]

gerne [illegible]

Vagina [illegible]

in die freie Bauchhöhle einbrechen, entweder unter dem Einfluß eines Trauma oder bei Wiederaufflackern des Entzündungsprozesses, so z. [illegible] Liegen die Abszesse retroperitoneal, so [illegible] in Übergreifen auf andere Organe wie [illegible] höhle möglich.

Waren [illegible] sehr stark und sehr ausgebreitet, so [illegible] die Bauchorgane zu einer kompakten [illegible] r Bauchwand oder Auflösung in die einzelnen Darmschlingen so gut wie unmöglich wird (Peritonitis obliterans, P. deformans).

In anderen Fällen überrascht wiederum das Peritoneum durch die wunderbare Heilkraft, indem breite Adhäsionen allmählich spurlos verschwinden und ein in Verklebungen eingebetteter Wurmfortsatz nach einiger Zeit ganz glatt und frei erscheinen kann, so daß man nicht glauben würde, daß sich an ihm eine schwere perforierende Entzündung m[illegible] abgespielt hat. Oft bleiben an Stelle von [illegible] zurück, so besonders an der Oberfl[illegible] können dieselben [illegible] (Perisplenitis [illegible] mit weißlicher [illegible] werden langdau[illegible] ehler, die mit entzündlichem Ödem der serösen Häute verbunden sind, als Ursache angenommen (Picks perikarditische Pseudoleberzirrhose).

Kommt es infolge diffuser oder [illegible] und Schrumpfungen zu Knickungen der Darme oder bei [illegible] kann *Ileus entstehen. In dieser Beziehung* [illegible] durch Organisation der etwa ergossenen un[illegible] n oder der am Operationsfeld sich einstellenden Fibrinausschwitzung [illegible] n Abknickungen (postoperativer Ileus) besonders gefürchtet.

Um die Widerstandsfähigkeit des Peritoneums gegen operative Infektion zu steigern, hat man durch indifferente Mittel aller Art einen gegen die Infektionen protektionistisch wirkenden Reizzustand hervorgerufen. Daß in der Tat das mikroskopische Bild des Peritonealhöhleninhaltes schon unter dem Einfluß einer Kochsalzinjektion eine höchst charakteristische periodische Verschiebung erfährt, ist bekannt (*Brascoe*). Über die praktischen Resultate liegen noch keine abschließenden Erfahrungen vor.

Als Pseudoperitonitis sind sklerosierende Entzündungen in der Umgebung [illegible] eschrieben worden, deren Ätiologie [illegible] uten Entzündungsprozessen im Zu[illegible] Organen ihren Ausgang genommen [illegible] astatischem Wege entstanden sind [illegible] mit staphylokokken- oder streptobachtet.

[illegible] h Übertritt von Darminhalt in die [illegible] eln) peritoneale Verwachsungen ein[illegible] ng), ist schon oben erwähnt.

Hämorrhoiden, die zu akuten Darmblutungen Veranlassung geben können. Von ihnen müssen die echten Varizen, wie sie bei schwerer Leberzirrhose besonders am Ösophagus und Magen, sonst als Hämorrhoiden am Anus auftreten, scharf getrennt werden. Milchweiße Flecken in der Dünndarmschleimhaut finden sich ebenfalls nicht selten und stellen **Lymphangiome** bzw. Zysten des Chylusgefäßsystems oder pseudoxanthomatöse Lipoidzellenanhäufungen dar. Multiple Lymphangio-Endotheliome können mit Polypositas des Magens und anderen Geschwulstbildungen kombiniert sein (*Winternitz, Boggs*) (Fig. 592).

Unter den **Sarkomen** kommt neben den seltenen Spindelzellensarkomen vor allem das Lymphosarkom (lymphadenoides Sarkom [*Ghon* u. *Roman*]) in Betracht. Die Geschwulstbildung setzt gewöhnlich an einer Stelle des lymphatischen Apparates ein und führt bald zu einer erheblichen plattenförmigen Verdickung der Darmwand, die in allen Schichten gleichmäßig von der weißen homogenen strukturlosen Geschwulstmasse durchsetzt ist. Bald bildet sich auch durch die erschwerte Passage des Darminhaltes ein rinnenförmiges Geschwür mit mehr oder weniger steilen Rändern und nekrotischen Resten auf dem Geschwürsboden. Es kann zu ausgedehnten Metastasen in den anderen **Peyerschen Platten** bzw. zur multiplen Entstehung neuer Sarkome sowie zu Metastasen in den Lymphknoten kommen. In manchen Fällen wird nur das Mikroskop und die Berücksichtigung aller übrigen Sektionsbefunde die sichere Entscheidung zwischen primärem Lymphosarkom, primärem anderem Sarkom der Darmwand, syphilitischer Wucherung, leukä-

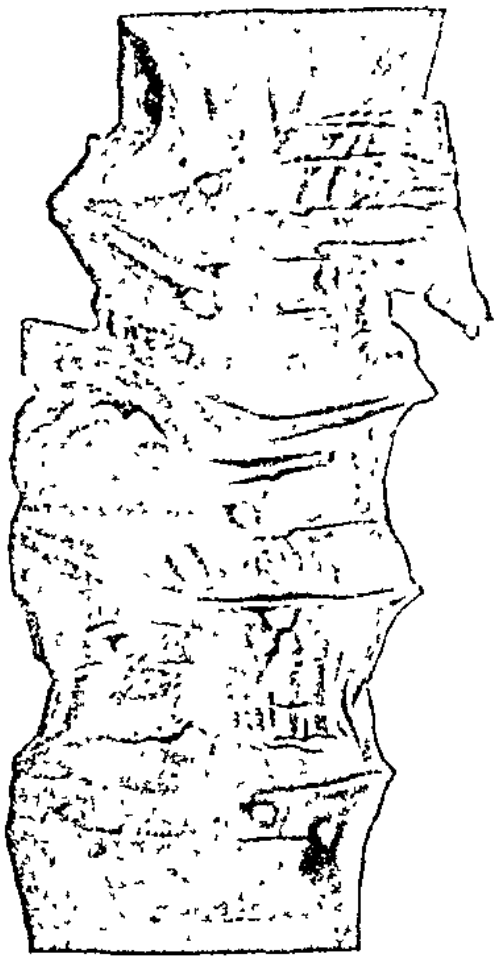

Fig. 592. Chyluszysten des Darmes.

nachweisbaren und daher auch nicht notwendigen Tendenz zur Reticulumbildung zeigen.

Unter den **primären epithelialen Geschwülsten** interessieren vor allem die **Polypen**. Diese können glatt oder papillär gebaut sein. Sie kommen vereinzelt und dann besonders im unteren Dickdarm, oder multipel, oft in großer Zahl vor, so daß der ganze Dickdarm damit

wäre (miliare Tuberkulose des Peritoneums) (Fig. 600). In anderen Fällen beherrscht das entzündliche seröse Exsudat das Feld (Peritonitis [phthisica] tuberculosa exsud.). Hier pflegt das ganze Peritoneum mit dichtgedrängten kleinen miliaren oder submiliaren Knötchen bedeckt zu sein. Das Peritoneum ist lebhaft gerötet, von feinfleckigen Blutungen durchsetzt, hier und da mit feinen Fibrinschleiern bedeckt, die Bauchhöhle mit einer trüben, blutiggefärbten Flüssigkeit gefüllt (tuberkulös-seröse Peritonitis, phthisisch-tuberkulöser Aszites). Sind dabei die Fibrinausschwitzungen gering, so bleiben grobere Verwachsungen aus und die Knötchen werden allmählich durch bindegewebige Organisationen ersetzt, soweit sie nicht der Verkäsung anheimfallen, die schließlich auch wieder einer bindegewebigen Resorption Platz zu machen pflegt.

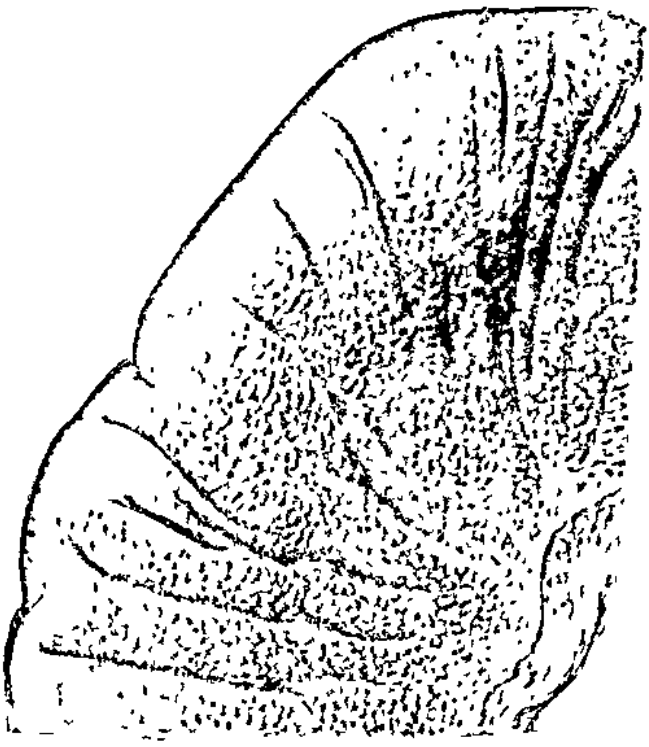

Fig. 600. Miliare Tuberkulose des Peritoneums (tuberkulöse exsudative Peritonitis).

Handelt es sich aber um ausgedehnte fibrinös-eitrige Exsudate, so werden diese bald durch Organisations- oder Bindegewebe ersetzt, und es kommt zu ausgedehnter Verwachsung zwischen den Bauchorganen, in welche käsige Schichten eingelagert sein können. Zwischen den Verklebungen und Verwachsungen können auch noch frischere eitrige Exsudate abgesackt sein, die erst bei der Lösung der Schlingen hervorbrechen (tuberkulös-eitrige Peritonitis).

Die tuberkulös-eitrige Peritonitis leitet über zur Peritonitis tuberculosa sicca, bei welcher der Prozeß am Anfang mehr schleichend, mit rein fibrinöser Ausschwitzung, ausgedehnten Verwachsungen, Emporsprießen grobknotiger Tuberkel verlauft. Gerade diese trockenen Formen der phthisischen Peritonitis sind meist durch hochgradige Verwachsungen aller Bauchorgane ausgezeichnet. Gelegentlich können die größeren Tuberkel auch gestielt sein In die Verwachsung eingebettet liegen kleinere und größere bis erbsengroße verkäste Tuberkel.

Je mehr die eigentlichen Tuberkelbildungen zurücktreten und diffuse käsige Prozesse am Peritoneum das Vorherrschende sind, um so mehr spricht man von phthisisch-käsiger Peritonitis (Perit. phthis caseosa).

Kommt es nicht spontan, oder auch nicht nach operativer Entfernung des Aszites (*Saltykow*), zur fibrösen Umwandlung allen phthisischen Granulationsgewebes, bleiben käsige Herde in der Verwachsung liegen, so kann der Prozeß immer wieder aufflackern, kann durch ulzeröse Zer-

leiten zu dürfen, daß es sich um überschüssige mißbildete Pankreasanlagen handelt (Tumor pancreaticus intestini [*Saltykow*]). Zwischen den Adenomyomen, den Fällen von echtem Nebenpankreas und den karzinoiden Tumoren sollen Übergänge existieren, alle derselben Quelle entspringend. Es wird weiterer Untersuchungen, besonders des Fett- und Glykogengehaltes bzw. etwaiger spezifischer Granulationen bedürfen, um diese Frage endgültig zu lösen. Auf den starken Fettgehalt der Geschwulstzellen muß besonders hingewiesen werden unter gleichzeitiger Betonung, daß auch in anderen Organen lipoidhaltige Karzinome häufig sind, z. B. in der Prostata, gelegentlich auch in der Mamma gefunden werden.

Fig. 593. Karzinom des Rektum. Papillär-polypöse Form

Auch feintropfige, den Lipofuszinen nahestehende Pigmente habe ich in einem Falle beobachtet. Daraus erklärt sich auch wohl die von fran-
[illegible] ellen
[illegible] mit
[illegible] z. B. 555), die auch die Silberreaktion
geben sollen. Doch besteht der Unterschied, daß die sog. Karzinoide keine Chromreaktion geben, die für die Schmidtschen Zellen charakte-

lichen Formen sind auch durch die deutlich exsudative Beimischung von Leukozyten und Fibrin gekennzeichnet. Allerdings ist die Grenze zwischen Stauungs- und Entzündungsaszites in dieser Beziehung eine fließende. Bei stärkerer Beimischung von Blut spricht man von hämorrhagischem Aszites. Ursächlich unterscheidet man den Stauungsaszites bei Herzfehler, Lungenemphysem, besonders aber bei Leberzirrhose und den entzündlichen Aszites bei gewissen bakteriellen Peritonitiden, besonders der Tuberkulose, bei karzinomatösen Aussaaten, bei toxischen Reizungen, z. B. bei Nephritis. Seltenere Formen stellen der hydrämische oder kachektische Aszites bei zehrenden, besonders karzinomatösen Erkrankungen, der chylöse Aszites bei Eröffnung eines Chylusgefäßes durch Trauma oder entzündliche Prozesse, der adipöse oder milchige Aszites bei Karzinomatose des Bauchfells (*Wallis* und *Schölberg*) dar. Bei letzterer Form handelt es sich um Beimengung stark verfetteter Krebszellen und daraus frei werdender Fettröpfchen zur Flüssigkeit, bei dem chylösen Aszites um Beimischung des nur aus feinsten Fetttröpfchen bestehenden Chylus. Bei den tuberkulösen und karzinomatösen Formen des Aszites kann oft ein hämorrhagischer Charakter festgestellt werden.

Die Folgen des Aszites sind Druck auf die Bauchorgane, wodurch die Zirkulation in der Vena cava gefährdet, eine Thrombose in dem unterhalb gelegenen Abschnitt begünstigt werden, eine Hochdrängung des Zwerchfells oder Erschwerung seiner Funktionen, eine Dehnung der Bauchdecken bis zur Entstehung von Striae bedingt sein kann.

Abgesackte seröse Ergüsse werden als Serozelen bezeichnet. Das Auftreten von Blut in der freien Bauchhöhle wurde schon oben besprochen. Hier wäre nur noch die sogenannte Hämatozele, welche sich am häufigsten im Douglas entwickelt und als Hämatocele retrouterina bezeichnet wird, zu erwähnen. In der Regel handelt es sich um die Folge von Tubargraviditäten, selten um Blutungen aus Follikelzysten oder Eierstockszysten überhaupt. Diese Blutergüsse können von dem umgebenden Peritoneum her organisiert, mit Bindegewebe überdeckt und abgekapselt werden.

Harn kann bei Verletzungen der Harnwege in die Bauchhöhle übertreten. Der nicht infizierte Harn ruft keine stärkere Entzündung hervor, wirkt aber durch Resorption toxisch, so daß in schweren Fällen der Tod unter urämischen Erscheinungen eintreten kann, ehe überhaupt eine Peritonitis durch bakterielle Infektion sich entwickeln konnte (*Rost*). Handelt es sich um infizierten Harn, so entstehen schwere Entzündungen. Auch disponiert der Harnerguß zur sekundären Infektion. Ähnlich verhält es sich mit der Galle bei Verletzungen der Gallenblase (*d'Ugata*). Die Quelle galliger Ergüsse in die Bauchhöhle ist oft schwer zu finden, da nur mikroskopisch nachweisbare Durchbrechungen der Gallenwege da zu sein brauchen (Lit. *Sick* und *Fraenkel*).

Gasformiger Inhalt findet sich am häufigsten bei Perforation am Magendarmkanal, seltener bei Kommunikation zwischen Bauchhöhle und Respirationsorganen, z. B. bei Einbrüchen subphrenischer Abszesse oder bei Zersetzung entzündlicher Exsudate durch gasbildende Mikroorganismen, wobei die postmortale Gasbildung immer mit in Betracht gezogen werden muß.

Veränderungen der Gestalt.

Soweit es sich um gleichzeitige Hemmungsmißbildungen des Darmes handelt, sind dieselben schon erwähnt. Verlängerungen der Mesenterien können auch durch andauernden Zug, z. B. durch hernöse Verlagerungen entstehen. Am Netz kommen Torsionen und Verlagerungen

sierenden Formen kann sich mikroskopisch das Bild des Adenokarzinoms finden.

Die Stenose ist die am meisten gefürchtete Folgeerscheinung. Zum Teil beruht sie auf der Schrumpfung des Krebses, zum Teil auf dem Ausfall der Muskulatur. Verfolgt man genauer den Längsschnitt durch ein solches Rektumkarzinom, so sieht man die markige Geschwulstmasse sich tiefer und tiefer in die meist hypertrophische Muskelschicht senken, bis dieselbe ganz zerstört ist und nun der Krebs schrankenlos in das periproktale Gewebe einbricht. So entstehen besonders



Fig. 595. Schnitt aus dem Rand eines Rektumkrebses. Die karzinomatösen Wucherungen (A) sind in der Submukosa (Sbm) weit unter die normale Schleimhaut (M) vorgewuchert. (Mittlere Vergr.)

bei ringförmigen Geschwüren ausgesprochene Muskelwanddefekte, über welche der Kot nur mit großer Gewalt hinabgetrieben werden kann. Die Folge ist Stagnation oberhalb mit all ihren Folgen, Dilatation [illegible] is, Eindickung des Kotes, Entstehung [illegible] Diese können schließlich zur Perforati[illegible] [illegible]luß tritt Ileus ein. Häufig ist auch die durch Erweichung des Karzinoms entstehende Geschwürsbildung, die schließlich zur Perforation führen kann, und wenn die Perforation noch in das Gebiet des Beckenperitoneums fällt, zur allgemeinen Peritonitis führt, falls nicht Verklebungen schützend eingreifen. Durch Eindringen des Kotes in das periproktale Gewebe entstehen Kotabszesse, welche ihrerseits zu fistulösen Durchbrüchen nach der Haut oder benachbarten Organen führen können. Durch direktes Übergreifen des Rektumkrebses auf die benachbarten Organe und nachträgliche Erweichung entstehen Mastdarmblasen-, Mastdarmscheiden-, Mast-

durch die Tunica vaginalis testis *getrennt*. Eingeweide und Hoden können nicht miteinander in Berührung geraten. Je nachdem das Eingeweide noch im Leistenring liegt oder schon denselben passiert hat, spricht man von inkompletten und kompletten Brüchen. Seltener passiert es, daß der Processus vaginalis peritonei sich zwar von der Tunica vaginalis testis trennt, *aber bis tief hinunter offen* bleibt. Dann können auch schon beim Knaben Bauchhöhlenflüssigkeit und Eingeweide herabtreten und *ein gleiches Bild erzeugen* wie beim erworbenen Leistenbruch. Die Leistenbrüche sind rechts häufiger wie links. Von *den Leistenbrüchen zu* trennen sind die Flüssigkeitsansammlungen in der geschlossenen T. vaginalis testis, die sogenannte *Hydrocele testis bzw.* in der nur partiell obliterierten T. vag. fun. sperm., die Hydrocele funiculi spermatici *Bei zystischer Einstülpung* des Peritoneums in eine bereits vorhandene Leistenhernie spricht man von Hernia encystica, falls es dabei zu *einer Kommunikation der beiden ineinander gestülpten Säcke kommt*, von Hernia encystica communicans (*Sultan* u. *Kurtzhals*).

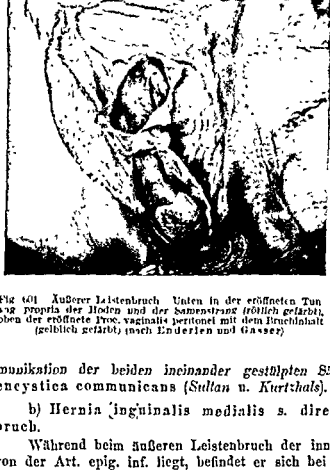

Fig. 601. Äußerer Leistenbruch. Unten in der eröffneten Tun. vag. propria der Hoden und der Samenstrang (rötlich gefärbt), oben der eröffnete Proc. vaginalis peritonei mit dem Bruchinhalt (gelblich gefärbt) (nach Lauenstein und Gasser).

b) Hernia inguinalis medialis s. directa. Innerer Leistenbruch.

Während beim äußeren Leistenbruch der innere Bruchring nach außen von der Art. epig. inf. liegt, befindet er sich bei dem inneren Leistenbruch nach innen davon zwischen der Plica epigastrica und dem *Lig. umbilicale laterale. Außen treffen sich die beiden Brüche an der gleichen Stelle, dem* Annulus inguinalis subcutaneus. Der innere Leistenbruch ist stets erworben.

Eine sehr seltene Hernie ist die Hernia supravesicalis zwischen Lig. umbilicale laterale und mediale (Lit. v. *Steimler*).

c) Hernia inguinalis interparietalis. Interparietale Leistenbrüche.

Hier handelt es sich darum, daß sich der *inguinale Bruchsack in toto oder partiell zwischen Schichten der Bauchwand einstülpt.* Man unterscheidet demnach eine H. ing. praeperitonealis, wenn der Bruchsack zwischen Peritoneum und Fascia transversa liegt, H. i. interstitialis bei *Einstülpung* zwischen Faszie und Muskel oder in die Muskulatur *selbst*, H. i. superficialis bei Einstülpung zwischen Aponeurose der Muskulatur und Haut

Recht selten sind metastatische Karzinome der Darmschleimhaut (z. B. bei Mammakrebs), viel häufiger wird die Darmschleimhaut sekundär von Peritonealmetastasen aus, die in die Wand des Darmes einwuchern, ergriffen. Gelegentlich kann bei multiplen Karzinomen des Digestionstraktus die Beurteilung, ob unabhängige oder metastatische Entstehung, große Schwierigkeit machen (*Borrmann*). Eine Ausnahme bezüglich der Metastasierung in die Darmschleimhaut macht das **Melanokarzinom** (Fig. 596 und 597). Besonders bei Melanomen der Nebenniere sind förmliche Aussaaten der Geschwulstknoten in der Darmwand und am Peritoneum beobachtet worden. Bei vorgeschrittenen, die ganze Darmwand [illegible] Geschwulstbildungen, die meist mit zentralen Geschwüren [illegible] dem Darm aus ihren [illegible] er Tumor im oberen Dünndarm vorhanden und viele kleine weiter abwärts, so muß auch die Frage der Infektion durch im Darmrohr selbst verschlepptes Material (der sogenannten Impfmetastase) aufgeworfen werden. Beweisende Fälle sind nicht berichtet.

Auch primäre Melanome des Rektalabschnittes sind beobachtet (Lit. *Borse*).

Literatur.

Darm, s. auch Magen

Entwicklungsgeschichte: Keibel-Mall, Hdb. d. Entw. — Kollmann, Lehrb. d. Entw. — Martin, E., *Der Hiftapparat der weiblichen Genitalien*. Berlin 1911. Karger.

Physiologie und Klinik: Czerny u. Keller, *Des Kindes Ernährung*. Wien 1900. — Gerhardt, Lehrb. d. Kinderkrankh. — Müller, L. R. (*Darminnervation*), D. Arch. f. klin. M. 105. 1911. — Brunner, C., *Tuberkulose, Aktinomykose, Syphilis d. Magendarmkanals*. Deutsche Chir. 46e. 1917. — van Ledden-Hulsebosch, *Makro- und mikroskopische Diagnostik der menschlichen Exkremente*. Berlin 1899. Springer. — Nothnagel, *Erkrankungen des Darmes*. Nothnagels H. 17. 1898. — Pfaundler u. Schloßmann, H. d. K. — Salge, *Kinderheilkunde*. Berlin 1910.

Normale Anatomie und Histologie: Arnold, *Resorption vitaler Farbstoffe im Magen- und Darmkanal*. Heidelberger Akad. 14. 1911. — Ders., *Glykogen*, Beitr. z. path. Anat. 51. 1911. — Askanazy, *Nervöser Darm*, W. m. W. 1910, Nr. 47. — Descomps u. de Lalaubie, *Les veines mésentériques*, J. d. l'anat. 48. 1912. — Klee, *Histologie des embryonalen Säugetierdarmes*, Diss. med. Freiburg 1909. — Heidenhain, *Darm und Zelle*. 1. — Kalischer, *Urogenitalmuskulatur*. Berlin 1900. — Kölliker, Hdb. d. Gewebel. — Liertz, *Lage des Wurmfortsatzes*, Arch. f. klin. Chir. 89. — Oppel, Lehrb. d. vergl. mikr. Anat. — Schmidt, J. E., *Zellarten der Darmschleimhaut*, A. f. m. An. 67. 1905. — Schultze, W., *Beziehungen der Lieberkühnschen Krypten zu den Lymphknötchen des Dickdarms*, Zbl. f. Path. 16. 1905. — Vogt, *Lagerverhältnisse d. menschlichen Darmes*, Gasser-Festschrift 1917. — Zellenberg-Paul, *Funktionelle Anforderungen des Darmgekröses*, Diss. med. Bern 1911.

Referate: Gaethgens (*Typhus abdom.*), Erg. d. allg. Path. 18. 1915. — Loehle (*Paratyphus*), Erg. d. allg. Path. 18. 1915.

Pathologie: Albrecht, H., *Histologie d. Enteritis follic. suppur.*, W. kl. W. 1910, Nr. 27. — Ders., *Angeborene Lageanomalien des Wurmfortsatzes*, W. kl. W. 1911, Nr. 41. — Albrecht u. Arat, *Darmdiverticel mit dystop. Pankreas*, Frankf. Zeitschr. f. Path. 4. 1910. — Aschoff, L., *Die Wurmfortsatzentzündung*. Jena 1908. — Ders., *Appendicitis erysipelatosa*, M. Kl. 1913, Nr. 7. — Ders., *Appendicitis*, Erg. d. inn. M. u. K. 9. 1912. — Askanazy, *Sklerosierende Peritonitis*, Ber. med. Kongreß zu Rom 1913. — v. Beerenberg-Gotter, *Entwicklungsgeschichte und Wirkungen der kindlichen Darmverschlüsse*, Ber. d. Naturf. Gesellsch. Freiburg 20. 1913. — Beitzke, *Dünner Darmverschluß*, Erg. d. allg. Path. 14. 1910. — Ders., [illegible], Beitr. z. path. Anat. 64. 1918. — Benecke, *Hernie des Appendix*, Virch. Arch. 90. 1882. — Birt und Fischer, *Schwere Darmverschlüsse*, Beitr. z. klin. Chir. 101. 1916. — Borse, *Primäres Melanom d. Mastdarms*, Diss. med. Würzburg 1913. — Borrmann, *Histologie [illegible] des Digestionstraktes*, Beitr. z. path. Anat. 48. 1910. — Brandes, *Darmverschlüsse nach Magenoperationen*, Mitt. Grenzgeb. 19. 1909. — Brandes, *Lymphosarkom [illegible]*, Münch. med. Wschr. 1911. — Brauer, *Ileus*, Münchener Kongreß 1911. — Broman, *[illegible]*, Ar. Ant. Ent. II. 11. 1913. — v. Bruns, *Histologie der Appendicitis*, Beitr. z. klin. Chir. 42. 1904. — Bruhns, *Tumoren des Dickdarms*, Erg. d. Chir. 2. 1911. — Brüsalow, *Tumoren des Dickdarms*, Arch. f. klin. Chir. 110. — Chiari, *Divertikel*, Prag. m. Wschr. 1887. — Christoffersen, *Trichocephalus dispar*, Beitr. z. path. Anat. 57.

k) Hernia ventralis. Bauchbruch.

Hier handelt es sich um Durchtritt der Eingeweide durch Lücken in der Linea alba (mediale Bauchbrüche) *oder der Linea* semilunaris zwischen M. rectus abd. und M. transversus abd. bzw. *im Bereiche* der breiten Bauchmuskeln selbst (seitliche Bauchbrüche) (*Sternberg, v. Steinker, Voechler*) oder schließlich durch operativ *gesetzte Narben* der Bauchwand (Narbenbrüche). Wenn Bindegewebe an sich auch einen hohen Dehnungswiderstand besitzt, *so wird doch eine breite*, durch längerdauernde Granulationsgewebsbildung entstandene Narbe der Überdehnung um so mehr ausgesetzt *sein*, als sie bei Steigerung des intraabdominalen Druckes durch Anspannung der Bauchmuskeln den Druck rein passiv auszuhalten hat.

l) Hernia diaphragmatica.

Hier scheiden zunächst alle diejenigen weit überwiegenden Fälle aus, wo ein Vorfall der nackten Baucheingeweide durch einen angeborenen oder traumatisch entstandenen Defekt des Zwerchfells vorliegt, also eine freie Verbindung zwischen Brust- und Bauchhöhle noch besteht, was am häufigsten linkseitig beobachtet ist (H. d. spuria congenita, H. d sp. traumatica) *Es sei auf das hierbei nicht seltene Vorkommen einer Nebenlunge* (dicht unter- oder oberhalb des defekten Zwerchfells) hingewiesen. Die angeborenen Zwerchfelldefekte betreffen naturgemäß in erster Linie jene Stellen, an denen ursprüngliche Verbindungen der drei großen Körperhöhlen bestanden Im wesentlichen wird das primäre Zwerchfell von dem Septum transversum gebildet, welches seinerseits wieder aus dem Septum primum, der Umschlagsstelle *des Vorderdarms an der sog. Vorderdarmpforte, und den seitlichen* Verwachsungsbrücken, die zur Überleitung der ursprünglichen Nabelrenen dienen, zusammengesetzt ist. Die seitlichen Verwachsungsbrücken sind auch die Ausgangsstellen für die Pleuroperikardfalten, welche an ihrem freien Rande die Ductus Cuvieri, in ihrer Mitte die N. phrenici enthalten, und welche durch dorsomediale Wanderung und Verschmelzung mit dem hinteren Mesokard die *Perikard- von den Pleurahöhlen sondern Andererseits entspringen* aus den seitlichen Verwachsungsbrücken die Pleuroperitonealfalten, welche allmählich Pleura- und Peritonealhöhle voneinander trennen. Das linke Foramen pleuroperitoneale schließt sich später als das rechte. Erst nachträglich wird durch Einwachsen von Muskulatur und Abspaltung von der Brustwand die endgültige Form des Zwerchfells hergestellt (*Ravn, Brachet, Broman, Mall*). Die wesentliche *Mißbildung stellt der ungenügende Verschluß des Foramen* pleuro-peritoneale durch mangelhaftes Vorwachsen der Pleuroperitonealfalte bzw. die sekundäre Lückenbildung in der letzteren dar. Es handelt sich also um Bildungsdefekte des primären dorsalen Zwerchfells, nicht um muskuläre Lückenbildungen in dem sonst vollständig gebildeten Zwerchfell (*Gruber*) Bei den relativ seltenen echten Zwerchfellhernien handelt es sich um peritoneale *Ausstülpungen durch die innerhalb oder zwischen* den Muskelsystemen des Zwerchfells liegenden schwachen Stellen desselben mit Verlagerung der Bauchorgane. Solche Ausstülpungen kommen vor allem an zwei Stellen vor, wo schon physiologischerweise Spaltbildungen bestehen, zwischen der Pars lumbalis und Pars costalis (Foramen *Bochdaleck*) im hinteren Abschnitt des Zwerchfells und der Pars costalis und Pars sternalis (*Foramen Morgagni*) im vorderen Abschnitt Bei letzterer Form des Bruches stülpt sich der Sack an der Grenze des Herzbeutels in die Pleurahöhle, *und* zwar in den selbst beobachteten Fällen in die rechte Pleurahöhle vor. Abnormer Verlauf der V. umbilicalis, Mißbildung der Leber deuten auf kongenitale Anlage dieser Hernien, wahrscheinlich im Grenzgebiet zwischen Septum

(*Appendizitis*), Erg. d allg. Path 13 1909. — Ders (*Akute embolische Enteritis*), Verh d path. Ges 14 1910 — [illegible]
Zschr. f. Path. 1. 1907. — Ophi[illegible]
— Orth u Rabinowitsch ([illegible]
1908 — Payr (*Experim. Erzeugung des Ulcus ventriculi*), Verh d path. Ges 14. 1910. — Perthes (*Hirschsprungsche Krankheit*), Arch. f. klin Chir. 77 1905. — Petersen u. Colmers (*Magen-Darmkarzinome*), Beitr. z klin Chir. 43 1904. — Pick, L. (*Melanose der Dickdarmschleimhaut*), B kl. W. 1911, Nr. 19/20. — Ders. (*Paratyphus*), B. kl. W. 1918. Nr. 28 u 29. — Pommer (*Darminfarzierung*), Virch. Arch 200 1910 — Rabinowitsch, L (*Unters. z. Tuberkulosefrage*), D. m. W. 1913, Nr. 3. — Raubitschek (*Atresia ani*), Frankf. Zschr. f. Path. 13. 1913. — Ders. (*Darmtuberkulose bei chron. Bazillenruhr*), Verh. d path. Ges. 15. 1912 — Ders. (*Dysenterie*), Erg d. allg Path 16, 1. 1912. — v Redwitz (*Gefäßveränderungen am erkr. Wurmfortsatz*), Beitr. z. klin. Chir. 87. 1913. — Reich (*Embolie und Thrombose d. Mesenterialgefäße*), Erg. d. Chir. 7. 19[illegible] Orth-Festschrift 1903 — Renn (*Appendizitis*), [illegible] Theindorf (*Appendicitis ex oxyure*), M. Kl. 1913 [illegible] *zinom.* Bonn 1911. — Roger [illegible]
Roos (*Protozoen im Obstipation*), Mitt. Gre[illegible]
d. Appendix), Beitr z [illegible]
beim Menschen), Z. f [illegible]
moren), Beitr. [illegible]

halte), Münch[illegible]
53 1912 — [illegible]
z Geb. [illegible]
monds[illegible]
pigmenti[illegible]
d. Appen[illegible]
Diss me[illegible]
(*Appendi*[illegible]
subureth[illegible]
61. 1918.
(*Atresia*[illegible]
62. 1917
5 1910.
Frankf. [illegible]
49 1913
38 1903
neux (*I*[illegible]
des Dick[illegible]
des Dar[illegible]
Darmes[illegible]
Path. 1[illegible]
W kl. [illegible]
Weiler (*Sublimatvergiftung*), Virch Arch 212. 1913 — v. Wiesner (*Kolleuenteritis*), Wien kl. M. 1915, Nr. 47. — Wilkie (*Pathology of the coeco-colic sphincteric tract*), J of P. 17. 1913. — Ders (*Duodenaldivertikel*), Edinburgh Medical Journal Sept. 1913. — Wilms (*Obturations- und Strangulationsileus*), D m. W. 1909, Nr. 21. — Ders (*Coecum mobile*), D. m W. 1908 Nr. 41 und Arch f. klin Chir 95 1911. — Ders (*Volvulus*), Arch f. klin. Chir. 69 1903. — Ders, *Der Ileus*, D. Chir. Liefg 46 G. Stuttgart 1906. — Winkler, *Erkrankungen des Blinddarmanhanges* Jena 1910 — Winternitz u Boggs (*Polypositis und Lymphangiome*), J. Hopk. Hosp. Bull. 21. 1910. — Wölfler u Lieblein (*Fremdkörper des Magendarmkanals*), Deutsche Chir 46b 1900 — Wörner (*Primäre Tuberkulose des Wurmfortsatzes*), München P. J. 1911. — Zesas (*Thrombose und Embolie der Mesenterialgefäße*), Zbl. f. d Grenzg 1910, Nr. 9. — v. Zoege-Manteuffel (*Volvulus coeci*), Volkmann Vortr 270 1899. — Zufall (*Divertikel des Kolons*), Diss med. Freiburg 1906.

d) **Hernien im Gebiet der Plica vesico-umbilicalis**, wenn dieselbe abnorm weit in die Bauchhöhle vorspringt (**Hernia retrovesicalis**, sehr selten).

e) **Hernien im Gebiete der Bursa omentalis** (*Enderlen* und *Gaser*, *Stolzenberg*, *v. Arx*). Der Eintritt erfolgt entweder durch das Foramen Winslowii (**H. bursae omentalis**) oder nach Durchbrechung des Mesokolon bei einer Hernia mesocolica media oder einem einfachen Recessus d. Mesocolon transversum (**H. bursae omentalis mesocolica**). In einem solchen Falle aus Marburg trat der ganze Dünndarm durch das kleine Netz wieder in die Bauchhöhle zurück und komprimierte den Pylorusteil des Magens.

[illegible] der Bruchsackwand, gelegentlich auch völlige Obliteration des Bruchsackes durch allseitige Verwachsung mit den Eingeweiden, die dann dauernd fixiert sind. Der Bruch ist irreponibel. Oder die Darmschlingen allein verwachsen und sind nur *in toto zurückzubringen. Obliteriert dann der Bruchsack, so lassen sich häufig an* dem Mesenterium die Narben der ursprünglich verlagert gewesenen Darmschlingen noch deutlich erkennen.

Gefährlicher sind die akuten Zirkulationsstörungen, wie sie durch die sogenannte **Einklemmung** bedingt werden. Darunter versteht man die feste Inschnürung der Eingeweide am Bruchsackhals durch die Bruchsackpforte. Die Folge einer solchen Inkarzeration, die natürlich auch im Gebiet der inneren Hernien, z. B. der Treitzschen Hernien, sowie innerhalb der freien Bauchhöhle durch peritonitische Strangbildung, angewachsene Divertikel, angewachsene Appendizes usw. zustande kommen kann, besteht zunächst in einer Erschwerung des Abflusses [illegible] Dadurch [illegible] toxischen Produkt[illegible] und an der Serosa durch [illegible] nekrotisierende Prozesse [illegible] noch eine Erholung [illegible] sofortige Reposition [illegible] ers dem Mesenterium [illegible] eißlichen Narben und [illegible] ck. Werden Teile der [illegible] le Narben resultieren (*Matti*). Ist dagegen die Stase vollkommen, so [illegible] krose ein, die Darmwand wird trüb, sieht fahl aus und wird schnell auch für die Bakterien selbst *durchlässig. Das Exsudat wird eitrig getrübt, schmutzig gefärbt* oder nimmt besonders bei Durchbruch der abgeklemmten Darmschlinge einen jauchigen Charakter an. Wird die Darmschlinge bei bereits drohender Gangrän in die Bauchhöhle reponiert, so *entwickelt sich dieselbe noch nachträglich zu ihrer* vollen Höhe und eine tödliche Peritonitis ist die Folge. Besonders zu berücksichtigen ist, daß an den Druckstellen des Bruchringes die Nekrose durch die Druckanämie besonders *leicht eintritt, so daß auch hier spontan oder bei der Reponierung* eine Perforation die Folge sein kann. Bleibt die Einklemmung bestehen, so ist tödlicher Ileus die Folge. Seltener ist eine Spontanheilung durch Bildung eines Anus praeternaturalis im Gebiet des *Schnürringes nach Abstoßung der* nekrotischen Schlinge und Durchbruch des Kotabszesses nach außen.

Noch keineswegs endgültig geklärt ist das Zustandekommen der Einklemmung. Man unterscheidet zweierlei Formen von Einklemmungen.

1. Die ganz akut einsetzende **elastische Einklemmung**, wenn bei plötzlicher *Erhöhung des intraabdominalen Druckes* plötzlich Darmschlingen in einen präexistierenden oder gar in dem Augenblick sich erst bildenden Bruchsack eingetrieben und bei Nachlassen des Druckes in der sich wieder schließenden Pforte *eingeklemmt werden. Bei der relativen Enge der Pforte* pflegt der eingeklemmte Darm frei von Inhalt zu sein.

der Bauchhöhlenflüssigkeit suspendierten korpuskularen Gebilde erfolgt daher im wesentlichen gegen das Zwerchfell zu Andererseits bewirkt die Schwerkraft, daß ein Teil derselben auf den Boden des kleinen Beckens sinkt.

2. Leichenerscheinungen.

[illegible] flüssigkeit, [illegible] mmt aus den [illegible]

Trübung verwechselt werden Bei nicht entzündlichem Transsudat kann es zu postmortaler Gerinnung kommen, die sich in der Bildung gallertig durchscheinender gröberer Flocken kundgibt

3. Mißbildungen.

Die häufigste Form ist das Ausbleiben der physiologischen Achsen- [illegible] Dann bleibt das Zokum [illegible] m ileo-coecale commune) [illegible] bzw. Mesokolon führt zu [illegible] niert zur Achsendrehung, [illegible] nders der Flexura sigm. durch Faltenbildungen, so durch eine von der Flexura sigm. zum Rec duodeno-jejunalis verlaufende, entwicklungsgeschichtlich durch die Drehung des Mesokolon zu erklärende Falte, sind beschrieben worden. Ferner sind hier Rarefikationen des Netzes zu nennen Beson- [illegible] stimmter, an Gefäß- oder [illegible] Entstehung von Hernien [illegible] eingegangen werden Ne [illegible] Treves, Reid kann es zu pathologischen Faltenbildungen auf Grund von Entwicklungsstörungen kommen (*Keith*). Diese dürfen nicht mit erworbenen, besonders den entzündlich entstandenen verwechselt werden. So ist ein großer Teil der am Wurmfortsatz beobachteten „Verwachsungen" schon angeboren

4. Ernährungsstörungen.

Verfettung des Peritonealepithels ist eine sehr häufige Erscheinung, begleitet meist entzündliche Zustände, kann aber auch physiologisch als eine Art Mästung oder Resorptionserscheinung vorkommen. Hyaline und amyloide Entartung des subserösen Bindegewebes kommen vor. Sehr häufig sind Pigmentierungen in Form tintenschwarzer Spritzer, besonders am Pelveoperitoneum, welche nichts and [illegible] n sind Mikroskopisch findet man in den [illegible] d körnige, die Eisen- reaktion gebende [illegible] -hämorrhagischen Entzündungen kann d [illegible] ein Am Netz werden [illegible] eigenartige weißliche [illegible] ier Infiltration des Ge- [illegible] oder Verlegung des mesenteriale [illegible] Auch wird man an allgemeine o [illegible] denken müssen (*Lutz*). Über die [illegible]

5. Zirkulationsstörungen.

Sehr auffällig pflegt die Blässe der Därme bei allgemeiner Anämie zu sein. Umgekehrt ist die Stauung bei Herzfehler, Leberzirrhose an dem subserösen Venennetz stark ausgesprochen. Meist besteht gleichzeitige Verdickung und Trübung der Serosa infolge des chronischen Ödems. Akute Hyperämien finden sich bei den Entzündungen, bei Splanchnikuslähmungen.

A. Bauchwandschüsse
1. ohne Komplikation
2. mit extraperitonealer Verletzung (der Gefäße, Organe).
3. mit intraperitonealer Zertrümmerung und Zerreißung der Organe durch Fernwirkung.

B. echte Bauchschüsse, darunter
1. perforierende Bauchfellverletzungen mit gröberen Gefäßverletzungen (Mesenterialgefäße, Aorta, Cava), oder Verletzung blutreicher Organe (Milz und Leber). (Verblutungsgefahr.)
2. perforierende Bauchfellverletzungen mit Eröffnung des Magen-Darmkanals oder anderer der Infektion zugänglicher Organe (Blase). (Infektionsgefahr.)

Kleinere Öffnungen des Magen-Darmkanals schließen sich durch Kontraktion fast vollständig, etwas größere lassen die Schleimhaut lippenartig nach außen treten, größere Zerreißungen klaffen weit. Bei den ersteren können durch peritoneale Verklebungen mit dem Netz oder Bauchwand spontane Heilungen eintreten, bei der zweiten Form wird zunächst der Austritt des Magen-Darminhaltes verhindert, so daß bei rechtzeitigem Eingreifen chirurgischer Hilfe die Infektionsgefahr gering ist. Später tritt Erschlaffung und damit Durchlässigkeit der Schußöffnung ein. Die gröberen Zerreißungen sind leicht mit Blutungen aus dem mitangerissenen oder selbständig verletzten Gekröse kompliziert. Bei den perforierenden Bauchfellverletzungen oder Organverletzungen besteht die Gefahr des Eingeweidevorfalls, sei es nach außen (auch durch die Gesäßmuskulatur hindurch!), oder durch das Zwerchfell in die Brusthöhle (mit späterer Einklemmungsgefahr!). Dickdarmschüsse sind gefährlicher als Dünndarmschüsse und diese wieder ungünstiger als Magenschüsse. Zweifellos spielt hier die verschiedene Infektiosität des Inhalts mit eine Rolle.

Innere Einklemmungen können auch durch Unterschlüpfen der Darmschlingen unter Strangbildungen aller Art, Entspannungsnähten usw. entstehen.

Das Zwerchfell, welches den oberen Abschluß der Bauchhöhle bildet, nimmt an den Erkrankungen des Bauchfells insofern teil, als entzündliche Prozesse, Geschwulstwucherungen von der Bauchhöhle aus auch auf die Muskulatur übergreifen können. Auf Gestaltsveränderungen des Zwerchfells ist schon oben eingegangen. Auf hypertrophische Prozesse am Zwerchfell bei Pleuraverwachsungen macht Fromme aufmerksam.

9. Fremdkörper und Parasiten.

Fremdkörper stammen am häufigsten aus dem Darm. Kotsteine sind hier an erster Stelle zu nennen. Auch Würmer (besonders Oxyuren) können die Darmwand durchwandern, wobei sie in der Darmwand absterben und narbige Verdickungen und Stenosen bilden können. Seltener ist der Befund eines Askaris, der bei perforierender Appendizitis oder Perforation durch die Öffnung in die Bauchhöhle gelangte. In der Bauchhöhle selbst sind als Beweis für die stattgehabte Einwanderung Parasiteneier, seltener die Parasiten selbst als Zentren sogenannter Fremdkörpertuberkel gefunden worden. Das Bild tuberkelähnlicher miliarer Knötchen kann auch durch die Aussaat kleinster Krümelchen eingedickten Kotes oder der Inhaltsmasse eines Dermoidkystoms oder durch Reste von Tupferfäden, welche alle von riesenzellenhaltigem Granulationsgewebe umschlossen werden, vorgetäuscht werden. An der Bildung derselben nehmen die fixen Bindegewebszellen und die leukozytoiden Zellen, nicht aber die Serosaepithelien teil (Herzog). Selten ist die Bildung zahlreicher kleinerer und größerer Zysten durch Abkapselung der talgartigen Massen eines Ovari

Andere Fremdkörper
wie die Gallensteine, andere an
der geplatzten Tubargravidität,

auch Kot in die Bauchhöhle einzutreten und das Exsudat nimmt einen jauchigen Charakter an. In dem Exsudat ist gewöhnlich der an der Perforation beteiligte Fremdkörper (Kotstein, Gallenstein) zu finden.

Als Erreger der akuten Peritonitiden sind die verschiedensten Mikroorganismen, vor allem Streptokokken, Staphylokokken, Pneumokokken (v. *Brunn*), Gonokokken, Bacterium coli, Bacterium typhi, Proteus, Phthisebazillen und anaerobe Darmbakterien rein oder in Mischinfektionen gefunden worden. Bei den Pneumokokkenperitonitiden ist die vorwiegende Beteiligung der Kinder unter 10 Jahren und das Überwiegen des weiblichen Geschlechtes auffallend. Oft bestehen gleichzeitig pneumonische oder pleuritische Erscheinungen (*Rischbieth*). Neben den bakteriell bedingten Peritonitiden gibt es auch seltene Fälle chemisch-toxischer Reizung des Bauchfells. Dahin gehört die seltene Beobachtung einer fibrinösen Peritonitis bei Uramie ohne Darmveränderung (*Güth*).

Die Wege, auf welchen die Bakterien in die Bauchhohle gelangen, sind sehr mannigfaltig Entweder treten sie direkt vom Darm und Magen aus in die Bauchhöhle über, wie das besonders bei Stich- und Schußverletzungen, sowie bei Perforation eines Ulcus simplex ventriculi oder duodeni, im Anschluß an perforierende typhöse, dysenterische, uramische, tuberkulöse, aktinomykotische, sterkorale, appendizitische Geschwüre der Fall ist (**Perforationsperitonitis**), oder sie rufen erst an dem Darm oder anderen Bauchorganen phlegmonöse, lymphangitische, geschwürige, gangranöse Prozesse hervor und gelangen so bis zur Serosa, ohne daß eine Perforation der Wand nachweisbar zu sein braucht. Solche **sekundäre oder fortgeleitete Peritonitiden** können sich anschließen an eine phlegmonose Appendizitis, Zystitis, Cholezystitis, puerperale Metritis, an Leberabszesse, septische Milzschwellung, septischen Milzinfarkt, paranephritische Abszesse, Peripankreatiden, Entzündungen und Nekrosen der mesenterialen Lymphknoten, Karies der Wirbelsäule, retroperitoneale Abszeßbildungen metastatischer Natur, Nabelentzundungen bei Neugeborenen Auch von einer Perikarditis und Pleuritis aus kann der Entzündungsprozeß auf die Bauchhöhle übergreifen. Auch kann er von den Tuben aus auf das Peritoneum sich fortsetzen wie bei der Gonorrhoe.

Nach chirurgischer Statistik ist der **Wurmfortsatz** am häufigsten die Ursache diffuser Bauchfellentzündungen, dann folgen der Darm, weibliche Genitalien, Magen und Duodenum, Gallenblase, Harnblase

Auch an Gastroenterostomien können sich noch relativ spat Magenwandinfektionen mit Peritonitis anschließen.

Wichtig ist, daß auch Fälle von Peritonitis nach Bauchkontusionen ohne Darmverletzungen beobachtet sind. Ob geringfügige Gewebsveränderungen, intramurale Blutungen der Darmwand den Darmbakterien den Durchgang ermoglicht haben, oder ob es sich um hämatogene Absiedelung von Entzündungserregern in dem durch das Trauma geschaffenen Locus minoris resistentiae bei etwa gleichzeitig bestehender Angina handelt, ist sehr verschieden beantwortet worden (Lit. *Weichsel*).

Die akute Peritonitis kann diffus oder aber auf bestimmte Stellen beschränkt sein. Das hängt von der Virulenz der Erreger, der Widerstandskraft des Individuums, der Art des Einbruches ab. Bleibt die Entzündung auf den serösen Ursprung eines Organs beschränkt, so spricht man von **Perimetritis, Perisalpingitis, Perisplenitis.**

Die **Folgen der Peritonitis** sind sehr verschiedene. Bei schwer septischen Formen tritt bald der Tod unter den Erscheinungen der Herzschwäche (*Verblutung in das Gebiet der* [illegible] giftung ein. Die Resorption von Ab[illegible] bakteriellen [illegible] einerseits, d[illegible] solchen Fällen [illegible] und der Niere. *Operative Ein-*

Von diesen Myxendotheliomen zu trennen ist das oben erwähnte Pseudomyxoma peritonei.

Viel häufiger als die primären, sind die **sekundären bösartigen Geschwülste des Peritoneums.** Hier beherrschen die Karzinome ganz das Feld. Krebse des Magens, der Gallenwege und der Gallenblase, des Pankreas, des Darmes, besonders des Rektums, der Ovarien, des Uterus sind hier die Hauptquelle. Auch histologisch können alle möglichen Formen, medulläre, adenomatöse, szirrhöse, gallertige vertreten sein. Entweder handelt es sich um ein kontinuierliches Fortwuchern auf das Peritoneum, wobei dasselbe verdickt, besonders verhärtet wird und hochgradige Schrumpfungen erleiden kann, wie z. B. die Radix mesenterii und das Netz, welches sich zu einem dicken harten Wulst, der dem Kolon aufliegt, umwandelt (Fig 602), oder um me-

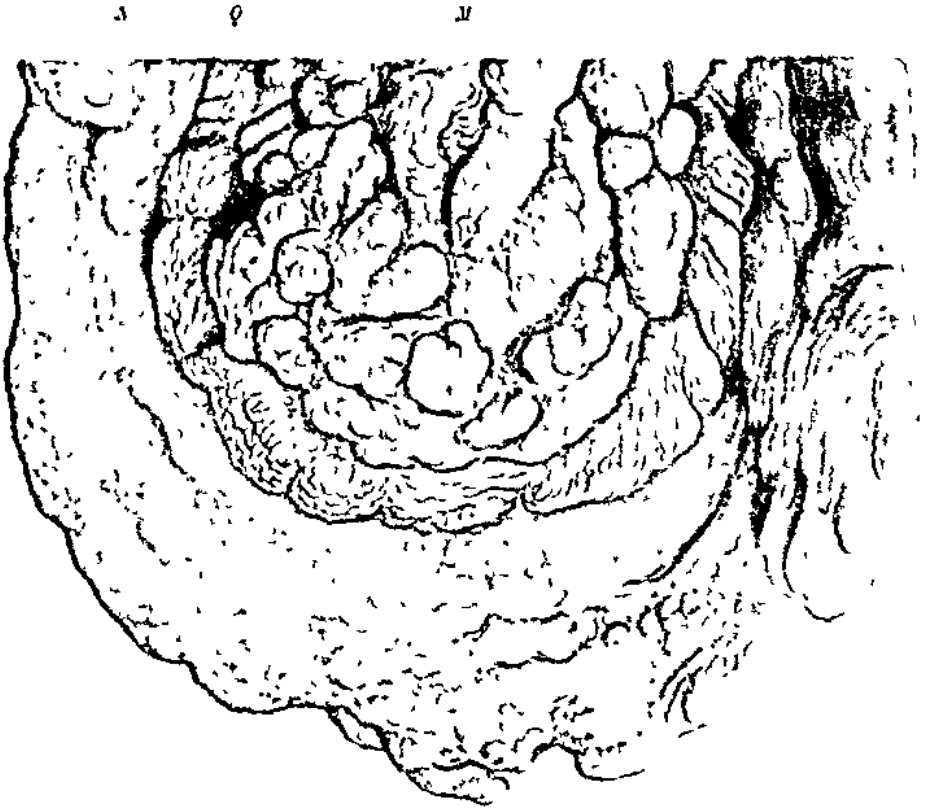

Fig 602 Querkolon (Q) mit krebsig geschrumpftem Netz (A). M = Mesokolon

tastatische Aussaaten (Impfmetastasen, *Misumi*). Diese können in einzelnen, bei anscheinend intaktem Peritoneum gelegentlich schon mikroskopisch nachweisbaren Keimen erfolgen, die sich bald hier, bald dort, z. B. am Netz, in dem Douglas oder am Darm, mit Vorliebe in der Bucht des Mesenterialoder [illegible] einbrechen und [illegible] während [illegible] bleiben kann. In anderen Fällen wird die Aussaat immer reichlicher, die Mesenterialansatzstelle ist perlschnurartig mit kleinen und größeren Krebsknoten besetzt. An der Unterfläche des Zwerchfelles, in den seitlichen Bauchwandungen, in der Tiefe des Pelveoperitoneums fließen die Krebsknoten zu dicken flachen Polstern zusammen. Schließlich kann es zu ausgedehnter Umhüllung der Organe kommen, wodurch dieselben immobilisiert, untereinander zur Ver-

Spezifische Entzündung.

Die häufigste Form ist hier die **Phthise**. Je nach der Heftigkeit des Reizes, nach der Menge der Erreger, der Empfänglichkeit des Individuums wechselt das Bild, welches nach phthisischer Infektion entsteht. Man kann folgende Typen unterscheiden:

1. Die lokalisierte Tuberkulose. Hier handelt es sich um die Aussaat einzelner Knötchen am Peritoneum, wobei der Sitz bald serös, bald subserös sein kann. Letztere Form findet sich besonders entsprechend tuberkulösen Darmgeschwüren, oft als typische Lymphangitis tuberculosa. Zuweilen lassen sich die rosenkranzförmigen Schwellungen bis zu den nächstgelegenen, meist schon tuberkulös veränderten oder gar verkästen Lymphknoten verfolgen. Die Verkäsung führt ihrerseits wieder leicht zur Chylusstauung (Fig. 599). Ähnliche lokale Tuberku-

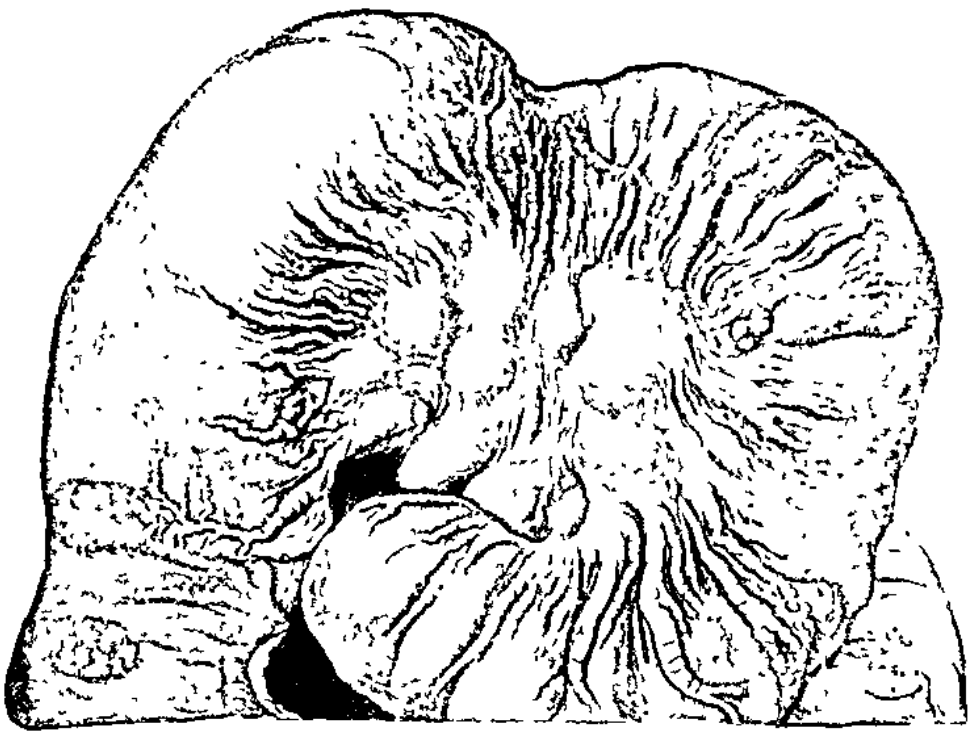

Fig 599. Chylusstauung bei hochgradiger Verkäsung der mesenterialen Lymphknoten

losen können sich in der Milzkapsel und dem umgebenden Peritoneum, an der Tubenserosa, am Boden des Pelveoperitoneums finden. Im letzteren Falle ist die Lokalisation durch das Herabsinken irgendwie in die Bauchhöhle gelangter Keime zu erklären. In allen diesen Fällen treten die Entzündungserscheinungen stark zurück, verlaufen subakut oder chronisch. Verwachsungen können die Folge sein, müssen es jedoch nicht.

2. Die generalisierten Formen, bei welchen man ganz frische und ältere Formen, solche mit geringen und solche mit heftigen Reizzuständen zu trennen hat, zwischen denen alle möglichen Übergänge bestehen. In vielen Fällen ist das Peritoneum hier und da mit feinsten grauen Knötchen bedeckt, das Netz von solchen Knötchen durchsetzt, ohne daß makroskopisch schon ein besonderer Reizzustand zu erblicken

f. allg. Path 24 1913. — Lutz (*Doppell-*
27 1914 — Mac Callum u. Miller,
osp Bull 19 1903. — Maschke (*In-*
f. Chir. 114 1912 — Matti (*Stenosen*
nach Reposition eingeklemmter Hernien), Zschr. f. Chir. 110 1911. — Meerwein (*Retrograde Inkarzeration*), Schweiz Korr. Bl. 17. 1906 — Micholchen (*Hernia diaphragm. congenita*), Diss. med. Rostock 1912. — Miller u Wynn (*Myxoendothelioma des Peritoneums*), J. of Path 12. 1908 — Misumi (*Krebsmetastasen*, Virch Arch 196. 1909. — Motzfeldt (*Eccentratio diaphr.*), D.m W 1913, Nr. 7. — Mueller, H (*Hernia mesenterica parietalis*), Frankf. Zschr. f. Path. 6 1910. — Perthes (*Bauchschusse*), Münch med W. 1915, Nr. 13 u. 14 — Pertik (*Tuberkulose*), Erg d allg Path 8. 1902. — v. Redwitz (*Hernia pectinea*), Beitr. z. klin. Chir. 88. 1914 — Reischener (*H diaphragm. vera*), Diss. med Leipzig 1913. — Rischbieth (*On pneumococcus peritonitis*), Quart. Journal of Med. 4 1911. — Rosenstein (*Krebsmetastase im Carum Douglasi*, Arch f klin Chir. 92 1911. — van Rossum (*Hernia mesenterio-parietalis*), Diss. med. Bonn 1909. — Rost (*Tod bei intraperitonealer Blasenruptur*), Münch. med W 19'7, Nr 1. — W. Roth (*Pseudozytische Bildungen des Peritoneums*), Beitr. z. path. Anat 57. 1916 — Saltykow (*Laparotomie bei experimentelle*
(Vorkommen felt-
ähnliche
(Bauchs
ig 1917. — Schopf
(Linksse
Hernien
— Schwalbe (*Innere*
(Gallige Peritonitis), Beitr.
z. klin
mune, Arch f Anat Phys
1909. —
13 1913 — v Steinker
(Hernia
z. klin. Chir 82 1913. —
Sternl
— Stoltzenberg (*Herni*
bursae
Sultan, *Unterleibsbrüche*
München
ca), Beitr. z. path. Anat. 57
Virch Arch 202. 1910 — Takano
z path. Anat 53. 1912. — Voechler
ldeyer (*Hernien*), Leuthold-Gedenk-
ns and pseudochylous ascites), Quart.
itis nach Bauchkontusion), Diss med.
Leipzig 1911

störung von außen her die Darmwandung perforieren, zu Kotabszessen Veranlassung geben, gegen die Haut oder die Bauchhöhlenorgane durchbrechen.

Recht unklar ist noch die Pathogenese der phthisischen Erkrankungen des Peritoneums. Für die lokalisierte Tuberkulose ist ja die Fortleitung von dem betreffenden Organ (Darm, Tube, Milz usw.) anzunehmen. Für die generalisierten Formen muß an Einbrüche verkäster mesenterialer Lymphknoten, verkäster Serosatuberkel, vor allem aber an hämatogene Infektion gedacht werden. Sehr schwierig liegt die Frage bezüglich der Beziehungen zwischen Tubenphthise und Peritonealphthise. Einige Autoren glauben, daß die Tubenphthise die Folge der Peritonealphthise ist, die anderen erblicken in der phthisisch erkrankten Tube die wichtigste Quelle der Peritonealphthise bei der Frau. Richtig ist, daß beide Erkrankungen ungemein häufig vereinigt vorkommen. Zuzugeben ist auch, daß ein Abwärtswandern von Phthisebazillen in die Tube hinein stattfinden kann, wie auch umgekehrt zwar weniger das Hinaufwandern von Phthisebazillen in die Bauchhöhle als vielmehr der Einbruch einer phthisischen käsigen Pyosalpinx in die Bauchhöhle möglich ist. Daß aber diese beiden Wege häufig sind, kann nicht ohne weiteres behauptet, jedenfalls nicht als bewiesen angesehen werden. Bei Phthise der Tuben kommt wohl eine Infektion der Serosa auf lymphogenem Wege zustande, aber eine direkte Aussaat von Bazillen aus der erkrankten Tube über das ganze Peritoneum ist sehr schwer mit Sicherheit festzustellen Oft ist die Peritonealphthise älter als die Tubenphthise, oft sind beide Prozesse gleich alt, und so wird man mehr zu dem Schlusse gedrängt, daß es sich um konkomittierende Infektionen und Prozesse handelt. Auffällig ist jedenfalls, daß beim Manne die Peritonealphthise nicht viel seltener als beim Weibe ist, obwohl keine örtliche Beziehung zum erkrankten Genital besteht, Darmphthise bei beiden Geschlechtern aber gleich häufig ist.

Daß Aszites bei Leberzirrhose die Entwicklung einer miliaren Tuberkulose begünstigt, ist eine feststehende Tatsache. Die Resorption der in die Bauchhohle gelangenden Bazillen ist eben erschwert, die lokale Vermehrung und Ansiedlung mehr erleichert.

Die Syphilis läßt keine pathologisch-anatomisch erkennbaren charakteristischen Spuren zurück. Über die Aktinomykose des Bauchfells ist beim Darm schon das Nötige gesagt (Lit. *Kohler*) Daß beim Typhus kleinste verwaschene Knötchen an der Serosa auftreten können, wurde bereits erwähnt.

7. Wiederbildungs- und Anpassungsvorgänge

spielen am Peritoneum, von der Dehnung und dem Schwund alter Verwachsungen abgesehen, keine besondere Rolle. Wundheilungen am Peritoneum (Peritonitis restituens) verlaufen sehr leicht und glatt. Strittig ist nur, wie weit sich die Epithelien an der Bildung des Granulationsgewebes beteiligen (s. allgemeinen Teil).

8. Veränderungen des Inhaltes.

Die wichtigste Veränderung stellt der Aszites dar. Es handelt sich um mehr oder weniger reichliche, bis viele Liter betragende Ansammlungen einer serösen Flüssigkeit, die je nach der Pathogenese des Aszites wasserklar oder stark getrübt, schwachgelblich, grünlich bis rotgelb gefarbt sein kann. In den reinen Fällen von sogenanntem Stauungsaszites fehlen gewöhnlich Fibrinbeimengungen. Oder es handelt sich um postmortal eingetretene, gallertige, lockere, klumpige Gerinnselbildungen Der Eiweißgehalt ist ebenfalls ein wechselnder, bei den entzündlichen Formen besonders hoch Die entzünd-

hepaticum bzw. Ligamentum alare sive coronarium bezeichnet. Im unteren Rand des Ligamentum suspensorium verläuft beim Embryo die Nabelvene, deren bindegewebiger Rest als Ligamentum teres (Ligamentum hepato-umbilicale) bezeichnet wird. An der hinteren und unteren Fläche der Leber finden sich zwei Längsfurchen und eine Querfurche; letztere stellt *den Leberhilus*, die Porta hepatis, dar, in welcher die Hauptäste der Pfortader, der Leberarterie und des Ductus hepaticus liegen. Die linke Längsfurche, welche der Grenze zwischen rechtem und linkem Lappen entspricht, bildet nahe dem vorderen Leberrand (durch Verschmelzung des lateralen Randes des Lobus quadratus mit dem linken Lappen) häufig einen Kanal und enthält in ihrem unteren Anteile die zu dem linken Ast der Pfortader hinziehende Nabelvene bzw. das Ligamentum teres, in ihrem oberen Abschnitte die Fortsetzung der Nabelvene, den Ductus venosus Arantii bzw. dessen bindegewebigen Rest, Ligamentum venosum Arantii (der zur unteren Hohlvene zieht). Die rechte Längsfurche beherbergt in ihrem unteren Anteile die Gallenblase und nimmt in ihrem oberen Anteile das hepatische Stück der unteren Hohlvene auf. Durch die Querfurche und die oberen Anteile der beiden Längsfurchen wird der Lobus caudatus sive Spigelii, durch die unteren Abschnitte der Längsfurchen und die Querfurche der Lobus quadratus begrenzt.

Das Gewicht der normalen Leber beträgt bei dem Erwachsenen etwa 1400 bis 1600 g (ca. 2,5–2,7 % des Körpergewichtes), bei dem Neugeborenen etwa 115 bis 135 g (ca. 3,6–4,4 % des Körpergewichtes); die Durchmesser der normalen Leber betragen etwa 26 × 15 × 8 cm.

Bei mikroskopischer Untersuchung besteht das Leberparenchym aus sehr zahlreichen, kleinen, am Durchschnitt unregelmäßig polygonalen Läppchen, welche als Acini oder besser als Lobuli bezeichnet werden. Ihr Durchmesser schwankt im allgemeinen zwischen 1 – 2½ mm; die Zahl der Lobuli einer Leber von etwa 1800 g Gewicht beträgt schätzungsweise etwas über ¾ Millionen (*Kretz*). Sie stehen in der menschlichen Leber vielfach untereinander im Zusammenhang und sind nur an wenigen Stellen scharf voneinander abgegrenzt. Sie bestehen aus radiär gegen das Zentrum des Läppchens zu angeordneten Zellreihen, den Leberbalken, zwischen welchen ein Netz von Kapillaren verläuft. Es sind dies die letzten Verzweigungen der Pfortader, welche in eine zentral in der Längsachse des Lobulus verlaufende Vene, die Zentralvene oder Vena intralobularis, einmünden. Die Zentralvenen vereinigen sich zu den Venae sublobulares und diese wieder zu den Ästen der Lebervenen, welche in die untere Hohlvene einmünden. In dem die Läppchen umgebenden Bindegewebe (interazinöses, besser interlobuläres Bindegewebe) verlaufen die Äste der Pfortader (Venae interlobulares) gemeinsam mit jenen der Leberarterie und stehen hier mit diesen durch zahlreiche Kapillaren (innere Pfortaderwurzeln) in direkter Verbindung. Im interlobulären Bindegewebe verlaufen ferner die interlobulären Gallengänge, welche mittels T-formiger Teilstücke an die aus dem Lobulus austretenden, direkt von den Leberzellen begrenzten intralobulären Gallenkapillaren anschließen.

Eine besondere Erwähnung verdienen die zwischen den Leberzellen gelegenen, sternförmig verzweigten Zellen, die v. Kupfferschen Sternzellen. Zahlreiche Untersuchungen führen immer mehr dazu, diese Zellen als Endothelien der Leberkapillaren aufzufassen (Lit. *Brötz*). Sie unterstützen die Milzfunktion, bzw. ersetzen dieselbe nach Milzexstirpation, daher die Bezeichnung „in die Leber eingeschlossenes Milzgewebe" (*M. B. Schmidt, McNee*). So ist im Tierversuch nach Milzexstirpation in den Kupfferschen Sternzellen Eisenspeicherung, Phagozytose roter Blutkörperchen usw. nachzuweisen. Ferner werden bei intravenöser Injektion von Lösungen kolloidaler

in ähnlicher Form vor wie am Darm. Disponierend wirken besondere Größe und Schwere des Netzes, sowie die Anwesenheit von Bruchpforten. Unter den erworbenen Lageveränderungen spielen die sogenannten

Brüche oder Hernien

(Lit. *Sultan, Enderlen* und *Gasser, Graser, Broesicke.*)

die Hauptrolle.

Unter Bruch (Hernie) versteht man eine Ausstülpung des Peritoneum, in welche sich Organe der Bauchhöhle einlagern können. Treten die Organe, z. B. die Darme, durch Spalten des Peritoneums hindurch, so spricht man von Vorfall (Prolaps). Ein gewisser Prozentsatz der Brüche ist angeboren, besonders ein Teil der Leistenbrüche. Meist entstehen sie erst wahrend des Lebens, wenn auch die Anlage angeboren sein kann. Nach Sultan kommen auf 1000 Personen 4,4 Bruchkranke. Männer sind dreimal so häufig befallen als Frauen.

An jedem Bruch wird unterschieden der Bruchsack, der von dem Peritoneum, die akzessorischen Bruchhüllen, die von den lokalen bedeckenden Weichteilen gebildet werden, der Bruchinhalt, welcher aus Darm, Netz, Bauchorganen bestehen kann, und die Bruchpforte. Das Wichtigste ist die Bruchpforte. Sie stellt eine Lücke in der Bauchwand dar und liegt gewöhnlich dort, wo Gefäße, Nerven, Eingeweide die Bauchhöhle verlassen (Schenkelgefäße, Nabelgefäße, Samenstrang usw.) Oder es handelt sich um besonders schwache Stellen (Grenzstellen von Muskelsystemen, wie die Linea alba, Unterbrechungen der Aponeurose, wie am unteren Teil der M. recti abdominis). Oder die Bruchpforte wird von leistenartig vorspringenden Falten des Peritoneums gebildet, wie das bei den sogenannten inneren Brüchen der Fall ist. Als Bruchinhalt werden vorwiegend Teile des Netzes oder des Dünndarms, dann auch das Kolon, Zökum mit Processus vermiformis, selten Bauchorgane wie Eierstock, Tube, Blase usw. gefunden. Neben den Eingeweiden findet sich gelegentlich noch Bruchwasser, welches entweder der Bauchhöhle entstammt oder ein lokales entzündliches Exsudat des Bruchsackes sein kann. In einzelnen Brüchen, besonders in den inneren, kann der ganze Dünndarm gefunden werden, in anderen ist oft nur ein Teil der Darmwand vorgestülpt (Darmwandbruch, sogenannter Littrescher Bruch).

An den akzessorischen Hüllen sind natürlich je nach der Lage des Bruches wechselnde Gewebe beteiligt. Doch folgt gewöhnlich auf das Peritoneum die Fascia abdominalis, dann muskulöse Hüllen, welche zusammen mit der Fascia abdominalis auch als Fascia propria beschrieben werden, dann die Fascia superficialis, dann die Haut. Am Bruchsack trennt man wieder Bruchsackhals, Bruchsackkörper, Bruchsackgrund.

Die Einteilung der Hernien erfolgt gewöhnlich nach ihrem Sitz:

1. Äußere Hernien.

a) Hernia inguinalis lateralis s. indirecta. Äußerer Leistenbruch.

Die Eingeweide treten durch den Leistenkanal unter Vorstülpung des Peritoneums in den Hodensack (Fig. 601) bzw. in die große Schamlippe über. Ist der Processus vaginalis peritonei nicht obliteriert und besteht noch eine freie Verbindung zwischen Bauchhöhle und Hodenscheidenhaut, so kann sehr leicht beim längeren Stehen die Bauchhöhlenflüssigkeit in den Hodenscheidensack übertreten und den letzteren füllen. Beim Liegen fließt die Flüssigkeit wieder zurück (angeborener Wasserbruch, Hydrocele hernialis). Später können aber auch Eingeweide übertreten, welche in diesem Falle direkt dem Hoden anliegen (angeborener Leistenbruch). Gewöhnlich ist aber der Processus vaginalis peritonei obliteriert bis auf eine kleine, trichterförmige Ausziehung am inneren Leistenring. Entsteht nun durch Ausstülpung desselben der erworbene Leistenbruch, so sind Bruchsack und Eingeweide stets

[illegible]

Hierher gehört die blauschwarze oder schwarzgrüne Verfärbung der vorderen und namentlich der hinteren Fläche, welche sich häufig auch auf die oberflächlichsten Schichten des Parenchyms erstreckt [illegible] färbung, sowie die diffuse oder mehr [illegible]

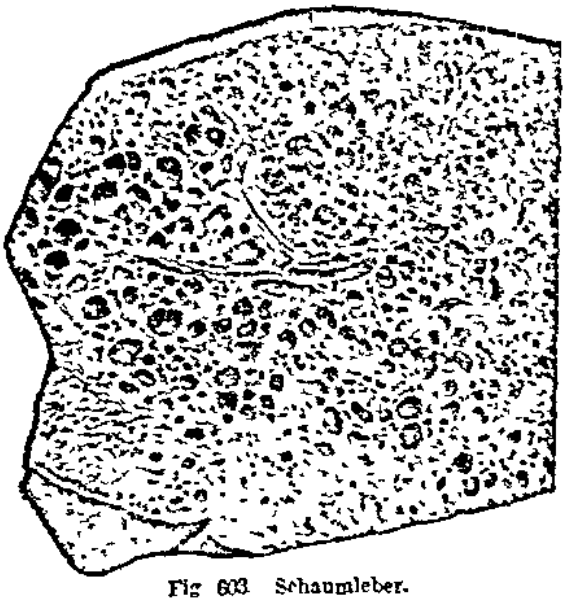

Fig. 603. Schaumleber.

der, Veränderungen, die sich [illegible] lich in septischen Leichen sehr frühzeitig einstellen. Bei höheren Graden der Fäulnis ist das am Durchschnitt aus den Gefäßen vortretende Blut mißfarbig und von Gasblasen durchsetzt, schaumig, ebenso treten aus dem mißfarbigen, weichen, schließlich breiartigen oder zerfließlichen Lebergewebe Gasblasen hervor.

Bisweilen ist die Leber allent- [illegible] von kleineren [illegible] sieht (Schaumleber, Emphysema hepatis, Fig. 603. Gewöhnlich findet sich dieselbe Veränderung gleichzeitig auch in anderen Organen der Bauchhöhle (Milz und Nieren), sie ist auf das Eindringen von anaeroben Bakterien in die Leber während der Agone zurückzuführen und gelöst [illegible] erscheinungen [illegible] sich [illegible] bei [illegible] ver- [illegible] kten [illegible] ände- [illegible]

3. Störungen der Entwicklung.

Mangel der ganzen Leber ist ein äußerst seltener Befund, ebenso ist auffallende Kleinheit der ganzen Leber bei sonst normaler Beschaffenheit selten (Lit. *Zypkin*). Relativ häufiger ist völliger Defekt oder abnorme Kleinheit eines Lappens, namentlich des linken, mit vikariierender Vergrößerung der übrigen Leber. Nicht so selten findet sich abnorme Furchenbildung und dadurch bedingte abnorme Lappung der Leber, besonders an ihrer Rückfläche in sagittaler Richtung (Sagittalfurchen) und an ihrer Unterfläche, oft begleitet von einer abnormen Verteilung der Lebervenen; solche Lappen können mehr oder weniger vollständig von der übrigen Leber abgeschnürt sein (z. B. vollständige Abtrennung des nur fast großen rechten Lappens von dem hypertrophischen linken Lappen (*Kaschko*) und derselben anliegen, so besonders am hinteren Rande oder an der unteren Fläche (Hepar succenturiatum). Selbständige, völlig freie Krötchen aus Lebergewebe (sogenannte Nebenlebern) werden bisweilen im Ligamentum suspensorium, auf der freien Fläche der Gallenblase (*Ribbert*) und in dem großen Netz gefunden.

Fehlt die Vena cava inferior (bei Persistenz einer Vena cardinalis), so fehlt auch die Fossa venae cavae an der Rückfläche der Leber; der Lobus

d) Hernia femoralis. Schenkelbruch.

Hier treten die Eingeweide nicht oberhalb des Lig. Poupartii, wie bei den Leistenbrüchen, sondern unterhalb desselben durch, und zwar durch das Septum femorale oder die Lacuna vasorum nach innen von den Oberschenkelgefäßen, wo der Rosenmüllersche Lymphknoten raumfüllend vorliegt. Sie wölben sich durch die in der Fascia lata befindliche Öffnung (Fossa ovalis), durch welche die Vena saphena magna zur Vena femoralis tritt und welche gewöhnlich durch Lymphknoten bedeckt ist, unter die Haut vor. Klinisch wichtig ist hier der wechselnde Verlauf der Art. obturatoria nach innen oder außen von dem Bruchsack. Die Femoralhernie ist beim Weibe sehr viel häufiger wie beim Manne. Sie kann mit einer herniösen Ausstülpung unter die Faszie des M. pectineus verbunden sein (Hernia pectinea subfascialis), welch letztere auch selbständig vorkommt (v. *Reduitz*). Selten ist eine Hernia fem. praemuscularis durch die Lacuna musculorum.

e) Hernia obturatoria.

Der Austritt erfolgt durch den Canalis obturatorius zusammen mit dem Nervus obturatorius. Die Hernie sucht sich dann weiter ihren Weg oberhalb des M. obturatorius externus zwischen diesem und dem M. pectineus oder durch Spalten des M. obturatorius hindurch. Durch Einklemmungen werden charakteristische Parästhesien im Gebiet des N. obturatorius ausgelöst.

f) Hernia lumbalis.

Als Bruchpforte dient eine Lücke in der Sehne des M. transversus in dem zwischen M. serratus post. inf., M. obliquus externus und M. obl. internus gelegenen Trigonum lumbale superius, welches vom M. latissimus dorsi überdeckt wird.

g) Herniae ischiadicae.

Es handelt sich um Ausstülpungen durch das Foramen ischiadicum majus, entweder oberhalb oder unterhalb des Muse. piriformis, entsprechend dem Verlauf der Art. glutea sup. oder inferior. Daneben werden die Hernien als Hernia supra- und infrapiriformis (*Waldeyer*) oder Hernia glutea sup. und inf. (*Garré*) bezeichnet. In der Hernia suprapiriformis wurde gelegentlich der Eierstock gefunden. Auch am Foramen ischiad. minus können sich Hernien bilden (H. spino-tuberosa (*Waldeyer*), H. ischiadica propria (*Garré*).

h) Hernia perinealis.

Sie steht zum großen Teil in engem Zusammenhang mit Prolapsen des Urogenitalapparates oder des Rektum und beruht auf Erweiterung der betreffenden Durchtrittsöffnung im Diaphragma pelvis. Die Verlagerung kann gegen die Vaginalwand oder die Mastdarmwand erfolgen (Prolapshernien). Sehr viel seltener sind Hernien an anderen Stellen des Beckenbodens.

i) Hernia umbilicalis. Nabelbruch.

Hierbei ist scharf zu trennen zwischen dem Nabelschnurbruch, welcher eine Mißbildung darstellt, die in einer mangelhaften Entwicklung der vorderen Bauchwand mit abnormer Anlage der Leber und anderen Bauchorgane im Bruchsackgebiet besteht (s. allg. Teil), und dem echten Nabelbruch, der eine erworbene Erweiterung des Nabelringes darstellt, die natürlich durch angeborene Schwäche desselben begünstigt werden kann. Dieser Nabelbruch tritt leicht bei Neugeborenen auf, wird aber noch im späteren Alter bei Dehnung der Bauchdecken durch wiederholte Schwangerschaft, Abmagerung nach vorausgegangener Fettsucht erworben. Der Inhalt wird meist vom Netz gebildet, das leicht mit der Bruchsackwand verwächst.

schiebung der Leber, sondern auch Verlängerung ihres Fixationsapparates am Zwerchfell und des in Betracht kommenden Stückes der Hohlvene (zwischen *Einmündung der Lebervenen und Foramen venae cavae* des Zwerchfelles) gehört. Diesen Anforderungen entspricht aber kein einziger der bisher bekannten Fälle von Hepatoptose, vielmehr handelt es sich *in allen diesen* Fällen nur um eine Formveränderung der Leber. In denselben ist nicht, wie es der Fall sein müßte, der Fixationsapparat, sondern die Leber selbst in die Länge gezogen, verlängert.

Gelegentlich wurde in einschlägigen Fällen eine scheinbare Verlängerung des Fixationsapparates und zwar namentlich des Ligamentum coronarium beobachtet, doch handelt es sich in diesen Fällen um Atrophie des Leberparenchyms in der Nachbarschaft des Ligamentes, wodurch eine mesohepar-ähnliche Bildung zustande kam. Es konnte dies dadurch leicht festgestellt werden, daß mikroskopisch in den als Fixationsbänder erscheinenden Bildungen noch Gallengänge nachzuweisen waren

Das Vorkommen einer echten Hepatoptose ist also noch nicht erwiesen, vielmehr gaben bisher nur Umformungen der Leber als Ausdruck einer *Änderung der topographischen Wechselbeziehung der Bauchorgane (z. B. bei* Hängebauch) die Veranlassung zur Diagnose einer Wanderleber. Analoge Umformungen der Leber beobachtet man auch bei partieller Hypertrophie einzelner Anteile derselben (vgl. S. 994), wobei die vergrößerten und verlängerten Teile abnorm weit nach oben oder unten oder rückwärts reichen Hiervon sowie von sonstigen erworbenen Formveränderungen der Leber, soweit sie durch allgemeine oder lokale Atrophien (*Schnürfurche*, Rippeneindrücke) und durch Entzündungsprozesse (Zirrhosen) bedingt sind, soll später die Rede sein. Hier sei nur auf die häufig zu beobachtenden Gestaltsveränderungen der Leber *bei Verkrümmungen der Wirbelsäule* hingewiesen, die sich aus der Änderung der Raumverhältnisse im Thorax ergeben. Ferner sind in diesem Zusammenhange gewisse an der Oberfläche des rechten Leberlappens vorkommende Furchen (Fig. 604) anzuführen. Es sind dies sagittal gestellte, flache oder ziemlich tiefe Furchen, welche — je nach ihrer Anzahl — einen oder mehrere (selten mehr als drei) längsgestellte Wülste von Lebergewebe zwischen sich begrenzen. Meistens sind weder im Bereiche dieser Wülste noch im Bereiche der Furchen an dem *Leberparenchym* oder an der Leberkapsel Veränderungen nachzuweisen.

Die Entstehung dieser Furchen wird verschieden gedeutet. Nach der An-
anschauung mancher Aut
und wären auf das Sel
bei erschwerter Exspir
den Druck hypertrophi
(daher Zwerchfellfu
sie für eine angebore
weder kontinuierliche
Zwerchfell, die bereits
folgt (*Chiari*)

Kontinuitätstrennungen der Leber treten oft im Gefolge von Verletzungen (auch bei intakten Bauchdecken, „subkutane Leberruptur") auf. Schußverletzungen der Leber, wie sie im Krieg häufig zustande kamen, *führen oft zu ausgedehnter Zerstörung des Organes*, indem von dem Schußkanal oder von der Eintrittsstelle des Projektils an der Leberoberfläche seichtere oder tiefere Risse weithin in das Parenchym ausstrahlen, nicht selten auch verschieden große Stücke von Lebergewebe aus dem Zusammenhang herausgerissen werden. Leberverletzungen, die mit Zerreißung größerer Gefäße einhergehen, führen durch schwere Blutung zum *Tode*. Andererseits heilen Verletzungen der Leber (selbst solche von größerer Ausdehnung) nicht *selten mit Narbenbildung aus; auch größere* Schußkanäle der Leber können

primum und Septum transversum hin (Lit. *Michelchen*). Seltener noch sind Hernien im Gebiet des Ösophagus (Lit. *Reischauer*), an der Durchtrittsstelle der Vena cava inf. oder des Ductus thoracicus. Mit den Zwerchfelldefekten und Zwerchfellshernien nicht zu verwechseln ist der linkseitige Hochstand des Zwerchfells, wie er in Verbindung mit Nabelschnurbrüchen, aber auch unabhängig davon beobachtet ist. Davon muß die abnorme Erweiterung der linken Zwerchfellkuppe (Relaxatio diaphragmatica, Eventeratio diaphr.) getrennt werden. Der Zustand wird als angeboren angesehen (*Motzfeld*, *Bergmann*)

2. Die inneren Hernien.

Die Form derselben wechselt sehr, da es sich nicht um ganz feststehende, sondern individuell sehr verschiedene Taschenbildungen des Peritoneum handelt, in welche hinein die Verlagerung der Brüche statthat. Doch gibt es bestimmte Gebiete, in welchen am häufigsten und regelmäßigsten solche Taschen gefunden werden. Danach unterscheidet man folgende Arten von inneren Hernien:

a) Hernien im Gebiet der Fossa duodeno-jejunalis.

Die Darstellung des Gebietes dieser Hernien leidet an der großen Schwierigkeit exakter Trennung der verschiedenen dort vorkommenden Falten und Gruben, über deren entwicklungsgeschichtliche Herkunft und normales Vorkommen auch die Anatomen sich nicht einig sind. Für die Hernien kommt jedoch in erster Linie der Umstand in Betracht, daß links von der Flexura duodeno-jejunalis eine Tasche gelegen ist, deren obere Falte (Plica duodeno-jejunalis [*Toldt*]) ein oberes Horn oder Rec. duodeno-mesocolic. sup. (*Brösicke*), Fossette duodenale sup. (*Jonnescu*), dessen untere Falte (Plica duodeno-mesocolica [*Toldt*]) ein unteres Horn oder Rec. duodeno-mesocolic. inf (*Brösicke*), Fossette duodenale inf. (*Jonnescu*) abgrenzt. Als seitliche Begrenzung der Grube kann aber auch eine besonders durch den Verlauf der Vena mesenterica inf., gelegentlich auch durch die Art. colica sinistra bestimmte Falte (Plica venosa) angesehen werden. Dadurch entsteht eine nach links stärker ausgebildete Tasche (*Treitz*) Rec. venosus (*Brösicke*), Fossette paraduodeno-jejunale (*Jonnescu*). Der Rec. venosus wird als die wichtigste Tasche angesehen. In sie kann der ganze Dünndarm eintreten (Treitzsche Hernien, linkseitige retroperitoneale Hernien) (*Abbée*, *Schopf*). Endlich kann man noch eine unterhalb der Flexura duodeno-jejunalis gelegene Tasche (Rec. duodeno-jejunalis post., Gruber-Landzertsche Tasche) und eine oberhalb derselben gelegene (Rec. duodeno-jejunalis sup., Jonnescusche Tasche) unterscheiden. Sehr selten ist eine durch Verlötung (?) des Jejunum entstehende Tasche, Rec. parajejunalis, welche für rechts gelegene retroperitoneale Hernien in Betracht kommt (*Schwalbe*, *MacCallum* und *Miller*, *van Rossum*, *Mueller*).

b) Hernien im Ileocöcalgebiet.

Hier kommen die Fossa retrocoecalis (hinter dem Zökum), die Fossa ileocoecalis (zwischen Ileum und Zökum), die Fossa ileo-appendicularis (zwischen Ileum und Proc. vermiformis) in Betracht (*A. Aschoff*, *Funkenstein*).

c) Hernien im Bereich des Mesokolon.

Hier sind Faltenbildungen am Colon ascendens und descendens als Recessus mesocolicus dexter, Rec. mesocolicus sinister, ferner Ausstülpungen im Gebiet des Colon transversum (Rec. mesocolicus medius, Hernia mesocolica media) und an der Unterfläche des Mesokolons der Flexura sigmoidea Rec. intersigmoideus zu nennen (*Kraft*). Alle diese Brüche sind selten.

Als chronische Atrophie bezeichnet Frerichs einen unter sehr verschiedenartigen Verhältnissen zustande kommenden, über das ganze Organ verbreiteten Schwund der Leber, die sich auf die Hälfte oder darunter verkleinert. Die Oberfläche solcher Lebern ist glatt oder leicht granuliert oder streifig gerunzelt und zeigt zuweilen auch einzelne narbige Einziehungen; das Parenchym ist dunkelrotbraun gefärbt, manchmal (bei gleichzeitiger Fetteinlagerung) graubraun oder gelb gefleckt. Die Läppchenzeichnung ist meist nicht mehr zu sehen oder die Lobuli sind wesentlich kleiner als normal; die Pfortaderäste sind in der Regel erweitert, bisweilen auch von verbreitertem Bindegewebe umgeben.

Lokale oder partielle Atr[illegible]
liche Folgezustände einer länger [illegible]
häufigsten lokalen Atrophien der [illegible]
dar, welche im Gefolge lang a[illegible]
des Abdomens durch fest anlieg[illegible]
bänder auftritt.

Die Schnürfurche präsentiert sich gewöhnlich in Form einer verschieden breiten, seichten oder tieferen, quer über die Leberoberfläche verlaufenden, im rechten Lappen meist deutlicher ausgeprägten Rinne oder Furche, die bisweilen so tief sein kann, daß der untere Abschnitt der Leber einen frei beweglichen, dabei nicht selten in die Länge gezogenen Anhang bildet, der auch nach aufwärts umgeschlagen und dann spitzwinklig gegen die übrige Leber abgeknickt sein kann. Entsprechend der Schnürfurche zeigt die Leber einen mehr oder weniger weitgehenden Parenchymschwund. Die Kapsel ist daselbst schnig verdickt, weiß, das Gewebe am Durchschnitte derb, fibrös, von weiten Gefäßen durchzogen und besteht bei mikroskopischer Untersuchung aus Bindegewebe, in dem sich reichliche, zum Teil gewucherte Gallengänge und weite Blutgefäße finden, während die Leberzellen fehlen. Diese Veränderungen sind entweder die direkte Folge der Einschnürung oder kommen dadurch zustande, daß durch das Schnüren der untere Rippenbogen in die Leber hineingepreßt wird; gleiche Veränderungen kommen auch zustande, wenn der Rippenbogen anderweitig, z. B. bei Verkrümmungen der Wirbelsäule, an die Leber angedrückt wird. Ebenso findet man eine partielle Atrophie von Lebergewebe oft in der nächsten Umgebung von Tumoren, Echinokokken usw.

Nicht selten wird eine Atrophie des linken Leberlappens beobachtet.

Nekrosen. Kleine, umschriebene, nekrotische Herde in Form heller, gelber Pünktchen im Zentrum (zentrale Läppchennekrose) oder an anderen Stellen der Lobuli findet man relativ oft bei verschiedenen akuten und chronischen Infektionskrankheiten, z. B. bei Typhus Diphtherie, Scarlatina u. a. (vgl. S. 978), gelegentlich auch bei Säuglingen, die an Ernährungsstörungen zugrunde gegangen sind (*Schneider*), ferner bei manchen Vergiftungen, z. B. Chloroformvergiftungen, wie namentlich experimentelle Untersuchungen lehren (*Opie*, *Whipple* und *Sperry*). Nekrosen, namentlich in der intermediären Zone der Läppchen, doch auch in der zentralen und peripheren Zone bilden einen regelmäßigen Befund in der Leber bei Gelbfieber (*da Rocha Lima*); es sind aber diese intermediären Nekrosen für Gelbfieber nicht charakteristisch, finden sich vielmehr auch bei anderen Zuständen (Appendizitis, septische Peritonitis).

Im Tierversuch gelingt es auf verschiedene Weise miliare Lebernekrosen zu erzeugen, so z. B. durch intravenöse Injektion von Paratyphus-B-Bazillen

2. Die Kotteinklemmung, welche sich bei bereits bestehenden, vollausgebildeten, schneller oder langsamer ausbilden kann. Der Ursächlich ist noch nicht einheitlich erklärt. Füllung der im Bruchsack gelegenen Schlinge durch Kot, Gas oder Sekret in Betracht, wodurch der abführende Schenkel an der Bruchpforte leicht abgeknickt wird und nun durch erhöhte Peristaltik des Bruchinhaltes der abführende Darm im Sinne von Wilms in den Bruchsack hereingeholt wird, bis die Bruchpforte durch die Darm- und Mesenterialmassen geschlossen ist Die dann einsetzende Zirkulationserschwerung in den Mesenterialvenen bedingt eine venöse Stauung des Bruchinhaltes, wodurch erst recht ein Abwärtstreten desselben und eine stärkere Schnürung an der Bruchpforte bis zur festen Einklemmung erzeugt wird.

Unter retrograder Inkarzeration wird eine Abklemmung der Art verstanden, daß der gefährdete Teil bauchwärts liegt z. B. wenn Zökum und Appendix im Bruchsack liegen und die Spitze des Wurmfortsatzes noch in die Bauchhöhle hineinragt und bei beginnenden elastischen Einklemmungen Störungen erleidet Auch Kombinationen von Netztorsion mit retrograder Inkarzeration kommen vor.

Die Entstehung des Bruches selbst ist, wie oben auseinandergesetzt, an die Existenz bestimmter Öffnungen, Spalten, schwacher Stellen der Bauchwand geknüpft. Der Bruch entsteht nicht auf einmal, sondern allmählich, einmal durch die immer wieder einwirkenden intraabdominellen Druckkräfte, sodann durch die zunehmende Erweiterung der Bruchpforten. An letzteren ist die Altersabnutzung, die Erweiterung der Bauchwandöffnungen durch die vorübergehende Blutstauung in den durchtretenden Venen, vor allem aber eine angeborene, erst mit dem Alter fühlbar werdende Schwäche jener Stellen schuld. Für die angeborene Disposition zu Brüchen spricht die Tatsache, daß man sehr häufig neben einem fertigen Bruch kleine Bruchtaschen bei ein und demselben Individuum findet (*Waldeyer*) Nicht jede Bruchanlage führt zum Bruch, sondern nur dann, wenn ein bewegliches Organ der Bauchhöhle in passender räumlicher Beziehung unter entsprechender Druckerhöhung in die Bruchanlage eingepreßt werden kann. Als Zeichen dafür, daß an der betreffenden Bruchstelle eine Entwicklungsstörung Platz gegriffen hat, sieht man nicht selten stärkere lipomartige Wucherungen der ausfüllenden Fettpfröpfe. Diesen Lipomen hat man auch eine ursächliche Bedeutung zugeschrieben, indem durch das Lipom die Spalte erweitert und durch Zerrung am Lipom das Peritoneum nachgezogen werden kann. Meist bedeuten sie aber nur ein Symptom der angeborenen Anomalie.

Eine besondere Form der Bruchsackveränderungen sind die Divertikelbildungen am Bruchsack selbst (*Hagenbach*).

Neben den Brüchen sind die durch Entzündung erworbenen Lage- und Gestaltsveränderungen des Peritoneums, die Verwachsungen, die Strangbildungen, die Obliterationen zu nennen.

Isolierte Verletzungen des Peritoneums, des Netzes und des Mesenterium kommen nicht nur durch Projektile, schneidende und stechende Instrumente, sondern auch durch stumpfe Gewalt zustande (*Schindewolf*).

Eine besondere Rolle spielen die Verletzungen durch Kriegswaffen (*Perthes, Enderlen*). Die Art und Schwere der Verletzungen hängt im wesentlichen von der Art des Geschosses (glattes Projektil oder zackiger Granatsplitter), Größe und Konsistenz desselben, Rasanz und Richtung der Geschoßbahn, Stellung des Getroffenen (stehend oder liegend), der Füllung der Baucheingeweide ab. Die Schußverletzungen der Bauchhöhle, die hier im Zusammenhang kurz besprochen werden sollen, gehören zu den gefährlichsten Schußverletzungen überhaupt 40—50% aller Bauchschüsse sollen schon auf dem Schlachtfelde sterben. Mit Schmieden kann man dieselben einteilen in

allmählich schmäler, atrophieren und gehen schließlich ganz zugrunde, so daß bei höheren Graden der Amyloidose die Lobuli fast ganz von homogenen scholligen Massen eingenommen werden, zwischen welchen die engen, zusammengedrückten Kapillaren verlaufen; nur an der Peripherie sind in der Regel noch kleinere oder größere, meist schmale Leberzellbalken erhalten.

4. Die Glykogeninfiltration (Lit. *Meixner*) (Fig. 605), die sich vornehmlich in der Leber von Diabetikern findet, besteht in einer reichlichen Anhäufung von Glykogen in Form dichtgedrängter Tröpfchen oder auch Körnchen (am schönsten mit der Bestschen Färbung nachweisbar), vorwiegend in der Peripherie der Lobuli, doch auch in ihrem Zentrum; es scheint dies von der Menge des vorhandenen Glykogen abzuhängen. Bei reichlichem Gykogengehalt ist dasselbe mehr gleichmäßig in der Leber verteilt, bei mäßigem Glykogengehalt findet es sich mehr an der Peripherie der Läppchen (*Myauchi*). Das Leberglykogen ist im Moment des Todes fast ausschließlich innerhalb der Zellen gelegen, das freie Vorkommen in den Blutgefäßen und Lymphräumen dürfte als postmortale Erscheinung aufzufassen sein. In den Leberzellen ist das Glykogen an die Granula, Plasmosomen und Mitochondrien gebunden und oft auch in den Leberzellkernen nachweisbar (*Rosenberg*). Ob glykogenhaltige Leberzellkerne bei Diabetes häufiger vorkommen als in nicht diabetischen Lebern ist fraglich; gerade bei dem Coma diabeticum wurde dieser Befund nicht erhoben.

Fig. 605. Glykogeninfiltration

Es sei hier daran erinnert, daß sich bereits in den Zellen der normalen Leber in wechselnder Verteilung, namentlich aber in der Umgebung der Zentralvenen, Glykogentropfen finden.

Einzelne Untersuchungen (*Meixner*) schienen dafür zu sprechen, daß die Menge des mikroskopisch nachweisbaren Leberglykogens, seine Verteilung innerhalb der Leberlappchen und die Lage des Glykogens in den Leberzellen bzw. in den Lymphspalten und Blutgefäßen zum Teil von der Todesart des Individuums abhängen und der Befund daher für den Gerichtsarzt von großer Bedeutung sein könne. Myauchi konnte jedoch diese Angaben nicht bestätigen.

5. Die Steatose oder Verfettung der Leber tritt in verschiedenen Formen auf, je nachdem die Leberzellen kleinere oder größere Fetttropfen einschließen und je nachdem das Fett mehr in der Peripherie oder mehr im Zentrum des Läppchens angesammelt ist. Nach dem makroskopischen Verhalten werden gewöhnlich die fettige Degene-

oder indirekt von der Außenwelt (Projektile, Nadeln), andere schließlich aus der Bauchhöhle selbst. Hier handelt es s

vielfach erhobene Befund daß neben der Organisation der Schleimmassen eine Implantation mit ausgetretenen Schleimhautepithelien auf der Serosa erfolgen und zur weiteren Produktion des Schleimes beitragen kann. Diese Form leitet dann zu den Implantationsmetastasen richtiger Gallertkrebse der Ovarien des Magen-Darmkanals, der Gallenblase über. In solchen Fällen kann der reichlich produzierte Schleim (*W. Roth*).

Vo der primär oder sekundär durch Platzen gelangt, hervorzuheben. Aus den Brutkap twickeln können. Cysticercus cellulo

10. Geschwülste.

Die primaren Geschwülste des Peritoneums spielen keine besondere Rolle. Am häufigsten sind Lipome, sowohl lipomatöse Veränderungen der Appendices epiploicae, wie Lipome des Netzes, Lipome des präperitonealen Bindegewebes. Ferner kommen Fibrome, Neurofibrome des Peritoneums vor. Zysten finden sich vor allem an den weiblichen Adnexen (Serosaepithelzysten). Größere Zysten stellen Abkömmlinge des Ductus omphalo-mesaraicus dar (Enterokystome), oder sind Abschnürungen der Peritonealhöhle, z. B. an der Leber und dem Netz (*Firket*), überschüssige Lungenanlagen wie unter dem Zwerchfell. Ein anderer Teil gehört dem Lymphgefäßsystem zu (Chyluszysten, Lymphangioma cysticum, Lymphangioma cavernosum [*Tukano*], besonders in der Radix mesenterii). Eine dritte Gruppe bilden die retroperitonealen zystischen Tumoren (Lit. *Frehn*), die Verwandtschaft mit den Teratomen der Keimdrüsen zeigen und wie diese auf pathologische Zellen der frühesten Entwicklungsperioden, auf Blastomeren oder Zellglieder der Keimbahn, was wahrscheinlich, zurückgeführt werden. Endlich sind Adenomyome des Mesenteriums, die von versprengten Teilen der Darmanlage, aber auch von der Urnierenanlage abstammen konnten, beobachtet (*Ludwig*).

Eine besondere, bis jetzt noch nicht einheitlich beurteilte Form primärer bösartiger Geschwülste ist das sogenannte Endotheliom der Peritonealhöhle. Es handelt sich um eine diffuse, schwielige weißliche Verdickung des ganzen Peritoneums mit Einmauerung der Bauchorgane in diese Massen und Flüssigkeitsansammlung in der Bauchhöhle. Mikroskopisch findet sich eine starke Verdickung des Peritoneums mit Einlagerung schmaler, bald aus endothelartigen, bald aus mehr kubischen oder gar zylindrischen Zellen aufgebauten Geschwulststrangen, welche von der einen Seite als Wucherungen der Lymphgefäßendothelien, von der anderen als Abkömmlinge der Deckzellen aufgefaßt werden. Daher die Namen Endotheliom bzw. maligne Deckzellengeschwulst des Peritoneums (*Herzog*). Eine Entscheidung ist sehr schwer zu fällen, doch spricht vieles, besonders das Vorkommen gallertiger Formen (*Müller* und *Wynn*) für den epithelialen Charakter.

[illegible]

Bei [illegible] des Tieres [illegible]

Fig. [illegible] [illegible]

[illegible] eine Tellerzone [illegible] [illegible] das Gewebe [illegible] [illegible] einstellen. [illegible] [illegible] weisen. [illegible] die einzelnen Partien [illegible] des Parenchyms erzeugen, in welchen das Fett bei der [illegible] Anämie [illegible] verschwunden ist, während eine Verminderung oder Zunahme des Bindegewebes vollständig fehlt.

5. Akute zelle Leberatrophie. — Phosphorvergiftung. Bei der sogenannten akuten gelben Leberatrophie oder gelben Atrophie ist die Leber in ihrem ganzen Umfange beträchtlich in einzelnen Fällen um mehr als die Hälfte verkleinert, ihr Gewicht stark vermindert, das Gewebe ist sehr schlaff und glatt, seine Bälkchen sind eingeschrumpft, seine Kapsel ist gerunzelt. Oberfläche und Schnittfläche sind je nach dem Stadium, in welchem wir die Leber zu Gesicht bekommen, verschieden gefärbt. In akuten Fällen ist die Farbe des Organs intensiv leichtgelb oder ockergelb (gelbe Atrophie). Die Leber sind auffallend klein. In subakuten Fällen wechseln lediglich gelbe mit rote Anteile, die oft nicht scharf begrenzt sind. Letztere nehmen bei längerer Dauer des Prozesses immer mehr auf Kosten der gelben an Ausdehnung zu, so daß schließlich nur mehr vereinzelte gelbe Flecke auf rotem Grund zu sehen sind (rote Atrophie, Fig. 68). Die roten Streifen sinken gegenüber den gelben Flecken deutlich ein, sie sind im

wachsung gebracht, in ihren Funktionen erheblich geschädigt werden. Verschlüsse der Ureteren können durch Einwachsen in das subperitoneale Gewebe zustande kommen. Oft sind nur einige bestimmte Stellen, wie z. B. die Ovarialgegend und die Ovarien selbst von der Metastase ergriffen, wodurch primäre Ovarialkrebse vorgetäuscht werden. Gelangen viele Krebszellen in kurzer Zeit in die Bauchhöhle oder vermehren sie sich schnell, so entsteht das Bild der miliaren Karzinomatose, welches dem der miliaren Tuberkulose oder tuberkulösen Peritonitis sehr ähnlich sein kann. Das lebhaft gerötete Bauchfell ist ganz mit kleinen, mehr weißen als grauen Knötchen besät, die im Gegensatz zu den tuberkulösen Prozessen so gut wie nie Verkäsung zeigen. Entzündliche Exsudate, besonders hämorrhagischer Aszites, vervollständigen das Bild.

Auch die Tubenschleimhaut soll sekundär durch Impfmetastasen infiziert werden können.

Schließlich kommen noch metastatische Aussaaten bei Papillomen der Ovarien in Betracht. Sie pflegen mit stärkerem Aszites einherzugehen. Ungewöhnlich reichlich pflegen die Metastasen bei Melanomen zu sein. Das ganze Peritoneum kann zum Teil durch die pigmentreichen Geschwulstzellen, zum Teil durch Ablagerung freigewordener Pigmentmassen eine tief schokoladenbraune Färbung erhalten.

Literatur.

Peritoneum, siehe auch Magen und Darm.

[illegible] *erchfellbildung*, Erg d Anat. 20, I. 1911 — T[illegible] *der Gekröse des menschlichen Darm-kanal*[illegible] 179 — Ders. (*Darmgekröse und Netze*), Wiener [illegible]

Normale Anatomie, Physiologie usw.: Albrecht (*Bedeutung des großen Netzes*), Mschr. f. Geburtsh u. Gyn. 20 — [illegible] *des Peritoneums*), Virch Arch. 142 1895. [illegible] *gefäße zum Bindegewebe*, Arch. f Anat. [illegible] d anatomie humaine. 4. 1900

Klinik: Nothnagel. Nothnagels H. 17. 1898.

Pathologie: Aschoff [illegible] *uchfelltaschen*), Berlin. Klin. 100. 1896 — [illegible] path. Anat. 29 1901 — d'Agata (*Gal*[illegible] 23 1911. — v Arx (*Hernia centrica*[illegible] *ke* (*Infektionswege der Tuberkulose*), [illegible] (*Relaxatio dia-*[illegible] — Brösicke, [illegible] v. Brunn (*Pneumokokkenperitonitis*), [illegible] *kulose*), Erg d allg Path 6 1899. — [illegible] *Lehre von den Hernien* Jena 1906 Fischer — Enderlen u. Sauerbruch (*Bauchschnisse*), Med Klin. 1915. Nr 30 — Firket (*Kystes épithéliaux primitifs du péritoine*), Arch d. méd. exp 24. 1912. — Fraenkel Eug (*Pseudomyxoma peritonei*), M. m. W. 1901, Nr. 24 — Frehn (*Retroperitoneal Zysten*), Diss. med. Leipzig 1910 — Fritsch, K. (*Hernia epigastrica*), B kl W 1911 Nr 1 — [illegible] Graser, [illegible] Virch Ar[illegible] Hagenbr[illegible] *Peritonitis* [illegible] *toneum*, [illegible] z path. A[illegible] Frankf. Ze[illegible] — Hone[illegible] *Hernies* [illegible] *peritonei* [illegible] — Keith (*Angeborene Verwachsungen*), Lecture Royal College of Surgeons. Oct 1913. — Klose (*Coecum mobile*), Beitr. z klin Chir. 63. — Kohler (*Altinomykose des Bauchfells*), Frankf Zschr. f. Path 15 1914 — Krall *Hernia intersigmoidea*, Zschr. f. Chir. 110 1911. — Ludwig

ist, beobachtet. Spirochäten sind hierbei in der Leber nicht nachzuweisen, man muß vielmehr an eine Toxinwirkung (der an anderen Stellen oder im Blut vorhandenen Spirochäten) denken. In mehreren Fällen ist im unmittelbaren Anschluß an eine Salvarsaninjektion eine schwere, tödlich endigende Lebererkrankung entstanden. Die Obduktion ergab entweder zentrale hämorrhagische Läppchennekrose oder das Bild der akuten, bzw. subakuten Atrophie (*Heinrichsdorff, Halbey*); in einzelnen dieser Fälle war die Leber nicht atrophisch sondern im Gegenteil vergrößert, während histologisch Nekrose des Gewebes und Gallengangswucherung ganz wie bei akuter Atrophie nachweisbar waren (*Sternberg*). Nur eine genaue Berücksichtigung des Krankheitsverlaufes und des gesamten Obduktionsbefundes kann in derartigen Fällen ein Urteil darüber ermöglichen, ob die Leberatrophie (Nekrose) durch die Syphilis oder durch das Salvarsan oder gleichzeitig durch beide Schädlichkeiten (*Bendig*) hervorgerufen wurde. (Lit. über Ikterus und Leberatrophie bei Syphilis bei *Michael*.)

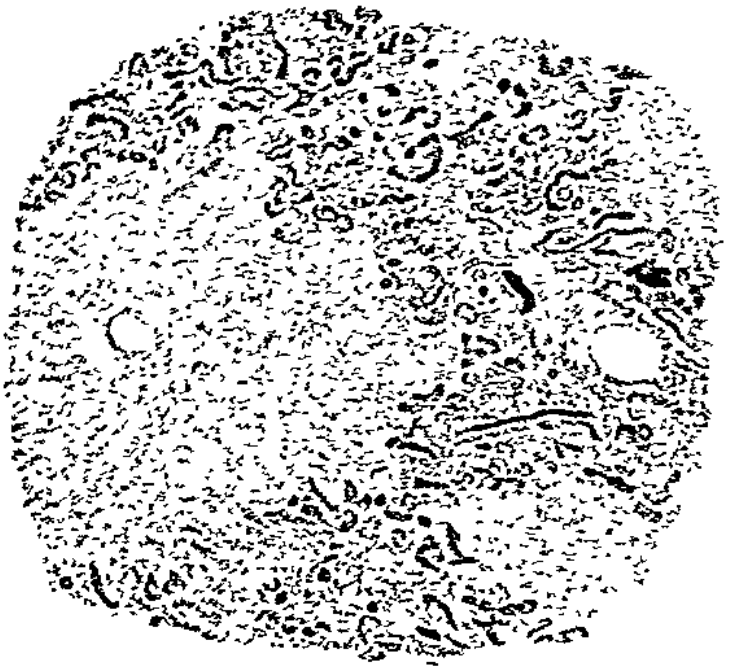

Fig. 610. Rote Atrophie. Erweiterung der Kapillaren zwischen den atrophischen Leberzellenbalken. Gallengangswucherung in der Peripherie der Läppchen.

Auch bei verschiedenen Intoxikationen, wie Vergiftung mit Filix mas, Schwammvergiftungen, wurden Veränderungen der Leber beobachtet, welche kaum von dem Bilde der genuinen Leberatrophie zu unterscheiden sind. Endlich ist eine Reihe von Fällen bekannt, in welchen sich genuine Leberatrophie im unmittelbaren Anschlusse an Laparotomien (aus verschiedenen Ursachen) entwickelt hat. Ob diese Fälle mit der Chloroformnarkose in Zusammenhang zu bringen sind, muß einstweilen noch dahingestellt bleiben. Von einzelnen Autoren wurde die Annahme vertreten, es handle sich bei der akuten gelben Leberatrophie um eine durch Mikroorganismen hervorgerufene Infektionskrankheit, doch ist der Beweis für diese Annahme nicht erbracht worden, auch ist dieselbe nach den vorliegenden Befunden nicht sehr wahrscheinlich. Es dürfte sich vielmehr bei der genuinen Leberatrophie wohl stets um Intoxikationen, sei es durch von außen eingebrachte oder durch enterogene Gifte, handeln, wobei unter Umständen auch Bakterien an der Bildung der Gifte (Toxine, Ptomaine) beteiligt sein mögen. — Ob aus einem gleichzeitigen Vorkommen von akuter gelber Leberatrophie und Pankreasnekrose auf eine ätiologische Rolle des Pankreassaftes geschlossen werden darf, bleibt dahingestellt.

Ähnliche Veränderungen wie bei der akuten gelben bzw. roten Leberatrophie wurden in vereinzelten Fällen von Weilscher Krankheit angetroffen (vgl. später); die Schädigung der Leberzellen führte zum fast völligen Schwund

XIII.

Leber, Gallenblase und Gallenwege, Pankreas.

Von

C. STERNBERG.

Mit 56 Figuren im Text

A. Leber Hepar (τὸ ἧπαρ), sive Jecur.

1. Entwicklungsgeschichte, normale Anatomie, Histologie.

Die Leber entwickelt sich als eine netzförmig verzweigte, tubulöse Drüse. Aus dem Duodenum wachsen zwei Leberschläuche in das ventrale Darmgekröse (Vorleber) hinein, die Anlagen des linken und des rechten Leberlappens. Die Schläuche treiben hohle oder solide Seitenäste, die Leberzylinder, die sich zu einem Netzwerk verbinden und teils zu Gallengängen, teils zu dem sekretorischen Leberparenchym mit den Gallenkapillaren werden. Der Ductus choledochus entsteht durch Ausbuchtung der die beiden Leberschläuche aufnehmenden Wand des Duodenum. Der rechte primitive Leberschlauch treibt an einer Stelle eine Ausstülpung, die zur Gallenblase wird. Aus dem ventralen Darmgekröse, in welches die Leberschläuche hineinwachsen, leiten sich der seröse Überzug und ein Teil der Verbindungen der Leber mit der Umgebung her, nämlich das kleine Netz (Ligamentum hepato-gastricum und Ligamentum hepato-duodenale) und das Ligamentum suspensorium hepatis[1]).

Die Leber liegt im rechten Hypochondrium und reicht verschieden weit in das linke Hypochondrium hinüber. Ihre konvexe obere und vordere Fläche schmiegt sich der Konkavität des Zwerchfelles derart an, daß ihr vorderer Rand im allgemeinen bis an den Rippenbogen reicht. Die hintere Fläche, welche sich durch den hinteren Leberrand gegen die konvexe obere Fläche abgrenzt, fällt in ihrem oberen Teile senkrecht ab und scheidet sich (nicht überall deutlich) von der konkaven unteren Fläche. Eine vom Zwerchfell zur Leberoberfläche hinziehende, sagittal gestellte Peritonealduplikatur (Ligamentum suspensorium s. falciforme hepatis) sowie eine derselben entsprechende Inzisur Incisura umbilicalis) bezeichnen die Grenze zwischen rechtem und linkem Leberlappen. Im Embryo sind beide Lappen annähernd gleich groß und so umfangreich, daß sie den größten Teil der Bauchhöhle einnehmen; später bleibt der linke Lappen im Wachstum wesentlich hinter dem rechten zurück, so daß beim Neugeborenen und noch mehr im weiteren Verlaufe der Entwicklung der rechte Lappen den linken bedeutend an Größe übertrifft. Eine frontal gestellte Peritonealduplikatur, die vom Zwerchfell zur oberen Fläche bzw. zum hinteren Rand der Leber hinzieht, wird als Ligamentum phrenico-

[1]) Diese Darstellung ist dem Lehrbuche von Hertwig entnommen.

dem Durchschnitt mehr oder weniger intensiv gelbgrün oder dunkelgrün, serpentingrün gefärbt; mikroskopisch finden wir in den Leberzellen, und zwar vornehmlich im Zentrum der Lobuli, reichlich Galle, später auch Gallenfarbstoff angesammelt, teils in Form von umschriebenen Tropfen, körnigen oder scholligen Gebilden oder kristallinischen Nadeln, teils sind die Leberzellen diffus mit Gallenfarbstoff durchtränkt. Die Gallenkapillaren sind beträchtlich erweitert und prall mit dünner oder eingedickter Galle (Gallenthromben) gefüllt, zeigen auch unregelmäßige Anschwellungen und Ausbuchtungen. Bei hohen Graden des Ikterus sieht man bisweilen innerhalb der Leberzellen bis an ihren Kern heranreichende feinste, mit Galle gefüllte Röhrchen (intrazelluläre Sekretkanälchen, *Browicz*)

Fig 612. Atrophische Phosphorleber. Dauer 14 Tage

Ikterus (Lit. *Kretz*) kommt zustande, wenn der Abfluß der Galle in den Darm durch beträchtliche Verengerung oder Verschluß des Ductus hepaticus oder Ductus choledochus behindert bzw. aufgehoben wird (Stauungsikterus, mechanischer Ikterus). Dieses Hindernis scheint in manchen Fällen durch eine reichlichere Entwicklung lymphatischen Gewebes am peripheren Ende des Ductus choledochus gebildet zu werden (*H. Eppinger*). Es gibt aber auch Fälle von Ikterus, in welchen kein Hindernis in den abführenden Gallenwegen nachweisbar ist. Dieser Ikterus findet sich namentlich bei ausgedehntem Blutzerfall — hämolytischer Ikterus —, wie er unter der Einwirkung mannigfacher Gifte erfolgt (daher toxischer Ikterus), bei verschiedenen Infektionskrankheiten (septischer Ikterus), allenfalls auch bei Resorption größerer Blutextravasate. In solchen Fällen wird eine große Menge einer sehr pigmentreichen Galle sezerniert (Polycholie, Pleiochromie). Die Entstehung dieser Formen von Ikterus ist noch nicht genügend aufgeklärt. Die frühere Annahme, daß in einzelnen solchen Fällen das Hämoglobin im Blut direkt zu Bilirubin umgewandelt wird (daher die Bezeichnung hämatogener Ikterus im Gegensatz zu dem besprochenen hepatogenen Ikterus), schien durch experimentelle Untersuchungen endgültig widerlegt zu sein. Auf Grund derselben galt es bis vor kurzem als sichergestellt, daß die Entstehung jedes Ikterus auf die Tätigkeit der Leber zu beziehen ist (*Naunyn, Minkowski*, Lit. *Stadelmann*). Histologische Befunde (*H. Eppinger*) sprachen dafür, daß auch der hämolytische [illegible] ikterus aufzufassen ist, indem infolge einer [illegible] h Gerinnungen, Gallenthromben, in den [illegible] rstopfen. Hierdurch komme es zu ei[illegible] zur Ruptur der

Metalle, namentlich Silber, bei Kaninchen diese Substanzen von den Kupfferschen Sternzellen aufgenommen. Ähnliche Ergebnisse erzielt man bei intravenöser Injektion abgetöteter Tuberkelbazillen. Es ergibt sich mithin auch darin eine Analogie zwischen der Funktion der Milz und jener der Kupfferschen Sternzellen, daß letztere im Blut kreisende Fremdkörper aufnehmen und so die Weiterverbreitung solcher dem Körper schädlicher Stoffe verhindern können. Nach den vorliegenden Untersuchungen nehmen die Kupfferschen Sternzellen jedoch nicht alle Fremdkörper in gleicher Weise auf (*Brotz*). — Neuerdings wird die Bildung von Biliverdin in den Kupfferschen Sternzellen immer wahrscheinlicher (*Lepehne*). Sie spielen ferner eine Rolle bei der Regulierung des Cholesterinstoffwechsels; bei der Zunahme des Lebercholesterins erfolgt eine Infiltration der Kupfferschen Zellen mit Lipoiden (Cholesterinestern und Fettsäuren) (*Rotschild*).

Vereinzelt finden sich in der normalen Leber zwischen den Lobulis kleine Inseln lymphatischen Gewebes.

Oberflächlich ist die Leber vom Peritoneum überkleidet. Am Leberhilus findet sich reichlich Bindegewebe, das auch elastische Fasern enthält, die Capsula Glissoni sive Valaei, von welcher den Gefäßen folgende Bindegewebsscheiden (interlobuläres Bindegewebe) ausgehen. Mittels der Bielschowskyschen Färbung läßt sich allenthalben im eigentlichen Leberparenchym ein reiches Netz feiner Bindegewebsfasern darstellen (mehrfach als Gitterfasern bezeichnet), welche zum Teil von der Glissonschen Kapsel, zum Teil von dem adventitiellen Gewebe der Zentralvenen abzweigen (Radiärfasern), in die Leberläppchen eindringen und sich hier in feinste Fibrillen (Gitterfasern im engeren Sinne) auffasern, welche in Form eines zarten, engmaschigen Netzes die Blutkapillaren und die Leberzellbalken umspinnen (*Maresch*). Von manchen Untersuchern werden die Gitterfasern als nicht ganz ausgebildetes Bindegewebe (präkollagenes Bindegewebe, *Straßburg*) aufgefaßt. Über den Verlauf der Lymphgefäße innerhalb der Leber sowie insbesondere über die den Blutgefäßen anliegenden und von den Gitterfasern umflochtenen Lymphscheiden (Lymphspalten) gehen die Ansichten derzeit noch weit auseinander (Lit. *Bartels*); unter den abführenden Lymphgefäßen werden oberflächliche, an der Konvexität und Konkavität der Leber verlaufende, und tiefe, teils im Hilus gelegene, teils die Venae hepaticae begleitende Gefäße unterschieden. Die Lymphgefäße der Gallenblase sammeln sich in Lymphknoten, die am Pankreaskopf rechts neben dem Ductus choledochus und links neben der A. hepatica liegen (*Franke*).

Die einzelnen Lobuli sind bereits mit freiem Auge erkennbar, indem man die Zentralvenen einerseits und das interlobuläre Bindegewebe bzw. die in demselben verlaufenden Gefäße andererseits wahrnehmen kann.

Die am Leberdurchschnitt sichtbaren Äste der Vena hepatica und Vena portae sind dadurch zu bestimmen, daß die Lebervenen stets isoliert verlaufen und sich als klaffende Lücken im Parenchym darstellen, welche sich nur durch die zarte Gefäßwand von dem umgebenden Lebergewebe abgrenzen, während die Pfortaderäste gemeinsam mit den Ästen der Arteria hepatica und den Gallengängen von einer schmäleren oder breiteren Zone von Bindegewebe umgeben sind.

2. Leichenerscheinungen.

Durch den Druck der umliegenden Organe, insbesondere meteoristisch gebläht er Darmschlingen, kann die Leber postmortal Veränderungen ihrer Form erleiden, namentlich entstehen häufig dellen- oder muldenförmige Eindrücke; auf dieselben Ursachen sind kleinere oder größere, runde oder streifenförmige, helle

Gallenfarbstoff umzuwandeln, so wird derselbe in Form eines feinkörnigen, gewöhnlich gelben, *eisenhaltigen Pigmentes* (Hämosiderin) niedergeschlagen, und zwar zunächst *in den Leberzellen* der peripheren Anteile der Lobuli, in den Kupfferschen Sternzellen und im periportalen Gewebe; bei höheren Graden von *Hämosiderose* enthalten die Leberzellen im Bereich des ganzen Läppchens [illegible]
Wird körniger Blutfarbstoff [illegible]
führt, so wird derselbe in Form g [illegible]
und größerer *Körnchen und Schollen*, bisweilen auch unregelmäßig gestalteter Klümpchen in der Wand der Kapillaren und namentlich bisweilen sehr reichlich in den Kupfferchen Sternzellen sowie im interlobulären Bindegewebe abgelagert (Blutpigmentmetastase); gewöhnlich gibt derselbe Eisenreaktion, doch findet sich in der Leber auch eisenfreies, aus dem Blut stammendes Pigment.



Fig 613 Hämosiderose.

Anhäufung von Blutpigment in der Leber kann bei allen jenen Zuständen auftreten, bei welchen ein reichlicher Zerfall von roten Blutkörperchen im Körper vor sich geht, also bei Resorption von größeren Blutungen, bei Blutzerfall infolge Einwirkung sogenannter Blutgifte, bei der perniziösen Anämie usw. Rößle unterscheidet zwischen Hämochromatose und Hämosiderose; bei ersterer verarbeiten die Leberepithelien selbst die Erythrozyten zu Hämosiderin und Hämofuscin, bei letzterer übernehmen die Leberepithelien bereits verarbeitetes Material, Blutzerfallsprodukte.

δ) Melanämie. Bei der im Gefolge chronischer Malaria auftretenden Melanämie zeigt die Leber eine stahlgraue oder schwärzliche, nicht selten schokoladenbraune Farbe. Dieselbe rührt von einer reichlichen Einlagerung eines schwarzbraunen Pigmentes in der Wand der Kapillaren und in den Kupfferschen Sternzellen her.

8. Exogene Pigmente. α) Anthrakose. Ablagerung von kleinsten Rußpartikelchen tritt bisweilen auch in der Leber auf, namentlich wenn größere Mengen von Ruß in die Blutbahn gelangen; man findet in solchen Fällen in der Regel auch Residuen eines Durchbruches anthrakotischer Lymphdrüsen in Äste der Vena oder auch der Arteria pulmonalis sowie gleichzeitig eine stärkere Anthrakose anderer Organe, so namentlich der Milz. Makroskopisch sieht man an der Oberfläche und am Durchschnitt der Leber verstreut kleine schwarze Pünktchen oder Fleckchen, mikroskopisch finden sich die Rußpartikel teils im interlobularen Bindegewebe und in den Kapillarwandungen, teils aber auch im Zentrum der Lobuli.

β) Argyrie. In seltenen Fällen findet sich nach längerem Gebrauch von Silberpräparaten eine Ablagerung von kleinen Silberkörnchen *in der*

Spigelii ist dann nicht abgrenzbar, vielmehr ist die hintere Flache des rechten Lappens in solchen Fallen ungegliedert, glatt.

Die Form der Leber, ihre Größe und Wolbung sowie die Gestalt der einzelnen Lappen, namentlich des linken, wechseln in verschiedenen Fällen sehr betrachtlich In manchen Fallen ist die Leber mehr viereckig, in anderen wieder abgerundet; der linke Lappen ist bald kleiner, bald größer, manchmal zungenformig und uberdeckt zuweilen die Milz, mit der er hier und da verwachst Bei bestehenden Mißbildungen der angrenzenden Organe erleidet auch die Form der Leber Veränderungen, so z. B. bei kongenitalen Nabelhernien und Zwerchfellhernien (entsprechend der Gestalt des Zwerchfelldefektes); dabei kann die Leber allenfalls auch im ganzen vergroßert sein, namentlich bisweilen mit einem zapfenformigen Fortsatz in den Brustraum hineinragen. Gelegentlich findet sich bei Zwerchfellhernien eine vollstandige oder teilweise Verlagerung der Leber, ebenso auch unter Umstanden bei Nabelhernien bzw. bei Vorhandensein einer Bauchspalte mit kompletter oder partieller Eventration der Baucheingeweide; in letzteren Fallen ist gewohnlich auch die Gestalt der Leber verandert, indem sie mehr Kugel- oder Kuchenform annimmt — Bei Situs inversus liegt die Leber im linken Hypochondrium Der großere Lappen ist in diesen Fallen links gelagert; demselben gehort die Gallenblase an, die also dann links vom Ligamentum suspensorium liegt. Der Situs inversus der Leber kann Teilerscheinung eines allgemeinen Situs visceruum inversus sein, oder es ist die Leber allein transponiert; die Heterotaxie kann sich sogar auf einzelne Organteile, z. B. die Gallenblase beschranken (Lit. *Risel*)

In seltenen Fallen wurde ein Fehlen des Ductus venosus Arantii mit betrachtlichen Kreislaufstörungen, namentlich starkem Aszites beobachtet (*R. Paltauf, Benque*). In einem einschlagigen Falle ging die Vena umbilicalis direkt in die Vena epigastrica inferior profunda dextra über (*Chiari*).

Vereinzelt wird eine abnorme Lage der Pfortader beschrieben, z. B Verlagerung nach außen vom Ductus choledochus, derart, daß sie vom Ductus cysticus überkreuzt wird.

4. Störungen der Lage, der Form, der Kontinuität.

Erworbene Lageveranderungen sind in der Regel auf den Einfluß der angrenzenden Organe zurückzuführen. So bedingt ein rechtsseitiger Pneumothorax oder reichlichere Ansammlung von flüssigem Exsudat im rechten Pleuraraum eine Verschiebung der Leber nach abwarts, wobei meist auch eine Drehung derselben um eine sagittale Achse erfolgt, so daß der rechte Leberlappen tiefer steht als der linke Bei starkem Aszites oder Entwicklung großer Tumoren in der Bauchhöhle, allenfalls auch bei starkem Meteorismus oder Ansammlung von freiem Gas in der Bauchhohle erscheint die Leber nach oben verdrängt und meist gleichzeitig auch um eine frontale oder schräge Achse nach aufwarts gedreht („Kantenstellung").

Als Hepatoptose (Lit. bei *Chiari*) wird ein abnormer Tiefstand der Leber bezeichnet, der sich fast ausnahmslos als Teilerscheinung einer allgemeinen Enteroptose, vorwiegend bei Frauen mit sehr schlaffen Bauchdecken (Hängebauch), findet. Die Leber soll bei diesem Zustande beweglich (Hepar mobile, *Wanderleber*) sein und sich unter Umständen bis zum Darmbein herabsenken können.

Gegen diese Auffassung wird jedoch mit Recht geltend gemacht (*Föderl, Tandler*), daß zu dem Begriff der Hepatoptose nicht nur kraniokaudale Ver-

im Lungenkreislauf, Kompression und Verengerung der unteren Hohlvene, Lebervenenthrombose usw.

Je nach dem Grade und der Dauer der Kreislaufstörung ist das Bild der Leber verschieden. In frischeren Fällen ist die Leber größer, plump, ihre Kapsel gespannt, die Farbe des Organes an der Oberfläche und am Durchschnitte dunkelblaurot, wobei die erweiterten und stark gefüllten Zentralvenen als dunkelrote Punkte oder Flecke überaus deutlich erkennbar sind Dadurch, daß sich das dunkelrote, etwas einsinkende Zentrum der Lobuli deutlich von der Peripherie, die je nach dem Fettgehalte der Leber braun oder hellgelb gefärbt ist, abhebt, ist die lobuläre Zeichnung der Leber besonders deutlich. Die eigenartige Zeichnung der Schnittfläche bei längerem Bestand der Stauung gab die Veranlassung zu einem Vergleiche mit einer Muskatnuß, daher der Name **Muskatnußleber**; bisweilen wird eine braune und eine gelbe



Fig 615 Zyanotische Atrophie

Muskatleber unterschieden, je nachdem der Fettgehalt gering oder beträchtlich ist. (Das Bild der gelben Muskatleber kann auch eine Fettleber ohne wesentliche Stauung darbieten.)

Dauert die Stauung länger an, so nehmen die roten einsinkenden Anteile an Ausdehnung zu, während das Leberparenchym immer mehr schwindet; es entsteht das Bild der **zentralen roten Atrophie** oder **zyanotischen Atrophie** oder **Stauungsatrophie**, bei welcher die Leberoberfläche aus dem eben angeführten Grunde leicht uneben höckerig ist.

Der Schwund des Leberparenchyms ist zum Teil auf den Druck, den die stark gefüllten Leberkapillaren andauernd auf die Zellbalken ausüben, zum Teil auf die Ernährungsstörung infolge der verlangsamten Blutzirkulation zu beziehen. Unter dem Einfluß der Stauung tritt auch eine Zunahme des Bindegewebes in der Wand der Lebergefäße, besonders der Zentralvenen und der Lebervenen, ferner eine Hypertrophie und Hyperplasie der Gitterfasern namentlich im Zentrum der Lobuli, bisweilen auch eine geringe Vermehrung des interlobulären Bindegewebes auf; die Leber wird hierbei härter

vollständig vernarben, ja sogar Abstoßung und Abkapselung des abgerissenen und nekrotisierten ganzen linken Lappens wurde beobachtet (Lit. *Finsterer*, *Thole*).

Von den in einzelnen Fällen nachweisbaren Veränderungen der Rißränder soll später die Rede sein (vgl. traumatisch-anämisch-nekrotischer Infarkt S. 975). Nach einzelnen Angaben sollen Verletzungen des rechten Leberlappens durchschnittlich sechsmal häufiger sein als solche des linken Lappens (Überlagerung durch den Dickdarm, Zurückdrängung des linken Lappens durch Ansammlung von freiem Gas in der Bauchhöhle).

Den Versuchen Ponficks zufolge kann man dem Kaninchen bis zu drei Vierteilen seiner Leber wegnehmen, ohne daß auf die Dauer schwere Schädigungen resultierten oder der Tod erfolgen müßte.

5. Störungen des Stoffwechsels.

a) Atrophie und Nekrose.

Unter dem Einfluß allgemeiner Ernährungsstörungen, die den gesamten Organismus in Mitleidenschaft ziehen, zeigt die Leber entsprechende Veränderungen. Bei Krankheiten, die mit schwerer Kachexie einhergehen, bei Hunger und Inanitionszuständen sowie bei dem Marasmus senilis kommt es auch zu einer allgemeinen Atrophie des Leberparenchyms; die Leberzellen werden kleiner und gehen teilweise ganz

Fig. 601. Zwerchfellfurchen und Schnürfurche.

zugrunde. Solche Lebern sind in allen Durchmessern gleichmäßig und beträchtlich verkleinert, dabei derber (da infolge des Schwundes des Leberparenchyms das erhalten gebliebene Bindegewebe relativ vermehrt erscheint), ihre Oberfläche ist glatt; die Lobuli sind wesentlich verkleinert (einfache Atrophie). Die Atrophie der Leber ist namentlich dort sehr deutlich ausgeprägt, wo schon normalerweise weniger Parenchym vorhanden ist, also am vorderen Rand, der dann zugeschärft erscheint. In vielen Fällen, namentlich bei der senilen Atrophie, ist die Farbe der Oberfläche und der Schnittfläche infolge der Anhäufung eines dunklen Pigmentes, das zu den Lipochromen gehört, in den atrophischen Leberzellen dunkelbraun, braune Atrophie oder Pigmentatrophie (Atrophia fusca).

schmälert, fehlen zum Teil wohl ganz, so daß bei der Stauungsatrophie (Fig. 615) die zentralen Anteile der Lobuli nur mehr von den stark gefüllten Kapillaren gebildet werden, zwischen welchen ab und zu verschmälerte, atrophische Leberzellen und Pigmentschollen liegen.

Ein ganz eigenartiges Aussehen bieten *Stauungslebern dar*, wie sie namentlich bei jugendlichen Individuen nach längerem Bestand der Stauung angetroffen werden. Man sieht in solchen Fällen *in unregelmäßiger Anordnung* in größeren oder kleineren Abschnitten der Leber auf dem dunkelblauroten Grunde über das Niveau vortretende, hellgelbe *Streifen oder ebensolche* Körner (Fig. 618), die sich bei genauer Besichtigung deutlich aus vergrößerten Läppchen zusammensetzen. Es handelt sich hierbei, wie die *mikroskopische* Untersuchung zeigt, um *herdförmige Regeneration* von Lebergewebe, in welchem sich dann von neuem die durch die Stauung bedingten Veränderungen abspielen.

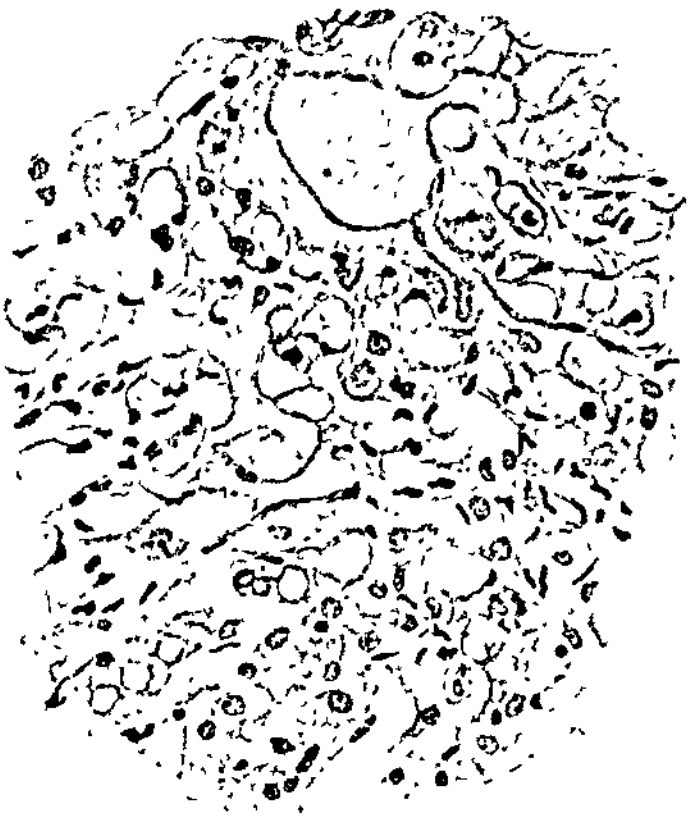

Fig. 617. Stauungsleber

War bisher von *Stauungen die Rede*, welche die ganze *Leber betreffen* (obschon auch hier *die Veränderung* nicht immer in der *ganzen Ausdehnung* des Organes gleichmäßig *entwickelt* ist), so sollen im folgenden umschriebene Zirkulationsstörungen der Leber besprochen werden, welche durch Verschluß von Blutgefäßen hervorgerufen werden.

So ist bisweilen umschriebene Stauungshyperämie mit nachfolgender zyanotischer Atrophie kleinerer oder größerer, in einzelnen Fällen recht ausgedehnter Leberbezirke die Folge eines Verschlusses der großen Lebervenen bzw. der unteren Hohlvene an der Einmündungsstelle der Lebervenen. — Der Verschluß der Lebervenen kann sowohl durch eine Thrombose derselben aus verschiedenen Ursachen als auch durch eine obliterierende Entzündung der Venenwand, eine Phlebitis obliterans (*Chiari, Umbreit, Sternberg, Issel*) bedingt sein.

In einzelnen Fällen entsteht diese Phlebitis obliterans primär in den Lebervenen und zwar speziell in den Endstücken derselben nahe ihrer Einmündung in die Hohlvene, ohne daß eine Ursache hierfür nachzuweisen wäre (Syphilis? *Chiari, Lichtenstern*). Für die Lokalisation der primären Endophlebitis gerade an der Einmündungsstelle in die Hohlvene mag der Umstand

(*Gruber*) oder durch temporäre völlige Blutabsperrung (Kombination der Eckschen Fistel mit Unterbindung der Leberarterie) bei gleichzeitiger Hervorrufung einer Fettgewebsnekrose durch Pankreasquetschung (*Fischler*).

Häufig treten bei Gallenstauung kleine, nekrotische Herde im Leberparenchym, meist in der Peripherie der Läppchen, auf. Sie lassen sich gleichfalls experimentell (durch Unterbindung des Ductus choledochus) erzeugen und sind zweifellos auf eine Schädigung der Zellen durch die gestaute Galle, möglicherweise auf eine Wirkung der im Protoplasma der Leberzellen stagnierenden Galle (*Ogata*) zu beziehen. Über die Nekrosen infolge von Zirkulationsstörungen vgl. S. 973.

b) Degenerationen und Infiltrationszustände.

1. Die hydropische oder vakuoläre Degeneration besteht in einer Veränderung, bei welcher die Leberzellen blasig, wie gequollen aussehen und ihre Kerne geschrumpft erscheinen, wie überhaupt die Leberzellkerne bei verschiedenen degenerativen Prozessen mannigfache Veränderungen darbieten, bald auffällig hell und gebläht, bald pyknotisch, klumpig, dunkel färbbar sind.

2. Trübe Schwellung oder parenchymatöse Degeneration wird namentlich im Verlaufe akuter Infektionskrankheiten, sowie mancher Vergiftungen beobachtet. Die Leber ist im ganzen vergrößert, plumper und schlaffer, ihre Oberfläche glatt und ebenso wie die Schnittfläche leichter eindrückbar, lichter, graugelb gefärbt, matt, wie gekocht; die Schnittränder sind nicht scharf, sondern wulstig, indem das Parenchym daselbst vorquillt. Am Durchschnitt ist die Zeichnung verwischt, da die einzelnen vergrößerten Lobuli nur undeutlich oder gar nicht mehr voneinander abgrenzbar sind. Mikroskopisch sind die Leberzellen vergrößert, getrübt, wie bestäubt, bis zum Unsichtbarwerden der Kerne.

3. Die amyloide Degeneration befallt die Leber fast ausnahmslos nur bei [illegible] e, namentlich der Milz und der [illegible] Leberamyloid, d. h. nur auf [illegible] generation vor, ebenso selten ist das lokale, d. h. nur in einzelnen umschriebenen Partien der Leber auftretende Amyloid. Bei höheren Graden der Amyloidose ist die Leber vergrößert, plump und derb, bisweilen allerdings trotz ausgebreiteter Amyloidose von gewöhnlicher, weicher Konsistenz; letzteres ist bei der Amyloidose der Pferdeleber sogar die Regel Die Ränder der Amyloidleber sind durchscheinend, die Schnittfläche ist meist brüchig und zeigt einen auffallend [illegible] wachsartigen Glanz. Dieser eigen- [illegible] wenn die Erkrankung nicht weit [illegible] eiem Auge wahrnehmbare Veränderung; bisweilen wird man erst durch den Befund von Amyloid in der Milz oder in den Nieren auf das gleichzeitige Vorhandensein dieser Veränderung in der Leber aufmerksam.

Wie in den übrigen Organen findet sich auch in der Leber die Einlagerung amyloider Massen in der Wand der Kapillaren bzw. zwischen Kapillaren und Leberzellen, also in den von den Gitterfasern umschlossenen Saft- oder Lymphspalten, vornehmlich in der sogenannten intermediären Zone, d. h. zwischen dem Zentrum des Lobulus und seiner Peripherie, von wo sie sich allmählich über das ganze Läppchen, namentlich gegen seine zentralen Anteile ausbreiten. Ebenso findet sich auch in der Wand der *interlobulären Gefäße* amyloide Einlagerung. Mit der Zunahme des Amyloids werden die Leberzellen

ader bewirkt anscheinend nur eine vorübergehende Herabsetzung der Gallensekretion, jedoch keine Veränderung des Lebergewebes.

Die Thrombose der Pfortader kann verschiedene Ursache haben. So kann ein Thrombus aus einer Pfortaderwurzel, namentlich aus der Vena meseraica oder der Vena lienalis, weiter wachsen und das Gefäß ganz oder teilweise verstopfen. In anderen Fällen ist eine Erkrankung der Pfortaderwand (Thrombophlebitis oder Pylephlebitis, Phlebosklerose) oder Fortschreiten eines krankhaften Prozesses in der Leber (Tumoren, Syphilis) Ursache einer Pfortaderthrombose. Die gleiche Wirkung haben bisweilen Verletzungen, ferner Veränderungen in der Umgebung des Gefäßes, durch welche ein Druck auf dasselbe ausgeübt wird, z. B. Tumoren, seltener Gallensteine, Schwielen nach chronischen Entzündungen, Lageanomalien (z. B. abnorme Lagebeziehung zum Ductus cysticus, vgl. S. 1008). In vereinzelten Fällen gelingt es aber nicht, die Ursache der Pfortaderthrombose aufzufinden.

Eine nicht gerade seltene Erkrankung bildet die Sklerose der Pfortader (*Simmonds*, *Winkler*). Die primäre Phlebosklerose soll fast immer durch Syphilis bedingt sein; beinahe regelmäßig ist die Pfortadersklerose Begleiterin einer Leberzirrhose. Sie ist hier nicht nur die Folge der durch die Lebererkrankung bedingten Zirkulationsstörungen, sondern wird offenbar durch die gleichen Schädlichkeiten hervorgerufen, die der Zirrhose zugrunde liegen.

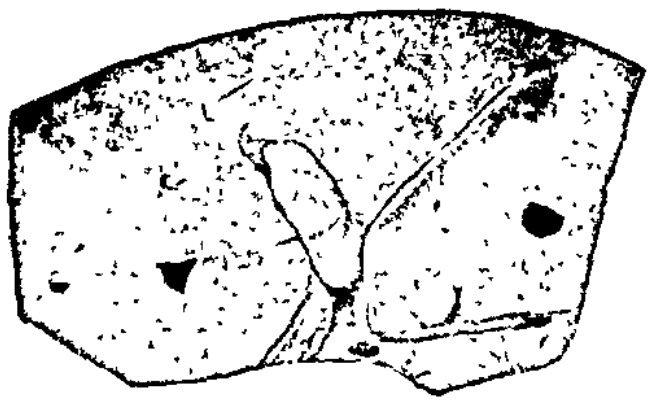

Fig. 619. Atrophischer roter Infarkt durch Verschluß eines Pfortaderastes durch einen Geschwulstembolus.

Zu den seltenen Befunden gehört die Umwandlung der thrombosierten Pfortader und ihrer Äste in ein eigentümliches kavernöses Gewebe (*Risel*, *Verse*, *Pick*, *Emmerich*, vgl. S. 998).

Infarktähnliche Blutungen mit kleinen Nekrosen des Parenchyms durch Verstopfung kleinster Ästchen der Pfortader wurden bei verschiedenen Infektionen und Intoxikationen (Rekurrens, Puerperalprozeß, Mießmuschelvergiftung) beobachtet und von Virchow als Hepatitis [illegible] findet man sehr

schnitt durch kleinere oder größere, bisweilen sehr [illegible] zelte oder gruppierte, rote Pünktchen, Fleckchen und Streifchen in wechselnder Ausdehnung zierlich gezeichnet (Fig. 620); mikroskopisch erweisen sich diese Herde als kleine, von Blutungen durchsetzte Nekrosen; die zugehörigen Kapillaren sind durch hyaline Thromben verstopft.

Nicht selten findet man in den Kapillaren der Pfortader Zellembolien, so v [illegible] riesenzellen, die bei verschiedenen Prozessen aus [illegible] werden, ferner Mitzzellen (bei dem soge- nann [illegible] relemente (Synzytien) werden bisweilen in die [illegible]

ration und die Fettinfiltration unterschieden, wenngleich der Begriff der fettigen Degeneration im früheren Sinne heute nicht mehr zu Recht besteht (vgl. Bd. I, Störungen d. Stoffwechsels).

Bei [illegible] richtiger degenerativen [illegible] e Leber vergrößert, weicher, [illegible] mitt heller gefärbt; die lobuläre Zeichnung ist meist sehr undeutlich oder ganz verwischt.

Bei mikroskopischer Untersuchung erscheint das Protoplasma der vergrößerten Leberzellen durchsetzt von zahlreichen kleinen Fetttröpfchen („Körnchenzellen"), die die Zelle immer mehr ausfüllen, im allgemeinen wenig Neigung zur Konfluenz zeigen, bisweilen aber wohl auch zu größeren Tropfen zusammenfließen. Diese Form der Leberverfettung findet sich bei den verschiedensten schweren Erkrankungen, namentlich bei jenen, die mit toxischen Schädigungen einhergehen, so bei Infektionskrankheiten, ferner bei Vergiftungen, bei Kachexien, bei venoser Hyperamie usw

Bei schweren Anämien, besonders bei der perniziosen Anamie, stellt die sogenannte zentrale fettige Degeneration (Fig. 606) der Leber, die vorwiegend die zentralen Anteile der Läppchen betrifft, einen regelmäßigen Befund dar; derselbe ist namentlich bei Kindern im Anschluß an Infektionskrankheiten (Diphtherie), doch auch bei Erwachsenen zu erheben.

Die Fettinfiltration, Steatosis simplex, besteht in einer Einlagerung größerer Fetttropfen in die Leberzellen. Die Fettleber ist wesentlich, oft sehr betrachtlich vergroßert, schwer, plumprandig, die Oberfläche stark gewölbt, hellgelb gefärbt; die Konsistenz ist teigig, der Fingerdruck bleibt längere Zeit stehen, beim Durchschneiden der Leber bl ibt (ähnlich wie bei der fettigen Degeneration) am Messer ein reichlicher fettiger Belag haften. Auf der Schnittfläche erscheinen die Lobuli vergrößert, deutlicher erkennbar als in der Norm, weil bei nicht zu weit vorgeschrittener Verfettung die Peripherie des Lobulus auffallend licht, weißgelb, das Zentrum dunkler, braun oder rotbraun gefärbt ist. Bei gleichzeitigem Ikterus kommt durch goldgelbe Farbung namentlich des Zentrums der Läppchen das Bild der Safranleber (Hepar crocatum) zustande.



Fig 606 Zentrale fettige Degeneration

Mikroskopisch (Fig. 607) findet man innerhalb der Leberzellen — und zwar zunächst nur in den peripheren Anteilen der Lobuli, später auch im Zentrum — eine Einlagerung großer Fetttropfen, durch welche der Zellkern oft zur Seite geschoben wird

Geringgradige Verfettung der Leber kommt bereits unter physiologischen Verhältnissen vor und findet sich auch sehr häufig bei den verschiedensten

Bei allgemeiner Anämie (infolge schwerer Blutverluste, Daniederliegen des Stoffwechsels, Erkrankungen des Blutes bzw. der blutbildenden Organe) ist auch die *Leber blutarm*, daher blässer und schlaffer, wobei der größere oder *geringere Gehalt* der Leberzellen an Pigment bzw an Fett ihre Färbung bestimmt; durch größeren Fettgehalt kann auch die Schlaffheit der anämischen *Leber* ausgeglichen werden.

Lokale, herdweise *umschriebene* Anämien der Leber können durch Druckwirkung von außen oder innen bedingt sein (*vgl. auch* Leichenerscheinungen, S. 954).

Anhang: Veränderungen der Leber bei Erkrankungen des Blutes und des hämatopoetischen Apparates.

Bei der perniziösen Anämie zeigt die Leber an der Oberfläche und auf dem *Durchschnitt* eine auffallend rotbraune oder rostbraune Farbe (Hämosiderose, vgl. S. 968) und läßt allenthalben kleinste, fettiggelbe, dem Zentrum der Läppchen entsprechende Fleckchen (zentrale fettige Degeneration) erkennen.

Bei mikroskopischer Untersuchung findet man, abgesehen von den erwähnten Veränderungen, *in seltenen Fällen* zwischen den Leberbälkchen sowie im periportalen Gewebe kleine Herde von myeloischem Gewebe (Myelozyten, kernhaltige *rote Blutkörperchen*), deren Entstehung und Bedeutung für *die Blutbildung noch unentschieden ist.*

Bei den Erkrankungen, *die mit leukämischem Blutbefund* einhergehen, **leukämische Myelose, Lymphadenose,** ist in der Leber die Art der Blutveränderung meist auf das deutlichste erkennbar, da ihr reiches Gefäßnetz Gelegenheit gibt, den Blutbefund am Schnittpräparat zu studieren. Makroskopisch sieht man bei den verschiedenen hierher gehörigen Erkrankungen, ebenso wie bei der echten Pseudoleukämie (*Ehrlich-Pinkus*) fast regelmäßig zahlreiche, gleichmäßig über die Leber verteilte, kleine, miliare, mattweiße Pünktchen, Fleckchen und Knötchen oder ein Netz verschieden breiter, verzweigter weißer Streifen (Fig. 621).

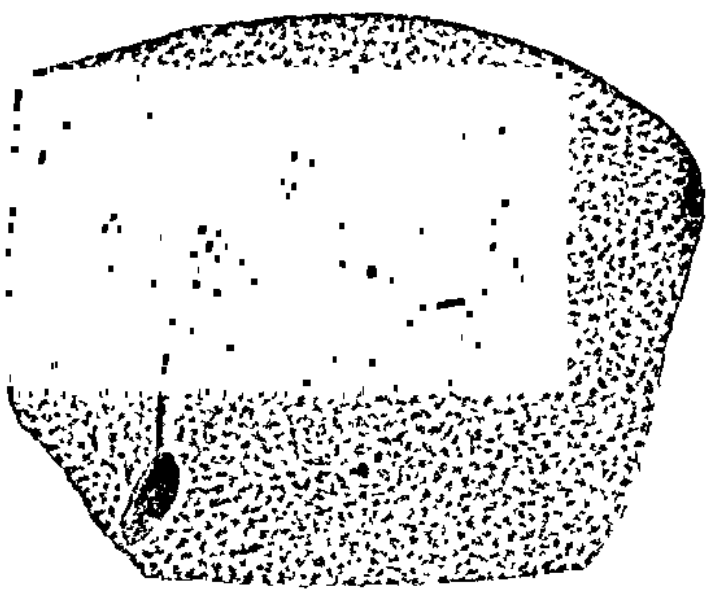

Fig. 621. Leber bei lymphatischer Leukämie.

Bei histologischer Untersuchung bestehen diese Bildungen aus einem zarten Retikulum, in dessen Maschen die verschiedenen Zellarten liegen, welche in dem betreffenden Falle auch den übrigen hämatopoetischen Apparat zusammensetzen. So bestehen sie bei myeloischer Leukämie und

linken Lappen gewöhnlich reichlicher als im rechten vorhanden. Eine Läppchenzeichnung ist in den roten Anteilen überhaupt nicht mehr zu sehen.

Bei mikroskopischer Untersuchung findet man eine ausgedehnte Verfettung der Leberzellen und im Zentrum der Läppchen Nekrose mit Kernschwund (Fig. 609), später an ihrer Stelle einen körnig-krümeligen Detritus. Während in akuten Fällen an der Peripherie der Lobuli einige Reihen von verfetteten Leberzellen oder einzelne solche mehr oder weniger gut erhalten sind (Fig. 609), betrifft in vorgeschrittenen Fällen die Veränderung gleichmäßig den ganzen Lobulus, so daß in größerer Ausdehnung innerhalb der Läppchen nur die Kapillaren und zwischen denselben körniger Detritus, der einzelne Fetttropfen einschließt, zu sehen sind. Infolge des Schwundes des Leberparenchymus kommt es zu einer Erweiterung und meist auch stärkeren Füllung der Kapillaren (Fig. 610), wohl auch zu Blutungen in das Innere des Lobulus, wodurch das geschilderte, dem freien Auge sich darbietende Bild der roten Atrophie bedingt ist. Gleichzeitig tritt (in den roten Anteilen) eine kleinzellige Infiltration im interlobulären Bindegewebe und eine oft recht beträchtliche Gallengangswucherung auf (Fig. 610). Von reparatorischen Vorgängen, die mit Neubildung von Lebergewebe einhergehen und bisweilen zur knotigen Hyperplasie (Fig. 636) führen, soll später noch die Rede sein. Hier sei nur darauf hingewiesen, daß in einzelnen Fällen gleichzeitig Regenerationsvorgänge und ein Weiterschreiten der Nekrose, also eine Rekrudeszenz des Prozesses, beobachtet werden, wodurch recht komplizierte Bilder zustande kommen.



Fig. 608. Rote Atrophie.

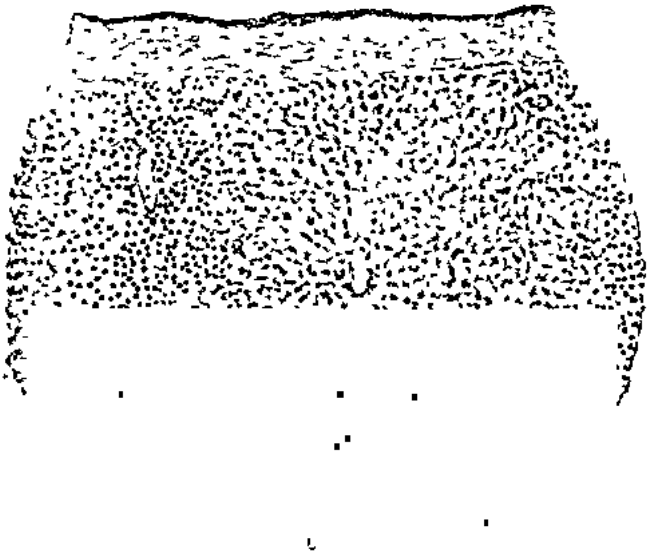

Fig. 609. Akute gelbe Atrophie. Verfettung und Nekrose der Leberzellen im Zentrum des Läppchens.

Die Ätiologie der sogenannten genuinen Leberatrophie ist noch nicht völlig geklärt. Sie tritt zum Teil ohne bekannte Ursache plötzlich bei völlig gesunden Menschen, namentlich bei Schwangeren oder Wöchnerinnen auf. Ferner wurde akute gelbe Leberatrophie im Anschlusse an Infektionskrankheiten, z. B. Typhus, sowie im primären und sekundären Stadium der Syphilis, in seltenen Fällen bereits zu einer Zeit, da noch der Primäraffekt vorhanden

7. Entzündungen.

a) Akute Entzündungen und ihre Folgen.

Bei verschiedenen Allgemeininfektionen zeigt auch die Leber Veränderungen. Abgesehen von der bereits besprochenen parenchymatösen und fettigen Degeneration findet sich häufig auch eine kleinzellige Infiltration im interlobulären Gewebe, daneben treten oft kleine nekrotische Herde, zentrale oder fokale Nekrosen, im Parenchym auf, so namentlich bei Streptokokken- und Diplokokkeninfektionen, bei der Diphtherie, Scarlatina, bei Morbilli, Variola u. a.

Eitrige Entzündungen der Leber führen zur Entwicklung solitärer oder multipler Abszesse (Lit. *Perutz*), welch letztere in der Regel *entsprechend der Verzweigung der Pfortader oder der Gallengänge* angeordnet sind.

Idiopathische Leberabszesse, bei welchen der Ausgangspunkt der Eiterung unbekannt ist, wurden in unseren Gegenden früher nur selten, oft *hingegen in den Tropen beobachtet (daher tropische Leberabszesse)* Es handelt sich hierbei um einzelne oder multipel auftretende, verschieden große, miliare bis *kindskopfgroße Abszesse, namentlich im rechten Lappen;* sie sind wohl als Metastasen noch bestehender oder bereits vor längerer Zeit abgelaufener, eitriger Entzündungen in anderen Organen aufzufassen. Ihre häufigste Ursache ist die Amöbendysenterie. Der ätiologische Zusammenhang zwischen beiden Prozessen ist dann schwer zu erweisen, wenn, wie es nicht selten der Fall zu sein scheint, die Veränderungen im Darm bereits vollkommen ausgeheilt sind (*Hübschmann, Löhlein*). Da die Amöbendysenterie während des Krieges auch in Europa nicht so selten auftrat, gelangen gegenwärtig auch in unseren Gegenden idiopathische Leberabszesse öfter als früher zur Beobachtung. Sie sind meist durch eine derbe Membran gegen die Umgebung abgeschlossen, bisweilen kommunizieren auch benachbarte Abszesse miteinander. Ihren Inhalt bildet ein mißfarbiger, grüngelblicher Eiter, in dem oft noch die Amöben nachgewiesen werden können. Die Abszesse sitzen weit häufiger im rechten als im linken Lappen.

Sehr häufig entstehen Leberabszesse durch Einschwemmung von *Eitererregern in Äste der Pfortader bzw. im Anschluß an eine eitrige* Entzündung der Pfortader oder ihrer Äste, **eitrige Pylephlebitis**, welche entweder aus der Umgebung des Gefäßes bzw. aus dem Wurzelgebiet der Pfortader direkt fortgeleitet ist oder durch eitrige Embolie, so ganz besonders im Anschluß an eine eitrige Appendizitis, ferner bei Neugeborenen bisweilen durch Nabelveneneiterungen zustande kommen kann. Die [illegible] und bilden [illegible] kleinere oder größere Gruppen (*Fig. 623*). Im Beginn sind [illegible] später konfluieren sie vielfach zu verschieden großen, unregelmäßig *lappig begrenzten, mit Eiter gefüllten Hohlräumen.* Neben solchen findet man meist auch kleine, oft nur stecknadelkopf- oder hanfkorngroße, *graue, in der Umgebung* der kleinsten Portaläste gelegene Herde, in welchen es noch nicht zur eitrigen Einschmelzung gekommen ist. Bisweilen findet sich gleichzeitig eine ausgebreitete Amyloidose.

Septische Embolien der Arteria hepatica sind *im allgemeinen* selten. Sie führen zu kleinen, miliaren oder infarktähnlichen Abszessen. Auch Eiterungsprozesse der Lebervenen können *auf das Lebergewebe* übergreifen, die Eiterung ist dann vorwiegend in der Umgebung der Lebervenenäste lokalisiert.

des Parenchyms, so daß mikroskopisch, wenn auch nicht makroskopisch, das Bild der Leberatrophie zustande kam (*Pick*).

Akute gelbe Leberatrophie wird schon im frühesten Kindesalter beobachtet (*Curschmann*, *Wegerle*).

Schwere Veränderungen erleidet die Leber bei der Phosphorvergiftung. In akuten Fällen ist die Leber vergrößert, plump, an der Oberfläche wie auf dem Durchschnitte hellgelb gefärbt, das Zentrum der Lobuli ist häufig gerötet (wohl als Teilerscheinung der allgemeinen [illegible] von der Schnittfläche läßt sich reichlich fettiger Brei [illegible] einige Tage nach der Vergiftung, beginnt [illegible] Vorgänge. Namentlich an den Rändern, [illegible] eht man auf dem hellgelben Grunde dem Zentrum der Läppchen entsprechende rote, einsinkende Flecke, welche bei längerer Dauer des Prozesses an Größe allmählich zunehmen und schließlich zu einer gelbroten Marmorierung des ganzen Organes, das inzwischen an Größe abnimmt, führen. Bei Phosphorvergiftung von 10—14tägiger Dauer ist die Verkleinerung des Organes sehr ausgesprochen (atrophische Phosphorleber), das Bild dem der akuten gelben Atrophie sehr ähnlich, jedoch ist die Leber nicht so schlaff wie bei dieser, das Gewebe vielmehr zäher und resistenter. Auch sieht man bei der Phosphorleber ein Netz verschieden breiter, grauer, opaker Streifen als Ausdruck der Verbreiterung des interlobulären Bindegewebes, die namentlich bei zunehmender Atrophie der Leber immer deutlicher wird.

Mikroskopisch ergibt sich eine Reihe von Unterschieden zwischen der genuinen Atrophie und der Phosphorleber. Bei letzterer finden wir neben dem Bild der degenerativen Verfettung vor allem eine sehr beträchtliche Fettinfiltration in der Peripherie der Lobuli (Fig. 611). Daneben geht ein Zerfall der Leberzellen einher, der an der Peripherie der Läppchen beginnt und von hier gegen das Zentrum derselben fortschreitet. Ferner kommt es bei der Phosphorleber relativ frühzeitig zu einer Leukozyteninfiltration und beträchtlichen Gallengangswucherung im interlobulären Bindegewebe (Fig. 612), Veränderungen, welche sich bei der Leberatrophie nur inkonstant und erst später entwickeln. Diese Momente können unter Umständen für die Unterscheidung der sogenannten genuinen Atrophie von der atrophischen Phosphorleber herangezogen werden (*R. Paltauf*), doch wird die Differentialdiagnose sehr oft auf Schwierigkeiten stoßen, bisweilen nicht mit Sicherheit gestellt werden können.

Fig. 611 Phosphorvergiftung Dauer 5 Tage

7. Lokale Pigmentbildung und Pigmentinfiltration. *a*) Gallenpigment (Bilirubin). Bei allgemeinem Ikterus zeigt auch die Leber entsprechende Veränderungen. Sie ist an der Oberfläche und auf

b) Chronische Entzündungen und ihre Folgen.

Produktive, chronisch verlaufende, interstitielle Entzündungen spielen sich relativ häufig in der Leber ab und führen zu sehr mannigfaltigen, schweren Veränderungen des Lebergewebes, welche im weiteren Sinne unter der Bezeichnung **Zirrhose** zusammengefaßt werden; je nach den Verschiedenheiten im klinischen Bilde bzw. nach dem Wechsel der Begleiterscheinungen, Ikterus, Aszites, Milztumor, sowie nach den Verschiedenheiten im anatomischen Befunde werden verschiedene Formen der Zirrhose unterschieden, doch ist in dieser Hinsicht noch keine Übereinstimmung erzielt worden.

Die häufigste Form stellt die **atrophische** oder **Laënnecsche Zirrhose** (Fig. 624) dar. Dieselbe charakterisiert sich als eine mehr oder weniger, oft sogar hochgradig verkleinerte, sehr harte Leber mit



Fig. 624. Atrophische Zirrhose.

unebener, höckeriger (**Granularatrophie**), je nach dem Fettgehalte hellgelber oder gelbbrauner, bzw. bei stärkerem Ikterus gelbgrüner Oberfläche und stumpfen oder zugeschärften Rändern. Solche Lebern sind schwer schneidbar und knirschen beim Durchschneiden; auf der Schnittfläche sieht man ein Netz breiter, grauer oder grauroter Bindegewebszüge, die dem beträchtlich verbreiterten interlobularen Bindegewebe entsprechen, und zwischen denselben kleinere oder größere, über das Niveau als Körner vorspringende Inseln von Lebergewebe. Die Körnung ist auf der Schnittfläche wie auf der Oberfläche bald allenthalben gleichmäßig, bal[illegible] Stadien des Prozesses, [illegible] bedingt di[illegible] Schrumpfung) eine Vergrößerung derselben, weshalb [illegible] hypertrophisches Stadium der atrophischen Leberzirrhose unterschieden wird.

Bei mikroskopischer Untersuchung finden wir in frischen Fällen Degeneration der Leberzellen und eine (oft sehr beträchtliche) entzündliche Infiltration im interlobulären Gewebe. Später kommt es daselbst zu einer mehr oder

intralobularen Gallenkapillaren, und damit zum Eindringen von Galle in die Lymphbahn bzw. Blutbahn und so zur Entstehung eines Ikterus. Demgegenüber konnte aber der Nachweis geführt werden (*Ogata*), daß der Ikterus schon vor der Ruptur der Gallenkapillaren auftreten kann, daß also offenbar die Gallenkapillaren durchlässig werden, noch ehe sie bersten. Auch unterliegt es keinem Zweifel, daß der hämolytische Ikterus nicht immer durch einen entsprechenden anatomischen Befund der Leber völlig erklärt werden kann. Gerade diese Tatsache führt neuerdings wieder zu der Anerkennung der alten Anschauung, daß eine direkte (anhepatische) Umwandlung von Blutfarbstoff zu Gallenfarbstoff innerhalb der Blutbahn oder in der Milz möglich sei (*Ogata*, *Mc Nee*). Auch lehrten chemische Untersuchungen (*Hymans van den Bergh* und *Snapper*), daß eine lokale anhepatische Gallenfarbstoffbildung stattfinde, sobald sich Blut aus den Gefäßen in das Gewebe oder in eine Körperhöhle ergießt. Ob und inwieweit hierdurch der hämolytische Ikterus erklärt werden kann, müssen weitere Untersuchungen zeigen.

Auch die Fälle von hereditärem Ikterus und von Icterus neonatorum sind noch nicht genügend geklärt. Ersterer (*Stejskal*, *Aschenheim*) wird von manchen Autoren auf Pleiochromie infolge vermehrten Erythrozytenzerfalles zurückgeführt. In einzelnen Fällen beruht der kongenitale hämolytische Ikterus auf kongenitaler Syphilis (*Guizetti*). Der Icterus neonatorum (Lit. *Leuret*) tritt bei der Mehrzahl der Neugeborenen (meist am 3. Tage nach der Geburt) ohne sonstige Krankheitserscheinungen auf. Nach der Auffassung neuerer Autoren soll er dadurch zustande kommen, daß ein Teil des im Mekonium reichlich vorhandenen Gallenfarbstoffes durch den noch offenen Ductus venosus Arantii in die Vena cava, also direkt in die Blutbahn gelangt. Außerdem ruft der lebhafte Zerfall roter Blutkörperchen eine Polycholie und Pleiochromie (vgl. oben) und durch Resorption eines Teiles dieser pigmentreichen Galle (in der Leber) Ikterus hervor. Möglicherweise tritt dieser Zerfall der Erythrozyten dann in höherem Grade auf, wenn im Blute unreife, verfrüht in die Zirkulation übergetretene rote Blutkörperchen, „hématies granuleuses", in größerer Zahl vorhanden sind (*Steyrer*). — Dieser bald wieder verschwindende Icterus neonatorum darf natürlich nicht mit jenen Formen von Ikterus verwechselt werden, die bei Neugeborenen (wie bei Erwachsenen) unter krankhaften Verhältnissen (z. B. bei septischen Zuständen) oder infolge Mißbildung der Gallenwege (vgl. später) auftreten.

Im Verlaufe mancher Fälle von Ikterus — aus verschiedenen Ursachen — kommt es zur Entwicklung von Xanthelasmen, xanthomähnlichen Bildungen in der Haut. Neuere Untersuchungen führen zu dem Schlusse, daß die Ursache hierfür in einer durch eine Leberaffektion (verschiedener Art) bedingten Störung im Fettstoffwechsel, vielleicht in einer hierdurch verursachten Überladung des Blutes mit Cholesterin, gelegen ist, falls sich dieselbe mit Störungen im Bereich des Sympathikus kombiniert (*Chvostek*).

β) Anhäufung eines braungelben, feinkörnigen Pigmentes innerhalb der Leberzellen, namentlich im Zentrum der Lobuli, tritt bei verschiedenen Formen von Leberatrophie, insbesondere bei der senilen Atrophie auf. Dieses Pigment, das keine Eisenreaktion gibt, stammt wohl auch zum Teil aus dem Blut, wird aber vielleicht zum Teil auch aus dem Protoplasma der Leberzellen selbst gebildet und ist auf Grund seiner Färbbarkeit mit Sudan usw. den Lipofuscinen zuzuzählen.

γ) Blutfarbstoff (Hämochromatrose bzw. Hämosiderose). Wird der Leber gelöster Blutfarbstoff in größerer Menge zugeführt und sind die Leberzellen nicht imstande, den gesamten Blutfarbstoff in

Neben diesen regressiven Veränderungen findet aber, wie bereits erwähnt, auch eine Neubildung von Leberzellen statt, die vielfach durch ihr helles Protoplasma (helle Zellen), oft auch durch ihre Größe und den Chromatinreichtum der Kerne auffallen. Die neugebildeten Lobuli sind meist größer als normal, häufig fehlt eine Zentralvene oder sie ist exzentrisch gelegen. Einen ganz konstanten, regelmäßigen Befund bilden die Gallengangswucherungen, das Auftreten neugebildeter Gallenkanälchen (Fig. 626), die oft in sehr großer Zahl innerhalb des Bindegewebes vorhanden sind und einerseits mit größeren Gallengängen, andererseits mit Leberzellbalken in Verbindung stehen. Sie werden zum Teil von den ursprünglich vorhandenen interlobulären Gallengängen, zum Teil von den erhalten gebliebenen Leberzellen ab-



Fig. 626. Leberzirrhose

geleitet. Andere Autoren sehen in ihnen nur stehengebliebene, atrophisch gewordene Leberzellbalken, wofür die gelegentlich zu beobachtende radiäre Anordnung derselben sprechen könnte.

Ashanazy fand bei Leberzirrhose häufig in der Galle der Gallenblase Steinchen, die bisweilen schon mit freiem Auge zu sehen, oft aber nur mikroskopisch nachweisbar sind („Mikrolithen")

Was das Wesen der histologischen Veränderungen bei der Leberzirrhose anlangt, so werden bald die entzündlichen Veränderungen im interlobulären Gewebe, bald die Veränderungen an den Leberläppchen mehr in den Vordergrund gestellt. Bei vorwiegender Betonung der Vorgänge am Leberparenchym wird die Zirrhose (*Kretz, Mac Callum*) als ein chronischer, herdweise wieder aufflackernder Degenerationsprozeß mit eingeschobenen Regenerationen von Leberparenchym aufgefaßt Wahrscheinlich dürfte je nach der Ätiologie der Zirr-

Leber. Dieselben liegen fast ausschließlich in der Wand der interlobulären Portaläste und in deren Umgebung im Bindegewebe (Fig. 614).

10. Eine seltene Veränderung stellt das Auftreten kleinster „Petrifikationsherde" oder die „Kalkinfiltration" in der Leber dar. In den bisher bekannten Fällen handelte es sich in der Regel um zentrale Nekrose der Leberläppchen mit Kalkablagerungen im Bereich der Nekrose (*Rollett*), seltener tritt die Verkalkung in der Peripherie der Läppchen auf; die verkalkten Herde geben bisweilen Eisenreaktion. Anscheinend besteht ein gewisser Zusammenhang zwischen Kalkablagerung in der Leber und Nephritis (*Hedinger*); in einem Falle wurde diese Veränderung bei Eklampsie (*Ceelen*),

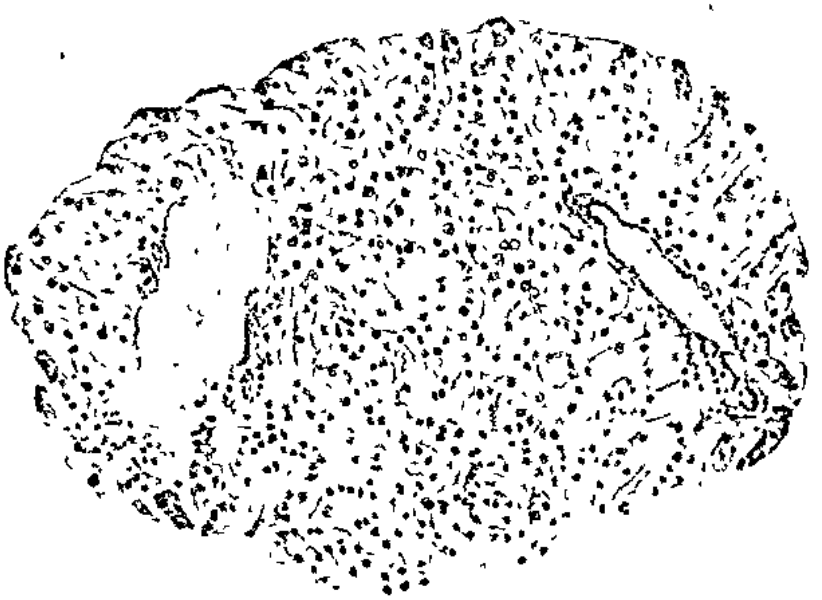

Fig. 614. Argyrie.

in einem anderen bei Diabetes (*Hagiwara*) beobachtet; hier fand sich eine ausgedehnte Kalkablagerung in einer hochgradig verfetteten Leber und zwar in den Leberzellen, vornehmlich in den Fettvakuolen. Möglicherweise ist dieselbe zum Teil auf einen erhöhten Kalkabbau zurückzuführen, der durch die Azidose im Verlauf des Coma diabeticum bedingt war

6. Störungen des Kreislaufes.

a) Hyperämie.

Aktive Hyperämie der Leber kommt physiologischerweise während der Verdauung vor und findet sich unter pathologischen Bedingungen bei allen jenen Zuständen, welche mit vermehrtem Blutzufluß nach dem Darm und der Leber einhergehen, so besonders bei allgemeiner Gefäßparalyse (z. B. Diphtherie), ferner als Teilerscheinung bei den nicht häufigen Fällen von Plethora vera (Polyzythämie).

Weitaus häufiger ist die passive oder mechanische Hyperämie, die Stauungshyperämie der Leber, die weniger in ihrem Beginn als in ihren vorgeschrittenen Stadien zur Beobachtung kommt.

Sie entwickelt sich regelmäßig dann, wenn der Abfluß des Lebervenenblutes in die untere Hohlvene erschwert oder ganz behindert ist. Dies ist der Fall bei inkompensierten Klappenfehlern des Herzens (namentlich bei Mitral- und Trikuspidalfehlern), bei Erkrankungen des Herzmuskels, Störungen

Leber. Dieselben liegen fast ausschließlich in der Wand der interlobulären Portaläste und in deren Umgebung im Bindegewebe (Fig. 614).

10. Eine seltene Veränderung stellt das Auftreten kleinster „Petrifikationsherde" oder die „Kalkinfiltration" in der Leber dar. In den bisher bekannten Fällen handelte es sich in der Regel um zentrale Nekrose der Leberläppchen mit Kalkablagerungen im Bereich der Nekrose (*Rollett*), seltener tritt die Verkalkung in der Peripherie der Läppchen auf; die verkalkten Herde geben bisweilen Eisenreaktion. Anscheinend besteht ein gewisser Zusammenhang zwischen Kalkablagerung in der Leber und Nephritis (*Hedinger*); in einem Falle wurde diese Veränderung bei Eklampsie (*Ceelen*),

Fig. 614. Argyrie.

in einem anderen bei Diabetes (*Hagiwara*) beobachtet; hier fand sich eine ausgedehnte Kalkablagerung in einer hochgradig verfetteten Leber und zwar in den Leberzellen, vornehmlich in den Fettvakuolen. Möglicherweise ist dieselbe zum Teil auf einen erhöhten Kalkabbau zurückzuführen, der durch die Azidose im Verlauf des Coma diabeticum bedingt war

6. Störungen des Kreislaufes.

a) Hyperämie.

Aktive Hyperämie der Leber kommt physiologischerweise während der Verdauung vor und findet sich unter pathologischen Bedingungen bei allen jenen Zuständen, welche mit vermehrtem Blutzufluß nach dem Darm und der Leber einhergehen, so besonders bei allgemeiner Gefäßparalyse (z. B. Diphtherie), ferner als Teilerscheinung bei den nicht häufigen Fällen von Plethora vera (Polyzythämie).

Weitaus häufiger ist die passive oder mechanische Hyperämie, die Stauungshyperämie der Leber, die weniger in ihrem Beginn als in ihren vorgeschrittenen Stadien zur Beobachtung kommt.

Sie entwickelt sich regelmäßig dann, wenn der Abfluß des Lebervenenblutes in die untere Hohlvene erschwert oder ganz behindert ist. Dies ist der Fall bei inkompensierten Klappenfehlern des Herzens (namentlich bei Mitral- und Trikuspidalfehlern), bei Erkrankungen des Herzmuskels, Störungen

und derber, weniger infolge der immer nur sehr geringen Bindegewebszunahme, als vielmehr infolge des durch die starke Blutfüllung erzeugten Turgors. Man bezeichnet diesen Zustand als **Stauungsinduration**, **zyanotische Induration** bzw., wenn sich gleichzeitig eine Atrophie entwickelt hat, als **indurierte atrophische Stauungsleber.**

Diese Veränderung, die sich bei chronischer Stauung, namentlich bei schwieliger Perikarditis nicht so selten findet und oft mit Gerinnung und



Fig 616 Stauungsleber. Zentrum eines Läppchens (Starke Vergr.)

Organisationen in den Zentralvenen einhergeht, ist jedoch scharf von der Leberzirrhose zu trennen, weshalb die von manchen Seiten gebrauchten Ausdrücke **Stauungszirrhose, Cirrhose cardiaque oder perikarditische Pseudoleberzirrhose** (*F. Pick*) abzulehnen sind (Lit. *Eisenmenger, Fahr*).

Bei mikroskopischer Untersuchung frischer Stauungslebern (Fig. 616, 617) fällt vor allem die starke Erweiterung und Blutfüllung der Zentralvenen und der angrenzenden Teile der Leberkapillaren auf. In älteren Stauungslebern sind die Leberzellbalken, namentlich im Zentrum der Lobuli beträchtlich ver-

und derber, weniger infolge der immer nur sehr geringen Bindegewebszunahme, als vielmehr infolge des durch die starke Blutfüllung erzeugten Turgors. Man bezeichnet diesen Zustand als **Stauungsinduration, zyanotische Induration** bzw., wenn sich gleichzeitig eine Atrophie entwickelt hat, als **indurierte atrophische Stauungsleber.**

Diese Veränderung, die sich bei chronischer Stauung, namentlich bei schwieliger Perikarditis nicht so selten findet und oft mit Gerinnung und

Fig 616 Stauungsleber. Zentrum eines Läppchens (Starke Vergr.)

Organisationen in den Zentralvenen einhergeht, ist jedoch scharf von der Leberzirrhose zu trennen, weshalb die von manchen Seiten gebrauchten Ausdrücke **Stauungszirrhose, Cirrhose cardiaque oder perikarditische Pseudoleberzirrhose** (*F. Pick*) abzulehnen sind (Lit. *Eisenmenger, Fahr*).

Bei mikroskopischer Untersuchung frischer Stauungslebern (Fig. 616, 617) fällt vor allem die starke Erweiterung und Blutfüllung der Zentralvenen und der angrenzenden Teile der Leberkapillaren auf. In älteren Stauungslebern sind die Leberzellbalken, namentlich im Zentrum der Lobuli beträchtlich ver-

in Betracht kommen, daß hier infolge des spitzwinkligen Zusammentreffens zweier Blutströme stärkere Wirbelbildung entsteht (*Schmincke*).

In anderen Fällen von Phlebitis der Lebervenen handelt es sich um einen sekundären, fortgeleiteten, sei es von der Umgebung der Venen auf diese übergreifenden, sei es von der unteren Hohlvene auf die Lebervenen weiterkriechenden Prozeß (*Reiniger*). Häufig schließt sich sekundär an den Verschluß der Lebervenen eine Thrombose der kleinen Lebervenenäste, sowie der Zentralvenen und der Portaläste an (*Chiari*).

Für manche Fälle von Verstopfung kleiner Lebervenenäste, namentlich durch septische Thromben und entsprechende regionäre Veränderungen des Leberparenchyms in der Umgebung dieser Venenäste wird eine retrograde Embolie, also Verschleppung von Thromben entgegen der Richtung des Blutstromes angenommen, unter Hinweis darauf, daß in der Hohlvene und

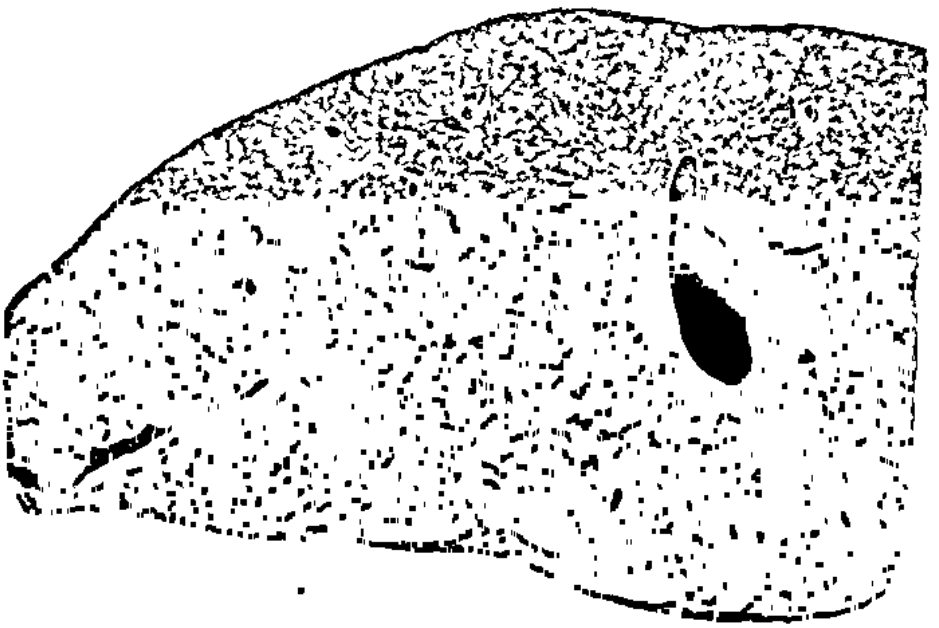

Fig. 618. Regeneration von Lebergewebe in einer Stauungsleber

den Lebervenen tatsächlich durch die Pulswelle des rechten Vorhofes rückläufige Blutwellen vorkommen. Dieser Vorgang wird auch als venöse Embolie bezeichnet (Lit. *Reiniger*).

Verschluß kleinster Pfortaderästchen (Lit. *Josselin de Jong*), die nicht mehr in Verbindung mit Ästen der Leberarterie stehen, führt zur Atrophie oder Nekrose des betreffenden Leberbezirkes, wobei ein anämischer oder, wenn es zur Blutung in das abgestorbene Gewebe [illegible] Verschluß größerer Geschwülste) kann, [illegible] onderen Verhältnissen (Herabsetzung der gesamten Zirkulation, Stauung im Venensystem), hämorrhagische Infarzierung des betreffenden Leberbezirkes zur Folge haben, die durch Rückströmen des Blutes aus den Lebervenen in den infolge des Pfortaderverschlusses anämisierten Bezirk zustande kommt. Es entstehen dabei umschriebene, keilförmige, mit der Spitze gegen den Leberhilus gerichtete, dunkelrote Herde, in welchen die Läppchenzeichnung im allgemeinen erkennbar ist (Fig. 619); sie werden als atrophische rote Infarkte (*Zahn*) bezeichnet. Verstopfung des Stammes der Pfort-

in Betracht kommen, daß hier infolge des spitzwinkligen Zusammentreffens zweier Blutströme starkere Wirbelbildung entsteht (*Schmmele*).

In anderen Fällen von Phlebitis der Lebervenen handelt es sich um einen sekundaren, fortgeleiteten, sei es von der Umgebung der Venen auf diese ubergreifenden, sei es von der unteren Hohlvene auf die Lebervenen weiterkriechenden Prozeß (*Reiniger*). Häufig schließt sich sekundär an den Verschluß der Lebervenen eine Thrombose der kleinen Lebervenenäste, sowie der Zentralvenen und der Portaläste an (*Charcot*).

Für manche Fälle von Verstopfung kleiner Lebervenenaste, namentlich durch septische Thromben und entsprechende regionäre Veränderungen des Leberparenchyms in der Umgebung dieser Venenäste wird eine retrograde Embolie, also Verschleppung von Thromben entgegen der Richtung des Blutstromes angenommen, unter Hinweis darauf, daß in der Hohlvene und

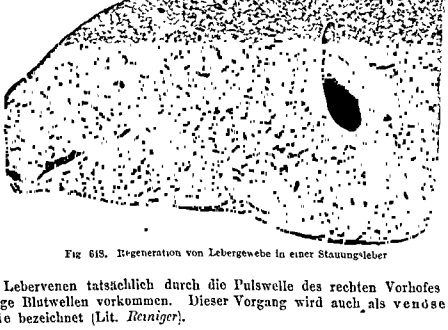

Fig 618. Regeneration von Lebergewebe in einer Stauungsleber

den Lebervenen tatsächlich durch die Pulswelle des rechten Vorhofes rückläufige Blutwellen vorkommen. Dieser Vorgang wird auch als venöse Embolie bezeichnet (Lit. *Reiniger*).

Verschluß kleinster Pfortaderästchen (Lit. *Josselin de Jong*), die nicht mehr in Verbindung mit Ästen der Leberarterie stehen, führt zur Atrophie oder Nekrose des betreffenden Leberbezirkes, wobei ein anämischer oder, wenn es zur Blutung in das abgestorbene Gewebe kommt, ein hämorrhagischer Infarkt [illegible] Verschluß größerer Geschwülste) kann, anderen Verhältnissen (Herabsetzung der gesamten Zirkulation, Stauung im Venensystem), hämorrhagische Infarzierung des betreffenden Leberbezirkes zur Folge haben, die durch Rückströmen des Blutes aus den Lebervenen in den infolge des Pfortaderverschlusses anämisierten Bezirk zustande kommt. Es entstehen dabei umschriebene, keilförmige, mit der Spitze gegen den Leberhilus gerichtete, dunkelrote Herde, in welchen die Läppchenzeichnung im allgemeinen erkennbar ist (Fig. 619); sie werden als atrophische rote Infarkte (*Zahn*) bezeichnet. Verstopfung des Stammes der Pfort-

b) Anämie.

Verschluß eines Astes der Leberarterie hat in der Regel, namentlich [illegible] ng der Zirkulation, Herzschwäche usw., die [illegible] ehr oder weniger ausgedehnter anämisch [illegible] eselben stellen scharf begrenzte, unregelmäß [illegible] deren Bereich das Gewebe vollständig nekrotisch ist, und sind meist von einer Zone roten, hyperämischen Lebergewebes umgeben. Dazwischen finden sich noch Inseln wohlerhaltenen Lebergewebes, so daß die Schnittfläche ein buntes, marmoriertes Aussehen darbietet.

Vereinzelte Beobachtungen am Menschen gelegentlich von Verletzungen, Unterbindungen, thrombosierten Aneurysmen der Arteria hepatica (*Reichmann*, *Bickhardt* und *Schumann*) bzw ihrer Äste usw., sowie die Ergebnisse zahlreicher Tierversuche führen zu dem Schlusse (Lit. *Albert Narath*, *Alfred Narath*), daß Unterbindung der Arteria gastro-duodenalis und Arteria gastrica dextra sowie vielleicht auch Unterbindung der Arteria hepatica propria vor Abgang der Arteria gastrica dextra (da in diesen Fällen der Leber durch die Arteria gastrica dextra aus der Arteria gastrica sinistra allenfalls genügend Blut zugeführt wird) keine Leberveränderung nach sich ziehen, während Unterbindung der Arteria hepatica propria nach Abgang der Arteria gastrica dextra sowie Unterbindung eines Astes der Arteria hepatica propria Lebernekrosen (in Form ausgedehnter Infarkte) zur Folge haben Voraussetzung ist hierbei normales Verhalten der Arterien, da bei Varietäten der Gefäße Kollateralbahnen vorhanden sein können, welche die Leber genügend ernähren. Wird die Zufuhr des gesamten arteriellen Blutes wirklich vollkommen gesperrt, so tritt eine anämische Lebernekrose ein, die im Zentrum der Läppchen beginnt und allmählich gegen die Peripherie zu vorschreitet.



Fig 620 Leber bei Eklampsie.

Aneurysmen der Leberarterie (*Merkel*, *Baruch*) können sich innerhalb und außerhalb der Leber entwickeln. Erstere bleiben gewöhnlich klein, während letztere bisweilen sehr groß (selbst kindskopfgroß) werden und durch Thrombosierung, Verkalkung und schalenartige Verknöcherung mannigfache Veränderungen eingehen können.

Als traumatisch-anämisch-nekrotische Infarkte (*Orth*) werden Veränderungen des Lebergewebes in der unmittelbaren Umgebung von Rissen bezeichnet, welche den anämisch-nekrotischen Infarkten der Niere oder der Milz ähneln und teils auf Zerreißung von Ästen der Arteria hepatica und der Pfortader im Grunde des Leberrisses, teils auf direkte Einwirkung des Traumas (als Kommotionsnekrose) zurückgeführt werden.